Técnicas de Endoscopia Digestiva

Tercera Edición

Editores:
Diego Mauricio Aponte Martín
Raúl Antonio Cañadas Garrido

WEO World Endoscopy Organization

aced Asociación Colombiana de Endoscopia Digestiva

Técnicas de Endoscopia Digestiva

Tercera Edición

EDITORES

Diego Mauricio Aponte Martín

Raúl Antonio Cañadas Garrido

COEDITORES

Gustavo Adolfo Reyes Medina

Luis Fernando Roldán Molina

Albis Cecilia Hani De Ardila

Fabio Leonel Gil Parada

Fabián Emura Perlaza

Luis Carlos Sabbagh Sanvicente

María Teresa Galiano de Sanchez

Tercera edición, Bogotá D.C; marzo de 2018
© ACED Asociación Colombiana de Endoscopia Digestiva
Segunda edición, Bogotá D.C; septiembre de 2013
© ACED Asociación Colombiana de Endoscopia Digestiva

ISBN: 978-958-58057-2-9

Coordinación editorial
Diego Mauricio Aponte Martín

Editores
Diego Mauricio Aponte Martín
Raúl Antonio Cañadas Garrido

Coeditores
Gustavo Adolfo Reyes Medina
Luis Fernando Roldán Molina
Albis Cecilia Hani de Ardila
Fabio Leonel Gil Parada
Fabián Emura Perlaza
Luis Carlos Sabbagh Sanvicente
María Teresa Galiano de Sanchez

Corrección de estilo
Edwin Daniel Algarra Suárez
Ingrid Alexandra Alarcón Montaña

Ilustración de portada
Miqueloff

Dirección arte/Diseño gráfico
Jesús Alberto Galindo Prada
Almadigital SAS - almadigital2010@gmail.com

Diseño y diagramación
Paula Andrea Osorio Arana

Impresión
Panamericana Formas e Impresos S.A.
Impreso en Colombia-Printed in Colombia

Todos los derechos reservados.
Prohibida la reproducción total o parcial, dentro o fuera de Colombia, del material escrito y gráfico sin autorización expresa de los editores.

Toda la información, fotografías y gráficos de los capítulos son responsabilidad de los autores.

Agradecimientos a:

Andrea, Olga, Valentina, Alejandro, Tomás y Samuel
Por el tiempo que les quitamos al dedicarnos a esta obra.

Contenido

- Presentación por editor Diego Mauricio Aponte Martín 09
- Presentación por presidente ACED, Raúl Antonio Cañadas 11
- Prólogo por presidente WEO, Doctor Fabian Emura Perlaza 13
- Índice de Autores 15

1. Equipo básico de endoscopia

- Instrumentos de video (videoendoscopios) 23
- Accesorios endoscópicos 35
- Gestión del uso y mantenimiento de equipos 47

2. Unidad de endoscopia

- Talento humano 65
- Unidad de endoscopia digestiva (UED) 75

3. Preparación y seguridad

- Consentimiento informado 91
- Sedación y monitoreo en endoscopia digestiva 107
- Antibióticos profilácticos en endoscopia gastrointestinal 125
- Limpieza y desinfección de los endoscopios 135
- Prevención de riesgos para el personal en endoscopia digestiva 143

4. Endoscopia digestiva alta diagnóstica

- Indicaciones y complicaciones 159
- Preparación endoscopia digestiva alta 165
- Generalidades y técnica en endoscopia de vias digestivas altas 169
- Endomicroscopia láser confocal 173
- Lesiones de mucosa, esofágica, gástrica y duodenal 185
- Pólipos gástricos 215
- OLGA y OLGIM 221

5. Endoscopia digestiva alta terapéutica

- Disfagia 231
- Estenosis benignas del esófago 249
- Acalasia 275
- Estenosis malignas del esófago 287
- Pólipos gástricos y duodenales 313
- Estenosis gástrica y duodenal 329
- Hemorragia de vías digestivas altas 339
- Nutrición 351
- Resección endoscópica en lesiones gástricas 361

6. Colonoscopia diagnóstica

- Indicaciones y contraindicaciones 373
- Preparación del paciente 381
- Equipos de colonoscopia 389
- Técnica de colonoscopia 393
- Lesiones de colon 401

7. Colonoscopia terapéutica

- Accesorios en colonoscopia 415
- Polipectomía 423
- Hemorragia digestiva baja 435
- Otros procedimientos colonoscópicos 443
- Complicaciones en colonoscopia 451

8. CPRE: Colangiopancreatografía retrógrada endoscópica

- Duodenoscopio 461
- Canulación de la papila mayor en la CPRE 465
- Dificultades en CPRE 477
- Patologías en CPRE 483
- Gerneralidades y complicaciones en CPRE 493
- Disfunción del esfínter de Oddi 515

9. CPRE terapéutica

- CPRE terapéutica 523
- Ampulectomía 543
- Profilaxis de la pancreatitis posterior a la CPRE 551
- Prótesis biliares 565
- Utilidad de la CPRE en enfermedades pancreáticas 581

10. USE radial y lineal

- Equipo de ultrasonido endoscopico 597
- Técnica de USE radial y lineal 603
- Ultrasonido endoscópico diagnóstico 615
- Ultrasonido endoscópico terapéutico 643
- Utilidad de la ecoendoscopia con elastografía en gastroenterología 653
- Complicaciones en ecoendoscopia 663

11. Enteroscopia

- Cápsula endoscópica 671
- Enteroscopia diagnóstica, terapeútica y hemorragia del intestino medio 697

12. Endoscopia quirúrgica

- Terapias endoscópicas para el manejo de la obesidad 709
- Disección endoscópica de la submucosa en cáncer gástrico temprano 717
- Disección endoscópica de la submucosa en cáncer colorrectal temprano 727
- Miotomía esofágica endoscópica para acalasia (POEM) 737
- Drenaje endoscópico de colecciones pancreáticas 745
- Gastroplastia vertical endoscópica: área física e infraestructura 757

13. Nuevas tecnologías

- Utilidad del FICE en esófago y estómago 767
- NBI en el tracto digestivo superior 783
- Colangioscopia peroral 789
- Endoscopia confocal 799

Presentación

Tercera edición del libro: "Técnicas en endoscopia digestiva"

"De los diversos instrumentos inventados por el hombre, el más asombroso es el libro; todos los demás son extensiones de su cuerpo… Sólo el libro es una extensión de la imaginación y la memoria".

Jorge Luis Borges

Dr. Diego Aponte
Editor

Recuerdo en 2005, cuando era secretario de la entonces presidente Dra. Albis Hani en la oficina de la Asociación Colombiana de Endoscopia Digestiva (ACED), se nos ocurrió la idea de realizar un libro en el cual deberíamos relatar las técnicas de la endoscopia de los profesores colombianos. Así surgió lo que llamamos en esa época *la semilla de este libro*, denominado *Manual de técnicas en Endoscopia* publicado en ese año.

Con este manual publicado, un año después iniciamos la primera edición del libro, y tuve el honor de dirigir esa primera edición, publicada al final de la presidencia del Dr. Luis Fernando Roldan.

El tiempo y las experiencias aprendidas quisieron que fuera presidente de esta importante Asociación entre el 2012 y el 2014, y quise de nuevo trabajar sobre la segunda edición, allí agregamos coeditores, autores, tecnología y nuevos capítulos de mayor interés para la época. Pero además, como resultado de ese trabajo y, de nuevo por la gran generosidad del presidente actual, Dr. Raúl Antonio Cañadas Garrido, tengo una tercera oportunidad de ser el editor de esta importante obra.

Para esta ocasión, se conservaron los coeditores, debido a su gran trabajo y disciplina, importantes profesores extranjeros antiguos y nuevos, enriquecieron la obra con sus valiosos escritos, se agregaron nuevos autores, sobre todo representantes de la nueva generación de gastroenterólogos formados recientemente de nuestras facultades de medicina del país. Adicionalmente, agregamos capítulos relacionados a nuevas técnicas de interés creciente, mejoramos los videos, que serán fácilmente vistos gracias a la tecnología y la realidad virtual, en códigos QR, e incorporamos varios capítulos sobre consejos para mejorar los procedimientos de la endoscopia.

Siendo fiel al aprendizaje de los libros de un premio nobel de literatura como José Saramago, cuando nos enseñó que "es tiempo de decir quiénes somos y qué pensamos"; por eso, además de la evidencia científica tan valiosa e importante, estrella norte de nuestro conocimiento actual, también esta obra enriquece su sentido literario con los consejos y enseñanzas, que cada profesor consideró pertinente y relevante transmitir, información y experiencias siempre de gran valor, que no son publicadas casi nunca y que deben transmitirse y contarse para nuestros compañeros o alumnos.

Así mismo, debemos resaltar que esta obra fue avalada por la Asociación Mundial de Endoscopia, con prólogo de su presidente electo, orgullo colombiano Dr. Fabián Emura.

Por último, hago manifiestos mis agradecimientos a todos los coeditores, autores, por todo el tiempo dedicado, a Yamile secretaria de la ACED, por su generoso tiempo en la ayuda de la edición, a la editorial Panamericana con su gran equipo de correctores de estilo, diseñadores, impresores y equipo de gran profesionalismo.

Esperamos que esta obra siga creciendo permanentemente y que las nuevas generaciones aporten todo su ímpetu juvenil para el desarrollo de nuestra querida obra una vez soñada, ya una realidad que crece con cada edición.

Presentación

Dr. Raúl Antonio Cañadas Garrido
Presidente ACED y editor

La Asociación Colombiana de Endoscopia Digestiva (ACED) es una asociación científica fundada el 10 de febrero de 1971, de carácter nacional y sin ánimo de lucro, que agrupa especialistas con formación en endoscopia digestiva diagnóstica y terapéutica, y cuyo principal fin es desarrollar y difundir los procedimientos y técnicas endoscópicas, lo que permite fomentar, prevenir e intervenir las afecciones del aparato gastrointestinal. Con la creación del Libro de Técnicas de Endoscopia Digestiva, hace ya más de una década, se concretó ese importante objetivo; desde entonces, la evolución de la endoscopia permitió cristalizar la Segunda Edición, y ahora vemos con gran satisfacción el lanzamiento de la Tercera, que hace énfasis en la actualización y modernización de la obra, en la que se introducen los más recientes avances dentro de la endoscopia mundial y que nos permite entregar una obra rica en conocimiento científico y de gran aporte para todos aquellos que hacemos parte del desarrollo y práctica de la endoscopia digestiva.

No puedo seguir adelante sin antes hacer un reconocimiento a su editor principal, mi colega, amigo y expresidente de la ACED, el Dr. Diego Mauricio Aponte, quien ha liderado la mayoría de las obras nacionales en el ámbito de la gastroenterología y endoscopia digestiva, con gran entusiasmo, motivación e interés por la transmisión del conocimiento y la formación de jóvenes profesionales en el área. De la misma manera, quiero agradecer a todos quienes participaron en su elaboración, editores, coeditores, autores líderes en nuestro medio, revisores y, en general, a todos quienes aportaron su grano de arena para hacer de esta obra una realidad, digna de admiración, de gran valor científico, enriquecida con impresionantes imágenes, literatura completamente actualizada y tecnología de punta, con códigos QR en algunas secciones, entre otros.

Colombia está demostrando que es uno de los países con más alto nivel de desarrollo en la endoscopia digestiva en Latinoamérica; así lo sentimos en la reciente organización y desarrollo de la Semana Panamericana de las Enfermedades Digestivas (SPED), en Cartagena de Indias 2016, y por el gran nivel de los Cursos y Congresos Internacionales de las Asociaciones del Aparato Digestivo. Por eso, tenemos por delante continuos retos para todos nosotros y, en especial, para la ACED, que dentro de sus estatutos recuerda que se debe motivar, incentivar y cultivar el continuo desarrollo del conocimiento de la endoscopia, con la creación y actualización de libros, guías y consensos que contribuyan en el crecimiento y fortalecimiento de nuestra especialidad.

Disfruten de la obra y que sea un motivo más de satisfacción y orgullo para nuestro país, la Junta directiva y los miembros de la Asociación.

Prólogo

Fabián Emura, MD. PhD.
Organización Mundial de Endoscopia Digestiva (WEO)
Presidente Electo 2020-2023

Está casi por terminar el 2017, y la Asociación Colombiana de Endoscopia Digestiva (ACED) entrega a sus miembros y a la comunidad médica en general la tercera edición de su libro *Técnicas en Endoscopia Digestiva*. Como lo relatan sus 67 capítulos, esta poderosa arma educativa está dirigida principalmente a médicos especialistas que han hecho de la endoscopia no sólo una importante herramienta de diagnóstico de las enfermedades gastrointestinales, sino también un apasionante instrumento para curarlas.

Esta nueva edición, abundante en ciencia, amable en estilo, llena de imágenes y ponderosa en referencias, es el resultado de la investigación médica de sus editores y autores, quienes han actualizado en esta versión las diferentes técnicas necesarias para ejercer con calidad este hermoso arte que mucho ha beneficiado y beneficiará la humanidad.

Mis más sinceras felicitaciones a la junta directiva de la ACED y al editor principal de este libro, el Dr. Diego Aponte Martín, quien con su trabajo y dedicación ha podido, con éxito, editar estas páginas, coordinar el trabajo de todos los autores y entregar esta obra al país, en el marco del *VII Congreso de la Asociación Colombiana de Sociedades del Aparato Digestivo (ACADI).*

Orgullo de patria siento al ver por primera vez, en uno de nuestros libros, el respaldo y sello de la Organización Mundial de Endoscopia Digestiva (WEO), el ente máximo de nuestra especialidad, que al igual que la ACED cuenta entre sus objetivos aumentar el acceso y el conocimiento de la endoscopia en todo lugar y para beneficio de todas las personas.

Estoy convencido de que la educación médica provista por libros como este, combinada con el entrenamiento clínico en centros de enseñanza reconocidos y la pasión infundida por los maestros a sus discípulos, producirá de manera natural la realización de una endoscopia digestiva segura, de alta calidad y enfocada en el beneficio de nuestros pacientes.

Fabián Emura, MD. PhD.

Bogotá, D.C., noviembre de 2017

Índice de autores

Acero, Fanny
Cirujana general de la Fundación Universitaria de Ciencias de la Salud; gastroenteróloga de la Fundación Universitaria Sánitas.

Alvarado Bestene, Jaime
Profesor titular de medicina de la Pontificia Universidad Javeriana; gastroenterólogo del Hospital Universitario San Ignacio; expresidente de la Asociación Colombiana de Gastroenterología; editor de la Revista Colombiana de Gastroenterología.

Álvarez, Eligio
Médico de la Universidad de Cartagena; cirujano general de la Universidad Militar Nueva Granada; especialista en gastroenterología de la Fundación Universitaria Sánitas; ecoendoscopia WGO; jefe de servicio de Gastroenterología en IMAT Oncomédica, Montería (Córdoba).

Ángel G, Rafael
Gastroenterología clínico-quirúrgica en el SES Hospital de Caldas.

Ardila Hani, Andrés Felipe
Fellow de gastroenterología de la Pontificia Universidad Javeriana.

Aponte Martín, Diego Mauricio
Especialista en medicina interna de la Universidad Javeriana; gastroenterólogo de la Universidad Nacional de Colombia; expresidente de la Asociación Colombiana de Endoscopia Digestiva; coordinador académico del posgrado en Gastroenterología de la Fundación Universitaria Sánitas.

Arbeláez Lozano, María del Mar
Bacterióloga de la Universidad de Caldas; gerente financiera de la Universidad Pontificia Bolivariana; jefe de recursos físicos y económicos del Instituto Gastroclínico, Medellín.

Arturo Arias, Brenda Lucía
Gastroenterología clínico-quirúrgica en el SES Hospital de Caldas; docente investigadora de la Universidad de Manizales

Bonilla, Ana Deise
Cirugía gastrointestinal y endoscopia digestiva del Instituto Nacional de Cancerología.

Cadavid, Andrés
Médico entrenado en sedación de la Unidad Quirúrgica Ambulatoria de salud SURA, Medellín.

Cañadas Garrido, Raúl Antonio
Profesor asociado de medicina de la Pontificia Universidad Javeriana; jefe de la Unidad de Gastroenterología de la Clínica de Marly; gastroenterólogo del Hospital Universitario San Ignacio; presidente de la Asociación Colombiana de Endoscopia Digestiva.

Cárdenas Ruiz, Nathalia Yulieth
Enfermera profesional de la Fundación Universitaria de Ciencias de la Salud; magíster en Administración en Salud del CES, Universidad del Rosario; especialista en epidemiología de la Fundación Universitaria del Área Andina; especialista en Gerencia en Sistemas de Salud de la Universidad Tecnológica de Pereira; presidente de la Comisión Científica ASIEGE; expresidente de la CEAED-ACED.

Carvajal Flechas, Ricardo
Especialista en medicina interna; residente de gastroenterología y endoscopia digestiva de la Fundación Universitaria de Ciencias de la Salud-Sociedad de Cirugía de Bogotá.

Carvajal Gutiérrez, Jhon Jaime
Gastroenterólogo del Hospital Pablo Tobón Uribe.

Carvajal Patiño, Germán David
Cirujano general de la Universidad Nacional de Colombia; gastroenterólogo de la Fundación Universitaria Sanitas; Ecoendoscopista de la WGO.

Castaño, Alejandro
Estudiante de pregrado de la Universidad CES, Medellín.

Castaño de Restrepo, María Patricia
Abogada de la Universidad de Medellín; especialista en Derecho Médico y Sanitario de la Universidad Pontificia Bolivariana y de la Universidad del Rosario; miembro de la Sociedad Iberoamericana de Derecho Médico (SIDEME).

Castaño Llano, Rodrigo
Grupo de gastrohepatología de la Universidad de Antioquia; Unidad Quirúrgica Ambulatoria salud SURA.

Correa, Hedley
Médico entrenado en sedación de la Unidad Quirúrgica Ambulatoria salud SURA, Medellín.

Corso, Claudia
Cirujana general de la Universidad de la Sabana; Fellow de Gastroenterología de la Fundación Universitaria Sánitas.

Costa, Valeria
Gastroenteróloga de la Pontificia Universidad Javeriana.

Delfino Roldán, Ana Lucía
Enfermera profesional de la Universidad Don Doménico, Brasil; administradora hospitalaria de la Universidad San Camilo S.P., Brasil; gerente de *marketing* de la Universidad Pontificia Bolivariana; directora administrativa del Instituto Gastroclínico SA.

Donneys, Carlos Alberto
Ingeniero electrónico de la Universidad Distrital de Bogotá; Educación y Aplicaciones de Endoscopia en PENTAX Medical Company.

Emura, Fabián
Advanced Gastrointestinal Endoscopy, Emura Center Latino América, Bogotá, Colombia. Emura fundation for the promotion of cancer research, Bogotá, Colombia. Facultad de Medicina de la Universidad de la Sabana, Bogotá, Colombia; expresidente de la Asociación Colombiana de Endoscopia Digestiva; presidente electo de la Organización Mundial de Endoscopia (WEO).

Enríquez Ceballos, Adiela
Psicóloga de la Universidad Cooperativa de Colombia, Medellín; especialista en Gerencia del Talento Humano de la Institución Universitaria CEIPA; magíster profesional en Dirección y Gestión de Recursos Humanos de CEF, Madrid; Supervisora Administrativa de la Unidad de Urgencias de Salud Total, Medellín; coordinadora de Gestión Humana de Salud Total, Medellín; coordinadora de Gestión Humana de la Clínica Los Nogales, Bogotá; directora de Gestión Humana del Instituto Gastroclinico SAS.

Escobar, Nicolás
Estudiante de Medicina de la Pontificia Universidad Javeriana.

Esteves, Sebastián
Médico gastroenterólogo; jefe de servicio de gastroenterologia y endoscopia digestiva de la Clínica Neuquen, Patagonia, Argentina; vicepresidente de la Sociedad de Gastroenterología de Comahue.

Espinosa Martínez, Carlos Andrés
Médico internista de la Pontificia Universidad Javeriana; Fellow de gastroenterología de la Pontificia Universidad Javeriana.

Galiano de Sánchez, María Teresa
Cirujana general, gastroenteróloga, endoscopia gastrointestinal de la Sección de Gastroenterología y Endoscopia Digestiva de la Clínica de Marly; experta en Estudio de Cápsula Endoscópica.

Gamba, Johana
Internista de la Universidad Javeriana; gastroenteróloga de la Fundación Universitaria Sánitas.

García del Risco, Fernando
Médico gastroenterólogo endoscopista; especialista en gastroenterología y endoscopia digestiva del Hospital Bichat - Universidad París VII, Francia; profesor titular en el Departamento Médico de la Facultad de Medicina en la Universidad de Cartagena; especialista en Docencia Universitaria así como especialista en pedagogía para el desarrollo del aprendizaje autónomo de la Universidad Nacional Abierta y a Distancia (UNAD).

Gil Parada, Fabio Leonel
Gastroenterólogo de la Clínica Universitaria Colombia; especialista en gastroenterología de la Pontificia Universidad Javeriana; especialista en medicina interna de la Universidad Colegio Mayor de Nuestra Señora del Rosario.

Gómez, Martín Alonso
Médico internista y gastroenterólogo de la Unidad de Gastroenterología y Ecoendoscopia, UGEC, del Hospital Universitario Nacional; profesor asociado de Medicina de la Universidad Nacional de Colombia.

González Hernández, Mauricio
Médico gastroenterólogo de la Universidad Nacional de Colombia; gastroenterólogo, Medellín.

Guarnizo, Luis Fernando
Cirujano general Fundación Universitaria de Ciencias de la Salud; Fellow de Gastroenterología Fundación Universitaria Sanitas.

Guerrero Páez, Diego Mauricio
Gastroenterólogo de la Univesridad Javeriana; gastroenterólogo de la Clínica de Marly.

Guzmán, Jhordan
Medical school de la Universidad de la Sabana, Bogotá.

Hani de Ardila, Albis Cecilia
Profesora titular de medicina de la Pontificia Universidad Javeriana; jefe de la Unidad de Gastroenterología del Hospital Universitario San Ignacio; expresidente de la Asociación Colombiana de Endoscopia Digestiva; expresidente de la Asociación Colombiana de Gastroenterología.

Hoyos, Jesús Arbey
Medicina interna y endoscopia de la Universidad del Valle; Hospital Universitario del Valle; profesor de medicina Interna de la Ubiversidad del Valle.

Huertas, Margarita
Cirujana general de la Universidad del Rosario; Gastroenteróloga de la Fundación Universitaria Sánitas.

Huertas, Sandra
Patóloga anatómica y clínica de la Universidad Nacional de Colombia; epidemióloga del Colegio Mayor Nuestra Señora del Rosario; jefe del servicio de Patología de la Clínica Reina Sofía.

Inoue, Haruhiro
Digestive Disease Center, Showa University Northerm Yokohama Hospital, Tsuzuki-Ku, Yokohama, Japon.

Jaramillo, Claudia
Medica gastroenteróloga Universidad Nacional; gastroenteróloga Clínica Reina Sofia, experta en cápsula digestiva

Kahaleh, Michel
Professor of Clinical Medicine. Chief, Endoscopy Medical Director Pancreas Program. Division of Gastroenterology & Hepatology. Department of Medicine. Well Cornell Medical College.

Leguízamo, Ana María
Profesor *Ad honorem* de la Pontificia Universidad Javeriana.

Lora Acuña, Fabián José
Fellow de Gastroenterología de la Pontificia Universidad Javeriana.

Marulanda, Hernando
Médico internista. Fellow de Gastroenterología de la Universidad Nacional de Colombia. Hospital Universitario Nacional.

Meisel, Emiro
Gastroenterólogo clínico de la Universidad de Caldas; Centro de Especialistas de Risaralda; Endodigestivos IPS, Pereira.

Mejía, Andrés Felipe
Médico de cirugía general de la Pontificia Universidad Javeriana; Hospital San Ignacio; cirugía gastrointestinal y endoscopia digestiva de la Pontificia Universidad Javeriana; Instituto Nacional de Cancerología; Clínica de Occidente, Cali.

Mendoza de Molano, Belén Elvira
Internista gastroenteróloga de la Fundación Santafé de Bogotá; profesora clínica de la Facultad de Medicina de la Universidad de los Andes; Fellow del American College de Gastroenterología.

Monserat, Raúl
Internista, gastroenterólogo, exdirector del posgrado en Gastroenterología, del Hospital Oncológico Padre Machado; afiliado a la Universidad Central de Venezuela; gastroenterólogo del Centro Médico de Caracas.

Mosquera, Gabriel
Gastroenterólogo de la Pontificia Universidad Javeriana; gastroenterólogo del Hospital Pablo Tobón Uribe.

Murillo, Andrés
Residente de gastroenterología y endoscopia digestiva de la Fundación Universitaria de Ciencias de la Salud; Sociedad de Cirugía de Bogotá.

Núñez Cabarcas, Edilberto Elías
Médico gastroenterólogo de la Pontificia Universidad Javeriana; médico internista de la Universidad Pontificia Bolivariana; gastroenterólogo del Instituto Gastroclínico, Medellín.

Oliveros Wilches, Ricardo
Cirujano general, especialista en Cirugía Gastrointestinal, jefe de gastroenterología en el Instituto Nacional de Cancerología.

Ospina Nieto, John
Cirujano gastrointestinal y de endoscopia digestiva de la Pontificia Universidad Javeriana; director científico de la Unidad de Estudios Digestivos (UNESDI); Gastroenterología Clínica Colombiana; Organización Sanitas Internacional; Gastroenterología Centro de Enfermedades Digestivas.

Otero Regino, William
Médico internista y gastroenterólogo del Hospital Universitario Nacional de Colombia; profesor titular de de Medicina de la Universidad Nacional de Colombia; expresidente de la Asociación Colombiana de Gastroenterología; expresidente de la Asociación Colombiana de Endoscopia Digestiva.

Paipilla Sierra, Johana
cirujana general de la Fundación Universitaria de Ciencias de la Salud; Hospital San José; gastroenteróloga de la Fundación Universitaria Sánitas.

Parra Izquierdo, Viviana
Fellow de gastroenterologia y endoscopia digestiva de la Pontificia Universidad Javeriana.

Parra Vargas, Viviana
Médico general del Colegio Mayor Nuestra Señora del Rosario; cirujana general de la Universidad Militar Nueva Granada; gastroenteróloga de la Fundación Universitaria Sánitas.

Peñaloza-Ramírez, Arecio
Investigador asociado de Colciencias; jefe del programa de Especialización en Gastroenterología y Endoscopia Digestiva de la Fundación Universitaria de Ciencias de la Salud-Sociedad de Cirugía de Bogotá; jefe del Servicio de Gastroenterología y Endoscopia Digestiva del Hospital de San José; miembro de la Sociedad de Cirugía de Bogotá y de la Academia Nacional de Medicina de Colombia.

Pinzón, Diego
Médico internista de la Pontificia Universidad Javeriana; Fellow de Gastroenterología y endoscopia de la Pontificia Universidad Javeriana.

Puentes L, Gerardo Andrés
Médico internista; Fellow de Gastroenterología y endoscopia digestiva de la Pontificia Universidad Javeriana; Hospital Universitario San Ignacio.

Preciado Aponte, Javier Alberto
Médico de la Universidad Nacional de Colombia; cirugía general del Hospital Militar; gastroenterología y endoscopia de la Fundación Universitaria Sánitas.

Prieto Ortiz, Robin Germán
Médico cirujano de la Universidad Nacional de Colombia; especialista en Cirugía General de la Pontificia Universidad Javeriana; especialista en Gastroenterología y Endoscopia Digestiva de la Fundación Universitaria Sánitas; gastroenterólogo del Centro de Enfermedades Hepáticas y digestivas (CEHYD); gastroenterólogo del Hospital Central de la Policía (HOCEN).

Prieto Peláez, Juan Ricardo
Abogado de la Universidad Pontificia Bolivariana; magíster en Responsabilidad Civil y Seguros de la Universidad Católica de Lovaina, Bélgica; especialista en Derecho Procesal Civil de la Universidad Externado de Colombia.

Restrepo Muñoz, Eucaris
Enfermera de la Universidad Pontificia Bolivariana; jefe de enfermería del Instituto Gastroclínico.

Rey Ferro, Mario
Especialista en Cirugía Gastrointestinal y Endoscopia Digestiva; Instituto Nacional de Cancerología; Clínica de Marly.

Reyes Medina, Gustavo Adolfo
Médico intestinal; gastroenterólogo de la Universidad del Rosario; gastroenterólogo del Hospital Universitario Fundación Santafé; gastroenterólogo de la Clínica Universitaria Colombia; docente de la Fundación Universitaria Sánitas.

Reyes Rincón, Alberto
Cirujano gastrointestinal y endoscopista digestivo; Instituto Nacional de Cancerología; Universidad Javeriana; director del Centro de Gastroenterología y Endoscopia Digestiva FOQUS IPS.

Rincón Sánchez, Reinaldo Andrés
Profesor de medicina interna, gastroenterología y endoscopia digestiva del Hospital Universitario San Ignacio; Pontificia Universidad Javeriana; Fundación Clínica Shaio, Bogotá.

Roa Ballestas, Paola Andrea
Profesor *Ad honorem* de la Pontificia Universidad Javeriana; gastroenteróloga del Hospital Universitario San Ignacio y Clínica de Marly.

Rocha Rodriguez, José Nicolás
Internista de la Universidad del Bosque; gastroenterólogo de la Fundación Universitaria Sánitas; jefe de la Unidad de Endoscopia Clínica de Universitaria Colombia.

Rodríguez Varon, Alberto
Profesor titular de medicina de la Pontificia Universidad Javeriana; director del Departamento de Medicina Interna del Hospital Universitario San Ignacio.

Rodríguez-Monguí, Jaison
Especialista en cirugía general; residente de gastroenterología y endoscopia digestiva de la Fundación Universitaria de Ciencias de la Salud; Sociedad de Cirugía de Bogotá.

Roldán Molina, Luis Fernando
Médico gastroenterólogo de IBEPEGE-PUC, Sao Paulo, Brasil; magíster en Gastroenterología IBEPEGE-PUC, Sao Paulo, Brasil; expresidente de la ACED; expresidente de AGAN; gastroenterólogo del Instituto Gastroclínico, Medellín.

Rubio Elorza, Jorge H.
Médico anestesiólogo de la Unidad Quirúrgica Ambulatoria Salud SURA, Medellín.

Sabbagh Sanvicente, Luis Carlos
Jefe de gastroenterología de la Organización Sánitas Internacional; Clínica Reina Sofía; Clínica Universitaria Colombia; dirección del Centro de Entrenamiento de Endoscopia Digestiva; Organización Mundial de Gastroenterología (WGO); expresidente dela Asociación Colombiana de Endoscopia Digestiva; expresidente de la Asociación Colombiana de Gastroenterología (ACG); expresidente de la Organización Panamericana de Gastroenterología (OPGE); profesor de gastroenterología, posgrado de gastroenterología de la Fundación Sánitas.

Sánchez Quijano, Álvaro
Gastroenterólogo del Centro Médico de Caracas, Venezuela.

Santos, Jorge
Cirujano general de la Universidad de la Sabana; Fellow de Gastroenterología de la Fundación Universitaria Sánitas.

Solano Mariño, Jaime
Cirujano general, gastroenterólogo Fundación Santafe de Bogotá.

Suárez, Yaneth
Profesor asistente de gastroenterología de la Pontificia Universidad Javeriana; gastroenteróloga del Hospital Universitario San Ignacio.

Unigarro Bravo, Iván
Médico, cirugía general de la Unversidad Nacional de Colombia; cirugía endoscópica de la Universidad de Tsukuba, Japón; Centro Médico Ibanaco, Cali.

Valencia Gómez, William Hernán
Internista gastroenterólogo de la Universidad Javeriana; gastroenterólogo del Hospital San Vicente de Paul.

Valle Carrión, Fabián
Internista gastroenterólogo del Hospital de San José; Fundación Universitaria de Ciencias de la Salud; gastroenterólogo de la Clínica Reina Sofía.

Vargas, Rómulo
Profesor asistente de medicina de la Pontificia Universidad Javeriana; Gastroenterólogo de la Clínica de Marly; gastroenterólogo del Hospital Universitario San Ignacio.

Velásquez, Jenny Andrea
Fellow de Gastroenterología de la Pontificia Universidad Javeriana.

Velasco, Benedicto
Gastroenterólogo de la Universidad Nacional de Colombia; gastroenterólogo de la Clínica Reina Sofía.

Yañez, Federico
Médico gastroenterolgo; jefe del Servicio de Gastroenterología y Endoscopia Digestiva de la Clínica de Cuyo, Mendoza, Argentina; docente de la Universidad Nacional del Cuyo; vicepresidente de la Federación Argentina de Gastroenterología.

Yutaka, Saito
Endoscopy Division; Nacional Cancer Center, Tokio, Japón.

Zuluaga Serna, Claudia Patricia
Fellow de Gastroenterología de la Pontificia Universidad Javeriana.

Zuluaga Aguilar, Juan Nicolás
Médico gastroenterólogo de la Universidad del Rosario; gastroenterólogo del Instituto Gastroclínico, Medellín; expresidente de AGAN.

Equipo básico de endoscopia

CAPÍTULO 1

Dr. Luis Fernando Roldán Molina
Coeditor

Instrumentos de video (videoendoscopios)

Edilberto Elias Nuñez Cabarcas
Luis Fernando Roldán Molina

Introducción

Para los médicos gastroenterólogos y no gastroenterólogos encargados de realizar los procedimientos endoscópicos es importante conocer el funcionamiento de sus herramientas de trabajo. Por esta razón, desde la primera edición de este libro, los autores se han esforzado en realizar un capítulo que hable sobre los principios básicos, la estructura y cada una de las partes de los equipos endoscópicos que se utilizan; de igual manera, de los avances que se vienen adelantando en los mismos. Cabe mencionar que parte de la importancia de este capítulo radica en que los endoscopistas entiendan la necesidad del adecuado mantenimiento y el porqué del daño de los equipos. Trataremos, como se ha logrado en ediciones pasadas, que este capítulo mantenga un lenguaje práctico y sencillo, evitando tecnicismos.

Endoscopios flexibles: estructura y función

En Colombia, aún persisten dos tipos de endoscopios flexibles para realizar los procedimientos gastrointestinales: *los fibroscopios,* cada día en mayor desuso, considerados tecnología obsoleta, sobre todo en países desarrollados donde ya no se usan, y donde la imagen se transmite a través de una fibra óptica, y los *videoendoscopios,* en los cuales la imagen es proyectada a través de una microcámara a un monitor de video **(1)**. Dado los avances en ciencia y tecnología, este artículo sólo hará mención de ahora en adelante a los *videoendoscopios*.

Los videoendoscopios son endoscopios en los que la imagen análoga producida por la cámara que se ubica en la punta del tubo de inserción es llevada a través de cables a un procesador digital para, finalmente, ser proyectada en una pantalla de visualización. Para su adecuado funcionamiento, requieren de una fuente de luz, un procesador de imagen, un monitor de video, un equipo de succión y un sistema de insuflación de aire ambiente o más recientemente de CO2 (Figura 1) **(1)**.

Figura 1. Unidad de videoendoscopia.
Fuente: tomada de (1).

Se han desarrollado múltiples modelos de videoendoscopios, aunque con ligeras diferencias, por lo que se pueden clasificar sus partes de forma general como se menciona a continuación:

Partes básicas del endoscopio (1) (Figura 2)

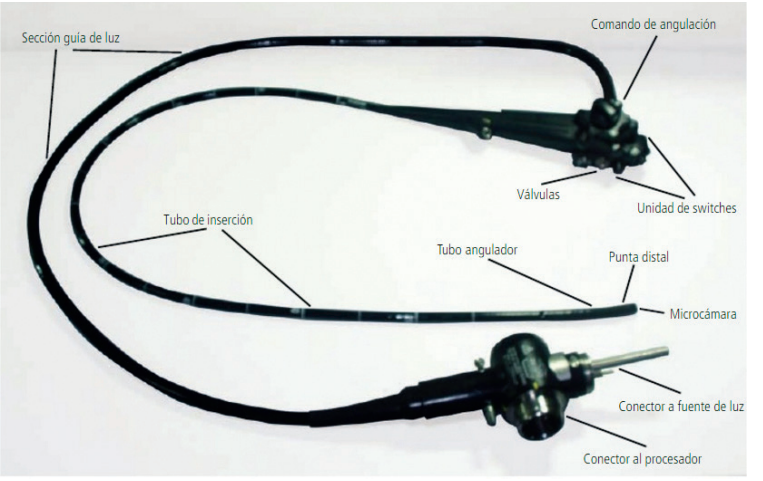

Figura 2. Partes de un videoendoscopio.
Fuente: tomada de (1).

Sección distal

Punta distal

En la punta dista está el lente guía de luz, la salida del canal de aire/agua, la guía de lavado (Nozzle), la salida del canal de biopsia o instrumentación, el lente de la guía de imagen o lente objetivo de la microcámara. Internamente en la punta distal del endoscopio se encuentra una serie de lentes, los cuales permiten controlar la cantidad de luz que ilumina el área a inspeccionar y también permiten enfocar la imagen a visualizar por parte del usuario.

El canal de aire/agua suministra el agua requerida para efectuar la limpieza de los lentes durante los estudios, así como también el aire necesario para distender la cavidad gastrointestinal del paciente. El diámetro del canal de biopsia o instrumentación varía según los modelos, y sirve también para la succión de contenido.

En el duodenoscopio (o endoscopios de visión lateral) existe la uña o sistema elevador de pinzas anexado al canal de biopsia para mover los instrumentos que ingresan a través de este.

Tubo angulador

Este tubo se encarga de hacer girar el endoscopio en todas las direcciones. Su longitud es variable y depende de la flexión que se le quiera dar al equipo. Para ejercer esta función, el tubo angulador está conformado por una serie de anillos metálicos inoxidables conectados entre sí, los cuales están recubiertos por una malla metálica resistente y, en su capa exterior, está cubierto por un caucho especial que facilita el movimiento y protege las partes internas de la humedad. Al tubo angulador están unidas 4 guayas (alambres) de acero que se encargan de girar el endoscopio a la dirección deseada. La angulación depende de cada equipo, pero puede llegar a ser de 210° hacia arriba y 100 a 120° hacia abajo, aunque estos valores pueden ser mayores.

Tubo de inserción

El tubo de inserción está conformado por un tubo metálico en espiral, recubierto por una malla metálica en espiral y finalmente sobre esta, una cubierta plástica. Tiene tres cualidades básicas: flexibilidad, diámetro y longitud. Sobre este corren la guía de imagen, la guía de luz, el canal de agua/aire, el canal de biopsia y las guayas de la

angulación. El tubo de inserción debe tener buena flexibilidad y viene marcado cada 5 cm, lo que permite controlar la distancia insertada en el paciente (Figura 3).

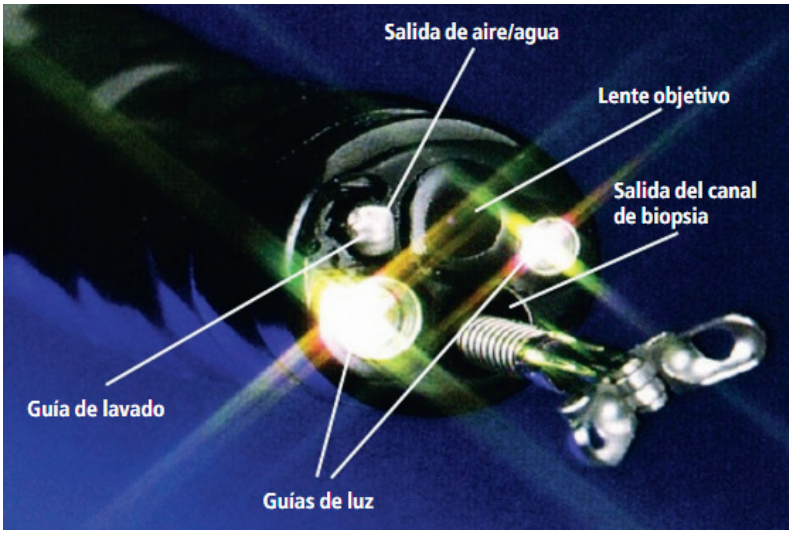

Figura 3. Sección distal de un videoendoscopio.
Fuente: tomada de (1).

Sección de control

Esta sección está diseñada ergonómicamente para que se adapte a la palma de la mano izquierda y todos los comandos que contiene puedan ser fácilmente manipulados por los dedos de la mano izquierda o, incluso, la mano derecha. La sección de control está conformada por los comandos de angulación, las válvulas aire/agua y succión, la sección de *switches* (videoendoscopia) y el puerto de toma de biopsias o instrumentación (Figura 4).

Comandos

Los comandos, como se había explicado antes, mueven el tubo angulador. Se encuentran en la cara derecha de la sección de control y tienen dos perillas, a modo de timón, para facilitar su rotación. La perilla grande se encarga de mover hacia arriba y hacia abajo y la pequeña se mueve hacia izquierda y derecha. Ambas perillas utilizan un freno que permite mantener la posición fija en caso de ser necesario; el freno de la mayor se encuentra ubicado entre esta perilla y la pared de la sección de mandos, mientras que el freno de la pequeña es una barra ubicada sobre la misma perilla. Existe un límite para el movimiento de las perillas, similar a la flexión/extensión de los músculos del cuerpo;

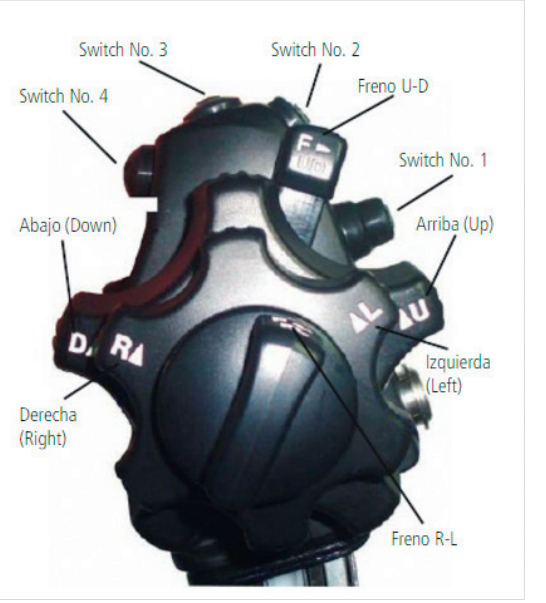

Figura 4. Sección de comandos de un vidoendoscopios.
Fuente: tomada de (1).

sin embargo, el uso combinado de las perillas permite un movimiento de 360° cuando se le suma el movimiento adicional de rotación que imprime la mano sobre el eje longitudinal del endoscopio **(2)**.

Válvulas de aire/agua y succión

Las válvulas de aire/agua y succión se encuentran en el dorso de la sección de control y permiten controlar el suministro de aire usado para distender la cavidad gástrica del paciente, el lavado del lente objetivo y la aspiración de las secreciones. La válvula aire/agua es azul, mientras que la de succión es identificada con rojo. La válvula de agua/aire tiene un orificio central en la parte superior que si se tapa, empuja el aire que viene desde la bomba de la fuente de luz (producción continua), abriendo una válvula unidireccional que permite el paso del aire a través del tubo de inserción para salir en el canal de aire/agua en la porción distal del equipo.

Por su parte, la válvula de succión tiene dos orificios que, mientras no se encuentre presionada, toma el aire del ambiente a través de estos orificios; pero cuando se oprime y se colapsa la válvula, permite la conexión del tubo de succión (desde el conector del aspirador hasta la válvula) y el canal de biopsia **(1,2)**.

Sección de *switches*

En el videoendoscopio hay diferentes botones que permiten funciones del procesador de video, dentro del que se incluye: cromoendoscopia digital (ver más adelante), toma de fotografías, congelar/descongelar la imagen o ampliar/reducir la imagen **(2)**.

Puerto de toma de biopsias

En este puerto se introducen los accesorios con los que el endoscopista trabajará. El diámetro preciso del canal de trabajo varía de acuerdo con el modelo del endoscopio; sin embargo, se debe tener en cuenta que nunca se pueden avanzar aditamentos de mayor grosor y que el deslizamiento de cualquier accesorio a lo largo del conducto no debe tener resistencia alguna. Se debe saber que el puerto de instrumentación es común al canal de aspiración, por lo que, cuando se introduce el instrumental a través de este, se puede empujar hacia la luz contenido aspirado previamente en forma incompleta **(2)**.

Sección de conexión universal

Conformado por el tubo guía de luz, el conector a la fuente de luz y suministro de aire, el conector al recipiente de agua, el conector a la unidad de succión, el conector a la unidad electroquirúrgica y el conector al procesador de video (Figura 5). Básicamente esta parte del endoscopio se encarga de enlazar al endoscopio con los componentes fijos.



Figura 5. Sección de conexión universal.
Fuente: tomada de (1).

Equipo fuente de luz

El equipo fuente de luz es un dispositivo que proporciona la luz requerida para iluminar la cavidad a examinar del paciente. Este incluye un compresor de aire que ayuda a distender la cavidad y, al mismo tiempo, la presión de aire facilita la presurización del recipiente de agua con el fin de generar un flujo controlado para ser utilizado en caso de ser necesario limpiar el lente.

Unidad de succión

La unidad de succión suele estar conectada a un sistema de succión de la red hospitalaria o portátil de ser el caso.

Unidad electroquirúrgica

Esta unidad es poco utilizada. En esta se conecta el cable que ayuda a aterrizar eléctricamente los accesorios utilizados en la endoscopia terapéutica.

Procesador de video

El videoendoscopio encuentra también en esta sección su unión al procesador de video; por tanto, discurren a través de esta el haz de fibras y los cables electrónicos con terminales en electrodos cuya información conducirá hacia el procesador de imagen **(1,2)**.

Un sistema de videoendoscopia está conformado por: videogastroscopio, videocolonoscopio, videoduodenoscopio, procesador de video, fuente de luz, monitor de video, unidad electroquirúrgica, unidad de succión, sistema de documentación y un carro de trasporte. Es importante mencionar que la compresión de los componentes de un endoscopio permite no sólo su dominio, sino también su cuidado y limpieza.

Características especiales

Resolución

Los endoscopios convencionales de alta resolución magnifican la imagen hasta 35 veces. Desde hace varios años, existen endoscopios con la capacidad de incrementar las imágenes hasta 150 veces gracias a la acción de lentes móviles ubicados en la sección distal del endoscopio; esto permite obtener mayor detalle en las imágenes mientras se mantiene la alta definición **(3)**.

Con respecto a la alta definición o *High-definition* (HD, por sus siglas en inglés), los endoscopios que incluyen esta tecnología permiten visualizar imágenes de 850 mil a más de 1 millón de pixeles (comparados con los endoscopios estándar que sólo obtienen cerca de 400 mil pixeles). No obstante, requieren que el procesador de imagen y la pantalla también sean compatibles con la tecnología HD **(4)**. Los endoscopios de luz convencional estándar ofrecen imágenes en relación 4:3, con resolución de 640–700 pixeles de ancho y 480–525 pixeles de alto. Las imágenes HD son proyectadas en monitores, ya sea en relación 4:3 o 5:4, y con por lo menos 650–720 pixeles de alto **(4,5)**.

Cromoendoscopia

Se ha demostrado que la mucosa con diferentes colorantes mejora la distinción y detección de lesiones **(6)**. La cromoendoscopia con magnificación es una herramienta útil para los endoscopistas. Existe una variedad de colorantes con diferentes mecanismos de acción:

- Absorbibles (yodo de lugol y azul de metileno): que se difunden o son absorbidos a través de las membranas celulares.
- De contraste (índigo carmín): que define las grietas de la mucosa para resaltar su topografía e irregularidad.
- Reactivos (rojo congo): que al reaccionar con diferentes elementos celulares lleva a cambios de color de la mucosa.

No obstante, a pesar de ser técnicas que poseen la ventaja de ser baratas y disponibles, consumen mucho tiempo y sufren pobre reproducibilidad; es por esta razón que cada día son más frecuentes tecnologías que mejoran la imagen, siendo las más mencionadas dentro de la cromoendoscopia digital:

- La imagen de banda estrecha o *Narrow-Band Imaging* (NBI, por sus siglas en inglés) fue creada por Olympus y es la más frecuentemente mencionada **(6,7).** La NBI usa filtros para iluminar el tejido en una longitud de onda azul (415 nm) y verde (540 nm) lo que permite resaltar el detalle vascular que rodea la mucosa **(7,8)**.
- La imagen multibanda procesa la luz blanca digitalmente, reconstruyéndola a través de un software que más que filtrar mejora la apariencia de la mucosa **(6)**.
- La captación de color inteligente de Fujinon (creada por Fujinon)
- La i–SCAN (creada por Pentax)

La cromoendoscopia digital puede ser combinada con la magnificación. Recientemente se han descrito equipos de endoscopia con tecnología de imagen láser azul (BLI, por sus siglas en inglés) que al parecer utiliza dos láseres monocromáticos (410 + 10 nm y 450 + 10 nm), en lugar de luz de xenón para obtener imágenes mejoradas **(3)**.

Histología *in vivo*

Se ha descrito también la endoscopia con histología *in vivo*, incluyendo los equipos que cuentan con endomicroscopia confocal (CLE, por sus siglas en inglés) y la endocistoscopia.

Endomicroscopia confocal

La CLE integra un microscopio láser confocal dentro de un videoendoscopio estándar o puede ser usada una sonda que pasa a través del canal de trabajo del endoscopio estándar. Se trata de un láser que penetra la superficie mucosa e ilumina una microcapa de tejido. El endomicroscopio proporciona una imagen transversal y en paralelo de 7 mm de grosor a la mucosa con una profundidad de 250 mm.

Endocistoscopia

La endocistoscopia está basada en magnificación de alto nivel basada en uso de lentes ópticos (similar a la magnificación ya descrita previamente), por lo que se requiere bastante proximidad a la mucosa y sólo detalla a la misma **(6,9)**.

Autoflorescencia

La autoflorescencia usa la fluorescencia emitida por los tejidos gracias a moléculas endógenas (fluoroforos) tales como el colágeno, flavinas y porfirinas. Después de ser excitadas por una fuente de luz de onda corta, los fluoroforos emiten luz a longitudes de onda mayores (fluorescencia). La fluorescencia depende de cada tipo de tejido y, aunque puede ser inexacta como otras tecnologías (NBI), puede generar mejores resultados en la presión diagnóstica **(9)**.

Avances tecnológicos en videoendoscopia de última generación

En Colombia, tres grandes compañías se pelean la supremacía tecnológica en el desarrollo del videoendoscopio. Estas son:

- OLYMPUS®
- PENTAX®
- FUJIFILM®

Gastroscopios y colonoscopios (Tabla 1)

Mejoras en la imagen

Los endoscopios de última generación cuentan de forma predeterminada con la tecnología de alta resolución que, actualmente, se considera el estándar de manejo en cuanto a la calidad de la endoscopia.

Los endoscopios PENTAX Medical de última tecnología HD+ de la serie i10 han desarrollado un dispositivo de carga acoplada (CCD, por sus siglas en inglés) HD+™ con resolución en megapíxeles, es decir, incluyen > 1 millón de pixeles para una claridad de imagen y resolución en detalle excepcionales. A su vez, esta misma serie también ha mejorado los campos de observación, pues incluye de 140° que permite aumentar la visión endoscópica al máximo y con distorsión reducida en el borde; esta tecnología de campo de visión efectiva

(EFOV™) puede aumentar la imagen hasta 4 veces con un ángulo mayor para un mejor reconocimiento de lesiones en la mucosa. Cabe aclarar que OLYMPUS en sus colonoscopios tienen visión de 170° (ver más adelante). Por su parte, PENTAX Medical en la serie de endoscopios i10 también permite un mayor acercamiento a la mucosa, lo que aumenta el poder de resolución con una visualización amplificada del tejido y de las redes capilares sin necesidad de utilizar el botón de aumento, esto se logra gracias a la tecnología conocida como CloseFocus™.

OLYMPUS mantiene su filosofía de alta resolución para una mejor detección de lesiones tempranas. Su serie 190 que incluye tanto el endoscopio como su procesador ha presentado grandes mejoras con respecto a su predecesora, la serie 180. La tecnología de Foco Dual incluye dos configuraciones predeterminadas para seleccionar el tipo de enfoque según decida el endoscopista, las cuales permiten seleccionar el tipo de captura de una imagen (normal o cercana); este desarrollo se logra gracias al movimiento inteligente de la lente con sólo un botón. Así mismo, también se ha mejorado la forma de capturar la imagen con la función de precongelación, la cual permite elegir la foto deseada o más nítida al momento de generar el informe, pues internamente el procesador almacena temporalmente una serie de imágenes al momento de la captura de la imagen.

Por su parte, FUJIFILM en su última serie 600 incluye el sensor de imagen semiconductor complementario de óxido metálico (CMOS, por sus siglas en inglés) megapíxel que ofrece la posibilidad de video a 60 fps (fotogramas por segundo), lo que mejora la calidad del video y, por tanto, permite producir imágenes claras, nítidas y de alta resolución de forma inmediata. Adicionalmente, incluye la función multizoom con transiciones más graduales entre los diferentes aumentos. El zoom máximo alcanzado con esta tecnología es 135x si se trabaja en un monitor LCD de 19 pulgadas (Tabla 2). También, esta nueva serie incluye el método de barrido que permite imágenes fijas de alta definición. Finalmente Fujifilm en el apartado de lentes ha decidido rediseñar el sistema óptico de los equipos, ahora con lentes de alto rendimiento que aumenta la capacidad de enfoque hasta los 2 mm, evitando la distorsión de la imagen en los bordes.

Tabla 2. Multizoom.

Aumento / Modo	Normal Bajo	Medio	Alto Máximo (x135*)
Continuo	———	———	———
Paso 2	●——●		
Paso 3	●——●——●		
Paso 5	●——●——●——●——●		

*Usando un monitor LCD de 19 pulgadas.

Fuente: Cortesía de Fujifilm.

Cromoendoscopia digital

Se han desarrollado nuevos filtros que ayudan a una mejor textura de la superficie de la mucosa y de los vasos sanguíneos, y se han perfeccionado los ya existentes. La imagen de banda estrecha (NBI) patentada por OLYMPUS se ha mejorado, esta permite visualizar el doble de distancia con mucho más contraste. Cabe recordar que esta nueva tecnología ha permitido que actualmente se puedan realizar clasificaciones endoscópicas sin necesidad de la cromoendoscopia convencional.

El i-SCAN™ de PENTAX Medical (ver atrás) en la serie HD+ i10 incluye tres tipos de configuraciones predeterminadas: i-SCAN 1, i-SCAN 2 e i-SCAN 3 que han mejorado la resolución de la imagen.

FUJIFILM en su serie 600 decidió adicionarle al Fujinon Intelligent Chromo Endoscopy (FICE) la tecnología de su sensor de imagen CMOS que reduce el ruido y permite una captura más nítida de imágenes.

Endoscopia terapéutica

PENTAX han desarrollado canales de trabajo más amplios en los últimos modelos de su serie i10, donde los canales de trabajo llegan a ser de 3,2 mm y 3,8 mm para el gastroscopio y el colonoscopio, respectivamente. A mayor canal de

trabajo mayor poder de succión e instrumental de trabajo de mayor calibre, incluso el uso de succión, mientras se encuentra instrumentando en el canal de trabajo.

Por su parte, los gastroscopios de OLYMPUS ahora incluyen de forma sistemática un canal auxiliar de agua que permite visualizar mejor la mucosa y limpiarla; no obstante, tanto los equipos de PENTAX como de FUJIFILM también incluye esta tecnología.

Colonoscopios

Algunas de las necesidades de los colonoscopistas son: transferencia de torque, evitar la formación de asas, mayor rango de movilidad, entre otros, pues esto facilita la inserción del equipo durante la colonoscopia con menores riesgos de complicaciones, así como procedimientos más fáciles y menos dolorosos para el paciente.

PENTAX, en sus últimos equipos HD+ de la serie i10, incluye la tecnología TrueTorque™ (Figura 6), que no es otro elemento que una serie de anillos de espiral doble en el tubo de inserción hecha de una aleación patentada; al parecer, esta permite una mayor transferencia del torque de la mano del endoscopista al tubo de inserción. Además, estos mismos equipos incluyen lo que se conoce como i-FLEX™, una rigidez graduada en tres etapas que permiten una maniobrabilidad óptima del extremo distal cuando se navega a través del colon con un incremento de la rigidez a medida que se acerca hacia la sección de control para transmitir, de modo eficaz, las fuerzas de avance del colonoscopio y minimizar las formaciones de asas.

Figura 6. Truetorque.
Fuente: Cortesía de Pentax medical ®.

Por su parte OLYMPUS en su serie 190 EVIS EXERA III ha incluido grandes avances en la colonoscopia. En esta, se incluye la tecnología de inserción responsiva RIT que es el fruto de tres tecnologías diferentes que logran incluir en este modelo.

- Angulación pasiva (PB) que significa una distribución de la presión en el tubo de inserción en caso de encontrar resistencia por un asa fija o un ángulo cerrado, lo que permite que el tubo de inserción se moldee al colon.

- Alta transmisibilidad de fuerzas (HFT) que permite que los torques que da la mano del colonoscopista se transmitan a todo el colonoscopio, lo que se traduce en una mayor sensibilidad y una inserción más precisa.

- Rigidez variable, ya presentada en la serie 180, que permite incrementar o reducir la flexibilidad del tubo de inserción gracias a una perilla adicional que se encuentra en la sección de control lindando con el tubo de inserción. Esta perilla permite al colonoscopista elegir la rigidez que considere pertinente a la hora de avanzar a través del colonoscopio.

Otro de los grandes avances de la serie 190 EVIS EXERA III incluye la *Scopeguide* que consiste en una serie de anillos magnéticos ubicados en el tubo de inserción del colonoscopio y que, gracias a un plato externo especialmente diseñado para recibir pequeños pulsos magnéticos generados por dichos anillos, permite una reconstrucción del tubo de inserción, por medio de un pequeño procesador adjunto. Esto forma una imagen 3D que se incluye en el monitor de trabajo y que, en tiempo real durante la colonoscopia, permite conocer la disposición del tubo de inserción y así identificar tempranamente las asas que se forman en el interior del cuerpo del paciente. De esta manera, se puede solucionar o reducir el problema y mejorar la tolerabilidad del procedimiento por parte del paciente (Figura 7).

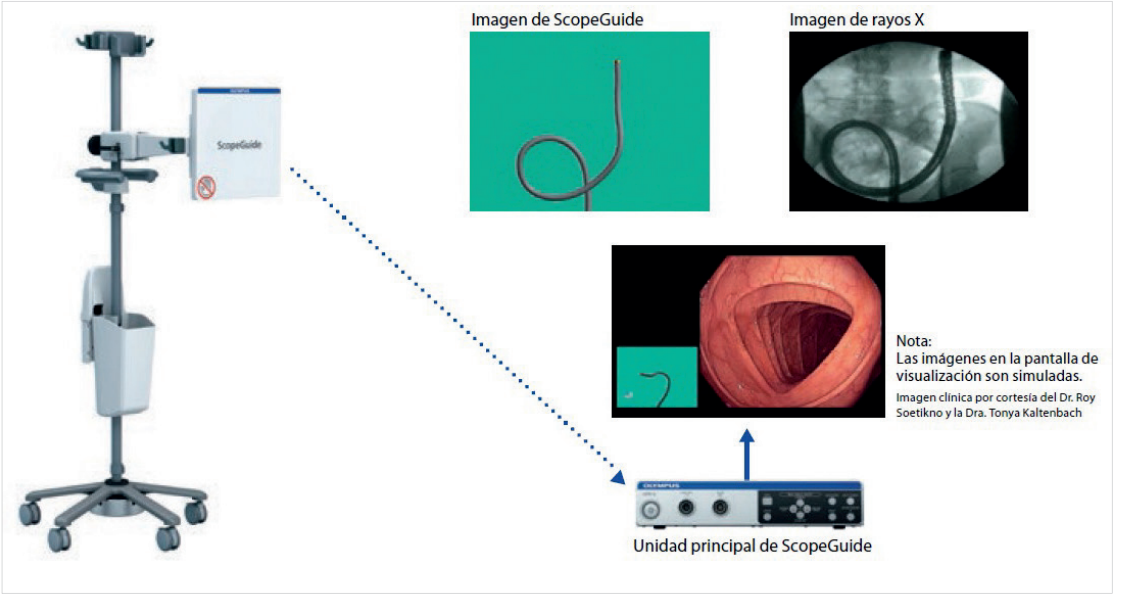

Figura 7. *Scopeguide*.
Fuente: Cortesía de Olympus ®.

FUJIFILM también ha decidido rediseñar su colonoscopio con una tecnología similar al i-FlexTM, pues en su tubo de inserción la flexibilidad aumenta gradualmente hacia el extremo distal. Asimismo, se ha optado por disminuir el grosor del tubo de inserción a 12,8 mm, lo que hace que su manipulación sea más sencilla.

Insuflación con CO_2

En procedimientos dispendiosos o que toman tiempo por ser técnicamente difíciles (colonoscopias, colangiopancreatografía retrógrada endoscópica (CPRE), enteroscopias, procedimientos invasivos o terapéuticos como la miotomía endoscópica peroral (POEM, por sus siglas en inglés), se ha demostrado que la insuflación con aire ambiente, como se hacía o se hace convencionalmente, puede generar dolor y distensión en los pacientes; además, esto puede perdurar durante horas, lo que ha llevado a evaluar la posibilidad de utilizar dióxido de carbono (CO_2) en los procedimientos endoscópicos.

En la colonoscopia, el CO_2 al igual que el aire ambiente permite distender las paredes de la mucosa colónica y, de esa forma, avanzar el colonoscopio hasta el sitio de interés. El CO2 es un gas cuyas características físicas hacen que sea más soluble en agua que el aire ambiente, motivo por el cual se elimina rápidamente por la respiración una vez ha llegado a los alvéolos tras ser absorbido desde la luz del intestino al sistema circulatorio; lo que permite menores molestias posteriores al examen y mejora la experiencia del paciente. Por su parte, el aire ambiente que se emplea habitualmente para insuflación en endoscopia no se absorbe y sólo puede eliminarse por vía rectal u oral, lo que explica las molestias y el tiempo en resolverse **(10)**.

Se han desarrollado insufladores de CO_2 que, adaptados a la torre de videoendoscopia, permiten que se utilice CO_2 en lugar de aire ambiente para distender las paredes del tracto gastrointestinal; el único inconveniente es que se requiere de CO_2 ya sea en pipetas o proveniente de la red de gas hospitalaria. No obstante, esta tecnología ya se utiliza en otras especialidades como la laparoscopia, por lo que se cree que no generara mayores inconvenientes (Figura 8).

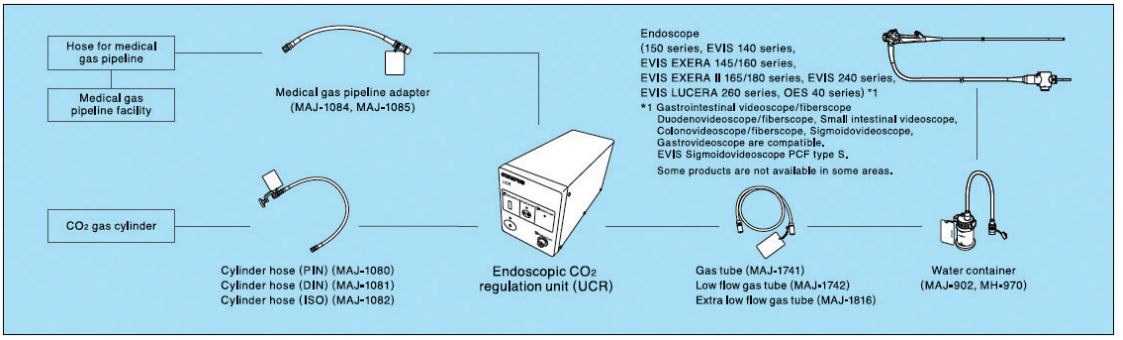

Figura 8. Insuflación con CO_2. Modelo UCR (OLYMPUS).
Fuente: Cortesia de Olympus.

Posiblemente no sean las últimas palabras escritas de diferentes tecnologías emergentes para mejorar la precisión diagnóstica y terapéutica de la endoscopia gastrointestinal. Sin embargo, los objetivos de este artículo no son tan pretenciosos.

Recomendaciones generales para el cuidado de los endoscopios (1)

- Realizar los pasos de reprocesamiento de acuerdo con el manual de instrucción
- Capacitar adecuadamente el personal para asegurar que realicen el reprocesamiento de forma correcta
- Realizar prelimpieza en la sala del examen inmediatamente después del procedimiento
- Utilizar siempre el adaptador para limpieza del canal de aire/agua
- Realizar prueba de fuga en todos los endoscopios, el no hacerlo o hacerlo incorrectamente puede cambiar una reparación de menor a mayor
- Mantener la sección de angulación lejos de puntas afiladas. Cubra desagües metálicos del área de lavado con tapón de goma
- Evitar amontonar los endoscopios utilizando recipientes individuales
- Evitar manipulación manual fuerte para que el endoscopio no sea sobreangulado
- Reprocesar siempre con los controles de angulación sueltos
- No transportar, guardar o reprocesar el endoscopio con accesorios
- Proteger el tubo de inserción del conector de la guía de luz si está caliente
- No doblar o enrollar el endoscopio muy apretado al reprocesarlo (no más que el enrollado original en la maleta de transporte)
- Asegurarse que el cepillo de limpieza esté en buenas condiciones. Los cepillos desechables deben ser descartados después de la limpieza de cada endoscopio. Los cepillos reusables deben ser sometidos a desinfección de alto nivel o esterilización después de cada uso.
- Usar cepillo de limpieza indicado para la punta distal
- Purgar el canal de agua/aire suficientemente usando el adaptador de limpieza para todos los canales
- Secar completamente los endoscopios para su almacenamiento y colgarlos verticalmente sin tapas ni válvulas en un ambiente sin polvo. Los endoscopios deben ser guardados con los controles de angulación libres y las piezas móviles removidas

Tabla 1. Nuevos equipos PENTAX®, OLYMPUS® Y FUJIFILM®.

Compañía	Descripción del producto	Modelo	Diámetro del canal (mm)	Diámetro exterior (mm)	Longitud de trabajo (mm)	Angulación hacia arriba y hacia abajo (°)	Angulación derecha e izquierda (°)	Ángulo de visión (°)	Profundidad del campo (mm)	Irrigación frontal	Tipo de imagen	Tipo de CCD	Sensor de imagen CMOS®	Conector *One-touch* resistente al agua ®
PENTAX Medical®	Gastroscopio - Estándar HD+ - Delgado HD+ Colonoscopio -Estándar HD+ -Delgado HD+	EG29-i10 EG27-i10 EC38-i10L EC34-i10L	3,2 2,8 3,8 3,8	9,8 9,0 13,2 11,6	1050 1050 1700 1700	210/120 210/120 180/180 180/180	120/120 120/120 160/160 160/160	140 140 140 140	2-100(Close-Focus) 2-100(Close-Focus) 4–100 2–100 (Close-Focus)	Sí - Sí Sí	Video Video Video Video	HD+ HD+ HD+ HD+	- - - -	- - - -
OLYMPUS®	Gastroscopio Colonoscopio	GIF-HQ190 CF-HQ190L/I	2,8 3,7	9,9 12,8	1030 1680 (L) – 1330 (I)	210/90 180/180	100/100 160/160	140 170 160 (cerca)	5–100 y 2–6 (Dual Focus®) 5–100 y 2–6 (Dual Focus®)	Sí Sí	Video Video	- -	- -	Sí Sí
FUJIFILM®	Gastroscopio Colonoscopio	EG-600 WR EG-600 WM/WI/WL	2,8 3,8	9,2 (distal) 9,3 (flexible) 12	1100 1330/ 1520/ 1690	210/90 180/180	100/100 160/160	140 140	2–100 2–100	Sí Sí	Video Video	- -	Sí Sí	- -

Fuente: adaptada de **(11–13)**.

Referencias

1. Escobar J, Mora L, Roldán L. Instrumentos de fibra y de video. In: Aponte DM, Reyes G, Roldán LF, Hani AC, Gil FL, Emura F, et al., editors. Técnicas en endoscopia digestiva. 2nd ed. Bogotá: Asociación Colombiana de Endoscopia Digestiva (ACED); 2013. p. 21–31.

2. De la Torre A. Estructura básica de los endoscopios. In: Córdoba JA, De la Torre A, editors. Procedimientos endoscópicos en gastroenterología. 2nd ed. México: Panamericana; 2009. p. 33–8.

3. Togashi K, Nemoto D, Utano K, Isohata N, Kumamoto K, Endo S, et al. Blue laser imaging endoscopy system for the early detection and characterization of colorectal lesions: a guide for the endoscopist. Therap Adv Gastroenterol. 2016;9(1):50–6. Doi: http://doi.org/b8xt.

4. Kamiński MF, Hassan C, Bisschops R, Pohl J, Pellisé M, Dekker E, et al. Advanced imaging for detection and differentiation of colorectal neoplasia: European Society of Gastrointestinal Endoscopy (ESGE) Guideline. Endoscopy. 2014;46(5):435–49. Doi: http://doi.org/b8xv.

5. ASGE Technology Committee, Varadarajulu S, Banerjee S, Barth BA, Desilets DJ, Kaul V, et al. GI endoscopes. Gastrointest Endosc. 2011;74(1):1–6. Doi: http://doi.org/fjq72v.

6. Valdastri P, Simi M, Webster RJ. Advanced technologies for gastrointestinal endoscopy. Annu Rev Biomed Eng. 2012;14:397–429. Doi: http://doi.org/f37vkd.

7. Sano Y, Tanaka S, Kudo SE, Saito S, Matsuda T, Wada Y, et al. Narrow-band imaging (NBI) magnifying endoscopic classification of colorectal tumors proposed by the Japan NBI Expert Team. Dig Endosc. 2016;28(5):526–33. Doi: http://doi.org/f9h8dx.

8. Repici A, Ciscato C, Correale L, Bisschops R, Bhandari P, Dekker E, et al. Narrow-band Imaging International Colorectal Endoscopic Classification to predict polyp histology: REDEFINE study (with videos). Gastrointest Endosc. 2016;84(3):479–86.e3. Doi: http://doi.org/f8z98n.

9. Subramanian V, Ragunath K. Advanced endoscopic imaging: a review of commercially available technologies. Clin Gastroenterol Hepatol. 2014;12(3):368–76. Doi: http://doi.org/f2p367.

10. Vázquez-Sequeiros E. Insuflación con dióxido de carbono en endoscopia: ¿lujo o necesidad? Rev. esp. enferm. dig. 2012;104(8):395–7. Doi: http://doi.org/b8xw.

11. Pentax medical. Endoscopios HD+ de la Serie i10 de PENTAX Medical. Diseño ergonómico, función superior, atención de calidad. [Publicidad del producto]. 2014 [cited 2017 sep 8]. Available from: https://goo.gl/NWh9Fj.

12. Fujifilm. Videogastroscopio EG-600WR y videocolonoscopio EC-600WM/WI/WL. Endoscopios con alta tecnología de punta, equipados con sensor de imagen CMOS. [Publicidad del producto]. 2014 [cited 2017 sep 8]. Available from: https://goo.gl/UCRmgA.

13. Olympus. Evis Exera III. [Publicidad del producto]. 2017 [cited 2017 sep 8]. Available from: https://goo.gl/5S66aR.

Accesorios endoscópicos

Eucaris Restrepo Muñoz
Nathalia Yulieth Cárdenas Ruiz
Mauricio González Hernández
Luis Fernando Roldán Molina

Introducción

En las últimas décadas, se ha observado el avance de la endoscopia digestiva y cómo se ha transformado en un método diagnóstico y terapéutico, ya que el uso de los accesorios o dispositivos médicos endoscópicos conjugado con las nuevas tecnologías, representa una opción rápida y, sobre todo, segura para el paciente, tanto ambulatorio como hospitalizado.

En este artículo se exponen las normas que rigen el uso de los accesorios endoscópicos, la forma de clasificarlos y las características de algunos de ellos para ayudar a su correcta elección.

Definiciones y generalidades

Accesorio o dispositivo endoscópico

El accesorio endoscópico es el instrumento destinado especialmente por el fabricante para ser utilizado en forma conjunta con un equipo de endoscopia digestiva.

Clasificación del riesgo

Esta clasificación se hace según el riesgo potencial relacionado con el uso de los accesorios y la combinación de algunos criterios como duración del contacto con el cuerpo, grado de invasión y efecto local contra efecto sistémico **(1)**:

Clase I (riesgo bajo)

A esta clase pertenecen los dispositivos que tuvieron un control general. Estos no están destinados para proteger o mantener la vida, o para un uso de importancia especial en la prevención del deterioro de la salud humana y que no representan un riesgo potencial no razonable de enfermedad o lesión.

Clase IIA (riesgo moderado)

En esta clase se consideran los accesorios sujetos a controles especiales en la fase de fabricación para demostrar su seguridad y efectividad.

Clase IIB (riesgo alto)

Se consideran en esta clase a los dispositivos que son sujetos a controles especiales en el diseño y fabricación para demostrar su seguridad y efectividad.

Clase III (riesgo muy alto)

Dentro de esta clase están los dispositivos que son sujetos a controles especiales. Estos están destinados a proteger o mantener la vida o para un uso de importancia sustancial en la prevención del deterioro de la salud humana, o si su uso presenta un riesgo potencial de enfermedad o lesión **(1)**.

Esterilización

Aplicación de un proceso diseñado para destruir todas las formas viables de vida microbiana por medios físicos o químicos y alcanzar un nivel de seguridad adecuado **(2)**.

Desinfección

Proceso por el cual se destruye la mayoría de microorganismos patógenos, excepto esporas en un objeto inanimado. En la Unidad de Endoscopia Digestiva, el tipo de desinfección que se utiliza es la de alto nivel, entendida como la reducción o destrucción de todos los microorganismos vegetativos, micobacterias, virus, esporas de hongos y algunas, pero no todas, las esporas bacterianas a un nivel adecuado para el uso seguro de los endoscopios y accesorios en un paciente **(3)**.

Reprocesamiento

Incluye todos los pasos para lograr que un dispositivo contaminado esté listo para otro paciente. Los pasos implican realizar una clasificación según criterios de Spaullding e incluyen prelimpieza, limpieza, enjuague, desinfección de alto nivel o esterilización, secado, almacenamiento adecuado, evaluación funcional, empaque y marcación, según esté indicado para el dispositivo médico **(4,5)**.

Reúso

Uso repetido o múltiple de cualquier dispositivo médico, incluyendo los productos destinados a su reutilización o de un solo uso, con el reprocesamiento (limpieza, desinfección o esterilización) entre usos **(6)**. Para Colombia, según el Decreto 1011 del 2006, en relación al reúso de dispositivos médicos, los prestadores de salud podrán reusar, siempre y cuando definan y ejecuten procedimientos basados en evidencia científica que demuestra que no implica reducción de la eficacia para la cual se utiliza el dispositivo, ni riesgos de infecciones o complicaciones en los procedimientos **(7)**. Los dispositivos médicos se pueden clasificar según la posibilidad de reutilización así **(8)**:

Desechables

Dispositivos entregados por la casa fabricante en paquetes estériles y diseñados para un sólo uso.

Desechables reprocesados

Accesorios desechables que son nuevamente utilizados luego de limpieza y desinfección.

Dispositivo reutilizable

Instrumento diseñado y validado por el fabricante a ser utilizado más de una vez, asegurando su funcionalidad, protocolo de reprocesamiento, condiciones de uso y control de calidad para seguridad del paciente **(9)**.

La elección de uno u otro dispositivo dependerá de las políticas de cada unidad de endoscopia digestiva o de la elección del especialista. En consideración se presentan los datos en la Tabla 1.

Tabla 1. Ventajas y desventajas de los tipos de accesorios.

Tipo de accesorio	Ventajas	Desventajas
Desechables	• Menor riesgo de infección	• Mayor costo del procedimiento • Impacto ambiental
Reutilizable	• Menor costo del procedimiento • Menor impacto ambiental • Respaldo por el fabricante	• Riesgo de infección • Costo de almacenamiento
Desechable reusable	• Menor costo del procedimiento	• Riesgo de disfunción • Riesgo de contaminación • No respaldo del fabricante

Fuente: propiedad de los autores.

Es fundamental que cada institución que ha optado por continuar con el reúso de dispositivos médicos asegure un ciclo correcto de reprocesamiento y, posteriormente, documente los resultados de esta práctica para contribuir al levantamiento de evidencia científica con el propósito de apoyar la toma de decisiones.

Para elegir el accesorio adecuado, hay que considerar los siguientes aspectos:

Marco legal

En Colombia, el Instituto Nacional de Vigilancia de Medicamentos y Alimentos (Invima) es el ente regulador para la utilización de los dispositivos médicos, el cual en el Decreto 4725 de 2005 establece que **(10)**:

> "Los dispositivos médicos deberán fabricarse, diseñarse y almacenarse de tal forma que su utilización no comprometa el estado clínico, la salud o la seguridad de los pacientes o de quienes estén en contacto con los mismos, cuando se empleen en las condiciones y finalidades previstas
>
> "Los dispositivos médicos deberán ofrecer las indicaciones que les haya atribuido el fabricante, es decir, estar diseñados y fabricados de manera que puedan desempeñar sus funciones tal y como el fabricante las haya especificado
>
> "Mientras dure el periodo de validez previsto por el fabricante, los principios de seguridad y funcionamiento de los dispositivos médicos no deberán alterarse en tal grado que se vean comprometidos el estado clínico, la salud y la seguridad de los pacientes
>
> "Los efectos adversos que sobre la salud individual o colectiva pueda experimentar la población usuaria de los dispositivos médicos, por trasgresión de las normas o condiciones establecidas, será responsabilidad de los titulares, fabricantes y comercializadores…"

La Resolución 4816 de 2008 reglamenta el Programa Nacional de Tecnovigilancia a fin de fortalecer la protección de la salud y la seguridad de los pacientes, operadores y todas aquellas personas que se vean implicadas directa o indirectamente en la utilización de dispositivos médicos. Asimismo, establece como responsables en Colombia al Invima, los fabricantes, los importadores de los dispositivos médicos, los prestadores, los profesionales independientes y los usuarios, entre otros **(11)**.

> "El importador/fabricante libra su responsabilidad argumentando que el dispositivo es seguro y efectivo en tanto se le dé el uso indicado, como la norma lo determina. Al utilizar nuevamente el dispositivo médico en un determinado servicio asistencial puede considerarse como una contravención por parte de quien lo autoriza y/o utiliza" **(8)**.

Consensos de sociedades científicas

Sociedad Americana de Endoscopia digestiva (ASGE) (5)

- Los accesorios desechables no se asocian a contaminación
- Los accesorios reutilizables sólo son seguros si son adecuadamente mantenidos y reprocesados
- No se deben reutilizar los accesorios desechables a menos que existan políticas de limpieza y desinfección de alto nivel que son similares a las establecidas para fabricantes de accesorios desechables

Sociedad Europea de Endoscopia digestiva (ESGE) (12)

- Las agujas de inyección solo deben ser usadas una vez
- Aunque es posible reprocesar y esterilizar efectivamente las pinzas de biopsia hay una tendencia a usar pinzas de uso único
- Todos los accesorios usados en el árbol biliopancreático deben ser estériles

Evidencia publicada

Los artículos en la literatura médica evalúan tres aspectos en la decisión de elegir un accesorio reutilizable o desechable: costo, función y seguridad:

Costo

Hay estudios que demuestran ahorro en costos de las pinzas de biopsia reusables y otros no, especialmente cuando los costos de reprocesamiento son altos **(13–17)**.

Función

En el caso de las pinzas de biopsia, las muestras obtenidas por aquellas reusables o desechables

han sido equivalentes en cuanto a su tamaño y posibilidad de estudio, aunque dos estudios sugieren que la calidad de estos especímenes disminuye con el uso prolongado de las pinzas reusables **(15,16)**.

Seguridad

Hay evidencia de que las pinzas de biopsia pueden transmitir hepatitis B y C, así como *Helicobacter Pylori* y *Salmonella* **(18)**. En dos estudios se evidenció restos de material biológico en pinzas desmanteladas que no pudieron ser removidos a pesar de seguir adecuados protocolos **(15,16)**. Los actuales métodos de reprocesamiento han disminuido el riesgo de infección, aunque esta posibilidad aún sigue latente. Otro caso es el de las pinzas desechables que, aunque se piensa que no tienen riesgo de infección, en un estudio se encontró que estas son altamente susceptibles de contaminación si son pasadas por canales de endoscopios inadecuadamente reprocesados **(19)**.

Aspectos éticos

El personal de salud debe usar las habilidades clínicas para proteger la vida y la salud de los pacientes; por lo que se debe actuar para optimizar el beneficio y minimizar el daño. La práctica exitosa depende de una relación de verdad entre el médico y el paciente. Todos los pacientes deben ser tratados con justicia e igualdad y siempre se debe proveer la información del daño que puede ocurrir como resultado de un tratamiento o la utilización de accesorios en ellos. Las decisiones deben ser basadas en el juicio clínico y no dictadas por razones meramente financieras o institucionales, sin desconocer las normas legales que rigen la labor médica y las responsabilidades éticas y de orden médico legal que se deben cumplir y que, a su vez, constituyen un derecho de los pacientes.

Accesorios básicos

Los accesorios básicos son los instrumentos que toda unidad de endoscopia digestiva debe tener como mínimo para garantizar una adecuada prestación del servicio a sus pacientes.

Pinzas de biopsia

Estas pinzas permiten la obtención de tejidos para evaluación histopatológica, la cual es útil para diferenciar procesos inflamatorios, malignos o infecciosos. Existen varios tipos en el mercado. Hay pinzas que pasan por el equipo pediátrico, las que lo hacen por el canal convencional de 2,8 mm y otras que requieren un canal de 3,6 mm (pinza jumbo). También las hay especuladas y no especuladas. Algunos aspectos que podemos resaltar con respecto a estos accesorios son:

- Las pinzas de biopsia actualmente disponibles en el mercado son igualmente eficaces en proveer un diagnóstico histológico **(20)**.
- Si bien los especímenes obtenidos con pinza jumbo son de mayor volumen, no existe diferencia con respecto a la biopsia convencional en el desenlace clínico de lesiones mucosas **(21)**. Sin embargo, tiene mayor capacidad diagnóstica en la evaluación de lesiones subepiteliales **(22)**.
- Usualmente el tejido es obtenido en una sola pasada a través del equipo. Sin embargo, se pueden tomar dos biopsias en un solo tiempo sin que disminuya la calidad del espécimen obtenido. A pesar de la ganancia de tiempo con esta técnica, hasta en el 20 % de los casos se pierde la primera biopsia, con lo cual se podría alterar el diagnóstico histológico definitivo **(23)**.
- La toma de biopsias es un procedimiento de bajo riesgo de sangrado y se puede realizar en pacientes tomando aspirina, clopidogrel o aquellos anticoagulados con warfarina **(24)**.

Agujas de inyección

Estos son accesorios que permiten la aplicación de agentes líquidos en la pared del tracto gastrointestinal. Las agujas de inyección son útiles para realizar hemostasia en casos de sangrado, elevar lesiones durante resección mucosa o submucosa y el tatuaje de lesiones, e inyectar sustancias terapéuticas como en caso de acalasia o fisura anal. Las complicaciones asociadas con su

uso incluyen sangrado, laceración por trauma, perforación o infección **(25)**. No se recomienda profilaxis antibiótica cuando se usan estos accesorios, excepto en el caso de escleroterapia en un paciente cirrótico o en aquellos con alto riesgo de endocarditis **(26)**.

Asas

Existe una gran variedad de estos accesorios. Las asas son fundamentales en procedimientos como polipectomía, resección mucosa o extracción de cuerpos extraños (Figura 1) **(27).**

Figura 1. Asa.
Fuente: foto de catálogo.

Pinzas de cuerpo extraño

Estas pinzas están disponibles en varias formas: en diente de ratón, mordida de cocodrilo, mordaza, de tres o cuatro púas, trípode (Figura 2), entre otras **(28)**. La utilización de cada una de estas se basa en el análisis de la situación clínica y no en estudios comparativos. Esta herramienta es utilizada en el 80 % de los cuerpos extraños que se extraen de hipofaringe y esófago (Figura 3) **(29)**.

Figura 2. Trípode de cuatro patas.
Fuente: foto de catálogo.

Figura 3. Pinzas de cuerpo extraño.
Fuente: foto de catálogo.

Accesorios avanzados

Estos accesorios son complemento de los anteriormente descritos y son requeridos a medida que aumenta la complejidad de los casos vistos en las unidades de endoscopia. El uso de los accesorios avanzados depende del nivel de complejidad de atención del servicio, la tecnología disponible y el entrenamiento del personal de salud que los utiliza. Algunos son para uso a través de los endoscopios y otros requieren guía endoscópica o se utilizan como complementación en las terapias endoscópicas (Tabla 2).

Tabla 2. Accesorios avanzados más comunes.

Finalidad	Accesorios	Usos	Observaciones
Hemostasia	Agujas de inyección o escleroterapia Soluciones utilizadas: Solución salina 0,9 %, adrenalina, esclerosantes como: etalonamina, polidocanol, trombina, trombina combinada con fibrina, cianoacrilato	Úlcera péptica, lesión de Dieulafoy **(30,31)**, sangrado diverticular **(32,33)**	En las agujas se debe tener en cuenta el calibre (21 a 25 G) y longitud de la punta de la aguja (3–8 mm) según el tejido a inyectar para su eficacia mecánica y citoquímica
	Térmicos de contacto: Sonda térmica Sonda bipolar/multipolar de electrocauterio Pinzas calientes para hemostasia	Ectasias vasculares Angiodisplasias	En el uso de accesorios térmicos directos, mantener precaución con control de frecuencia y potencia de la energía para disminuir el riesgo de perforación, reportado entre 1,8–3 % en hemoterapia **(34)**
	Radiofrecuencia	Esófago de Barret Obstrucción de la vía biliar	

Tabla 2. Accesorios avanzados más comunes.

Finalidad	Accesorios	Usos	Observaciones
Hemostasia	Térmicos de no contacto: Sonda APC Sonda para láser Nd–YAG	Tumores sangrantes Angiodisplasias Proctitis	En el uso de APC, la distancia óptima entre la sonda y el tejido es de 2–8 mm. Flujo de gas argón entre 0,5–7 L/min Para el control de complicaciones en el paciente se debe controlar la potencia, la duración de aplicación y la distancia de la punta de la sonda **(35)** En el uso de láser para lesiones sangrantes, se utiliza una potencia de 50 W a una distancia de 3–4 mm del tejido **(36)**
	Hemospray (Figura 4)	Varices esofágicas, gástricas Úlceras duodenales Sangrado tumoral digestivo extenso	Fácil uso, no necesita tanta precisión como otros métodos
	Mecánicos: Ligadura con bandas	Várices esofágicas Várices gástricas Úlceras duodenales	Las ligaduras con bandas continúan siendo la mejor elección para la prevención y el tratamiento de las várices esofágicas y las de primera elección en el manejo de sangrado en pacientes con hipertensión portal **(37)**
	Clips	Úlceras duodenales Perforaciones de diámetro pequeño	Verificar el sistema mecánico completo (clip, ligaduras, endoloop) antes de su uso y características Asegurar su efectividad en la terapia y coordinación entre el especialista y su asistente **(38)**
	Sistema Ovesco (Figura 5)	Tratamiento de fistulas o perforaciones	Realizar la selección correcta según el tamaño a intervenir
	Endoloop Captivator EMR	Resección exacta de tumores	Verificar el sistema mecánico completo, coordinación entre el especialista y su asistente **(38)**
Extracción de cuerpos extraños	Cesta o canastilla endoscópica (Figura 6)	Recuperar objetos largos o de forma irregular, tales como cepillos de dientes, utensilios y bolígrafos Igualmente para rescatar pólipos después de cortados	La experiencia del equipo de trabajo en la selección de dispositivos médicos para la extracción de cuerpo extraño
	Grasper de 2, 3, 4 o 5 puntas	Buen agarre en impactación de carne, bolo alimentario, pólipos, objetos redondos pequeños. Cuerpos extraños rígidos y delgados, extracción de *stents*	Definir el uso del accesorio rotatorio o no significa eficiencia en el retiro del cuerpo extraño
	Pinzas híbridas: Dientes de ratón–cocodrilo	Útil para rescatar pólipos o mucosa en fragmentos, objetos pequeños, baterías	
	Otros: sonda magnética	Rescate de objetos ferromagnéticos	

Tabla 2. Accesorios avanzados más comunes.

Finalidad	Accesorios	Usos	Observaciones
Nutrición enteral	Tubos nasoentéricos (Silicona o poliuretano)	Alimentación enteral (nariz, intestino delgado)	Estos dispositivos varían su diámetro (3,5–16 French), longitud de 15–170 cm y luz de acceso al estómago o el intestino delgado Cuentan además con características de ayuda para su avance: guías de alambre, marcadores radiopacos, imanes y sutura **(39)**
	Tubos para GEP: • Kit completo • Sonda de recambio • Botón para GEP (recambio)	Soporte nutricional en pacientes con el tracto digestivo intacto El uso de dispositivos varía según el tiempo de necesidad para apoyo nutricional Para elegir el kit de GEP, se debe tener en cuenta la técnica a utilizar **(40)**: • Pull • Push • Directa	El rango del diámetro de la sonda para gastrostomía va desde 12–28 French, su duración promedio es de 1–2 años y el motivo de recambio es la degradación del tubo **(41)** En la vía GEP se puede avanzar internamente otras sondas para alimentación yeyunal (diámetro de 9–12 French, 60 cm de largo) y su duración puede llegar hasta los 55 días **(42)** Estudios previos demuestran que los costos relacionados con la GEP son mayores que los costos para la colocación de tubos nasoentéricos (corto plazo de apoyo nutricional) **(43)**, pero menos costos con relación a la colocación quirúrgica Igualmente, se ha demostrado costo–efectividad de la profilaxis antibiótica en la colocación GEP **(44)**
Dilatación de mucosa	Dilatadores con balón pueden ser neumáticos e hidrostáticos para uso esofágico, colónicos, pilóricos, biliares o multipropósito Dilatadores termoplásticos y puntiagudos como los de Savary-Guilliard o metálicos como los de Eder-Puestow	Disfagia Estenosis benignas esofágicas **(45)** Acalasia **(46)** Lesiones benignas y malignas de colon **(47)**	Estudios han reportado que la dilatación neumática con balón de acalasia con diámetro de 30 mm y una insuflación promedio menor de 10–12 psi, por 60 s, es un método eficaz y seguro para uso del dispositivo, bajo visión endoscópica directa **(46)**
	Prótesis esofágicas metálicas o plásticas autoexpandibles		Existen en el mercado varias opciones de *stent* para el manejo de estenosis Pueden ser recubiertos, parcialmente recubiertos o sin recubrir **(48)**
UES	Agujas de punción Cepillo de citología *Trucut*		El calibre de la aguja de punción varía entre 19–25G, además el especialista debe tener claridad en el tipo de punta a utilizar (punta afilada con bisel o esférica) **(49)** Calibre 22 G: muestra de tejido Calibre 20G: bloque plexo celíaco

Tabla 2. Accesorios avanzados más comunes.

Finalidad	Accesorios	Usos	Observaciones
Vía biliar (CPRE) (50)	Catéteres o cánulas (Figura 7) Alambres guías Accesorios para la toma de biopsia: pinzas y cepillos, papilótomos, balones de dilatación, cestas o canastillas, litotriptores, endoprótesis y tubos de drenaje	Estudio diagnóstico y terapéutico de la vía biliar y pancreática	Aspectos a considerar en la adquisición de accesorios para CPRE: • Cánula: existen en el mercado varias opciones en tamaño de la punta, longitud y número de lúmenes disponibles. Debe ser compatible con el alambre guía • Alambre guía: recubrimiento hidrofílico, tipo de punta (recta–curva), diámetro (0,035''/ 0,025´´), longitud (270 cm/450 cm), marcación radiopaca (anillos rectos/anillos oblicuos), facilidad de intercambio con otros dispositivos • Papilótomo: tener claridad en el tipo de dispositivo a utilizar (precorte, de halar, de empujar, guiados, convencionales), compatibilidad con la guía alambre, diámetro de la punta (4,5–6 Fr), marcas radiopacas
Misceláneos y de apoyo	Sobretubo (Figura 8)	Extracción de cuerpo extraño, enteroscopia, colonoscopia difícil	Sobretubo útil para la seguridad y eficiencia de la extracción del cuerpo extraño, además protege vía aérea y mucosa del paciente manteniendo el lumen **(51)**. En enterosocopia impide la formación de bucles
	Catéteres aspersores	Cromoendoscopia	El uso del catéter aspersor de tinción se utiliza con el propósito de proteger los canales internos del endoscopio y aplicar uniformemente el colorante sobre la mucosa, el catéter debe sobresalir 2–3 cm de la punta distal del endoscopio **(52)**
	Otros: Sistema de irrigación Trampa recolectora de pólipos		

APC: coagulación de plasma argón; Nd–YAG: acrónimo del inglés *neodymium-doped yttrium aluminium garnet*; EMR: *Endoscopic Mucosal Resection*; GEP: gastrostomía endoscópica percutánea; UES: ultrasonografía endoscópica; CPRE: colangiopancreatografía retrógrada endoscópica.
Fuente: propiedad de los autores.

Figura 4. Hemospray.
Fuente: foto de catálogo.

Figura 5. Ovesco.
Fuente: foto de catálogo.

Figura 6. Cesta para recuperar cuerpos extraños.
Fuente: foto de catálogo.

Figura 7. Cánula.
Fuente: foto de catálogo.

Figura 8. Sobretubo.
Fuente: foto de catálogo.

"La meta final de la verdadera educación es no solo hacer que la gente haga lo que es correcto, sino que disfrute haciéndolo; no solo formar personas trabajadoras, sino personas que amen el trabajo; no solo individuos con conocimiento sino con amor al conocimiento; no solo seres puros sino con amor a la pureza, no solo personas justas sino con hambre y sed de justicia"

John Ruskin

Referencias

1. Colombia. Ministerio de Salud y Protección Social, Invima. El ABC de dispositivos médicos. Bogotá, D. C.: Imprenta Nacional; 2013 [cited 2017 sep 23]. Available from: https://goo.gl/oAHWko.

2. ASGE STANDARDS OF PRACTICE COMMITTEE, Banerjee S, Shen B, Nelson DB, Lichtenstein DR, Baron TH, et al. Infection control during GI endoscopy. Gastrointest Endosc. 2008;67(6):781–90. Doi: http://doi.org/fgp53d.

3. Rutala WA, Weber DJ, Healthcare Infection Control Practices Advisory Committee Guideline for Disinfection and Sterilization in Healthcare Facilities. 2008 [cited 20 jun 2017]. Available from: https://goo.gl/duZVer.

4. United States Department of Health and Human Service, Food and Drug Administation. Guidance for industry and for FDA staff: Enforcement prioritires for single-use devices reprocessed by third parties and hospitals. Rockville: Center for Devices and Radiological Health; 2000 [cited 20 jun 2017]. Available from: https://goo.gl/tVZUDx.

5. Petersen BT, Chennat J, Cohen J, Cotton PB, Greenwald DA, Kowalski TE, et al. Multisociety guideline on reprocessing flexible GI endoscopes: 2011. Infect Control Hosp Endosc. 2011;32(6):527–37. Doi: http://doi.org/fjrbf3.

6. United States Department of Health and Human Service, Food and Drug Administation. Reprocessing of reusable medical devices: information for manufacturers. 2001 [cited 20 jun 2017]. Available from: https://goo.gl/CCnh5r.

7. Colombia. Ministerio de Protección Social. Decreto 1011 de 2006. "Por el cual se establece el Sistema Obligatorio de Garantía de Calidad de la Atención de Salud del Sistema General de Seguridad Social en Salud". Bogotá: Diario Oficial 46230; abril 3 de 2006 [cited 20 jun 2017]. Available from: https://goo.gl/HJr5Ht.

8. Colombia. Ministerio de Salud y Protección Social, Invima. Reuso de dispositivos médicos versus el uso con seguridad y calidad de este fundamental recurso tecnológico para la atención segura de paciente. Bogotá, D. C.: Imprenta Nacional; 2013 [cited 2017 sep 23]. Available from: https://goo.gl/CirwKJ.

9. Society of Gastroenterology Nurses and Associates (SGNA). Reuse of Single-Use Critical Medical Devices. 2008. [cited 20 jun 2017]. Available from: https://goo.gl/o3wusv.

10. Colombia. Ministerio de Protección Social. Decreto 4725 de 2005. "Por el cual se reglamenta el régimen de registros sanitarios, permiso de comercialización y vigilancia sanitaria de los dispositivos médicos para uso humano". Bogotá: Diario Oficial 46134; diciembre 27 de 2005 [cited 20 jun 2017]. Available from: https://goo.gl/ZVBBhg.

11. Colombia. Ministerio de Protección Social. Resolución 4816 de 2008. "Por el cual se reglamente el Programa Nacional de Tecnovigilancia". Bogotá: Diario Oficial; diciembre 12 de 2008 [cited 20 jun 2017]. Available from: https://goo.gl/SHHYPh.

12. Croffie J, Carpenter S, Chuttani R, DiSario J, Hussain N, Liu J, et al. ASGE Technology Status Evaluation Report: disposable endoscopic accessories. Gastrointest Endosc. 2005;62(4):477–9. Doi: http://doi.org/csfw5b.

13. Beilenhoff U, Neumann CS, Rey JF, Biering H, Blum R, Cimbro M, et al. ESGE–ESGENA Guideline: cleaning and disinfection in gastrointestinal endoscopy. Endoscopy. 2008;40(11):939–57. Doi: http://doi.org/d24shn.

14. Bourguignon C, Destrumelle A, Koch S, Grumblat A, Carayon P, Chopard C, et al. Disposable versus reusable biopsy forceps in GI endoscopy: a cost–minimization analysis. Gastrointest Endosc. 2003;58(2):226–9. Doi: http://doi.org/cmk4dx.

15. García-Quintero D. El reúso de dispositivos médicos en las instituciones de salud en Colombia. Catálogo de Proveedores para Salud. 2015 [cited 20 jun 2017]. Available from: https://goo.gl/czE9oT.

16. Deprez P, Horsmans Y, Van Hassel M, Hoang P, Piessevaux H, Geubel A. Disposable versus reusable biopsy forceps: a prospective cost evaluation. Gastrointest Endosc. 2000;51(3):262–5. Doi: http://doi.org/d36q7z.

17. Rizzo J, Berstein D, Gress F. A performance, safety and cost comparison of reusable and disposable endoscopic biopsy forceps: a prospective, randomized trial. Gastrointest Endosc. 2000;51(3):257–61. Doi: http://doi.org/fv2q9k.

18. Yang R, Ng S, Nichol M, Laine L. A cost and performance evaluation of disposable and reusable biopsy forceps in GI endoscopy. Gastrointerst Endosc. 2000;51(3):266–70. Doi: http://doi.org/bw5j6c.

19. Lim CH, Choi MG, Kim WC, Kim JS, Cho YK, Park JM, et al. Performance and cost of disposable biopsy forceps in upper gastrointestinal endoscopy: comparison with reusable biopsy forceps. Clin Endosc. 2012;45(1):62–6. Doi: http://doi.org/b8tn.

20. Gordon SJ. Reusable versus disposable forceps: the dilemma of costs and safety. Gastrointest Endosc. 2000;51(3):363–5. Doi: http://doi.org/ds29mh.

21. Kinney TP, Kozarek R, Raltz S, Attia F. Contamination of single-use biopsy forceps: a prospective in vitro analysis. Gastrointest Endosc. 2002;56(2):209–12. Doi: http://doi.org/fpz2b8.

22. Barkun A, Liu J, Carpenter S, Chotiprasidhi P, Chuttani R, Ginsberg G, et al. Update on endoscopic tissue sampling devices. Gastrointest Endosc. 2006;63(6):741–5. Doi: http://doi.org/bhrkt2.

23. Gonzalez S, Yu WM, Smith MS, Slack KN, Rotterdam H, Abrams JA, et al. Randomized comparison of 3 different-sized biopsy forceps for quality of sampling in Barrett's esophagus. Gastrointest Endosc. 2010;72(5):935–40. Doi: http://doi.org/dv9qdq.

24. Buscaglia J, Nagula S, Jayaraman V, Robbins D, Vadada D, Gross SA, et al. Diagnostic yield and safety of jumbo biopsy forceps in patients with subepithelial lesions of the upper and lower GI tract. Gastrointest Endosc. 2012;75(6):1147–52. Doi: http://doi.org/f2h2s6.

25. Padda S, Shah I, Ramirez FC. Adequacy of mucosal sampling with the "two-bite" forceps technique: a prospective, randomized, blinded study. Gastrointest Endosc. 2003;57(2):170–3. Doi: http://doi.org/djwqkv.

26. ASGE Standards of Practice Committee, Anderson MA, Ben-Menachem T, Gan SI, Appalaneni

V, Banerjee S, et al. Management of antithrombotic agents for endoscopic procedures. 2009;70(6):1060–70. Doi: http://doi.org/cjs32r.

27. Nelson DB, Bosco JJ, Curtis WD, Faigel DO, Kelsey PB, Leung JW, et al. ASGE technology status evaluation report. Injection needless. February 1999. American Society for Gastrointestinal Endoscopy. Gastrointest Endosc. 1999;50(6):928–31. Doi: http://doi.org/d78jm3.

28. ASGE Technology Commitee, Khashab MA, Chithadi KV, Acosta RD, Bruining DH, Chandrasekhara V, et al. Antibiotic prophylaxis for GI endoscopy. 2015;81(1):81-9. Doi: http://doi.org/f2wvk4.

29. Baron T. Snares, knives and scissors. Tech Gastrointest Endosc. 2;8(1):22––7. Doi: http://doi.org/d4mw7j.

30. González M, Gómez M, Otero W. Cuerpos extraños en esófago. Rev Col Gastroenterol. 2006 [cited 21 jun 2017];21(3):150–61. Available from: https://goo.gl/nH5Y4c.

31. ASGE Technology Commitee, Conway JD, Adler DG, Diehl DL, Farraye FA, Kantsevoy SV, et al. Endoscopic hemostatic devices. Gastrointest Endosc. 2009 [cited 21 jun 2017];69(6):987–96. Available from: https://goo.gl/kd2TKq.

32. Casella G, Bonforte G, Corso R, Buda CA, Corti G, Cambareri AR, et al. Rectal bleeding by Dieulafoy-like lesion: successful endoscopic treatment. G Chir. 2005 [cited 21 jun 2017];26(11-12):415–8. Available from: https://goo.gl/23c2So.

33. Parra-Blanco A, Takahashi H, Méndez-Jerez PV, Kojima T, Aksoz K, Kirihara K, et al. Endoscopic management of Dieulafoy lesions of the stomach: a case study of 26 patients. Endoscopy. 1997;29(9):834–9. Doi: http://doi.org/cgqtz7.

34. Brenna B. Endoscopic retrieval devices. Tech Gastrointest Endosc. 2006;8(1):16–21. Doi: http://doi.org/cd3dtq.

35. Bloomfeld RS, Rockey DC, Shetzline MA. Endoscopic therapy of acute diverticular hemorrhage. Am J Gastroenterol. 2001;96(8):2367–72. Doi: http://doi.org/csxzcm.

36. Jensen DM, Machicado GA, Jutabha R, Kovacs TO. Urgent colonoscopy for the diagnosis and treatment of severe diverticular hemorrhage. N Engl J Med. 2000;342(2):78–82. Doi: http://doi.org/dq9z7k.

37. Vázquez-Iglesias JL. Endoscopia digestiva: diagnóstica y terapéutica; Bogotá: Médica Panamericana; 2008.

38. U.S. Department of Health & Human Services. U.S. Food and Drug Administration. MAUDE, Manufacturer and User Facility Device Experience. Last Updated 2017 [cited 21 jun 2017]. Available from: https://goo.gl/bAU2oE.

39. ASGE Technology Committee, Rodríguez SA, Adler DG, Chand B, Conway JD, Diehl DL, Kantsevoy SV. Mucosal ablation devices. Gastrointest Endosc. 2008;68(6):1031–42. Doi: http://doi.org/dttwgp.

40. Haycock AV, Youd P, Bassett P, Saunders BP, Tekkis P, Thomas-Gibson S. Simulator training improves practical skills in therapeutic GI endoscopy: results from a randomized, blinded, controlled study. Gastrointest Endosc. 2009;70(5):835–45. Doi: http://doi.org/d3nt4h.

41. Abre L. Gastroenterología: endoscopia diagnóstica y terapéutica. 2nd ed. Buenos Aires: Médica Panamericana; 2007.

42. ASGE Technology Committee, Kwon RS, Banerjee S, Desilets D, Diehl DL, Farraye FA, et al. Enteral nutrition access devices. Gastrointest Endosc. 2010;72(2):236–48. Doi: http://doi.org/fxbs6k.

43. Udorah MO, Fleischman MW, Bala V, Cai Q. Endoscopic clips prevent displacement of intestinal feeding tubes: a long-term follow-up study. Dig Dis Sci. 2010;55(2):371–4. Doi: http://doi.org/dvx54c.

44. Campoli PM, Cardosa DM, Turchi MD, et al. Assessment of safety and feasibility of a new technical variant of gastropexy for percutaneous gastrostomy: an experience with 435 cases. BMC Gastroenterol. 2009;9:48. Doi: http://doi.org/dfh6cq.

45. Corry J, Poon W, McPhee N, Milner AD, Cruickshank D, Porceddu SV, et al. Randomized study of percutaneous endoscopic gastrostomy versus nasogastric tubes for enteral feeding in head and neck cancer patients treated with (chemo) radiation. J Med Imaging Radiat Oncol. 2008;52(5):503–10. Doi: http://doi.org/dv8fj3.

46. Külling D, Sonnenberg A, Fried M, Bauerfeind P. Cost analysis of antibiotic prophylaxis for PEG. Gastrointest Endosc. 2000;51(2):152–6. Doi: http://doi.org/bxxh6w.

47. Siersema PD, Wijkerslooth LR. Dilation of refractory benign esophageal strictures. Gastrointest Endosc. 2009;70(5):1000–12. Doi: http://doi.org/cnt5nt.

48. Chuah SK, Wu KL, Hu TH, Tai WC, Changchien CS. Endoscope-guided pneumatic dilation for treatment of esophageal achalasia. World J Gastroenterol. 2010;16(4):411–7. Doi: http://doi.org/cd7pzm.

49. Beck DE. Endoscopic colonic stents and dilatation. Clin Colon Rectal Surg. 2010;23(1):37–41. Doi: http://doi.org/cqsq7n.

50. Siersema PD. Stenting for benign esophageal strictures. Endoscopy. 2009;41(4):363–73. Doi: http://doi.org/dtv2r8.

51. Shin EJ, Ko CW, Magno P, Giday SA, Clarke JO, Buscaglia JM, et al. Comparative study of endoscopic clips: duration of attachment at the site of clip application. Gastrointest Endosc. 2007;66(4):757–61. Doi: http://doi.org/frbb4d.

52. ASGE Technology Committee, Adler DG, Conway JD, Coffie JM, DiSaio JA, Mishkin DS, et al. EUS accessories. Gastrointest Endosc. 2007;66(6):1076–81. Doi: http://doi.org/cvmmtw.

Bibliografía

- ASGE Technology Committee, Kethu SR, Adler DG, Conway JD, Diehl DL, Farraye FA, Kantsevoy SV, et al. ERCP cannulation and sphincterotomy device. Gastrointest Endosc. 2012;71(3):435–45. Doi: http://doi.org/bjcf9f.

- ASGE Technology Committee, Wong-Kee LM, Adler DG, Chand B, Conway JD, Croffie JA, et al. Chromoendoscopy. Gastrointest Endosc. 2007;66(4):639–49. Doi: http://doi.org/bhr3hw.

- ASGE Technology Committee, Banerjee S, Barth BA, Bhat YM, Desilets S, Gottlieb KT, et al. Endoscopic closure device. Gastrointest Endosc. 2012;76(2):244–51. Doi: http://doi.org/f2h2c3.

- Gallego-Pérez B, Rodríguez-Gil FJ, García-Belmonte D, Marín-Bernabé CM, Martínez-Crespo JJ, Martínez-Prieto C. Tratamiento con sistema OVESCO de fistula gastrocutánea tras arracamiento de botón de gastronomía. 2012;35(8):609-10. Doi: http://doi.org/f2jwx5.

Gestión del uso y **mantenimiento de equipos**

Ana Lucía Delfino Roldán
Nathalia Yulieth Cárdenas Ruiz
Luis Fernando Roldán Molina

Introducción

El uso de los equipos en la Unidad de Endoscopia Digestiva (UED) tiene unos requisitos de orden profesional que requieren un entrenamiento adecuado, no sólo para la interpretación del examen realizado, sino también para el funcionamiento y las propiedades específicas de los equipos médicos y accesorios; así como para el reprocesamiento, desinfección y detección de fallas tempranas que permitan evitar daños graves a los equipos, los pacientes y, al mismo, el personal que los manipula. Por esto, es fundamental leer cuidadosamente los manuales y las recomendaciones tanto del fabricante y el proveedor, como los de orden legal emanadas por las autoridades competentes locales.

Los manuales de los diferentes fabricantes utilizan terminologías de advertencia que deben ser cuidadosamente leídas, es así como, por ejemplo, en los manuales de Olympus y Pentax se encuentra[1]:

> "Peligro: indica una situación peligrosa inminente que, si no se evita, provocará la muerte o daños graves.
>
> "Advertencia: indica una situación potencialmente peligrosa que, si no se evita, puede provocar la muerte o daños graves.
>
> "Precaución: indica una situación potencialmente peligrosa que, si no se evita, puede provocar daños menores. También puede utilizarse para avisar de prácticas no seguras o de posibles daños al equipo.
>
> "Nota: ofrece valiosa información adicional."

[1] Esta información fue tomada de los manuales de instrucciones de los equipos de videoendoscopia de las marcas señaladas.

En la actualidad, las instituciones de salud han incorporado en su direccionamiento estratégico la gestión tecnológica hospitalaria. Esta tiene por objetivo alcanzar una atención de excelencia a costos razonables, mediante el empleo óptimo y eficiente de la tecnología para el logro del objeto misional; lo cual es muy importante para la Unidad de Endoscopia, dado que el valor de los equipos médicos y endoscopios son muy elevados y son la materia prima para la prestación del servicio.

La Unidad de Endoscopia Digestiva requiere una gestión integral en su funcionamiento, un elemento a considerar es el área de mantenimiento de equipos biomédicos y accesorios. Esta es una sección que representa un rubro muy elevado de los gastos que si está bien planeado y ejecutado, puede significar gran parte de las utilidades del servicio y significar mayor tiempo de vida útil de los equipos. También se encuentra directamente relacionado con la seguridad de los pacientes y del recurso humano, es por ello que el Ministerio de Protección Social ha puesto gran interés en su regulación y reglamentación, lo cual exige a los prestadores de servicios de salud ser rigurosos en su implementación.

La adquisición y el mantenimiento de los equipos biomédicos se debe regir de acuerdo con la reglamentación vigente, llevando todos los controles y los registros pertinentes de las tareas ejecutadas. El objetivo del mantenimiento es mantener los equipos en buenas condiciones a todo momento para asegurar su disponibilidad basado en la carencia de errores y fallas. De esta manera, se podrá alcanzar: disminución de costos por averías o daños, disminución del tiempo de inactividad de los equipos, aseguramiento de la continuidad de disponibilidad del servicio, disminución de gastos por la compra de nuevos equipos y maximización de la vida útil del equipo.

Normatividad

Conocer y cumplir las normas legales que regulan el uso de la tecnología biomédica, como son los equipos médicos y endoscopios que serán utilizados en las unidades de endoscopia digestiva es obligatorio.

En Colombia, desde 1994 en el Decreto 1769 obliga a las instituciones de salud, tanto privadas como públicas, asignar y utilizar recursos financieros para el mantenimiento de la infraestructura (instalaciones físicas, redes eléctricas, de sistema y comunicaciones, telefónicas, hidráulicas y de vapor, redes cloacales, redes de conducción de gases medicinales y las áreas adyacentes a las edificaciones) y de la dotación hospitalaria (equipo industrial de uso hospitalario, el equipo biomédico, los muebles para uso administrativo y asistencial, equipos de comunicaciones e informáticos) **(1)**. El Decreto 2174 de 1996 y posteriormente, el Decreto 2309 de 2002, por el cual se organiza el Sistema de Garantía de Calidad, establece en su artículo 3 las características de la *calidad*, una de las cuales es la disponibilidad y suficiencia de recursos, calidad que depende en buena medida de la realización del mantenimiento hospitalario **(2,3)**.

La actividad del mantenimiento hospitalario tiene como objetivos generales los siguientes:

- Garantizar la seguridad de los pacientes y del personal que administra y utiliza los recursos físicos del hospital.
- Contribuir a que la atención en salud cumpla con las características de calidad previstas en el numeral 9, artículo 153 de la Ley 100 de 1993 y en el Decreto 2174 de 1996.
- Asegurar la disponibilidad y garantizar el funcionamiento eficiente de los recursos físicos para la producción o el servicio, para obtener así el rendimiento máximo posible de la inversión económica en los recursos para la atención en salud, y contribuir a la reducción de los costos de operación de la institución.

De igual manera, la Superintendencia Nacional de Salud en ejercicio de las funciones otorgadas en el Decreto 1018 de 2007 presenta el marco legal, la justificación y la necesidad del plan de mantenimiento en las instituciones prestadoras de servicios de salud. Se incluyen también modelos de formatos que permiten el desarrollo de las funciones de inspección y vigilancia, por parte de las entidades territoriales, tanto en la elaboración y aplicación del plan de mantenimiento hospitalario, como en la asignación y ejecución de recursos para el mantenimiento hospitalario en las instituciones. Además, reglamenta que se podrá solicitar información correspondiente a los planes de mantenimiento hospitalario y a las actividades de verificación sobre la elaboración y aplicación de estos que haga la Dirección de Salud **(4)**.

Así mismo, el Sistema de Garantía de la Calidad de la Atención de Salud del Sistema General de Seguridad Social en Salud en Colombia reglamenta las normas, requisitos, mecanismos y procesos (deliberados y sistemáticos) que desarrolla el sector salud para generar, mantener y mejorar la calidad de los servicios en cada institución; por ende, las unidades de endoscopia digestiva de todos los niveles de complejidad de atención incluyen: infraestructura, instalaciones físicas y mantenimiento como elemento activo en la prestación de servicios **(5)**.

En el Decreto 4725 de 2005 se incorpora el concepto de *tecnovigilancia* y posteriormente, en la Resolución 4816 de 2008 el Ministerio de Protección Social reglamenta el Programa Nacional de Tecnovigilancia con el fin de fortalecer la protección de la salud y la seguridad de los pacientes, operadores y todas aquellas personas que se vean implicadas directa o indirectamente en la utilización de dispositivos médicos, en cuyas disposiciones incluye a: prestadores de servicios de salud, fabricantes, importadores de dispositivos médicos, usuarios de dispositivos médicos en general y entes gubernamentales. Por este motivo se considera relevante tener en cuenta el presente artículo en el ejercicio de la UED **(6,7)**.

La Resolución 2003 del 2014, que rige para la inscripción y habilitación de los servicios de salud **(8)**, solicita planes de mantenimiento de equipos, hojas de vida, seguimiento, mantenimiento y calibración acorde con las indicaciones dadas por el fabricante del equipo. Adicionalmente, se debe identificar los riesgos asociados al uso del equipo y utilización de medidas de bioseguridad para todo el personal involucrado. También hace énfasis en la capacidad instalada, relación oferta/demanda, riesgo en la atención y cantidad de equipos necesarios para cubrir la demanda o contratación que tenga la institución. Este resolución establece para el caso de los endoscopios una planeación del tiempo del reprocesamiento como mínimo de 30 minutos para lavado manual, con el fin de cumplir todas las etapas requeridas para el reprocesamiento las cuales incluyen: enjuague inicial, prueba de fugas, cepillado, lavado completo, desinfección, enjuague, secado final. De esta manera, se logra garantizar la seguridad del paciente. El personal que realiza el mantenimiento deberá contar con certificación de formación en mantenimiento de equipos biomédicos.

El Decreto Único Reglamentario del Sector Trabajo (Decreto 1072 del 2015), en su capítulo 6 parágrafo 2, especifica la responsabilidad del empleador o contratante de realizar los mantenimientos a los equipos de acuerdo con los informes de inspecciones y con sujeción a los manuales de uso, para así vigilar la seguridad de los trabajadores **(9)**.

Algunas de las definiciones que se deben considerar en el tema de mantenimiento y que la legislación indica tener en cuenta son:

Dispositivo médico

Se entiende por dispositivo médico para uso humano, cualquier instrumento, aparato, máquina, software, equipo biomédico u otro artículo similar o relacionado, utilizado sólo o en combinación, incluyendo sus componentes, partes, accesorios y programas informáticos que intervengan en su correcta aplicación, propuesta por el fabricante.

Equipo biomédico

"Dispositivo médico operacional y funcional que reúne sistemas y subsistemas eléctricos, electrónicos o hidráulicos, incluidos los programas informáticos que intervengan en su buen funcionamiento, destinado por el fabricante a ser usado en seres humanos con fines de prevención, diagnóstico, tratamiento o rehabilitación" **(6, p4)**.

Para la Organización Mundial de la Salud (OMS), *el equipo médico* es un dispositivo médico que requiere *calibración, mantenimiento, reparación, capacitación de los usuarios y retirada del servicio,* actividades gestionadas normalmente por ingenieros clínicos. El equipo médico se usa específicamente para el diagnóstico, el tratamiento o la rehabilitación de una enfermedad o lesión, ya sea solo o junto con accesorios, material fungible (también conocido como material consumible) u otros equipos médicos. No se consideran equipos médicos los dispositivos médicos implantables, desechables o de un solo uso **(10)**.

De acuerdo con el Decreto 4725 de 2005, la clasificación de los dispositivos médicos se fundamenta en los riesgos potenciales relacionados con el uso y el posible fracaso de los dispositivos, con base en la combinación de varios criterios tales como duración del contacto con el cuerpo, grado de invasión y efecto local contra efecto sistémico **(6)**. La clasificación a tener en cuenta en las unidades de endoscopia digestiva se puede resumir en Tabla 1:

Tabla 1. Clasificación de los dispositivos médicos.

Definición	Clasificación	Ejemplo
Riesgo: probabilidad inminente de que ocurra un evento o un daño. Todos los dispositivos médicos llevan un cierto grado de riesgo que puede causar problemas o alguna circunstancia especifica	**I:** bajo riesgo, sujetos a controles generales, no destinados para proteger o mantener la vida o para un uso de importancia especial en la prevención del deterioro de la salud humana y que no representan un riesgo potencial no razonable de enfermedad o lesión **IIA:** riesgo moderado, sujetos a controles especiales en la fase de fabricación para demostrar su seguridad y efectividad **IIB:** alto riesgo, sujetos a controles especiales en el diseño y fabricación para demostrar su seguridad y efectividad **III:** muy alto riesgo, sujetos a controles especiales, destinados a proteger o mantener la vida o para un uso de importancia sustancial en la prevención del deterioro de la salud humana, o si su uso presenta un riesgo potencial de enfermedad o lesión	**I:** Camillas, camas eléctricas, electrodos externos, fonendoscopios, sillas de ruedas **IIA:** monitores cardíacos, tubos de drenaje, bolsas de sangre, agujas para biopsia, guantes desechables **IIB:** equipos de electrocirugía, desfibriladores, endoscopios flexibles, bombas de infusión, catéteres, sistemas de rayos X, sistemas de diagnóstico de ultrasonido **III:** marcapasos cardíacos, prótesis, clips
Tiempo de duración de contacto del dispositivo médico con el cuerpo	• Transitorio: uso continuo por menos de 60 minutos • Corto plazo: Uso continuo entre 60 minutos y 30 días • Largo plazo: uso continuo por más de 30 días	Tensiómetro Ventilador Marcapaso cardíaco
Grado de invasividad: grado de invasión que presenta el dispositivo médico con la superficie corporal del paciente	• No invasivo • Invasivo: penetra total o parcialmente el cuerpo, a través de un orificio corporal o de la superficie corporal (pérdida de la integridad de la piel)	Brazalete de tensiómetro, fonendoscopio Instrumental quirúrgico
Efecto del dispositivo médico	• Local • Sistémico	

Fuente: tomada de (6).

Es necesario, conocer los requisitos legales vigentes para la adquisición de equipos biomédicos, los cuales dependen de su tecnología controlada o no controlada, así como de la verificación de sus requisitos y permisos de control especial según la clasificación del riesgo, estos incluyen: trámites y certificados de importación, exportación, procesamiento, envase, empaque, almacenamiento, expendio y comercialización con su respectivo registro sanitario expedido por el Instituto Nacional de Vigilancia de Medicamentos y Alimentos (Invima) y el Ministerio de Protección Social tanto para equipos usados o repotenciados. Todo equipo biomédico que haga parte de la unidad de endoscopia digestiva debe cumplir con los registros sanitarios o de importación por el ente autorizado **(11)**.

Igualmente, la normatividad exige que todos los manuales de operación, funcionamiento y mantenimiento de los equipos estén en español y de fácil acceso para sus usuarios. Estos deben ser entregados de forma obligatoria por el fabricante o proveedor al momento de la compra de los mismos. Los fabricantes (o sus representantes) de los equipos deben estar en capacidad para suministrar los insumos, partes, repuestos y el servicio de mantenimiento durante cinco (5) años, como mínimo, o durante la vida útil del equipo si es inferior.

En Colombia se reglamenta la etapa de posventa de los dispositivos médicos por parte del fabricante o importador, quienes deberán ofrecer los servicios de verificación de la calibración, mantenimiento y aprovisionamiento de insumos y repuestos, así como la capacitación requerida tanto en operación como en mantenimiento básico del equipamiento. El tenedor será responsable del correcto funcionamiento del dispositivo médico considerado equipo biomédico, el cual deberá garantizarlo de manera directa o contratando los servicios del fabricante o el importador o con un tercero según los parámetros establecidos. Adicionalmente, las personas jurídicas o naturales que presten los servicios de mantenimiento y verificación de calibración deben contar con un responsable técnico, el cual deberá ser profesional en ingeniería biomédica o ingenierías afines o personal técnico debidamente acreditado. Estos ingenieros o personal técnico deberán registrarse ante el Invima o ante la entidad sanitaria competente, de acuerdo con el Decreto 4725 de 2005 para la prestación de los servicios **(6)**.

Gestión de la tecnología hospitalaria y mantenimiento de equipos

La tecnología hospitalaria es fundamental en un sistema de salud operativo.

> "Los dispositivos médicos, en concreto, son cruciales para la prevención, el diagnóstico, el tratamiento y la rehabilitación de enfermedades. Reconociendo esta importante función de las tecnologías sanitarias, la Asamblea Mundial de la Salud adoptó, en mayo de 2007, la resolución WHA60.29, que trata cuestiones derivadas de la instalación y el uso inadecuado de tecnologías sanitarias, así como la necesidad de establecer prioridades en la selección y la gestión de tecnologías sanitarias y, en particular, de los dispositivos médicos" **(12, p3)**.

Es así como la gestión tecnológica hospitalaria es el conjunto de procedimientos llevados a cabo para valorar, adquirir, instalar, utilizar y mantener la tecnologías biomédicas a fin de garantizar sus características para que la prestación de los servicios médicos sean con la máxima calidad y seguridad a costos efectivos. Brevemente se enuncia el conjunto de procedimientos que incluye esta gestión **(13,14)**:

- Valoración de tecnologías: proceso utilizado para examinar y reportar las propiedades de la tecnología biomédica utilizada para el cuidado de la salud, así como para garantizar la seguridad, eficacia, uso y análisis de costos. Este proceso incluye una evaluación sistémica por etapas:
  - Identificación y priorización de los equipos
  - Revisión de la evidencia científica
  - Análisis del contexto aplicado a la tecnología: idoneidad, aspectos legales, éticos, organizativos, sociológicos
  - Evaluación económica: costo–beneficio, costo–efectividad, costo–utilidad, minimización de costos, análisis de oportunidad y análisis marginal
  - Recomendaciones para la toma de decisiones para la dirección
  - Difusión de los resultados de la evaluación tecnológica entre los profesionales
  - Implementación de la tecnología.

Los objetivos en la unidad de endoscopia digestiva son seguir el desarrollo de nuevas tecnologías y realizar una valoración de la eficacia clínica, seguridad y costo–beneficio de las nuevas tecnologías, incluyendo el efecto sobre las tecnologías existentes. El éxito de este proceso se logra formando parte integral de la planificación de la tecnología biomédica y del programa de dirección estratégica

de la institución, para lo cual se requiere conocer las necesidades de los pacientes, los especialistas y grupo de apoyo en la realización de procedimientos endoscópicos.

- Gestión de equipos médicos: comienza cuando hay adquisición, instalación y uso. Se debe hacer un inventario y mantenimiento de los equipos biomédicos.
- Gestión de riesgos.
- Aseguramiento de la calidad: ISO 9000, leyes y regulaciones, normas, estándares, recomendaciones, calibraciones y evaluación en relación con sus similares.
- Administración de contratos: garantías y mantenimiento.
- Capacitación: entrenamiento del personal médico y asistencial encargado del uso de los equipos, así como del entrenamiento del personal técnico encargado del mantenimiento.
- Otras: Investigación y desarrollo, biblioteca técnica.

La gestión tecnológica requiere de un personal idóneo a cargo (bioingenieros, tecnólogos y técnicos en carreras afines a la Ingeniería Biomédica), para lograr optimizar y administrar efectivamente los equipos biomédicos con los que cuenta la institución de salud y, en este caso, la UED, que no solamente debe ocuparse del mantenimiento del ciclo de vida de los endoscopios y torres de endoscopia, sino del resto de dispositivos médicos (equipos y accesorios) que son la herramienta para la prestación de servicios de forma segura, oportuna, eficiente, y costo eficiente.

Para lograr la sostenibilidad y perdurabilidad de cualquier unidad de endoscopia digestiva en el sector, es indispensable incluir activamente la gestión de mantenimiento para los equipos biomédicos; de tal manera que sea integral el control y seguimiento del uso y desgaste progresivo del equipamiento hospitalario, y sea posible sacar el mayor provecho de sus funciones a un costo razonable y programable de forma que no altere el normal funcionamiento que cualquier área asistencial que impacta negativamente en los estados financieros.

El mantenimiento hospitalario y, específicamente, el mantenimiento del equipamiento biomédico se define como el proceso que integra un conjunto de procedimientos técnicos y administrativos diseñados para prevenir averías, mantener, mejorar y restablecer la infraestructura y la dotación hospitalaria a su estado normal de funcionamiento **(1)**. Entonces, la gestión del mantenimiento tiene como objetivos:

- Proporcionar un entorno seguro (pacientes y personal) y funcional mediante el mantenimiento de todos los equipos y espacios.
- Proporcionar la documentación y las características técnicas necesarias, y minimizar la cantidad de tiempo requerido para el proceso.
- Asegurar la disponibilidad.
- Garantizar el funcionamiento eficiente del recurso tecnológico para obtener el máximo rendimiento posible de la inversión económica y, de esta forma, contribuir a la reducción de los costos de operación de la institución.
- Distribuir los recursos humanos, físicos y económicos con el fin de cubrir las tareas de mantenimiento hospitalario.
- Suministrar a los directivos de la institución el cronograma de mantenimiento para que estos actúen coordinadamente en la prestación del servicio.
- Propiciar los medios necesarios para la evaluación y el control de la gestión de equipos biomédicos, entrenamiento, entre otros.

Inventario

Antes de establecer los tipos de mantenimiento, es preciso determinar la claridad del inventario que tiene la UED. Dentro de un proceso de gestión según la OMS, el inventario de equipos biomédicos permite una evaluación técnica de la tecnología disponible, con información sobre el tipo, la cantidad y su situación operativa actual. El inventario es una herramienta confiable para la gestión en el mantenimiento, ya que facilita la programación del mantenimiento preventivo y el seguimiento de las tareas de mantenimiento, reparaciones, alertas y órdenes de baja de equipos.

Así mismo, el inventario puede aportar información financiera para respaldar evaluaciones económicas y presupuestarias. La OMS ratifica que un completo inventario es la base imprescindible para organizar un departamento eficaz de gestión tecnológica en salud, por áreas de especialización, como lo es la UED. En el marco general del inventario de equipos se crean, gestionan y mantienen elementos como historiales y cuadernos de uso de los equipos, manuales de uso y reparación, y procedimientos e indicadores de análisis y aseguramiento de la calidad. Por otra parte, los inventarios de accesorios, material fungible y repuestos se vinculan directamente con el inventario principal de equipo médico **(10)**. El departamento responsable del centro de atención sanitaria (por ejemplo, un departamento de mantenimiento de equipo médico o un departamento de ingeniería clínica) determina qué equipos deben incluirse en el inventario. Algunas organizaciones optan por incluir todos los dispositivos médicos en el inventario, incluso los artículos pequeños, como estetoscopios y termómetros; sin embargo, esto puede resultar poco práctico en organizaciones de gran tamaño. Para la Unidad de Endoscopia Digestiva, como unidad de negocio independiente, vale la pena incluir todos sus equipos para mayor control.

Cuando una organización decide no incorporar determinados artículos al inventario, establece una serie de criterios para decidir la inclusión o la exclusión de los diversos artículos. Un método es el basado en los riesgos, que consiste en incluir el riesgo en el inventario y en el plan de gestión de equipos médicos según su prioridad, como se explica posteriormente.

En la Tabla 2 se describen los elementos sugeridos por la OMS y útiles para la UED **(15)**.

Tabla 2. Información detallada del inventario de equipos biomédicos, hojas de vida.

Información requerida	Definición	Observaciones especiales (área funcional)
Tipo de equipo	Informa sobre la naturaleza del artículo, utilizando una nomenclatura uniforme y estándar, por ejemplo el UMDNS o la GMDN	La UED define el tipo de nomenclatura para los equipos biomédicos de uso común y endoscopios flexibles con sus respectivas torres de endoscopia
Breve descripción	Describe el artículo y su función o finalidad	Detallar especificaciones de uso y funcionalidad de los equipos. Ejemplo: endoscopio terapéutico para utilizar en procedimientos definidos
Fabricante	Identifica la empresa que fabrica el artículo, indicando su nombre, dirección y datos de contacto en la región	
Modelo, número de catálogo o número de serie	Identificador único de la línea de productos (asignado por el fabricante)	El catálogo o el manual de operación de los equipos deben estar ubicados en un lugar de fácil acceso para consulta del personal de endoscopia y verificar que su idioma español
Alimentación eléctrica	Indica la alimentación eléctrica necesaria para el equipo, por ejemplo de 110 V, 220 V, 380 V o trifásica. Esto puede ser útil para señalar los equipos que necesiten transformadores u otras medidas especiales	Verificar que en el entorno físico esté debidamente señalizado la intensidad de voltaje o corriente alterna requerida por los equipos biomédicos

Tabla 2. Información detallada del inventario de equipos biomédicos, hojas de vida.

Información requerida	Definición	Observaciones especiales (área funcional)
Requisitos de funcionamiento y mantenimiento	Describe cualquier requisito especial necesario para el funcionamiento o el mantenimiento del equipo	Describir detalladamente las condiciones específicas de prevención de daños de los endoscopios flexibles
Proveedor del servicio de mantenimiento	Proporciona información sobre el proveedor incluyendo el nombre, contacto y, en caso de contar con una empresa o taller externo para el mantenimiento del equipo, incluir detalles del contrato como vigencia de la garantía e información que indique fecha en que se realizó el mantenimiento	Es necesario definir un proveedor experto y de confianza para el mantenimiento de endoscopios flexibles, dado la criticidad de los equipos
Proveedor de compra	Se usa como contacto para compras, pedidos de reposición, sustituciones en garantía, etc.	Por el tipo de accesorios endoscópicos y repuestos se recomienda mantener dos opciones de proveedores para la compra o mantener un inventario que responda a las necesidades de mantenimiento y no prolongue la espera por falta de elementos disponibles para dar respuesta, lo que se refleja en la parada del equipo
Fecha de compra	En el caso de activos fijos, se usa para calcular los valores de depreciación o determinar la sustitución/obsolescencia. En el caso de material fungible o refacciones, se puede emplear para determinar las tasas de uso, las necesidades de pedidos de reposición y las fechas de caducidad	Muy útil contar con los datos estadísticos de uso de los equipos según el histórico de la unidad de endoscopia digestiva
Evaluación y clasificación en materia de seguridad riesgos	Incluye la evaluación de riesgos realizada (u otra justificación en caso necesario) que determinó la inclusión del equipo en el inventario; también puede servir para determinar la prioridad asignada al equipo en lo que respecta a su reparación y pruebas	Se recomienda mantener la prioridad de los equipos biomédicos y accesorios endoscópicos de la UED, según los criterios establecidos por la institución
Calendario y procedimientos de mantenimiento preventivo	Resume la frecuencia del mantenimiento preventivo, así como los procedimientos de mantenimiento	Cronograma de programación e indicador de cumplimiento
Fecha de vencimiento de la garantía	Útil para el seguimiento de la validez y vencimiento de las garantías	
Fecha y resultado de las calibraciones realizadas	Fecha de las próximas calibraciones necesarias y procedimientos Sirve como referencia al solucionar problemas del equipo y permite asegurarse de que se cumplen los plazos de calibración	Útil también para incluir como criterios de evaluación de los proveedores de mantenimiento

Tabla 2. Información detallada del inventario de equipos biomédicos, hojas de vida.

Información requerida	Definición	Observaciones especiales (área funcional)
Dispositivos, sistemas, accesorios, material fungible o refacciones asociadas	Señala equipos complementarios importantes, entre ellos cualquier dispositivo o accesorio necesario para el funcionamiento de un equipo. Resulta útil disponer de los números de catálogo de los accesorios, las refacciones y el material fungible	Asegurar la disponibilidad de los dispositivos, accesorios o repuestos que son críticos en el funcionamiento de los equipos médicos y endoscopios
Año de fabricación	Se emplea para calcular la antigüedad del equipo; en combinación con la vida útil prevista del equipo, sirve para determinar cuándo debe ser sustituido, retirado o eliminado	
Vida útil prevista del equipo	Indica el tiempo esperado (típicamente, expresado en años) durante el cual el equipo puede funcionar de forma segura y eficaz; puede usarse como dato para determinar cuándo debe ser sustituido, retirado o eliminado	Datos necesarios para gestión financiera y presupuestal
Historial de funcionamiento y mantenimiento	Puede incluir cuadernos de uso o de mantenimiento (para el funcionamiento o el servicio técnico), órdenes de trabajo o informes de servicio técnico, informes de mantenimiento preventivo y otra información sobre el funcionamiento y mantenimiento del equipo; puede usarse en el diagnóstico de averías, para evaluar posibles compras de equipos nuevos similares y para determinar cuándo debe ser sustituido, retirado o eliminado un equipo	Esencial en las hojas de vida exigidos por la normatividad del país en las instituciones prestadoras de servicios de salud
Historial de órdenes de retirada y peligros notificados	Se usa para detectar y controlar posibles peligros asociados al uso del aparato	Este historial es una herramienta en la toma de decisiones para la adquisición de otro equipo o su reemplazo por otros representantes, en caso de mantener un historial de múltiples riesgos o peligros para los usuarios

UMDNS: Universal Medical Device Nomenclature System, sistema universal de nomenclatura de dispositivos médicos; GMDN: Global Medical Device Nomenclature, nomenclatura mundial de dispositivos médicos.

Fuente: adaptada de (10).

Los inventarios completos del equipo biomédico y las hojas de vida deben estar centralizadas y deben tener copias en cada sede por la complejidad de los dispositivos médicos que se requieren en la UED, en la documentación se recomienda incluir además de la anterior información, los siguientes datos:

- Recomendaciones especiales del fabricante: detallar las recomendaciones más relevantes con relación al mantenimiento y calibración, prevención y precaución como responsabilidad de sus usuarios
- Recomendaciones de la institución: describir en un lenguaje claro, las recomendaciones generales

de funcionamiento, controles de calidad, seguimiento a mantenimiento preventivo, correctivo, calibración, limpieza y almacenamiento

En la hoja de vida conviene dejar consignados los informes de mantenimiento y calibración entregados por el técnico y firmado en constancia de la realización del mantenimiento, reparaciones efectuadas y las condiciones en que quedan los equipos después de cada mantenimiento. Las actividades detalladas realizadas a los equipos deben quedar registradas en una hoja de control resumen con toda la información de la actividad, la cual será una herramienta para la gestión del mantenimiento de cada equipo.

Tipos de mantenimiento

Los tipos de mantenimiento que se incluyen en la gestión de mantenimiento son **(13–15)**:

Mantenimiento predictivo

Mantenimiento basado fundamentalmente en detectar la posibilidad de falla antes de que suceda, para dar tiempo a corregirla sin perjuicios al servicio ni detención de la producción, prestación del servicio, etc. Estos controles pueden llevarse a cabo de forma periódica o continua, en función de tipos de equipo, sistema productivo, entre otros. Este concepto se basa en el hecho que cuando un equipo biomédico ha empezado a gastarse, sus condiciones de operación, tales como vibración, temperatura, condición de la imagen, características del tubo de inserción, potencia, etc., empezarán a cambiar; razón por la cual este tipo de mantenimiento propone un monitoreo frecuente de la condición del tiempo (monitoreo de condición), precisamente para detectar el cambio, analizar la causa del cambio y dar la solución correcta "justo antes" de que se produzca una falla catastrófica.

Mantenimiento planificado

Este es el trabajo realizado por sus responsables según una planificación, el que puede ser una mezcla de uno o más de los siguientes objetivos:

- Pruebas de seguridad
- Verificación y calibración
- Mantenimiento preventivo

Pruebas de seguridad

Las pruebas de seguridad se llevan a cabo para certificar que el equipo está de acuerdo con las regulaciones y requerimientos de seguridad establecidos, como para comprobar y mantener las condiciones de seguridad eléctrica en áreas de pacientes, para lo que es necesario contar con detectores para la comprobación de corrientes de fuga, microamperímetros, entre otros. Para la protección de rayos X se requiere detectores de radiaciones y dosímetros personales en los lugares destinados para colangiopancreatografía retrógrada endoscópica (CPRE). La seguridad del entorno de la instalación puede requerir instrumentos para medir la temperatura, humedad, entre otros.

Calibración

La calibración consiste en comparar los resultados obtenidos producto del proceso realizado con los patrones o estándares internacionales o normados, actividad que se hace a través de equipos, instrumentos, patrones o estándares. La calibración implica que el dispositivo sea comparado contra un estándar confiable. Es importante tener en cuenta que la certificación de la calibración de los instrumentos y equipos médicos se realizará únicamente por las instituciones metrológicas oficialmente acreditadas en el país. Además, este control de calibración debe realizarse cada seis meses obedeciendo a lo especificado por el fabricante. Los resultados deberán ser consignados en un formato diseñado para el efecto, los cuales se adicionarán a los documentos asociados a la hoja de vida del equipo. La calibración es un factor fundamental en la calidad del servicio. Algunos equipos que requieren calibración en la UED son: monitores de pulsiooximetría, termohigrómetros, unidades electroquirúrgicas *y de argón, máquinas de anestesia, etc.* **(16)**.

Verificación o inspección

La inspección consiste en hacer un examen minucioso en forma visual y mediante elementos de medición de cada una de las partes y componen-

tes del equipo biomédico, con el fin de comprobar que el estado de funcionamiento es el óptimo y que está de acuerdo con las características y condiciones técnicas de operación dadas por los fabricantes. Este aspecto incluye las pruebas de operatividad, las cuales consisten en efectuar inspecciones visuales integrales y de funcionamiento, siguiendo normas y procedimientos emitido por institutos, organismos o asociaciones dedicados a la reglamentación de la construcción y calidad de los equipos médicos con el fin de verificar su eficiencia y seguridad.

Mantenimiento preventivo

El mantenimiento preventivo está basado en la programación de inspecciones periódicas de funcionamiento y seguridad de los equipos y sus accesorios. Se realizan ajustes, análisis de funcionalidad, limpieza, lubricación y calibración. Este tipo de mantenimiento es muy beneficioso debido a que se realiza bajo una planeación para su ejecución, siendo practicada en los momentos en que la UED no se encuentra en producción, o sea, en atención del usuario. Se realiza con una programación de tareas, teniendo en cuenta repuestos menores que sean necesarios para su cambio con el fin de prevenir cualquier falla futura o daño del equipo. Durante la realización del mantenimiento preventivo, el cual puede variar según la especificación del proveedor del servicio y clasificación del riesgo del equipo biomédico, se tienen en cuenta los siguientes aspectos **(17)**:

- Desarmado y limpieza general: consiste en la remoción de elementos extraños o nocivos en la estructura externa o componentes parte del equipo, incluye también parte interna.
- Revisión de los sistemas mecánicos y electrónicos.
- Calibración.
- Lubricación: es la acción por medio de la cual se aplica un elemento viscoso entre cuerpos rígidos y móviles con el fin de reducir la fricción y el desgaste de las partes.
- Verificación de funciones de operación: son pruebas que se efectúan a cada equipo para determinar si su funcionamiento es acorde con el rendimiento y la seguridad establecidos en el diseño y la fabricación del mismo. Los equipos que no reúnan estas exigencias se consideran no aptos para la prestación del servicio. El personal especializado en cada uno de los diferentes equipos debe realizar las pruebas.
- Calibración de fuentes.
- Calibración de camping, ganancia y velocidad.
- Calibración módulo RF.
- Calibraciones mecánicas.
- Prueba con paciente artificial.
- Arreglo de partes mecánicas.
- Revisión de todos los modos de operación.
- Revisión y arreglo de soldaduras y conectores.
- Revisión de cable de paciente y limpieza.
- Calibración electrónica.
- Calibración neumática.
- Prueba de funcionamiento de equipo, de acuerdo con las especificaciones de fábrica.

Mantenimiento correctivo

También conocido como mantenimiento reactivo, se realiza solamente cuando se presenta una falla o avería del equipo o cuando, en forma proactiva, se ha detectado deterioro o riesgo de falla. Estas actividades no son planificadas, se realizan a partir del reporte que hace el usuario, operador del equipo o personal de mantenimiento. Este tipo de mantenimiento trae las siguientes consecuencias:

- Inactividad no prevista que trae como consecuencia la cancelación de citas programadas.
- Costos altos de reparación y ausencia de programación por presupuesto, lo que dificulta muchas veces la autorización en los rubros pertinentes.
- Tiempo de inactividad del equipo no previsible, lo que perjudica el normal desarrollo de la unidad de endoscopia.

El mantenimiento correctivo se puede clasificar entonces en:

a. Correctivo planificado: puede ser originado después de un mantenimiento preventivo, se sabe con anterioridad lo que se va a realizar (cambios o arreglos por desgaste) y consiste en programar la reparación cuando se dispone de personal técnico y de repuestos.

b. Correctivo no planificado: es el mantenimiento urgente, consiste en la reparación de fallas o averías, cuando se presenta, sin mediar ninguna planificación previa. Esta forma de mantenimiento dificulta un análisis más correcto de la falla del equipo, ya que es difícil precisar si fue por falla humana, deterioro, abandono del equipo, mal manejo, desgaste natural, entre otros. Este tipo de mantenimiento suele ser más costoso, genera mayores días de inactividad del equipo por falta del personal técnico o encontrarse ocupado en el momento necesario, falta de partes, daño de otras partes adicionales al daño inicial, etc.

Planificación del mantenimiento

Para un adecuado manejo del mantenimiento es importante realizar una planificación anual, la cual debe ser conocida por todos los responsables de la UED y aprobada por la dirección del hospital o de la unidad. Esto garantiza una autorización del presupuesto y un adecuado cronograma o plan, donde se especifica las actividades a desarrollar, tipo de mantenimiento o calibración, lugar, fecha, persona encargada del mantenimiento y persona encargada de verificar el mantenimiento realizado. Después de la ejecución del mantenimiento, la persona responsable de hacerlo, debe realizar un informe técnico por cada equipo, el cual debe archivarse en la hoja de vida del equipo. Es importante que este reporte contenga como mínimo la siguiente información:

- Fecha de la realización
- Nombre del equipo, marca, modelo, serie
- Tipo de mantenimiento realizado: correctivo, preventivo
- Problemas encontrados
- Reparaciones efectuadas
- Repuestos utilizados
- Condiciones de funcionamiento en que queda el equipo
- Mediciones especializadas cuando es aplicable y se realicen
- Observaciones
- Nombre y firma del técnico
- Nombre y firma de quien verifica el mantenimiento realizado (funcionario de la UED)

Para realizar la planeación objetiva de los tipos de mantenimiento de los equipos biomédicos en una institución prestadora de servicios de salud, se recomienda realizarla desde un rango de prioridad, teniendo en cuenta el tipo de tecnología, tanto la nueva, existente, repotenciada y equipo clínico usuario. Para su evaluación se tienen en cuenta los siguientes criterios **(16)**:

- Función del equipo (E): el papel del equipo en el cuidado del paciente. Varía de 1 a 9, siendo 9 el mayor impacto. Ejemplo: endoscopios flexibles (calificación: 9), accesorios de laboratorio de fisiología (calificación: 5), monitores (calificación: 6), etc.

- Aplicación clínica (A): considera los resultados sobre el paciente o usuario ante la falla del equipo; incluye el riesgo físico asociado con la aplicación clínica. Varía de 1 a 5. Ejemplo: endoscopio flexible, puede producir daño al paciente con una calificación de 4.

- Requisitos de mantenimiento (P): estos requisitos varían con el tipo de equipo y la disponibilidad de su proveedor.

En la Tabla 3 se muestra la asignación de rangos por criterios para establecer a cada uno de los equipos que tiene la unidad, y de allí validar la prioridad de mantenimiento:

Tabla 3. Asignación de rangos por criterios.

Función del Equipo (E)	Rango numérico E
Equipos de apoyo a la vida	9
Equipos e instrumentos para la cirugía y UCI	9
Equipos para el tratamiento de fisioterapia	8
Otros equipos para el monitoreo de variables fisiológicas y de diagnóstico	6
Análisis de laboratorio	5
Accesorios de laboratorio	4
Computadores y equipos asociados a la atención médica	3
Otros equipos relacionados con el paciente	2
Aplicación clínica (A)	**Rango numérico (A)**
Puede producir la muerte del paciente	5
Puede producir daño al paciente o al operador	4
Terapia inapropiada o falso diagnóstico	3
Riesgo mínimo	2
Sin riesgo significante	1
Requerimientos de mantenimiento	**Rango numérico (M)**
Extensivo	5
Promedio	3
Mínimo	1

Fuente: adaptada de (16).

Al clasificar los equipos biomédicos bajo estos criterios, se puede calcular el nivel de prioridad mediante la siguiente fórmula:

$$\text{Prioridad} = E+A+M$$

Entonces, todo equipo con un indicador de 11 o más debe incluirse en el cronograma de mantenimiento como prioritario y tener un seguimiento exhaustivo. Es importante tener en cuenta los equipos cuyos intervalos no deben ser flexibles:

- Equipos de apoyo de vida
- Equipos con reemplazo obligatorio de partes a plazos fijos
- Aquellos que manejen alto nivel de energía
- Equipos con intervalos de mantenimiento sujetos a regulaciones de obligatorio cumplimiento

Tipos de arreglos en endoscopios

El conocimiento de los tipos de arreglos a que son sometidos los equipos endoscópicos, es muy importante para su identificación y programación en forma adecuada, y se encuentra directamente relacionado con la vida útil del equipo. Los tipos de correcciones pueden diferenciarse de acuerdo a la marca del equipo y depende de la actividad realizada y de las piezas o partes comprometidas; de una manera general se pueden clasificar en (Tabla 4):

Tabla 4. Tipos de arreglo en endoscopios flexibles.

Tipo A	Tipo B	Tipo C	Tipo D (Preventivo)
• Cambio de unidad distal	• Punta distal • Tubo angulador • Tubo de inserción • Canal de trabajo • Pines	• Malla • Cilindro • Canal de succión • Canal de biopsia	• Rubber • Pegantes • Nozzle • Ajuste de angulación
Para este tipo de corrección se requiere desarme total y cambio del CCD	En este tipo de corrección se requiere desarme total y posible corte del cable del CCD para algunos modelos	Para hacer este tipo de corrección NO se requiere desarme total ni corte del cable del CCD	

CCD: dispositivo de carga acoplada.
Fuente: autores.

El cable del CCD tiene una medida estándar, lo cual hace que el número máximo de cortes, cuando es necesario para algunos modelos y para ciertas reparaciones, que se le puede realizar es de 7 y en promedio es de 5; lo cual limita el número de arreglos realizables y, por consiguiente, la vida útil del equipo. Una vez se agoten las reparaciones, se debe cambiar la totalidad de la unidad distal. Esta información es importante en la programación y autorización adecuada del mantenimiento correctivo, considerando que el mantenimiento Tipo B se podrá realizar hasta 5 o 7 veces antes del Tipo A (cambio de la unidad distal), el cual corresponde aproximadamente al 60–70 % del valor de un equipo nuevo. Por lo tanto, si sólo se utiliza el mantenimiento correctivo cuando se presentan daños definitivos o si se autoriza arreglos parciales del equipo, esto podrá ocasionar una disminución de la probabilidad de nuevos arreglos y de la vida útil del equipo.

En las nuevas tecnologías ya no es necesario realizar el corte del cable, porque contiene un microconector, lo que facilita el mantenimiento y aumenta la vida útil del equipo.

Control de usos de los endoscopios flexibles

De acuerdo con la experiencia, hacer el control del número de usos de cada equipo endoscópico y registrarlo en su hoja de vida es muy importante en una programación de mantenimiento, puesto que esto permite establecer la durabilidad en usos de cada una de las partes, como es el caso de canal de biopsia, tubo angulador, tubo de inserción, etc. Con esta información se puede realizar un cronograma de mantenimiento planificado de fecha probable de necesidad de cambio de las partes afectadas y, de esta manera, disminuir los días de inactividad de los equipos, ya que se programa con tiempo prudente la existencia de repuestos y mano de obra, así mismo, se puede realizar en forma adecuada la programación del presupuesto.

Cada Unidad de Endoscopia Digestiva puede establecer el procedimiento y la herramienta más fácil y confiable para el control de usos de los equipos, el cual se puede realizar en la sala de exámenes o sala de reprocesamiento, haciendo una identificación de cada equipo biomédico con un código, número o letra, registrando cada vez que se utilice el equipo, y luego se hace el consolidado. Cuando se conoce realmente el número de usos que duran las partes según el histórico de mantenimiento, es posible hacer una adecuada gestión de mantenimiento durante el año. En el caso particular de los endoscopios flexibles de tecnología reciente, estos tienen un chip donde se consigna el número de usos; pero este dato no es real, debido a que informa cada vez que un equipo es conectado al procesador y no realmente cada vez que es utilizado. Además, como bien es sabido, no es un dato confiable dado que se conecta un equipo a la torre de endoscopia para realizar pruebas o secados, teniendo de esta manera una información exagerada y no del número real de usos.

Reprocesamiento de equipos endoscópicos y almacenamiento

Desde el punto de vista del mantenimiento, el reprocesamiento adecuado de los endoscopios no solamente conlleva importancia en la bioseguridad, sino que debe considerarse en la seguridad y durabilidad de los equipos. Durante todos los pasos del reprocesamiento de equipos se aprovecha para hacer una revisión física de su funcionamiento, observando el estado de la unidad distal, de los mandos, de los canales de irrigación y aspiración, de las válvulas y angulaciones.

El lavado adecuado previene la acumulación de sustancias biológicas que, en contacto con sustancias químicas, produce depósitos que terminan obstruyendo canales o cristalizando pegantes, cauchos y cubiertas. A largo plazo, estos depósitos afectan el funcionamiento y los movimientos del equipo y provocan rupturas y fugas que pueden dañar partes internas; además de impedir el adecuado reprocesamiento y desinfección en procesos posteriores. Igualmente la acumulación de químicos por mal enjuague puede deteriorar partes, manchar los equipos y obstruir canales.

El adecuado almacenamiento de los equipos también es fundamental para evitar estiramientos, acumulación de sustancias y angulaciones defectuosas que terminan dañando los equipos.

Conclusión

Toda Unidad de Endoscopia Digestiva que pretenda contar con un programa de gestión debe mantener un inventario de equipos y mantenerlo actualizado, esto permite llevar un monitoreo del tipo de riesgo de cada uno de ellos, el intervalo de inspección, pruebas y tipos de mantenimiento que exige el equipo; además, es una fuente confiable de datos para la elaboración de presupuestos y planeación de las fechas de mantenimiento. Así se convierte en una herramienta de seguimiento y control de calidad de los mismos.

Referencias

1. Colombia. Ministerio de Salud. Decreto 1769 de 1994. Por la cual se reglamenta el artículo 90 del Decreto 1298 de 1994. Bogotá: Diario Oficial 41477; 3 de agosto de 1994 [cited 27 jun 2017]. Available from: https://goo.gl/x83bf5.

2. Colombia. Presidencia de la República. Decreto 2174 de 1996. Por el cual se organiza el Sistema Obligatorio de Garantía de Calidad del Sistema General de Seguridad Social en Salud. Bogotá: Diario Oficial 42931; 28 de noviembre de 1996 [cited 27 jun 2017]. Available from: https://goo.gl/iYBvH2.

3. Colombia, Ministerio de Salud. Decreto 2309 de 2002. Por el cual se define el Sistema Obligatorio de Garantía de Calidad de la Atención de Salud del Sistema General de Seguridad Social en Salud. Bogotá: Diario Oficial 44967; 17 de octubre de 2002 [cited 27 jun 2017]. Available from: https://goo.gl/XpA2Ef.

4. Superintendencia Nacional de Salud. Título IV: Instituciones Prestadoras de Servicios de Salud. 2010 [cited 2017 sept 10]. Available from: https://goo.gl/CrEC3d.

5. Colombia. Ministerio de Protección Social. Guía práctica del Sistema Obligatorio de Garantía de la Calidad en Salud (SOGC). Bogotá: Universidad Nacional de Colombia, Chalie's Impresores; 2011 [cited 27 jun 2017]. Availble from: https://goo.gl/oR9KYu.

6. Colombia. Ministerio de Protección Social. Decreto 4725 de 2005. Por el cual se reglamenta el régimen de registros sanitarios, permiso de comercialización y vigilancia sanitaria de los dispositivos médicos para uso humano. Bogotá: Diario Oficial 46134; 27 de diciembre de 2005 [cited 27 jun 2017]. Available from: https://goo.gl/gSZkof.

7. Colombia. Ministerio de Salud y Protección Social. Resolución 4816 de 2008. Por el cual se reglamenta el Programa de Tecnovigilancia. Bogotá: Diario Oficial 47201; 27 de noviembre de 2008 [cited 27 jun 2017]. Available from: https://goo.gl/TWU932.

8. Colombia, Ministerio de Salud y Protección Social. Resolución 2003 del 2014. Por la cual se definen los procedimientos y condiciones de inscripción de los prestadores de servicios de salud y de habilitación de servicios de salud. Bogotá: Diario Oficial 49167; 30 de mayo de 2014. [cited 27 jun 2017]. Available from: https://goo.gl/SwfftC.

9. Colombia. Ministerio del Trabajo. Decreto 1072 del 2015. Por medio del cual se expide el Decreto Único Reglamentario del Sector Trabajo. Bogotá: Secretaría General de la Alcaldía Mayor de Bogotá D.C.; 26 de mayo de 2015 [cited 27 jun 2017]. Available from: https://goo.gl/B1Lj1F.

10. Organización Mundial de la Salud. Introducción a la gestión de inventarios de equipo médico. Serie de documentos técnicos de la OMS sobre dispositivos médicos. Suiza: L'IVCom Sàrl; 2012 [cited 28 jun 2017]. Available from: https://goo.gl/kCMeeD.

11. Instituto Nacional de Vigilancia de Medicamentos y Alimentos. Tecnovigilancia. [Cited 28 feb 2013]. Available from: https://goo.gl/TrGH8h.

12. Organización Mundial de la Salud. First WHO Global Forum on Medical Devices: context, outcomes, and future actions. Suiza: L'IVCom Sàrl; 2011 [cited 24 feb 2013]. Available from: https://goo.gl/ogJwNw.

13. Temes JL, Mengíbar M. Gestión Hospitalaria. 4th ed. Madrid: McGraw Hill, Interamerican de España; 2007.

14. Malangón G. Administración Hospitalaria. 3rd ed. Bogotá: Editorial Médica Panamericana; 2008.

15. Organización Mundial de la Salud. Evaluación de las necesidades de dispositivos médicos. Serie de documentos técnicos de la OMS sobre dispositivos médicos. Suiza: L'IVCom Sàrl; 2012 [cited 28 jun 2017]. Available from: https://goo.gl/rz9qHb.

16. Colombia. Ministerio de Salud. Guía rápida para las mediciones en equipos biomédicos. 2015 [cited 2017 sep 11]. Available from: https://goo.gl/cQLGWe.

17. Hospital San Juan de Lurigancho. Plan de mantenimiento preventivo del equipamiento biomédico. 2009 [cited 2017 sep 11]. Available from: https://goo.gl/JPR4GF.

Unidad de endoscopia

CAPÍTULO 2

Dr. Luis Fernando Roldán Molina
Coeditor

Talento **humano**

Adiela Enriquez Ceballos
Ana Lucía Delfino Roldán
Nathalia Yulieth Cárdenas Ruiz
Luis Fernando Roldán Molina

Introducción

Para considerar el talento humano necesario en un servicio de endoscopia digestiva, se debe tener en cuenta el nivel de complejidad de la institución prestadora de servicios de salud en el cual se encuentra la unidad, igual que el tipo de atención que oferta, el tiempo requerido para cada atención y el volumen de exámenes que se realiza por períodos establecidos. Además se debe considerar la normatividad legal vigente para la prestación de servicios de salud y la regulación contractual laboral de cada país.

Teniendo en cuenta el nivel de complejidad de la institución, se establecen las necesidades del personal requeridas para su funcionamiento eficiente y productivo, orientando diversas estrategias en el proceso de gestión del talento humano. Una propuesta para administrar este recurso es implementar un modelo basado en competencias que facilite el desarrollo integral del capital humano que realiza actividades en la Unidad de Endoscopia Digestiva (UED).

El objetivo de este artículo es contribuir a un análisis lógico y organizado según la realidad particular de cada servicio, sopesando que la gestión del talento humano agregue valor y fortalezca la cultura organizacional apropiada para el sostenimiento de la Unidad de Endoscopia Digestiva en el sector salud.

Normatividad

En Colombia, el *talento humano de salud* está reglamentado por la Ley 1164 de 2007 o Ley del Talento Humano en Salud **(1)**. En la Ley 1438 de 2011, el Consejo Nacional de Talento Humano en Salud definió la política del personal sanitario, que orienta la formación, ejercicio y gestión de las profesiones y ocupaciones del área de la salud en coherencia con las necesidades de la población colombiana, y las características y objetivos del Sistema General de Seguridad Social en Salud **(2)**. Además, estás políticas están enmarcadas en la estrategia del Sistema Nacional de Formación del Capital Humano definida en el Documento Conpes 3674 de 2010 **(3)**.

A continuación se establecen algunos conceptos relevantes en el tema de talento humano, los cuales son definidos en el Decreto 1443 de 2014, de la siguiente manera:

> "*Objeto y campo de aplicación*: [este consiste en] definir las directrices de obligatorio cumplimiento para implementar el Sistema de Gestión de la Seguridad y Salud en el Trabajo (SG–SST), que deben ser aplicadas por todos los empleadores públicos y privados, los contratantes de personal bajo modalidad de contrato civil, comercial o administrativo, las organizaciones de economía solidaria y del sector cooperativo, las empresas de servicios temporales y tener cobertura sobre los trabajadores dependientes, contratistas, trabajadores cooperados y los trabajadores en misión.

"*Política de seguridad y salud en el trabajo:* es el compromiso de la alta dirección de una organización con la seguridad y la salud en el trabajo, expresadas formalmente, que define su alcance y compromete a toda la organización.

"*Rendición de cuentas:* mecanismo por medio del cual las personas e instituciones informan sobre su desempeño.

"*Vigilancia de la salud en el trabajo o vigilancia epidemiológica de la salud en el trabajo:* comprende la recopilación, el análisis, la interpretación y la difusión continuada y sistemática de datos a efectos de la prevención. La vigilancia es indispensable para la planificación, ejecución y evaluación de los programas de seguridad y salud en el trabajo, el control de los trastornos y lesiones relacionadas con el trabajo y el ausentismo laboral por enfermedad, así como para la protección y promoción de la salud de los trabajadores. Dicha vigilancia comprende tanto la vigilancia de la salud de los trabajadores como la del medio ambiente de trabajo.

"*Seguridad y salud en el trabajo (SST):* es la disciplina que trata de la prevención de las lesiones y enfermedades causadas por las condiciones de trabajo, y de la protección y promoción de la salud de los trabajadores. Tiene por objeto mejorar las condiciones y el medio ambiente de trabajo, así como la salud en el trabajo, que conlleva la promoción y el mantenimiento del bienestar físico, mental y social de los trabajadores en todas las ocupaciones.

"*Sistema de Gestión de la Seguridad y Salud en el Trabajo* (SG–SST): consiste en el desarrollo de un proceso lógico y por etapas, basado en la mejora continua y que incluye la política, la organización, la planificación, la aplicación, la evaluación, la auditoría y las acciones de mejora con el objetivo de anticipar, reconocer, evaluar y controlar los riesgos que puedan afectar la seguridad y la salud en el trabajo.

"El SG–SST debe ser liderado e implementado por el empleador o contratante, con la participación de los trabajadores y/o contratistas, garantizando a través de dicho sistema, la aplicación de las medidas de Seguridad y Salud en el Trabajo, el mejoramiento del comportamiento de los trabajadores, las condiciones y el medio ambiente laboral, y el control eficaz de los peligros y riesgos en el lugar de trabajo.

"Para el efecto, el empleador o contratante debe abordar la prevención de los accidentes y las enfermedades laborales y también la protección y promoción de la salud de los trabajadores y/o contratistas, a través de la implementación, mantenimiento y mejora continua de un sistema de gestión cuyos principios estén basados en el ciclo PHVA (Planificar, Hacer, Verificar y Actuar) **(4, p5-7).**

De esta manera, la legislación se integra para establecer las disposiciones relacionadas con los procesos de planeación, formación, vigilancia y control del ejercicio, desempeño y ética del talento humano del área de la salud. Esto se logra mediante la articulación de los diferentes actores que intervienen en las diversas áreas de salud, como el caso de las Unidades de Endoscopia Digestiva; asimismo, se tiene en cuenta la formación curricular y las competencias laborales para mejorar la calidad en la atención en salud y la calidad de vida de la población **(1)**.

De acuerdo con las normas establecidas en la Resolución 1043 de 2006, que determina en su Anexo Técnico No. 1 **(5)**, se enuncia que la gastroenterología y endoscopia de vías digestivas puede ser ejercida por:

"Médicos especializados en gastroenterología, gastroenterología pediátrica, coloproctología, cirugía pediátrica, cirugía general o medicina interna con subespecialidad en gastroenterología y que en su formación demuestren entrenamiento en endoscopia digestiva bajo certificación por una institución de Educación Superior reconocida por el Estado" **(5, p26)**.

Es importante tener presente que la resolución anteriormente mencionada fue derogada por la Resolución 2003 de Mayo 28 de 2014 que mantuvo las mismas determinaciones respecto al talento humano y a la fecha permanecen vigentes. Esta nueva resolución no tuvo en cuenta las recomendaciones realizadas por las Asociaciones Colombianas de Gastroenterología, Endoscopia Digestiva,

Coloproctología y Hepatología, las cuales establecen los aspectos formativos para el personal médico en endoscopia digestiva, descritas en el primer Consenso Colombiano sobre la Práctica en Endoscopia Digestiva: *Acuerdo sobre lo fundamental*, del 2012 estableciendo que (Tabla 1) **(6)**:

Tabla 1. Aspectos formativos del personal médico especializado en la Unidad de Endoscopia Digestiva.

Requerimientos para la práctica de calidad en endoscopia	La formación en endoscopia digestiva de calidad requiere sólidos conocimientos teóricos, desarrollo de habilidades y destrezas técnicas e implementación de juicios, raciocinios y conductas científicas, sociales y éticas.
Encargados de formar en endoscopia	El requisito formativo para acceder a capacitarse en endoscopia digestiva debe ser el pertenecer a un programa de subespecialidad en enfermedades digestivas, clínico o quirúrgico, de adultos o niños.
Candidatos a formarse en endoscopia	La responsabilidad de formación en endoscopia digestiva es del docente cualificado como tal, perteneciente a un programa universitario, especialista en Gastroenterología (clínica o quirúrgica) y Endoscopia Digestiva, y que enseñe en un escenario universitario o avalado por universidad.
Tiempos, requisitos previos y niveles de complejidad en formación endoscópica	El tiempo de formación mínima para endoscopia digestiva básica debe ser de dos años. Para endoscopia avanzada debe ser por lo menos un año más y direccionada a un campo avanzado específico. Tiempos que se deben ejecutar dentro de programas de subespecialización gastroenterológica.

Fuente: tomada de (7).

Con respecto al *talento humano*, la Resolución 2003 de Mayo 28 de 2014 de manera clara estipula las condiciones requeridas en el servicio de salud. El personal asistencial que preste directamente servicios de salud debe cumplir con los requisitos exigidos en las normas vigentes sobre la materia para ejercer la profesión u oficio **(8)**.

> "Cuando fuera de salas de cirugía, se realicen procedimientos bajo sedación Grado I y II, por ejemplo en algunos procedimientos de gastroenterología, el encargado de realizar la sedación, será un profesional diferente a quien está realizando el procedimiento, será éste el responsable de la sedación y su perfil será el de un anestesiólogo o profesional médico con certificado de formación en soporte vital básico y certificado de formación para sedación" **(8, p23)**.

La Guía de Práctica Clínica para la Administración de Sedación fuera del Quirófano en Pacientes Mayores de 12 años hace algunas recomendaciones que resultan pertinentes a lo concerniente con los requisitos del recurso humano:

- Se recomienda que el equipo que administra sedación fuera del quirófano se encuentre conformado por al menos dos profesionales, uno de los cuales se encargará de administrar la sedación y monitorizar al paciente para mantener la seguridad durante el procedimiento.
- Se recomienda que la administración de la sedación fuera del quirófano esté a cargo de un profesional con entrenamiento formal, para incrementar la satisfacción con el cuidado proporcionado y mantener la seguridad durante el procedimiento; adicionalmente, que ambos profesionales desarrollen competencias en farmacología para el uso seguro de los medicamentos **(9)**.

Entre tanto, el Decreto 3616 del 2005 establece los perfiles ocupacionales y normas de competencia laboral para auxiliares en las áreas de la salud, en el caso de los auxiliares de enfermería, reglamenta los programas y titulaciones de los auxiliares en salud y define los procesos de formación por competencias para este grupo de personas, con certificado expedido por una institución debidamente reconocida por el Estado, acreditando experiencia en el área asistencial especializada en gastroenterología o en procedimientos diagnósticos y terapéuticos de endoscopia digestiva y áreas afines y complementarias **(10)**.

Según el Decreto 4725 del 2005, se establece el recurso humano para el mantenimiento de los dispositivos médicos considerados equipos biomédicos de clase II b y III (unidades electroquirúrgicas, pulsioxímetros y máquinas de anestesia), el cual debe ser persona natural o jurídica que preste servicios de mantenimiento y verificación de calibración para los equipos biomédicos; este debe ser profesional en ingeniería biomédica, ingeniera afín o personal técnico debidamente acreditado, los cuales deben estar registrados ante el Instituto Nacional de Vigilancia de Control de Medicamentos y Alimentos (Invima), o la entidad sanitaria competente **(11)**.

De acuerdo con la normatividad vigente y demás reglamentaciones de ley, se puede concluir el nivel de exigencia que se ha venido dando a través del tiempo a los temas de capacitación, formación y entrenamiento de todos los profesionales de la salud específicamente en estos servicios y, aún más importante, el cumplimiento que deben tener todas las instituciones prestadoras de salud.

No existe normatividad referente a los requisitos para otro tipo de personal de apoyo y administrativo, específicamente para UED en la actualidad. Sin embargo, desde la perspectiva laboral, hay que considerar también los requisitos legales de tipo contractual que se desee utilizar para cada tipo de servicio ofertado, es decir, que no se puede desconocer la forma de contratación laboral que se reglamenta en el Código Sustantivo de Trabajo de cada país para los empleados dependientes, así como la legislación vigente que cubre la contratación del personal independiente; estos establecen las responsabilidades por parte del contratante en la vigilancia y el control del cumplimiento de los requisitos legales vigentes para tal efecto.

Gestión del talento humano basado en competencias

La gestión por competencias es una estrategia de gestión que utilizan las organizaciones para aprovechar el potencial del talento de los empleados, con el fin de aumentar la productividad y la rentabilidad del negocio y, de esta manera, apalancar la sostenibilidad y la productividad de la empresa.

Existen múltiples definiciones de *competencia*, la cual se entiende como la capacidad de una persona para desempeñar, en diferentes contextos y con base en los requerimientos de calidad y resultados esperados, las funciones inherentes a su cargo; su capacidad está determinada por los conocimientos, destrezas, habilidades, valores, actitudes y aptitudes que debe poseer y demostrar por sí mismo, en la ejecución de actividades en una UED **(12)**.

Para las instituciones de salud es un reto ser competitivas en el sector salud dada su complejidad en el funcionamiento y cumplimento de su objeto misional; las unidades de endoscopias no son ajenas a esa realidad, por ello una efectiva gestión del recurso humano puede ser una de las estrategias para subsistir en el medio. Cuando se plantea la gestión basada por competencias, es posible aplicar diferentes metodologías que incluyan los siguientes tipos de competencias (Figura 1):

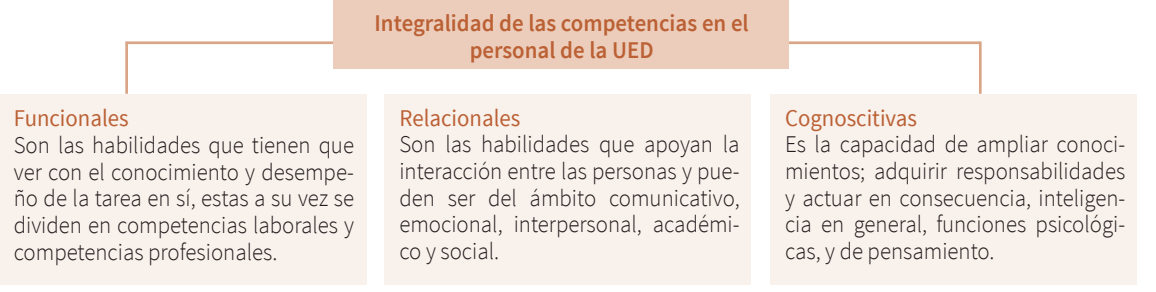

Figura 1. Tipos e integralidad de las competencias en la UED.
Fuente: adaptada de (12).

Es así como todos los modelos de gestión por competencias del talento humano buscan el desarrollo integral del empleado en las dimensiones del *ser, saber, hacer* y *la relación con los demás*; con esto, la organización gestiona el personal de una forma sistémica y dinámica, promoviendo la calidad, seguridad y excelencia en la prestación de los servicios de salud, lo que se refleja directamente en la productividad de la empresa o en la Unidad de Gastroenterología y Endoscopia Digestiva.

Gestión humana en la Unidad de Endoscopia Digestiva

La gestión humana puede incluir de forma integral un modelo basado por competencias o cualquiera que determine la institución; es importante tener definidos los procesos para ello, de tal manera que los resultados se verán reflejados en tener un capital humano idóneo y comprometido con la Unidad de Endoscopia, lo que da identidad al servicio. Como insumo transversal de la gestión, se requiere la elaboración de los perfiles de cargos y definición de las competencias personales y laborales deseadas o exigidas, que contribuyan al logro de los objetivos corporativos.

Para establecer el perfil de cargo es importante tener en cuenta varios aspectos como: misión y visión de la organización o de la Unidad de Endoscopia, técnicas a desarrollar, métodos y resultados, actividades y tareas. Así mismo, es relevante determinar las competencias y habilidades propias de cada cargo, formación académica, estudios formales requeridos, conocimientos específicos, experiencia mínima requerida y demás condiciones que se consideren. Es significativo que la información contenida en el perfil sea la guía a considerar para lograr un equilibrio entre el saber, hacer y el ser en un entorno laboral que exige aplicación de conocimientos y comportamientos visibles, que realmente se ajusten a la misión, visión y valores de cada organización.

El modelo de gestión del talento humano exige un compromiso real por parte de las directivas y de todos los que integran el equipo de trabajo en la UED, y debe hacer parte de la planeación estratégica de las instituciones que deseen proyectarse y ser modelos de excelencia, utilizada como herramienta para ser competitivos en un mercado global **(13)**.

A continuación se describen algunos procesos a tener en cuenta en la gestión del talento humano:

Selección y contratación

Es necesario tener claridad sobre el nivel de atención en salud, según la complejidad que caracteriza a la unidad de endoscopia, para así poder determinar sus necesidades y, por consiguiente, la contratación del personal. Este proceso incluye la elección del candidato más apto e idóneo para el perfil del cargo requerido, algunas actividades realizadas son: selección de hojas de vida, entrevistas por los responsables, verificación de datos de hoja de vida y títulos, ejecución de pruebas psicotécnicas, visita domiciliaria, exámenes médicos, condiciones de contratación, entre otros.

Inducción y entrenamiento

La inducción tiene como objetivo la adaptación del nuevo empleado o contratista en el ambiente de la unidad de endoscopia; algunos temas a tratar en este punto son: inducción general de la institución, reglamentos internos de trabajo o de contratistas, inducción y entrenamiento en perfil del cargo identificando las funciones generales y específicas, capacitación en programas de apoyo (calidad, salud laboral, seguridad, planes de emergencia, etc.). Por las características de la UED, es necesario establecer los tiempos de entrenamiento por parte del personal asistencial, de tal manera que el empleado alcance sus curvas de aprendizaje y experiencia deseadas para el servicio. El entrenamiento tiene como objetivo transferir conocimiento específico de actividades o tareas a desarrollar, como también el desarrollo de algunas habilidades. Se puede realizar un cronograma de actividades con tiempo mínimo de días en cada tarea, evaluación posterior y seguimiento al mismo. La persona encargada del entrenamiento debe ser una persona idónea, con experiencia en el servicio de endoscopia y alto compromiso de capacitar.

Capacitación y desarrollo de personal

El mantener todo el personal actualizado y capacitado debe ser una política institucional. La capacitación permite a la unidad de endoscopia mantener un personal competente y calificado, lo que fortalece el desempeño, la seguridad, la motivación y la tranquilidad en el empleado, y esto conlleva una mayor productividad. Los avances científicos y tecnológicos exigen un continuo aprendizaje y entrenamiento. La capacitación en todos los niveles de la unidad, tanto asistenciales como administrativos, debe ser considerada como una inversión en el talento humano y, por ello, ser una de las fuentes de bienestar para los trabajadores.

Los beneficios de la capacitación para la institución son: mejorar la rentabilidad e imagen institucional, disminuir los conflictos internos, agilizar la toma de decisiones, disminuir los riesgos en la atención, fomentar la cultura de seguridad, entre otros. Para realizar un eficiente proceso de capacitación, es importante tener en cuenta las competencias propias de cada cargo y las brechas existentes de los empleados con respecto a su perfil. Estas necesidades también pueden provenir de los resultados de evaluación del desempeño, observaciones directas del jefe del servicio, solicitud de los trabajadores, cambio de actividades e implementación de nuevas tecnologías o técnicas endoscópicas **(14)**.

Evaluación de competencias y desempeño

Hacer seguimiento periódico al desempeño del empleado sobre sus conocimientos tanto a nivel técnico como científico, así como de sus actuaciones en el entorno laboral, es una herramienta para planificar acciones de mejoramiento y programas de capacitación.

Desvinculación

Tener en cuenta las causales de retiro del personal es una base de datos para recolectar información detallada acerca de las fallas o aspectos a mejorar en la gestión de la organización.

Análisis de las necesidades en el número de personas

Para determinar cuál es la dotación de personal adecuada en la UED, es recomendable realizar un estudio detallado para deducir la cantidad de personal necesario en la prestación del servicio. Existen diversas metodologías de cálculo de dotación y productividad que tienen en cuenta las características del servicio de salud. Aunque es un desafío identificar la cantidad de personas, la siguiente metodología propone tres etapas:

Etapa I

Caracterizar el contexto de la institución prestadora de servicios de salud donde se ubica la Unidad de Endoscopia Digestiva, mediante un análisis de su direccionamiento estratégico para definir las áreas y necesidades del equipo de trabajo, como insumo para la etapa ll.

Etapa II

Analizar la relación entre los tiempos de personal disponibles y los tiempos requeridos (real) para efectuar el número de actividades (p. ej., procedimientos endoscópicos) que se realizan con los procesos definidos por la institución (tiempo estimado). Con ello se responde a la pregunta *¿entre el personal disponible y el requerido, existe brecha para lo que hoy se realiza en la unidad?* Al responder este interrogante, se obtiene como dato el número de personal, u horas, faltante o sobre lo requerido, para las actividades se van a realizando en un día.

Fórmula de cálculo

$$\text{Brecha} = \text{Tiempos disponibles (horas)} - \text{Tiempos utilizados (horas)}$$

Ajuste de la dotación teórica

Se ajusta obteniendo la dotación real en trabajo promedio anual (DRT), descontando las horas no trabajadas o ausentismo.

Dotación Real Teórica (DTR) =
Dotación teórica de horas – Ausencias

Etapa III

En esta etapa se establece la relación entre personal y procesos optimizados. Así mismo, se calcula la brecha con el proceso actual, el cual permite direccionar que procesos deben analizarse más en detalle y, de esta manera, se obtiene información que permita la mejora o rediseño del proceso **(15)**.

Definición de personal competente necesario en la UED por áreas

Recepción

Según la distribución de la unidad, esta debe contar con auxiliares administrativos en salud, quienes son los responsables de orientar al usuario, asignar y confirmar citas, orientar la preparación, recibir al paciente, verificar las autorizaciones o el cobro, entregar los resultados, entre otros. En su perfil de cargo, *las competencias personales* clave a tener cuenta son: capacidad de escucha, autocontrol, actitud de servicio, etc., para *las competencias laborales*: atender al cliente con calidad y brindar satisfacción, facturar los servicios de salud, administrar contenidos de los sistemas de información, entre otras.

Ciclo de atención asistencial del usuario

Este ciclo está determinado por la complejidad y oferta de los servicios. Inicia desde la verificación del cumplimiento de condiciones de preparación del paciente para el examen y obtención del consentimiento informado, hasta el egreso y seguimiento del paciente sometido a procedimientos endoscópicos. La necesidad básica de personal asistencial en una sala de endoscopia de baja complejidad exige tener un médico especialista, auxiliares de enfermería debidamente entrenados en endoscopia digestiva diagnostica o terapéutica. Algunas de las actividades a realizar por el personal de enfermería son: brindar cuidados directos al paciente durante los procedimientos endoscópicos, monitorizar los signos vitales, administrar medicamentos, monitorizar y controlar la sedación, cuidados de enfermería en recuperación, entre otros. Algunos *temas de formación requeridos* para el personal de enfermería que labore en estas unidades son: seguridad del paciente, reprocesamiento de endoscopios y accesorios, manejo de la historia clínica, reanimación cerebrocardiopulmonar y reutilización de dispositivos médicos, control de infecciones, técnicas endoscópicas de manejo urgente, etc. Las *competencias personales* de este recurso humano son: sensibilidad social, alto nivel de tolerancia, comunicación asertiva, capacidad de servicio, autocontrol, automotivación en el aprendizaje permanente, etc.

Cuando la complejidad de la UED es mayor y se realizan procedimientos terapéuticos, atención de pacientes críticos o procedimientos bajo anestesia general o sedación profunda asistida por anestesiólogo, el médico especialista en anestesia con experiencia es exigido en la sala, asistido por otro auxiliar de enfermería que cumpla las funciones de circulante para el acto anestésico durante el procedimiento endoscópico.

La enfermera profesional es indispensable en las unidades de media y alta complejidad de atención para la coordinación de actividades asistenciales y administrativas del servicio, ya que promueve seguridad y calidad en la atención del paciente. Además, gracias a su enfoque sistémico, promueve el mejoramiento continuo en el cuidado integral del paciente con patología digestiva. En su rol administrativo, puede desarrollar procedimientos y políticas que optimicen la productividad de la unidad y ejecute acciones eficientes en la atención de los usuarios con el uso de indicadores de gestión y fuentes de datos confiables **(9)**.

Además, como parte complementaria de la realización del examen, se requiere personal debidamente capacitado, entrenado y experto en el reprocesamiento de equipos y accesorios, ejecutando los estándares internacionales de desinfección y esterilización en la Unidad de Endoscopia **(16)**. La realización de estas actividades están bajo la directa

responsabilidad del médico y, según la UED, parte de ellas son delegadas a personal administrativo y de enfermería. Cuando se realizan exámenes con fluoroscopia, se requiere personal adicional como personal auxiliar de enfermería y técnico o tecnólogo de radiología que manipule el equipo con certificado y carné que acredite formación en Protección Radiológica y control de dosimetría **(17,18)**.

Una responsabilidad del médico especialista que realiza el procedimiento es entregar la información respectiva y adecuada referente al examen realizado y al estado de salud del paciente, lo cual se puede hacer en forma directa y personal, haciendo uso de informes adicionales escritos o a través de informes realizados por personal de apoyo firmados por el médico como persona responsable de la información dada, manteniendo los deberes médicos frente al paciente **(19)**.

Otro personal

Para el funcionamiento administrativo de la unidad se requieren: secretarias, personal para control financiero (revisor fiscal, contador, auxiliar contable, etc.), responsables de suministros y compras, mensajería, mantenimiento, administrador, técnico en sistemas de información, regente de farmacia, entre otros. Cabe resaltar que para cada uno de los diferentes cargos debe existir un perfil que determine sus competencias y funciones esperadas para la ejecución de actividades propias del área.

Dentro de la normatividad hay entes reguladores que exigen el cumplimiento de un sistema integral de información, lo cual exige un personal idóneo para su funcionamiento y control. En lo referente al manejo de la historia clínica, se debe contar con personal responsable para su archivo y custodia. La UED debe contar con asesores externos que apoyen la gestión y operación de la organización.

Referencias

1. Colombia. Ministerio de Protección Social, Ministerio de Hacienda y Crédito. Ley 1164 de 2007. Por el cual se dictan disposiciones en materia de Talento Humano en Salud. Bogotá: Congreso de Colombia; octubre 3 de 2007 [cited 29 jun 2017]. Available from: https://goo.gl/Ra5xwa.

2. Colombia. Ministerio de Protección Social, Ministerio de Hacienda y Crédito. Ley 1438 de 2011. Por medio de la cual se reforma el Sistema General de Seguridad Social en Salud y se dictan otras disposiciones. Bogotá: Diario Oficial 47957; 19 de enero de 2011 [cited 29 Jan 2017]. Available from: https://goo.gl/UgGLFC.

3. Colombia. Departamento Nacional de Planeación, Consejo Nacional de Política Económica y Social. Documento Conpes 3674. Lineamientos de política para el fortalecimiento del sistema de formación de capital humano. Bogotá: Dirección de Desarrollo Social; 2010 [cited 29 Jan 2017]. Available from: https://goo.gl/Ln8gjL.

4. Colombia. Ministerio de Trabajo. Decreto 1443 de 2014. Por el cual se dictan las disposiciones para la implementación del Sistema de Gestión de la Seguridad y Salud en el Trabajo (SG–SST). Bogotá: Imprenta Nacional; 31 de Julio 2014 [cited 29 Jan 2017]. Available from: https://goo.gl/8UQTNC.

5. Colombia. Ministerio de Trabajo. Decreto 1072 del 2015. Por la cual se establecen las disposiciones para la implementación del Sistema de Gestión de Seguridad y Salud en el trabajo (SGSST). Bogotá. 26 de mayo de 2015 [cited 29 Jan 2017]. Available from: https://goo.gl/iuHvyy.

6. Colombia. Ministerio de Protección Social. Anexo Técnico No. 1. Resolución 1043 de 2006. Por la cual se establecen las condiciones que deben cumplir los Prestadores de Servicios de Salud para habilitar sus servicios e implementar el componente de auditoría para el mejoramiento de la calidad de la atención y se dictan otras disposiciones. Bogotá; 3 de abril de 2006 [cited 29 Jan 2017]. Available from: https://goo.gl/ogj6rf.

7. Aponte D, Avellaneda CB, Flores NS, Forero AY, Cañadas R, Peñaloza A, et al. Asociaciones Colombianas de Gastroenterología, Endoscopia Digestiva, Coloproctología y Hepatología. Primer consenso colombiano sobre la práctica de endoscopia digestiva "Acuerdo en lo fundamental" (Primera parte: Aspectos formativos). Rev Col Gastroenterol. 2012 [cited 29 Jan 2017];27(3):185–98. Available from: https://goo.gl/p34h5i.

8. Colombia. Ministerio de Salud y Protección Social. Resolución 2003 del 2014. Por la cual se definen los procedimientos y condiciones de inscripción de los Prestadores de Servicios de Salud y de habilitación de servicios de salud. Bogotá; 28 de mayo de 2014 [cited 29 Jan 2017]. Available from: https://goo.gl/W2vb5U.

9. Sociedad Colombiana de Anestesiología y Reanimación. Guía de Práctica Clínica para la Administración de Sedación: fuera del quirófano en pacientes mayores de 12 años. Bogotá: Sociedad Colombiana de Anestesiología y Reanimación; 2016 [cited 29 Jan 2017]. Available from: https://goo.gl/idqcHY.

10. Colombia. Ministerio de Protección Social. Ministerio de Educación. Decreto 3616 de 2005. Por medio del cual se establecen las denominaciones de los auxiliares en las áreas de la salud, se adoptan sus perfiles ocupacionales y de formación, los requisitos básicos de calidad de sus programas y se dictan otras disposiciones. Bogotá: Diario Oficial 46060; 10 de octubre de 2005 [cited 29 Jan 2017]. Available from: https://goo.gl/RtRuq6.

11. Colombia. Ministerio de Protección Social. Decreto 4725 de 2005. Por el cual se reglamenta el régimen de registros sanitarios, permiso de comercialización y vigilancia sanitaria de los dispositivos médicos para uso humano. Bogotá: Diario Oficial 46134; 26 de diciembre de 2005 [cited 29 Jan 2017]. Available from: https://goo.gl/q6y2gV.

12. Serrano ME. Guía Metodológica para la Identificación y estandarización de competencias laborales para los empleos públicos colombianos. Bogotá: Escuela Superior de Administración Pública; 2008 [cited 29 Jan 2017]. Available from: https://goo.gl/WrMTZV.

13. Métodos Expertos. Evaluación de Competencias en E-Talento. 2016 [cited 2017 sep 12]. Available from: https://goo.gl/pVVqSi.

14. Academia Nacional de Medicina. Normatividad: Del ejercicio de las profesiones y de las ocupaciones del talento Humano en salud. Rev ANM de Colombia. 2007 [cited 29 Jan 2017];29(4). Available from: https://goo.gl/tq95Sc.

15. Rosales C. Análisis de dotación personal en establecimientos de salud: una aproximación teórica/metodológica. Organización Mundial de la Salud; 2010 [cited 29 Jan 2017]. Available from: https://goo.gl/adjka4.

16. Society of Gastroenterology Nurses and Associates (SGNA). Standards of Clinical Nursing Practice and Role Delineations. 2009 [cited 29 Jan 2017]. Available from: https://goo.gl/UdqWPC.

17. Beilenhoff U, Neumann CS, Rey JF, Biering H, Blum R, Cimbro M, et al. ESGE-ESGENA Guideline: cleaning and disinfection in gastrointestinal endoscopy. Endoscopy. 2008;40(11):939–57. Doi: http://doi.org/d24shn.

18. Colombia. Ministerio de Minas y Energía. Resolución 181304 de 2004. Por la cual se reglamenta la expedición de la Licencia de Manejo de Materiales Radiactivos. Bogotá: Diario Oficial 45700; 13 de octubre de 2004 [cited 29 Jan 2017]. Available from: https://goo.gl/x74TgY.

19. Colombia. Ministerio de Salud. Ley 23 de 1981. Por la cual se dictan normas en materia de ética médica. Bogotá: Diario Oficial 35711; 27 de febrero de 1981 [cited 29 Jan 2017]. Available from: https://goo.gl/SgL5Ru.

Unidad de endoscopia digestiva

Área física e infraestructura

María del Mar Arbeláez Lozano
Juan Nicolás Zuluaga Aguilar
Luis Fernando Roldán Molina

Introducción

La gestión eficiente de las Unidades de Endoscopia Digestiva (UED) garantiza la calidad asistencial al paciente. La endoscopia es la actividad central y la más demandada en la especialidad del sistema digestivo, y cada vez crece en aplicaciones y en complejidad técnica; es por eso que se considera imprescindible crear una gestión por procesos y una adecuada infraestructura atendiendo a la calidad, agilidad, eficiencia y la seguridad del paciente.

Como consecuencia de la relevancia de la endoscopia, se ha producido un gran aumento en el número de las Unidades Especializadas en Endoscopia. Las clínicas y hospitales han destinado nuevas áreas con UED para realizar técnicas complejas, un adecuado diagnóstico y un tratamiento en patologías digestivas; procesos que han de ser desarrollados y controlados por personal calificado. Por este motivo, el equipo humano se ha especializado en procedimientos endoscópicos y, a su vez, el área física debe ser el resultado de una buena planeación y coordinación que proporcione fluidez a la actividad diaria para optimizar los recursos y evitar reprocesos y tiempos muertos en la prestación del servicio.

Los procedimientos endoscópicos pasaron de realizarse en consultorios aislados a atenderse en UED localizadas en clínicas y hospitales donde se atienden pacientes ambulatorios, hospitalizados y de emergencia; lo que a su vez permite controlar el costo y garantizar el nivel de ocupación. Por lo general, el mayor número de pacientes es ambulatorio, entonces se sugiere que la UED debe estar en los primeros pisos de la edificación para facilitar el acceso y evitar que pacientes y acompañantes transiten por otras áreas de la edificación.

La Unidad de Endoscopia Digestiva es un sector compuesto por varias áreas que están destinadas a la realización de procedimientos endoscópicos, brindando condiciones de seguridad a los pacientes, equipadas con material de alta tecnología y con un equipo multidisciplinario. Este conjunto es vigilado y controlado en Colombia de acuerdo con la normatividad del Ministerio de Salud ; por lo tanto, es de vital importancia conocer la legislación vigente.

Cabe hacer claridad que *infraestructura* se refiere a las condiciones y el mantenimiento de las áreas asistenciales o características de ellas, las cuales condicionan procesos críticos asistenciales.

Legislación

La legislación actual regula y reglamenta la prestación del servicio como el Decreto 1011 de 2006 **(1)**. También es de carácter reglamentario conocer

la Resolución 2003 de mayo 30 de 2014 **(2)** de habilitación de servicios de salud, que da los parámetros de *infraestructura* y *dotación*, donde se exigen las siguientes características para las áreas de endoscopia digestiva:

Endoscopia digestiva

Infraestructura

- "Las condiciones de orden, aseo, limpieza y desinfección deben ser evidentes y responder a un proceso dinámico de acuerdo a los servicios prestados por la institución.

- "Las instituciones o profesionales independientes que presten servicios exclusivamente ambulatorios podrán funcionar en edificaciones de uso mixto, siempre y cuando la infraestructura del servicio sea exclusiva para prestación de servicios de salud, delimitada físicamente, con acceso independiente para el área asistencial.

- "Las instalaciones eléctricas (tomas, interruptores, lámparas) de todos los servicios deberán estar en buenas condiciones de presentación y mantenimiento.

- "En instituciones prestadoras de servicios de salud que funcionen en edificaciones de hasta tres (3) pisos deben existir ascensores o rampas. En edificaciones de cuatro (4) o más pisos, contados a partir del nivel más bajo construido, deben existir ascensores.

- "Las áreas de circulación deben estar libres de obstáculos de manera que permitan la circulación y movilización de pacientes, usuarios y personal asistencial (Figura 1).



Figura 1. Áreas de circulación despejadas.
Fuente: propiedad de los autores.

"Si se tienen escaleras o rampas, el piso de éstas debe ser uniforme y de material antideslizante o con elementos que garanticen esta propiedad en todo su recorrido, con pasamanos de preferencia a ambos lados y con protecciones laterales hacia espacios libres.

"Para la movilización de usuarios de pie, en silla de ruedas (Figura 2), o camilla, la cabina de los ascensores deberá tener las dimensiones interiores mínimas que permita la maniobrabilidad de estos elementos al interior y un espacio libre delante de la puerta de la cabina que permita su desplazamiento y maniobra.

Figura 2. Transporte en silla de ruedas para evitar caída de los pacientes.

Fuente: propiedad de los autores.

- "En los accesos, áreas de circulación y salidas, se deberán evitar los cruces de elementos sucios y limpios. Si las áreas de circulación son compartidas, se utilizan los accesorios para garantizar el debido empaque y transporte de los elementos sucios y limpios, utilizando compreseros, vehículos para la recolección interna de residuos, carros de instrumental y de procedimientos, etc.
- "En instituciones prestadoras de servicios de salud, se debe contar con unidades sanitarias para personas con discapacidad.
- "La institución debe cumplir con las condiciones establecidas en el marco normativo vigente para la gestión integral de los residuos hospitalarios y similares.
- "Se debe tener disponibilidad de gases medicinales (Figura 3): (oxígeno, aire medicinal y succión) con equipo o con puntos de sistema central con regulador.

Figura 3. Tablero de control de gases medicinales.

Fuente: propiedad de los autores.

- "La institución debe contar con suministro de energía eléctrica y sistemas de comunicaciones.
- "Los pisos, paredes y techos de todos los servicios deberán ser de fácil limpieza y estar en buenas condiciones de presentación y mantenimiento.
- "Los ambientes de trabajo sucio deben contar con lavamanos y mesón de trabajo que incluye poceta de lavado o vertedero.

- "Los mesones y superficies de trabajo, tendrán acabado en materiales lisos, lavables, impermeables y resistentes a los procesos de uso, lavado limpieza y desinfección.

- "El prestador que utilice para su funcionamiento, fuentes radiactivas, debe contar con Licencia de Manejo de Material Radiactivo vigente, expedida por la autoridad reguladora nuclear (Ministerios de Salud y Protección Social y Minas y Energía o la entidad por este designada para tal fin).

- "En las instituciones prestadoras de servicios de salud, debe existir un ambiente de uso exclusivo para el almacenamiento central de residuos hospitalarios y similares.

- "Los lugares destinados al almacenamiento central y temporal de residuos hospitalarios y similares, deben cumplir con las características establecidas en la Resolución 1164 de 2002 o las normas que la modifiquen o sustituyan.

- "La institución debe tener en cada uno de los servicios de ambientes de aseo: poceta, punto hidráulico, desagüe y área para almacenamiento de los elementos de aseo" **(3, p20-1)**.

- Se debe contar con fuente de energía de emergencia y conocer la capacidad de respuesta del sistema alterno de energía (UPS – Plantas de Energía)

- En las áreas donde se requiera el cumplimiento del protocolo de lavado de manos, se debe contar con jabón líquido de manos y sistema de secado.

Dotación

Los equipos que se utilizan en una UED deben cumplir con las condiciones técnicas de calidad y soporte técnico–científico. A estos se les debe realizar el mantenimiento de equipos biomédicos eléctricos o mecánicos, con sujeción a un programa de revisiones periódicas de carácter preventivo y de calibración cuando ello aplica, para así cumplir con los requisitos e indicaciones dadas por los fabricantes y con los controles de calidad de uso corriente.

La hoja de vida de los equipos debe consignar: factura de compra, certificado de importación, datos detallados del equipo que incluye: nombre del equipo, marca, modelo, serie, riesgo, tipo de equipo, fabricante, tipo de alimentación eléctrica, proveedor del servicio de mantenimiento, fecha de calibración (si aplica) proveedor de la misma, fecha de vencimiento de garantía, registro Invima y fecha, vida útil prevista del equipo, historial de funcionamiento y la información de los mantenimientos correctivos y preventivos.

En los sistemas centralizados de gases medicinales se debe realizar mantenimiento a los componentes del sistema como unidades de regulación, cajas de control, alarmas, compresores, secadores, monitores y bombas de succión.

Para el mantenimiento de los equipos biomédicos y sistemas de gases medicinales es requisito que se realice por profesionales en las áreas relacionadas, o tecnólogos o técnicos con certificado de formación. Esta actividad puede ser contratada a través de un proveedor externo.

Las UED (y cuando se utiliza sedación para los procedimientos) requieren un carro de paro (Figura 4). Este debe tener un equipo básico de reanimación, que incluye resucitador pulmonar manual, laringoscopio con hojas para adulto o niño —según la oferta de servicios—, guía de intubación para adulto o niño, desfibrilador con monitoreo básico de electrocardiografía, fuente de oxígeno, sistema de succión y los demás materiales necesarios (dispositivos médicos y medicamentos).

Para los servicios donde se realicen procedimientos con sedación se exige:

- Monitor de signos vitales
- Succión con sondas para adultos y pediátrica según el paciente a atender
- Oxígeno y oxígeno portátil
- Oxímetro de pulso y tensiómetro, cuando no se encuentren incluidos en el monitor de signos vitales

Figura 4. Carro de paro.
Fuente: propiedad de los autores.

Áreas mínimas requeridas para endoscopia digestiva

Si se realiza en área ambulatoria:

- Área administrativa y de recibo de pacientes
- Área de procedimientos endoscópicos (Figura 5)
- Área de recuperación
- Área de limpieza y desinfección de endoscopios ventilada
- Área para almacenamiento de equipos
- Disponibilidad de unidad sanitaria

Contar con dotación que incluye:

- Camilla móvil con barandas, colchoneta, almohada y ropa de camilla por paciente y que permita dar posiciones de inclinación
- Equipos de endoscopia con procesador y fuente de luz y unidades de inserción suficientes (endoscopios, colonoscopios, duodenoscopios) y el instrumental necesario adicional, de acuerdo con el tipo de procedimientos a realizar
- Aspirador de secreciones mediante succionador o unida a red de sistema central, con regulador de succión, toma de gases medicinales (pipetas o toma de red central de oxígeno)
- Accesorios definidos en la guía de manejo para cada procedimiento ofertado

Figura 5. Sala de examen.
Fuente: propiedad de los autores.

La planeación del tiempo entre procedimientos de desinfección se hace teniendo en cuenta el completo reproceso del endoscopio, con enjuague inicial, prueba de fugas, cepillado, lavado completo, secado, desinfección, enjuague y secado final. Los anteriores pasos implican que al menos 30 minutos son necesarios para el reprocesamiento manual de cada equipo de endoscopia. Para el reprocesamiento automático del endoscopio se necesitará el tiempo que requiera el lavado manual, más el tiempo de la desinfección en el equipo desinfector (Figura 6).

Figura 6. Reprocesamiento automático.
Fuente: propiedad de los autores.

Para el reprocesamiento de las pinzas de endoscopia reutilizables (según el fabricante) y el resto de elementos críticos utilizados en la sala de endoscopia, se necesita enviar a la central de esterilización o tener el servicio de esterilización habilitado.

Cuando en la unidad se realizan procedimientos endoscópicos terapéuticos, se debe contar dentro del servicio, además de los anteriores, con dispositivos médicos o accesorios específicos para cada tipo de procedimiento como: agujas de inyección endoscópica, canastillas para extracción de cuerpos extraños y pólipos, dilatadores esofágicos neumáticos o guiados, unidad electroquirúrgica con módulos de corte y coagulación, asas de polipectomía, ligadores, hemoclips, entre otros.

Si se realiza colangiopancreatografía endoscópica retrógrada, se requiere: duodenoscopio, dos unidades electroquirúrgicas (una de refuerzo), con módulos de corte y coagulación, segundo aspirador de secreciones. Así mismo, es importante un acceso o disponibilidad a unidad de fluoroscopia con: intensificador de imagen, fuente de succión y oxígeno, y monitor de signos vitales. Además, equipo básico de reanimación y succionador y todos los elementos necesarios como cánulas, esfinterótomos, canastillas, prótesis, guías, papilótomos, balones dilatadores, entre otros, según guía del servicio.

El área de recuperación de pacientes debe estar dotada con: sillas, sillones o reclinomáticas, si se realizan procedimientos endoscópicos básicos. En caso de realizar procedimientos avanzados: camillas móviles, con barandas y atriles, fuente de oxígeno y succión, y monitores de signos vitales con alarmas (Figura 7).

Figura 7. Área de recuperación del paciente.
Fuente: propiedad de los autores.

Interdependencia de servicios

Se trata de servicios requeridos y que pueden ser contratados como:

- Proceso de esterilización
- Transporte asistencial, cuando se realicen procedimientos bajo sedación grado I y II

Adicionalmente, se debe contar con: servicios quirúrgicos y hospitalización, cuando se realicen endoscopias terapéuticas a nivel de vía biliar, disecciones submucosas y endosonografías terapéuticas biliopancreáticas, ablación por radiofrecuencia en esófago de Barret.

Para los consultorios médicos

Infraestructura

Se debe contar con los siguientes ambientes, áreas o espacios y características exclusivos, delimitados y señalizados:

- Sala de espera con ventilación e iluminación natural o artificial
- Consultorios:
  - Área para entrevista
  - Área para examen
  - Lavamanos por consultorio (no se exige adicional si el consultorio cuenta con unidad sanitaria)
- Disponibilidad de unidad sanitaria

Los consultorios en los que se realizan procedimientos deben tener las siguientes características:

- Barrera física fija entre el área de entrevista y el área de procedimientos
- Ventilación natural o artificial
- Iluminación natural o artificial
- Lavamanos
- Mesón de trabajo

Los ambientes o áreas donde se realicen procedimientos deben tener las siguientes áreas, espacios y características, exclusivos, delimitados, señalizados y de circulación restringida:

- *Lavamanos*
- Mesón de trabajo
- Ventilación natural o artificial
- Pisos, paredes y techos deben estar recubiertos en materiales sólidos, lisos, lavables, impermeables y resistentes a los procesos de uso, lavado y desinfección
- El área alrededor de la mesa de procedimientos debe permitir la instalación y movilización de equipos y personal necesarios para la atención del paciente en condiciones de rutina o de emergencia.
- En los ambientes de procedimientos dependientes de consulta externa o prioritaria no se podrán manejar pacientes que requieran observación.

Las áreas de observación serán exclusivas de los servicios de urgencias

Dotación de consultorios

Los consultorios de los profesionales deben contar con la dotación y los equipos para realizar los procedimientos y valoraciones ofertadas.

La dotación básica para consultorio médico es: camilla, tensiómetro, fonendoscopio y equipo de órganos de los sentidos, martillo de reflejos, tallímetro o infantómetro según el caso, cinta métrica y báscula para pacientes y/o báscula para infantes, según el caso. Si se realizan procedimientos menores, se debe contar con:

- Camillas rodantes con freno y con barandas
- Instrumental o equipo necesario de acuerdo con el tipo de procedimientos que se realiza

Todos los equipos médicos de dotación de los consultorios y zonas de procedimientos deben tener hoja de vida.

Estándares de acreditación

De acuerdo con la Resolución 1445 **(4)**, se debe mejorar permanentemente la infraestructura, teniendo en cuenta:

- Señalización adecuada
- Rutas y manejo seguro de desechos
- Condiciones de privacidad
- Fortalecimiento de comodidades
- Prevención y control de las infecciones
- Manejo seguro del espacio físico, equipos médicos e insumos, así como el manejo seguro tanto para los trabajadores como para los clientes durante su proceso de atención
- Plan para los casos de emergencias y desastres (internos o externos)
- Política de no fumador con la finalidad de eliminar el consumo de cigarrillo en las instalaciones

Salud ocupacional

Las UED están obligadas a aplicar todas las medidas adecuadas para evitar que el personal que ejerce en ellas corra riesgos derivados de su trabajo, por lo cual se deberán tomar las prevenciones establecidas en las normas vigentes en seguridad y salud en el trabajo.

Para la seguridad contra incendios en cada área, se deben implementar planes de evacuación, plan de emergencia, extintores recargados vigentes, detectores de humo con las exigencias mínimas establecidas por el cuerpo de bomberos o la autoridad competente en el lugar. Los extinguidores manuales deben colocarse en lugares absolutamente visibles desde distintos ángulos y nunca debe permitirse la colocación de obstáculos que impidan tomarlos con facilidad.

En toda organización de trabajo, se han de controlar y prevenir los riesgos derivados de las condiciones de trabajo, es por eso que se debe tener en cuenta los riesgos ergonómicos a los que están expuestos tanto el médico como los auxiliares, evitar esfuerzos y malas posturas que ocasionen molestias, dolencias o lesiones por el mal uso del cuerpo, utilizar elementos de protección personal requeridos como son: gafas, guantes, mascarilla, guardianes, polainas, delantal, ropa para procedimientos y en la sala de fluoroscopia contar con el delantal plomado y dosímetro.

Área física de una unidad funcional de endoscopia digestiva

De acuerdo con centros especializados en endoscopia digestiva, se puede elaborar un esquema general de una unidad de endoscopia digestiva:

El área física debe ser planeada según el número de pacientes que se pretende atender, lo que da un margen para que este número pueda aumentar conforme a las necesidades de la institución. La Sociedad Holandesa de Endoscopia sugiere una sala de endoscopia para 1 000 exámenes por año, la Sociedad Británica de Gastroenterología recomienda un mínimo de 2 o más salas para atender 3 000 exámenes año y una tercera sala para exámenes de urgencia y así no interrumpir la rutina.

Datos importantes que se deben analizar al momento de planear el número de salas de endoscopia y definir el nivel de productividad de las salas

son: el tiempo requerido para cada tipo de examen o procedimiento, la distribución adecuada de los tipos de procedimientos, el tiempo de limpieza de las salas, los procedimientos más especializados como ecoendoscopia, endoscopia terapéutica y enteroscopia que requieren un mayor tiempo; adicionalmente, la capacidad de atención en salas, el tipo de procedimiento realizado y el tipo de sedación empleada condicionan el número de camillas necesarias en la sala de recuperación.

Espacios físicos

Propuesta de un modelo de unidad de endoscopia digestiva:

- Recepción
- Oficina de atención al cliente
- Sala de consentimiento informado
- Salas de espera, en lo posible separar:
  - Área de espera adultos
  - Área de espera niños
- Salas de exámenes:
  - Estudios de fisiología
  - Estudios de endoscopia generales o especializadas, según el tipo de procedimientos a realizar
  - Sala con fluoroscopia
  - Salas para otros procedimientos afines a la gastroenterología
  - Sala de preparación del paciente
- Sala de lavado y desinfección:
  - Área de sucios
  - Área de limpios
  - Área de empaque y despacho a la central de esterilización
- Sala de almacenamiento de equipos
- Sala de recuperación de adultos
- Sala de recuperación pediátrica
- Sala de altas (donde se entrega del paciente a su acompañante)
- Archivo de historias clínicas
- Consultorios médicos
- Almacén (medicamentos, dispositivos médicos, insumos en general)
- Zonas de descanso para médicos y personal en general
- Sala de reuniones y capacitación
- Baños (según el número de personas que están en cada área o zona)
- Vestuario para personal masculino (médicos y enfermeros)
- Vestuario para personal femenino (médicas y enfermeras)
- Sala de aseo
- Zona administrativa (Figura 8) con las diferentes divisiones (gerencia, gestión humana contable, financiera, comercial, gestión de la calidad, mantenimiento, compras, sistemas, dirección médica, coordinación de enfermería, etc.)

Figura 8. Área administrativa.
Fuente: propiedad de los autores.

Esquema de trabajo

Es importante resaltar la necesidad de elaborar un esquema de trabajo con el fin de optimizar el

rendimiento de la unidad y trabajar en la logística de la cadena de atención del paciente, además, evitar reprocesos y optimizar la ruta de acceso a la unidad, por lo cual se resalta los siguientes procesos de atención:

Recepción

- Asignar citas: se programan las agendas en función de la demanda y la capacidad de la unidad para los diferentes exámenes, según el tiempo necesario para cada paciente y el tipo de examen requerido.

- Preparación para los exámenes: se proporciona una buena orientación al paciente sobre su preparación, pues de ello depende la adecuada realización del examen; en lo posible, estos requisitos deberán ser entregados al paciente en forma escrita y ampliar las inquietudes que refiera.

- Ingresar paciente al sistema de información: corroborar datos de la cita con la solicitud del médico e ingresar los datos del paciente al sistema de información. Verificar la preparación del paciente y su estado de salud y dejar constancia escrita.

- Sala de espera: esta área está destinada para pacientes y acompañantes, debido a que estos últimos aguardan hasta el término del procedimiento y, por ser un ambiente que puede resultar tenso, se debe ofrecer material para la distracción y disponibilidad de información de horarios de atención del paciente. Es importante tener en cuenta la espera de niños, en lo posible debe ser en un espacio acondicionado para ellos, con la finalidad de hacer más agradable su estadía y bajar su ansiedad y la de sus padres.

Atención al paciente

Consentimiento informado

En esta área se brinda información al paciente de lo que debe saber sobre el procedimiento, cómo se realiza, las posibles complicaciones y riesgos a los que podrá verse sometido, lo importante que es la realización de su examen, beneficios y riesgos de someterse o no al procedimiento y la libre elección que tiene el paciente de someterse o no a la realización del procedimiento; además, se da la posibilidad de cuestionar sobre dudas presentadas. El producto de esta actividad es un consentimiento firmado por parte del paciente o sus representantes.

Área de preparación del paciente

Esta área se tiene prevista para:

- Verificar datos personales
- Identificar características particulares que aumenten el riesgo de desarrollar complicaciones relacionadas con la sedación/analgesia:
  - Edades extremas
  - Enfermedades severas descompensadas: cardíacas, pulmonares, hepáticas, renales o del sistema nervioso central
  - Alteración del grado de consciencia
  - Obesidad mórbida
  - Apnea del sueño
  - Embarazadas
  - Exceso de alcohol o drogas
  - Antecedentes de sedación fallida o que presentaron efectos adversos a algún medicamento utilizado en la sedación

- Considerar antecedentes patológicos: alergias, diabetes, problemas tiroideos, hipertensión arterial, entre otros

- Indagar sobre la preparación para realizar el examen (uso previo de laxantes, uso de enemas, tiempo de ayuno), conocer los medicamentos que actualmente consume (anticoagulantes, sedantes, quimioterápicos, etc.) o consumo de sustancias psicoactivas, o sustancias naturales que pueden tener otros posibles efectos

- Iniciar un monitoreo de signos vitales

Realizar examen

Las medidas de la sala de procedimientos endoscópicos deben considerar el tamaño y la disposición de los equipos según el tipo de exámenes que se realiza y el número de personas que

permanecen durante los procedimientos, teniendo espacio suficiente para circulación y rotación de camillas.

La Sociedad Holandesa recomienda para las salas de procedimientos endoscópicos, las siguientes medidas:

- 5 x 3,6 m para salas de rectoscopia
- 5 x 4 m para salas de colonoscopias
- 30 m^2 para salas de urgencias
- 14 x 18 m para salas con fluoroscopia

Cuando se tienen salas con fluoroscopia se debe cumplir con todas las medidas de radio protección requeridas y el área en que funcionen los equipos emisores deberá cumplir las disposiciones legales definidas para equipos de rayos X expedida por la dirección territorial competente

- 6,25 x 4,75 (30 m2) indicado para salas con presencia de *staff* o alumnos

Uno de los aspectos importantes a tener en cuenta es crear un ambiente agradable y confortable; para lograr este objetivo, se requiere una buena organización en la sala y disponer todo lo necesario en cajones o armarios de forma que esté poco visible hasta su posterior uso.

En varios trabajos realizados sobre la influencia de la música en las salas de procedimientos, se concluyó que la relajación y la música combinadas es un método barato para aliviar la ansiedad de los pacientes, puesto que se ha demostrado que un ambiente modificado con música reduce la ansiedad y mejora la tolerancia.

En la sala de exámenes intervienen: un gastroenterólogo endoscopista, un médico encargado de la sedación, un auxiliar de enfermería y un auxiliar disponible en momentos puntuales en los que se necesite de su colaboración como en el caso de hacer procedimientos terapéuticos o requerir la sedación por anestesiólogo.

Las camillas deben ser articuladas y con baranda para poder ser modificadas según el examen, el paciente o el personal. Estas deben estar situadas en el centro de la sala, quedando todo su alrededor libre para asistir al paciente y permitir la circulación.

Como elementos fijos debe haber: fuentes de agua (lavamanos o pozuelos), tomas de vacío o aspiradores en su defecto, toma de oxígeno, varias tomas de corriente, una zona de trabajo de la enfermera, dos tipos de luz (una sobre la zona de trabajo de enfermería que no moleste al endoscopista durante la exploración y otra graduable para la sala). En el caso de endoscopia baja, es imprescindible un vestier con baño. Las puertas de acceso a la sala de exámenes deben tener suficiente amplitud para permitir el paso de camillas y sillas de ruedas.

Se requiere tener disponible en la unidad: un carro de reanimación con desfibrilador para una eventual parada cardiorrespiratoria.

Climatización

El control de la temperatura es deseable tanto para el confort de pacientes y personal como para los equipos; adicionalmente, es importante que el aire de las salas de procedimientos y de reprocesamiento de equipos no recircule, el aire que sale de la sala de exámenes debe salir al exterior por medio de extractores.

Sala de recuperación

El tamaño y el número de camillas de la sala de recuperación dependerán del número de pacientes a atender y del tipo de procedimientos a realizar, así como del tipo de sedación, lo cual determinará el tiempo de permanencia de los pacientes. Cada puesto de camilla debe contar con pulsioxímetro para monitoreo permanente del paciente, fuente de oxígeno y toma de vacío. Si el servicio presta atención pediátrica, es recomendable considerar una sala de recuperación independiente para niños. Se recomienda que las camillas estén separadas por cortinas.

Un médico general y una enfermera jefe (certificados en sedación y reanimación cardiopulmonar) deben estar a cargo de la sala de recuperación,

con puesto central que permita la observación directa de los pacientes.

En la zona de altas con el paciente en silla de ruedas, el auxiliar de recuperación debe entregar por escrito las recomendaciones posprocedimiento. Todo paciente que se le aplique sedación debe ser llevado en silla de ruedas a su transporte personal o a la habitación si es un paciente hospitalizado.

Sala de lavado y desinfección de endoscopios y material de endoscopia

Debe existir un área amplia y suficiente para limpieza, desinfección de alto nivel de endoscopios y esterilización de materiales que permita circular y trabajar al mismo tiempo. En esta sala, la circulación de los equipos y materiales debe ser planeada, desde el momento que llegan sucios hasta el almacenamiento, de manera secuencial; por lo tanto, se requiere la señalización de área sucia y área limpia.

- Se debe contar con buena luz colocada encima de los carros de lavado para la realización de pruebas de fugas, lavado y proceso de desinfección.
- La sala debe estar provista de buenas salidas de los gases volátiles, como es el caso de los desinfectantes.
- Las medidas generales de limpieza son las establecidas para todas las unidades de endoscopia, por lo que son necesarias: jeringas de agua a presión, pistolas de aire comprimido para el secado del material o esterilización del material.
- Se debe establecer un control microbiológico de los endoscopios, con la finalidad de evaluar el correcto proceso de alta desinfección. Esta selección de equipos debe hacerse al azar para garantizar mayor certeza del resultado.
- Se debe disponer del número necesario de equipos de endoscopia para garantizar el correcto reprocesamiento de los equipos y el funcionamiento de la unidad de endoscopia.

Área de esterilización

Si la UED va a realizar el proceso de esterilización, esta deberá tener habilitado este servicio; en caso contrario, está permitido contratarlo con un tercero en cuyo caso, es responsabilidad de la unidad de endoscopia validar su proceso y control de calidad.

Sala de almacenamiento de equipos

El almacenamiento de los endoscopios debe considerar colgarlos verticalmente en armarios aireados y poco profundos, de uso exclusivo para ellos, una vez los endoscopios estén desinfectados y bien secos.

El almacenamiento de equipos al final del día debe hacerse con los equipos sin tapas ni válvulas para permitir la aireación y disminución de humedad retenida.

Almacén

La UED debe contar con un almacén para el stock de insumos, medicamentos, etc.

Material

Cuando se analiza el material que se requiere para la UED, conviene distinguir: el material endoscopio propiamente dicho, los dispositivos médicos o accesorios, los elementos fijos de la unidad y el material de reposición, ropería y medicación.

Conclusión

Una buena planeación de la unidad de endoscopia digestiva es indispensable para el adecuado funcionamiento de la misma. Por eso, es muy importante que los centros dispongan de personal médico, de enfermería y auxiliar, específicos para estas unidades, estables y bien entrenados.

Así mismo, cabe mencionar que, dado el elevado costo de las unidades de endoscopia, existen a menor escala los servicios de endoscopia, donde el personal y los médicos suelen estar a la misma altura y calidad que en las unidades; pero con un menor costo: menor espacio, menor número de salas, menor cantidad de personal, etc. En los servicios de endoscopia, por muy pequeño que pu-

diera ser, se hace imprescindible la presencia del personal de enfermería. El personal de enfermería en endoscopia digestiva debe ser polivalente en cuanto a su preparación, conocimientos y especialización, lo cual crea una justificada necesidad de crear la especialidad de endoscopia para el personal de auxiliares de enfermería.

La evolución y mejora de las instalaciones, el desarrollo de nuevas tecnologías y nuevas técnicas terapéuticas, la necesidad de nuevos conocimientos hacen que el equipo multidisciplinario de endoscopia siga evolucionando.

Referencias

1. Colombia. Ministerio de Salud y Protección Social. Decreto 1011 de 2006. Por el cual se establece el Sistema Obligatorio de Garantía de Calidad de la Atención de Salud del Sistema General de Seguridad Social en Salud. Bogotá: Diario Oficial No. 46230; 3 de abril 03 de 2006 [cited 2017 Jun 30]. Available from: https://goo.gl/yj5TCf.

2. Colombia. Ministerio de Salud y Protección Social. Resolución 2003 del 2014. Por la cual se definen los procedimientos y condiciones de inscripción de los Prestadores de Servicios de Salud y de habilitación de servicios de salud. Bogotá; 28 de mayo de 2014 [cited 29 Jan 2017]. Available from: https://goo.gl/W2vb5U.

3. Colombia. Ministerio de Salud y Protección Social. Resolución 1441 del 2013. Por la cual se definen los procedimientos y condiciones que deben cumplir los Prestadores de Servicios de Salud para habilitar los servicios y se dictan otras disposiciones. Bogotá: Diario Oficial No. 48787; 11 de mayo de 2013 [cited 2017 Jun 30]. Available from: https://goo.gl/pB1Fzm.

4. Colombia. Ministerios de la Protección Social. Resolución 1446 de 2006. Por la cual se define el Sistema de Información para la Calidad y se adoptan los indicadores de monitoría del Sistema Obligatorio de Garantía de Calidad de la Atención en Salud. Bogotá: Diario Oficial 46271; mayo 8 de 2006. [cited 2017 Jun 31]. Available from: https://goo.gl/knDOJJ.

Bibliografía

- Colombia. Ministerio de Salud y Protección Social. Resolución 0256 de 2016. “Por la cual se dictan disposiciones en relación con el Sistema de Información para la Calidad y se establecen los indicadores para el monitoreo de la calidad en salud”. 2016 [cited 2017 sep 12]. Available from: https://goo.gl/16izV6.

- Cotton PB, Williams CB. Tratado práctico de endoscopia digestiva. Barcelona: Masson; 1992.

- Gómez M. Organización de una UED. In: VI. Curso de endoscopia digestiva para enfermeras Hospital Clínico de Barcelona. GASTRO 99 XXVI. Congreso Nacional de la Sociedad Española de Patología Digestiva.

Preparación y seguridad

CAPÍTULO 3

Dr. Fabio Leonel Gil Parada
Coeditor

Consentimiento **informado:** derechos a la información, no información, libertad de decisión, dignidad, seguridad y bienestar de los pacientes

María Patricia Castaño de Restrepo
Luis Fernando Roldán Molina
Juan Ricardo Prieto Peláez

El mal llamado "consentimiento informado del paciente" y mejor entendido *proceso* de protección a los derechos a la información, a la no información, a la libertad de decisión, a la dignidad, la seguridad y el bienestar de los pacientes, ha sido considerado como el tema "*vedette*" del derecho médico-sanitario, por su trascendencia humanística, jurídica y práctica, dada su necesaria aplicación con cada paciente en la cotidiana y congestiva actividad sanitaria.

Se ha preferido nombrar este proceso como se ha hecho, pues involucra el derecho a la seguridad y bienestar del paciente y es tal la importancia y complejidad de la protección jurídica de estos dos derechos citados que, como regla general, no basta que la atención sanitaria recomendada esté indicada científicamente para que el paciente pueda ser sometido a ella, ya que, salvo algunas excepciones, *los pacientes autónomos o en ciertos casos su(s) representante(s),* cuando es de recibo la denominada decisión sustituta, son quienes pueden "disponer" *de su seguridad y bienestar personal,* autorizando o no una forma de atención que, aunque indicada, le pueda generar riesgos inherentes (aleatorios) de variadas categorías.

El derecho a decidir válidamente ha sido ampliamente reconocido en el derecho comparado (de otros países) y por el ordenamiento jurídico colombiano y la jurisprudencia nacional. La aplicación del proceso en mención con miras a proteger los mencionados derechos implica proyectar y realizar toda una estrategia de comunicación con cada usuario y sus representantes (cuando esto es de recibo jurídicamente). Para ello, inicialmente se ausculta si el paciente quiere o no recibir información detallada sobre su caso, se brindan oportunidades para expresar dudas e inquietudes, se obtienen respuestas calificadas a las mismas, se propicia la asimilación de la información que se ha suministrado y se brinda la oportunidad suficiente para que pueda(n) decidir de acuerdo con sus mejores intereses (los del paciente).

La implementación de este proceso normalmente puede generar beneficios desde lo humanístico, organizacional, jurídico y, por supuesto, del acto clínico, entre otros. Las asociaciones científicas desempeñan un papel fundamental, ya que establecen las directrices técnico científicas y humanísticas a sus asociados. Dichas directrices incidir u orientar conductas relativas tanto en el acto médico como en los actos jurídicos que estos realizan con cada paciente.

De esta manera, este proceso da cuenta del valor que se le da a cada paciente como ser humano integral y del profundo respeto que se tiene por sus derechos, no solamente su vida, salud e integridad personal, sino también por su intimidad, libertad (desarrollo de la personalidad y de culto), seguridad y bienestar, entre otros, en los que desde luego se incluye el Derecho del paciente a NO SABER.

El efecto humanístico se puede producir también para el personal de cada asociación, institución o consultorio donde sea aplicado, dado que en la aplicación del proceso, permanentemente se están resaltando los valores humanos, lo cual genera un clima de respeto y comprensión. Además, tanto a los profesionales como al personal sanitario les reconforta el respaldo jurídico que proporcionan los documentos o constancias (formatos) en la protección de su quehacer diario. Asimismo, se sienten cómodos cuando pueden hablar un mismo lenguaje: la prevención y la gestión de riesgos para todos, incluyendo desde luego a los pacientes. Sin duda, dicho panorama es un ejemplo para la comunidad en general y puede servir de distinción a quienes trabajan por su obtención.

La visión integral del tema hace que se tengan en cuenta los elementos científicos, los conceptos y conocimientos que los médicos diariamente aplican al cumplir sus deberes respectivos con sus pacientes. Pero, en esa visión integral hay que incorporar conceptos, conocimientos y experiencias jurídicas, derivadas a su vez de la evolución legal y jurisprudencial del tratamiento del tema, los cuales no sólo les suelen resultar extrañas y exóticas a los profesionales de la salud, sino prácticamente incomprensibles a "primera vista".

Entonces, es preciso enfatizar que el derecho a la información y decisión del paciente y otras de sus prerrogativas, que entran en juego en la actividad sanitaria, están fundadas en una mixtura de argumentos jurídicos de la mayor jerarquía, entre ellos, en la protección de todos y cada uno de los derechos humanos, como los llamados *derechos fundamentales*, por ejemplo, el derecho a la vida, la salud, la integridad personal, la intimidad, la libertad, al libre desarrollo de la personalidad, la libertad de conciencia, libertad de cultos, y otros criterios de contenido constitucional como el principio de protección a la dignidad humana, el principio civilista que enseña que *cada quien puede disponer de su propio cuerpo, dentro de las limitaciones establecidas en la ley,* entre tantas otras normas.

Se puede sintetizar en los siguientes cuerpos normativos el amplio respaldo legal que tiene esta temática y, particularmente, la protección del derecho a la información, a la no información, a la libertad de decisión del paciente, entre otros de sus derechos involucrados:

- Tratados internacionales sobre derechos humanos ratificados por Colombia
- Protección constitucional de derechos fundamentales y de otros derechos
- Proclamación jurisprudencial del consentimiento informado como derecho fundamental
- Declaraciones de la asociación médica mundial con efectos vinculantes
- Leyes orgánicas en salud. leyes de deontología médica, etc. **(1-3)**
- Derecho de consumo **(4)**
- Ley de protección de datos personales **(5)**
- Reglamentaciones sobre derechos de los pacientes, entre otros

La Corte Constitucional ha dicho al respecto que:

> La importancia que tiene el principio de autonomía individual del paciente respecto de su cuerpo, como principio adscrito a nuestro ordenamiento constitucional, impone la necesidad de que sus decisiones sean producto de un consentimiento informado y cualificado. Estos dos elementos, que condicionan el consentimiento del paciente, le imponen a los médicos el deber de informarle y hacerle comprender los aspectos necesarios para que pueda tomar una decisión libre. El primero de tales elementos, el del consentimiento informado, implica un deber general del médico de permitir que el paciente sea consciente de los beneficios, riesgos y demás implicaciones del procedimiento al que va a ser sometido, así como de las alternativas a dicho tratamiento y sus respectivas implicaciones. El segundo de los

elementos, el del consentimiento cualificado, relativiza el del consentimiento informado en función de diversas variables **(6)**.

- "(…) El consentimiento informado ha sido concebido como un presupuesto y elemento integrante de la *lexartis* y por lo tanto un acto clínico, cuyo incumplimiento puede generar responsabilidad. Es una de las máximas aportaciones que el derecho ha realizado a la medicina y hoy tiene la categoría de *derecho fundamental*.

- "(…) Encuentra su fundamento, como se deriva de la jurisprudencia de esta Corporación en la *exaltación de la dignidad de la persona, pero sobre todo en la libertad, reconociendo la autonomía del individuo para decidir de acuerdo con sus propios intereses y preferencias. A elegir entre las diversas opciones vitales que se le presenten.* Es igualmente consecuencia necesaria o explicación de los clásicos derechos a la vida, a la integridad física y a la libertad de conciencia. Es un derecho a la libertad personal, a decidir por sí mismo en lo atinente a la propia persona y a la propia vida *y en consecuencia de la autodisposición sobre el propio cuerpo."* **(6).**

Hay que tener presente que las obligaciones de seguridad a cargo de los actores sanitarios, jurídicamente, imputan el deber de no exponer al paciente a riesgos injustificados ni siquiera con su consentimiento. Luego, a los pacientes sólo se les puede recomendar una atención sanitaria indicada científicamente, de acuerdo con la *lex artis ad Hoc* (ley del arte para el caso) y cuyos riesgos estén dentro de la categoría del riesgo inherente permitido.

Por lo general, no es suficiente que la atención esté indicada científicamente para que el paciente pueda ser sometido a ella, ya que, salvo algunas excepciones, los *pacientes autónomos o sus representantes- responsables* (cuando es de recibo la denominada decisión sustituta), son quien(es) puede(n) *"disponer" de su bienestar, seguridad, vida e integridad personal,* autorizando o no una forma de atención sanitaria que, aunque indicada, le pueda generar accidentes, riesgos y complicaciones inherentes de variadas categorías, habiendo sido previamente informados de lo pertinente para poder decidir al respecto (cuando hay deber de información).

Decisión jurídica del paciente

La exteriorización de la determinación o voluntad del paciente y, en su defecto, de sus representantes o allegados responsables, cuando ello es jurídicamente viable (decisión sustituta), con miras a celebrar un contrato de prestación de servicios de la salud (consentimiento/asentimiento), para autorizar o no una atención sanitaria o la prestación de uno o varios servicios de la salud en cualquiera de sus modalidades (asentimiento y disentimiento estrictos); así como todo lo que tenga que ver con los mismos, siempre que se trate de asuntos sobre los que el paciente pueda decidir (asentimiento/disentimiento amplio), habiendo sido previa, oportuna, veraz, leal, pertinente e inteligiblemente ilustrado, sobre los elementos necesarios para poder decidir (evaluación, medios o alternativas diagnósticas, diagnóstico, alternativas terapéuticas, riesgos y complicaciones posibles de su aplicación, como de su no aplicación, posibles beneficios, duración de la incapacidad aproximada si no se presentan complicaciones, pronóstico cuando se puede hacer con bases científicas, costos a cargo del paciente, etc.), y habiendo cumplido los requisitos para que dicha decisión sea válida y eficaz" **(7)**.

Capacidad de decisión del paciente

Menor de edad

Del mismo modo, en estricto derecho hay que tener en cuenta las distintas clases de pacientes establecidas de acuerdo con su capacidad de autodeterminación y, por ende, a su necesidad de representación o no y sus implicaciones. En consecuencia, no se puede perder de vista que los formatos deben estar diseñados tanto para dejar constancia de la información recibida y de la decisión adoptada por el paciente autónomo y capaz jurídicamente, como por los representantes del paciente incapaz o no autónomo. Y, dentro de este

último rango, para efectos de determinar la representación hay que distinguir al paciente menor de edad infante o aquel incluso mayor de edad que realmente tiene una discapacidad mental **(8,9)**, significativa que le impide definitivamente tener las facultades cognitivas y volitivas necesarias para poder autodeterminarse válidamente. Igualmente hay que diferenciar al menor de edad no autónomo (que requiere representación), del menor de edad autónomo, es decir, que aunque es incapaz legalmente para otros efectos, la jurisprudencia de la Corte Constitucional colombiana (fuente de Derecho) le reconoce el derecho a personalmente recibir información y decidir válidamente, si así lo permiten su edad, capacidad de comprensión respectiva y las circunstancias de tiempo, modo y lugar que rodean el caso concreto.

Respecto a este tema en concreto, esto es, frente la autonomía que tienen o no los menores de edad para discernir y avalar determinada prestación o prestaciones sanitarias hay que reconocer que saber cuál menor de edad es o no autónomo frente a un caso concreto es una tarea, en la mayoría de los casos, bastante compleja.

Un parámetro práctico a seguir en estos casos supondría que, sin entrar a considerar aspectos liosos, (por ejemplo, definir qué es la madurez o cuál es el grado de discernimiento del menor), se tengan en cuenta parámetros objetivos, como es la mayoría de edad legal, es decir, los 18 años hombres y mujeres, caso en el cual, los padres en ejercicio de su patria potestad, o quienes hagan las veces de representantes de los menores de 18 años, son quienes deciden o autorizan la intervención quirúrgica o el tratamiento terapéutico a la que se vaya a someter el menor.

Ahora bien, sólo en el caso en que se llegase a presentar una disparidad de voluntades y, por consiguiente, de decisiones entre los representantes y el menor, y se trate de un procedimiento terapéutico, será pertinente entrar a examinar la capacidad de raciocinio del menor y madurez psicológica, para efectos de respetar su derecho fundamental a recibir información y decidir válidamente.

Adultos mayores y pacientes en fase terminal

Además de los pacientes menores de edad, que son parte muy importante de la población de usuarios de los servicios de los médicos gastroenterólogos, hay que tener en cuenta otra clase de pacientes que ameritan un tratamiento especial en algunos temas. Por ejemplo, los pacientes mayores adultos y los pacientes en fase terminal.

Con respecto a los pacientes adultos mayores, es claro que mientras conserven su capacidad de discernimiento, deben ser ellos los destinatarios de la información. En tanto que en el caso de los pacientes en fase terminal que carezcan de capacidad de discernir, será su representante o sus familiares quienes deben recibir la información.

Lo anterior les permite comprender por qué se presentan y sostienen los formatos de constancia del cumplimiento de los deberes respectivos. Estos formatos deben incluir todas estas alternativas para ser aplicados a este tipo de pacientes, como también a los posibles representantes; lo cual, sin duda, es un tema que se torna complejo de aplicar en muchos casos.

Ahora bien, cuando el paciente no es autónomo y no es un caso de excepción, saber obtener una *decisión sustituta* de forma pertinente es otro de los temas complejos en muchos casos, ya que hay que estar al tanto de aplicar algunas normas en materia de representación, las cuales van desde el establecimiento de *pautas estrictas*, hasta las *más laxas*, acerca de quién (quienes) puede(n) representar válidamente a un paciente. Para esto, hay que tener en cuenta:

- Las previsiones de la Ley 23 de 1981 **(1, art. 14),** y su Decreto Reglamentario 3380 **(2)** del mismo año.

- La jurisprudencia al respecto de la Corte Constitucional Colombiana, que invoca la aplicación analógica del art. 5º de la Ley 73 de 1988 **(10)** (consentimiento sustituto para trasplante de órganos), artículo que consagra un orden determinado de parientes.

- La Ley 1306 de 2009 **(8)**, "Por la cual se dictan normas para la protección de personas con discapacidad mental y se establece el régimen de la representación legal de incapaces emancipados").

- El Código de la Infancia y la Adolescencia **(11).**

- La Ley 1616 de 2013 (salud mental) **(9)**.

- Otras fuentes, como las jurisprudenciales de familia, civil y el Consejo de Estado.

La jurisprudencia de la Sala Civil de la Corte Suprema de Justicia al respecto, ha sostenido:

> El médico, en efecto, *"no expondrá al paciente a riesgos injustificados"*, suministrará información razonable, clara, adecuada, suficiente o comprensible al paciente acerca de los tratamientos médicos y quirúrgicos *"que puedan afectarlo física o síquicamente"* **(1, art. 15)**, la utilidad del sugerido, otras alternativas o su ausencia, el *"riesgo previsto"* por reacciones adversas, inmediatas o tardías hasta el cual va su responsabilidad **(1, art. 16, 2)**, deber que cumple *"con el aviso que en forma prudente, haga a su paciente o a sus familiares o allegados, con respecto a los efectos adversos que, en su concepto, dentro del campo de la práctica médica, pueden llegar a producirse como consecuencia del tratamiento o procedimiento médico"* **(2, art. 10)** y dejará constancia *"en la historia clínica del hecho de la advertencia del riesgo previsto o de la imposibilidad de hacerla"* **(2, art. 12) (12, p23)**.

Como regla general, se puede señalar que, dentro de esta temática, todo médico tiene tres deberes básicos con sus pacientes o con sus representantes, como son

- Brindar la información pertinente
- Obtener la decisión en términos de validez jurídica del paciente o de su(s) representante(s)
- Acatar la decisión válida

Sin embargo, existen varias excepciones a estos deberes reconocidas tanto por la doctrina especializada, pero más aún, por la jurisprudencia de las altas cortes. Así por ejemplo, la Sentencia del 23 de abril de 2008 **(13)**, radicación número: 63001-23-31-000-1997-04547-01 (15737). Actor: Carlos Alfredo Muñoz Ospina, Demandado: Instituto de Seguros Sociales, con ponencia de la Dra. Ruth Stella Correa Palacio, salvamento de voto, Dr. Enrique Gil, enero de 2009, expresó:

> La doctrina nacional se inclina por considerar que se debe relevar al médico del deber de información en aquellos eventos en los cuales "por circunstancias de carácter psicológico, el conocer los riesgos o las implicaciones de un tratamiento o de una intervención quirúrgica afectaría sus posibilidades de éxito y de recuperación (privilegio terapéutico)"; o cuando el destinatario de la información es otro profesional de la especialidad respectiva. El paciente ha sido sometido al mismo tratamiento en repetidas ocasiones, sobre el cual fue informado y dio su consentimiento; cuando el paciente, por su propia iniciativa, de manera anticipada y reflexiva, renuncia de manera expresa a su derecho a ser informado, y cuando resulta inexorable e inaplazable una determinada intervención (urgencia médica)".

Casos de excepción

Algunos casos son excepción únicamente al deber de información, más no al deber de obtener la decisión válida del paciente y de acatarla (por ejemplo, paciente autónomo que no quiere recibir la información, pero puede y quiere decidir y lo hace en condiciones de validez). Otro caso de excepción al deber de obtener la decisión pero no al deber de dar la información sería, por ejemplo, que frente a un paciente autónomo que acepta recibir la información, esta se le brinda y poco más tarde el paciente entra en condiciones de pérdida de autonomía y no existen representantes que puedan decidir por él, o no están presentes o no se pueden localizar, y el paciente se encuentra en condiciones no sólo de obnubilación o pérdida de la conciencia, sino en las cuales requiere una atención sanitaria mediata para evitar secuelas o mayor deterioro.

Existen otros casos que constituyen excepción al cumplimiento de los tres deberes, como cuando el paciente se encuentra en condiciones de

inminente peligro de muerte y requiere atención inmediata (urgencia médica). Este tipo de casos de extrema urgencia constituye una excepción al cumplimiento de los tres deberes, ya que, de un lado, *a lo imposible nadie está obligado*, y del otro, prevalece la necesidad de proteger la vida, la salud, la integridad personal del paciente, entre otros derechos.

Ya anunciados algunos casos de excepción a todos o algunos de los mencionados deberes, ha de quedar claro que pueden existir otras circunstancias que se pueden presentar en el diario vivir o trascurrir del mundo fenoménico y en el aquí y el ahora de la agitada prestación de los diversos servicios de salud.

Los formatos deben incluir las alternativas anteriormente mencionadas para ser aplicados y dejar constancia de algunos casos de excepción, porque no se puede perder de vista que el paciente autónomo tiene derecho a la información como a la no información, o a que se le releve de tener que leer una guía, porque ya conoce la información respectiva por diversos motivos, etc.

En cambio, cuando se debe aplicar la decisión sustituta o por otro (por el paciente), el representante debe conocer la información pertinente que le permita tener los elementos necesarios para adoptar una determinación proporcionada dentro de la relación riesgo–beneficio que propenda por la protección de los derechos y mejores intereses del paciente en particular. Es decir, si bien el paciente autónomo puede decidir válidamente pese a haber renunciado a su derecho a recibir información, se consideraría que el o los representantes de un paciente no pueden decidir válidamente sin conocer la información específica pertinente.

Cabe aclarar que, en el derecho, se sostiene un viejo aforismo que expresa "nadie puede decidir sobre lo que no conoce", todo para indicar que la ignorancia o el error determinante de una decisión hace que esta sea viciada; pero en esta temática se presenta una clara excepción a esta regla, ya que puede ser válida la decisión de un paciente autónomo que ha renunciado a su derecho a recibir la información específica. Actualmente, el derecho a la no información es reconocido expresamente no sólo por la jurisprudencia de algunas altas cortes de varios países, sino incluso por algunas normas específicas **(14)**.

El cumpliendo del deber de información cuando hay lugar a ello es un tema caótico en algunos casos. Se discute no sólo el contenido de la información, por ejemplo: ¿cuáles riesgos deben ser informados?, ¿los típicos?, ¿los más frecuentes?, ¿los más graves?, sino también cuáles características debe adornar la información que se suministre a un paciente o a su(s) representante(s) según el evento.

> La información que se suministre debe ser razonable, adecuada, suficiente, comprensible, esto es, accesible al paciente y no una explicación exhaustiva de ciencia médica; la necesaria para que el consentimiento sea libre **(13)**.

Los criterios que la doctrina ha ensayado también son indeterminados. Así, Jaramillo CI señala **(15)**:

> La información debe ser equilibrada, razonable y suficiente, al mismo tiempo que encaminada a describir el haz de riesgos que, con arreglo a la experiencia ordinaria y a la estadística científica, suelen materializarse en un plano ontológico, de manera tal que, en línea de principio, lo que rara o remotamente acaece, está por fuera de ese deber, desde luego, con excepciones.

Entonces, se puede decir que la información debe reunir las siguientes características generales, sin desconocer su discusión sobre la aplicación estricta en cada caso concreto:

- Veraz
- Respaldada científicamente con seriedad y rigor
- Claridad exigible
- Actualizada
- Inteligible, comprensible (hasta donde sea posible para un profano)
- Leal y objetiva
- Oportuna

- Sin errores determinantes
- Pertinente
- Necesaria
- Suficiente
- Comprobable si es posible

Contenido de la información (guías)

- Evaluación, medios diagnósticos (alternativas diagnósticas)
- Justificación médica de las mismas
- En qué consiste: incomodidades, riesgos, accidentes posibles, incidentes, etc.
- Diagnóstico
- Alternativas terapéuticas
- Justificación o indicación médica de las mismas
- Indicación aproximada de cómo se hacen
- Incomodidades, riesgos, complicaciones, accidentes e incidentes posibles de su aplicación, como de su no aplicación
- Posibles beneficios
- Duración de la incapacidad aproximada si no se presentan complicaciones
- Costos a cargo del paciente
- Pronóstico cuando se puede hacer con suficientes bases científicas

La doctrina opta por considerar que no se deben informar los riesgos extraordinarios o imprevisibles, salvo casos especiales, como los de cirugías voluntarias o de satisfacción. En estos eventos la obligación de informar es más rigurosa, porque la intervención no es necesaria, es el caso de la cirugía estética (excepto en la cirugía estética de carácter reconstructivo, que se rige por la regla general), las donaciones, los procedimientos experimentales, en las cuales el afectado carezca de interés terapéutico directo, y tratándose de procedimientos como los de inseminación, ligaduras de trompas o vasectomía **(13)**.

Por último, y relacionado con el tema atinente al contenido de la información, es pertinente en este acápite traer a colación el exhorto por parte del Consejo de Estado dirigido al Ministerio de Salud con el objetivo de que esta autoridad sanitaria imparta una directriz concreta y encaminada a fortalecer la práctica adecuada del proceso de información al paciente. Así, sostuvo dicha Corporación:

El tema del consentimiento informado ha sido tratado con laxitud por parte de algunas clínicas, hospitales y, en general, entidades prestadoras del servicio de salud en Colombia encargadas de efectuar tratamientos y procedimientos a los pacientes. Han llegado a esta instancia judicial formatos de consentimiento informado en los que se nota la falta de información suministrada al paciente, o formatos genéricos que no dicen nada y que no se ajustan a la realidad del usuario. Esta situación vulnera los derechos de las personas que acceden al servicio de salud, y va en contravía con los objetivos del milenio, por esta razón, esta Corporación se ve en el deber de llamar la atención de las autoridades de salud para que tomen las medidas correctivas frente a la descrita circunstancia, aclarando que no basta con obtener la autorización del paciente (o de sus familiares en aquellos casos descritos en la ley), sino que debe informársele a cabalidad, en qué consisten los riesgos y las posibles secuelas derivadas de los procedimientos y tratamientos a realizar. Por esta razón la Sala exhortará al Ministerio de Salud para que imparta una directriz en esta materia encaminada a fortalecer la práctica de la obtención adecuada del consentimiento informado de los pacientes, que atienda a los parámetros explicados y en especial a la dignidad de los usuarios del sistema de salud **(16)**.

Titularidad de los deberes de información y obtención de la decisión

- Profesionales de la salud según el caso
- Personal médico
- Personal de enfermería
- Personal paramédico

Estas son personas sobre quienes recae el deber de informar, destacando que quien tiene un mayor deber de información es el médico, tal y como lo

establece la Ley 23 de 1981 **(1)**. Pero en conjunto, todos ellos deben velar para que en cada caso se respete el derecho a la información o no información del paciente. Ahora bien, también hay que tener en cuenta que el personal administrativo y de secretaría desempeñan un papel fundamental en esta tarea, porque, si bien en ellos no recae la obligación de informar, si tienen el deber de colaborar y ayudar a los profesionales de la salud, para que este deber se cumpla. En la práctica, constituyen un apoyo fundamental y ayudan al personal médico para respetar el derecho del paciente a la información.

Otro tema jurídico exótico para quienes no son abogados es el referente a los requisitos que se deben cumplir para que la decisión de un paciente sea válida y eficaz (deba acatarse). El médico o deudor de la obligación respectiva debe procurar el cumplimiento de los requisitos respectivos en cada caso. Dichos requisitos los podemos resumir así:

1. Titularidad: que la decisión provenga de quien tiene en el caso concreto, la titularidad del derecho a decidir.

2. Autonomía: capacidad de autodeterminación de quien decide.

3. Capacidad legal para contratar: consentimiento o asentimiento contractual para ciertos casos de celebración de contratos de prestación de servicios, cuando el paciente es parte en el contrato.

4. Información previa: cuando el paciente autónomo ha querido recibir la información o cuando es de aplicación la decisión sustituta.

5. Seriedad de la decisión: que corresponda a la real voluntad del paciente autónomo o de quien decide por él.

6. Decisión sin vicios: error determinante, fuerza o dolo.

7. Decisión acerca de bienes jurídicos disponibles.

8. Decisión con objeto y causa lícitos: la motivación y el procedimiento o atención médica objeto de decisión deben ser lícitos en cada caso.

9. Exteriorización de la decisión: debe darse a conocer tácita o expresamente, verbal o escrita.

10. Oportunidad en la toma de la decisión.

Cada uno de estos requisitos tiene sus propias dificultades y connotaciones, y los formatos de constancia de la decisión deben dar cuenta directa o indirecta del cumplimiento de estos.

Además, cabe recordar que en materia de carga de la prueba, otro tema jurídico corresponde al deudor de la obligación respectiva, es decir, para este caso al médico, quien tiene el deber de demostrar que cumplió su deber a cabalidad y observando los requisitos de ley. Entonces *¿Cuál es el medio o documento más eficaz del que se puede valer el profesional sanitario para cumplir con dicha carga probatoria?* Naturalmente, la historia clínica. Pero como se evidenciará, no siempre es una tarea fácil tener a disposición dicho documento, por eso son tan recomendables los formatos de consentimiento informado o constancia del cumplimiento de estos deberes; es decir, si bien el escrito no es generalmente necesario para la validez de la declaración de voluntad (decisión del paciente autónomo o del representante), es muy conveniente tenerlo para la prueba del cumplimiento de los mencionados deberes.

¿Cuándo es importante tener un formato que sirva como soporte y como elemento de prueba a que si se brindó la información a los usuarios de la prestación sanitaria y que estos asintieron? Siempre es importante, pero el formato tiene una relevancia especial cuando no hay historia clínica disponible del paciente. Ejemplos ilustrativos de esas situaciones (cuando no se dispone de la historia clínica) son los casos de los pacientes que ingresan a centros gastroclínicos, única y exclusivamente a practicarse exámenes diagnósticos (como colonoscopias o endoscopias o ayudas diagnósticas) ordenadas por uno u otro profesional sanitario que venía tratando al paciente. En

esos casos, se hace menester que se tengan formatos que cuenten con todas las variables que ya han sido referidas con anterioridad y en los que queden plasmadas, con suficiente claridad, las decisiones de los pacientes o sus representantes.

Implicaciones jurídicas

Sobre las implicaciones jurídicas es importante advertir algunas responsabilidades que un médico, otro profesional de la salud, una IPS, una EPS, etc. pueden asumir por no cumplir los deberes inmersos en todo este proceso al que ya se ha hecho referencia. Los médicos, los odontólogos, los profesionales de enfermería pueden asumir una responsabilidad ético–disciplinaria por violar las normas deontológicas respectivas que les imponen los deberes ya vistos, así como una responsabilidad penal.

Pero sin duda, la responsabilidad que más preocupa por su frecuencia y características, es la responsabilidad civil:

> En torno al interés jurídico quebrantado, una opinión la remite a la conculcación de los derechos fundamentales al libre desarrollo de la personalidad, dignidad, libertad o autonomía para disponer de su propio cuerpo o vida y decidir si rehúsa o somete al tratamiento u opta por otros, limitando la reparación al daño moral, porque el causado a la vida o salud de la persona es diferente, carece de relación causal con el incumplimiento de la obligación, el consenso omitido y se presentaría aún obtenido. Otra, acentúa el quebranto de la relación jurídica prestacional o asistencial médica al incumplirse el deber legal de informar y obtener el consentimiento del paciente para someterse al tratamiento o procedimiento, por no haberlo aceptado y concernir no sólo a tales derechos, sino a la vida, salud e integridad sicofísica de la persona. En esta línea, una postura, empero limita la responsabilidad a los riesgos típicos o previstos y permite la exoneración con la demostración que a pesar del cumplimiento de la prestación de informar y obtener el consentimiento informado, el daño se habría generado de todas formas. Alguna, incluso la extiende a los riesgos imprevistos, todos los cuales asume el médico **(12).**

Para la Sala, la omisión de la obligación de informar y obtener el consentimiento informado hace responsable al médico y, por consiguiente, a las instituciones prestadoras del servicio de salud, obligadas legalmente a verificar su estricta observancia, no sólo del quebranto a los derechos fundamentales del libre desarrollo de la personalidad, dignidad y libertad, sino de los daños patrimoniales y extrapatrimoniales causados a la persona en su vida, salud e integridad psicofísica a consecuencia del tratamiento o intervención no autorizado ni consentido dentro de los parámetros legales según los cuales, con o sin información y consentimiento informado, "[l]a responsabilidad del médico por reacciones adversas, inmediatas o tardías, producidas por efecto del tratamiento, no irá más allá del riesgo previsto" **(1, art. 16)**, salvo si expone al "paciente a riesgos injustificados" **(1, art. 15)**, o actúa contra su voluntad o decisión negativa, o trata de procedimientos experimentales no consentidos *expressis verbis*; pues, en tal caso, el médico asume los riesgos, vulnera la relación jurídica y, además, existe relación de causalidad entre el incumplimiento y el daño **(12, p25)**.

Este proceso de protección a los derechos a la información, no información, libertad de decisión, etc. cumple un papel muy importante en lo que se ha denominado prevención y gestión de riesgos jurídicos en salud. Dentro de lo cual, *la transferencia de riesgos* es fundamental. Unas veces se hace a una compañía aseguradora, a un fondo especial y, en este caso, al propio paciente.

A nivel organizacional y jurídico, este proceso correctamente aplicado puede tener enormes beneficios en materia de exoneración de algunas responsabilidades jurídicas, especialmente en materia de responsabilidades indemnizatorias, en cuanto por el mismo se transfieren al paciente *los riesgos inherentes* (aleatorios), a la actividad sanitaria recomendada y que no tiene por qué soportar o asumir quien la realiza con vocación, convicción, diligencia y cuidados exigibles de acuerdo con el servicio de salud que presta.

Toda actividad sanitaria tiene riesgos inherentes justificados, por los cuales se puede responder

jurídicamente, si debiendo ser informados no lo fueron o la información se dio sesgada, parcial, bajo error determinante, o a quien no correspondía, etc. y si no fueron debidamente aceptados por el paciente o sus representantes allegados, salvo algunos casos de excepción a estas reglas.

Para que se puedan transferir los riesgos al paciente, es necesario que el procedimiento sea *pertinente*, indicado médicamente, que no se esté exponiendo al paciente a riesgos injustificados **(1, art. 15)**, que los riesgos no provengan de culpa en la prestación del servicio, esto es, que sean *inherentes al procedimiento* o servicio, que sean *previamente informados y aceptados conscientemente* por el paciente (salvo que haya renunciado a recibir la información) o por sus representantes, en caso de decisión sustituta.

Se estima que un gran porcentaje de los riesgos o complicaciones que se producen en los servicios de la salud son inherentes a la atención y no provienen de conductas culposas. Normalmente, estos riesgos pueden ser transferidos al paciente y he aquí la inmensa utilidad jurídica de la aplicación de esta teoría para exonerar de responsabilidades jurídicas, especialmente indemnizatorias por los daños generados con dichas complicaciones, siempre y cuando, la teoría del consentimiento informado se aplique de forma adecuada.

El riesgo, complicación, accidente, inherente a la atención sanitaria respectiva, es propio a la misma y no tiene como causa la violación al deber de cuidado que le era exigible al o los responsable(s) de la atención sanitaria determinada, sino al azar o la fatalidad.

> Los riesgos terapéuticos son, como lo definen algunos doctrinantes, obra de la fatalidad como se tratan de sucesos eventuales escapan al dominio o control del médico, y por ello, un accidente médico puede producirse como consecuencia de un error inevitable de conducta de este. La intervención del azar en la realización de estos accidentes se demuestra porque generalmente sus efectos se presentan como anormales, esto es no dicen relación con el estado anterior del paciente o su evolución previsible, son diversos a aquellos que habría provocado el simple fracaso del tratamiento. Por eso Francois Chabas ha concluido que el riesgo terapéutico es simplemente un accidente debido no al comportamiento culpable del médico, sino a la fatalidad. Como lo señala este autor cabe preguntarse si al volver responsable al médico de estos accidentes existe ya no una obligación de resultado sino los efectos de la fuerza mayor **(17)**.

La aplicación del proceso de información y obtención de la voluntad de los pacientes o representantes tiene implicaciones humanísticas, organizacionales y legales, tales como:

- Se debe cumplir para proteger los derechos a la información, a la no información, a la decisión, seguridad y bienestar de los propios pacientes.
- Se hace por el bien de los pacientes.
- Este proceso, si se aplica correctamente, facilita que el personal comprometido en su aplicación se comunique mejor con los usuarios, hable el mismo lenguaje, unifique información, haga una mejor atención del usuario, entienda sus competencias y responsabilidades al respecto, apoye más al paciente o a sus allegados, ayude a cumplir las obligaciones legales pertinentes que tiene la institución y el personal sanitario.
- Las constancias respectivas pueden ser utilizadas en diversos procesos judiciales y administrativos (carga de la prueba), entre otros beneficios.

En fin, los profesionales de la salud deben saber de entrada que no existe una posición pacífica frente al manejo de varios temas, pero también que se ha procurado incorporar elementos y conceptos de mayor aceptación jurisprudencial y doctrinal, pero que por supuesto no se puede asegurar unanimidad de criterio al respecto.

Conclusiones y recomendaciones

El mal llamado *consentimiento informado* o, mejor, el proceso de protección de los derechos a la

información, no información, dignidad, libertad de decisión, seguridad, bienestar de los pacientes tiene diferentes perfiles de abordaje. Suele ser muy diferente la visión desde el punto de vista bioético, de las disciplinas de la salud y el enfoque jurídico. De lo que se trata es de tratar de conciliar todas estas visiones.

El cumplimiento del proceso de información, obtención de la decisión de los pacientes o de sus representantes, implica la realización de actos de la *lexartis ad hoc*, humanísticos y jurídicos. La protección de estos derechos de cada paciente tiene un abundante respaldo jurídico y de la mayor jerarquía. Entre ellos, en tratados sobre derechos humanos ratificados por Colombia, la Constitución protege el derecho a la vida, a la salud, a la integridad personal, a la libertad, a la intimidad, entre otros derechos que entran en juego en toda esta temática y, desde luego, en la proclamación que ha hecho la Corte Constitucional Colombiana del Consentimiento Informado como un Derecho fundamental, máximo estatus jurídico de derecho. Hay ciertas leyes orgánicas que también se refieren a la tema como la 1438 de 2011; otra leyes como las de deontología de algunos profesionales de la salud, entre ellas la ley de ética médica, las reglamentaciones de los derechos de los pacientes, etc.

Este proceso no se puede asimilar a un documento. Si bien es recomendable dejar constancia por escrito del cumplimiento de los deberes respectivos, ello no significa que este proceso se agote en uno o varios documentos.

El paciente autónomo tiene derecho a la información y a la no información.

Para proteger el derecho a la no información del paciente, se le debe indagar al iniciar la relación médico–paciente respectiva si quiere o no recibir información específica sobre lo que pueda resultar de la evaluación, evolución y seguimiento de su motivo de consulta y, por ende, de todos y cada uno de los procedimientos que le sean recomendados, como una endoscopia digestiva superior, una colonoscopia, etc. Con todo lo difícil que resulta cumplir el deber de información sobre algunos temas complejos y profundos, muchas veces resulta más difícil proteger el derecho a la no información del paciente.

El o los representantes de los pacientes no tienen derecho a la no información, ya que requieren tener ciertos conocimientos para establecer la relación riesgo–beneficio, y adoptar decisiones proporcionadas, ponderadas y que tengan por objetivo la protección de los derechos y mejores intereses del paciente en particular.

La información debe ser clara, inteligible, comprensible hasta donde sea posible, leal, objetiva, actualizada, respaldada científicamente, pertinente, necesaria, suficiente, oportuna, sin errores determinantes de la decisión y comprobable de ser posible. Informar no significa especular científicamente delante del paciente o de su(s) representante(s).

La decisión del paciente o la sustituta de su(s) representante(s) debe provenir del titular del derecho respectivo para que sea válida y eficaz jurídicamente; dicho titular debe gozar de autonomía al momento de emitirla. La decisión debe ser oportuna, dotada previamente de la información pertinente cuando hay lugar a ello, no debe tener vicios como el error determinante la fuerza y el dolo, debe tener objeto y causa lícitos, debe versar sobre bienes jurídicamente disponibles, y debe exteriorizarse tácita o expresamente (forma verbal o escrita), salvo los casos especiales en que disposiciones legales exijan la exteriorización expresa por escrito.

Para cumplir este proceso y determinar la necesidad de representación o no, así como otras implicaciones, se deben distinguir por los menos las siguientes clases de pacientes:

- Mayores de edad evidentemente autónomos
- Mayores de edad evidentemente no autónomos
- Que requieren evaluación especial de su autonomía
- Menores de edad no autónomos
- Menores de edad autónomos

- Mayores adultos autónomos
- Mayores adultos no autónomos
- En fase terminal autónomos
- En fase terminal no autónomos

En principio, si el paciente es mayor de edad y autónomo, es él y únicamente él el que tiene derecho a recibir la información o a no recibirla, y a decidir de acuerdo con sus mejores intereses, siempre que sean lícitos, salvo que por su propia voluntad quiera delegar en otro(s) su representación, (representación voluntaria).

Se considera que en el caso de los menores de 18 años, son sus padres (o sus representantes legales), quienes deben aceptar y asumir los riesgos del procedimiento, salvo que exista disparidad de criterios con el menor; caso en el cual, tratándose de procedimientos terapéuticos, se debe evaluar la autonomía y capacidad de discernimiento del menor. Sin embargo, hay que aceptar que la Corte Constitucional le reconoce a los menores de edad autónomos su derecho a recibir la información personalmente y a decidir en consecuencia, para lo cual hay que propiciarles todas las condiciones pertinentes para que lo puedan hacer (mayor claridad en la información, más énfasis en lo fundamental, comprensión, tiempo, etc.).

De existir un evidente desacuerdo entre la opinión de los representantes del menor y la decisión de éste, de poderse disponer de tiempo suficiente para lograr una aclaración de la situación, se debe buscar una decisión judicial, bien a través de una acción de tutela o de otra que sea rápida y expedita.

De existir un evidente desacuerdo entre la opinión de los representantes del menor y la decisión de éste, y no disponerse de tiempo suficiente para buscar la decisión judicial, porque ello llevaría a poner en riesgo la vida, salud e integridad personal del menor, se debe proceder dando la atención que mejor proteja estos derechos, ojalá con el respaldo de un comité de ética médica o de ética hospitalaria.

Cuando el paciente es mayor de edad, evidentemente no autónomo, (demente, inconsciente, en coma), se debe indagar si ha sido declarado interdicto y si un juez le nombró un representante, caso en el cual, es este el que debe recibir la información y decidir por el paciente.

Cuando el paciente es mayor de edad, no autónomo, y no interdicto, deben recibir la información y decidir por él las siguientes personas en el siguiente orden:

- Conyugue no divorciado ni separado de cuerpos
- Hijos
- Padres
- Hermanos
- Parientes hasta el tercer grado de consanguinidad
- Parientes hasta el cuarto grado de consanguinidad
- Otros allegados responsables del paciente

En Colombia existe una constante evolución legal y jurisprudencial de esta temática, por lo cual hay que estar atentos a los cambios respectivos, ya que no hay unanimidad de criterios frente a algunos tópicos.

A grandes rasgos el (o los) formato(s) de constancia(s) debe contener:

- Fecha, lugar y hora en que se suscribe el escrito
- Identificación del paciente
- Determinación de la autonomía o de la no autonomía del paciente

En consecuencia, si el paciente obra en nombre y representación propia; cuando hay representación; la identificación de quienes obran en nombre y representación del paciente, es decir, el propio paciente estando dentro de ejercicio de su autonomía otorgó su representación para el efecto; en representación del paciente mayor de edad no autónomo, menor de edad no autónomo, mayor adulto no autónomo; en fase terminal no autónomo; en calidad de padre o madre del paciente; como curador del paciente o representante nombrado por un juez; como allegado responsable del paciente **(1, art. 14);** la clase de atención sanitaria objeto de la declaración de voluntad; su

indicación médica; si el paciente ha querido o no recibir la información detallada sobre la misma (cuando es autónomo).

Asimismo, también es relevante la información ofrecida y la recibida por su(s) representante(s): qué es; en qué consiste; una noción de cómo se hace; para qué sirve; cuáles incomodidades puede producir, cuáles riesgos, complicaciones; accidentes inherentes puede generar su realización en el paciente; cuáles si no se realiza (cuando el no hacérselo al paciente puede generar riesgos o complicaciones por la evolución de su enfermedad, etc.); posibles beneficios; incapacidad aproximada y otras limitaciones; costos a cargo del paciente; entre otros asuntos según el caso. Además, si se ha tenido el tiempo suficiente para analizar la información; si se formularon inquietudes; si se resolvieron las dudas presentadas; entre muchas otras cosas según el caso; y finalmente, la declaración de voluntad en términos que den cuenta del cumplimiento de los requisitos de validez y eficacia.

Dentro de la práctica médica, y más específicamente en la endoscopia digestiva que involucra en general procedimientos invasivos y más cuando se trata de terapéutica, la evidencia científica ha descrito una serie de eventos que pueden materializarse como adversos (Tabla 1) y, por tanto, deben ser informados y conocidos con anterioridad por las personas que van a someterse a dichos procedimientos para poder decidir libremente si se someten a ellos o no. En la Tabla 1 se resumen las circunstancias más reconocidas:

Tabla 1. Eventos adversos en endoscopia digestiva.

Generales	• Laceraciones en labio, fractura dental, trauma o luxación maxilofacial • Hemorragias conjuntivales secundaria a emesis • Bradicardia secundaria a reflejo vagal • Hipoglicemia asociada al ayuno
Sedación	Broncoaspiración, hipotensión arterial, apnea, depresión respiratoria, shock anafiláctico, hipoxemia, hipercapnia, arritmias cardíacas, isquemia miocárdica, hipersensibilidad a los medicamentos, reacciones locales, alucinaciones, delirio, agresión, excitabilidad, ira, hostilidad, hipertonicidad, rigidez en pared torácica, muerte.
Inyección intravenosa	Flebitis química, infección, extravasación de medicamentos, hematomas, embolia gaseosa, lesión de nervios periféricos, dolor, tumefacción, punciones fallidas
Anestesia general	Broncoaspiración, depresión respiratoria, laringoespasmo, broncoespasmo, apnea, embolia pulmonar, neumonía, arritmias cardíacas, infarto del miocardio, evento cerebrovascular, daños oculares, trastornos de la voz o auditivos, hipertermia maligna, hipotermia, cefalea, mialgias, infecciones, trauma dental, lesiones en vía aérea, disfonía, disfagia, hipersensibilidad a los medicamentos, shock anafiláctico, entre otros.
Endoscopia digestiva superior e inferior diagnóstica	Broncoaspiración, neumonía, infarto del miocardio, accidente cerebrovascular, infección, bacteremia, perforación, hemorragia, dolor abdominal.
Manejo endoscópico terapéutico	**Ligadura de varices:** ulceración, perforación, hemorragia, estenosis, neumonía por aspiración, infecciones, endocarditis, peritonitis bacteriana. **Escleroterapia**: ulceración de la mucosa, disfagia, dolor torácico, fiebre, perforación, hemorragia, estenosis, hematoma intramural, neumonía por aspiración, arritmias cardíacas, infecciones, bacteremias, reacción anafiláctica, tromboembolismo, isquemia. **Termoablación:** perforación, quemadura transmural, sangrado, ulceración superficial, neumoperitoneo/neumomediastino, enfisema de la pared, estenosis, derrame pleural, dolor abdominal, fiebre, explosión de gas.

Tabla 1. Eventos adversos en endoscopia digestiva.

Manejo endoscópico terapéutico	**Dilatación esofágica:** perforación, hemorragia, dolor torácico, leucocitosis, derrame pleural, broncoaspiración, fiebre, taquicardia, estenosis, ulceraciones. **Retiro de cuerpo extraño:** laceración de la mucosa superficial, hemorragia, rupturas vasculares, perforación, aspiración, enclavamiento del cuerpo extraño, infección, mediastinitis o peritonitis. **Gastrostomía endoscópica percutánea:** broncoaspiración, hemorragia, peritonitis, fascitis necrotizante infección en piel o pared abdominal, íleo paralítico, perforación, neumoperitoneo, fistula gastro-cólica, trauma a órganos cercanos (intestino delgado, hígado, colon), muerte. como eventos adversos menores obstrucción de la sonda, dolor periostomal, filtración de la alimentación por ostomía, en caso de cáncer se ha reportado metástasis cerca al sitio de la ostomía, extracción de la sonda, alteraciones hidroelectrolíticas secundarias a nutrición enteral. **Inserción de prótesis:** broncoaspiración, alteraciones del patrón respiratorio, perforación, hemorragia, infecciones, migración de la prótesis, obstrucción de la prótesis, impactación alimentaria, dolor. **Diverticulotomía de Zencker:** perforación, sangrado, infecciones, broncoaspiración, enfisema subcutáneo. **Polipectomía:** dolor, hemorragia inmediata o tardía, perforación precoz o tardía, isquemia, quemadura transmural, fiebre, ulceración, infección. **Mucosectomía (disección de mucosa):** dolor, hemorragia inmediata o tardía, perforación precoz o tardía, odinofagia, disfagia, estenosis, neumomediastino/neumoperitoneo, infección, fiebre, quemadura transmural, ulceración.
Colangiopancreatografia Retrograda Rndoscopica (CRR)	Pancreatitis, hemorragia (inmediata o tardía), hematomas hepáticos, esplénicos e intraabdominales, diversos tipos de perforación, colangitis, colecistitis, infección, complicaciones cardiopulmonares, impactación de accesorios endoscópicos, migración de prótesis biliares, diarrea relacionada con uso de antibióticos, abscesos hepáticos, neumomediastino/neumoperitoneo, entre otros.
Otros procedimientos	**Cápsula endoscópica:** en la inserción de cápsula por endoscopia: perforación, hemorragia, broncoaspiración. Obstrucción intestinal, hemorragia, atrapamiento de la cápsula, broncoaspiración de la cápsula, no captura de las imágenes intestinales por alteración anatómica o funcional del tracto digestivo superior. **Ultrasonido endoscópico:** hemorragia, perforación, infección, bacteremia, pancreatitis, estenosis del orificio creado, migración de prótesis, abscesos, metástasis de tumores en órganos vecinos o por el trayecto de punción. **Enteroscopia con balón:** perforación, estenosis, hemorragia, pancreatitis, laceraciones de la mucosa intestinal, pancreatitis, isquemia intestinal, íleo paralítico, quemadura transmural, broncoaspiración, odinofagia, disfagia, dolor abdominal, infecciones.

CPRE: Colangiopancreatografía retrograda endoscópica.

Referencias

1. Colombia. Congreso de la República. Ley 23 de 1981: "Por la cual se adiciona la Ley 09 de 1979 y se dictan otras disposiciones en materia de donación y trasplante de órganos y componentes anatómicos para fines de trasplantes u otros usos terapéuticos". Bogotá: Diario Oficial 38623; 1988, diciembre 21 [cited 2017 oct 4]. Available from: https://goo.gl/9QUW3p.

2. Colombia. Presidente de la República. Decreto Reglamentario 3380 de 1981: "Por el cual se reglamenta la Ley 23 de 1981". Bogotá: Diario Oficial 35914; 1981, noviembre 30 [cited 2017 oct 4]. Available from: https://goo.gl/oVhPTw.

3. Colombia. Congreso de la República. Ley 1438 de 2011: "Por medio de la cual se reforma el Sistema General de Seguridad Social en Salud y se dictan otras disposiciones". Bogotá: Diario Oficial 47957; 2011, enero 19 [cited 2017 oct 4]. Available from: https://goo.gl/w1zWmN.

4. Colombia. Congreso de la República. Ley 1480 de 2011: "Por medio de la cual se expide el Estatuto del Consumidor y se dictan otras disposiciones". Bogotá: Diario Oficial 48220; 2011, octubre 12 [cited 2017 oct 4]. Available from: https://goo.gl/NazyLz.

5. Colombia. Congreso de la República. Ley 1581 de 2012: "Por la cual se dictan disposiciones generales para la protección de datos personales". Bogotá: Diario Oficial 48587; 2012, octubre 18 [cited 2017 oct 4]. Available from: https://goo.gl/JbLBI.

6. Colombia. Corte Suprema de Justicia. Escobar-Gil R. Sentencia T-597/01. 2001 [cited 2017 oct 4]. Available from: https://goo.gl/1S5x9Z.

7. Castaño MP. "Consentimiento informado" proceso de protección a los derechos a la información, no información, libertad de decisión, dignidad, seguridad y bienestar de los pacientes. Derecho Médico Sanitario. 2013 [cited 2017 oct 4]. Available from: https://goo.gl/jtp3Fh.

8. Colombia. Congreso de la República. Ley 1306 de 2009: "Por la cual se dictan normas para la Protección de Personas con Discapacidad Mental y se establece el Régimen de la Representación Legal de Incapaces Emancipados". Bogotá: Diario Oficial 47371; 2009, junio 5 [cited 2017 oct 4]. Available from: https://goo.gl/nPwFAJ.

9. Colombia. Congreso de la República. Ley 1616 de 2013: "Por medio de la cual se expide la ley de Salud Mental y se dictan otras disposiciones". Bogotá: Diario Oficial 48680; 2013, enero 21 [cited 2017 oct 4]. Available from: https://goo.gl/FuUPVO.

10. Colombia. Congreso de la República. Ley 73 de 1988: "Por la cual se adiciona la Ley 09 de 1979 y se dictan otras disposiciones en materia de donación y trasplante de órganos y componentes anatómicos para fines de transplantes u otros usos terapéuticos". Bogotá: Diario Oficial 38623; 1988, diciembre 21 [cited 2017 oct 4]. Available from: https://goo.gl/kBz1dY.

11. Colombia. Congreso de la República. Ley 1098 de 2006: "Por la cual se expide el Código de la Infancia y la Adolescencia". Bogotá: Diario Oficial 46446; 2006, noviembre 8 [cited 2017 oct 4]. Available from: https://goo.gl/aaB0yL.

12. Colombia. Corte Suprema de Justicia. Námen-Vargas W. Sentencia 1999-00533. Referencia: 11001-3103-018-1999-00533-01 2001. 2011, noviembre 17 [cited 2017 oct 4]. Available from: https://goo.gl/fJk4aw.

13. Colombia. Consejo de Estado. Correa RS. Sentencia 15737. Radicado: 63001-23-31-000-1997-04547-01. 2008, abril 23 [cited 2017 oct 4]. Available from: https://goo.gl/6yAnHn.

14. España. Jefatura del Estado. Ley 41 de 2002: "básica reguladora de la autonomía del paciente y de derechos y obligaciones en materia de información y documentación clínica". España: BOE núm. 274; 2002, noviembre 15 [cited 2017 oct 4]. Available from: https://goo.gl/RzZLs.

15. Jaramillo CI. Responsabilidad Civil Médica. Bogotá: Colección Ensayos, Pontificia Universidad Javeriana; 2008.

16. Colombia. Consejo de Estado. Conto S. Sentencia 25000231500020100240401. 2014, marzo 27 [cited 2017 oct 4]. Available from: https://goo.gl/LBPJ9m.

17. Colombia. Consejo de Estado. Correa RS. Sentencia de la Sección Tercera. Radicado: 19001212331000199607003-01 (17.380). 2009, noviembre 11 [cited 2017 oct 4]. Available from: https://goo.gl/TfsMi5.

Sedación y monitoreo en endoscopia digestiva

Rodrigo Castaño Llano
Jorge H. Rubio Elorza
Andrés Cadavid
Hedley Correa

Introducción

La sedación ideal para las intervenciones endoscópicas del tracto gastrointestinal (TGI) debe tener un rápido inicio, ser efectiva en todos los pacientes, ser muy segura, con una rápida recuperación tras la intervención, y ser administrada por el endoscopista. Sin embargo, los endoscopistas no tienen una práctica cercana a este ideal **(1)**.

Históricamente, los primeros agentes utilizados para la sedación fueron los opioides y barbitúricos que eran de difícil uso y de efectividad variable. Luego, se emplearon agentes como las benzodiacepinas, que se han constituido casi en la norma, y combinaciones como midazolam y los opiáceos (fentanyl o meperidina) se popularizaron. Aunque esta mezcla es suficiente para la mayoría de pacientes, no funciona para una significativa minoría, incluyendo pacientes con agitación, sedación insuficiente o sedación excesiva. Los tiempos de recuperación pueden ser prolongados y asociados con diversos síntomas incómodos en la recuperación **(2)**.

El propofol es un agente usado por más de 20 años que ofrece diferentes beneficios como rápido inicio de acción, rápido aclaramiento y pronta recuperación del paciente; lo cual mejora la eficiencia de las unidades endoscópicas en el manejo del espacio. Sin embargo, en los Estados Unidos, el propofol administrado por endoscopistas se ha visto cuestionado bajo la presión inquebrantable de las sociedades de anestesiología, que han convencido a numerosas agencias reguladoras federales y estatales para restringir el uso del propofol a especialistas certificados en anestesia, por su estrecho margen de seguridad **(3)**.

Muchos endoscopistas realizan sus actividades asistidos por un anestesiólogo o un médico entrenado en sedación. Sin embargo, aunque los especialistas en anestesia, en general, tienen más experiencia que los endoscopistas en rescatar a los pacientes de la depresión respiratoria relacionada con la sedación, los anestesistas y médicos acreditados en sedación no están libres de complicaciones. Hay maneras muy diferentes de que el propofol sea administrado por especialistas en anestesia, a menudo con resultados mixtos. Los costos de los servicios de anestesiología para la endoscopia gastrointestinal han aumentado, mientras que los reembolsos de los endoscopistas gastrointestinales se han reducido.

La práctica de la sedación en endoscopia requiere del entendimiento de la evaluación preoperatoria, farmacología de los agentes, monitoreo durante el procedimiento, monitoreo, manejo de los efectos adversos y cuidados posprocedimiento **(4)**. Estos aspectos puntuales serán los trabajados en la presente revisión.

Guías actuales

La más amplia guía sobre competencias para sedación y entrenamiento de profesionales se incluyen en el currículo multisociedad para la sedación en endoscopia gastrointestinal, *Multisociety Sedation Curriculum for Gastrointestinal Endoscopy* (MSCGE) resultante de los esfuerzos combinados de la Sociedad Americana de Endoscopia Gastrointestinal, Asociación Americana de Gastroenterología, Colegio Americano de Gastroenterología, Asociación Americana para el estudio de las enfermedades hepáticas, y la Sociedad de enfermeras en gastroenterología y asociados **(5)**.

La Sociedad Americana de Anestesiólogos definió las guías para sedación para no anestesiólogos, que siguen teniendo vigencia. El más reciente currículo europeo viene de un consorcio entre la Sociedad Europea de Endoscopia Gastrointestinal, Sociedad Europea de Gastroenterología y la Sociedad Europea de Enfermeras en Gastroenterología y Endoscopia y asociados en 2013 **(6)**. Este currículo fue actualizado en 2015 con especial énfasis en el no-anestesiólogo que administra propofol **(7)**. Otras guías publicadas incluyen la de la Sociedad Española de Endoscopia **(8)** y la Sociedad Japonesa de Endoscopia **(9)**.

Aunque las guías difieren en su contenido específico, todas enfatizan en que el proceso de entrenamiento debe incluir el desarrollo de habilidades teóricas y prácticas. Las primeras incluyen una mezcla de actividades didácticas y de autoestudio y las últimas implican escenarios de simulación, así como la observación estrecha por un instructor. La visión americana (MSCGE) propende por un aprendizaje individualizado y autodirigido, mientras la europea se soporta en instrucciones por profesores o tutores y la organización de cursos de sedación. Los cursos europeos consisten en actividades de 3 días que combinan actividades teóricas y prácticas seguidas de, por lo menos, dos semanas de entrenamiento clínico con un mentor **(6)**. Ambos cursos enfatizan en la formación, la evaluación y la preparación antes del procedimiento **(10)**, la farmacología, las estrategias de monitoreo durante el procedimiento, el manejo de los efectos adversos y el monitoreo posprocedimiento.

Definición de sedación

La sedación es la alteración reversible del estado de conciencia, la cual se logra mediante el uso de medicamentos sedantes, analgésicos o disociativos para aliviar la ansiedad (ansiólisis), el dolor (analgesia), con mínimo movimiento y manejo de la estabilidad cardiovascular; esto permite a los pacientes tolerar procedimientos dolorosos o simplemente no placenteros, diagnósticos o terapéuticos en fuera del quirófano, bajo supervisión médica y monitoria de signos vitales continua. La sedación se considera como un continuo dinámico, pues no es posible separar la progresión desde sedación mínima hasta la anestesia general, por lo que es esencial que el personal proveedor de la misma esté preparado para prever, diagnosticar y manejar pacientes en plano de sedación profunda y anestesia general así como los posibles eventos adversos y críticos **(11)**.

Como resumen, se consideran cuatro niveles de sedación, de menor a mayor profundidad:

1. *Sedación mínima o ansiólisis*: el paciente responde a órdenes verbales.
2. *Sedación moderada y analgesia* (anteriormente sedación consciente): el paciente responde a estímulos verbales o táctiles.
3. *Sedación profunda y analgesia:* el paciente responde sólo a estímulos dolorosos.
4. *Anestesia:* el paciente no responde a estímulos dolorosos. Se puede precisar soporte ventilatorio.

En la Tabla 1 se resume el *continuum* de la sedación **(12)**.

Tabla 1. Diferentes estados de la sedación.

	Sedación mínima	Sedación moderada	Sedación profunda	Anestesia general
Respuesta	Respuesta verbal normal	Respuesta verbal o táctil	Responde al estímulo dolorosa	No responde al estímulo doloroso
Vía aérea	No afectada	No afectada	Puede requerir una intervención	Requiere intervención
Ventilación espontánea	No afectada	Adecuada	Puede ser inadecuada	Inadecuada
Función Cardiovascular	No afectada	Adecuada	Adecuada	Afectada

Fuente: tomada de (12).

Habitualmente, el nivel requerido para la endoscopia convencional es la sedación mínima o la sedación moderada. Este último término debe reemplazar el de *sedación consciente* de acuerdo con la propuesta de la Sociedad Americana de Anestesia en su trabajo de Anestesia para no anestesiólogos, donde se cuantifican los diferentes estados de sedación descritos (Tabla 2) **(13)**.

Tabla 2. Resumen de los niveles de sedación y su respuesta clínica.

	Respuesta verbal	Respuesta al dolor	Vía aérea	Ventilación espontanea	Función cardiovascular
Sobredosis de anestesia	0	0	0	0	0/+
Anestesia general	0	0	0	0/+	++
Sedación profunda	0	+	+	++	+++
Sedación moderada	+	++	+++	+++	+++++
Sedación mínima	+++	++++	++++	+++++	+++++
Paciente sin sedación	+++++	+++++	+++++	+++++	++++

Fuente: adaptado de (12).

La sedación profunda III (cuando el paciente responde a estímulos dolorosos o repetitivos) solamente se puede realizar si se cumplen los siguientes requisitos **(14)**:

Persona presente con Advance Care Life Support vigente (este certificado dura 2 años).

- Entrenamiento en monitorización electrocardiográfica (EKG)
- Entrenamiento en métodos avanzados de vías aéreas
- Curso avanzado de sedación, aprobado y refrendado cada 4 años
- Capacidad de lectura e interpretación electrocardiográficas
- Equipo de monitorización, que incluye: saturación de oxígeno en sangre (SpO_2), presión arterial no invasiva (PANI), EKG y, en algunos procedimientos, $EtCO_2$ (como lo indican las guías de sedación en Estados Unidos)
- Experiencia supervisada al comenzar a hacer sedaciones

Si estos requisitos no se cumplen no se puede realizar este nivel de sedación, pues se incurre en un significativo riesgo de complicaciones prevenibles.

Evaluación previa y monitoreo durante el procedimiento

Todos los pacientes a los que se les practica un procedimiento endoscópico requieren de una evaluación previa al procedimiento que determine los riesgos y ayude a manejar problemas relacionados con condiciones médicas preexistentes **(15)**. La historia y el examen físico focalizados, la revisión de la medicación actual y alergia a drogas, así como la evaluación del estado cardiopulmonar a la hora del procedimiento son necesarios para que se proporcione la seguridad adecuada al paciente **(16)**.

La evaluación antes del procedimiento debe incluir:

- Enfermedades de los mayores sistemas
- Presencia de ronquido, estridor o apnea del sueño
- Alergias a drogas, medicamentos usuales y potenciales interacciones de drogas
- Reacciones adversas a sedantes o anestésicos en intervenciones previas
- Tiempo de ayuno
- Abuso de alcohol, cigarrillo u otras sustancias

Además, el examen físico debe incluir la medición de signos vitales, el nivel de conciencia y el examen del corazón, pulmones y anatomía de la avía aérea. A continuación (Tabla 3), se define la clasificación de la Asociación Americana de Anestesia (ASA) de la condición física.

Tabla 3. Clasificación del estado físico según ASA.

Clasificación ASA	Definición	Ejemplos
ASA I	Paciente sano	Sin consumo de alcohol o cigarrillo
ASA II	Leve enfermedad sistémica	Enfermedad leve sin limitaciones sustanciales: cigarrillo, consumo de alcohol, embarazo, obesidad, HTA y DM controlada, enfermedad pulmonar leve
ASA III	Severa enfermedad sistémica	Limitaciones funcionales sustanciales como DM o HTA no controlada. EPOC, obesidad mórbida, hepatitis activa, dependencia alcohol, fracción de eyección baja, marcapaso, enfermedad renal terminal con diálisis, infarto miocardio reciente (tres meses), enfermedad coronaria/*stent*, ECV, isquemia cerebral
ASA IV	Severa enfermedad sistémica con amenaza de su vida	Infarto miocardio reciente (tres meses) enfermedad coronaria/*stent,* ECV, isquemia cerebral o cardíaca, disfunción valvular severa, fracción de eyección baja, sepsis, CID, enfermedad pulmonar aguda, enfermedad renal terminal sin diálisis
ASA V	Paciente moribundo	Ruptura de aneurisma de aorta, trauma masivo, sangrado intracraneal con efecto de masa, isquemia intestinal o falla multiorgánica
ASA VI	Paciente con muerte cerebral	Donante de órganos

CID: coagulación intravascular diseminada; DM: diabetes *mellitus*; ECV: enfermedad cerebrovascular; EPOC: enfermedad pulmonar obstructiva crónica; HTA: hipertensión arterial.
Fuente: adaptada de (17).

Pacientes a quienes se les practica procedimientos endoscópicos con sedación moderada o profunda deben tener un monitoreo continuo antes, durante y después de la administración de los sedantes. El monitoreo puede detectar tempranamente signos de alarma, tales como cambio en el pulso, presión sanguínea, estado ventilatorio, actividad eléctrica cardíaca, estado clínico y neurológico antes de que ocurra un compromiso clínico importante. Un monitoreo estándar de un paciente sedado al que se le practica un procedimiento endoscópico del TGI incluye el reporte de la frecuencia cardíaca, la presión sanguínea, la frecuencia respiratoria y la saturación de oxígeno. Aunque los equipos de monitoreo electrónico a menudo facilitan la evaluación del estado del paciente, estos no reemplaza un asistente vigilante y bien entrenado **(18)**.

El oxímetro de pulso mide la saturación de oxígeno y permite la evaluación del estado respiratorio en pacientes bajo sedación y analgesia. La administración de oxígeno suplementario ha mostrado que reduce la magnitud de la desaturación de oxígeno cuando es dado en el procedimiento endoscópico **(19)**.

El monitoreo con EKG continuo es razonable en pacientes de alto riesgo, aunque la necesidad de tal monitoreo no ha mostrado ser concluyente en ensayos controlados. Los pacientes que pueden beneficiarse con el monitoreo EKG son aquellos que tienen historia de enfermedad cardíaca o pulmonar importante, pacientes ancianos y en quienes se anticipa procedimientos prolongados **(20)**.

Los monitoreos de CO2 transcutáneo y de CO2 de manera periférica son métodos no invasivos para medir la actividad respiratoria. La capnografía se basa en que el dióxido de carbono absorbe la luz en la región infrarroja del espectro electromagnético. La cuantificación de la absorción conduce a la generación de una curva, la cual representa el estado de la actividad respiratoria del paciente en tiempo real. La capnografía identifica más fácilmente a los pacientes con episodios de apnea y cuando se usa como guía en la sedación resulta en una disminución de la retención de CO2 **(21)**. La capnografía es una forma superior de evaluar la ventilación, comparada con el oxímetro de pulso que evalúa la oxigenación. No se ha demostrado si el uso de la capnografía de rutina mejora el desenlace de los pacientes a los que se les practica sedación consciente **(22)**.

El monitoreo biespectral usa la lectura de un electroencefalograma continuo para generar una evaluación objetiva del grado de saturación. Un valor en la escala lineal de 100 (completamente despierto) a 0 (sin actividad de onda cerebral) es actualizado de forma continua durante el procedimiento para reflejar la actividad de onda cerebral reciente. Esta tecnología tiene el potencial de prevenir la sobresedación, pero actualmente no es un dispositivo de monitoreo estándar para pacientes a los que se les realiza una endoscopia de rutina **(23)**.

Medicamentos

La elección del sedante es operador dependiente, pero generalmente consiste en benzodiazepinas usadas tanto solas como en combinación con un opiáceo. Las benzodiacepinas más comúnmente usadas son el midazolam y el diazepam. La eficacia de sedación de estas dos benzodiacepinas es comparable. Sin embargo, muchos endoscopistas están a favor del midazolam por su rápido inicio de acción, corta duración y altas propiedades anestésicas **(24)**. Opiáceos tales como la meperidina o fentanyl, administrados intravenosamente, proporcionan tanto analgesia como sedación. El fentanilo tiene un inicio de acción y eliminación rápidas, además, reduce la incidencia de náuseas comparado con la meperidina.

Las combinaciones de benzodiacepinas con agentes opioides frecuentemente son usadas en procedimientos prolongados. Sin embargo, tales combinaciones pueden incrementar el riesgo de desaturación de oxígeno y de complicaciones cardiopulmonares. Un reporte sugirió que la adición de meperidina al midazolam fue favorable para los endoscopistas comparado con midazolam sólo en endoscopias superiores, pero que no indicó ningún beneficio adicional desde el punto de vista de los pacientes **(25)**. Antagonistas específicos de los opiáceos (naloxona) y benzodiacepinas (flumazenil) están disponibles y deben estar presentes en todas las unidades de endoscopias para tratar a los pacientes con exceso en la sedación.

Anestesia faríngea

La anestesia faríngea es a menudo usada para suprimir el reflejo nauseoso en procedimientos que incluyen el tracto GI superior. Comúnmente, se usan anestésicos tópicos que incluyen benzocaína, tetracaína y lidocaína. Estos son administrados en aerosol o enjuague. Los efectos duran hasta por 1 hora. A pesar de su amplio uso, hay información controvertida sobre sus beneficios. Un estudio sugiere que la anestesia tópica no produce beneficios adicionales cuando son usados en sedación consciente intravenosa **(25)**. Otro estudio sugiere que los beneficios podrían ser ma-

yores en pacientes menores de 40 años, a los que se les practique el procedimiento por primera vez y en aquellos que se encuentren particularmente ansiosos **(26)**. Hay numerosos reportes de caso en los que ocurrió metahemoglobinemia después de la administración de anestésicos tópicos. Esta debe ser sospechada por la presencia de "cianosis" clínica con PO2 arterial normal **(27)**. La sangre en la metahemoglobinemia ha sido descrita de diferentes formas tales como rojo oscuro, chocolate, café a azul y no cambia de color cuando se le adiciona oxígeno. El oxímetro de pulso no es confiable para monitorear la saturación de oxígeno en presencia de metahemoglobinemia. El tratamiento de metahemoglobinemia es con azul de metileno (2 mg/kg). El uso de rutina de anestesia tópica en la endoscopia superior debe ser reevaluado **(28)**; probablemente, esta proporciona poco beneficio para la mayoría de pacientes que reciben dosis de sedación intravenosa. Puede ser aceptable el uso de anestesia tópica para algunos pacientes, particularmente si se administra sedación leve o no se administra esta.

Benzodiacepinas

Las benzodiacepinas son usadas en la mayoría de los procedimientos endoscópicos, ya que potencian el efecto inhibitorio del ácido amino gamabutírico (GABA) en las neuronas del sistema nervioso central (SNC) en los receptores benzodiacepina. Estos receptores están localizados cerca de los receptores del GABA dentro de la membrana neuronal.

Las benzodiacepinas pueden producir relajación y cooperación y, a menudo, proporcionan una respuesta anestésica. Las dosis son ajustadas a la tolerancia del paciente dependiendo de la edad, comorbilidades, el uso de medicamentos adicionales y el nivel de complejidad del procedimiento. Adicional a los efectos deseables, puede ocurrir una importante depresión respiratoria. Este efecto es incrementado sinérgicamente con el uso de opiáceos intravenosos **(24)**.

El midazolam se une a los receptores específicos de benzodiacepinas en la neurona postsináptica GABA en diferentes sitios dentro del sistema nervioso central, incluyendo el sistema límbico y la formación reticular. Esta promueve efectos inhibitorios GABA sobre la excitabilidad neuronal, lo que resulta en un incremento en la permeabilidad neuronal a los iones de cloro. Este movimiento de los iones de cloro causa una hiperpolarización (disminución del estado excitable) y estabilización. Se ha encontrado que el midazolam atraviesa la placenta y es categoría D en el embarazo; asimismo, este se encuentra en la leche materna **(29)**.

El midazolam causa amnesia anterógrada, además, otras reacciones paroxísticas que se han reportado incluyen conductas hiperactivas o agresivas ("efecto paradójico"). El midazolam no tiene propiedades analgésicas, antidepresivas o antipsicóticas. La dosis de inicio para la sedación consciente es de 1 mg, administrados lentamente vía intravenosa; esta dosis se ajusta a los efectos deseados con dosis repetidas cada 2–3 minutos si es necesario. La dosis usual total está entre 2,5–5 mg. Dosis más pequeñas pueden ser usadas en pacientes ancianos. Dosis mayores pueden ser necesarias en algunos pacientes para alcanzar los efectos deseables. Si los narcóticos u otros depresores del SNC son administrados, la dosis del midazolam deberá ser reducida al 30 % **(20)**.

El diazepam tiene propiedades similares al midazolam, aunque posee una vida media más larga, mayor riesgo de flebitis y menos capacidades anestésicas. Este es administrado en un bolo inicial de 2,5–5 mg. Incrementos de dosis de 2,5 mg pueden ser dados en intervalos cada 3–4 minutos. El diazepam es categoría D en el embarazo. Síntomas de sobredosificación incluyen: la depresión respiratoria, hipotensión, coma, estupor, confusión y apnea.

El tratamiento para la sobredosis de benzodiacepinas es de soporte. El flumazenil ha mostrado un bloqueo selectivo en la unión de las benzodiacepinas con su receptor, lo que da como resultado una reversión de la depresión del SNC. Este tiene una eficacia limitada en revertir la depresión respiratoria. Por esta razón, los pacientes que desa-

rrollan una depresión respiratoria severa, después de habérseles suministrado un agente opioide y una benzodiacepina, generalmente deben recibir naloxona antes de dárseles flumazenil. La suspensión aguda, que incluye convulsiones, puede ser precipitada después de la administración de flumazenil a pacientes que reciben terapia con benzodiacepinas durante largo tiempo. La dosis de flumazenil es de 0,2 mg intravenosos y puede ser repetido hasta 3 mg. El flumazenil es categoría C en el embarazo **(20)**.

Opiáceos

El fentanilo se une con receptores específicos en muchos sitios dentro del SNC e incrementa el umbral del dolor, altera la percepción del dolor e inhibe las vías ascendentes de este. La dosis típica para la sedación es de 25–50 mcg, repetidos cada 1 a 2 minutos hasta que los efectos deseados sean alcanzados. La dosis total usual es de 50–200 mcg para procedimientos de rutina. La vida media es de 2 a 4 horas.

La meperidina también se une a receptores opiáceos en el SNC, inhibe las vías ascendentes de dolor y altera la percepción de este. Produce depresión generalizada del SNC. La dosis usual para procedimientos de rutina es de 50–100 mcg. Algunos pacientes pueden requerir dosis mayores para alcanzar los efectos deseados **(30)**.

La naloxona es un antagonista opioide usado para revertir la sedación y la depresión respiratoria causada por los estos. Medidas adicionales apropiadas de soporte como son los fluidos de resucitación así como agentes vasopresores pueden ser necesarios para manejar el compromiso cardiovascular resultante de una sobredosis con narcóticos. La dosis usual de naloxona dada para revertir un paciente sobredosificado con depresión respiratoria es de 0,4 mg por vía intravenosa. Dosis más pequeñas pueden ser usadas en individuos ancianos. Dado que la naloxona puede ser eliminada más rápidamente que la meperidina, los individuos que reciben altas dosis de este último y luego naloxona para revertirlo deben ser observados cuidadosamente para detectar el desarrollo de resedación. La administración de naloxona causa la liberación de catecolaminas, por consiguiente, debe ser usada con precaución en individuos ancianos y en quienes padecen alguna enfermedad cardíaca para evitar complicaciones cardiovasculares. Adicionalmente, la administración en pacientes que toman narcóticos regularmente puede generar una crisis de dolor aguda y precipitar un síndrome de abstinencia agudo.

Todos los agentes narcóticos deben ser usados cuidadosamente en pacientes que estén tomando otros depresores del SNC como otros agentes narcóticos, sedantes, tranquilizantes, fenotiazinas y antihistamínicos. Muchas de las interacciones medicamentosas con inhibidores de la monoaminoxidasa (MAO) han sido descritas con meperidina. Sin embargo, otros narcóticos deben ser evitados en pacientes que tomen MAO. Los narcóticos también disminuirán el umbral en pacientes con historia de desórdenes convulsivos y la dosis debe ser adecuadamente más baja. La meperidina debe ser usada con cuidado en pacientes con alteraciones renales importantes por la acumulación de metabolitos que pueden ocasionar convulsiones. El fentanilo en dosis altas puede causar rigidez de la pared torácica (tórax leñoso) y dificultar la respiración. El fentanilo y la meperidina son categoría C en el embarazo. La naloxona es categoría B en el embarazo **(20)**.

Ketamina

Se trata de un derivado de la fenciclidina que actúa sobre varios receptores, incluyendo la N-metil-d-aspartato, dopamina 2, y noradrenalina **(31)**. Tiene un rápido inicio de acción con una corta vida media. La principal ventaja de la ketamina sobre los otros medicamentos empleados en la sedación endoscópica, incluso sobre el propofol, es su habilidad para proveer analgesia sin inducir apnea o depresión respiratoria **(32)**. Además, la ketamina no deprime los reflejos de la vía aérea. Existen pocos datos de su uso en sedación y la mayoría de publicaciones son en anestesia pediátrica por su menor inducción de apnea **(33)**. Sin embargo, la ausencia de efectos adversos respiratorios no ha llevado a popularizar la ketamina por

la inducción del llamado *fenómeno de emergencia* (delirio, llanto, agitación, alucinaciones con percepciones alteradas) especialmente en adultos. Se recomienda la administración conjunta con midazolam para evitar algunos de los efectos de emergencia.

Propofol

La implementación del uso del propofol en endoscopia por el endoscopista se le atribuye al Dr. John Walker en Oregon, quien desarrolló los protocolos en conjunto con anestesiólogos de su unidad de para el entrenamiento y certificación de enfermeras para la dosificación del propofol como agente único en las endoscopias **(34)**. El propofol (2,6-diisopropilfenol) es un agente hipnótico, no analgésico, que actúa liberando ácido gama aminobutírico en el cerebro, cursa con una acción ultracorta y es utilizado para la inducción y mantenimiento de la anestesia general, es útil para la inducción de sedación profunda en procedimientos endoscópicos, ya que mejora la satisfacción del paciente y se asociar a un menor tiempo de recuperación posterior al procedimiento respecto a la sedación estándar con midazolam-meperidina **(13,35)**.

Sin embargo, es claro que el propofol es de difícil administración como agente único, si no es para sedación profunda o anestesia general, su uso único en endoscopia cursa con marcada tos y náuseas **(36)**. Por esto se implementó la sedación balanceada con propofol, con la cual se logra una sedación moderada y se inicia con la administración de una benzodiacepina más un opioide antes de la primera dosis de propofol **(37)**.

Algunos expertos han sugerido una potencial de sinergia entre fármacos de diferentes clases creando un mayor riesgo que debe evitarse. Sin embargo, cualquier afirmación de este tipo refleja una experiencia insuficiente con el uso del propofol en combinación con otros agentes para la sedación en endoscopia, ya que la terapia combinada prácticamente permite el objetivo del propofol como es la sedación moderada. Durante la endoscopia superior, el fentanilo bloquea la tendencia de los pacientes a toser y, durante la colonoscopia, este proporciona cierto alivio del dolor; mientras que una benzodiacepina (casi siempre midazolam) proporciona una excelente amnesia para el paciente en sedación moderada **(36–38)**. Además, el opioide y la benzodiacepina aminoran los movimientos del paciente y los intentos de retirada del equipo por el paciente cuando los procedimientos se realizan con sedación moderada con un solo agente como propofol.

Durante la sedación balanceada con propofol (BPS), las dosis de fentanilo son típicamente de 50 a 75 mcg y las dosis de midazolam son de 1 a 2 mg. Después de la dosis inicial del opioide o benzodiacepina, todas las dosis adicionales son con propofol. Durante la BPS, tanto la endoscopia superior como la colonoscopia pueden llevarse a cabo a nivel de una sedación moderada, y la dosis total de propofol suele reducirse a la mitad o más en comparación con la cantidad de propofol administrado como un solo agente **(38)**. La dosificación de propofol en BPS es menos frecuente en comparación con el propofol de un solo agente, lo que reduce el estrés para el personal que está administrando el fármaco **(39)**.

El propofol presenta un margen relativamente estrecho para provocar una depresión de la función respiratoria que precise ventilación asistida (anestesia general), no se dispone de un antagonista que revierta sus efectos y, para el control de la sedación, se requiere la presencia de una persona independiente de quien realiza la prueba endoscópica **(40)**. Por estas razones, la introducción del propofol como sustituto de las benzodiacepinas y opiáceos en endoscopia podría justificar la incorporación de anestesistas a estas unidades.

Fosfopropofol

El fosfopropofol es una prodroga del propofol que permite una administración más segura por cursar con unos picos menores y más prolongados en sangre y como mayor ventaja. Este fue aprobado por la Food and Drug Administration (FDA) en 2008 **(41)**. El fosfopropofol no presenta efectos adversos como el dolor al momento de la aplicación aunque

produce prurito o parestesia perineal **(42)**. Los estudios de su uso en endoscopia lo muestran como un agente seguro **(43)**.

En la Tabla 4 se recogen las características de los medicamentos más utilizados en la sedación para endoscopia gastrointestinal **(4)**.

Tabla 4. Perfil farmacológico de los agentes más usados en sedación.

Agente	Inicio acción (min)	Efecto pico (min)	Duración (min)	Efectos colaterales	Antagonista
Midazolam	1–2	3–4	15–80	Depresión respiratoria, desinhibición, arritmias	Flumazenil
Diazepam	2–3	3–5	360	Depresión respiratoria, desinhibición	Flumazenil
Propofol	< 1	1–2	4–8	Hipoxemia, apnea, hipotensión, bradicardia, dolor en el sitio de inyección, obstrucción aérea, síndrome de infusión del propofol	Ninguno
Meperidina	3–6	5–7	60–180	Depresión respiratoria, inestabilidad cardiovascular, náusea y vómito, neurotoxicidad con falla renal	Naloxone
Fentanilo	1–2	3–5	30–60	Depresión respiratoria, tórax leñoso, hipertonía muscular	Naloxone

Fuente: adaptada de (4).

Monitoreo posprocedimiento

Después de terminar el procedimiento endoscópico, los pacientes son observados para detectar los efectos adversos tanto de la instrumentación como de la sedación. La duración de la observación depende del tipo de procedimiento y de los riesgos percibidos en los pacientes. Los pacientes pueden ser trasladados de la unidad de endoscopia o del área de recuperación posprocedimiento una vez los signos vitales sean estables y el paciente alcance un nivel apropiado de consciencia. A pesar de la apariencia de una recuperación apropiada, es bien reconocido que los pacientes pueden tener períodos prolongados de amnesia o alteración del juicio y de los reflejos después de que son administrados intravenosamente medicamentos para inducir sedación.

A los pacientes se les debe advertir antes de la administración de los sedantes, que pueden ocurrir períodos prolongados de alteración de la cognición. Ellos deben ser instruidos para que asistan acompañados y que no hagan planes de manejar, operar máquinas pesadas o maquinaria potencialmente peligrosas, o tomar decisiones de acuerdos legales. Cuando los sedantes son administrados, debe hacerse un acompañamiento competente a los pacientes al trasladarse a la sala de recuperación.

Las instrucciones escritas en el traslado son necesarias cuando los períodos de amnesia son variables luego de la sedación. Las instrucciones después del procedimiento sobre los signos y síntomas de potenciales desenlaces adversos y complicaciones también son recomendables. A los pacientes debe dárseles instrucciones escritas en pasos a seguir en caso de una complicación, incluyendo el número telefónico donde una cobertura de 24 horas esté disponible en caso de una emergencia.

El uso electivo de naloxona o flumazenil puede ser considerado para reducir el tiempo en el cuarto de recuperación después de la endoscopia. El uso de flumazenil de rutina ha mostrado estar asociado con una recuperación del estado de vigilia más rápido y con reversión de la amnesia, sin incrementar el riesgo de resedación comparado con el placebo. La administración de antagonistas después del procedimiento endoscópico no obviará la necesidad de una apropiada observación posprocedimiento y la planeación de un traslado seguro. Más información es necesaria antes de que

llegue a ser recomendado una práctica de rutina para pacientes con endoscopia ambulatoria **(20)**.

Circunstancias especiales

Endoscopia sin sedación

En pacientes seleccionados puede ser posible practicárseles endoscopias sin sedación. Endoscopios ultradelgados con diámetros de 5,3 a 6 mm pueden mejorar la tolerancia a las endoscopias superiores y pueden ser usados sin sedación **(44)**. En general, es usada anestesia tópica. Hay diferentes estudios que muestran colonoscopias exitosas en pacientes que no recibieron sedación o sólo si esta era necesaria **(45)**.

Pacientes mayores, hombres, no ansiosos o sin historia de dolor abdominal pueden tener mejor tolerancia a la endoscopia superior y a la colonoscopia con pequeña o ninguna sedación. Para procedimientos realizados sin medicamentos, es prudente usar niveles variados de monitoreo según la situación lo demande.

Sedación profunda o anestesia general

Algunos pacientes a los que se les practica procedimientos terapéuticos prolongados se benefician de sedación profunda con medicamentos como el propofol **(46)**. Este ha demostrado ser superior a los sedantes estándares benzodiacepinas/narcóticos para procedimientos complejos como la CPRE. El uso de sedación profunda de rutina en endoscopia superior e inferior es controversial y proporciona pocos beneficios sobre la sedación moderada estándar **(46)**.

La sedación profunda requiere de un monitoreo más intensivo por individuos entrenados. Los factores de riesgo relacionados con la sedación, la profundidad y la urgencia del procedimiento endoscópico desempeñan una función importante en la determinación de la asistencia de un anestesiólogo **(47)**. Los factores de riesgos relacionados con la sedación incluyen: condiciones médicas importantes como edades extremas; enfermedad pulmonar, cardíaca, renal o hepática severa; embarazo; abuso de drogas o alcohol, y pacientes que no colaboran o a los que es potencialmente difícil intubar la vía aérea. Los expertos de la Sociedad Americana de Anestesiología (ASA) mencionan que el manejo de la vía aérea puede ser difícil si el paciente presenta alguna de las siguientes situaciones:

- Historia de problemas previos con sedación o analgesia
- Historia de estridor, ronquidos o apnea de sueño
- Rasgos faciales dismórficos, tales como el síndrome de Pierre-Robin o trisomía 21
- Anormalidades orales, tales como abertura pequeña (< 3 cm en un adulto), masa en el cuello, enfermedad de la columna cervical o trauma, desviación de la tráquea, artritis reumatoidea avanzada
- Anormalidades de la mandíbula tales como micrognatia, retrognatia, trismos o maloclusión importante

La guía de los expertos de ASA indica que en presencia de uno o más factores de riesgo asociados a la sedación, junto con el riesgo potencial de la sedación profunda, incrementará el riesgo de eventos adversos asociados a la sedación. En esta situación si el practicante no está entrenado en el rescate de pacientes de una anestesia general, entonces un anestesiólogo debe ser consultado. La asistencia de rutina de un anestesiólogo en pacientes de riesgo promedio a los que se les practica una endoscopia superior o inferior estándar no es recomendada y es prohibitiva por el sobrecosto **(48)**, por lo que una alternativa es la asistencia por médicos generales entrenados en sedación por fuera de quirófanos.

Alta del paciente

Tras la sedación/analgesia el paciente deberá permanecer en la unidad de endoscopia hasta que recupere su estado de consciencia basal, ya sea en la sala de endoscopia debidamente monitoreado o en una sala de recuperación. El control del paciente en esta fase corre a cargo de enfermería.En el momento

del alta, es aconsejable darle instrucciones por escrito y un número de teléfono donde poder hacer consultas sobre su recuperación posterior.

Existen diferentes escalas para conocer el momento más adecuado del alta. Una de ellas, muy práctica por su simplicidad, es la de Aldrete **(49)**, la cual considera que puede ser dado de alta el paciente cuando puede vestirse sin ayuda. Esta escala está basada en un baremo numérico requiriendo una puntuación de 9 o mejor 10 puntos para el alta (Tabla 5).

Tabla 5. Escala de Aldrete modificada.

	Características	Puntos
Actividad	Mueve 4 extremidades voluntariamente o ante órdenes	2
	Mueve 2 extremidades voluntariamente o ante órdenes	1
	Incapaz de mover las extremidades	0
Respiración	Capaz de respirar profundo y toser	2
	Disnea o respiración limitada	1
	Apnea	0
Circulación	Presión arterial ≤ 20 % del nivel preanestésico	2
	Presión arterial 20–49 % del nivel preanestésico	1
	Presión arterial ≥ 50 % del nivel preanestésico	0
Consciencia	Completamente despierto	2
	Responde a la llamada	1
	No responde	0
Saturación de oxígeno	Mantiene SaO_2 > 92 % con aire ambiente	2
	Necesita O^2 para mantener SaO^2 > 90 %	1
	SaO_2 < O_2 con O_2 suplementario	0

Fuente: adaptada de (49).

Complicaciones de la sedación

La sedación/analgesia es un procedimiento seguro, pero no exento de complicaciones, entre las que se incluyen: el dolor en la zona de punción, mareo, hipotensión, alergia al fármaco utilizado, hematoma en la zona de punción venosa, extravasación dolorosa del fármaco, alucinaciones, mioclonías, convulsiones, confusión, coma, estreñimiento, retención urinaria, prurito, enrojecimiento facial, arritmias, hipertensión, cuadro vagal/bradicardia, broncoaspiración, isquemia miocárdica, desaturación de oxígeno, depresión respiratoria/apnea e incluso el paro cardiorrespiratorio y la muerte.

Para prevenir las complicaciones es preciso una historia dirigida a descartar: alergias a anestésicos, al huevo y a la soya, antecedentes de problemas ocurridos en anestesias previas, problemas de intubación, antecedentes de dependencias a drogas, antecedentes de ingesta de fármacos antidepresivos, neurolépticos, o cardiológicos, etc.

Ahora bien, es fundamental predecir qué pacientes pueden tener más posibilidades de presentar problemas para mantener permeable la vía respiratoria, por lo que se debe tener en cuenta en los pacientes **(50)**:

- Antecedentes de problemas en anestesias previas
- Apnea del sueño, estridor o roncadores
- Dismorfias faciales: síndrome Pierre-Robin o trisomía 21
- Anomalías de la cavidad oral: orificio oral abierto de menos de 3 cm, incisivos protruyentes, paladar arqueado, macroglosia, hipertrofia tonsilar o úvula no visible
- Anomalías del cuello: obesidad mórbida, cuello corto, extensión limitada del cuello, bocio

endotorácico, masas en el cuello, disminución del espacio hioideomental de menos de 3 cm
- Anomalías mandibulares: micrognatia, retrognatia, trismos

Para evitar o disminuir los episodios de desaturación e hipoxemia, se puede administrar oxigenoterapia por cánula nasal o abrebocas, adaptado durante la exploración endoscópica en pacientes sedados; no obstante, se debe reconocer que esto puede retrasar la detección por el pulsioxímetro de una apnea.

En un estudio suizo que comprende 179 953 procedimientos **(51)**, se administró sedación de diferentes tipos, incluyendo el propofol, y se encontró una frecuencia de complicaciones del 0,18 % y una mortalidad relacionada del 0,0014 %.

Entrenamiento en sedación

La Sociedad Americana de Anestesiología (ASA) ha contribuido a la definición de los requisitos y modos de sedación en endoscopia digestiva al haber desarrollado la Practice Guidelines for Sedation and Analgesia by Non-Anesthesiologists **(13,52)**, cuyas recomendaciones han sido incluidas en las nuevas guías de la Asociación Americana de Endoscopia Digestiva sobre sedación consciente y monitorización y sobre sedación profunda y anestesia para endoscopia gastrointestinal **(13)**. Cabe destacar que la Practice Guidelines for Sedation and Analgesia by Non-Anesthesiologists fue diseñada para ser aplicable en procedimientos realizados tanto en hospitales como en clínicas independientes, por médicos, odontólogos o profesionales capacitados para ello. Por lo tanto, los requisitos para la sedación en endoscopia se cumplen por una cualificación profesional adecuada y no por la posesión del título de *anestesiólogo*.

La Resolución 2003 de 2014 del Ministerio de Salud y Protección Social define los procedimientos y condiciones de inscripción de los Prestadores de Servicios de Salud y de habilitación de servicios de salud. Con base en esta normatividad, la Sociedad Colombiana de Anestesiología y Reanimación (SCARE) publicó el consenso nacional multidisciplinario, incluyendo a la Asociación Colombiana de Endoscopia Digestiva (ACED): recomendaciones para la sedación y la analgesia por médicos no anestesiólogos y odontólogos de pacientes mayores de 12 años, para fomentar las recomendaciones y, de esta manera, los no–anestesiólogos puedan realizar sedaciones nivel I y II con un buen nivel de seguridad **(11)**. Sus aspectos más importantes son: administración de la sedación por una persona diferente del operador; recomendaciones en cuanto a la capacitación, la monitorización, el uso de un solo medicamento para la sedación y la disponibilidad de medicamentos y equipos de respaldo; la necesidad de realizar una evaluación previa a la sedación, así como el consentimiento informado y el registro durante el procedimiento, y recomendaciones para considerar un bajo umbral con el fin de solicitar el apoyo de un anestesiólogo. En este consenso, se planteó como objetivo principal de la sedación lograr un balance entre la comodidad del paciente y su seguridad. Para lograr este balance, el proveedor de la sedación debe cumplir con unos requisitos durante el proceso dados por el Comité de Seguridad de la Sociedad Colombiana de Anestesiología y Reanimación en el texto "Normas mínimas 2009 para el ejercicio de la anestesiología en Colombia" **(53)**.

Guía colombiana para la sedación

La SCARE implementó la primera *Guía de práctica clínica para la administración de sedación fuera de quirófano en mayores de 12 años*, la cual lideró con el apoyo metodológico del Grupo Cochcrane de la Universidad Nacional y la participación de otras seis sociedades científicas como un ejercicio multiprofesional.

La citada Guía de Práctica Clínica (GPC) pretende brindar una atención con la más alta calidad, con base en la mejor evidencia disponible, producto de la investigación y la innovación tecnológica, así como disminuir la variabilidad no justificada en la práctica, racionalizar el uso de los recursos, proteger la seguridad de los pacientes al observar las

buenas prácticas y generar una nueva cultura de atención, acorde con los estándares más exigentes.

Para la elaboración de las recomendaciones se siguió un diseño metodológico riguroso, válido y reproducible; con ello se buscó prevenir y controlar los sesgos, con una visión interdisciplinaria y con amplios espacios de participación y discusión. Para la construcción de las recomendaciones fue necesario recuperar sistemáticamente y estudiar toda la información disponible, al revisar críticamente su validez, calificar su calidad, generar resultados secundarios a partir de estudios primarios, hacer revisiones sistemáticas o metaanálisis, y adelantar mesas de discusión para resolver las controversias.

Entre otros apartes, se enfatiza en la GPC que los cursos 'relámpagos' de 4 a 6 horas o un día deberán desaparecer. Si un profesional de la salud va a utilizar Propofol para sedar a un paciente mayor de 12 años, fuera de quirófano, debió ser entrenado por lo menos con 70 horas de práctica supervisada, lo cual contrasta —en perjuicio del paciente— con la publicidad en medios masivos de cursos de ocho horas de capacitación.

Resumen

Se recogen algunos puntos destacables y con los grados de recomendación siguientes: A Extremadamente recomendable. B Recomendación favorable. C Recomendación favorable pero no concluyente. D Ni se recomienda ni se desaprueba.

- Una historia y examen físico focalizado se requiere antes de la administración de la sedación (grado de recomendación C).
- Monitoreo de rutina de la frecuencia de pulso, presión sanguínea, saturación de oxígeno en los pacientes es útil para identificar problemas tempranamente. (grado de recomendación B).
- Monitoreo con lectura de EKG puede ser útil en casos seleccionados. (grado de recomendación C).
- La capnografía, medición de la retención de dióxido de carbono, puede ser útil en casos prolongados. (grado de recomendación A).
- El uso de benzodiacepinas y/o opiáceos dará como resultado un desenlace satisfactorio en casi todos los pacientes. (grado de recomendación B).
- Los endoscopistas prefieren la combinación de estas drogas, pero esta suma reporta pocos beneficios desde el punto de vista de los pacientes. (grado de recomendación A).
- Antagonistas específicos de los opiatos (naloxona) y benzodiacepinas (flumazenil) están disponibles y deben estar presentes en todas las unidades de endoscopias para tratar a los pacientes sobre-sedados. (grado de recomendación C).

Conclusión

La implementación de procedimientos cada vez más demandantes en técnicas avanzadas endoscópicas con pacientes complejos ha hecho necesario el proveer una sedación apropiada y, sobre todo, segura. Esto se logra con base en el cumplimiento de la normatividad vigente y con el adecuado entrenamiento del personal involucrado.

Referencias

1. Yoon SB, Cho YS. Sedation for gastrointestinal endoscopy: Practical issues in patient safety and quality management. Clin Endosc. 2016;49(1):1–3. Doi: http://doi.org/b9dz.

2. Vaessen HH, Knape JT. Considerable variability of procedural sedation and analgesia practices for gastrointestinal endoscopic procedures in europe. Clin Endosc. 2016;49(1):47–55. Doi: http://doi.org/b9d2.

3. Moon SH. Sedation regimens for gastrointestinal endoscopy. Clin Endosc. 2014;47(2):135–40. Doi: http://doi.org/b9d3.

4. Da B, Buxbaum J. Training and competency in sedation practice in gastrointestinal endoscopy. Gastrointes Endosc Clin N Am. 2016;26(3):443–62. Doi: http://doi.org/b9d4.

5. American Association for Study of Liver Diseases; American College of Gastroenterology; American Gastroenterological Association Institute; American Society for Gastrointestinal Endoscopy; Society for Gastroenterology Nurses and Associates; Vargo JJ, et al. Multisociety sedation curriculum for gastrointestinal endoscopy. Gastrointest Endosc. 2012;76(1):e1–25. Doi: http://doi.org/b9d5.

6. Dumonceau JM, Riphaus A, Beilenhoff U, Vilmann P, Hornslet P, Aparicio JR, et al. European curriculum for sedation training in gastrointestinal endoscopy: position statement of the European Society of Gastrointestinal Endoscopy (ESGE) and European Society of Gastroenterology and Endoscopy Nurses and Associates (ESGENA). Endoscopy. 2013;45(6):496–504. Doi: http://doi.org/b9d6.

7. Dumonceau JM, Riphaus A, Schreiber F, Vilmann P, Beilenhoff U, Aparicio JR, et al. Non-anesthesiologist administration of propofol for gastrointestinal endoscopy: European Society of Gastrointestinal Endoscopy, European Society of Gastroenterology and Endoscopy Nurses and Associates Guideline--Updated June 2015. Endoscopy 2015;47(12):1175–89. Doi: http://doi.org/b9d7.

8. Igea F, Casellas JA, González-Huix F, Gómez-Oliva C, Baudet JS, Cacho G, et al. Sedation for gastrointestinal endoscopy. Endoscopy. 2014;46(8):720–31. Doi: http://doi.org/b9d8.

9. Obara K, Haruma K, Irisawa A, Kaise M, Gotoda T, Sugiyama M. Guidelines for sedation in gastroenterological endoscopy. Dig Endosc. 2015;27(4):435–49. Doi: http://doi.org/f7gbxv.

10. Kang SH, Hyun JJ. Preparation and patient evaluation for safe gastrointestinal endoscopy. Clin Endosc. 2013;46(3):212–8. Doi: http://doi.org/b9d9.

11. Ibarra P, Galindo M, Molano A, Niño C, Rubiano A, Echeverry P, et al. Sedation and analgesia recommendations for non-anesthesiologist physicians and dentist in patients over 12 years old. Rev Colomb Anestesiol. 2012;40(1):67–74. Doi: http://doi.org/f2fjnc.

12. Mahmud N, Berzin TM. Extended monitoring during endoscopy. Gastrointest Endosc Clin N Am. 2016;26(3):493–505. Doi: http://doi.org/b9ff.

13. American Society of Anesthesiologists Task Force on Sedation, Analgesia by Non-Anesthesiologists. Practice guidelines for sedation and analgesia by non-anesthesiologists. Anesthesiology. 2002;96(4):1004–17. Doi: http://doi.org/dqst27.

14. Dumonceau JM, Riphaus A, Aparicio JR, Beilenhoff U, Knape JT, Ortmann M, et al. European Society of Gastrointestinal Endoscopy, European Society of Gastroenterology and Endoscopy Nurses and Associates, and the European Society of Anaesthesiology Guideline: Non-anesthesiologist administration of propofol for GI endoscopy. Endoscopy 2010;42(11):960–74. Doi: http://doi.org/fbvd9n.

15. Tetzlaff JE, Maurer WG. Preprocedural assessment for sedation in gastrointestinal endoscopy. Gastrointest Endosc Clin N Am. 2016;26(3):433–41. Doi: http://doi.org/b9fg.

16. Singh B. Is procedural sedation safe by non-anesthesiologists? J Anesth. 2013;27(4):635–6. Doi: http://doi.org/b9fh.

17. American Society of Anesthesiologists. ASA physical status classification system. ASA; 2014 [cited 2017 Jul 7]. Available from: https://goo.gl/u23F6g.

18. Divatia J. Pulse oximetry: Mandatory for sedation during regional/local Anaesthesia (but

watch for hypoventilation!). Indian J Anaesth. 2011;55(3):217–9. Doi: http://doi.org/fqh5xh.

19. Talaie R, Monfared MH, Zojaji H, Dadashzadeh N, Zali MR, Sheikhvatan M. Effects of sedation during upper gastrointestinal endoscopy on arterial oxygen saturation. Hepatogastroenterology. 2009;56(89):158–61.

20. Castaño R. Sedación en endoscopia. In: Aponte D, Reyes G, Roldán LF, Hani AC, Gil FL, Emura F, et al., editors. Técnicas en endoscopia digestiva. Bogotá: Asociación Colombiana de Endoscopia; 2007: p: 85–96.

21. Nelson DB, Freeman ML, Silvis SE, Cass OW, Yakshe PN, Vennes J, et al. A randomized, controlled trial of transcutaneous carbon dioxide monitoring during ERCP. Gastrointest Endosc. 2000;51(3):288–95. Doi: http://doi.org/cr2m8n.

22. ASGE Technology Committee, Gottlieb KT, Banerjee S, Barth BA, Bhat YM, Desilets DJ, et al. Monitoring equipment for endoscopy. Gastrointest Endosc. 2013;77(2):175–80. Doi: http://doi.org/f2hbbd.

23. Qadeer MA, Vargo JJ, Patel S, Dumot JA, López AR, Trolli PA, et al. Bispectral index monitoring of conscious sedation with the combination of meperidine and midazolam during endoscopy. Clin Gastroenterol Hepatol. 2008;6(1):102–8. Doi: http://doi.org/c97vk4.

24. Ishiguro T, Ishiguro C, Ishiguro G, Nagawa H. Midazolam sedation for upper gastrointestinal endoscopy: comparison between the states of patients in partial and complete amnesia. Hepatogastroenterology. 2002;49(44):438–40.

25. Laluna L, Allen ML, Dimarino AJ Jr. The comparison of midazolam and topical lidocaine spray versus the combination of midazolam, meperidine, and topical lidocaine spray to sedate patients for upper endoscopy. Gastrointest Endosc. 2001;53(3):289–93. Doi: http://doi.org/fdm2sk.

26. Soma Y, Saito H, Kishibe T, Takahashi T, Tanaka H, Munakata A. Evaluation of topical pharyngeal anesthesia for upper endoscopy including factors associated with patient tolerance. Gastrointest Endosc. 2001;53(1):14–8. Doi: http://doi.org/c2f365.

27. Karim A, Ahmed S, Siddiqui R, Mattana J. Methemoglobinemia complicating topical lidocaine used during endoscopic procedures. Am J Med. 2001;111(2):150–3. Doi: http://doi.org/fsxg4v.

28. Gunaratnam NT, Vazquez-Sequeiros E, Gostout CJ, Alexander GL. Methemoglobinemia related to topical benzocaine use: is it time to reconsider the empiric use of topical anesthesia before sedated EGD? Gastrointest Endosc. 2000;52(5):692–3. Doi: http://doi.org/frjkdk.

29. Olkkola KT, Ahonen J. Midazolam and other benzodiazepines. Handb Exp Pharmacol. 2008;(182):335–60. Doi: http://doi.org/b73dwd.

30. Robertson DJ, Jacobs DP, Mackenzie TA, Oringer JA, Rothstein RI. Clinical trial: a randomized, study comparing meperidine (pethidine) and fentanyl in adult gastrointestinal endoscopy. Aliment Pharmacol Ther. 2009;29(8):817–23. Doi: http://doi.org/dpf2j2.

31. Kochhar GS, Gill A, Vargo JJ. On the horizon: The future of procedural sedation. Gastrointest Endosc Clin N Am. 2016;26(3):577–92. Doi: http://doi.org/b9gn.

32. Goudra BG, Singh PM. Propofol alternatives in gastrointestinal endoscopy anesthesia. Saudi J Anaesth. 2014;8(4):540–5. Doi: http://doi.org/b9gp.

33. Miqdady MI, Hayajneh WA, Abdelhadi R, Gilger MA. Ketamine and midazolam sedation for pediatric gastrointestinal endoscopy in the Arab world. World J Gastroenterol. 2011;17(31):3630–5. Doi: http://doi.org/fs334s.

34. Walker JA, McIntyre RD, Schleinitz PF, Jacobson KN, Haulk AA, Adesman P, et al. Nurse-administered propofol sedation without anesthesia specialists in 9152 endoscopic cases in an ambulatory surgery center. Am J Gastroenterol. 2003;98(8):1744–50. Doi: http://doi.org/dkqfh3.

35. Wang D, Wang S, Chen J, Xu Y, Chen C, Long A, et al. Propofol combined with traditional sedative agents versus propofol- alone sedation for gastrointestinal endoscopy: a meta-analysis. Scand J Gastroenterol. 2013;48(1):101–10. Doi: http://doi.org/b9gq.

36. Rex DK. Review article: moderate sedation for endoscopy: sedation regimens for non-anaesthesiologists. Aliment Pharmacol Ther. 2006;24(2):163–71. Doi: http://doi.org/c7kb2q.

37. Cohen LB, Dubovsky AN, Aisenberg J, Miller KM. Propofol for endoscopic sedation: A protocol for safe and effective administration by the gastroenterologist. Gastrointest Endosc. 2003;58(5):725–32. Doi: http://doi.org/bjmsvt.

38. VanNatta ME, Rex DK. Propofol alone titrated to deep sedation versus propofol in combination with opioids and/or benzodiazepines and titrated to moderate sedation for colonoscopy. Am J Gastroenterol. 2006;101(10):2209–17. Doi: http://doi.org/fgddgd.

39. Rex DK. Endoscopist-Directed Propofol. Gastrointest Endosc Clin N Am. 2016;26(3):485–92. Doi: http://doi.org/b9gr.

40. Chutkan R, Cohen J, Abedi M, Cruz-Correa M, Dominitz J, Gersin K. T. Training guideline for use of propofol in gastrointestinal endoscopy. Gastrointest Endosc. 2004;60(2):167–72. Doi: http://doi.org/cw5m9w.

41. Abdelmalak B, Khanna A, Tetzlaff J. Fospropofol, a new sedative anesthetic, and its utility in the perioperative period. Curr Pharm Des. 2012;18(38):6241–52. Doi: http://doi.org/f4crbn.

42. Lamperti M. Adult procedural sedation: an update. Curr Opin Anaesthesiol. 2015;28(6):662–7. Doi: http://doi.org/b9gs.

43. Cohen LB, Cattau E, Goetsch A, Shah A, Weber JR, Rex DK, et al. A randomized, double-blind, phase 3 study of fospropofol disodium for sedation during colonoscopy. J Clin Gastroenterol. 2010;44(5):345–53. Doi: http://doi.org/d9dwhf.

44. Nelson DB, Bosco JJ, Curtis WD, Faigel DO, Kelsey PB, Leung JW, et al. Technology status evaluation report: endoscopy simulators: May 1999. Gastrointest Endosc. 2000;51(6):790–2. Doi: http://doi.org/bj7j6d.

45. Terruzzi V, Meucci G, Radaelli F, Terreni N, Minoli G. Routine versus “on demand” sedation and analgesia for colonoscopy: a prospective randomized controlled trial. Gastrointest Endosc. 2001;54(2):169–74. Doi: http://doi.org/cxz72f.

46. Standards of Practice Committee of the American Society for Gastrointestinal Endoscopy, Lichtenstein DR, Jagannath S, Baron TH, Anderson MA, Banerjee S, et al. Sedation and anesthesia in GI endoscopy. Gastrointest Endosc. 2008;68(5):205–16. Doi: http://doi.org/cfbdkr.

47. American Association for the Study of Liver Diseases; American College of Gastroenterology; American Gastroenterological Association Institute, American Society for Gastrointestinal Endoscopy; Society for Gastroenterology Nurses and Associates, Vargo JJ, et al. Multisociety sedation curriculum for gastrointestinal endoscopy. Gastroenterology. 2012;143(1):e18–41. Doi: http://doi.org/f2kmf2.

48. Al-Awabdy B, Wilcox CM. Use of anesthesia on the rise in gastrointestinal endoscopy. World J Gastrointest Endosc. 2013;5(1):1–5. Doi: http://doi.org/f4jgsj.

49. Aldrete JA. The post-anesthesia recovery score revisited. J Clin Anesth. 1995;7(1):89–91. Doi: http://doi.org/frj36t.

50. Goudra B, Singh PM. Airway management during upper GI endoscopic procedures: State of the art review. Dig Dis Sci. 2017;62(1):45–53. Doi: http://doi.org/f9mvn6.

51. Heuss LT, Froehlich F, Beglinger C. Changing patterns of sedation and monitoring practice during endoscopy: results of a nationwide survey in Switzerland. Endoscopy. 2005;37(2):161–6. Doi: http://doi.org/cdkj64.

52. Waring JP, Baron TH, Hirota WK, Goldstein JL, Jacobson BC, Leighton JA, et al. Guidelines for conscious sedation and monitoring during gastrointestinal endoscopy. Gastrointest Endosc. 2003;58(3):317–22. Doi: http://doi.org/c6n6t3.

53. Ibarra P, Robledo B, Galindo M, Niño C, Rincón D. Normas mínimas 2009 para el ejercicio de la anestesiología en Colombia: Comité de Seguridad. Rev Col Anest. 2009;37(3):235–53. Doi: http://doi.org/f2fd2q.

Antibióticos profilácticos en endoscopia

Johana Gamba
Diego Aponte

Introducción

Las complicaciones infecciosas son poco comunes en los procedimientos endoscópicos gastrointestinales. Existen dos tipos de infecciones que podrían derivarse de dichos procedimientos. *Las infecciones exógenas* son transmitidas por patógenos (paciente a paciente) y son extremadamente raras con el desarrollo de protocolos para el reprocesamiento de equipos; y *las infecciones endógenas*, secundarias a traslocación de flora microbiana propia del tracto digestivo **(1)**. Estas últimas son el objetivo del presente artículo.

Muchas de las actividades cotidianas que involucran trauma de la mucosa del tracto gastrointestinal tienen un riesgo inherente, aunque muy bajo, de bacteremia por traslocación bacteriana. Desde los años setenta, se ha descrito la posibilidad de que los procedimientos endoscópicos puedan generar bacteremia por este mismo mecanismo; sin embargo, las infecciones clínicamente significativas relacionadas con dichos episodios de bacteremia no son frecuentes y no se ha podido demostrar una relación causal entre los procedimientos endoscópicos y el desarrollo de complicaciones infecciosas a distancia como la endocarditis infecciosa o en el caso de la profilaxis antibiótica, la cual no se ha demostrado que pueda evitar que estas infecciones se presenten. Diferente es el caso de las infecciones locales y sistémicas asociadas a procedimientos invasivos, en las cuales el alto riesgo obliga a la administración de antibióticos profilácticos.

Además, es importante tener en cuenta que, independientemente del procedimiento endoscópico realizado, hay condiciones propias del paciente que podrían aumentar el riesgo de complicaciones infecciosas: comorbilidades, presencia de prótesis o dispositivos cardiovasculares etc., lo que obliga a hacer consideraciones especiales para cada caso.

En el presente artículo, se describirán los factores relacionados con los procedimientos y se aclararán las dudas en relación con las condiciones que generan susceptibilidad en el paciente y la indicación de recibir profilaxis antibiótica según la información disponible.

Bacteremia asociada a procedimientos endoscópicos

En la Tabla 1 se clasifican los procedimientos que presentan riesgo de bacteremia.

Tabla 1. Procedimientos con riesgo de bacteremia.

Procedimientos con alto riesgo de bacteremia	Procedimientos con bajo riesgo de bacteremia
Dilatación esofágica Escleroterapia, ligadura de várices CPRE con instrumentación de vía biliar con obstrucción	Gastroscopia con o sin biopsia Colonoscopia Enteroscopia Ultrasonografía endoscópica con o sin punción Disección endoscópica de la submucosa

CPRE: colangiopancreatografía retrógrada endoscópica.
Fuente: propiedad de los autores.

Procedimientos con alto riesgo de bacteremia

Dilatación esofágica

Este procedimiento es uno de los asociados a mayor tasa de bacteriemia que podría alcanzar hasta el 100 % **(2)**; sin embargo, no se ha documentado el desarrollo de complicaciones infecciosas en el seguimiento de estos pacientes **(3)**. El microorganismo aislado con más frecuencia en los hemocultivos es el *Streptococcus viridans* **(4).** Se han identificado como factores de riesgo la dilatación de estenosis maligna, probablemente facilitada por una arquitectura tisular alterada y la neovascularización, y el uso de múltiples dilatadores, que puede forzar la inoculación de bacterias en el defecto de la mucosa creado por el paso del primer dilatador, sin tener relación con el tipo de dilatador usado **(3,4)**.

Escleroterapia, ligadura con banda de várices esofágicas

En este caso, el sitio de sangrado es la puerta de entrada de los microorganismos al torrente circulatorio, a lo que se suma la disrupción de la mucosa generada por la aguja de inyección si se habla de la escleroterapia, en la que históricamente se ha reportado una tasa de bacteremia hasta del 50 %.

La escleroterapia de varices esofágicas hoy en día ha entrado en desuso al ser reemplazada por la ligadura con bandas, la cual se asocia a menor tasa de resangrado, mortalidad y complicaciones; asimismo, su tasa de bacteremia es menor (se reduce incluso a la mitad) **(5)**. Aunque se ha planteado que la frecuencia de bacteremia se ha subestimado, ya que los estudios se han realizado con hemocultivos en las primeras 24 h y la úlcera mucosa generada por la ligadura aparece entre el 4º y 5º día después de la ligadura, no se han conducido estudios que evalúen esta hipótesis. El más reciente estudio que compara ambos métodos encontró que las tasas de bacteremia son de 17 % en escleroterapia y 6 % en ligadura con bandas, sin observar diferencias estadísticamente significativas entre procedimientos electivos y de urgencia **(6)**.

La obliteración N–butil–2 cianoacrilato es el tratamiento de elección para la prevención y el tratamiento de sangrado por várices gástricas y se ha sugerido que forma una barrera tisular que evita la invasión bacteriana. Los estudios realizados hasta el momento muestran que no hay diferencia en la tasa de bacteremia asociada a uso comparada con la ligadura con bandas **(7,8)**.

Instrumentación de la vía biliar

La colangiopancreatografía retrógrada endoscópica (CPRE) se considera un procedimiento con mayor riesgo de bacteremia y complicaciones infecciosas que una esofagogastroduodenoscopia (EGD), tanto por sus indicaciones como por el procedimiento en sí mismo que incluye inyección de medio de contraste no estéril, esfinterotomía e instrumentación de la vía biliar y pancreática **(9)**. Si bien en ausencia de obstrucción la tasa de bacteremia es baja (3,1–6,4 %), esta podría aumentar hasta el 18 % en caso de obstrucción por cálculos o estenosis **(1,10)**. Aunque son pocos los estudios que evalúan la incidencia de bacteremia posterior a la CPRE, y los datos varían por haberse realizado hace décadas y por los cambios en la técnica a través del tiempo, se ha logrado identificar el antecedente de trasplante hepático y la elevación de la fosfatasa alcalina como factores de riesgo independientes para el desarrollo de la misma **(10)**.

Actualmente, ha aumentado la frecuencia con la que se realiza coledococoscopia durante la CPRE para visualización directa del conducto biliar, en la cual es necesaria la irrigación de agua o solución salina, lo que aumenta la presión intrabiliar y como consecuencia también el riesgo de bacteremia y colangitis. Las observaciones hasta el momento describen que hasta el 27,8 % de los pacientes presentan hemocultivos positivos luego de la coledococoscopia, con tasas de bacteremia transitoria del 8,3 % y bacteremia sostenida del 13,9 % **(11)**.

Procedimientos con bajo riesgo de bacteremia

Las tasas de bacteremia observadas para *gastroscopia* con o sin biopsia y colonoscopia son similares con una media de 4,4 % para ambos

procedimientos, estas tasas son transitorias (< 30 minutos) y no se asocian a eventos adversos infecciosos **(1,12–14)**.

En cuanto a *la inserción de prótesis*, no hay en la literatura datos acerca de bacteremia relacionada con inserción de prótesis esofágicas. En el caso de prótesis colónicas, los estudios disponibles reportan que la tasa de bacteremia no varía con respecto a la tasa descrita para la colonoscopia diagnóstica **(15,16)**.

Aunque tampoco hay estudios que estimen la frecuencia de bacteremia después de la realización de *enteroscopia*, se ha considerado comparable a la de la endoscopia y colonoscopia de rutina **(17)**.

La ultrasonografía endoscópica (USE) con o sin punción con aguja fina también se califica como un procedimiento con bajo riesgo de bacteremia con tasas reportadas por estudios prospectivos que se encuentran en el rango de 2 a 4% **(18–20)**.

A pesar de que *la disección endoscópica* de la submucosa es un procedimiento invasivo que genera una extensa exposición de la submucosa a la flora bacteriana endógena, las tasas de bacteremia reportadas después de dicho procedimiento no superan el 4 % **(21–25)**.

Profilaxis antibiótica para procedimientos endoscópicos

Prevención de endocarditis infecciosa

La endocarditis infecciosa (EI) es una condición con una morbimortalidad considerable que resulta de bacteremia en huéspedes susceptibles, usualmente estos huéspedes presentan anormalidades cardíacas, las cuales generan flujos de alta velocidad y causan daño del epitelio con un subsecuente depósito de plaquetas y fibrina. Este depósito de plaquetas y fibrinas se organizan en trombos ,donde la adherencia de bacterias circulantes forma vegetaciones infecciosas.

Ante las potenciales consecuencias catastróficas a las que conlleva la EI, se ha sugerido históricamente la necesidad de administrar antibióticos como estrategia preventiva al momento de realizar procedimientos invasivos. En el caso de los procedimientos endoscópicos, hasta hace algunos años las sociedades médicas recomendaban la profilaxis antibiótica en condiciones cardíacas consideradas de riesgo. Sin embargo, en las últimas guías de prevención de EI publicadas por la American Heart Association (AHA) 2007, no se recomienda dicha práctica, con base en las siguientes premisas **(26)**:

1. Los casos de EI asociada a procedimientos endoscópicos son anecdóticos
2. No hay datos que demuestren un vínculo conclusivo entre dichos procedimientos y el desarrollo de EI
3. No hay datos que demuestren que la profilaxis antibiótica prevengan la EI después de los procedimientos endoscópicos
4. La EI es más probable por la bacteremia resultante de las actividades de la vida diaria
5. El número de casos de EI que pueden ser evitados por la profilaxis antibiótica incluso cuando esta sea 100 % efectiva es extremadamente bajo

Dicho esto es necesario sopesar también las desventajas potenciales del uso de antibióticos entre las cuales podemos mencionar las reacciones adversas como alergias, el desarrollo de resistencia a antibióticos, el riesgo de infecciones oportunistas como la infección por *Clostridium difficile* y las interacciones medicamentosas **(9)**.

Por esta razón, la recomendación de las guías actuales de la American Society for Gastrointestinal Endoscopy (ASGE) publicada en 2015, en lo referente a profilaxis antibiótica para EI en procedimientos endoscópicos gastrointestinales, se limita a los casos en los que hay un proceso infeccioso establecido, en los que se indica continuar el tratamiento antibiótico instaurado y ampliar el espectro antibiótico, para asegurar el cubrimiento de enterococos **(17,26)** (Tabla 2).

Tabla 2. Profilaxis antibiótica para EI en procedimientos endoscópicos gastrointestinales.

Condición cardíaca	Antibióticos
Todas las condiciones cardíacas	Los antibióticos profilácticos no están indicados únicamente para la prevención de endocarditis infecciosa
Condiciones cardíacas con alto riesgo de desenlaces adversos relacionados a endocarditis infecciosa • Válvula cardíaca protésica • Antecedente de endocarditis infecciosa • Receptores de trasplante cardíaco que desarrollan valvulopatía • Pacientes con enfermedad cardiaca congénita	Para los pacientes con estas condiciones con infecciones del tracto gastrointestinal establecidas (por ejemplo colangitis) y para aquellos que reciben tratamiento antibiótico para prevenir infección de herida o sepsis asociada a un procedimiento del tracto gastrointestinal, se recomienda que el régimen de antibiótico incluya un agente antimicrobiano activo contra enterococos como penicilina, ampicilina, piperacilina o vancomicina

Fuente: adaptada de (17).

Prevención de complicaciones infecciosas diferentes a endocarditis infecciosa

CPRE

Si bien la CPRE es el procedimiento endoscópico de elección para el manejo de colangitis aguda, esta última es el evento adverso infeccioso más común asociado a la realización de CPRE, ocurriendo hasta el 3 % de los casos **(28,29)**.

Se ha demostrado que la profilaxis antibiótica previa al procedimiento disminuye la tasa de bacteremia, pero no se ha demostrado que esta conducta prevenga el desarrollo de colangitis. La más reciente revisión sistemática realizada por la colaboración Cochrane concluyó que esta práctica reduce los casos de bacteremia y puede prevenir colangitis y sepsis en pacientes llevados a CPRE electiva; sin embargo, en los pacientes en quienes se logra resolver la obstrucción biliar el beneficio parece no ser significativo **(30)**.

Estos estudios han permitido identificar dos grupos de pacientes con mayor riesgo de presentar colangitis posterior a la CPRE: aquellos con antecedente de trasplante hepático y aquellos con obstrucción biliar en quienes se sospeche drenaje biliar incompleto posprocedimiento (p. ej., paciente con colangiocarcinoma y colangitis esclerosante primaria) **(31–34)**. Las recomendaciones actuales de profilaxis antibiótica se limitan a este último tipo de pacientes, deben ir dirigidas a flora biliar como microorganismos entéricos gram negativos y enteroccos, y deben continuarse después del procedimiento si el drenaje biliar fue incompleto **(34)**.

Existe el interrogante acerca de la utilidad de profilaxis antibiótica en CPRE en presencia de lesiones quísticas del páncreas; sin embargo, las observaciones hasta el momento indican que la incidencia de efectos adversos infecciosos es baja, por lo que no se recomienda **(17)**.

La colecistitis aguda es un evento adverso infeccioso poco frecuente derivado de la realización de CPRE, con una incidencia de 0,5 % **(35)**, pero puede aumentar hasta el 12 % cuando el procedimiento incluye inserción de prótesis biliares metálicas autoexpandibles y ocurre por obstrucción del conducto cístico **(36)**. Aunque en teoría el uso de prótesis no recubiertas podría evitar esta complicación, los estudios no han mostrado diferencia en la incidencia de colecisitis posCPRE para prótesis cubiertas frente a no recubiertas **(37,38)**. No hay estudios que evalúen el papel de la profilaxis antibiótica en estos casos.

Ultrasonografía endoscópica con aspiración con aguja fina

El uso de este procedimiento se ha generalizado en las últimas décadas, inicialmente como procedimiento diagnóstico, pero poco a poco ha

ganado espacio en el campo de la terapéutica. Las complicaciones infecciosas asociadas son poco frecuentes. La tasa de infección reportada para la punción de masas sólidas es muy baja (0,5 %) **(39)**; a diferencia de la punción de lesiones quísticas, en donde se han reportado tasas de infección del 14 % **(40)**. Dado que los datos provienen de estudios retrospectivos con un número de pacientes con lesiones quísticas pancreáticas bajo **(40,41)**, y que el único estudio comparativo disponible no mostró que los antibióticos confieran un efecto protector contra infecciones **(42)**, no hay evidencia que permita hacer una recomendación y la administración de antibióticos profilácticos es sólo sugerida **(17)**.

La situación es similar para la punción de quistes mediastinales. La evidencia proveniente de reportes de casos sugiere que los eventos adversos infecciosos (infección de los quistes y mediastinitis) pudieran ser más comunes, a pesar de la administración de profilaxis antibiótica. El uso de antibióticos en este caso es sugerido **(43,44)**.

Gastrostomía endoscópica percutánea

El evento infeccioso asociado es la infección periostomal. A pesar de que se use una técnica aséptica externamente, la cavidad gástrica no es estéril y el tubo de gastrostomía es llevado a posición a través del tracto digestivo superior, lo que genera una potencial contaminación de la herida por la flora de la orofaringe y del tracto digestivo. Hasta que la fístula se epitelialice, la exposición del lecho vascular actúa como puerta de entrada para microorganismos, con potencial infección local y sistémica **(9)**. A esto se suma que los pacientes en quienes se indica el procedimiento son vulnerables a infecciones por su edad, estado nutricional, inmunocompromiso y comorbilidades subyacentes. La tasa de infección de la herida en los pacientes que no reciben antibiótico oscila entre 7 % y 33 % **(45–47)**, y se ha descrito una reducción del riesgo hasta del 73 % con el uso antibióticos **(48)**.

Son múltiples los estudios que soportan el uso de antibióticos profilácticos, pero la mayor evidencia proviene de una revisión sistemática publicada por la colaboración Cochrane, hasta la fecha actualizada tres veces, que incluye 12 ensayos aleatorizados controlados para un total 1 271 pacientes, y que demostró una reducción estadísticamente significativa en la incidencia de infección periostomal (OR 0,36, 95 % CI 0,26 a 0,50) **(49)**.

Los antibióticos preferidos para este caso son aquellos con adecuado cubrimiento de microorganismos cutáneos como derivados de penicilina y cefalosporinas **(49,50)**.

En las áreas en las que *Staphylococcus aureus* meticilinorresistente es endémico, dado que se ha demostrado la alta tasa de infección periostomal por este microorganismo en pacientes colonizados, se recomienda realizar *screening* antes del procedimiento con cultivos de hisopos de nariz, garganta, periné y áreas de la piel con solución de continuidad **(51,52)**.

Condiciones especiales

Cirrosis con sangrado gastrointestinal

Los pacientes cirróticos presentan una respuesta inmune alterada y, como complicación de hipetensión portal, con frecuencia presentan sangrado de várices gastroesofágicas con alto riesgo de infección y muerte a corto plazo, a pesar de un adecuado manejo endoscópico. Numerosos estudios han evaluado la utilidad de múltiples regímenes antibióticos para profilaxis frente a no intervención o placebo, lo que demuestra que su uso reduce exitosamente la incidencia de infecciones bacterianas. Así lo indicó el metaanálisis publicado por la colaboración Cochrane en 2011 en el que se incluyeron 12 ensayos clínicos para un total de 1 241 pacientes, en el que se demostró no sólo una disminución de la mortalidad por infecciones bacterianas sino también una reducción de la mortalidad total, tasas de resangrado y días de hospitalización **(53)**. Aunque previamente se había sugerido que el uso de ceftriaxona intravenoso pudiera tener mejores resultados en comparación al uso de norfloxacina oral **(54)**, este estudio demostró que el beneficio es independiente del agente antimicrobiano usado.

Endoscopia en paciente con injertos vasculares y otros dispositivos no valvulares

No existe indicación de profilaxis antibiótica para la realización de procedimientos endoscópicos en pacientes portadores de marcapasos, desfibriladores, prótesis arteriales coronarias, prótesis vasculares periféricas, filtros de vena cava e injertos vasculares, en ningún momento después de su implantación. La razón es que no hay evidencia de que los microorganismos asociados a los procedimientos endoscópicos gastrointestinales se asocien a infección de estos dispositivos. Esta es una recomendación que comparten tanto la AHA en su última publicación de infecciones asociadas a dispositivos cardiovasculares no valvulares, como la ASGE en las guías de profilaxis antibiótica **(17,55,56)**.

Endoscopia en pacientes con prótesis ortopédica

No hay evidencia que soporte el uso de antibióticos profilácticos en pacientes con reemplazos articulares totales. En la literatura, sólo se encuentran reportes de casos aislados de infecciones de prótesis articulares después de procedimientos endoscópicos. La recomendación actual de la ASGE está en contra de esta práctica **(17)**.

Endoscopia en pacientes inmunosuprimidos

Los pacientes con neutropenia severa (conteo absoluto de neutrófilos < 500) y neoplasias hematológicas avanzadas están en mayor riesgo de bacteremia y sepsis asociada a procedimientos endoscópicos gastrointestinales, por lo que parecería lógico el uso de profilaxis antibiótica en estos casos. Sin embargo, no hay evidencia en el momento a favor o en contra de esta práctica; por lo cual, la recomendación actual se inclina a individualizar cada caso. En el caso de pacientes inmunocomprometidos pero con conteo normal de neutrófilos, no hay evidencia de que haya un mayor riesgo de infección asociada a los procedimientos endoscópicos, por lo que en este contexto la profilaxis antibiótica no se recomienda **(17).**

Endoscopia en pacientes con diálisis peritoneal

Los pacientes con diálisis peritoneal ambulatoria continua pueden cursar con peritonitis como resultado de traslocación de microorganismos a través de la pared intestinal. A la fecha, sólo hay un estudio retrospectivo que evalúa el riesgo de peritonitis asociado a procedimientos endoscópicos, específicamente colonoscopia, en el que se describe un riesgo del 6,3 % en los pacientes en los que no se usó profilaxis, sin observarse ningún caso de peritonitis entre los pacientes que si la recibieron **(57)**. A pesar de que la diferencia no fue estadísticamente significativa, la International Society for Peritoneal Dialysis (IPSD) indica el uso de antibióticos (ampicilina 1 g + dosis única de aminoglucósido con o sin metronidazol) inmediatamente antes de los procedimientos invasivos gastrointestinales para reducir el riesgo de peritonitis **(58)**.

Conclusiones

La profilaxis antibiótica previa a procedimientos endoscópicos gastrointestinales es una práctica ampliamente estudiada en las últimas décadas y las recomendaciones sobre esta han limitado su uso a procedimientos y condiciones clínicas específicas. Es claro ahora que su uso no está justificado para la prevención de endocarditis infecciosa en ninguna condición cardíaca previamente considerada de riesgo para desenlaces adversos.

La evidencia es amplia para la prevención de infecciones asociadas a procedimientos invasivos como CPRE en obstrucción y drenaje incompleto posprocedimiento y en antecedente de trasplante hepático y gastrostomía endoscópica, en los que la administración de antibióticos profilácticos ha demostrado reducción de eventos adversos infecciosos y mortalidad. En el caso de otros procedimientos como la USE con punción con aguja fina, aunque la evidencia es menos fuerte, hasta que se disponga de nuevos estudios, se sugiere la profilaxis antibiótica. Así mismo, hay condiciones clínicas de riesgo, como el caso de sangrado gastrointestinal en el paciente cirrótico, en las que es obligatoria la administración de antibiótico, pero su uso para otras condiciones es controversial.

Referencias

1. Nelson DB. Infectious disease complications of GI endoscopy: part I, endogenous infections. Gastrointest Endosc. 2003;57(4):546–56. Doi: http://doi.org/bq2mmb.

2. Raines DR, Branche WC, Anderson DL, Boyce HW. The occurrence of bacteremia after esophageal dilation. Gastrointest Endosc. 1975;22(2):86–7. Doi: http://doi.org/ffzq4r.

3. Nelson DB, Sanderson SJ, Azar MM. Bacteremia with esophageal dilation. Gastrointest Endosc 1998;48(6):563–67. Doi: http://doi.org/dwb5f5.

4. Zuccaro G Jr, Richter JE, Rice TW, Achkar E, Easley K, Lewis J, et al. Viridans streptococcal bacteremia after esophageal stricture dilation. Gastrointest Endosc. 1998;48(6):568–73. Doi: http://doi.org/chscxn.

5. Kulkarni SG, Parikh SS, Dhawan PS, Chachad H, Jambavalikar MB, Koppikar GV. High frequency of bacteremia with endoscopic treatment of esophageal varices in advanced cirrhosis. Indian J Gastroenterol. 1999 [cited 2017 Jul 6];18(4):143–5. Available from: https://goo.gl/8wN9rE.

6. Jia Y, Dwivedi A, Elhanafi S, Ortiz A, Othman M, Zuckerman M. Low risk of bacteremia after endoscopic variceal therapy for esophageal varices: a systematic review and meta-analysis. Endosc Int Open. 2015;3(5):E409–17. Doi: http://doi.org/b9cq.

7. Bonilha DQ, Correia LM, Monaghan M, Lenz L, Santos M, Della Libera ED. Prospective study of bacteremia rate after elective band ligation and sclerotherapy with cyanoacrylate for esophageal varices in patients with advanced liver disease. Arq Gastroenterol. 2011;48(4):248–51. Doi: http://doi.org/b9cr.

8. Randi BA, Ninomiya DA, Nicodemo EL, Lopes BC, Cançado ER, Levin AS. Recurrent bacteremia after injection of N-butyl-2-cyanoacrylate for treatment of bleeding gastric varices: a case report and review of the literature. BMC Res Notes. 2015;8:692–5. Doi: http://doi.org/f749pq.

9. Shaukat A, Nelson DB. Risks of infection from gastrointestinal endoscopy. Tech Gastrointest Endosc. 2007;9(4):225–32. Doi: http://doi.org/dd6zkd.

10. Kwak M, Jang ES, Ryu JK, Kim YT, Yoon YB, Park JK. Risk factors of post endoscopic retrograde cholangiopancreatography bacteremia. Gut Liver. 2013;7(2):228–33. Doi: http://doi.org/b9cs.

11. Thosani N, Zubarik RS, Kochar R, Kothari S, Sardana N, Nguyen T, et al. Prospective evaluation of bacteremia rates and infectious complications among patients undergoing single-operator choledochoscopy during ERCP. Endoscopy. 2016;48(5):424–31. Doi: http://doi.org/f8jkr3.

12. Liebermann TR. Bacteremia and fiberoptic endoscopy. Gastrointest Endosc. 1976;23(1):36–7. Doi: http://doi.org/b9xgr7.

13. Norfleet RG, Mitchell PD, Mulholland DD, Philo J. Does bacteremia follow upper gastrointestinal endoscopy? Am J Gastroenterol 1981 [cited 2017 Jul 6];76(5):420–2. Available from: https://goo.gl/mhFX8C.

14. O'Connor HJ, Hamilton I, Lincoln C, Maxwell S, Axon AT. Bacteremia with upper gastrointestinal endoscopy--a reappraisal. Endoscopy. 1983;15(1):21–3. Doi: http://doi.org/fbf3sp.

15. Chun YJ, Yoon NR, Park JM, Lim CH, Cho YK, Lee IS, et al. Prospective assessment of risk of bacteremia following colorectal stent placement. Dig Dis Sci. 2012;57(4):1045–9. Doi: http://doi.org/c9jp3w.

16. Kim JS, Lee WS, Chung CY, Park HC, Myet al. Clinical impact of prophylactic antibiotic treatment for self-expandable metallic stent insertion in patients with malignant colorectal obstruction. Gastroenterol Res Pract. 2015:416142. Doi: http://doi.org/f67873.

17. ASGE Standards of Practice Committee; Khashab MA, Chithadi KV, Acosta RD, Bruinig DH, Chandrasekhara V, et al. Antibiotic prophylaxis for GI endoscopy. Gastrointest Endosc. 2015;81(1):81–9. Doi: http://doi.org/f2wvk4.

18. Barawi M, Gottlieb K, Cunha B, Portis M, Gress F. A prospective evaluation of the incidence of bacteremia associated with EUS-guided fine-needle aspiration. Gastrointest Endosc. 2001;53(2):189–92. Doi: http://doi.org/cth3dn.

19. Janssen J, König K, Knop-Hammad V, Johanns W, Greiner L. Frequency of bacteremia after linear EUS of the upper GI tract with and without FNA. Gastrointest Endosc. 2004;59(3):339–44. Doi: http://doi.org/fjsfq7.

20. Levy MJ, Norton ID, Clain JE, Enders FB, Gleeson F, Limburg PJ, et al. Prospective study of bacteremia and complications with EUS FNA of rectal and perirectal lesions. Clin Gastroenterol Hepatol. 2007;5(6):684–9. Doi: http://doi.org/b44p42.

21. Itaba S, Iboshi Y, Nakamura K, Ogino H, Sumida Y, Aso A, et al. Low-frequency of bacteremia after endoscopic submucosal dissection of the stomach. Dig Endosc. 2011;23(1):69–72. Doi: http://doi.org/fpb389.

22. Kato M, Kaise M, Obata T, Yonezawa J, Toyoizumi H, Yoshimura N, et al. Bacteremia and endotoxemia after endoscopic submucosal dissection for gastric neoplasia: pilot study. Gastric Cancer. 2012;15(1):15–20. Doi: http://doi.org/cg64nd.

23. Izumi K, Osada T, Sakamoto N, Kodani T, Higashihara Y, Ritsuno H, et al. Frequent occurrence of fever in patients who have undergone endoscopic submucosal dissection for colorectal tumor, but bacteremia is not a significant cause. Surg Endosc. 2014;28(10):2899–904. Doi: http://doi.org/f6k3wt.

24. Li G, Zeng S, Chen Y, Zhou X, Lv N. Bacteremia after endoscopic submucosal excavation for treating the gastric muscular layer tumors. Gastroenterol Res Pract. 2015;2015:306938. Doi: http://doi.org/f7bg7c.

25. Kowatta N, Tanaka M, Kakushima N, Takizawa K, Imai K, Hotta K, et al. The low incidence of bacteremia after esophageal endoscopic submucosal dissection (ESD) obviates the need for prophylactic antibiotics in esophageal ESD. Surg Endosc. 2016;30(11):5084–90. Doi: http://doi.org/f9bfkr.

26. Wilson W, Taubert KA, Gewitz M, Lockhart PB, Baddour LM, Levison M, et al. Prevention of infective endocarditis: guidelines from the American Heart Association: a guideline from the American Heart Association Rheumatic Fever, Endocarditis, and Kawasaki Disease Committee, Council on Cardiovascular Disease in the Young, and the Council on Clinical Cardiology, Council on Cardiovascular Surgery and Anesthesia, and the Quality of Care and Outcomes Research Interdisciplinary Working Group. Circulation. 2007;116(15):1736–54. Doi: http://doi.org/czktxc.

27. Masci E, Toti G, Mariani A, Curioni S, Lomazzi A, Dinelli M, et al. Complications of diagnostic and therapeutic ERCP: a prospective multicenter study. Am J Gastroenterol. 2001;96(2):417–23. Doi: http://doi.org/dnvr3t.

28. Andriulli A, Loperfido S, Napolitano G, Niro G, Valvano MR, Spirito F, et al. Incidence rates of post-ERCP complications: a systematic survey of prospective studies. Am J Gastroenterol. 2007;102(8):1781–8. Doi: http://doi.org/ckqn5q.

29. Kapral C, Mühlberger A, Wewalka F, Duller C, Knoflach P, Schreiber F. Quality assessment of endoscopic retrograde cholangiopancreatography: results of a running nationwide Austrian benchmarking project after 5 years of implementation. Eur J Gastroenterol Hepatol. 2012;24(12):1447–54. Doi: http://doi.org/f4dt7q.

30. Brand M, Bizos D, O'Farrell P Jr. Antibiotic prophylaxis for patients undergoing elective endoscopic retrograde cholangiopancreatography. Cochrane Database Syst Rev.

2010;(10):CD007345. Doi: http://doi.org/c4kzv9.

31. Motte S, Devière J, Dumonceau JM, Serruys E, Thys JP, Cremer M. Risk factors for septicemia following endoscopic biliary stenting. Gastroenterology. 1991;101(5):1374–8. Doi: http://doi.org/b9cv.

32. De Palma GD, Galloro G, Siciliano S, Iovino P, Catanzano C. Unilateral versus bilateral endoscopic hepatic duct drainage in patients with malignant hilar biliary obstruction: results of a prospective, randomized, and controlled study. Gastrointest Endosc. 2001;53(6):547–53. Doi: http://doi.org/bg4774.

33. Bangarulingam SY, Gossard AA, Petersen BT, Ott BJ, Lindor KD. Complications of endoscopic retrograde cholangiopancreatography in primary sclerosing cholangitis. Am J Gastroenterol. 2009;104(4):855–60. Doi: http://doi.org/dvf93j.

34. ASGE Standards of Practice Committee; Chandrasekhara V, Khashab MA, Muthusamy R, Acosta RD, Agrawal D, et al. Adverse events associated with ERCP. Gastrointest Endosc. 2017;85(1):32–47. Doi: http://doi.org/b9cw.

35. Freeman ML, Nelson DB, Sherman S, Haber GB, Herman ME, Dorsher PJ, et al. Complications of endoscopic biliary sphincterotomy. N Engl J Med. 1996;335(13):909–18. Doi: http://doi.org/c46vck.

36. Saxena P, Singh VK, Lennon AM, Okolo PI, Kalloo AN, Khashab MA. Endoscopic management of acute cholecystitis after metal stent placement in patients with malignant biliary obstruction: a case series. Gastrointest Endosc. 2013;78(1):175–8. Doi: http://doi.org/f2mx9p.

37. Saleem A, Leggett CL, Murad MH, Baron TH. Meta-analysis of randomized trials comparing the patency of covered and uncovered self-expandable metal stents for palliation of distal malignant bile duct obstruction. Gastrointest Endosc. 2011;74(2):321–7.e1–3. Doi: http://doi.org/bncw8w.

38. Almadi MA, Barkun AN, Martel M. No benefit of covered vs uncovered self-expandable metal stents in patients with malignant distal biliary obstruction: a meta-analysis. Clin Gastroenterol Hepatol. 2013;11(1):27–37. Doi: http://doi.org/f2mdzk.

39. Eloubeidi MA, Tamhane A, Varadarajulu S, Wilcox CM. Frequency of major complications after EUS-guided FNA of solid pancreatic masses: a prospective evaluation. Gastrointest Endosc. 2006;63(4):622–9. Doi: http://doi.org/c798vh.

40. Wiersema MJ, Vilmann P, Giovannini M, Chang KJ, Wiersema LM. Endosonography-guided fine-needle aspiration biopsy: diagnostic accuracy and complication assessment. Gastroenterology. 1997;112(4):1087–95. Doi: http://doi.org/fjzcss.

41. Lee LS, Saltzman JR, Bounds BC, Poneros JM, Brugge WR, Thompson CC. EUS-guided fine needle aspiration of pancreatic cysts: a retrospective analysis of complications and their predictors. Clin Gastroenterol Hepatol. 2005;3(3):231–6. Doi: http://doi.org/cdzdq2.

42. Guarner-Argente C, Shah P, Buchner A, Ahmad NA, Kochman ML, Ginsberg GG. Use of antimicrobials for EUS-guided FNA of pancreatic cysts: a retrospective, comparative analysis. Gastrointest Endosc 2011;74(1):81–6. Doi: http://doi.org/b45g5t.

43. Diehl DL, Cheruvattath R, Facktor MA, Go BD. Infection after endoscopic ultrasound-guided aspiration of mediastinal cysts. Interact Cardiovasc Thorac Surg. 2010;10(2):338–40. Doi: http://doi.org/ds4gjv.

44. Annema JT, Veselic M, Versteegh MI, Rabe KF. Mediastinitis caused by EUS-FNA of a bronchogenic cyst. Endoscopy. 2003;35(9):791–3. Doi: http://doi.org/cjfcrj.

45. Jonas SK, Neimark S, Panwalker AP. Effect of antibiotic prophylaxis in percutaneous endoscopic gastrostomy. Am J Gastroenterol. 1985;80(6):438–41.

46. Preclik G, Grüne S, Leser HG, Lebherz J, Hekdwein W, Machka K, et al. Prospective, randomised, double blind trial of prophylaxis with single dose of co-amoxiclav before percutaneous endoscopic gastrostomy. BMJ. 1999;319:881–4. Doi: http://doi.org/bwtznh.

47. Gossner L, Keymling J, Hahn EG, Ell C. Antibiotic prophylaxis in per- cutaneous endoscopic gastrostomy (PEG): a prospective randomized clinical trial. Endoscopy 1999; 31(2):119–24. Doi: http://doi.org/bngrzh.

48. Sharma VK, Howden CW. Meta-analysis of randomized controlled trials of antibiotic prophylaxis before percutaneous endoscopic gastrostomy. Am J Gastroenterol. 2000;95(11):3133–6. Doi: http://doi.org/fdndhz.

49. Lipp A, Lusardi G. Systemic antimicrobial prophylaxis for percutaneous endoscopic gastrostomy. Cochrane Database Syst Rev. 2006;(11):CD005571. Doi: http://doi.org/cbpbds.

50. Jain NK, Larson DE, Schroeder KW, Burton DD, Cannon KP, Thompson RL, et al. Antibiotic prophylaxis for percutaneous endoscopic gastrostomy: a prospective, randomized, double-blind clinical trial. Ann Intern Med. 1987;107(6):824–8. Doi: http://doi.org/b9cx.

51. Hull M, Beane A, Bowen J, Settle C. Methicillin-resistant Staphylococcus aureus infection of percutaneous endoscopic gastrostomy sites. Aliment Pharmacol Ther. 2001;15(12):1883–8. Doi: http://doi.org/fvfjrq.

52. Thomas S, Cantrill S, Waghorn DJ, Mclntyre A. The role of screening and anti- biotic prophylaxis in the prevention of percutaneous gastrostomy site infection caused by methicillin-resistant Staphylococcus aureus. Aliment Pharmacol Ther. 2007;25(5):593–7. Doi: http://doi.org/fcntqp.

53. Chavez-Tapia NC, Barrientos-Gutiérrez T, Tellez-Ávila F, Soares-Weiser K, Mendez-Sanchez N, Gluud C, et al. Meta-analysis: antibiotic prophylaxis for cirrhotic patients with upper gastrointestinal bleeding - an updated Cochrane review. Aliment Pharmacol Ther. 2011;34(5):509–18. Doi: http://doi.org/ffhmzk.

54. Fernández J, Ruiz del Árbol L, Gómez C, Durandez R, Serradilla R, Guarner C, et al. Norfloxacin vs ceftriaxone in the prophylaxis of infections in patients with advanced cirrhosis and hemorrhage. Gastroenterology. 2006;131(4):1049–56; quiz 1285. Doi: http://doi.org/bxrksj.

55. Baddour LM, Bettmann MA, Bolger AF, Epstein AE, Ferrieri P, Gerber MA, et al. Nonvalvular cardiovascular device-related infections. Circulation. 2003;108(16):2015–31. Doi: http://doi.org/bq7wmx.

56. Baddour LM, Epstein AE, Erickson CC, Knight BP, Levison ME, Lockhart PB, et al. A summary of the update on cardiovascular implantable electronic device infections and their management: a scientific statement from the American Heart Association. J Am Dent Assoc. 2011;142(2):159–65. Doi: http://doi.org/f3wfhd.

57. Yip T, Tse KC, Lam MF, Cheng SW, Lui SL, Tang S, et al. Risks and outcomes of peritonitis after flexible colonoscopy in CAPD patients. Perit Dial Int. 2007 [cited 2017 Jul 6];27(5):560–4. Available from: https://goo.gl/Wx1qJd.

58. Piraino B, Bernardini J, Brown E, Figueiredo A, Johnson DW, Lye WC, et al. ISPD position statement on reducing the risks of peritoneal dialysis–related infections. Perit Dial Int. 2011;31(6):614–30. Doi: http://doi.org/bqqvp4.

Limpieza y desinfección de los endoscopios

Fabio Leonel Gil Parada

Introducción

Esta edición contiene bibliografía nueva que complementa los principios básicos de las previas con el objetivo de aclarar conceptos acorde con los avances tecnológicos y la persistencia de episodios de transmisión de patógenos durante los procedimientos endoscópicos a nivel mundial. Estos episodios están asociados a fallas en el seguimiento de las guías establecidas para la limpieza y desinfección o el uso de equipos defectuosos, incluyendo los reportes más recientes relacionados con los duodenoscopios **(1)**. Por eso vale la pena insistir que es responsabilidad de todo el personal involucrado con los procedimientos endoscópicos seguir con honestidad estrictamente la secuencia de todos los pasos para: mantener los endoscopios en un alto nivel de desinfección, cíclicamente entre pacientes y en el entorno del almacenamiento de los equipos, realizar procedimientos seguros para los pacientes y con mínimos riesgos de exposición para el personal de la salud, con la premisa de un compromiso personal del gastroenterólogo como líder del proceso en la aplicación con autoridad para exigir, educar ejemplarmente y no solamente delegar.

Conceptos preliminares

- **Endoscopios**: se consideran instrumentos semicríticos, acorde con la clasificación de Spaulding basada en el riesgo de infección relacionada con su uso, porque entran en contacto con la mucosa intacta y no penetran tejidos estériles **(2,3)**.
- **Desinfectar:** es el objetivo, y se refiere a quitar a algo la infección o la propiedad de causarla, destruyendo los gérmenes nocivos o evitando su desarrollo.
- **Limpieza:** es el paso crítico más importante durante la limpieza y desinfección de los endoscopios, ya que permite la remoción de sangre, secreciones y otros restos. Se ha demostrado que una meticulosa limpieza reduce la carga bacteriana en 99,99 % **(4)**. Es importante enfatizar que es imposible desinfectar o esterilizar un instrumento sin su adecuada limpieza, incluyendo el cepillado exhaustivo, que impide la adherencia, colonización y fijación bacteriana (*biofilm and bioburden*) en los canales del endoscopio **(5)**.
- **Desinfección:** este proceso es de alto nivel para los endoscopios, pues conduce a la reducción o destrucción de todos los microorganismos vegetativos, micobacterias, virus, esporas micóticas y algunas (pero no todas) esporas bacterianas hasta un nivel apropiado como para permitir su uso seguro en pacientes **(6)**.
- **Esterilización:** es el proceso validado para hacer que un dispositivo quede libre de toda forma de microorganismo viable (no se aplica a los priones). Esta está indicada para elementos críticos acorde con la clasificación de Spaulding como las pinzas no desechables que entran en contacto con el lecho vascular estéril, preferiblemente con autoclave por seguridad y eficacia **(6)**.

Transmisión de infección durante la endoscopia gastrointestinal

Los episodios de transmisión pueden ser categorizados como *no endoscópicos*, relacionados con el cuidado de los accesos venosos, administración de sedantes y otros medicamentos, *o endoscópicos* por los equipos y accesorios. Se reportan cifras de la incidencia de transmisión de un patógeno, de 1 en 1,8 millones de procedimientos en 1993 a 1 en 10 millones en 2006 **(7,8)**. Es reconocido que dicha cifra subestima la realidad, por la inadecuada o inexistente vigilancia, la dificultad en la relación causal por el paso del tiempo y los casos asintomáticos. En realidad, no todo se publica y lo que es más preocupante, se desconocen los episodios de transmisión ocurridos. En general se considera que la cifra es baja, pero no es excusa para dejar de realizar esfuerzos en mejorar las manufacturas y procesos para la desinfección. Además, existe la transmisión de infección por el procedimiento endoscópico en sí (p. ej., la esofagitis por Trichosporon), la cual se vincula con jeringas, venoequipos y viales multidosis utilizados para la sedación como responsables de la transmisión de hepatitis C en casos de New York y Las Vegas, en Estados Unidos, o Valencia España; por lo cual se tienen que individualizar dichos elementos **(9–11)**.

Por otra parte, se reportan fallas en el seguimiento de las recomendaciones para el reprocesamiento en el 28 % de los casos en 63 centros quirúrgicos ambulatorios de Estados Unidos. Así mismo en otro estudio, los errores en el proceso de limpieza y desinfección entre 2005 y 2012 resultaron en la exposición de más de 33 000 pacientes a endoscopios reprocesados inadecuadamente **(2,3)**.

Después de usarlo, el endoscopio gastrointestinal tiene una carga bacteriana increíblemente elevada (105–1010 unidades formadoras de colonias por mililitro) y la limpieza manual puede ayudar a remover gran parte de esta **(2)**. En general, los casos de transmisión de una infección en relación con un procedimiento endoscópico digestivo, documentados en orden de frecuencia, corresponden a:

- Pseudomona aeruginosa, ambientes húmedos, lavadoras automáticas, fuentes de agua, elevador del duodenoscopio y canales húmedos
- Salmonella, hasta 1988
- Helicobacter pylori y virus de la hepatitis C y B **(4,8,9,12,13)**
- Excepcionalmente, Escherichia coli, Klebsiella pneumoniae y Serratia marcescens

Además, se describe la posibilidad de contaminación de los endoscopios durante la práctica clínica con gérmenes como *Enterobacter spp, Proteus mirabilis, Citrobacter freundii, Staphylococcus aureus, Staphylococcus epidermidis, Micrococcus luteus, Candida albicans, C. tropicalis, C. glabrata, C. guilliermondii, Bacillus spp, Corynebacterium spp, Micobacterias y Legionella spp* **(14–16)**. Hay suficiente evidencia clínica publicada que demuestra que la adherencia a las guías reconocidas previene la transmisión de los gérmenes enumerados, ya que los casos de resistencia de los microorganismos a los desinfectantes es muy rara **(17)**.

Se recomienda evaluar localmente la pertinencia y metodología de la vigilancia microbiológica, ya que se pueden presentar cultivos positivos para gérmenes hasta en el 24 % de los endoscopios que supuestamente estaban listos para usar, principalmente en las muestras obtenidas de los canales de biopsia **(11,15,18,19)**. Debido a que el enjuague y almacenamiento de los endoscopios no es completamente estéril, se pueden detectar sin problema hasta 100 unidades formadoras de colonias por mililitro en los cultivos obtenidos de endoscopios ya procesados, algo similar a lo que se puede encontrar en el agua usada en diálisis o el agua potable del grifo, siempre y cuando no sean microorganismos patógenos; usualmente representan microbios del medio ambiente a diferencia de la presencia de bacilos gran negativos que sí sugiere contaminación del agua **(20)**.

El proceso es vulnerable y se reconocen las dificultades para la adherencia estricta a los protocolos. Las fallas documentadas se relacionan con la inadecuada desinfección entre pacientes (el

concepto errado de "hacerla bien al final del día"); fallas en el cepillado del canal; el uso inadecuado de desinfectantes de bajo nivel, diluidos, vencidos o menor tiempo de exposición al mismo; endoscopio sumergido parcialmente, desinfección con detergentes más que desinfectantes; errores en la manipulación de las válvulas, pinzas y accesorios; almacenamiento de equipos húmedos (particularmente en los canales y en el caso del duodenoscopio, el elevador), y fuentes de agua contaminadas **(21,22)**.

No se han reportado casos de transmisión de una infección siguiendo los protocolos de desinfección de equipos y protección al personal de la salud, y es improbable la transmisión de parásitos, del virus de la inmunodeficiencia humana, del coronavirus asociado a la neumonía atípica y del virus de la influenza aviar H5N1. Aunque excepcional, existe una *ventana de vulnerabilidad* a los priones, pero no justifica un cambio relacionado en los protocolos **(8,13)**.

Transmisión de infección por duodenoscopios

La transmisión de enterobacterias resistentes a carbapenem tales como *Klebsiella species, Escherichia coli* y otros organismos multirresistentes por duodenoscopios contaminados durante la colangiopancreatografía retrógrada endoscópica (CPRE), a pesar de un proceso de limpieza y desinfección óptimos han sido reportados en Estados Unidos, Europa y otros lugares del mundo, lo que genera una alerta en la salud pública por el aumento de casos de infección relacionada con equipos contaminados. En conjunto un total de 10 a 12 brotes y al menos 60 infecciones han sido reportadas en Estados Unidos y 25 o más brotes que resultaron en más de 250 infecciones y más de 20 muertes potencialmente relacionadas han sido reportadas en el mundo en los últimos 3 años. A más de 1 000 pacientes potencialmente expuestos se les ha recomendado pruebas de cultivo y se cree que al menos 100 han sido portadores asintomáticos, contaminación atribuida al elevador ("uña") **(1,3,17,23–26)**.

Recomendaciones para la limpieza y desinfección

Prelimpieza

Una vez culmina el procedimiento endoscópico y cuando el tubo de inserción sea retirado del paciente, inmediatamente se debe limpiar con detergente (jabón enzimático) la parte externa del tubo de inserción para retirar las secreciones y sangre que pueden quedar adheridas, aspirando de la misma solución a través del canal de succión–biopsia intermitentemente con aire en múltiples ocasiones hasta observar un drenaje limpio, mientras simultáneamente se realiza el mismo ejercicio con la válvula de agua–aire antes de que los residuos biológicos tengan la oportunidad de secarse.

En el caso de los duodenoscopios, se debe purgar el extremo distal donde se encuentra el área del elevador con abundante solución mientras se acciona su mecanismo intermitentemente hacia arriba/abajo (mínimo 3 veces), así en lo sucesivo durante los siguientes procesos y su equivalente para los equipos de ultrasonografía endoscópica **(2,5)**. Después de una inspección visual para verificar su integridad, se desconecta el equipo de la torre; se retiran todas las válvulas, conectores, cauchos y se asegura con la tapa de inmersión.

Transporte hacia el área de limpieza y desinfección

El transporte hacia el área de limpieza y desinfección de los accesorios se debe hacer por separado para evitar daños. Se introduce el endoscopio en un recipiente espacioso seco preferiblemente cerrado y etiquetado, que es conducido en un carro de transporte a la sala de reprocesamiento (tanto el recipiente como el carro deben ser independientes para equipos limpios y sucios), tomando todas las medidas de precaución para evitar la exposición de los humanos o el ambiente a organismos potencialmente infecciosos. El procesamiento de equipos debe ser en un área independiente, donde no haya riesgo de contaminación para los pacientes, es decir, fuera de la sala de procedimientos con todas las especificaciones

de ventilación, manejo de residuos, vapores, bioseguridad locativa y del personal competente debidamente entrenado para mantener una técnica aséptica **(27);** en lo posible, esta área debe estar libre de riesgos para los trabajadores de la salud que también tienen que aplicar todas las medidas y equipos de protección personal (se recomienda la lectura complementaria en este libro del artículo *Prevención de riesgos*).

El entrenamiento de todo el personal en la manipulación, verificación de la vigencia e integridad de los equipos; la actividad biológica, química, peligros de los desinfectantes; las recomendaciones de manufactura, entidades reguladoras, nuevas guías se deben actualizar y documentar periódicamente, mínimo anualmente y siempre en caso de novedad en cuanto a fallas, nuevos equipos, tecnologías o procesos de calidad. No se debe permitir la intervención de personal temporal hasta que la competencia en la manipulación y procesamiento de los equipos ha sido establecida **(1,28,29)**.

Limpieza

Una vez en el área independiente destinada para este fin, se realiza la prueba de fugas después de cada uso y se procede a sumergir el endoscopio en una solución con detergente no espumoso libre de aldehídos; preferiblemente enzimático no iónico **(30)**, siguiendo las recomendaciones específicas y en relación con el tiempo registrado en el inserto del fabricante usualmente de 1 a 15 minutos mientras se realiza el *cepillado* de los canales del endoscopio con el equipo completamente sumergido, los cuales también se irrigan con esta solución retirando todo material orgánico como tejidos, sangre y otros residuos. Se limpian totalmente la superficie externa y sus componentes con los cepillos específicos para cada equipo recomendados en la manufactura y apropiados para cada canal, superficie y, en el caso de los duodenoscopios, para el extremo distal que incluye el elevador y sus alrededores; además con gasas o esponjas suaves.

Las válvulas y el elevador de los duodenoscopios deben ser accionadas repetidamente durante su limpieza para facilitar el acceso a todas las superficies. Se debe desechar la solución detergente por cada uso, porque no es microbicida. Además, se deben seguir estrictamente las guías de manufactura, particularmente para los endoscopios con mecanismos móviles, como el elevador distal de los duodenoscopios y endoscopios para ultrasonido lineal. Nunca se debe postergar aún en el contexto de los llamados de urgencia **(1,23)**. Posteriormente, mientras se enjuaga todo exhaustivamente con agua potable o filtrada utilizando los accesorios de irrigación y secado, se inspecciona la integridad del equipo. Hasta aquí es muy importante el seguimiento estricto de todo el proceso, de igual forma se realiza con los accesorios reutilizables como las pinzas de biopsias antes de su esterilización (ya que para estas no es recomendable sólo la desinfección de alto nivel) **(6,22)**.

Desinfección

La desinfección puede ser manual o automatizada. Una vez seco el endoscopio y sus componentes, se sumergen completamente en una solución desinfectante de alto nivel compatible acorde a la manufactura e irrigando los canales; por ejemplo, ortoftalaldehído al 0,55 % durante 5–12 minutos o glutaraldehído al 2 % durante 20–45 minutos a 25°C. Otros desinfectantes como el agua ácida electrolizada, ácido peracético y soluciones con peróxido de hidrógeno también son recomendables **(31)**. Cuando se ha cumplido estrictamente con el tiempo de inmersión, se enjuaga completamente e irriga (o succiona) con agua filtrada o estéril por todos los canales para asegurarse que no queden sustancias susceptibles de producir irritación en la mucosa del paciente. Esta agua se debe desechar por cada uso entre paciente y paciente o ciclo de lavado. Luego, para optimizar el secado, se recomienda el uso de alcohol 70 % al 90 % seguido de la circulación forzada de aire filtrado **(1)**. Durante todo el proceso se debe hacer una inspección visual con adecuada iluminación para verificar la integridad de todos los equipos y accesorios, e inmediatamente después, se deben tomar las medidas para su reparación o descarte.

Periódicamente, de acuerdo con las manufacturas de los desinfectantes, se deben realizar las pruebas indicadas para certificar su vigencia y asegurar la concentración mínima efectiva del componente activo, por lo menos al comenzar el día, documentarlo con los registros de los equipos. Los desinfectantes se deben desechar según las fechas de vencimiento o antes si el resultado de la prueba lo indica, siguiendo las recomendaciones del fabricante. Los detergentes y el agua de los enjuagues se deben desechar por cada uso, entre paciente y paciente. No olvidar que los elementos accesorios no desechables utilizados durante la endoscopia como pinzas, boquillas, irrigadores, cepillos, cauchos, entre otros; después de la limpieza, enjuague y secos, deben seguir un proceso de *esterilización*. La botella debe contener preferiblemente agua destilada estéril y someterse con su tubo conector a limpieza manual, desinfección de alto nivel o esterilización por lo menos una vez al día **(23)**.

Con el uso cada vez más frecuente de la biopsia, este canal del endoscopio es uno de los más contaminados en los estudios de seguimiento con cultivo. También vale la pena recordar que el procedimiento más vulnerable para transmitir una infección (generalmente por bacterias gram negativas) es la CPRE, debido a la anatomía, fisiología y naturaleza estéril de la vía biliar, la presencia del canal elevador ("la uña") en el duodenoscopio y la complejidad del procedimiento indicado con fines terapéuticos **(24)**. Asimismo, con el auge de la enteroscopia por las implicaciones de su técnica, estructura y longitud del equipo, también tiene mayor dificultad para la desinfección y riesgo de contaminación aún después del procesamiento adecuado **(32)**.

Almacenamiento

Al final de la jornada todos los equipos identificados como debidamente procesados libres de los componentes removibles y completamente secos ("la humedad es un enemigo oculto") se deben colgar verticalmente, protegidos de la contaminación en gabinetes especialmente diseñados y ventilados. Se han reportado muertes por la diseminación de infecciones, debido a la contaminación de equipos almacenados con humedad en los canales **(5,7)**.

Registros y auditoría

Se debe llevar un registro completo y detallado por cada procedimiento indicando la fecha, el nombre del paciente con su número de identificación, el tipo de procedimiento, número de serie de los equipos, persona que realiza la limpieza y desinfección para los procesos de investigación en caso de brote. La vigilancia microbiológica después del procesamiento completo de los equipos es una conducta recomendable, por lo cual es importante evaluar con el Comité de Infecciones de cada institución las alternativas y frecuencia de su aplicación **(33–35)**.

Conclusión

La adherencia estricta a las pautas de limpieza y desinfección del endoscopio ha demostrado ser la principal vía para la realización de procedimientos seguros para los pacientes y trabajadores de la salud. Seguir fielmente las guías puede asegurar procedimientos exentos del riesgo de transmisión de infecciones por microorganismos de pacientes portadores o del ambiente. En los casos de transmisión de una infección documentados, se han identificado claramente los errores en uno o varios de los eslabones del debido proceso. De igual manera, se deben reconocer y aunar esfuerzos para promover el uso adecuado del instrumental de un solo uso que es desechable, esterilizar cuando está indicado, realizar una verdadera limpieza y desinfección de alto nivel respetando los tiempos, con elementos de óptima calidad, con una programación adecuada de la reposición, mantenimiento oportuno de los equipos y accesorios, todo debidamente documentado en el registros de los procesos y procedimientos realizados.

La educación continua para asegurar las competencias, la auditoria de los indicadores y control de calidad deben ser políticas reconocidas y prioritarias en todas las instituciones para el mejoramiento de la calidad de la atención, a medida que

se avanza en las tecnologías de reprocesamiento y diseño de los equipos en general **(2,3)**

Referencias

1. Petersen BT, Cohen J, Hambrick RD 3rd, Buttar N, Greenwald DA, Buscaglia JM, et al. Multisociety guideline on reprocessing flexible GI endoscopes: 2016 update. Gastrointest Endosc. 2017;85(2):282–94. Doi: http://doi.org/b894.

2. Humphries RM, McDonnell G. Superbugs on Duodenoscopes: the Challenge of Cleaning and Disinfection of Reusable Devices. J Clin Microbiol. 2015;53(10):3118–25. Doi: http://doi.org/f72nhx.

3. Kim S, Muthusamy VR. Current practice of duodenoscope reprocessing. Curr Gastroenterol Rep. 2016;18(10):54. Doi: http://doi.org/b895.

4. Kovaleva J. Infectious complications in gastrointestinal endoscopy and their prevention. Best Pract Res Clin Gastroenterol. 2016;30(5):689–704. Doi: http://doi.org/f9hb56.

5. Herrin A, Loyola M, Bocian S, Diskey A, Friis CM, Herron-Rice L, et al. Standards of infection prevention in reprocessing flexible gastrointestinal endoscopes. Gastroenterol Nurs. 2016;39(5):404–18. Doi: http://doi.org/b896.

6. Chiu KW, Lu LS, Chiou SS. High-level disinfection of gastrointestinal endoscope reprocessing. World J Exp Med. 2015;5(1):33–9. Doi: http://doi.org/b897.

7. Thomas LA. Recommended care and handling of flexible endoscopes: endoscope storage. Gastroenterol Nurs. 2005;28(1):45–6. Doi: http://doi.org/fdcgvj.

8. Morris J, Duckworth GJ, Ridgway GL. Gastrointestinal endoscopy decontamination failure and the risk of transmission of blood-borne viruses: a review. J Hosp Infect. 2006;63(1):1–13. Doi: http://doi.org/cxrkxg.

9. González-Candelas F, Guiral S, Carbó R, Valero A, Vanaclocha H, González F, et al. Patient-to-patient transmission of hepatitis C virus (HCV) during colonoscopy diagnosis. Virol J. 2010;7:217. Doi: http://doi.org/b9jqpf.

10. Wu H, Shen B. Health care-associated transmission of hepatitis B and C viruses in endoscopy units. Clin Liver Dis. 2010;14(1):61–8; viii. Doi: 10.1016/j.cld.2009.11.012.

11. Petersen BT, Chennat J, Cohen J, Cotton PB, Greenwald DA, Kowalski TE, et al. Multisociety guideline on reprocessing flexible GI endoscopes: 2011. Infect Control Hosp Epidemiol. 2011;32(6):527–37. Doi: http://doi.org/fjrbf3.

12. Muscarella LF. Current instrument reprocessing practices. Results of a national survey. Gastroenterol Nurs. 2001;24(5):253–60. Doi: http://doi.org/bdpt5r.

13. Nelson DB, Jarvis WR, Rutala WA, Foxx-Orenstein AE, Isenberg G, Dash GR, et al. Multi-society guideline for reprocessing flexible gastrointestinal endoscopes. Society for Healthcare Epidemiology of America. Infect Control Hosp Epidemiol. 2003 [cited 5 Jul 2017];24(7):532–7. Available from: https://goo.gl/TUdDSt.

14. Machado AP, Pimenta AT, Contijo PP, Geocze S, Fischman O. Microbiologic profile of flexible endoscope disinfection in two Brazilian hospitals. Arq Gastroenterol. 2006;43(4):255–8. Doi: http://doi.org/fb4bdj.

15. Beilenhoff U, Neumann CS, Rey JF, Biering H, Blum R, Schmidt V. ESGE-ESGENA guideline for quality assurance in reprocessing: microbiological surveillance testing in endoscopy. Endoscopy. 2007;39(2):175–81. Doi: http://doi.org/ds543k.

16. Osborne S, Reynolds S, George N, Lindemayer F, Gill A, Chalmers M. Challenging endoscopy reprocessing guidelines: a prospective study investigating the safe shelf life of flexible endoscopes in a tertiary gastroenterology unit.

Endoscopy. 2007;39(9):825–30. Doi: http://doi.org/cbtbv4.

17. Muscarella LF. Risk of transmission of carbapenem-resistant Enterobacteriaceae and related "superbugs" during gastrointestinal endoscopy. World J Gastrointest Endosc. 2014;6(10):457–74. Doi: http://doi.org/b9bs.

18. Chiu KW, Tsai MC, Wu KL, Chiu YC, Lin MT, Hu TH. Surveillance cultures of samples obtained from biopsy channels and automated endoscope reprocessors after high-level disinfection of gastrointestinal endoscopes. BMC Gastroenterol. 2012;12:120. Doi: http://doi.org/b9bt.

19. Chiu KW, Fong TV, Wu KL, Chiu YC, Chou YP, Kuo CM, et al. Surveillance culture of endoscope to monitor the quality of high-level disinfection of gastrointestinal reprocessing. Hepatogastroenterology. 2010;57(99-100):531–4.

20. Alfa MJ, Sepehri S, Olson N, Wald A. Establishing a clinically relevant bioburden benchmark: a quality indicator for adequate reprocessing and storage of flexible gastrointestinal endoscopes. Am J Infect Control. 2012;40(3):233–6. Doi: http://doi.org/cstqj4.

21. Dirlam Langlay AM, Ofstead CL, Mueller NJ, Tosh PK, Baron TH, Wetzler HP. Reported gastrointestinal endoscope reprocessing lapses: the tip of the iceberg. Am J Infect Control. 2013;41(12):1188–94. Doi: http://doi.org/f5h-8fw.

22. Oh HJ, Kim JS. Clinical Practice Guidelines for Endoscope Reprocessing. Clin Endosc. 2015;48(5):364–8. Doi: http://doi.org/b9bv.

23. Choi HH, Cho YS. Endoscope reprocessing: update on controversial issues. Clin Endosc. 2015;48(5):356–60. Doi: http://doi.org/b9bw.

24. FDA Safety Communication. Design of Endoscopic Retrograde Cholangiopancreatography (ERCP) Duodenoscopes May Impede Effective Cleaning. 2015 [cited 5 Jul 2017]. Available from: https://goo.gl/g5GJtN .

25. Shellnutt C. Advances in endoscope reprocessing technology and its impact on pathogen transmission. Gastroenterol Nurs. 2016;39(6):457–65. Doi: http://doi.org/f9hjt5.

26. Rubin ZA, Murthy RK. Outbreaks associated with duodenoscopes: new challenges and controversies. Curr Opin Infect Dis. 2016;29(4):407–14. Doi: http://doi.org/f8xvf9.

27. Murdani A, Kumar A, Chiu HM, Goh KL, Jang BI, Khor CJL, et al. WEO position statement on hygiene in digestive endoscopy: Focus on endoscopy units in Asia and the Middle East. Dig Endosc. 2017;29(1):3–15. Doi: http://doi.org/b9bx.

28. Calderwood AH, Chapman FJ, Cohen J, Cohen LB, Collins J, Day LW, et al. Guidelines for safety in the gastrointestinal endoscopy unit. Gastrointest Endosc. 2014;79(3):363–72. Doi: http://doi.org/f2p2bk.

29. Teter J, Zenilman ME, Wachter P; Johns Hopkins Medicine Cleaning, Disinfection and Sterilization Clinical Community. Assessment of Endoscope Reprocessing Using Peer-to-Peer Assessment Through a Clinical Community. Jt Comm J Qual Patient Saf. 2016;42(6):265–70. Doi: http://doi.org/b9bz.

30. Hutchisson B, LeBlanc C. The truth and consequences of enzymatic detergents. Gastroenterol Nurs. 2005;28(5):372–6. Doi: http://doi.org/d8gjpv.

31. Park S, Jang JY, Koo JS, Park JB, Lim YJ, Hong SJ, et al. A review of current disinfectants for gastrointestinal endoscopic reprocessing. Clin Endosc. 2013;46(4):337–41. Doi: http://doi.org/b9b2.

32. Chiu KW, Lu LS, Wu KL, Lin MT, Hu ML, Tai WC, et al. Surveillance culture monitoring of double-balloon enteroscopy reprocessing

with high-level disinfection. Eur J Clin Invest. 2012;42(4):427–31. Doi: http://doi.org/dt6g3z.

33. Shin SP, Kim WH. Recent update on microbiological monitoring of gastrointestinal endoscopes after high-level disinfection. Clin Endosc. 2015;48(5):369–73. Doi: http://doi.org/b9b3.

34. Bashaw MA. Guideline implementation: processing flexible endoscopes. AORN J. 2016;104(3):225–36. Doi: http://doi.org/f9cvnr.

35. Ofstead CL, Wetzler HP, Doyle EM, Rocco CK, Visrodia KH, Baron TH, et al. Persistent contamination on colonoscopes and gastroscopes detected by biologic cultures and rapid indicators despite reprocessing performed in accordance with guidelines. Am J Infect Control. 2015;43(8):794–801. Doi: http://doi.org/f7kws3.

Prevención de riesgos para el **personal en endoscopia digestiva**

Belén Mendoza de Molano

Introducción

El presente artículo da cuenta de la preocupación sobre la salud de los trabajadores que laboran en el área de la sala de endoscopia: médicos(as), enfermeros(as), técnicos(as) y personal administrativo; por lo que se revisarán cuáles son los riesgos para ellos y cómo prevenirlos. Para comenzar, se considera pertinente reparar en la Ley 1562 de Julio de 2012 **(1)**. Esta reglamenta los derechos y los deberes de los trabajadores colombianos; además, contempla una evaluación de la salud laboral en una nueva reglamentación que, en principio, debió haber sido manejada por el plan obligatorio de salud, así como los riesgos profesionales.

Una sala de endoscopia se asemeja a un barco, muchos son realmente submarinos donde se controla la luz, el aire y la temperatura. El endoscopista es el capitán, los pacientes son los pasajeros, el personal de la sala son los marineros, la sala y los equipos son el barco, y el jefe de la unidad de endoscopia es el gran comandante. Es responsabilidad del comandante y los capitanes disminuir el riesgo al mínimo para sus pacientes, el personal y los equipos, así como encargarse de cuidar a su tripulación.

En el artículo se revisará la prevención de infección y alergias a sustancias químicas como el glutaraldehído y el látex. Se hará especial énfasis en la colangiopancreatografía retrógrada endoscópica (CPRE), en la cual existe el riesgo de irradiación del personal. Por último, se dedicará una parte del capítulo a las lesiones osteomusculoarticulares de los endoscopistas y todo el personal de las salas.

Existe preocupación con respecto a la ventilación y a la falta de luz solar que sufren los endoscopistas y repercute en forma crónica en su salud, ya que hay lesiones intangibles y de las cuales no hay literatura. Indudablemente hay situaciones que no han sido evaluadas como la osteoporosis, la disminución de la agudeza auditiva y circunstancias más difíciles de valorar como el abuso de autoridad y la falta de manejo de las relaciones personales de estas pequeñas comunidades.

La endoscopia es uno de los campos más reglamentados en cuanto a su ejercicio y, por lo tanto, la prevención de los riesgos para pacientes ha sido muy evaluada. El cuidado y la prevención de riesgos para los pacientes y equipos son estudiados en otros capítulos. Por otra parte, esta práctica médica pone en riesgo de una demanda legal al personal de endoscopia y, en especial, al médico endoscopista. El endoscopista puede enfrentar esta situación por no tener conocimientos médicos que guíen su práctica o puede lesionar al paciente en situaciones inherentes al procedimiento o a la sedación. Aunque este es uno de los riesgos más importantes, no es tema de este artículo, ya que se revisa en el segmento de *consentimiento informado* (2,3).

Ahora bien, retomando el tema legal, es la Ley 1562 de 2012 donde se modifica el Sistema de Riesgos Laborales y se dictan otras disposiciones en materia de Salud Ocupacional. Esta Ley compete a todos los que laboran en el sistema de salud colombiano; en relación a este artículo, es relevante destacar los artículos 3 y 4 (1) donde se diferencian los accidentes de trabajo de la enfermedad laboral. Se rescata el concepto de *accidente de trabajo,* el cual es un suceso repentino que sobreviene por causa o como una lesión que produzca en el trabajador una lesión orgánica, una perturbación funcional o psiquiátrica, invalidez o muerte.

En el artículo 4, se considera como *enfermedad laboral contraída* como el resultado de unos factores de riesgo inherentes a la actividad laboral o del medio en el que el trabajador se ha visto obligado a trabajar; dentro de estos, se puede mencionar a manera de ejemplo la irradiación en procedimientos endoscópicos como la colangiopancreotografía retrógrada endoscópica o las fases iniciales en la enteroscopia profunda, donde la fluoroscopia se hace importante. También se habla de las lesiones en las enfermedades osteomusculoarticulares secundarias al tipo de ejercicio médico o laboral de la enfermera. No se encontró información detallada del efecto de la falta de luz sobre la salud del médico, por ejemplo, en la osteoporosis. El personal que labora en las unidades se mantiene en un medio sin luz natural y, ante situaciones posibles de acoso laboral o exceso de trabajo, puede presentar alteraciones acústicas o psiquiátricas secundarias.

Todo esto redundando en un ambiente que debería ser más saludable para el personal y, así mismo, para el manejo adecuado del paciente. La Ley 1562 en el artículo 12 hace énfasis en un fondo de riesgos laborales en el que se incentivan el estudio y las campañas para la prevención de estos riesgos laborales y también de las enfermedades **(1)**.

Se hace un especial agradecimiento a la Asociación Colombiana de Endoscopia Digestiva por permitir revisar y prevenir, a través de la educación, riesgos laborales y enfermedades.

Riesgo y prevención de infección en el personal de endoscopia

Existe evidencia indirecta de la contaminación con líquidos. Muchos sugieren que el personal de salas de endoscopia tiene mayor prevalencia de *Helicobacter Pylori*. **(4-13)**. El estudio más importante es un estudio suizo prospectivo, longitudinal, de un caso controlado donde se documentó que los gastroenterólogos tienen 18 veces más posibilidad de adquirir el *Helicobacter Pylori* que los controles. La transmisión del *Helicobacter Pylori* es de oral–oral o fecal–oral; por lo tanto, se asume que esta infección se debe a una contaminación mucocutánea durante la endoscopia. ¿Qué se debe decir de la transmisión de virus entre el personal que labora en estas áreas, donde se maneja la ventilación a través de canales artificiales, de la falta de uso de tapabocas y la presencia de personal con infecciones virales que no es incapacitado o no busca ser incapacitado?

Un riesgo real para el personal comprometido en los procedimientos es su exposición a patógenos en sangre contaminada o fluidos corporales contaminados. La vía de exposición más común es la percutánea; esto por punción con agujas o cualquier otro elemento cortopunzante como pinzas de biopsias, ganchos o bisturís utilizados durante la gastrostomía endoscópica. Puede también suceder durante la colocación de catéteres para medicamentos o líquidos intravenosos, administración de agentes sedantes, durante la misma endoscopia en el manejo de accesorios endoscópicos, adquisión de especímenes, reprocesamientos de equipos endoscópicos y accesorios, y movilización de los mismos dentro de la sala de endoscopia.

Cabe recordar que existe una gran cadena de personal: médicos, enfermeras, transportadores, técnicos y aseadores comprometidos en esta labor y, por lo tanto, están en riesgo de exposición. En EE.UU. se han reportado 400 000 accidentes. En Colombia no existen datos de los mismos. La exposición percutánea es la vía más frecuente, pero la exposición de piel y mucosas íntegras también

ha sido descrita, en algunos casos, como posible causa de contaminación. **(2)**

Los mecanismos por los cuales suceden estos accidentes son variados. Un error como reponer la tapa a una aguja es muy grave y está totalmente prohibido. Doblar o romper una aguja está igualmente prohibido. Asimismo, no se deben transportar elementos cortopunzantes a través del área de la sala o pasarlos de una persona a otra; de ser necesario, debe situarse en un sitio plano para que la segunda persona los tome de ahí. Los implementos deben tener fácil acceso, pues su difícil acceso hace más probable un accidente por punción.

Varios estudios sugieren que la fatiga y el exceso de trabajo pueden aumentar el riesgo de lesiones percutáneas **(3,4)**. Por lo tanto, modificar el horario de trabajo y mejorar las condiciones del mismo podrá disminuir la rata de lesiones en relación a punciones por objetos cortopunzantes. La exposición mucocutánea no está bien explicada o estudiada. Indudablemente, la exposición de la piel intacta frente a la piel que no se encuentra íntegra o con lesiones puede influir en este factor.

Se ha documentado claramente la infección por HVB por exposición conjuntival. **(5,6)**. Se han descrito 3 casos de infección por VIH por salpicadura en la cara o en piel no íntegra. Se sabe que hasta en el 25 % de las cirugías hay salpicaduras en las gafas de los cirujanos. De estas 37 son visibles macroscópicamente y sólo el 18 % de los cirujanos están conscientes de ello. Sólo hay un estudio en endoscopia gastrointestinal. En este caso, el riesgo de salpicadura en cualquier parte del cuerpo es de 13,2 % y de 4,2 % a los ojos. Este riesgo no se redujo por el uso de la videoendoscopia **(7)**. Existe un reporte de infección bacteriana conjuntival por salpicadura durante la endoscopia **(8).**

El reprocesamiento del equipo y sus accesorios se tratarán en otro artículo de este libro, pero indudablemente se debe hacer referencia a este tema, ya que es fundamental en la protección principalmente de los pacientes, al igual que en la prevención de la infección en el personal. Entre 1988 y 1992, sólo se documentó un caso de infección en un paciente en relación a un procedimiento endoscópico, esto en relación a 1,8 millones de procedimientos endoscópicos realizados en este tiempo.

Cómo prevenir la exposición mucocutánea y percutánea

Se calcula que aproximadamente el 30 % de estas lesiones podrían ser evitadas si se llevaran cautelosamente a cabo las precauciones universales que se introdujeron desde 1985 **(9)**. El lavado de manos se recomienda antes y después de tocar un paciente, después de tocar cualquier elemento contaminado o potencialmente contaminado, inmediatamente después de quitarse los guantes y, en algunos casos, durante el mismo procedimiento para evitar contaminar diferentes sitios del mismo paciente **(10,11).**

Equipo de protección del personal

EL CDC de EE.UU y el OSHA (*Occupational Safety and Health Administration*) recomiendan el uso de guantes en todo procedimiento que haya sangre. Se sugiere el uso de gafas y máscaras protectoras en toda situación a riesgo de salpicaduras. Se requiere también el uso de delantales impermeables. Se hace énfasis en el cuidado de las válvulas del endoscopio que deben evitar el escape de líquido; en especial, esto puede suceder cuando la válvula es vieja y el paciente hace esfuerzos de tos o náusea, lo que genera escapes a presión que podrían contaminar al personal.

Prevención de lesiones por objetos cortopunzantes

Como regla fundamental no se debe tapar las agujas. No se deben remover agujas de las jeringas desechables, no doblar, romper ni manipular agujas ya usadas. Desechar prontamente las jeringas y agujas utilizadas en los contenedores apropiados. Estos contenedores deben estar localizados en sitios asequibles y cercanos para minimizar su

transporte **(12)**. La educación de estas premisas al personal es indispensable, ya que su seguimiento es la única forma de autoprotegerse y proteger a otros. Existe un estudio que trata de objetivizar el seguimiento de estos cuidados de bioseguridad. Se encontró que el gastroenterólogo sólo sigue estas normas en el 46 %. El 60 % de las enfermeras siguen las normas adecuadamente y entre el 15–20 % del personal admite seguirlas en forma irregular. El mejoramiento de adherencia al seguimiento estricto de estas normas es el paso crucial para evitar la exposición a patógenos presentes en la sangre u otros fluidos corporales posiblemente contaminados.

Al terminar un procedimiento, la secuencia es quitarse los guantes y desecharlos. Dentro de la literatura, no se encuentra nada publicado sobre el uso del doble guante; lo cual es preocupante teniendo en cuenta que la calidad del guante y su posible ruptura puede ser un factor de riesgo de contaminación. También es posible quitarse el primer guante y dejar uno para manipular el resto de los accesorios. Se recomienda quitarse luego la máscara por el elástico o las gafas por los brazos. Luego, se debe retirar la bata comenzando por los cordones inferiores a los superiores. Por último se debe retirar la máscara y desecharla. Inmediatamente después, se debe realizar el lavado de manos como lo recomienda el CDC. Este proceso debe hacerse después de cada procedimiento.

Se debe hacer especial énfasis en la desinfección y reprocesamiento de la sala de endoscopia. Las diferentes sustancias utilizadas en la desinfección son también potencialmente tóxicas; esta potencial toxicidad se encuentra en los manuales de los productos, los cuales deben ser cuidadosamente leídos. Durante la fase inicial del reprocesamiento, se debe evitar la aerosolación de estos productos que pueden ser lesivos para la piel y mucosas del personal y los pacientes. Se debe realizar una limpieza profunda de la sala de endoscopia entre procedimiento y procedimiento. Igualmente se recomienda una limpieza adecuada de la sala entre paciente y paciente. Depende del seguimiento estricto de estas normas sencillas que se logra evitar infecciones que pueden tener repercusiones muy graves en la salud de nuestro personal. Así, evitando accidentes protegemos el personal.

Reacción y prevención de riesgo en uso de químicos

Los problemas que el personal puede tener con el glutaraldehído se reconocen cada vez con más frecuencia. Esta sustancia presenta peligros potenciales para el personal; es la sustancia fundamental en la desinfección y reprocesamiento de los equipos. A la espera de que todas las salas de endoscopia cuenten con máquinas lavadoras de los equipos, el glutaraldehído seguirá estando presente en el escenario laboral. Se deben mantener niveles atmosféricos bajos en el lugar de trabajo. Las concentraciones de líquido, al igual que la ventilación del ambiente, son indispensables; se han reportado en relación al glutaraldehído: conjuntivitis, cefalea, rinitis, asma, irritación faríngea y urticaria.

El glutaraldehído no se ha clasificado ni como mutágeno, carcinógeno o teratógeno. Para evitar problemas se debe trabajar protegiendo los ojos, piel y tracto respiratorio de todo el personal que manipula esta sustancia, cuidando la limpieza de los equipos así como del personal que lo transporta y lo almacena. Debe haber facilidad para realizar primeros auxilios en caso de que sucedan accidentes. Es esencial tener acceso a la ducha y el lavaojos en las salas de procesamiento.

Los niveles de esta sustancia en el ambiente pueden ser controlados evitando escapes de la sustancia, ya sea tapando adecuadamente los recipientes o no utilizando sustancias en concentraciones demasiado altas. Es indispensable tener una adecuada ventilación de la sala. Se considera que el nivel en el ambiente no debe ser mayor de 0,02 ppm. Debería ser posible monitorizar estos niveles. El olor a glutaraldehído puede ser detectado entre 0,03 y 0,04 ppm. La limpieza y la remoción del glutaraldehído de los endoscopios, posterior a la desinfección, deben ser realizadas en su totalidad, ya que, ocasionalmente, se ha descrito colitis y proctitis en los pacientes.

Sensibilidad al látex

Desde 1980 con la aparición de las precauciones universales, se hizo evidente que existía una importante sensibilidad al látex entre los trabajadores de la salud. El látex crudo viene de un árbol tropical de caucho, el *Hevea Brasilensis* que se cultiva en el África occidental, Asia suroriental y en el Amazonas. El látex crudo contiene proteínas que pueden ser antigénicas en las personas susceptibles. Hay tres tipos de reacciones alérgicas producidas por el látex:

1. Irritación química con eritema de la piel que se desarrolla inmediatamente después del contacto del látex con la piel.
2. Dermatitis alérgica de contacto con eritema, edema y hasta ampollas que se presentan entre 4 y 24 horas después del contacto con el látex. Esta es una reacción alérgica de tipo IV mediada por células.
3. Reacción sistémica que es de tipo I mediada por IgE y que puede incluir rinitis, asma, conjuntivitis, lagrimación, disnea, urticaria, vómito, cólicos abdominales, anafilaxis y *shock* **(13)**.

La sensibilidad al látex se puede atribuir a dos posibles fuentes: proteínas naturales del caucho del látex o antioxidantes para producción del látex **(14)**. Se ha documentado la presencia de sensibilidad al látex en el personal que labora en las Unidades de Endoscopia. No sobra recordar que los pacientes con espina bífida que han sido sometidos a múltiples cirugías son en especial alérgicos al látex. Un estudio hospitalario demostró que de 224 empleados que usaban látex, hasta el 17 % presentaban alguna reacción a este. Por lo tanto, en la historia clínica laboral se deben incluir los antecedentes atópicos o alérgicos de todo empleado, tratando de prever estas reacciones. No existen pruebas cutáneas ni séricas que diagnostiquen la sensibilidad al látex **(15)**.

El manejo de los trabajadores alérgicos al látex es evitar el contacto del paciente con este producto. Esto incluye evitar contacto con productos no médicos tales como las bombas para festividades y los condones. Los pacientes con alergias graves sólo pueden utilizar ropa interior de algodón. Aunque los guantes de látex hipoalérgicos, guantes de látex libres de talco (el talco puede absorber los alergenos del látex) o guantes de látex sintético pueden ser una recomendación adecuada para los médicos o el personal que requieran de la protección de los guantes o en el manejo de los pacientes alérgicos al látex, es peligroso ya que una ínfima cantidad de alergeno puede llegar a producir una reacción retardada y hasta anafilaxis. Por lo tanto, el vinilo y el Tactylon son sustancias sustitutas en casos de alergia severa al látex. Es indispensable en toda sala de endoscopia tener disponible guantes libres de látex para el manejo del paciente alérgico, endoscopista o personal.

Irradiación y prevención de peligros para el personal

Seguridad en irradiación del personal

El uso de la fluoroscopia para ayudar en la realización de procedimientos endoscópicos como la CPRE y otros ponen en riesgo tanto al paciente como al personal del grupo endoscópico.

El riesgo biológico personal

Los efectos adversos de salud que experimenta la persona por efecto de la exposición a la radiación son medidos por la unidad convencional de los *Radiationequivalent in Man* (REM) o Unidad. Su equivalente es llamado *Sievert*, que es igual a 100 REM. La exposición de radiación en el personal de endoscopia varía, pero se debe decir que la exposición se acumula en el tiempo. En un estudio reciente de 66 procedimientos, se estimó que la dosis anual efectiva de todo el cuerpo recibida por el endoscopista, varía entre 3,35 y 5,85 mSv **(16)**. Se considera que esta dosis está dentro de los límites seguros de medición para el personal. La irradiación se clasifica:

- Mínima < 3 mSv por año, que es material en los EE.UU.
- Moderada 3–20 mSv por año, que es el nivel superior por año para los trabajadores promediado en 5 años.

- Alta > 20–50 mSv por año máximo tolerable en un año de exposición.

El delantal debe tener 0,5 mm de espesor de plomo y protege el 90 %. Si el endoscopista le da la espalda al tubo o al paciente necesita doble delantal. Hay delantales nuevos de menor peso, menos dañinos para la estructura ósea del endoscopista. El delantal debe colgarse verticalmente para evitar sus fisuras y debe ser revisado anualmente con fluoroscopia para evaluar la posibilidad de fisuras peligrosas. Los anteojos con protección de plomo mejoran la protección del ojo del endoscopista en un 85–90 %, no son obligatorios pero son recomendables.

Los programas de detección de irradiación forman una parte muy importante de la seguridad en irradiación. El aparato para el conteo de irradiación debe ser utilizado a nivel del cuello **(17,18)**. La irradiación se dispersa al paciente. El médico debe en lo posible estar lo más distanciado del tubo de medición, al igual que del paciente. Si un miembro del personal está a un metro del paciente, su exposición individual es de 1/1 000, la irradiación de los puntos a la exposición de un individuo disminuye en forma proporcional por el inverso cuadrado de la distancia de la persona a la fuente. Si el endoscopista se aleja del tubo de rayos X, la irradiación disminuye por cuadros. Tratar de utilizar la menor cantidad posible de irradiación de una máxima. Se debe pulsar el pedal de la fluoroscopia para disminuir irradiación al igual dejar la última imagen como referencia.

Por otra parte, otras técnicas diagnósticas como la resonancia y la ecoendoscopia reducen la irradiación tanto del personal como del paciente. Un segundo dosímetro de irradiación debe estar a nivel de la cintura, y cada aparato debe ser evaluado mensualmente. Un cambio abrupto en el conteo de la irradiación debe ser estudiado para encontrar la razón.

Hay aspectos únicos de la seguridad en irradiación para el personal en embarazo: No existen requerimientos mandatorios para el personal en embarazo. Evitar la fluoroscopia tampoco es obligatorio. Las regulaciones de los EE.UU generalmente recomiendan limitar la dosis de irradiación del feto a 500 mrem durante toda la gestación. Un segundo dosímetro es utilizado por debajo del delantal para monitoreo de la exposición fetal. Estos deben ser evaluados mensualmente. Existen delantales de protección para maternidad. El principal peligro es la falta de cuidado. La utilización cuidadosa del equipo de protección es lo mejor para evitar este riesgo **(19).**

Electrocirugía, prevención de riesgos

La electrocirugía utilizada durante la CPRE no constituye un peligro para el endoscopista, ya que existe entre el endoscopista y el paciente el endoscopio como protección para este último. Sólo en caso de electrodisección submucosa, donde no se haga un adecuado cuidado de los accesorios de electrodisección, podría estar el endoscopista en riesgo de tener lesiones por electricidad. No existen datos reportados de ocurrencia de este tipo de complicación.

Anecdóticamente, existen reportes verbales de paso de corriente a personas en entrenamiento que, por razones inadvertidas, tienen contacto con el equipo metálico, por ejemplo, estar sentado en una silla metálica.

Física de la electrocirugía

La electrocirugía monopolar se realiza utilizando un generador que pasa corriente alterna de alta frecuencia de un pequeño electrodo de superficie que está en contacto con el tejido a través del paciente y vuelve al electrodo, el cual también está en contacto con la piel del paciente. El tejido tratado almacena la energía principalmente en las capas de lípidos. Esta función se llama *capacitancia–resistencia* del tejido, es un término que mide cómo la energía se convierte en calor. La cantidad del calor que es generada en el tejido es 135 prevención de riesgos en endoscopia proporcional al cuadrado de las corrientes que fluyen a través del tejido multiplicado por la resistencia del tejido; el calor generado

en el tejido produce el efecto deseado en el tejido y es directamente proporcional al cuadrado de la densidad de la corriente, que es medido como la cantidad de corriente que fluye a través del área de corte seccional del tejido en amperaje por centímetro cuadrado.

Modo corte

Si una corriente se aplica a una pequeña área de tejido, la densidad de la corriente será alta y la temperatura del tejido será proporcionalmente alta. Si la misma corriente se distribuye por un área mayor de tejido, la densidad de la corriente será proporcionalmente baja y la elevación de la temperatura será despreciable. Este es el principio exacto que permite la coagulación, el corte o la vaporización del tejido en un electrodo activo (Figura 1). La corriente entre el tejido y la alta densidad de corriente ocasionan una alta temperatura que vaporiza las células. La onda sinuosa de corte es continua, por lo tanto los iones conductivos producidos por el tejido roto no se diseminan y la corriente se mantiene constante. Cuando el generador se pone para corte voltajes de varios centares de voltios es lo usual.

Modo coagulación

La forma de la onda de coagulación es caracterizada por ondas intermitentes de alta frecuencia con rápido amortiguamiento, en el modo de coagulación se alternan rápidamente las altas frecuencias con amortiguamiento. Corrientes mezcladas: corrientes alternas o mezcladas combinan las dos formas de ondas logrando simultáneamente corte y coagulación de los vasos sanguíneos.

Tecnología bipolar

La tecnología bipolar pone ambos electrodos activos en contacto con el tejido y suficientemente juntos para lograr corte y coagulación; los dos electrodos son separados sólo por un aislamiento y cada electrodo es activo obviando la necesidad de un electrodo de retorno. La electrocirugía bipolar evita que la corriente pase a través del paciente (Figura 2 y 3).

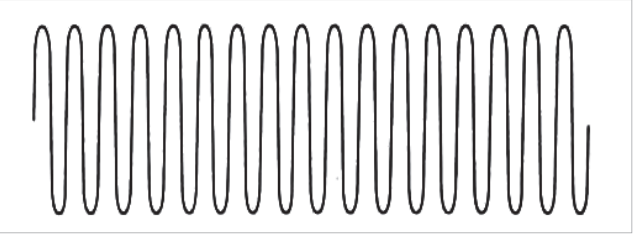

Figura 1.

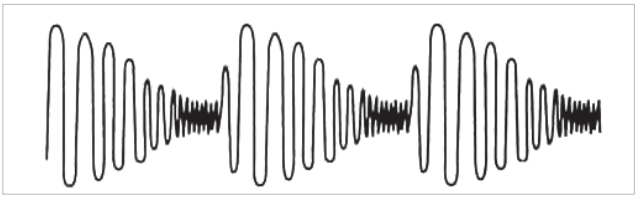

Figura 2.

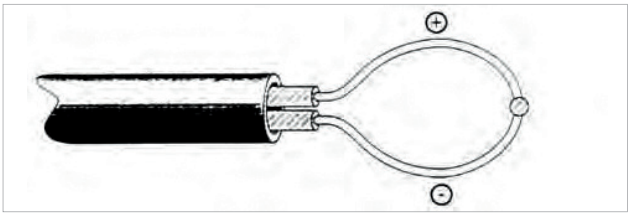

Figura 3.

Problemas asociados a la electrocirugía endoscópica

Electrocirugía monopolar

Quemaduras en el electrodo de retorno

En general, se presenta la ausencia de contacto de alta corriente y, por lo tanto, temperatura elevada en el electrodo de retorno en una amplia área de superficie en contacto con la piel del paciente. Si el área de contacto es muy pequeña, pueden ocurrir quemaduras. Esto puede suceder si el área de contacto del electrodo con la piel se pierde o se seca el gel. Una aplicación cuidadosa del electrodo sin arrugas, buena área de contacto y buena cantidad de gel son indispensables para evitar problemas.

Quemaduras en otros sitios

Estas quemaduras pueden suceder si la corriente toma una vía alterna, por ejemplo, si el asa de polipectomía o la pinza de biopsia no se encuentran completamente fuera del endoscopio. Lo anterior puede generar que la corriente se devuelva por el equipo metálico directamente al endoscopista, posiblemente quemando a este. Si el electrodo activo está en contacto con otro tejido, se puede crear otra vía y se puede quemar tejido normal sin proponérselo.

Lesiones de tejido profundo

Este tipo de lesiones son peligrosas para el paciente cuando el electrodo activo monopolar se aplica en un área de tejido demasiado grande y suele ocurrir cuando se utiliza el asa de polipectomía tomando demasiado tejido. El endoscopista se debe dar cuenta del problema, porque no hay corte y la disección es muy lenta, lo que significa que hay resistencia al calor; esto sucede más cuando se utiliza una pinza de biopsia caliente para un micropólipo sésil. El uso correcto de la pinza de biopsia caliente es crear un seudotallo con inyección submucosa de alguna sustancia, si se toma el pólipo y no se eleva en forma de carpa pueden ocurrir lesiones no deseadas. El endoscopista debe estar consciente de que la pinza monopolar, así como las sondas de contacto, puede producir lesiones profundas.

Corrientes perdidas

La corriente puede viajar por sitios no deseados durante la electrocirugía, la corriente puede producir *shock* eléctrico sino hay un adecuado polo a tierra o puede interferir el electrocardiograma. Fisuras en el aislamiento pueden producir pasos alternos y quemar al paciente y el endoscopista, estimular los nervios o músculos y a veces, en casos raros, llegar a producir fibrilación ventricular.

Electrocoagulación bipolar

La tecnología bipolar se utiliza en la electrocirugía endoscópica desde finales de los años setenta, como sonda de contacto para controlar sangrado gastrointestinal. Los equipos de electrocirugía bipolar se utilizan para polipectomía y esfinterotomía. Una sonda de contacto bipolar puede ser utilizada para ablación de neoplasia de esófago o recto, posteriormente, es reemplazada por el láser y actualmente, por el argón. No existen informes de complicaciones de uso de la tecnología bipolar por lo menos hasta 1996. Se describe que en el tejido muy húmedo o en un coágulo la pinza con tecnología bipolar puede quedar atrapada por lo tanto se recomienda utilizarla en tejido seco.

Aplicaciones de la electrocirugía monopolar y bipolar y la práctica de la endoscopia gastrointestinal

Polipectomía

La pinza caliente o biopsia diatérmica fue descrita por primera vez por Chris Willams en Inglaterra y se utiliza para remover micropólipos. La técnica de pinza caliente utiliza la ventaja de la electricidad monopolar que se describió previamente. Se han descrito perforaciones y sangrado después de la polipectomía retardados con el uso de la pinza caliente, en especial, aplicada al colon derecho, donde el grosor de la pared es más delgado.

Esfinterotomía endoscópica

El equipo monopolar se utiliza en la esfinterotomía desde que fue introducido en 1970, tiene poco riesgo de sangrado o perforación.

Control endoscópico del sangrado

- Sondas monopolares: se utilizan durante la cirugía para mantener el campo quirúrgico limpio. En el control endoscópico del sangrado no se utilizan ya que hay otros medios más efectivos y menos peligrosos como son las sustancias esclerosantes.

- Sondas bipolares: son sondas de contacto con aislamiento menos peligrosas, porque producen menos lesión de tejido profundo, pero pierden efectividad cuando el tejido necrótico se adhiere a la punta.

- Coagulación con argón plasma: es un tipo de coagulación sin contacto directo utilizando argón ionizado. La coagulación térmica o desvitalización de tejido se logra por la alta frecuencia de la corriente que pasa a través del gas ionizado. El campo eléctrico está directamente en relación al voltaje eléctrico e inversamente proporcional a la distancia; la coagulación térmica sucede a 70°C y la coagulación completa a 100°C.

Con este tipo de no contacto se evita la adherencia de la sonda al tejido. Por lo tanto, en la electrocirugía se deben seguir estrictamente las indicaciones de las fábricas de los productos, teniendo así los cuidados indispensables para evitar las quemaduras tanto en los pacientes como en médicos y enfermeros.

Ergonómica y prevención de lesiones osteomusculoarticulares

Ergonómica

Ergonómica es el estudio del diseño del sitio de trabajo. El objetivo de la esta es optimizar la interacción del operador con sus instrumentos de trabajo, sus tareas laborales y el sitio de trabajo para minimizar lesiones y maximizar eficiencia. Asimismo, disminuye los factores de riesgo relacionados con el esfuerzo relativo al trabajo incluyendo: acciones repetitivas, posiciones irregulares prolongadas, esfuerzos desmedidos, estrés de contacto y vibraciones. Específicamente en la realización de la endoscopia, muchos de estos factores de riesgo están presentes cuando se produce pinzamiento o agarre repetitivo del tubo de inserción del endoscopio, ya que se hala, empuja y realiza toque en forma repetitiva del tubo mismo en posiciones irregulares y potencialmente peligrosas.

El gastroenterólogo ocupa aproximadamente el 43 % de su tiempo laboral realizando endoscopias; por lo tanto, es de vital importancia evitar las lesiones musculoesqueléticas por sobreuso irregular. Los estudios han documentado de 37 a 89 % de lesiones musculoesqueléticas en los endoscopistas entrevistados. Dolor en los pulgares, manos, cuello y espalda son los síntomas más frecuentemente reportados, y no es una sorpresa que este síntoma esté relacionado con el exceso de trabajo. Lo reportado con más frecuencia es el daño y el dolor del pulgar y la muñeca durante la inserción del colonoscopio.

El índice de Occupationed Repetitive Actions (OCRA) es una herramienta que evalúa todas las acciones repetitivas en el ciclo de trabajo y los estratifica en 3 niveles de riesgo:

- Verde: no tiene riesgo
- Amarillo: tiene poco riesgo
- Rojo: tiene alto riesgo

Asimismo, este estudio encontró riesgo entre los procedimientos realizados por una o dos personas (en la colonoscopia). Encontró mayor riesgo de lesión para la extremidad superior derecha que para la extremidad izquierda. Otro estudio demostró que, después de 10 años de trabajo, el 10 % de los endoscopistas van a tener lesiones musculoesqueléticas de las extremidades superiores. Evidentemente, medidas básicas ergonómicas deben ser incorporadas al trabajo diario del endoscopista. Un principio ergonómico es mantener posiciones neutras que permitan la máxima producción de fuerza, con el más mínimo gasto de energía; claro que esto significa diseñar salas con medidas ergonómicas, seguras para el promedio de los endoscopistas. Esto deberá acomodar el 95 % de las mujeres y el 95 % de los hombres.

El principal determinante de un adecuado ergonómico en una sala de endoscopia es la localización del monitor y del paciente en relación con el endoscopista; este se debe ubicar para neutralizar la posición del cuello y la espalda del endoscopista y su ayudante. El monitor debe estar directamente en frente de este personal, debe estar acomodado a la estatura del endoscopista y su ángulo preferido de visión, esto es 15 a 25° de su horizonte de visión; por lo tanto, el monitor debe estar al nivel o por debajo del ojo del endoscopista. La distancia del monitor con el ojo del endoscopista no ha sido estudiada, pues esta depende del tamaño del monitor, la claridad de la imagen y las preferencias del endoscopista. Esta distancia es tomada entre 93 y 162 cm por encima del piso **(20)**.

La camilla debe estar a una altura que permita una posición neutral del codo, hombro y cuello. Óptimamente la inserción del tubo de endoscopia debe ser realizada a nivel del codo doblado 10 cm por debajo de este, para nuevamente acomodar el porcentaje del 95 % de las mujeres y el 95 % de los hombres. La cama debe poderse elevar entre 85–120 cm del piso.

El tiempo del procedimiento también es importante. Minimizar el tiempo disminuye las potenciales lesiones, siendo la endoscopia digestiva alta, por razones obvias, más corta que la colonoscopia, la cual es un procedimiento más demandante en tiempo y maniobra de trabajo. En la colonoscopia el pulgar izquierdo se encuentra muy comprometido en el manejo de los comandos y la muñeca izquierda es responsable de estabilizar esta sección. La extremidad superior derecha está activa en introducir, retirar y rectificar el colonoscopio para navegar. Esto lo hace introduciendo y retirando en forma repetitiva, al igual que el torque que debe realizar. Ahora no hay muchas recomendaciones para evitar lesiones en las manos en estos momentos. Se recomienda el "*left hand shaft grip*". Este es el agarre con la mano izquierda para proteger el dedo izquierdo durante las curvas muy cerradas y las polipectomías muy difíciles (21,22).

Otro aspecto relevante es reconocer la fatiga para tomar los descansos necesarios y permitir que los músculos se relajen. Cambios en el equipo mismo deberían ser favorables. Por ejemplo, el equipo de colonoscopia que navega sólo o a través de un equipo que digitalmente lo controla podría ser un cambio muy favorable. Procedimientos de mayor dificultad técnica, como la CPRE, tienen mayores situaciones de peligro, como es el control del elevador.

El endoscopista que realiza CPRE tiene la situación adicional del peso del delantal de plomo, que puede llegar a pesar hasta 9,1 kg, y aplica aproximadamente 2068 kPa (que son 300 libras por cada pulgada cuadrada) teóricamente el doble del delantal de plomo o el de dos piezas puede causar menos daño al endoscopista que lo está utilizando, ya que el peso parece estar mejor distribuido en la columna y en la pelvis.

Simultáneamente, el endoscopista está en riesgo de un mayor número de lesiones por sobreuso de su aparato musculoesquelético. Los endoscopios mecánicos antiguos tenían el motor en los cabezotes; estos son significativamente más pesados que los nuevos endoscopios electrónicos, pesando 0,9 kg los antiguos y 0,5 kg los nuevos **(23,24)**. La posición estática de la mano disminuye la perfusión del músculo de la misma, acumulando ácido láctico, lo que causa dolor y fatiga muscular.

La enteroscopia profunda asistida por balón es en especial más peligrosa para lesiones musculoesqueléticas, ya que es más demandante en tiempo y por lo tanto, más peligrosa en cuanto a lesiones. Otro problema es el tiempo que permanece de pie el endoscopista con probable dolor por falta de flujo a las piernas; entonces, se recomiendan alfombras acolchonadas que permitan cambios sutiles que mejoren el confort y el flujo de las piernas. Igualmente, estos pisos deben ser fáciles de lavar y no ser resbalosos para evitar riesgos de caída.

Equipo de protección para el personal

El OSHA ha intentado crear guías para el uso de equipos de protección del personal, anticipando el adecuado uso del mismo. La CDC de EE.UU provee

guías para la selección, uso y retiro apropiado del equipo de protección. Es lamentable decir que sólo cerca del 50 % de los endoscopistas tienen un cuidado adecuado. Un estudio reporta un 9,5 % de salpicaduras a la cara, antebrazos o piel, y 4,1 % a los ojos durante los procedimientos **(25)**. En cuanto a lo inadecuado, es claro que los delantales de plomo están indicados en el personal que está en fluoroscopia. Es importante reducir el tiempo de exposición en beneficio del endoscopista. Se debe insistir en la protección de tiroides que reduce el 46 % de la dosis en un año. Las medidas ergonómicas reducen las lesiones basadas en los principios mecánicos del estrés musculoesquelético.

Aunque hay pocos estudios que documentan esto, sí hay estudios de la CPRE evaluando el uso a los radiólogos de delantales de dos piezas, una pieza y una pieza con cinturón. El uso de una sola pieza es más asociado con disconfort del cuello y la columna inferior, que en los que utilizan dos piezas. En análisis del uso de un solo delantal que produce una fuerza de 300 libras por pulgada cuadrada fue reducido en el 80 % con el uso del doble delantal. No se ha podido demostrar el cambio de tono electromiográfico, volumen de la extremidad o movimientos postulares cambiando el peso por uno más liviano **(25)**.

Las plantillas interiores de los zapatos parecen mejorar el confort, pero esto no se ha logrado demostrar. Los medios de compresión, disminuyen el edema y mejoran los síntomas de incomodidad con insuficiencia venosa crónica en mujeres; por lo demás, sólo se debe recomendar su uso durante períodos prolongados de bipedestación. El uso de guantes, delantales impermeables y protección adecuada de cara y ojos es indispensable y obligatorio para procedimientos endoscópicos. El CDC recomienda que el personal remueva su equipo de protección antes de salir de la sala de endoscopia y realice un adecuado lavado de manos, teniendo en cuenta que los guantes exteriores, delantales, anteojos y máscaras están contaminados. Igualmente, recomiendan una secuencia para el retiro del equipo de protección. Primero remueva los guantes y deséchelos, luego los anteojos cogiéndolos por las patas o la máscara por el elástico, luego desate los cordones de los delantales de abajo hacia arriba y deseche. Los delantales deben ser utilizados para un solo procedimiento y desechados cada vez. El personal que desinfecta y reprocesa los equipos debe utilizar igualmente el equipo de protección personal.

Se debe evitar en la fase inicial del reprocesamiento la aerolización de los agentes desinfectantes, ya que muchos causan irritación de piel y mucosas o reacciones alérgicas en el personal y los pacientes. Indudablemente el adecuado descanso. Los turnos que requieren labor nocturna son importantes, ya estos alteran la calidad de trabajo, así como muy seguramente la salud del endoscopista **(26)**.

Consideraciones de costos

Es responsabilidad de la institución proveer a sus empleados el equipo y el recambio regularmente controlado para asegurar la seguridad del personal. Esto sin costo alguno para el personal. El valor de todo esto es importante y varía mucho. Obviamente el equipo desechable aumenta costos: 5,20 dólares por procedimiento.

Conclusiones

Son muchas las inquietudes que asaltan a un endoscopista cuando se evalúa la seguridad propia y de todo el personal durante el desempeño laboral. En general, la principal preocupación es la falta de conciencia que le damos a este problema. Es claro que los temas tratados en el presente artículo son muy relativos, pero está la seguridad de que existen otros aspectos que se podrían desarrollar y que aparecerán con el avance tecnológico en esta área, así como nuevos peligros y, por lo tanto, más precauciones que se deberán observar de forma estricta. Finalmente, en referencia a la psiquis del endoscopista, se debe tener en cuenta el ámbito de tranquilidad bajo el cual este debe trabajar, contexto que permitirá un desempeño controlado, armónico y de gran calidad tanto profesional como humana **(25)**.

Invito a revisar el documento de la Asociación Americana de Endoscopia (ASGE), del 2010, donde esta sociedad hace su última evaluación en los riesgos del personal de endoscopia.

Referencias

1. Colombia. Congreso. Ley 1562: "Por la cual se modifica el Sistema De Riesgos Laborales y se dictan otras disposiciones en materia de Salud Ocupacional". Bogotá, D. C.: Diario Oficial 48488; 11 de julio de 2012 [cited 2017 Oct 6]. Available from: https://goo.gl/iPXNv9.

2. Favero MS, Bond WW. Chemical disinfection of medical and surgical materials. In: Lawrence CA, Block SS, editors. Disinfection, sterilization and preservation. 4th. Ed. Philadelphia: Lea & Febiger; 1991. p. 881-904.

3. Buschbacher R: Overuse syndromes among endoscopists. Endoscopy. 1994;26(6):539-44. Doi: http://doi.org/dr3m9h.

4. Barkin JS, Lehman GA, Myerburg RJ, Fisher AH, Kapel RC, Reiner DK. Endoscopy procedures: an occupational hazard for gastroenterologists. Gastrointest Endosc. 1995;41(4):316. Doi: http://doi.org/bbdwdw.

5. Rosen HR. Acquisition of hepatitis C by a conjunctival splash. Am J Infect Control. 1997;25:242-7. Doi: http://doi.org/bh5r9g.

6. Hosoglu S, Celen Mk, Akalin S, Geyik MF, Soyoral Y, Kara IH. Transmission of hepatitis C by blood splash into conjunctiva in a nurse. Am J Infect Control. 2003;31(8):502-4. Doi: http://doi.org/c49hbv.

7. Mohandas KM, Gopalakrishnan G. Mucocutaneous exposure to body fluids during digestive endoscopy: the need for universal precautions. Indian J Gastroenterol. 1999 [cited 2017 oct 7];18(3):109-11. Available from: https://goo.gl/cdf3h2.

8. Benter T, Klühs L, Teichgräber UKM, Riechert F, Ludwig WD, Dörken B. Need for safety goggles for endoscopy. Endoscopy. 2003;35(9):803. Doi: http://doi.org/c65qxg.

9. McCray E. Occupational risk of the acquired immunodeficiency syndrome among health care workers. N Engl J Med. 1986;314:1127-32. Doi: http://doi.org/bmd378.

10. Garner JS, Hierholzer WJ, McCormick RD. Guideline for isolation precautions in hospitals. Infect Control Hosp Epidemiol; 1996;17(1):53-80. Doi: http://doi.org/cd3j.

11. Kuwabara T, Chayama K, Tanaka S, Oka S, Hiyama T, Yoshihara. Compliance with standard precautions among gastrointestinal endoscopists and endoscopy nurses in Japan. Am J Infect Control. 2012;40(1):80-9. Doi: http://doi.org/dk6j9v.

12. Azar–Cavanagh M, Burdt P, Green–Mckenzie J. Effect of the introduction of an engineered sharps injury prevention device on the percutaneous injury rate in healthcare workers. Infect Control Hosp Epidemiol. 2007;28(2):165-70. Doi: http://doi.org/fsvsc3.

13. Chełmińska M, Specjalski K, Różyło A, Kołakowska A, Jassem E. Differentiating of cross-reactions in patients with latex allergy with the use of ISAC test. Postepy Dermatol Alergol. 2016;33(2):120-7. Doi: http://doi.org/cd3k.

14. Caballero ML, Quirce S. Identification and practical management of latex allergy in occupational settings. Expert Rev Clin Immunol. 2015;11(9):977-92. Doi: http://doi.org/f728n4.

15. Miaozong Wu, James McIntosh, Jian Liu. Current prevalence rate of latex allergy: Why it remains a problem? J Occup Health. 2016;58(2):138-44. Doi: http://doi.org/cd5j.

16. Naidu LS, Singhal S, Preece DE, Vohrah A, Loft DE. Radiation exposure to personnel performing

endoscopic retrograde cholangiopancretography. BMJ. 2005;81(960):660-2. Doi: http://doi.org/fv2btj.

17. Amis ES, Butler PF, Applegate KE, Birnbaum SB, Brateman LF, Hevezi JM, et al. American College of Radiology white paper on radiation dose in medicine. J Am Coll Radiol. 2007;4(5):272-84. Doi: http://doi.org/dm7sc3.

18. Son BK, Lee KT, Kim JS, Lee SO. Lack of radiation protection for endoscopists performing endoscopic retrograde cholangiopancreatography. Korean J Gastroenterol. 2011;58(2):93-9. Doi: http://doi.org/fnfksx.

19. Jorgensen JE, Rubenstein JH, Goodsitt MM, Elta GH. Radiation doses to ERCP patients are significantly lower with experienced endoscopists. Gastrointest Endos. 2010;72(1):58-65. Doi: http://doi.org/cfh7hf.

20. Kuwabara T, Urabe Y, Hiyama T, Tanaka S, Shimomura T, Oko S, et al. Prevalence and impact of musculoskeletal pain in Japanese gastrointestinal endoscopists: a controlled study. World J Gastroenterol. 2011;17(11):1488-93. Doi: http://doi.org/dv3t45.

21. Hansel SL, Crowell MD, Pardi DS, Bouras EP, DiBaise JK. Prevalence and impact of musculoskeletal injury among endoscopists: a controlled pilot study. J Clin Gastroenterol. 2009;43(5):399–404. Doi: http://doi.org/czhf9n.

22. Byun YH, Lee JH, Park MK, Song JH, Min BH, Chang DK, et al. Procedure-related musculoskeletal symptoms in gastrointestinal endoscopists in Korea, World J Gastroenterol. 2008;14(27):4359-64.

23. Redfern MS, Cham R. The influence of flooring on standing comfort and fatigue. AIHAJ. 2000;61(5):700-8. Doi: http://doi.org/c3tfgw.

24. King PM. A comparison of the effects of floor mats and shoe in–soles on standing fatigue. Appl Ergon. 2002;33(5):477-84. Doi: http://doi.org/bg4t8j.

25. ASGE Technology Committee, Pedrosa MC, Farraye FA, Shergill AK, Banerjee S, Desilets D, et al. Minimizing occupational hazards in endoscopy: personal protective equipment, radiation safety, and ergonomics. Gastrointest Endosc. 2010;72(2):227-35. Doi: http://doi.org/bd728m.

26. Benson M, Grimes I, Gopal D, Reichelderfer M, Soni A, Benson H, et al. Influence of previous night call and sleep deprivation on screening colonoscopy quality. Am J Gastroenterol. 2014;109(8):1133–7. Doi: http://doi.org/cd5k.

Endoscopia digestiva alta diagnóstica

CAPÍTULO 4

Dr. Diego Mauricio Aponte Martín
Coeditor

Indicaciones y **complicaciones**

Fanny Acero
Diego Mauricio Aponte Martín

La palabra *endoscopia* viene de los prefijos griegos *endook* que significa dentro y *skopein* que quiere decir ver, observar, examinar. Esta inquietud de muchos por poder explorar y examinar a través de los orificios naturales surgió desde los tiempos de los egipcios y grecorromanos. Desde entonces, múltiples intentos por desarrollar un instrumento útil y seguro se conocieron, desde Bozzini en 1805 con lo que él denominó "conductor de luz", hasta Segalas en 1826, en Francia, y Fisher en 1927, en Boston, quienes desarrollaron instrumentos rígidos pero cuyo mayor impedimento era la falta de una adecuada fuente de luz. En 1868, Kussmaul fue el primero en realizar una endoscopia usando como fuente de luz el reflejo de unos espejos; sin embargo, seguía siendo un gran impedimento la luz deficiente. A esto, se sumó la gran morbilidad y mortalidad, dado el uso de elementos rígidos (Figuras 1 y 2) **(1,2)**.



Figura 1. Dibujo de las primeras endoscopias
Fuente: tomada de **(2)**.

Ante las limitaciones y la alta morbilidad y mortalidad por el uso de instrumentos rígidos, en 1911 empezó a tomar auge el uso de instrumentos semiflexibles con Hoffman, quien demostró que la imagen podría transmitirse a través de una línea curva simplemente alineando múltiples prismas de corta longitud. Basándose en estos principios y en la necesidad de tener insuflación para tener una mejor visualización de la cámara gástrica, en 1932 se comenzó a producir lo que se conoció como *el gastroscopio* de Wolf-Schindler, el cual mejoró la seguridad y la eficacia del procedimiento **(2)**.

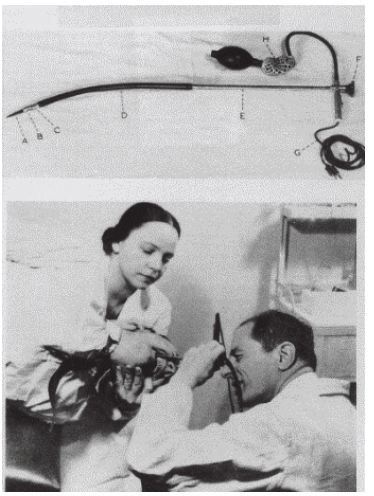

Figura 2. Foto de las primeras endoscopias.
Fuente: tomada de (2).

Una vez se logró tener un mejor acceso al tracto digestivo, lo que proseguía era hallar la forma de mejorar la iluminación con el fin de tener una mejor calidad de imagen. Entonces, en 1960, Hirschowitz

desarrollo lo que se conoció como el *Fibroscopio gastroduodenal*, el cual fue el principio de lo que por mucho tiempo funcionó para tener una mejor imagen: la fibra óptica. Veinte años después de la fibra óptica, en 1984 Welch Allyn desarrolla la video endoscopia, inicialmente en un colonoscopio y este fue luego adaptado a endoscopios usados en gastroenterología y otras especialidades, siendo la tecnología que usamos hasta el día de hoy **(2)**.

Indicaciones

La endoscopia de vías digestivas altas es una herramienta útil para los gastroenterólogos para evaluar el esófago, el estómago y el duodeno **(3)**. En las últimas dos décadas, se ha visto un importante aumento en su uso como método diagnóstico, pero más aún como opción terapéutica para múltiples patologías en las que antes la cirugía era el tratamiento de elección **(4)**.

El examen directo de la mucosa nos da importante información que otros estudios no proveen. Esta valoración se basa en la visualización de lesiones focales (Figura 3), cambios difusos en la mucosa, obstrucción de la luz, alteraciones en la motilidad o presencia de áreas de compresiones extrínsecas **(3)**.

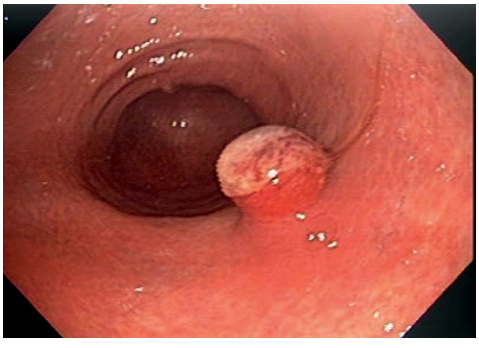

Figura 3. Pólipo gástrico de aspecto hiperplásico.
Fuente: propiedad de los autores, Unidad de Endoscopia Clínica Colombia

De acuerdo con Feldman y Cotton, se puede dividir en cuatro grandes grupos el objetivo de realizar una endoscopia de vías digestivas altas **(3,5)**:

1. Como diagnóstico ante la aparición de síntomas sugestivos de patología de vías digestivas altas (dispepsia, disfagia, regurgitación, sangrado, anemia, etc.).

2. Seguimiento de enfermedades conocidas (metaplasia (Figura 4), esófago de Barrett (Figura 5)).

Figura 4. Metaplasia antral.
Fuente: propiedad de los autores Clínica Universitaria Colombia.

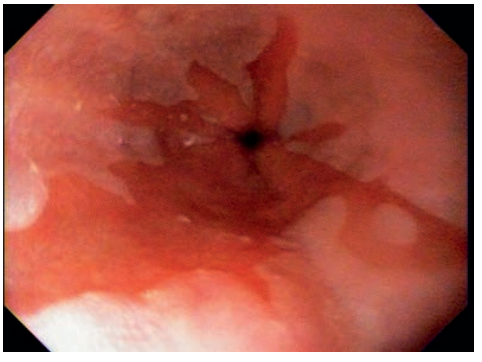

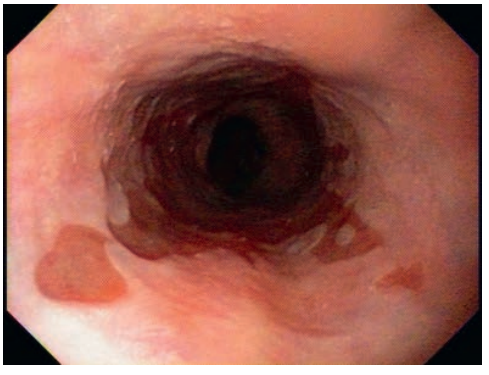

Figura 5. Esófago de Barrett.
Fuente: propiedad de los autores.

3. Tamizaje, ante la presencia de antecedentes familiares y la alta incidencia de cáncer gástrico en el país.

4. Intención terapéutica (escleroterapia, ligadura de varices (Figura 6), polipectomía de pólipos gástricos (Figura 4), etc.).

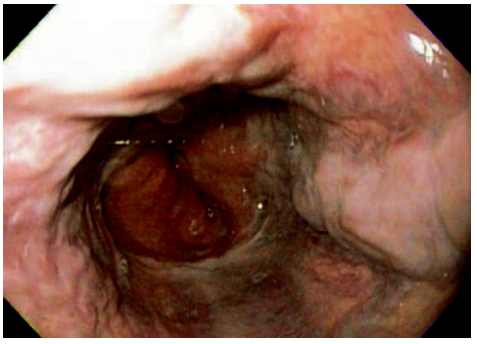

Figura 6. Varices esofágicas.
Fuente: propiedad de los autores.

Como se planteó previamente, el uso de este procedimiento ha aumentado de manera exponencial siendo múltiples las indicaciones por las que es solicitado. La Asociación Americana de Endoscopia Digestiva (ASGE, por sus siglas en inglés) en el año 2012 publicó recomendaciones sobre el uso apropiado de la endoscopia digestiva alta, planteando indicaciones generales y específicas para la solicitud de este procedimiento, las cuales se plantean a continuación.

Indicaciones generales

- Si el resultado de la endoscopia va a generar cambios en el plan de manejo.
- Después de que un tratamiento empírico para un desorden digestivo que se sospecha benigno no ha sido exitoso.
- Como método inicial de evaluación y alternativa a estudios radiológicos.
- Cuando un procedimiento terapéutico es contemplado.

Contraindicaciones

- Cuando el riesgo de realizar el procedimiento sobrepasa el beneficio de realizarlo.
- Cuando la colaboración adecuada por parte del paciente no es la apropiada o no se puede obtener consentimiento.
- Cuando hay conocimiento sospecha de perforación de víscera hueca.

Indicaciones específicas

- Persistencia de síntomas digestivos altos a pesar de prueba terapéutica indicada.
- Síntomas digestivos altos asociados a síntomas o signos que sugieren enfermedad estructural (anorexia, pérdida de peso) o síntomas de reciente aparición en pacientes mayores de 50 años.
- Disfagia u odinofagia.
- Síntomas de reflujo gastroesofágico que persisten o recurren a pesar del tratamiento adecuado.
- Vómito persistente de causa desconocida.
- Otras enfermedades en las que la presencia de patologías del tracto digestivo superior puede modificar un tratamiento ya planeado (p. ej., pacientes con historia de ulcera péptica o sangrado digestivo programados para trasplante de órganos o en quienes se planea van a necesitar anticoagulación por largos períodos).
- Síndromes de poliposis adenomatosa familiar.
- Para confirmación y estudio histológico de lesiones evidenciadas en estudios radiológicos:
  - Sospecha de lesión neoplásica.
  - Ulceras gástricas o esofágicas.
  - Estenosis u obstrucción del tracto digestivo superior.
- Sangrado digestivo:
  - Pacientes con sangrado active o reciente.
  - Ante sospecha de sangrados crónicos o anemia ferropénica, cuando la clínica sugiere que la causa es de tracto digestivo superior o cuando la colonoscopia no evidencia causa aparente.
- Cuando la realización de una biopsia es indicado.
- En pacientes con hipertensión portal para documentar o tratar las varices esofágicas o gástricas.
- Para valorar lesiones posterior a la ingesta de cáusticos.
- Para estudio de diarrea en pacientes con sospecha de enfermedad en el intestino delgado, como por ejemplo enfermedad celíaca.

- Tratamiento de lesiones con sangrado como úlceras, tumores o anormalidades vasculares.
- Extracción de un cuerpo extraño.
- Resección de lesiones específicas.
- Colocación de sondas de nutrición o gastrostomías.
- Dilatación o colocación de *stent* en lesiones estenóticas (Figura 7).
- Manejo de acalasia.
- Tratamiento paliativo de lesiones neoplásicas estenosantes.
- Terapia endoscópica de metaplasia intestinal.
- Evaluación intraoperatoria de anastomosis o reconstrucciones quirúrgicas.
- Manejo de complicaciones secundaria a procedimientos quirúrgicos (dilatación de anastomosis estenóticas, colocación de prótesis para fistulas de anastomosis, etc.).

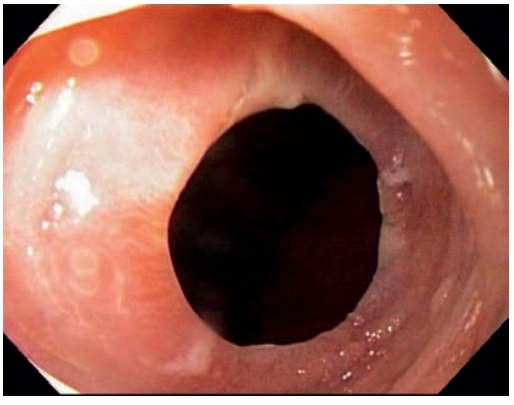

Figura 7. Estenosis péptica.
Fuente: propiedad de los autores.

Complicaciones

Toda intervención que se realice, ya sea con intención diagnóstica o terapéutica, tiene riesgo de presentar complicaciones, y la endoscopia digestiva alta no es la excepción. Si bien en general los riesgos son mayores en intervenciones terapéuticas, también se pueden presentar en estudios diagnósticos **(3)**, pueden presentarse antes de iniciar, durante, inmediatamente después o incluso días o semanas después del procedimiento **(4)**.

Una historia clínica enfocada en posibles factores que contribuyan a aumentar el riesgo de complicaciones es fundamental previo a la realización del procedimiento. Estos factores pueden ser, por ejemplo, antecedentes patológicos que puedan complicar una sedación o uso de anticoagulantes que aumenten el riesgo de sangrado, entre otros **(3)**.

Hoy en día se prefiere el uso del término *evento adverso o no planeado,* dado las implicaciones médico–legales que tiene la palabra *complicación* **(4)**. En general, se habla de un riesgo de presentar un evento adverso de 1 en 200 hasta 1 en 10 000 endoscopias digestivas altas y una mortalidad de hasta 1 en 2 000 **(6)**, cifra que puede variar según la edad del paciente, condición clínica al momento del procedimiento, clasificación de la Asociaciòn Americana de Anestesiología (ASA), si es un procedimiento de urgencias o programado, si implica algún procedimiento terapéutico **(5)**, si el procedimiento es prolongado en el tiempo, si se realiza en decúbito prono o si hay dificultad para intubar el esófago durante la realización del procedimiento endoscópico **(6)**.

Las complicaciones más frecuentes son *las cardiopulmonares*, las cuales son responsables del 60 % de los eventos adversos durante un procedimiento endoscópico digestivo. La incidencia varía entre estudios, reportándose cifras de 1 por cada 170 hasta 1 en cada 10 000 procedimientos. Estos efectos adversos incluyen: hipoxemia, hipercapnia, neumonía aspirativa, hipotensión, hipertensión, reflejo vasovagal arritmias, angina, infartos y hasta eventos cerebrovasculares **(6)**.

Perforación

La perforación es la complicación más temida **(1)**, con una incidencia de 0,03 % y una mortalidad de hasta 17 % de endoscopias diagnósticas. El lugar más frecuente donde se produce una perforación es el esófago cervical. Hay factores de riesgo que se asocian mayor frecuencia a esto, como lo son: la presencia de estenosis esofágicas, tumores o presencia de divertículos de Zenker. La aparición de enfisema subcutáneo asociado a dolor cervical o torácico debe generar la sospecha de perforación y obligar a descartarla **(3)**.

Sangrado

El sangrado es una complicación rara durante la endoscopia alta diagnostica, sin embargo puede ocurrir durante o después del procedimiento. Este puede ser resultado de una lesión existente o por manipulación durante el procedimiento como consecuencia de laceraciones de la mucosa o desgarros, los cuales pueden ocurrir en menos de 0,5 % de las endoscopias diagnósticas y, además, usualmente no producen sangrados significativos. Se debe tener en consideración pacientes anticoagulados o con trombocitopenia de base, ya que estos son factores que pueden aumentar el riesgo de sangrado **(6)**.

Infecciones

En cuanto a las complicaciones infecciosas, se ha estimado que la transmisión de algún tipo de infección a través de endoscopia digestivas es de 1 en 1,8 millones en EE.UU y, por lo general, se relacionan a la no adherencia de las recomendaciones en el procesamiento de los equipos o accesorios, alteración en la técnica y uso de sedación **(3)**. Se han reportado casos de bacteremias transitorias hasta en un 8 % de los casos; sin embargo, las secuelas de estas (como la endocarditis) son muy raras, es por esto que la Asociación Americana de Gastroenterología (AGA) y la ASGE no recomiendan el uso de antibióticos profilácticos en procedimientos endoscópicos altos con intención diagnóstica **(6)**.

Referencias

1. Al Ghossaini N, Lucidarme D, Bulois P. Endoscopic treatment of iatrogenic gastrointestinal perforations: an overview. Dig Liver Dis. 2014;46(3):195–203. Doi: http://doi.org/f2p2zp.

2. Archord J. Early Efforts. The history of gastrointestinal endoscopy. 2nd ed. Philadelphia: Saunders, Elsevier; 2012. p. 2–11.

3. Feldman M, Friedman LS, Brandt LJ. Sleisenger and Fordtran's gastrointestinal and liver disease. 10th ed. Philadelphia: Saunders, Elsevier; 2016.

4. Nabi Z. Complications of therapeutic gastroscopy/colonoscopy other than resection. Best Prac Res Clin Gastroenterol. 2016;30(5):719–33. Doi: http://doi.org/f9h8j2.

5. Cotton P, Williams CB. Practical gastrointestinal endoscopy: the fundamentals. 6th ed. New Jersey: Wiley- Blackwell; 2009.

6. Levy I, Gralnek IM. Complications of diagnostic colonoscopy, upper endoscopy, and enteroscopy. Best Prac Res Clin Gastroenterol. 2016;30(5):705–18. Doi: http://doi.org/f9hdx2.

Preparación endoscopia **digestiva alta**

Jorge Santos
Diego Mauricio Aponte Martín

Las condiciones precancerosas, como la gastritis atrófica o la metaplasia intestinal, pueden asociarse con un incremento del riesgo de desarrollar cáncer gástrico, ya que constituyen el ambiente donde la displasia y el cáncer gástrico frecuentemente se desarrollan. Sin embargo, estas condiciones pueden ser pasadas por alto como resultado de su apariencia sutil y un contraste limitado en relación a la mucosa que las rodea **(1)**.

La detección del cáncer en etapas tempranas tiene un impacto en el potencial de curabilidad de la enfermedad y permite realizar procedimientos mínimamente invasivos como la resección endoscópica de la mucosa o la disección endoscopia de la submucosa, con beneficios para el paciente y que se representan en menor morbimortalidad, menor dolor, recuperación más pronta y regreso a sus actividades normales en menor tiempo, entre otras; así como beneficios para el sistema de salud, ya que evita los altos costos de procedimientos quirúrgicos y mayores incapacidades laborales.

El riesgo de metástasis a los nódulos linfáticos está directamente relacionado con la profundidad de la invasión tumoral. Las neoplasias tempranas se asocian a tasas de supervivencia de alrededor del 90–95 %.

La endoscopia digestiva alta (EVDA) es uno de los métodos más comunes de diagnóstico y tratamiento en las enfermedades digestivas superiores y requiere de una óptima visualización de toda la superficie mucosa para su adecuada valoración. De igual manera, técnicas de diagnóstico nuevas como la cromoendoscopia y la imagen de banda angosta (NBI) requieren también de una mucosa limpia que evite la interferencia del moco durante la evaluación. Inclusive, procedimientos terapéuticos como la ablación por radiofrecuencia dependen de una mucosa limpia para asegurar un efectivo contacto entre el catéter de ablación y la mucosa columnar del esófago a ser intervenida.

La formación de espuma y burbujas que usualmente se acumulan en el esófago (Figura 1), estómago y duodeno son un problema bien conocido que afecta la visión del endoscopista, obstaculiza la adecuada evaluación, incrementa el riesgo de pasar lesiones sutiles y disminuye la exactitud diagnostica así como el confort en el paciente; además, hace que el procedimiento requiera de múltiples aspiraciones y lavados, los cuales pueden alargar el tiempo establecido para la realización del examen **(1-3)**. Es por ello que los agentes antiespumantes y los mucolíticos son ampliamente utilizados en centros de endoscopia gastrointestinal en varios países del mundo, especialmente en Japón, donde su uso es muy común.

La simeticona ha sido probada como un buen agente antiespumante en su uso como premedicación en endoscopia para la remoción de burbujas **(4,5)**. Dicha acción se basa en la capacidad para reducir la superficie de tensión de la burbuja de aire, lo cual ocasiona que las pequeñas burbujas de aire se fusionen y colapsen y se el aire atrapado **(6)**.

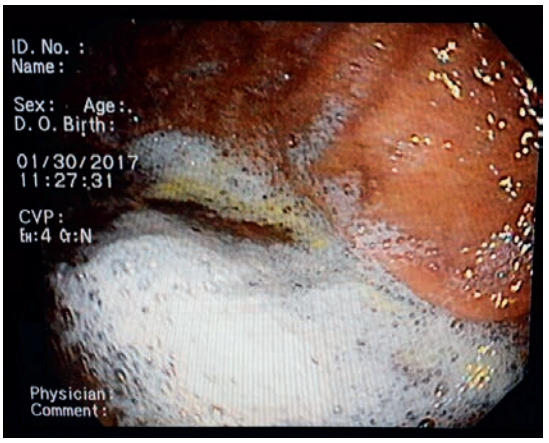

Figura 1. Mala preparación en endoscopia digestiva alta.
Fuente: propiedad de los autores.

La N-acetilcisteína (NAC) es un agente mucolítico que reduce la viscoelasticidad del moco gástrico, por medio de la ruptura de los puentes disulfuro entre las moléculas de cadena larga. Este agente también ha sido probado para mejorar la visualización durante en endoscopia **(6,7)**.

La pronasa es una enzima proteolítica aislada en 1962 de cultivos filtrados de *Streptomyces griseus,* y es otro de los agentes en los que se ha estudiado su eficiencia como premedicación para mejorar el campo visual durante un procedimiento endoscópico. Esta es usada, en algunos casos, en conjunto con la simeticona y el bicarbonato. El uso de estas premedicaciones se ha basado en pocos ensayos clínicos y en la práctica tradicional **(8)**.

Ahora bien, al considerar aspectos como la dosis, el volumen y el momento adecuado para la premedicación del agente, se sugiere a los endoscopistas prescribir un régimen óptimo antes de la realización de una endoscopia de vías digestivas altas (EVDA). Bertoni et al. demostraron que 195 mg de simeticona no mejoraron la visibilidad comparado con *dosis* tan bajas como 65 mg (9). Inclusive, muchos estudios reportan una buena acción antiespumante a dosis de 40 mg **(10)**.

La dosis parece ser un factor de menor importancia en comparación con el volumen de premedicación y el tiempo en que se administra previo al procedimiento, para obtener una mejor visualización. Un mayor *volumen* cubre una superficie mayor, lo que permite una mayor área de acción. Una comparación entre dosis de simeticona diluidas en 30, 50 y 90 mL de agua mostró que esta última redujo las espumas y las burbujas de manera más efectiva que la dosis más pequeña de 30 mL **(8)**. Sin embargo, en el estudio de Chang et al., se obtuvieron adecuados resultados en puntajes de visibilidad mucosa con soluciones de simeticona en solo 5 mL de agua, pero que requerían de una administración previa de más de treinta minutos **(2)**.

Respecto al *tiempo* de administración de las premedicaciones, el estudio conducido por Woo et al. reportó que el tiempo óptimo para lograr la mejor visibilidad fue entre 10 y 30 minutos antes del procedimiento endoscópico (10).

Los regímenes de premedicación varían entre las distintas prácticas clínicas. Las recomendaciones de dosis, volumen y tiempo para administración aún permanecen poco claras.

Respecto al *sistema de puntuación* diseñado para valorar el grado de visibilidad de la mucosa evaluada (Tabla 1), los dos más aceptados mundialmente son los desarrollados por Fuji et al. **(5)** y Chang et al. **(8)**.

Con este sistema se realiza la puntuación del estómago por áreas anatómicas. Usualmente, se divide el estómago en cuatro porciones:

- Fondo
- Cuerpo superior
- Cuerpo inferior
- Antro

El rango de puntajes es entre 4 puntos como mínimo y 16 puntos como máximo.

A pesar de la falta de estudios que incluyan un mayor número de pacientes y que no existe un consenso definido con respecto al tipo de premedicación, a las dosis necesarias para lograr adecuados niveles de visibilidad y al tiempo óptimo para ingerir la medicación previa al procedimiento, es de resaltar que existen claros beneficios respecto

al uso rutinario de medicamentos mucolíticos, antiespumantes, proteolíticos o la combinación de ellos, ya que se obtiene una mejor visión de la mucosa y se puede invertir mejor el tiempo en la evaluación y detección de lesiones sutiles o tempranas. Lo anterior proporciona beneficios claros tanto al paciente como al sistema de salud de una nación, y favorece la disminución en el diagnóstico tardío de las patologías neoplásicas del tracto digestivo superior. Sobre esto, una propuesta es la de iniciar trabajos de investigación para dar una respuesta más clara sobre los medicamentos, dosis y volúmenes a utilizar para obtener una mejor imagen. Actualmente se cursa un trabajo de investigación en la Unidad de Endoscopia de la Clínica Universitaria Colombia.

Tabla 1. Puntajes de visibilidad de la mucosa.

Puntaje total de visibilidad mucosa	Definición de Fuji et al.	Definición de Chang et al.
1.	No moco	No moco
2.	Delgada capa de moco que no obstaculiza la visión	Pequeña cantidad de moco sin obstaculizar la visión
3.	Moco adherente que requiere de lavado con menos de 40 mL de agua caliente más un agente antiespumante	Gran cantidad de moco que requiere de menos de 50 mL de agua para su remoción
4.	Moco adherente que requiere de lavado con más de 40 mL de agua caliente más un agente antiespumante	Gran cantidad de moco que requiere de menos de 50 mL de agua para su remoción

Fuente: adaptada de (2,5).

Referencias

1. Correa P. Human gastric carcinogenesis: a multistep and multifactorial processed--First American Cancer Society Award Lecture on Cancer Epidemiology and Prevention. Cancer Res. 1992 [cited 2017 Jul 16];52(24): 6735–40. Available from: https://goo.gl/str44v.

2. Chang WK, Yeh MK, Hsu HC, Chen HW, Hu MK. Efficacy of simethicone and N-acetylcysteine as premedication in improving visibility during upper endoscopy. J Gastroenterol Hepatol. 2014;29(2):769–74. Doi: http://doi.org/b9pr.

3. Neale JR, James S, Callaghan J, Patel P. Premedication with N-acetylcysteine and simethicone improves mucosal visualization during gastroscopy: a randomized, controlled, endoscopist-blinded study. Eur J Gastroenterol Hepatol. 2013;25(7):778–83. Doi: http://doi.org/f469vk.

4. Kazem-Hosseini SM, Sivandzadeh GR. Efficacy of premedication with activated Dimethicone or N-acetylcysteine in improving visibility during upper endoscopy. World J Gastroenterol. 2011;17(37): 4213–7. Doi: http://doi.org/c6mwhr.

5. Fujii T, Lishi H, Tatsuta M, Hirasawa R, Uedo N, Hifumi K, et al. Effectiveness of premedication with pronase for improving visibility during gastroendoscopy: a randomized controlled trial. Gastrointest Endosc. 1998;47(5): 382–7. Doi: http://doi.org/djf35c.

6. Cha JM, Won KY, Chung IK, Kim GH, Lee SY, Cho YK. Effect of pronase premedication on narrow-band imaging endoscopy in patients with precancerous conditions of stomach. Dig Dis Sci. 2014;59(11):2735–41. Doi: http://doi.org/f6n2hn.

7. Kim GH, Cho YK, Cha JM, Lee SY, Chung IK. Efforts to increase image quality during endoscopy: The role of pronase. World J Gastrointest Endosc. 2016;8(5): 267–72. Doi: http://doi.org/b9ps.

8. Chen HW, Hsu HC, Hsieh TY, Yeh MK, Chang WK. Pre-medication to improve esophagogastroduodenoscopic visibility: a meta-analysis and systemic review. Hepatogastroenterology. 2014;61(134):1642–8.

9. Bertoni G, Gumina C, Conigliaro R, Ricci E, Staffetti J, Mortilla MG, Pacchione D. Randomized placebo-controlled trial of oral liquid simethicone prior to upper gastrointestinal endoscopy. Endoscopy. 1992;24(4):268–70. Doi: http://doi.org/c4qh8b.

10. Woo JG, Kim TO, Kim HJ, Shin BC, Seo EH, Heo NY, Park J, Park SH, Yang SY, Moon YS, Lee NY. Determination of the optimal time for premedication with pronase, dimethylpolysiloxane, and sodium bicarbonate for upper gastrointestinal endoscopy. J Clin Gastroenterol. 2013;47(5):389–92. Doi: http://doi.org/f4twbt.

Generalidades y técnica **en endoscopia de vias digestivas altas**

Luis Fernando Guarnizo
Diego Mauricio Aponte Marín

La endoscopia de vías digestivas altas (EVDA) es el examen de elección en la visualización directa del esófago, estómago y duodeno, y se realiza con propósitos diagnósticos, como medida terapéutica y en la investigación de patologías del tracto gastrointestinal superior.

La mayor parte de las endoscopias de vías digestivas se realiza en áreas especializadas, las cuales cuentan con zona de recuperación y espacios de limpieza y esterilización de los equipos. Sin embargo, actualmente con los equipos portátiles, este examen puede realizarse en diferentes escenarios como las unidades de cuidado intensivo, el servicio de urgencias o, incluso, en las salas de cirugía.

Por lo general, este procedimiento requiere entre 3–5 minutos para su realización y es llevado a cabo por gastroenterólogos entrenados. La EVDA se efectúa en una sala de procedimientos que cuenta con equipo y medicamentos de reanimación. De acuerdo con los estándares establecidos por el Colegio Americano de Gastroenterología y la Sociedad Americana de Endoscopia Gastrointestinal (ASGE), cada procedimiento endoscópico consta de una serie de indicadores, los cuales están divididos en tres *etapas*: preprocedimiento, intraprocedimiento y posprocedimiento. Estos en conjunto establecen un parámetro de alta calidad en la atención y el cuidado del paciente en el servicio endoscópico **(1)**.

Preprocedimiento

La etapa del preprocedimiento está constituida por el contacto que existe entre el paciente con el equipo de trabajo, las enfermeras y el médico antes de iniciar el procedimiento. En este momento se debe tener en cuenta: la indicación adecuada, la firma del consentimiento informado, la valoración clínica del paciente y la escala de riesgo **(2)**. Asimismo, se debe considerar el uso de profilaxis antibiótica, el manejo de anticoagulantes, la oportunidad y la ejecución del procedimiento.

La indicación se considera adecuada si con la información obtenida o el procedimiento terapéutico realizado, se aclara el diagnóstico o se cumple un fin terapéutico. Por eso, es obligatorio informar claramente al paciente y a sus familiares sobre las indicaciones, la técnica, los posibles riesgos y las complicaciones inherentes al procedimiento, la administración de sedación y la analgesia. Dentro de las complicaciones están: el sangrado, la perforación, el procedimiento no concluyente y las complicaciones relacionadas con la analgesia **(1)**. Es importante brindar la oportunidad de aclarar dudas y verificar que la información suministrada fue entendida y comprendida por el paciente y sus acompañantes.

La valoración clínica y la escala de riesgo incluyen: la historia clínica, el examen físico completo y la estratificación en bajo o alto riesgo, principalmente con respecto a la sedación **(1)** utilizando

la escala de riesgo de la Sociedad Americana de Anestesia (ASA) **(2).**

Antes de iniciar la sedación e introducir el tubo del endoscopio, se debe realizar una pausa de seguridad en la cual se verifica el equipo y todos los insumos necesarios e, igualmente, se documenta que se está realizando el procedimiento adecuado en el paciente adecuado.

Intraprocedimiento

La fase intraprocedimiento se inicia con la administración de la sedación o la introducción del tubo, y concluye con la extracción de este **(2)**. En el caso de realizarse el procedimiento bajo sedación, se debe contar con un acceso venoso durante el examen y la monitorización continua de los niveles de saturación de oxígeno, control de frecuencia cardíaca y la presión sanguínea, la cual debe realizarse en intervalos de aproximadamente 5 minutos **(1)**. En algunos casos, con el fin de proporcionar mayor comodidad al paciente, se realiza la administración de analgésicos, los cuales se formulan de acuerdo con la edad y la condición física de cada individuo.

Posprocedimiento

La etapa posprocedimiento inicia luego de la culminación de la endoscopia y continúa hasta la consulta de control **(1,2)**. En esta fase se incluye la descripción del procedimiento, los hallazgos y las posibles complicaciones. Además, se informan los signos de alarma y se dan las recomendaciones a seguir, haciendo énfasis en el reclamo del informe de patología para ser valorado posteriormente en la consulta de control.

Equipo

El endoscopio esta compuesto por un "tubo comunicador", el cual se inserta a la torre del equipo, que permite conectar la cabeza de control con la fuente de energía y, a su vez, tiene conexiones para el suministro de aire, la luz y la transmisión de imágenes **(3)**.

Cabeza de control

Esta cabeza cuenta con dos ruedas para dirigir el tubo del endoscopio en sentido superior/inferior y de derecha/izquierda, igualmente cuenta con unos botones de control del aire, el agua y la succión. A la altura de la unión entre la cabeza de control y el tubo de inserción, en su interior se encuentra *el canal de trabajo* con un diámetro entre 2–3 mm **(4)**, a través del cual se introducen los instrumentos diagnósticos y terapéuticos.

Tubo de inserción

El tubo de inserción cuenta con una longitud aproximada de 100 cm y un ancho aproximado de 7,8–11 mm **(4)**. La zona flexible ubicada en la punta del endoscopio permite la flexión y la retroflexión del equipo en 180° y cuenta con conductos para la insuflación, aspiración de aire, irrigación y toma de biopsias.

Sistema de imagen

El sistema de imagen puede ser tipo fibra óptica o video, este último es el más utilizado en las unidades de endoscopia. Las imágenes son visualizadas a través de un videomonitor y estas pueden ser grabadas o impresas **(4)**. Los equipos más modernos cuentan con un sistema de alta resolución y magnificación. El sistema de banda estrecha (NBI) utiliza una luz azul de intensidad alta con filtros de banda estrecha que permiten la evaluación de estructuras superficiales como la vascularización de la mucosa **(5)**.

Instrumentos para diagnóstico y terapéutica

Estos instrumentos se introducen a través del canal de trabajo, dentro de los cuales se incluyen: pinzas de biopsia, agujas de escleroterapia, electrocauterio, dispositivos de dilatación, canastas, guías y redes **(3)**.

Técnica y preparación

El paciente debe tener un ayuno aproximado de 6 a 8 horas. Se realiza en decúbito lateral izquierdo

con el cuello levemente flexionado, previa valoración de la cavidad oral, retiro de prótesis y colocación de boquilla; el endoscopista debe verificar el adecuado funcionamiento del equipo (Código QR 1), esto se hace sosteniendo con la mano izquierda la cabeza de control, entre la base del pulgar y el 4.º y 5.º dedo; con la punta del pulgar se controlan las ruedas que dirigen la punta del tubo en las direcciones arriba/abajo y derecha/izquierda y con el 2.º y 3.º dedo se controlan los botones de succión de aire/agua. Luego, con la mano derecha se sostiene el tubo de inserción (Código QR 2) **(6)**. Debe tenerse en cuenta al realizar la endoscopia que el tubo de inserción no debe avanzar si no se tiene una adecuada visualización y, en el caso de tener dudas, se debe insuflar y retirar el tubo, esta es una maniobra útil para aclarar la dirección a seguir.

Código QR 1. Prueba del equipo.
Fuente: propiedad de los autores.

Código QR 2. Movimiento de las manos.
Fuente: propiedad de los autores.

La punta del endoscopio debe estar lubricada **(6)**, y con la ayuda de una cánula oral se pasa gentilmente a través de la boca y luego la faringe hasta llegar a la fosa piriforme. En este punto anatómico, en algunos casos se puede encontrar un poco de resistencia para el paso del tubo, entonces se debe pedir al paciente que trague saliva, pues esto facilita el avance del tubo del endoscopio hacia el esófago. En pacientes sedados, el paso es muy fácil si se hace con suavidad y el entrenamiento adecuado.

Una vez dentro del esófago, el recorrido de la sonda se debe realizar cuidadosamente; la unión esofagogástrica se identifica al observar un área irregular y el cambio en la coloración del epitelio, el cual se torna de un color rosado intenso en la mucosa gástrica. Esta zona se define como *la línea Z*, debe valorarse el primer paso del tubo y tomar una foto para documentar, debido a que en algunos pocos pacientes puede generarse erosión y alterar su apariencia normal con el paso del endoscopio **(4)**.

Normalmente la línea Z se visualiza a 1 cm por encima de la pinza diafragmática, si la unión esofagogástrica se encuentra por encima del hiato (aproximadamente 2 cm), se considera que el paciente tiene hernia hiatal **(6)**.

Seguidamente, la sonda del endoscopio debe atravesar el cardias llegando al cuerpo gástrico, donde el tubo de inserción debe seguir el eje del estómago para llegar al antro. Allí, la punta del endoscopio debe flexionarse suavemente y realizar el paso en forma sostenida, tratando de vencer la resistencia ejercida por el esfínter con el fin de atravesar el píloro y llegar a la primera y segunda porción del duodeno, el cual tiene una apariencia pálida y microvellosa **(6)**.

La evaluación y visualización del duodeno se obtiene angulando el tubo 90° en sentido superior y rotación hacia la derecha (manecillas del reloj), lo cual produce un efecto en sacacorcho que permite identificar la segunda porción del duodeno **(6)**. En ocasiones, en esta localización se recomienda realizar un poco de tracción para rectificar el tubo del endoscopio a la altura del estómago **(6)**. Luego se procede a retirar lentamente el tubo del endoscopio, mientras se realiza un examen cuidadoso de la mucosa; en el caso de encontrar cualquier anomalía, se realizará la toma de muestras para estudio histopatológico.

Al encontrarse dentro del estómago, se realiza una retroflexión del endoscopio en 180° luego de haber insuflado aire dentro de la cámara gástrica,

y así obtener la visualización del fondo gástrico **(6)**. Las paredes del estómago se deben valorar sistemáticamente realizando movimientos de rotación, avance y retiro del tubo del endoscopio. La toma de biopsias, se obtiene a medida que se realiza el retiro progresivo del tubo para evitar el sangrado retrógrado, lo que dificulta la visión. La toma de fotografías se debe realizar durante el avance y retiro del tubo.

Finalmente, el paciente se traslada a la sala de recuperación, donde permanecerá el tiempo necesario hasta que los efectos de la sedación hayan desaparecido.

Contraindicaciones

La endoscopia suele ser un procedimiento seguro, con una tasa de complicación reportada de 1 en 200 a 1 en 10 000 y una tasa de mortalidad de 1 en 2 000 [7]. Las contraindicaciones se pueden dividir generalmente en (Tabla 1): no indicadas y contraindicadas **(1,4,8)**:

Tabla 1. Clasificación de las contraindicaciones.

Contraindicada	No indicada
• Cuando el riesgo es mayor que el beneficio • Paciente no colaborador o no es posible obtener consentimiento informado • En el caso de sospecha o perforación conocida	• Cuando el resultado no contribuirá en la elección del manejo • En el seguimiento de patologías benignas

Fuente: adaptada de (1,4,8).

Referencias

1. Faigel DO, Pike IM, Baron TH, Chak A, Cohen J, Deal SE, et al. Quality indicators for gastrointestinal endoscopic procedures: an introduction. Gastrointestinal Endoscopy 2006 April 2006;63(4):S3–9. Doi: http://doi.org/djhsks.

2. Pollack MJ, Chak A. Quality in endoscopy: it starts during fellowship. Gastrointest Endosc. 2008;67(1):120–2. Doi: http://doi.org/d24cf7.

3. Block B, Schachschal G, Schmidt H. Endoscopy of the upper GI tract. New York: Thieme Stuttgart; 2004. p. 5–7.

4. Pfenninger JL, Fowler GC. Pfenninger and Fowler's procedures for primary care: expert consult. Philadelfia: Elsevier Health Sciences; 2010.

5. Sharma P, Bansal A, Mathur S, Wani S, Cherian R, McGregor D, et al. The utility of a novel narrow band imaging endoscopy system in patients with Barrett's esophagus. Gastrointest Endosc. 2006;64(2):167–75. Doi: http://doi.org/d7jwq7.

6. Haycock A, Cohen J, Saunders BP, Cotton PB, Williams CB. Cotton and Williams' Practical Gastrointestinal Endoscopy. Hoboken: John Wiley & Sons; 2013.

7. ASGE Standards of Practice Committee; Ben-Menachem T, Decker GA, Early DS, Evans J, Fanelli RD, et al. Adverse events of upper GI endoscopy. Gastrointest Endosc. 2012;76(4):707–18. Doi: http://doi.org/f2hqc6.

8. Early DS, Ben-Menachem T, Decker GA, Evans JA, Fanelli RD, Fisher DA, et al. Appropriate use of GI endoscopy. Gastrointest Endosc. 2012;75(6):1127–31. Doi: http://doi.org/f2h2sz.

Endomicroscopia láser confocal

Ricardo Oliveros Wilches
Ana Deise Bonilla

Endomicroscopia láser confocal

La constante evolución en el desarrollo de las imágenes endoscópicas ha ocasionado el incremento de la precisión en la evaluación de las lesiones presentes en el tracto gastrointestinal. *La endomicroscopia láser confocal* constituye una innovadora técnica desarrollada desde en 2004 que, en términos generales, es la fusión entre la endoscopia y la microscopía **(1)**.

En esta técnica se obtienen imágenes de muy alta resolución a través de dos sistemas con el mismo principio óptico:

- Escáner confocal integrado a la punta de un endoscopio flexible (Pentax Endomicrocopy System, Japan) **(2),** en el cual un láser azul de bajo poder libera una luz con una longitud de onda de 488 nm; de esta manera, logra enfocarse sobre un punto (campo microscópico), que es escaneado para construir una sección superficial entre 425 x 475 micras, para proyectar en la pantalla del equipo la imagen del tejido con una magnificación de 1 000 veces *in vivo* **(2)**. Se esquematiza el sistema óptico en la Figura 1.

Sistema basado en sondas de fibra óptica de 1,5 mm flexibles que se pasan por el canal de trabajo del endoscopio, con el mismo principio óptico descrito (pCLE; Cellvizio Endomicroscopy System, Mauna Kea Technologies, Paris, France), con lo cual logra una imagen con resolución de 1 a 2 micras en un campo de visión de aproximadamente 240 a 475 micras, dependiendo de la sonda. La adquisición de las imágenes es más rápida con las sondas, pero la imagen con el sistema endoscópico tiene mayor resolución lateral, un mayor campo de visión y una profundidad variable. A pesar de esto, las sondas son el único dispositivo comercialmente disponible en la actualidad y que puede usarse con los endoscopios estándar **(3)** para identificar imágenes de la apariencia celular y subcelular del tejido.

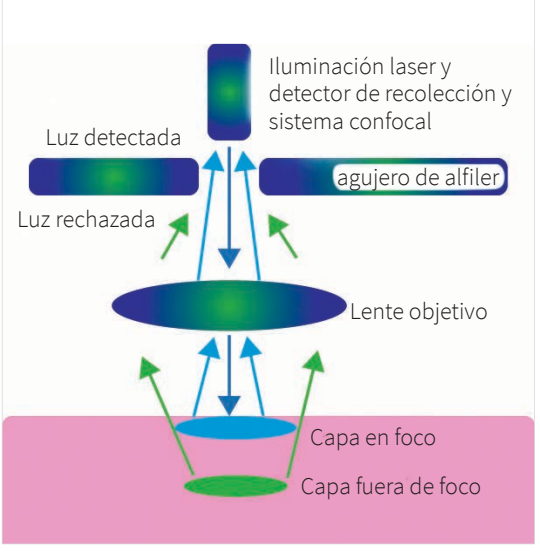

Figura 1. Funcionamiento de la endomicroscopia láser confocal.
Fuente: propiedad de los autores.

La endomicroscopia requiere del uso de agentes de contraste. El más usado es la fluoresceína que se administra por vía endovenosa, otros como la acriflavina y el violeta de cresil son de aplicación local. La luz fluorescente producida por estas sustancias dentro de la célula o en su superficie es captada por el equipo o por la sonda y así se logra la visualización de las imágenes ultra estructurales del tejido durante el estudio endoscópico **(4)**.

La fluoresceína debe administrarse vía endovenosa 2,5 a 5 mL, 10 segundos antes del inicio del estudio. Para obtener una calidad óptima de la imagen, debe realizarse la evaluación durante los primeros 8 minutos luego de la aplicación. Después de este tiempo, la calidad de la imagen puede deteriorarse. Con el uso de la fluoresceína pueden presentarse reacciones alérgicas leves hasta en el 6 % de los pacientes **(4,5)**. Entonces, se concluye que, para lograr la imagen ultra estructural, se requiere el equipo o la sonda con las características descritas y la administración del contraste durante el estudio endoscópico. El uso de esta tecnología demanda capacitar sobre la interpretación de los hallazgos endomicroscópicos y sobre el uso de la sonda y el equipo. Actualmente, hay cursos de educación médica continuada con recursos virtuales que permiten evaluaciones sobre la concordancia interobservador para lograr el máximo rendimiento de los estudios **(6,7)**.

La endomicroscopia ha sido evaluada para su uso en el esófago, específicamente en el esófago de Barrett, en la vía biliar para la evaluación de las estenosis biliares indeterminadas, en el colon para la tipificación, y para el seguimiento posterior a la resección de pólipos colónicos y el seguimiento de enfermedad inflamatoria intestinal. También se ha usado en algunas enfermedades gástricas y en lesiones quísticas pancreáticas. Las sondas usadas para cada aplicación tienen el mismo principio óptico con algunas diferencias respecto a la resolución y la profundidad adaptadas según su objetivo. Las sondas son haces de fibra óptica, cada una tiene una vida media entre 10 y 20 procedimientos. El objetivo final de esta tecnología es realizar biopsias ópticas y reemplazar la toma de biopsias al azar para así optimizar el rendimiento diagnóstico del estudio **(7)**.

Entre las diferentes sondas encontramos: Gastroflex-Mauna Kea, Colangioflex–Mauna Kea, Coloflex–Mauna Kea y AQ-Flex 19 para uso en tracto gastrointestinal, también existen sondas para uso en urología y en tracto respiratorio **(2)**.

En la Tabla 1 se detallan las características de cada sonda.

Tabla 1. Características de las sondas para endomicroscopia confocal en el tracto gastrointestinal.

Sonda	Canal del equipo	Longitud en metros (m)	Número de usos	Resolución en micras	Diámetro del campo de visión, micras
GastroFlex : esófago y estomago	Mínimo 2,8 mm	3	20	1.0	240
ColangioFlex: vía biliar	Mínimo 1,0 mm	4	10	3,5	325
ColoFlex: colon	Mínimo 2.8mm	4	20	1,0	240
AQ–Flex19: lesiones quísticas del páncreas	Mínimo 0,91 mm (aguja 19 gauge)	4	10	3,5	325

Fuente: tomada de (2).

Aplicaciones clínicas de la endomicroscopia confocal

Esófago

Esófago de Barrett y carcinoma esofágico

Como previamente se mencionó, el objetivo de la endomicroscopia confocal es la realización de biopsias basadas en hallazgos ópticos en tiempo real, evitando las biopsias al azar que en patologías como el esófago de Barrett, a pesar del seguimiento con el protocolo de Seattle, logran un muestreo mínimo determinado en algunos estudios, como el muestreo de un 3,5 % de la superficie blanco **(8)**.

La endomicroscopia confocal en el esófago de Barrett permite distinguir diferentes tipos de células epiteliales y detectar la displasia y la neoplasia. Para lograr evaluaciones objetivas, se ha desarrollado y validado la clasificación de Miami **(9)** entre otras, cuyos hallazgos de esta patología se exponen a continuación.

Tabla 2. Clasificación de Miami para esófago de Barrett.

Clasificación	Hallazgos en endomicroscopia
Epitelio escamoso normal	Células planas sin criptas ni vellosidades Vasos brillantes sin papilas
E. Barrett sin displasia	Arquitectura vellosa uniforme Células columnares Células caliciformes oscuras
Displasia de alto grado	Estructuras vellosas Borde epitelial engrosado oscuro e irregular Vasos dilatados irregulares
Adenocarcinoma	Estructura desorganizada, pérdida de vellosidades Células columnares oscuras Vasos dilatados irregulares

Fuente: tomada de (9).

En las últimas décadas, tanto el carcinoma esofágico como el esófago de Barrett han aumentado su incidencia. La endomicroscopia confocal ha demostrado en diferentes estudios realizados entre 2000 y 2012 el beneficio en la evaluación y la detección de lesiones tempranas; con lo que se han logrado biopsias con una sensibilidad del 89–90 %, valor predictivo negativo del 98 % y especificidad del 75–80 % para displasia de alto grado y neoplasia. Lo anterior conduce a un menor número de biopsias necesarias para obtener diagnóstico con un aumento del rendimiento de 3 veces, con respecto a las biopsias al azar tomadas con el endoscópico de luz blanca **(9,10)**. Esto produce cambios en el tratamiento que puede ser más apropiado y, por ende, a diagnósticos más tempranos de esta condición, con lo que mejora la supervivencia de los pacientes con dichas lesiones.

También se realizó un estudio prospectivo en el cual se compararon biopsias realizadas con endomicroscopia confocal y otras realizadas con endoscopia y luz blanca. Este estudio no mostró diferencia entre las dos herramientas en cuanto la detección de esófago de Barrett residual luego de terapia de ablación **(11)**. En conclusión, el valor de la endomicroscopia láser confocal en esófago de Barrett ha demostrado un cambio a favor del diagnóstico temprano del paciente, aunque se requiere de un entrenamiento para lograr la experticia en la realización del estudio y a pesar de los costos de las sondas que aún no están disponibles de forma masiva.

En la Figura 2 se muestra el epitelio esofágico normal y en la Figura 3, el epitelio esofágico con cambios por Barrett.

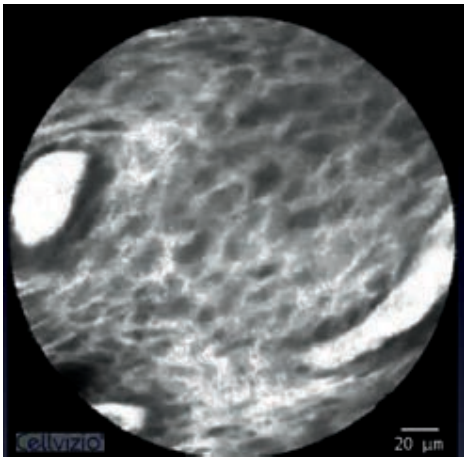

Figura 2. Epitelio esofágico normal.
Fuente: cortesía del doctor José Guillermo de la Mora L.

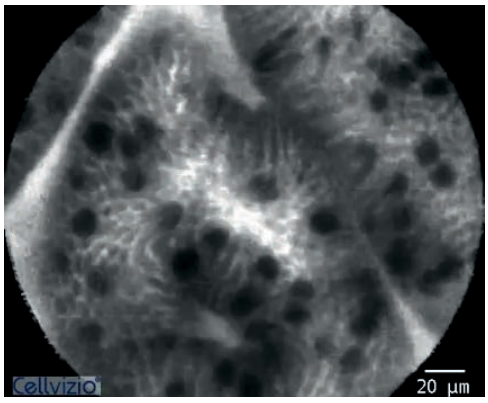

Figura 3. Epitelio esofágico con Barrett.
Fuente: cortesía del doctor José Guillermo de la Mora L.

Epitelio gástrico

El epitelio gástrico normal tiene un aspecto adoquinado con células poligonales. Particularmente, luce en endomicroscopia más oscuro que el resto del tracto gastrointestinal, a pesar del uso de la misma tecnología láser y el mismo colorante; esto se debe al pH ácido. Con la implementación de este tipo de estudios, la diferenciación entre los tipos celulares no es posible, y el grado y el tipo de inflamación es difícil de establecer y depende de que los núcleos de las células inflamatorias se tiñan adecuadamente con el colorante **(2,12)**. Si es posible la identificación del *Helicobacter Pylori* con una precisión del 93 % *in vivo* como una delgada y pequeña estructura longitudinal en estrecha relación con el epitelio **(13)**.

La infección por *H. pylori* conlleva el riesgo de desarrollar gastritis atrófica, metaplasia intestinal y el posterior desarrollo de cáncer gástrico. Las características microscópicas de la metaplasia, tales como la presencia de células caliciformes, células con borde en cepillo y trasformación vellosa de la mucosa, pueden evaluarse con endomicroscopia láser confocal con una sensibilidad del 98 % y especificidad del 95 %. Asimismo, en la displasia hay cambios visibles dados por células irregulares, vasculatura distorsionada y células hiperdensas con aumento de estratificación. En los estudios que comparan endomicroscopia láser confocal y endoscopia de luz blanca en la toma de biopsias para el diagnóstico de metaplasia intestinal, se muestra una sensibilidad del 90.9 % frente al 37,4 % y especificidad de 90,9 %, frente al 68,2 % que favorece la endomicroscopia respecto a la endoscopia con luz blanca **(13,14)**.

El entrenamiento para realizar el estudio es corto y se logra una buena concordancia interobservador. Las áreas de interés pueden ser marcadas para seguimiento con endomicroscopia y constituyen una alternativa para pacientes con alto riesgo de cáncer **(14)**.

Con el aumento de lesiones malignas gástricas tempranas en el diagnóstico, la endomicroscopia puede convertirse en una herramienta útil para evaluar la lesión a resecar, en particular los márgenes laterales, ya que permite la evaluación del aspecto celular displásico y neoplásico sin necesidad de recurrir a múltiples biopsias con el riesgo de desarrollar fibrosis. Esto último puede limitar la valoración en profundidad de las lesiones, especialmente en la endosonografía, y puede hacer posteriormente más difícil la resección mucosa o la disección submucosa con márgenes adecuados **(15,16)**.

En la Figura 4 se muestra el epitelio gástrico de aspecto normal y en la Figura 5, el estómago con metaplasia intestinal.

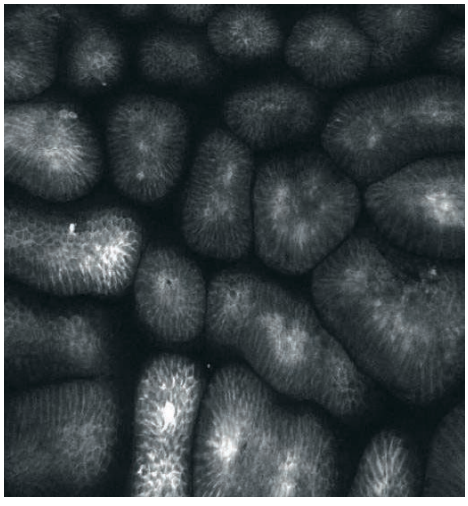

Figura 4. Estómago sano.
Fuente: cortesía del doctor José Guillermo de la Mora L.

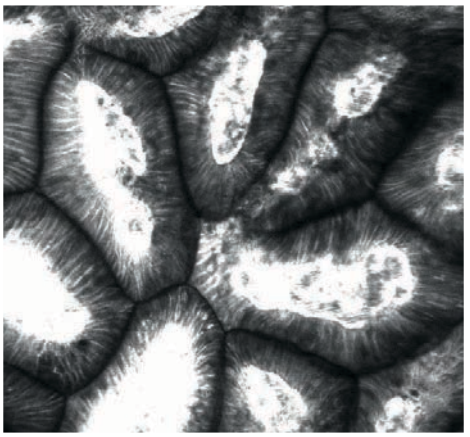

Figura 5. Epitelio gástrico con metaplasia intestinal.
Fuente: cortesía del doctor José Guillermo de la Mora L.

Páncreas

Las lesiones quísticas del páncreas se identifican cada vez más fácil, debido al desarrollo de las distintas imágenes ecográficas y radiológicas; con la tomografía se identifica el 2,6 % de estas lesiones en forma incidental y con la resonancia magnética hasta el 19,6 % **(17,18)**. La endosonografía permite una amplia evaluación de las lesiones quísticas del páncreas y, además, favorece la punción y toma de muestras, lo cual aumenta, en gran medida, la precisión para hacer diagnóstico diferencial entre lesiones pancreáticas quísticas neoplásicas y no neoplásicas que es el objetivo clave, dado el potencial desarrollo de cáncer avanzado en este tipo de lesiones **(19,20)**. Con la endomicroscopia láser confocal es posible evaluar, en tiempo real, el interior de las lesiones quísticas por medio de la minisonda insertada a través de una aguja de punción endosonográfica calibre 19.

Para uso en lesiones quísticas del páncreas, la minisonda tiene un diámetro de 0,85 mm y un campo de visión de 325 micras. Para obtener la imagen como previamente se mencionó, se requiere también de la administración de contraste fluorescente que debe ser por vía endovenosa. Es muy importante realizar la inserción de la minisonda a través de la aguja de calibre 19 y calibrarla previo a la realización del estudio, con el objetivo de evitar la sobre inserción de la sonda que puede producir trauma de la pared del quiste **(21)**. La evaluación de las lesiones quísticas pueden realizarse por vía trasgástrica o trasduodenal. Una vez la entrada al quiste es confirmada, 2,5 cc de fluoresceína se administran por vía endovenosa.

La minisonda debe introducirse suavemente contra la pared del quiste y se realiza la evaluación de múltiples áreas de la pared; después de la observación, puede evaluarse la viscosidad y tomar muestras para estudio citoquímico y citológico del líquido. La valoración de las lesiones pancreáticas quísticas con endomicroscopia láser confocal ha sido validada mediante el estudio *Inspect* **(22)**, el cual define la correlación de la evaluación endomicroscópica con el hallazgo de proyecciones papilares, anillos oscuros con centro claro y estructuras glandulares o criptas como las epiteliales que corresponden a estructuras vellosas en los hallazgos histológicos de lesiones quísticas neoplásicas. En este estudio se encontró una especificidad del 100 % y un valor predictivo positivo del 100 % para la detección de estos hallazgos y, de esta forma, se puede hacer el diagnóstico de lesiones quísticas neoplásicas del páncreas.

Más recientemente se desarrolló el estudio *Detect* **(21)**; este trabajo corroboró varias apreciaciones de las descritas previamente:

- En la neoplasia mucinosa papilar intraductal se encontraron proyecciones digitiformes y anillos oscuros.
- En la neoplasia quística mucinosa se observa un borde epitelial plano en mosaico.
- En los cistadenomas serosos se identifica una red superficial de vasos regulares prominentes.

Este estudio mostró una sensibilidad del 77 % y una especificidad del 100 % en el diagnóstico de este tipo de lesiones. Por tratarse de un procedimiento invasivo, tiene riesgo de complicaciones, como el desarrollo de pancreatitis (3,2 %) **(23),** en relación con el calibre de la aguja y la manipulación realizada durante el estudio. Otro riesgo es el sangrado descrito hasta en el 5,5 % de los casos y el riesgo de infección, por lo que se requiere el uso de antibiótico profiláctico **(24)**.

Por tratarse de una tecnología de reciente desarrollo con notables costos aún existen múltiples limitaciones. En primer lugar, las cifras descritas han sido evaluadas en estudios con un número limitado de pacientes, entre 30 y 60; lo cual limita la validez de la información y se recomiendan estudios con una mayor población. Adicionalmente, la visualización de la lesión es parcial y se reduce a la visión frontal de la minisonda. La excesiva manipulación puede conllevar un aumento en las complicaciones, y esta valoración parcial puede disminuir el rendimiento diagnóstico **(25)**. Y, por último, el costo es una limitación para el uso cotidiano de esta tecnología. La Figura 6 corresponde a la imagen endomicroscópica de una neoplasia mucinosa intraductal.



Figura 6. Neoplasia mucinosa intraductal pancreática (nótese las proyecciones papilares descritas).
Fuente: cortesía del doctor José Guillermo de la Mora L.

Vía biliar

La evaluación de las estenosis biliares indeterminadas constituye un diagnóstico difícil y con implicaciones para los pacientes en el momento en que se retrasa el diagnóstico cuando se trata de una patología maligna, o intervenciones excesivas cuando se trata de patología benigna.

Se define una estenosis biliar indeterminada cuando se tiene una evaluación imagenológica con una evaluación citopatológica negativa en ausencia de una causa clara **(26)**.

Múltiples estudios pueden llevarse a cabo para la evaluación de esta entidad. Tradicionalmente se han utilizado criterios de imágenes radiológicas obtenidas por colangiopancreatografía con hallazgo de estenosis largas, irregulares, terminación abrupta y dilatación proximal del conducto que sugiere colangiocarcinoma, estenosis en la porción intrapacreatica distal del conducto biliar común y dilatación proximal del conducto pancreático (signo del doble conducto); lo cual sugiere adenocarcinoma del páncreas. Estos criterios muestran una sensibilidad del 85 % y especificidad de apenas el 75 % **(27)**; el cepillado tiene una sensibilidad de 30–60 % y las biopsias con pinza entre 43–81 %. Al combinar las dos modalidades aumenta el rendimiento hasta el 75 % de sensibilidad **(26,27)**.

El ultrasonido endoscópico no permite en detalle la evaluación de la vía biliar completa incluyendo el área hiliar, para hacer diagnóstico de estenosis benigna o maligna mostrando una sensibilidad del 78 % y una especificidad del 84 %. Cuando se logran identificar lesiones, la punción por esta vía aporta una sensibilidad que puede llegar al 89 %, en los mejores casos, con especificidad de hasta el 100 %, pero con la posibilidad de ocasionar siembras en el peritoneo **(28)**.

La colangiocospia es otra herramienta evaluada con diferentes modalidades que ha demostrado su valor en el diagnóstico y manejo de obstrucciones biliares cuando la colangiografía retrograda endoscópica no es conclusiva. Se documenta que esta tecnología ha mejorado el rendimiento como guía para la toma de biopsias con un mejoramiento de la sensibilidad del 58 al 93 % **(29)**.

La endomicroscopia laser confocal permite la evaluación en tiempo real del epitelio del árbol biliar, el área subepitelial, su patrón vascular y flujo sanguíneo, de esta forma puede dirigir la toma de biopsias. La sonda colangioflex puede ser usada a través de un catéter biliar o del *spyglass* por el canal del colangioscopio. En los primeros estudios se logró una sensibilidad del 83 % y una especificidad del 88 % para el diagnóstico de estenosis biliar indeterminada **(30)**.

Para valorar objetivamente los hallazgos en la evaluación de endomicroscopia, se establecieron inicialmente los criterios de Miami que se describen en la Tabla 3. Con estos criterios se aumentó la sensibilidad pero con un aumento de falsos positivos, al parecer por cambios inflamatorios del epitelio **(31)**.

Tabla 3. Criterios de Miami para estenosis de la vía biliar.

Criterios de Miami para estenosis de la vía biliar	Hallazgos en endomicroscopia
Estenosis benignas	Bandas de ramificación de menos de 20 micras de diámetro Red reticular de bandas oscuras Vasos de menos de 20 micras de grosor
Estenosis malignas	Acúmulos glandulares oscuros Bandas de ramificación gruesas de más de 20 micras de grosor Vasos brillantes de más de 20 micras de grosor y tortuosos

Fuente: tomada de (9).

En el 2015 se incluyeron los criterios de París que se adicionaron para diagnosticar con mayor precisión las estenosis inflamatorias **(32)**, estos criterios son:

1. Múltiples bandas blancas
2. Patrón glandular oscuro con escamas
3. Incremento del espacio entre escamas
4. Engrosamiento de estructuras reticulares

Luego de la inclusión de estos criterios, esta evaluación incrementó su especificidad hasta el 83 % **(32)**.

En conclusión, el problema de la evaluación de las estenosis indeterminadas de la vía biliar continúa sin resolverse a pesar de las múltiples tecnologías de evaluación actualmente disponibles. La endomicroscopia confocal es una técnica con alta eficiencia en el diagnóstico de estenosis biliares malignas y requiere de investigaciones futuras de carácter prospectivas para la promoción del mayor uso en este escenario clínico. Es una tecnología muy promisoria para esta entidad en particular. En la Figura 7 se muestra el aspecto endomicroscópico del epitelio de la vía biliar normal y en la Figura 8, el del colangiocarcinoma.

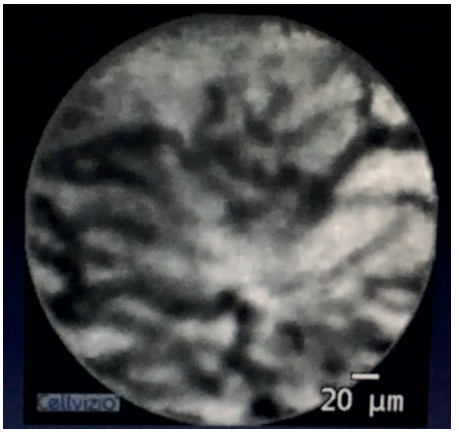

Figura 7. Epitelio vía biliar normal aspecto endomicroscópico.
Fuente: cortesía del doctor José Guillermo de la Mora L.

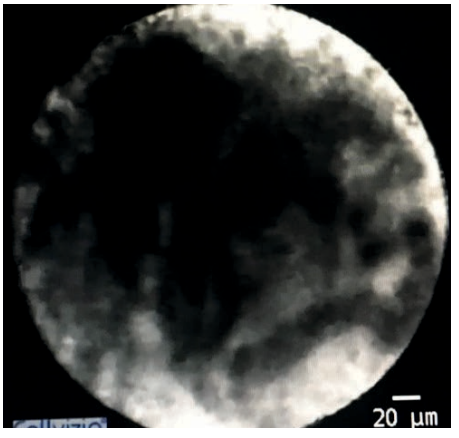

Figura 8. Aspecto endomicroscópico del colangiocarcinoma.
Fuente: cortesía del doctor José Guillermo de la Mora L.

Colon

En la evaluación de la patología colónica, la endomicroscopia confocal tiene múltiples aplicaciones. Dentro de estas figuran la detección y la diferenciación de lesiones polipoides, la evaluación y el seguimiento de pacientes con enfermedad inflamatoria intestinal, tipo colitis ulcerativa y enfermedad de Crohn, y también se ha planteado

que tenga un papel hasta ahora experimental en la evaluación de las respuestas de las neoplasias a la terapia anticarcinogénica.

Enfermedad inflamatoria intestinal (EII)

Al evaluar las características celulares y subcelulares del epitelio, la endomicroscopia se ha utilizado para evaluar las características inflamatorias del epitelio, el grado de inflamación y su función de barrera **(33)**.

La evaluación de la curación de la mucosa en el control o la remisión de la enfermedad inflamatoria intestinal actualmente se considera una medida muy importante sobre la actividad de la enfermedad y es un objetivo terapéutico y factor pronóstico. La mucosa inflamada en la EII muestra criptas irregulares y tortuosas con luz amplia e irregular con incremento en la densidad de uniones gap epiteliales, así como fugas de fluoresceína en el espacio intersticial **(34)**; en contraste con la mucosa sin inflamación que no permite la fuga de la fluoresceína y en la cual la función de la barrera del epitelio se encuentra intacta, las criptas son pequeñas y regulares (Figura 9).

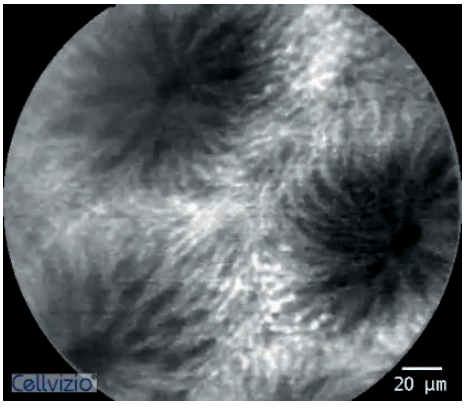

Figura 9. Epitelio colónico sano.
Fuente: cortesía del doctor José Guillermo de la Mora L.

La endomicroscopia láser confocal permite ver estos cambios a pesar de encontrar en el estudio endoscópico una mucosa macroscópicamente no inflamada. Estudios acerca de estos hallazgos endomicrocópicos con colonoscopias normales han sido validados y se ha logrado establecer una clasificación con una precisión de hasta el 87 % **(35)**.

La interpretación de estos hallazgos requiere capacitación del endoscopista con conocimiento de la clasificación endomicroscópica para validación con estudios prospectivos posteriores.

Adicionalmente, la endomicroscopia puede ser útil en la diferenciación de colitis ulcerativa con enfermedad de Crohn, sobre lo cual se postula la escala IDEA que evalúa los cambios en la mucosa que lleven a concluir si se trata de una o de la otra entidad. Con esta técnica es posible evaluar la presencia de distorsión de la arquitectura con criptitis local y cambios continuos o no de inflamación en la mucosa. Debido a la limitación en la evaluación de la profundidad de la mucosa con esta técnica, los cambios de la submucosa y los granulomas pueden no ser evaluados, de tal suerte que la evaluación patológica continúa siendo la prueba estándar **(36)**.

Uno de los aspectos más importantes en el tratamiento y la evolución de los pacientes con enfermedad inflamatoria intestinal es el grado de inflamación aguda de la enfermedad activa. Varios estudios han definido las características que por endomicroscopia indican enfermedad activa; basados en estas observaciones, los cambios en la arquitectura de las criptas y las alteraciones microvasculares, específicamente el aumento de la vasculatura y la fuga de fluoresceína, representan los marcadores más típicos de actividad de la EII, que además se han correlacionados con aumento de marcadores inflamatorios séricos **(37)**. A pesar de lo mencionado, se requieren más estudios con un número mayor de pacientes y correlación con los hallazgos histológicos. Estas diferentes escalas han logrado obtener una sensibilidad entre el 63 y 71% y especificidad entre el 89 y 90 %, en la evaluación de la inflamación aguda **(36,37)**.

El claro y demostrado riesgo de cáncer que se presenta en los pacientes con EII, ya sea colitis ulcerativa o enfermedad de Crohn, ha llevado a la realización de la endomicroscopia para evaluar los cambios tempranos displásicos y neoplásicos en estos pacientes. Usualmente, para el seguimiento de estas entidades se realizan múltiples biopsias; sin embargo, se ha planteado que los cambios

neoplásicos del epitelio pueden ser predichos por endomicroscopia con alta precisión, con sensibilidad del 94,7 % y especificidad del 98,3 % **(38)**, y por esta razón al realizar endomicroscopia la detección de neoplasia se puede incrementar 4,75 veces con un 50 % menos de biopsias requeridas **(39)**. No obstante, otras observaciones han concluido que la precisión puede ser mucho menor. Lo anterior debido a que la imagen óptima sólo puede lograrse en el 60 % de los pacientes y que el tiempo de realización puede incrementarse hasta 30 minutos **(40)**.

En conclusión, los resultados de los estudios son aun controversiales, entre otras cosas, porque en los estudios con mejores resultados se ha utilizado el sistema de endomicroscopia con equipo endoscópico y actualmente, sólo se dispone del uso del sistema a través de sondas. Adicionalmente, el entrenamiento para la interpretación de los hallazgos puede ser especialmente laborioso, ya que los cambios inflamatorios y regenerativos pueden ser confundidos con cambios neoplásicos y viceversa. Por estas circunstancias, el valor de esta tecnología requiere mayor evaluación para ser incrementado y masificado.

Evaluación de pólipos colónicos

La evaluación de los pólipos colónicos constituye uno de los pilares en la detección precoz de lesiones preneoplásicas y del tamizaje para cáncer colorrectal. Este campo es una de las aplicaciones de la endomicroscopia que ha mostrado mejores resultados. Esta técnica permite la diferenciación de patrones epiteliales, cambios celulares, subcelulares y vasculares de los pólipos en tiempo real y logra alto rendimiento en la diferenciación entre pólipos hiperplásicos y los adenomatosos con una sensibilidad del 97 % y especificidad del 96 %. Además, puede diferenciar adenomas vellosos de adenomas tubulares con una sensibilidad del 100 % y especificidad del 92 % **(41)**, de tal forma que puede predecir la histología durante el procedimiento. La endomicroscopia no muestra limitaciones debido al tamaño del pólipo comparado con otras técnicas como la cromoendoscopía digital (Figura 10).

En ambientes académicos, esta tecnología se ha usado en la práctica de "resecar y descartar" luego de la evaluación ante el hallazgo de pequeños pólipos hiperplásicos, pero esta conducta no puede ser generalizada en cualquier contexto, debido al entrenamiento que requieren estas observaciones **(42)**.

Un último aspecto que merece mención es el papel de esta técnica en la vigilancia después de practicar mucosectomías, ya que tiene una sensibilidad del 97 % y especificidad del 77 % para evaluación de nuevas o lesiones residuales en el sitio de la resección **(43)**.

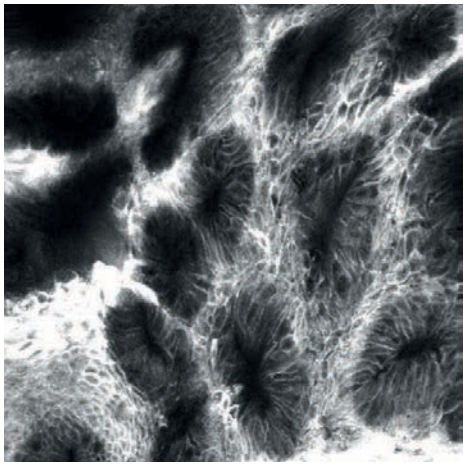

Figura 10. Adenoma colónico sin displasia.
Fuente: cortesía del doctor José Guillermo de la Mora L.

Referencias

1. Polglase AL, Mclaren WJ, Skinner SA, Kiesslich R, Neurath MF, Delaney PM. A fluorescence confocal endomicroscope for in vivo microscopy of the upper-and the lower–GI tract .Gastrointest Endoscopy. 2005;62(5):686–95. Doi: http://doi.org/dpt8s4.

2. Kiesslich R, Goetz M, Neurath MF. Confocal laser endomicroscopy for gastrointestinal diseases. Gastrointest Endosc Clin N Am. 2008;18(3):451–66. Doi: http://doi.org/ct9fw6.

3. Kiesslich R, Neurath MF. Chromoendoscopy and other novel imaging techniques. Gastroenterol

Clin North Am. 2006;35(3):605–19. Doi: http://doi.org/czm338.

4. Becker V, Von Delius S, Bajbouj M,Karagianni A, Schmid RM, Meining A.. Intravenous application of fluorescein for confocal laser scanning microscopy: evaluation of contrast dynamics and image quality with increasing injection-to-imaging time. Gastrointest Endosc. 2008;68(2):319–23. Doi: http://doi.org/dpw62z.

5. Shahid MW, Crook JE, Meining A, Perchant A, Buchner A, Gomez V, et al. Exploring the optimal fluorescein dose in probe-based confocal laser endomicroscopy for colonic imaging. J Interv Gastroenterol. 2011;1(4):166–71. Doi: http://doi.org/cd9j.

6. Inoue H, Cho JY, Satodate H, Sakashita M, Hidaka E, Fumaki S, et al. Development of virtual histology and virtual biopsy using laser-scanning confocal microscopy. Scand J Gastroenterol Suppl 2003;38(237)37–9. Doi: http://doi.org/bsvf97.

7. Buchner AM, Gomez V, Heckman MG, Muhammad WS, Achem S, Kanwar RG, et al. The learning curve of in vivo probe-based confocal laser endomicroscopy for prediction of colorectal neoplasia. Gastrointest Endosc 2011;73(3):556–60. Doi: http://doi.org/fhk8gj.

8. Sharma P, Meining AR, Coron E, Lightdale CJ, Wolfsen HC, Bansai A, et al. Real-time increased detection of neoplastic tissue in Barrett's esophagus with probe-based confocal laser endomicroscopy: final results of an international multicenter, prospective, randomized, controlled trial. Gastrointest Endosc. 2011;74(3): 465–72. Doi: http://doi.org/brhr2h.

9. Wallace M, Lauwers GY, Chen Y, Dekker E, Fockens P, Sharma P, Meinig A. Miami classification for probe- based confocal laser endomicroscopy. Endoscopy. 2011;43(10):882–91. Doi: http://doi.org/dp9mj3.

10. Wu J, Pan YM, Wang TT, Hu B Confocal laser endomicroscopy for detection of neoplasia in Barrett's esophagus: a meta-analysis. Dis Esophagus 2014;27(3):248–54. Doi: http://doi.org/f5xkjp.

11. Wallace MB, Crook JE, Saunders M, Lovat L, Coron E, Waxman I, et al. Multicenter, randomized controlled trial of confocal laser endomicroscopy assessment of residual metaplasia after mucosal ablation or resection of GI neoplasia in Barrett's esophagus Gastrointest Endosc 2012;76(3):539–47. Doi: http://doi.org/f2h2xn.mn.

12. Zhang JN, Li YQ, Zhao YA, Yu T, Zhang JP, Guo YT. Classification of gastric pit patterns by confocal endomicroscopy. Gastrointest Endosc 2008;67(6):843–53. Doi: http://doi.org/bfnj9n.

13. Wang P, JI R, Yu T, Zuo XL, Zhou CJ, Li QL, et al. Classification of histological severity of Helicobacter Pylori associated gastritis by confocal laser endomicoscopy. World J Gastroenterol 2010;16(41):5203–10. Doi: http://doi.org/dvpjng.

14. Guo YT, Li YQ, Yu T, Zhang TG, Zhang JN, Liu H, et al. Diagnosis of gastric intestinal metaplasia with confocal laser endomicroscopy in vivo: a prospective study. Endoscopy 2008;40(7):547–53. Doi: http://doi.org/dgxcxt.

15. Yeoh KG, Salto-Tellez M, Khor CJ. Confocal laser endoscopy is useful for in vivo rapid diagnosis of gastric neoplasia and preneoplasia. Gastroenterol. 2005;128:A27.

16. Ji R, Zuo XL, Li CQ, Zhou CJ, Li YQ. Confocal endomicroscopy for in vivo prediction of completeness after endoscopic mucosal resection. Surg Endosc. 2011;25(6):1933–8. Doi: http://doi.org/brb83c.

17. Laffan TA, Horton KM, Klein AP, Berlastein B, Siegelman SS, Kawamoto S. Prevanlencia of unsuspected pancreatic cysts on MDCT. AJR. 2008;191(3):802–7. Doi: http://doi.org/ftns57.

18. Matsubara S, Tada M, Akahane M, Yagioka H, Kogure H, Sasaki T, et al. Incidental pancreatic

cysts found by magnetic resonance imaging and their relationship with pancreatic cancer. Pancreas. 2012;41(8):1241–6. Doi: http://doi.org/f4dhpn.

19. Ahmad NA, Kochman ML, Lewis JD, Ginsberg GG. Can EUS alone differentiate between malignant and benign cystic lesions of the pancreas? Am J Gastroenterol. 2001;96(12):325–300. Dio: http://doi.org/frw88q.

20. Ahmad NA, Kochman ML, Brensinger C, Brugge WR, Faigel DO, Gress FG, et al. Interobserver agreement among endosonographers for the diagnosis of neoplastic versus non-neoplastic pancreatic cystic lesions. Gastrointest Endosc. 2003;58(1):59–64. Doi: http://doi.org/dv27b7.

21. Nakai Y, Iwashita T, Park DH, Samarasena JB, Lee JG, Changf JK. Diagnosis of pancreatic cysts: EUS-guided, through-the-needle confocal lase –induced endomicroscopy and cystoscopy trial DETECT study .Gastointest Endosc. 2015;81(5):1204–14. Doi: http://doi.org/f27bt7.

22. Konda VJ, Meining A, Jamil LH, Giovaaninni M, Hwang JH, Wallace MB, et al. A pilot study of in vivo identification of pancreatic cystic neoplasms with needle-based confocal laser endomicroscopy under endosonographic guidance. Gastointest Endosc. 2013;45(12):1006–13. Doi: http://doi.org/cd9m.

23. Konda VJ, Aslanian HR, Wallace MB, Siddiqui UD, Hart J, Waxman I.. First assessment of needle-based confocal laser endomicroscopy during EUS-FNA procedures of the pancreas (with videos). Gastrointest Endosc 2011;74(5):1049–60. Doi: http://doi.org/d5r4wz.

24. Napoléon B, Lemaistre AI, Pujol B, Caillol F, Lucidarme D, Bourdariat R, Morellon-Mialhe B, et al. A novel approach to the diagnosis of pancreatic serous cystadenoma: needle-based confocal laser endomicroscopy. Endoscopy. 2015;47(1):26–32. Doi: http://doi.org/cd9n.

25. Huang JY, Samarasena JB, Nakai Y. Complication rates of combined endoscopic ultrasound (EUS)-guided fine needle aspiration (FNA) with needle–based confocal laser–induced endomicroscopy and through the needle cystoscopy in pancreatic cysts. Am J Gastroenterol. 2014;109:S100.

26. Victor DW Sherman S,Karakan T, Khashab MA. Current endoscopic approach to indeterminate biliary strictures. World J Gastroenterol 2012; 18(43):6197–205. Doi: http://doi.org/f4dvxw.

27. Burnett AS, Calvert TJ, Chokshi RJ. Sensitivity of endoscopic retrograde cholangiopancreatography standard cytology: 10-y review of the literature. J Surg Res. 2013;184(1):304–11. Doi: http://doi.org/f5ct3k.

28. Fritscher- Ravens A, Broering DC, Sriramp PVJ, Topalidis T, Jaeckle S, Thonke F, et al. EUS guided fine needle aspiration of hilar cholangiocarcinoma: a case series. Gastoentest Endosc. 2000;52(4):534–40. Doi: http://doi.org/cvrbwx.

29. Farnik H, Weigt J, Malfertheiner P, Grützmann A, Gossner L, Friedrich-Rust M, et al. A multicenter study on the role of direct retrograde cholangioscopy in patients with inconclusive endoscopic retrograde cholangiography. Endoscopy. 2014;46(1):16–21. Doi: http://doi.org/cd9p.

30. Meining A, Saur D, Bajbouj M, Becker V, Peltier E, Höfler H, et al. In vivo histopathology for detection of gastrointestinal neoplasia with a portable, confocal miniprobe: an examiner blinded analysis. Clin Gastroenterol Hepatol. 2007;5(11):1261–7. Doi: http://doi.org/b475j9.

31. Kahaleh M, Giovannini M, Jamidar P, Gan SI, Cesaro P, Caillol F, et al. Probe-based confocal laser endomicroscopy for indeterminate biliary strictures: refinement of the image interpretation classification .Gastroenterol Res Pract. 2015;2015:1–5. Doi: http://doi.org/f65ssb.

32. Calliot F, Filoche B, Gaidhane M, Kahale M. Refined probe-based confocal laser endomicroscopy classification for biliary strictures: TheParis classification. Dig Dis Sci. 2013;58(6):1784–9. Doi: http://doi.org/cd9q.

33. Neurath Mf. Molecular endoscopy and in vivo imaging in inflammatory bowel diseases. Dig Dis. 2015;33(Suppl 1):32–6. Doi: http://doi.org/cd9s.

34. Rasmussen DN, Karstensen JG, Riis LB, Brynskov J, Vilman P.. Confocal laser endomicroscopy in inflammatory bowel disease - a systematic review. J Crohns Colitis. 2015;9(12):1152–9. Doi: http://doi.org/f73f8k.

35. Neumann H, Coron E, Mönkemüller K, Neurath MF, Vieth M.. Development of the new classification for confocal laser endomicroscopy in IBD. Gastrointest Endosc. 2013;77(5):163. Doi: http://doi.org/f2jhtg.

36. Tontini GE, Mudter J, Vieth M, Atreya R, Günther C, Zopf Y. Confocal laser endomicroscopy for the differential diagnosis of ulcerative colitis and Crohn´s disease: a pilot study. Endoscopy 2015;47(5):437–43. Doi: http://doi.org/cd9t.

37. Neumann H, Vieth M, Atreya R, Grauer M, Siebler J, Bernatik T. Assessment of Crohn´s disease activity by confocal laser endomicroscopy. Inflamm Bowel Dis. 2012;18(12):2261–9. Doi: http://doi.org/cd9w.

38. Kiesslich R, Goetz M, Lammersdorf K, Schneider C, Burg J, Stole M, et al. Chromoscopy- guided endomicroscopy increases the diagnostic yield of intraepithelial neoplasia in ulcerative colitis. Gastroenterology. 2007;132(3):874–82. Doi: http://doi.org/bvctrq.

39. Günther U, Kusch D, Heller F, Bürgel N, Leonhardt S, Daum S, et al. Surveillance colonoscopy in patients with inflammatory bowel disease: Comparison of random biopsy vs. targeted biopsy protocols. Int J Colorectal dis. 2011;26(5):667–72. Doi: http://doi.org/c4pg53.

40. Van Den Broek FJC, Van Es JA, Van Eeden S, Stokkers PCF, Ponsioen CY, Reitsma JB, et al. Pilot study of probe-based confocal laser endomicroscopy during colonoscopic surveillance of patients with with longstanding ulcerative colitis. Endoscopy. 2011;43(2):116–22. Doi: http://doi.org/crxp9h.

41. Goetz M. Real time histology in colonoscopy. Gastrointest Clin North Am. 2013;42(3):567–35. Doi: http://doi.org/f2mg9h.

42. Wilson A. Optical diagnosis of small colorectal polyps during colonoscopy: When to resect and discart? Best Pract Res Clin Gastroenterol. 2015;29(4):639–49. Doi: http://doi.org/f3h33w.

43. Shahid M, Buchner AM, Coron E, Wooward TA, Raimondo M, Dekker E, et al. Diagnostic accuracy of probe based confocal laser endomicroscopy in detecting residual colorectal neoplasia after EMR: A prospective study. Gastrointest endosc. 2012;75(3):525–33. Doi: http://doi.org/dc4x7q.

Lesiones de mucosa esofágica, gástria y duodenal

Emiro Meisel Chinchilla

Anomalías del desarrollo

Atresia y fístulas traqueoesofágicas

La sospecha y confirmación de la atresia y las fístulas traqueoesofágicas en el recién nacido son más clínico y radiologico que endoscópico.

Estenosis congénita

Usualmente, la estenosis congénita se ubica en el esófago medio e inferior, con una longitud de 2 cm aproximadamente. Su diagnóstico es más radiológico, pero la endoscopia puede tener valor cuando demuestra mucosa de aspecto normal en la región estenosada **(1)**.

Duplicaciones

Estas son lesiones quísticas que pueden confirmarse por endosonografía.

Mucosa gástrica heterotópica

En la endoscopia, esta mucosa aparece como una pequeña isla de 0,5–2 cm de diámetro aterciopelada, enrojecida (comparada con el rosado pálido característico de la mucosa esofágica adyacente) y suele localizarse bajo el esfínter esofágico superior como una placa.

Membranas

Las membranas son una estructura delgada horizontal, pueden ubicarse en cualquier sitio, son únicas o múltiples y se localizan, principalmente, en el esófago cervical. Se debe prestar adecuada atención al paso del endoscopio, pues esta puede romperse de inadvertidamente. La asociación de anemia ferropénica y membranas cervicales se ha descrito como el síndrome de Plummer-Vinson o de Paterson-Kelly.

Anillos

Los anillos son más gruesos que las anteriores y son más frecuentes en el esófago distal. Hay dos tipos:

Tipo A

Este es una banda simétrica de 4–5 mm de músculo hipertrofiado, 2–3 cm proximales a la unión escamocolumnar.

Tipo B o de Schatzki

Este es más común, con epitelio escamoso en el lado superior y columnar en el inferior de 2–3 mm, y distribución simétrica. Este tipo de anillo se ve más fácilmente cuando el esfínter esofágico inferior está ascendido como es el caso de la coexistencia con la hernia hiatal. Está compuesto de mucosa

y submucosa; probablemente es congénito, aunque recientemente se ha relacionado con enfermedad por reflujo gastroesofágico. No es extraño encontrar alimentos impactados proximalmente, lo cual requerirá remoción endoscopia.

Anomalías adquiridas

Divertículos faringoesofágicos

Estas entidades son importantes porque pueden complicarse cuando pasa el instrumento durante la endoscopia, en especial si este es a ciegas, usualmente cuando es con el endoscopio de visión lateral. Hay cuatro tipos **(2)**:

Divertículo de Zenker que se forma justo debajo del esfínter cricofaríngeo. Si se sospecha su presencia, la endoscopia se deberá hacer con más cuidado, con permanente visión de la lumen.

Divertículos medioesofágicos

Este tipo de divertículos es usualmente asintomático y de causa no clara, generalmente, es único pero puede ser múltiple, pequeño y de boca amplia. Frecuentemente, los divertículos medioesofágicos están asociados con disturbios motores esofágicos, y la endoscopia no suele representar ningún peligro.

Divertículos epifrénicos

Estos también están asociados a trastornos motores como acalasia y espasmo difuso esofágico. Los síntomas son más comunes que en el anterior; pueden ser simples o múltiples y, frecuentemente, se han asociado a esofagitis con estenosis o úlcera, lo cual puede crear dificultad para el paso del endoscopio (Figura 1).

Seudodiverticulosis intramural

La seudodiverticulosis intramural es una patología rara, que se caracteriza por prominencias saculares múltiples de 1–3 mm, las cuales se aprecian más fácilmente con un estudio radiológico. Estas prominencias representan dilatación de los conductos excretores de las glándulas submucosas y, endoscópicamente, la mucosa aparece granular y friable con delgados orificios diverticulares visibles. Además, suelen asociarse a una gran variedad de tipos de esofagitis (por reflujo, cándida o cáusticos).

Figura 1. Divertículo epifrenico
Fuente: propiedad del autor.

Hernia hiatal

La hernia hiatal es una anomalía adquirida que se proyecta por encima del diafragma y hacia el tórax (unión esofagogástrica). Según la clasificación de Akerlünd hay tres tipos **(3)**:

Tipo I

Hernia hiatal por deslizamiento (axial), es la más común encontrada en la práctica clínica, la mayoría son hallazgos incidentales y asintomáticas, se confirma si durante la respiración suave y sin exceso de insuflación. La unión escamocolumnar o línea en Z es localizada 2 o 3 cm arriba de la impronta del hiato diafragmático; luego de avanzar más allá del cardias y ante maniobra de retroflexión, se puede observar que el cardias no abraza adecuadamente el endoscopio, dejando un espacio evidente alrededor del mismo. En ocasiones, dentro del tejido gástrico herniado se encuentran erosiones o ulceración (de Cameron) únicas o múltiples; estas pueden sangrar y su origen puede ser isquémico o traumático.

Tipo II

Hernia hiatal paraesofágica, es mucho menos común que la anterior y puede representar un problema clínico. Esta es la protrusión del estómago

hacia el tórax en una posición adyacente al esófago. El diagnóstico es más radiológico. Durante la endoscopia puede ser problemática, pues el equipo óptico puede meterse en la bolsa herniaria y ser difícil localizar la luz gástrica; pero el endoscopio puede descubrir úlceras dentro de la hernia, las cuales pueden ser también causa de sangrado.

Tipo III: mixta

Aspectos anatómicos de la unión esofagogástrica se han pretendido evaluar al efectuar retrovisión endoscópica del fundus y la válvula gastroesofágica, observando el cierre o apertura de la misma y si este es persistente durante la inspiración, para ello se ha venido utilizando la clasificación de Hill **(3)**, identificando 4 tipos:

- Tipo I: válvula o pliegue gastroesofágico bien cerrado alrededor del endoscopio con extensión de 3 a 4 cm hacia la curvatura menor (normal).
- Tipo II: el pliegue es menor y en la inspiración se forma un espacio entre este y el endoscopio.
- Tipo III: casi no se observa pliegue y existe un espacio entre este y el endoscopio, el cual es mayor que el diámetro del equipo óptico.
- Tipo IV: presencia de hernia hiatal y un espacio significativo entre el endoscopio y la impronta del hiato, sin poder identificar el pliegue.

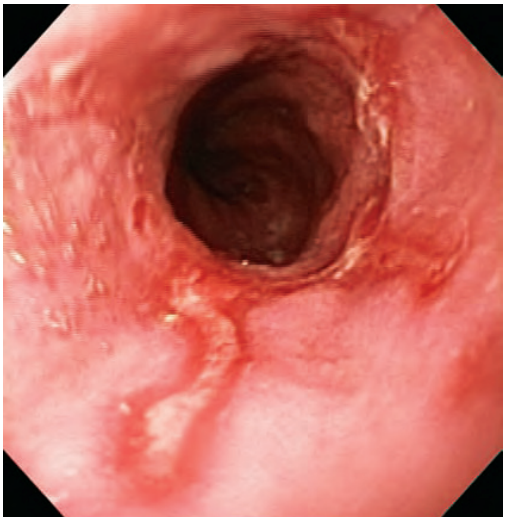

Figura 2. Esofagitis por reflujo grado C de los ángeles y hernia hiatal por deslizamiento.
Fuente: propiedad del autor.

Enfermedad por reflujo gastroesofágico

La endoscopia es el mejor examen para la evaluación de complicaciones causadas por el reflujo gastroesofágico. Con frecuencia, se practica la endoscopia cuando se piensa que el tratamiento es prolongado, ya que permite determinar las afecciones relacionadas con una lesión como la presencia de hernia hiatal. Asimismo, con la endoscopia se puede establecer si se trata de una enfermedad por reflujo gastroesofágico no erosiva o con mucosa esofágica endoscópicamente normal, o si se trata de enfermedad por reflujo gastroesofágico erosiva presente en el 38 %–84 % de los pacientes. La endoscopia tiene una baja sensibilidad para determinar esta enfermedad, con un promedio del 54 %, y para detectar la presencia de complicaciones como ulceración, estenosis y el esófago de Barrett.

Diferentes consensos han sugerido como indicaciones clínicas para practicar la endoscopia de entrada en pacientes con esta afección: disfagia, odinofagia, sangrado, pérdida de peso, síntomas extraesofágicos (como el dolor torácico no cardiogénico), síntomas persistentes y progresivos con el tratamiento, esofagograma con masa, úlcera o estenosis, síntomas esofágicos en pacientes inmunodeprimidos, hemorragia gastrointestinal o anemia ferropénica, evaluación prequirúrgica y seguimiento de pacientes con esófago de Barrett.

Existen más de 30 clasificaciones endoscópicas, pero dentro de las más utilizadas son las de Savary-Miller y la de Los Ángeles **(4).**

Clasificación de Savary-Miller

- **Estado I:** parches o erosiones proximales a unión escamocolumnar, no confluentes, pueden ser longitudinales, triangulares u ovaladas, simples o múltiples, no confluentes.
- **Estado II:** se hacen confluentes, pero no se extienden por la totalidad de la circunferencia.
- **Estado III:** las lesiones inflamatorias se extienden a la totalidad de la circunferencia del esófago, sin embargo no hay presencia de estenosis.

- **Estado IV:**
  - IV.A: cuando hay una o varias úlceras que pueden estar asociadas a estenosis, acortamiento de esófago, o metaplasia de Barrett (Figura 3).
  - IV.B: con presencia de estenosis péptica, pero sin evidencia de erosión o ulceración en el área de estrechamiento.

Clasificación de los Ángeles (4)[1,2]

- **Grado A:** una o más erosiones menores de 5 mm, ninguna con extensión a otra erosión vecina.
- **Grado B:** una o más erosiones mayores de 5 mm, ninguna con extensión a otra erosión vecina.
- **Grado C:** erosiones de la mucosa que se extienden entre 2 o más erosiones vecinas, pero sin comprometer más del 75 % de la circunferencia esofágica (Figura 2).
- **Grado D:** erosiones confluentes de la mucosa que comprometen más del 75 % de la circunferencia esofágica.

Como complicaciones de la enfermedad por reflujo gastroesofágico pueden ocurrir:

Estenosis

Cuando la inflamación circunferencial alcanza la submucosa y se lleva a cabo una reacción fibrosa, se forma un tejido cicatricial, el cual estrecha la luz y acorta el esófago, lo que se conoce como *estenosis.* Esta se puede desarrollar hasta en el 15 % de los pacientes con esofagitis de larga duración. Por lo general, la estenosis es corta, aunque ocasionalmente puede llegar a medir entre 5–10 mm. En este caso, estarían indicadas biopsias en cuatro cuadrantes o citologías con cepillo para diferenciar estenosis benignas del cáncer; en ocasiones se pueden requerir dilataciones, y así las biopsias y citologías se pueden obtener en su longitud.

[1] Es quizá la más utilizada actualmente, son cuatro grados

[2] Hallazgos como úlcera, estenosis o cambios sugestivos de metaplasia se describen aparte.

Úlceras

Las úlceras son raras. Estas se asocian no sólo a enfermedad por reflujo gastroesofágico, sino también a escleroterapia, infecciones por Cándida y herpes, y por medicamentos ingeridos con escaso líquido.

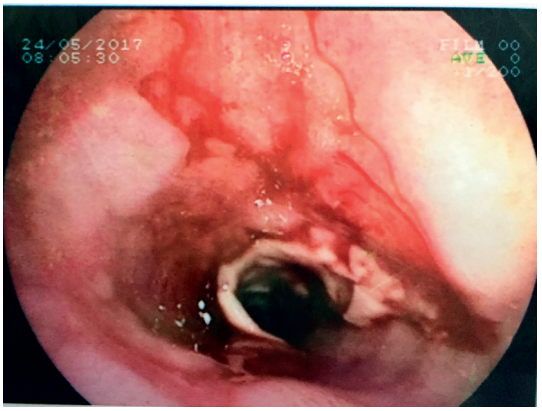

Figura 3. Úlcera esofágica de esofagitis por reflujo grado IV A de Savary Miller en paciente con escleroderma.
Fuente: propiedad del autor.

Metaplasia de Barrett

La metaplasia de Barrett es la consecuencia histológica más severa de esta enfermedad. En esta complicación, el epitelio escamoso original es reemplazado por epitelio cilíndrico, lo cual, hipotéticamente, le proporciona mayor resistencia al reflujo ácido y biliar. Endoscópicamente, pueden presentarse 3 tipos macroscópicos **(5-7):**

- Aspecto de hoja circunferencial por el desplazamiento proximal de 3 cm de la unión escamocolumnar respecto a la unión esofagogástrica.
- Proyecciones digitiformes (lengüetas) originadas en la unión escamocolumnar.
- Islotes de mucosa cilíndrica intercalada con mucosa normal.

Algunas veces, estos tipos pueden estar combinados. Se debe tomar biopsias a intervalos de 1–2 cm en los cuadrantes del epitelio metaplásico; si se encuentran cambios inflamatorios, se recomienda tratamiento con inhibidores de bomba de protones por 12 semanas y control endoscópico y repetir la biopsia.

La prevalencia de esta afección es, aproximadamente, de 6–12 % de los pacientes sometidos a endoscopia por síntomas de reflujo, y en menos del 1 % de los pacientes a quienes se les practica por otra indicación. El patrón histológico diagnóstico es el de un epitelio cilíndrico especializado, con presencia de células caliciformes (positivas a la tinción con ácido periódico de Schiff y a azul alciano) y estructura vellosa. La importancia está en su condición premaligna, evidenciada por la secuencia metaplasia–displasia–adenocarcinoma; por tanto, esto permite hacer seguimiento y diagnóstico precoz ante esta temida complicación que va en franco crecimiento en Occidente, del cual se estima una tasa de incidencia de un caso por cada 441 paciente/año.

El Colegio Americano de Gastroenterología concluyó que la vigilancia del esófago de Barrett (EB) corto y largo sin displasia podría ser con endoscopia y biopsias cada 3 años, basados en el riesgo anual de cáncer de 0,5 % en programas de tamización para detectar casos de cáncer en EB, con un *número necesario a tratar* (NNT) de 400.

Si se identifica displasia de bajo grado, se recomienda que el espécimen de biopsia sea examinado por otro patólogo especializado. Cuando 2 o más patólogos concuerdan con el diagnóstico, existe mayor probabilidad de progresar a displasia de alto grado o cáncer; entonces, se dará tratamiento médico y se deberán repetir las biopsias en un período de 6–12 meses después. Si no existe progresión de la displasia, los controles se realizarán cada año hasta cuando no existan cambios de displasia. Usualmente, la displasia de bajo grado es un hallazgo transitorio.

Si se identifica displasia de alto grado se debe repetir la biopsia, idealmente con cromoscopia para identificar irregularidades de la mucosa; el diagnóstico debe ser reconfirmado por un patólogo experimentado. La displasia debe ser vigilada cada 3 meses.

Se han descrito 2 tipos de la afección **(5)**:

- Esófago de Barrett de segmento largo: en caso de metaplasia intestinal especializada del esófago distal mayor o igual a 3 cm, con prevalencia del 5 % (Figura 4).
- Esófago de Barrett de segmento corto: en caso de ser menor a 3 cm, siendo hasta 3–5 veces más frecuente su prevalencia al anterior, al parecer, con menor prevalencia de desarrollar cáncer en este grupo.

Para optimizar el diagnóstico y el seguimiento, se ha recomendado la cromoscopia con lugol, la cual puede ser incómoda para el paciente, debido a la irritación de la sustancia yodada; el lugol es absorbido por el glicógeno del epitelio escamoso y delimita bien la transición de los epitelios. También se puede emplear azul de metileno al 0,5 %, el cual es altamente selectivo para teñir focos de metaplasia y permite seleccionar las zonas para realizar la biopsia; este aumenta en más del 50 % la detección de la metaplasia intestinal. La endoscopia de magnificación con cromoscopia asociada aumenta el rendimiento diagnóstico, ya que permite reconocer cambios sutiles de la mucosa y obtener biopsias dirigidas.

Usualmente el adenocarcinoma que se desarrolla en metaplasma de Barrett suele desarrollarse en el esófago medio y distal.

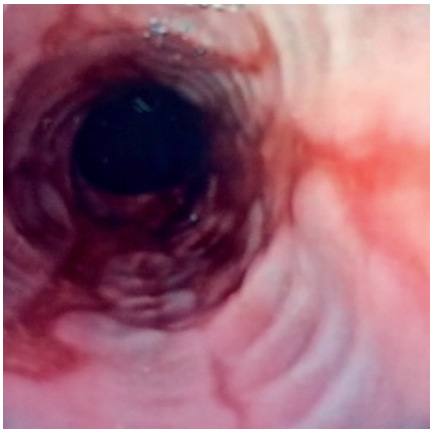

Figura 4. Esófago de Barrett de segmento largo.
Fuente: propiedad del autor.

Esofagitis por reflujo alcalino

La esofagitis por reflujo alcalino puede ocurrir después de la cirugía gástrica, en particular, con

la gastoyeyunostomía tipo Billroth II; los hallazgos endoscópicos son similares en apariencia a la del reflujo ácido, pero suele encontrarse gran cantidad de bilis en el esófago distal **(2).**

Enfermedades infecciosas en el esófago

La mayoría de los pacientes con este tipo de afección, suelen tener su sistema inmune alterado.

Infecciones micóticas

La *Candida albicans* es una levadura de la flora oral normal, causa esofagitis micótica, su diagnóstico ha aumentado posiblemente debido al incremento del número de inmunosuprimidos por Sida, trasplantes de órganos, quimioterapia por cáncer, diabetes *Mellitus* y malignidades como la leucemia, linfomas; también en disfunción adrenal, alcoholismo y la edad avanzada.

El método óptimo para confirmar el diagnóstico con certeza es el cepillado de la superficie exudativa. Este procedimiento se realiza con un cepillo envainado que se extienden sobre portaobjetos y se somete a tinción con gram,Acido Peryodico de Schiff o tinciones de plata, las que muestran micelas y levaduras en gemación; y las biopsias dirigidas por endoscopia **(8).**

La apariencia endoscópica sola puede no ser conclusiva, ya que placas similares pueden encontrarse en pacientes con esofagitis por citomegalovirus y herpes Zoster, el cultivo puede causar falsos positivos, pues la *Candida albicans* es normalmente encontrada en la mucosa oral del 35–50 % de las personas normales, y la serología en pacientes con enfermedad invasiva tiene muchos falsos positivos y negativos. En la endoscopia aparecen placas blancocremosas, amarillentas o pseudomembranas que no pueden ser arrastradas por el lavado y que, al removerse, dejan una superficie sangrante, la mucosa alrededor suele ser normal o ligeramente eritematosa. La clasificación endoscópica más utilizada es la de Kodsi con los siguientes grados **(7)**:

- **Grado I:** escasas placas de hasta 2 mm, sin ulceración o edema.
- **Grado II:** múltiples placas blancas en crecimiento, mayores de dos mm con edema e hiperemia, pero sin ulceración.
- **Grado III:** placas confluentes lineales y nodulares, elevadas, con hiperemia y ulceración (Figura 5).
- **Grado IV:** los hallazgos del grado III con friabilidad de la mucosa, la cual se asocia con estrechamiento luminal.

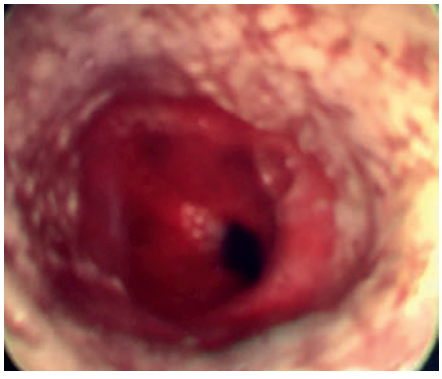

Figura 5. Esofagitis moniliásica grado III de Kodsi
Fuente: propiedad del autor.

Esofagitis herpética

El diagnóstico de la esofagitis herpética es básicamente endoscópico. En esta enfermedad se presentan fases de afección: en *la primera fase o precoz* suelen encontrarse vesículas redondeadas de 1–3 mm en el esófago medio y distal; en la siguiente fase, las vesículas al romperse dejan úlceras definidas con bordes elevados, y pueden exhibir una base con material necrótico gris o amarillo, la mucosa que se forma alrededor frecuentemente es eritematosa. Estas úlceras pueden crecer, *coalescer* y, en los casos más severos, producir denudación total de la mucosa esofágica **(2)**.

El diagnóstico es hecho mediante un examen de tejido de la mucosa esofágica. El virus del Herpes simple revela alteraciones principalmente en los márgenes ulcerosos donde están los cambios más marcados, las muestras de la base están exentas de células epiteliales y del virus que es citopático son inadecuadas.

Esofagitis por citomegalovirus

El virus no infecta el epitelio escamoso sino los fibroblastos submucosos, las células del endotelio esofágico, haciendo parte de un proceso infeccioso sistémico. Los hallazgos endoscópicos característicos muestran erosiones superficiales con márgenes serpiginosos, geográficos, no elevados, de 1–3 cm de diámetro, el centro está difusamente envuelto y da patrón reticulado en el esófago medio y distal. A medida que la infección progresa, las ulceraciones pueden profundizarse y alcanzar de 5–10 cm de diámetro, en especial, en pacientes inmunosuprimidos; incluso se ha descrito estenosis debido a esta infección. Las muestras de biopsias y citologías deben ser tomadas de las bases de la úlcera, pues allí residen los fibroblastos subepiteliales y las células del endotelio infectadas; el cepillado superficial puede aportar muy poco y serán reportadas erróneamente como negativas **(2).**

Esofagitis por virus de Varicela Zoster

El compromiso oral por este virus es común en niños, pero el compromiso esofágico es poco común, y más raro aun en adultos. Cuando se presenta este caso, suele acompañar al compromiso dermatológico y los hallazgos son la presencia de lesiones que va desde vesículas hasta úlceras que, de progresar, pueden ocasionar hasta necrosis tisular. Se deben tomar muestras para citología, histología y cultivo viral **(2)**. La tinción inmunohistoquímica puede diferenciar esta infección de otras.

Esofagitis por virus de Epstein–Barr

A pesar de que la disfagia es un síntoma común de esta enfermedad, el compromiso esofágico es raro. En pacientes inmunocomprometidos, pueden formarse úlceras que, al estudio histológico, muestra cambios similares a la leucoplasia vellosa oral.

Esofagitis por virus de inmunodeficiencia adquirida (VIH)

Este virus puede ocasionar ulceraciones esofágicas en ausencia de otro patógeno identificable, las cuales se han denominado úlceras esofágicas idiopáticas asociadas a *VIH*. En la fase inicial aparecen múltiples y pequeñas lesiones aftoides, las cuales se convierten luego en grandes úlceras profundas que se pueden perforar, sangrar o sobreinfectarse **(2)**.

Esofagitis por *Mycobacterium* tuberculosis

La epidemia de Sida ha aumentado la incidencia de estos casos. Los hallazgos endoscópicos incluyen úlceras superficiales, las cuales pueden ser múltiples y simular neoplasias o compresiones extrínsecas. Se deben tomar muestras y enviar para tinción acidorresistente y cultivo para micobacterias.

Infecciones parasitarias

La enfermedad de Chagas es producida por un daño en las células ganglionares nerviosas del cuerpo esofágico ocasionado por el *Trypanosoma cruzi.* Esta enfermedad puede generar luego de varios años disfagia, dolor torácico, tos y regurgitación; lo cual genera cambios similares a la acalasia. La estasis de larga evolución puede aumentar el riesgo de cáncer esofágico.

En pacientes con Sida se han descrito cambios inflamatorios inespecíficos por *Cryptosporidium* y *Pneumocystis.*

Enfermedades sistémicas con afección del esófago

Epidermólisis ampollar

Esta enfermedad se caracteriza por la formación de ampollas ante traumas mínimos de piel y mucosas. La enfermedad distrófica hereditaria afecta piel, boca y esófago, y produce ampollas en estos lugares; en el esófago, pueden presentarse ampollas en todo su trayecto y ocasionar fibrosis en dichos tejidos. La endoscopia está relativamente contraindicada, porque el trauma puede generar ampollas.

Pénfigo vulgar

El pénfigo vulgar es una afección autoinmune que afecta piel, boca y otras membranas mucosas, y

produce lesiones ampollares supurativas. Por lo general, se presenta en pacientes entre los 40 y los 60 años. Alrededor de tres cuartas partes de los pacientes padecen este trastorno en el esófago.

Penfigoide ampollar

Esta es una enfermedad crónica del anciano, en la cual se forman flictenas tensas en la piel. El 20 % de los pacientes padece de penfigoide ampollar en su mucosa oral. No es frecuente que el esófago sea afectado, o suele ser asintomático. En la endoscopia, se encuentran vesículas que se pueden romper y dejar úlceras crónicas, su importancia radica en su predisposición al desarrollo de cáncer.

Penfigoide cicatrizal

Esta es una enfermedad ampollar de ojos, boca, genitales y zonas circundantes de la piel. Usualmente, se presenta en personas de edad media o mayores. El penfigoide cicatrizal compromete el esófago en menos del 5 % de los pacientes, pero tiene una evolución más complicada que la anterior afección. En la endoscopia, suelen encontrarse en esófago superior ampollas, membranas fibrosas y estenosis densa.

Farmacodermias

El eritema multiforme, el síndrome de Stevens–Johnson y la necrólisis epidérmica tóxica pueden afectar el esófago con procesos ampollares grandes, lo que puede provocar estenosis largas con membranas.

Enfermedad de Behcet

La presencia de ulceraciones orales, genitales y oculares de esta afección puede ir acompañada de úlceras redondeadas y blancas con márgenes eritematosas en esófago. Estas úlceras se presentan en brotes y se autorresuelven sin dejar cicatriz.

Enfermedad de injerto contra huésped

Se puede presentar en pacientes trasplantados (en particular de médula ósea) o postransfusional; se inicia con descamación de la superficie esofágica, que puede acompañarse de eritema y exudación. Esta enfermedad compromete usualmente el esófago proximal y medio; en los casos más severos se pueden apreciar anillos, membranas y estenosis. El peristaltismo alterado genera pobre aclaración del ácido, lo que conlleva esofagitis por reflujo.

Enfermedad inflamatoria intestinal (enfermedad de Crohn)

La enfermedad de Crohn puede ocasionar lesiones aftosas con compromiso asociado con boca, hipofaringe y cricofaríngeo. Cuando esta enfermedad progresa, puede mostrar un aspecto “empedrado” y formación de úlceras intercaladas con mucosa normal que en caso de compromiso transmural, generan estenosis, fístulas y pólipos inflamatorios.

En pacientes con colitis ulcerativa puede presentarse úlceras aftosas en la boca que, incluso, puede acompañarse de esofagitis inespecífica.

Enfermedades del colágeno

En este tipo de afecciones es muy raro el compromiso esofágico. En la granulomatosis de Wegener se ha descrito esofagitis erosiva. En el síndrome de anticuerpos anticardiolipina, la hipercoagulabilidad puede llevar a isquemia, necrosis y perforación.

Esofagitis eosinofílica

En las últimas tres décadas, en el especial la última, se ha venido describiendo múltiples casos en los que la esofagitis eosinofílica afecta a niños y adultos. Antes, esta era considerada una enfermedad rara, mientras que actualmente es comúnmente diagnosticada; se estima una prevalencia en población infantil y adulta del 0,4 %. Su posible etiología tiene relación con un antígeno ingerido vía oral o respiratoria que actúa como alérgeno e inicia el proceso inflamatorio; antes se consideró parte de la gastroenteritis eosinofílica, pero en esta afección no hay compromiso extraesofágico.

Las personas afectadas suelen ser del género masculino (3:1) y padecer diátesis atópica y antecedentes familiares. Los pacientes adultos pueden presentar disfagia crónica o intermitente, lo que conlleva impactación alimentaria recurrente; en tanto es menos frecuente la pirosis y el dolor torácico. En niños es más frecuentemente: nauseas, emesis y dificultad alimentaria con retardo de crecimiento **(9)**.

Recientemente, en la endoscopia se ha validado un sistema de puntos para estandarizar los signos de Esofagitis Eosinofilica (EE), como la presencia de edema, anillos, exudados, surcos y estenosis Se puede encontrar cambios mínimos, con leve aspecto granular, aspecto de "papel crepé", surcos de disposición vertical o anillos concéntricos por inflamación de la mucosa (Figura 3). Se deben practicar biopsias de esófago proximal y distal, confirmando una concentración de al menos 15 eosinófilos en campo de gran aumento en la submucosa o más profundos **(10-12)**.

La clasificación endoscópica de EREFES (término derivado de sus iniciales en inglés) sirve para la graduación imagenológica del compromiso esofágico **(10-18)**:

Edema (pérdida de marcas vasculares)
- Grado 0: distingue la vascularidad
- Grado 1: disminuida
- Grado 2: ausente

Anillos (traquealización)
- Grado 0: ninguno
- Grado 1: leve (puentes)
- Grado 2: moderado (anillos distinguibles)
- Grado 3: severo (no pasa el endoscopio)

Exudado (placas blancas)
- Grado 0: ninguno
- Grado 1: leve (< 10 % de la superficie)
- Grado 2: severo (> 10 % de la superficie)

Surcos (líneas verticales)
- Grado 0: ninguna
- Grado 1: leve
- Grado 2: severa (profundas)

Estenosis
- Grado 0: ausente
- Grado 1: presente

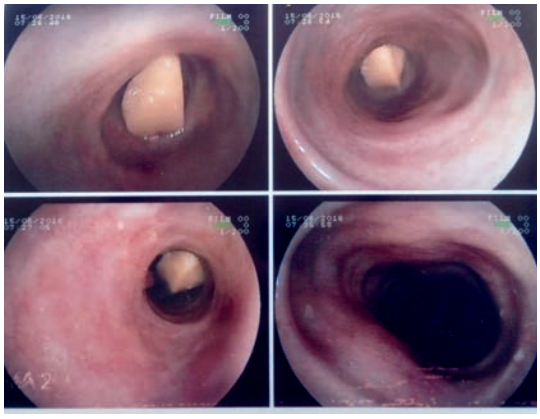

Figura 6. Esofagitis eosinofílica con impactación alimentaria.
Fuente: propiedad del autor.

Enfermedad por fármacos

Esofagitis por medicamentos

La mayoría de los casos descritos se han presentado por antibióticos (tetraciclina, doxiciclina, clindamicina, ciprofloxacina, dicloxacilina, lincomicina, minociclina, bromuro de emetropio, preparados de hierro; estos suelen ser autolimitados), pero hay algunos casos en que la afección puede ser más severa, esto se da por el uso de cloruro de potasio, quinidina, aines y alendronato.

Existen factores de riesgo tanto del medicamento como del paciente. Los medicamentos pequeños, redondos y pesados son más fáciles de deglutir; las cápsulas gelatinosas antiguas se disuelven más rápido que las nuevas, liberando su contenido; el Ph ácido de medicamentos puede ser importante al liberarse en dicha zona causando irritación local.

La mayoría de los casos se presentan sin problemas de deglución, trastornos motores o anormalidades anatómicas, pero estos pueden ser predisponentes para el mayor desarrollo de este daño; a estos pacientes se les recomienda consumir en presentación líquida si estuviese disponible, o con abundante líquido y de pie.

Los hallazgos endoscópicos pueden mostrar desde simple irritación local, hasta úlceras en sacabocados, o con márgenes elevados, con marcado exudado; en algunos casos (úlceras en beso) en sitios opuestos de la pared esofágica; y si la inflamación es severa puede ocasionar sangrado, y estenosis.

Esofagitis por quimioterapia

Suelen ser asociados con mucositis oral, lo que genera intensa disfagia; se ha descrito principalmente con el uso de dactinomicina, bleomicina, citarabina, daunorubicina, 5-fluorouracilo, metotrexate y vincristina.

La emesis inducida por quimioterapia puede llevar a síndrome de Mallory-Weiss, hematoma intramural y perforación esofágica.

Esofagitis por radiación

Puede ocurrir luego de radioterapia pulmonar, mediastinal o de mama; en particular, cuando se han usado más de 40 Gy, las estenosis, las perforaciones y las fístulas se observan cuando la dosis sobrepasa los 60 Gy.

Se han descrito incrementos de la sensibilidad esofágica, particularmente en pacientes con enfermedades del colágeno, sida y que usen de manera concomitante ciertas drogas de quimioterapia más específicamente doxorubicina, bleomicina, dactinomicina, ciclofosfamida, fuorouracilo, etoposido, y cisplatino. En su fisiopatología puede intervenir el daño neuromuscular alterando la aclaración esofágica, lo que conduce a esofagitis por reflujo.

Lesiones traumáticas

Lesión crónica por sonda nasogástrica

Hasta los años setenta, la colocación prolongada de dichas sondas generaba estenosis largas, hasta erosiones de estructuras adyacentes; esto ya no ocurre con el uso de sondas modernas de plástico menos irritante. Se han descrito casos por el uso de tubos de Sengstaken-Blakemore.

Perforación

La causa más frecuente son los tubos e instrumentos médicos, los traumas cerrados toracoabdominales y el vómito enérgico (síndrome de Boerhaave).

La endoscopia con equipos flexibles tiene el riesgo de perforación menor de uno en 1.000; pero puede aumentar en caso de toma de biopsias, dilatación de estenosis, extracción de cuerpos extraños, colocación de endoprótesis, esclerote-rapia y ligadura con bandas elásticas y la foto o termocoagulación.

Las náuseas y emesis enérgicos pueden ocasionar traumatismo con rasgadura de mucosa de esófago distal, cardias (desgarro de Mallory-Weiss), o en la vertiente del estómago proximal. Suele ser una fisura longitudinal de 5 a 20 mm y puede estar cubierta de un coágulo o exudado fibrinoso. Si hay perforación incompleta conlleva hematomas intramurales, pero si se hace completa (síndrome de Boerhaave) ocasiona mediastinitis. El diagnóstico ante su sospecha debe ser radiológico con contraste hidrosoluble y tomografía toracoabdominal. La endoscopia tiene un papel limitado y estaría relativamente contraindicada, pues el endoscopio y la misma insuflación pueden extender la perforación. La única excepción podría ser la sospecha de trauma por heridas penetrantes en los que la endoscopia es de utilidad diagnóstica.

Fístula esofágica vascular

Los cuerpos extraños de bordes cortantes o punzantes impactados pueden erosionar la aorta por vecindad; también pueden presentarse en cáncer de esófago, pulmonar, malformaciones vasculares congénitas, aneurismas aórticos, esofagitis por micobacterias en pacientes con sida. El diagnóstico es difícil, incluso con el uso de endoscopia y angiografía.

Cuerpos extraños

Gran variedad de objetos extraños pueden alcanzar el esófago. Se clasifican en impactación de bolos alimentarios y los verdaderos cuerpos extraños. En los niños son más frecuentes las monedas; mientras que en los adultos, lo son la impactación de comida y las espinas de pescado. Entre el 80 y el 90 % pasa espontáneamente a segmentos distales y del 10 al 20 % queda impactado en los estrechamientos fisiológicos como el cricofaríngeo, en el arco aórtico y la región cardial. La impactación alimentaria suele ser proximal a estenosis anormales como anillos o cáncer, o en trastornos motores tales como la acalasia y, más recientemente, se ha descrito con frecuencia en la esofagitis eosinofílica; del 50 al 90 % ocurren en tercio superior, con mucha frecuencia las espinas suelen impactarse en la hipofaringe. Previamente, se debe determinar su localización por radiografías simples de cuello y tórax.

Ante impactación de comida, se recomienda extracción completa o fragmentada del bolo, o mediante la técnica de empuje con la punta del endoscopio; el uso de la disolución con papaina se desaconseja por el peligro de perforación. El objeto debe ser removido, disuelto o roto; no se debe tratar de empujar hacia el estómago, pues si esto se hace a ciegas puede desgarrar o perforar el esófago.

En su extracción se han usado endoscopios rígidos con lumen central amplia, por la cual se puede extraer sin desgarrar la mucosa proximal y con la vía aérea protegida; aún se utiliza cuando no se puede extraer con equipos flexibles y en objetos difíciles como las prótesis dentales.

Actualmente se disponen de implementos como pinzas de cuerpo extraño, asas y canastas, que se pueden usar con los endoscopios flexibles, los cuales son más fáciles de pasar, no requieren anestesia general y permiten buena visualización. Una vez se atrapa el cuerpo extraño, este debe sostenerse firmemente, y se debe tener especial atención en su caída en la hipofaringe y causar asfixia. En el caso de objetos punzantes o cortantes, estos pueden ser removidos por partes para no lesionar la mucosa proximal. Hoy día se dispone de sobretubos que se avanzan una vez la punta del endoscopio está en el esófago, se atrapa el cuerpo extraño con las pinzas o el asa de polipectomía, fraccionándolo hacia la luz del sobre tubo, se extraen así endoscopio y sobretubo sin lesionar mucosa esofágica y sin peligro de aspiración bronquial **(19)**.

En este punto, también es importante mencionar la ingestión de pequeños condensadores de energía (pilas), pues son una verdadera emergencia, ya que producen necrosis de licuefacción y, frecuentemente, perforación. En este caso se aconseja empujarlas hacia el estómago y no se requiere retirarse, exceptuando si mide más de 15 mm de diámetro o que permanezca más de 48 horas en estómago evidenciado por el control de simple de abdomen.

Los cuerpos extraños menores de 15 mm en los niños, y los menores de 25 mm en los adultos suelen expulsarse espontáneamente; por tanto, si tienen estos tamaños deben ser seguidos por radiografías simples cada tres días; si son de mayor tamaño, han alcanzado más allá del píloro y tienen más de 2 cm de diámetro o más de 6 cm de longitud, se deberán extraer quirúrgicamente. Sólo el 1 % llegan a esta instancia.

Con estas técnicas se tiene una tasa de éxito del 90 %, con incidencia de perforación del 0,35 % y una mortalidad del 0,05 %. Son factores de riesgo para complicaciones: cuerpo extraño visible en Rx cervical, impactación en cricofaríngeo y una evolución de impactación mayor a 24 horas **(20,21)**.

Esofagitis por cáusticos

La ingestión accidental o voluntaria por cáusticos es motivo frecuente de asistencia hospitalaria. Los ácidos en solución producen corrosión y penetran en profundidad, y pueden perforar hasta la serosa; suelen afectar más el estómago que el esófago. Los cáusticos alcalinos causan lesión por coagulación y afectan más frecuentemente la orofaringe y el esófago, en especial, si se ingiere en presentación de sólidos.

Los hallazgos endoscópicos se agrupan en **(14)**:

- **Grado I:** simple enrojecimiento o hiperemia de orofaringe y esófago.
- **Grado II:** escasas ulceraciones de fondo rojo, o con áreas necróticas, a manera de placas amarillas o blancas con formación de pseudomembranas, limitadas a parte de esófago o estómago, y con signos de hemorragia leve.
- **Grado III:** úlceras múltiples, necrosis extensa de esófago o estómago, con exudado denso y con signos de hemorragia importante.
- **Grado IV:** gangrena (superficie de color marrón oscuro) en extensas áreas, alternando con necrosis, pérdida de partes blandas (úvula) y hemorragia.

En estadio crónico puede verse una mucosa jaspeada con estrechez cicatricial, lo que, en ocasiones, produce estrechamientos cortos en áreas estenosis fisiológica o una estenosis alargada o tubular.

No suele haber compromiso de duodeno por la barrera natural de defensa del paso de la sustancia que ejerce el píloro.

Alteraciones de la motilidad esofágica

Muchas afecciones pueden alterar de manera primaria o secundaria la motilidad esofágica; la endoscopia puede orientar en su diagnóstico, ayudar en el diagnóstico diferencial en particular con las neoplasias y evaluar complicaciones asociadas.

Acalasia

La acalasia es el trastorno motor más reconocido. La endoscopia siempre debe ser practicada aunque los hallazgos radiológicos sean típicos, principalmente para descartar enfermedades que simulan la afección (seudoacalasia por carcinoma) y evaluar la mucosa previa a la terapéutica; los hallazgos usuales son la dilatación y atonía del cuerpo del esófago. La mucosa adquiere un aspecto blanquecino, con estasis del alimento retenido y un esfínter esofágico inferior cerrado que no se abre durante la endoscopia; sólo ante suave presión con la punta del endoscopio y después de momentánea resistencia, esta logra avanzar hacia el estómago. En esta zona es fundamental la retroflexión para evaluación cardial; ocasionalmente se encontrarán pequeños seudodivertículos arriba del esfinter esofágico inferior que pueden hacer difícil la dilatación con balón; también puede encontrarse daño por retención de fármacos o infección por Cándida. Después de 10 años de padecer la enfermedad y como complicación carcinoma escamocelular de los dos tercios distales del esófago, los pacientes pueden presentar entre el 2 y 7 % de las series de casos grandes; por ende, se recomienda la vigilancia periódica a un postratamiento, en especial, en pacientes fumadores y alcohólicos **(13)**.

Trastornos de hipermotilidad

El espasmo difuso del esófago y el esófago en cascanueces, al igual que los trastornos inespecíficos, está en el otro extremo. En estos casos, la endoscopia no muestra manifestaciones típicas y la mucosa tiene una apariencia normal.

Esclerodermia

Esta es la enfermedad del tejido conectivo que con más frecuencia afecta el esófago, comprometido en tres cuartas partes de los pacientes. En estos casos, el peristaltismo del cuerpo está ausente y el tono del esfínter esofágico inferior se ha perdido, lo que ocasiona una enfermedad severa por reflujo gastroesofágico, y esto se evidencia por su apariencia en la endoscopia. Hallazgos similares se han descrito en el síndrome CREST, polimiositis, dermatomiositis y enfermedad del tejido conectivo.

Anormalidades vasculares

Várices esofágicas

Estas várices se presentan en casos de hipertensión portal, el desarrollo de colaterales entre la circulación sistémica y portal permite el desarrollo de las mismas. Aparecen como canales venosos

tortuosos, serpiginosos de color azulado que suelen manifestarse en el esófago distal, en especial, 2–3 cm por encima de la unión esofagogástrica; pero con el tiempo, pueden extenderse proximalmente y comprometer todo el órgano, e incluso presentarse en cardias y fundus gástrico (várices esofagogástricas).

La endoscopia ayudará a distinguir los pliegues, diagnosticar várices gástricas, estimar el riesgo de resangrado y practicar tratamiento de las mismas con escleroterapia o ligadura con bandas elásticas.

Existen factores locales que determinan un mayor riesgo de hemorragia, uno de ellos es el tamaño de las mismas (mayor radio de los vasos) y el espesor de la pared varicosa, que se estima por la presencia de *signos rojos* como son las manchas rojo–cereza que son múltiples; el punto hematoquístico, único y de mayor tamaño sobre el paquete vascular, y marcas papulosas rojas (estría roja longitudinal y sobreelevada) también llamadas *várices sobre várices,* debido a la dilatación de las vénulas subepiteliales con rupturas focales o debilitamiento de la pared. Estos signos indican riesgo aumentado de hemorragia. Se ha descrito el llamado *signo del pezón blanco* que se debe a un coágulo de fibrina sobre la varice como consecuencia del cese espontáneo de la hemorragia.

En la graduación endoscópica se ha recomendado la clasificación de Paquet **(15)**:

- **Grado I:** várices pequeñas sin prolapso luminal
- **Grado II:** várices de tamaño moderado, con prolapso luminal que da mínima opacificación de la unión esofagogástrica
- **Grado III:** várices más grandes con prolapso luminal que opacifica, sustancialmente la unión esófago gástrica
- **Grado IV:** várices muy grandes con opacificación completa de la unión esofagogástrica

Otra clasificación es la de DaGradi, menos difundida, la cual plantea 5 grados, donde el color y el diámetro de las varices son los principales criterios de graduación **(15):**

- **Grado I:** varices azules o rojas menores de 2 mm de diámetro
- **Grado II:** varices azules de 2 a 3 mm de diámetro
- **Grado III:** varices azuladas elevadas de 3 a 4 mm de diámetro (Figura 7).
- **Grado IV:** varices azuladas tortuosas mayores de 4 mm de diámetro
- **Grado V:** varices en forma de racimos de uva ocluyendo la luz y mostrando la presencia de pequeñas varices rojas–cereza sobrepuestas a varices azul grisáceas

La angiodisplasia puede presentarse como parte de malformación vascular del intestino, también se han descrito flebectasias como pequeñas lesiones vasculares que protruyen siendo cubiertas de mucosa normal, ante estos y otros casos de duda diagnóstica será de especial utilidad la endosonografía.

Figura 7. Varices esofágicas grado III de DaGradi.
Fuente: propiedad del autor.

Neoplasias benignas del esófago

Leiomioma

El leiomioma es el tumor benigno más común y su hallazgo suele ser incidental, pues usualmente es asintomático. Las características endoscópicas son las de un abultamiento subepitelial, cubierto de mucosa de aspecto normal, que suelen aparecer en el esófago proximal. Algunos temen tomar biopsia de las lesiones grandes por la posibilidad de formación de fístulas.

Papiloma escamoso
El papiloma escamoso aparece como una pequeña tumoración cubierta de mucosa normal; algunos subpedunculados o con corto pedículo suelen ser pequeños y raramente sintomáticos.

Pólipos adenomatosos
Estos pólipos son raros, ocasionalmente se encuentran asociados con el esófago de Barrett; los hallazgos endoscópicos son similares a otros adenomas del tracto gastrointestinal con superficie reticulada eritematosa.

Otras lesiones polipoides
Se pueden encontrar lipomas, linfangiomas, quistes epiteliales y pólipos inflamatorios. La endosonografía puede orientar en el diagnóstico de este tipo de lesiones.

Neoplasias malignas del esófago

En más del 95 % de los casos se trata del carcinoma epidermoide (CE) y el adenocarcinoma (AC). Este último ha mostrado gran aumento en las últimas tres décadas; existen condiciones precancerosas que se han asociado con el desarrollo de las mismas, las cuales pueden ser detectadas para permitir el diagnóstico precoz de esta afección; estas son: alcoholismo, alto consumo de té caliente y alimentos nitrogenados, tabaquismo, estenosis crónica (por cáusticos y radiación), infección esofágica crónica (hongos y virus), esofagitis crónica, acalasia, síndrome de Plumer-Vinson, tilosis, enfermedad celíaca, antecedentes de gastrectomía, radioterapia y neoplasias de cabeza y cuello.

La endoscopia es el mejor método para su detección y la endosonografía el mejor método de estadificación. El uso de la cromoscopia con lugol, el cual es captado por el glicógeno normalmente presente en la mucosa escamosa normal, y en el caso del tejido neoplásico su depleción no posibilita teñir dicho tejido, lo cual permite evaluar extensión de la lesión, y la toma de muestras para estudios histológicos. También se ha utilizado el azul de toluidina que es captado por el ADN de las células que se dividen velozmente, tiñendo el tejido displásico y neoplásico de color azul intenso, pero no la mucosa normal; asimismo, es captado en los casos de esofagitis, esófago de Barrett y úlceras benignas.

La citología y las biopsias son complementarias en el diagnóstico. Se deben tomar muestras de áreas sin necrosis, aunque se necesita una sola muestra con células neoplásicas para hacer el diagnóstico. Algunos recomiendan tomar hasta siete muestras para obtener exactitud, las cuales pueden llegar a ser positivas entre el 80–90 % que, aunando a la citología, aumenta entre el 90–100 %. La técnica de citología más usada es la de cepillado, algunos han utilizado la citología exfoliativa por lavado y otros han desarrollado la citología con balón, la cual es una malla reticulada de nylon que han usado principalmente en la China para estudios poblacionales de tamizaje.

Carcinoma epidermoide
El CE tiene apariencia endoscopia variable; habitualmente se diagnostica en estados avanzados, cuando ya son sintomáticos y la mayoría de los casos se localiza en esófago medio y distal. Puede aparecer como una masa exofítica polipoide en dos tercios de los casos con paredes duras de superficie irregular y friable, como una masa dura con ulceración irregular central de márgenes nodulares congestivos, o como una lesión infiltrativa difusa con engrosamiento y rigidez de la pared. El lumen suele ser excéntrico y puede estar cubierta de mucosa normal o nodular.

Adenocarcinoma
Suele aparecer en esófago distal, en región cardial es decir en la unión esofagogástrica con aspecto infiltrativo, acompañado o no de masa con márgenes nodulares, friable, de superficie eritematosa y exudativa o ulcerada. Esta lesión puede ser mejor vista durante la retroflexión del endoscopio; además, en ocasiones, puede simular acalasia. El AC que acompaña al esófago de Barrett suele

aparecer como masa exofítica, polipoide, friable, a veces ulcerada, en otras ocasiones también puede ser infiltrativa; frecuentemente estas lesiones se encuentran en los pocos centímetros distales de la nueva unión escamocolumnar **(2)**.

Lesiones mucosas de estómago

Gastritis y gastropatías

Aunque el significado *gastritis* se refiere a la inflamación del estómago, se trata de un concepto de interpretación variable; en realidad, es un concepto histológico y no se refiere a una definición clínica ni endoscópica, incluso para los patólogos puede presentar dificultades en su clasificación. A pesar de que hay acuerdo entre los hallazgos histológicos, se han usado gran variedad de nombres, lo cual sólo genera más confusión.

A lo largo de los años se han venido utilizando múltiples clasificaciones, pero ninguna ha tenido realmente el consenso y la aceptación para su uso. La clasificación de Sydney es el intento más importante que se ha realizado para la clasificación endoscópica e histológica, en especial de la gastritis crónica; pero no tiene el eco suficiente, debido a la pobre correlación entre los aspectos endoscópicos e histológicos.

La clasificación histológica se basa en tres parámetros **(22)**:

- Etiología
- Cronología y topografía (cuerpo, antro o pangastritis)
- Morfología (inflamación, actividad, atrofia, metaplasia intestinal, *H. pylori*)

En 1994 se hizo una actualización y entre las modificaciones se recomienda emplear una escala visual analógica para graduar y definir la intensidad de los parámetros morfológicos; asimismo, es importante obtener dos biopsias de antro y de cuerpo, tradicionalmente descritas, y una muestra de la incisura para una mejor valoración de metaplasia intestinal, displasia y atrofia. Hay un acuerdo para definir los siguientes términos **(23):**

Gastritis: en la que histológicamente se aprecia inflamación de la mucosa gástrica.

Gastropatías: se identifican anomalías histológicas como lesión epitelial o vascular, pero con inflamación ausente o leve en los márgenes de las lesiones o en el tejido adyacente.

De una manera útil y práctica se pueden definir la gastritis y las gastropatías en tres grandes grupos:

- **Aguda:** también conocida antes como erosiva y hemorrágica, por el aspecto endoscópico (Figura 8).
- **Crónica:** conocida antes como no erosiva.
- **Específica:** con características histológicas o endoscopias distintivas.

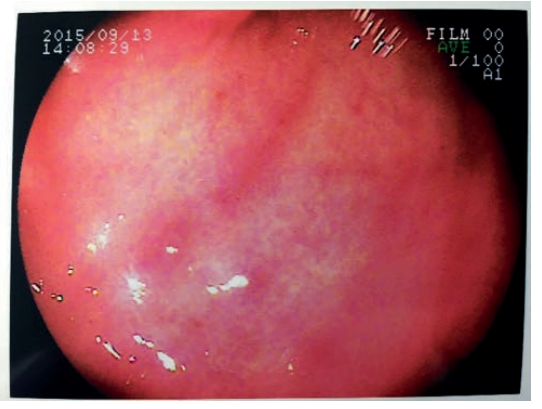

Figura 8. Gastropatía erosiva plana.
Fuente: propiedad del autor.

Gastritis y gastropatías agudas

Se caracterizan por la presencia endoscópica de múltiples erosiones superficiales o focos hemorrágicos en la mucosa gástrica, la cual no penetra la *muscularis mucosae*. El diagnóstico se establece por el examen endoscópico.

Dentro de las principales causas de lesiones agudas de la mucosa gástrica está el uso de asa y aines en pacientes críticos como es el caso de los pacientes con quemaduras extensas, politraumatizados, coagulopatías (trombocitopenia), insuficiencia respiratoria grave (con soporte ventilatorio), shock séptico y las fallas multiórganos.

Usualmente estas son múltiples, pero en ocasiones pueden ser únicas en estómago o duodeno, como en los pacientes con quemaduras extensas (úlcera de Curling) o trauma encefalocraneano (úlcera de Cushing).

Se han descrito otras causas como:

- Agentes químicos: la exposición a alcohol, agentes de quimioterapia, cocaína, sales de hierro oral, cloruro de potasio, ingesta de cáusticos, alendronato, entre otros.
- Agentes físicos y traumáticos (artefactual) como las sondas nasogástricas, cuerpos extraños.
- Otras: radioterapia, gastropatía por prolapso tras emesis repetida, daño vascular (isquémica), reflujo duodenogástrico e infecciosas (gastroenteritis agudas).

Se ha usado una clasificación endoscópica de estas *gastropatías erosivas* o hemorrágicas en tres tipos **(23):**

- **Tipo I:** es la más leve, con edema y eritema, sin erosiones.
- **Tipo II:** llamada también *hemorrágica,* con puntos de hemorragia y defectos erosivos (Figura 9).
- **Tipo III:** también llamada *tipo ulcerativo*, con extensas erosiones y hasta ulceración.

Figura 9. Gastropatía petequial de *fundus.*
Fuente: propiedad del autor.

Gastritis y gastropatía crónica

Bajo este concepto se incluye cualquier inflamación, es decir, existencia de infiltrado inflamatorio crónico (mononuclear) de la mucosa gástrica. En nuestro medio la principal causa es la infección por *Helicobater pylori.*

Es difícil clasificar los distintos tipos de gastritis y gastropatía crónica (GGC), ya que existen numerosas clasificaciones en la literatura médica. Sin embargo, por cuestiones prácticas, a continuación se menciona una clasificación básica **(23)**:

- Tipo A: atrófica; predominio en cuerpo gástrico, frecuentemente con compromiso inmunológico.
- Tipo B: superficial, con predominio en antro gástrico y la más común.
- Tipo C: química.

En la clasificación de Sydney revisada, se recomienda subclasificarla la GGC en dos categorías: *no atrófica* y *atrófica,* precisando la localización en antral, corporal y pangastritis.

Basados en los estudios anatomopatológicos, hoy día se consideran 3 grandes grupos **(24,25):**

- Gastritis crónica no atrófica (44–63 %)
- Gastritis crónica atrófica multifocal (23–30 %)
- Gastropatía reactiva (GR) (12–28 %)

La gastropatía reactiva es la denominación del daño generado en la mucosa gástrica por acción de agentes químicos principalmente reflujo biliar, Acido acetilsalicilico (ASA) y Antiinflamatorios no esteroideos (AINES) (Figura 2). Fue designado previamente como *gastritis química*, o tipo C, erosiones o ulceraciones antrales. La gastropatía por reflujo alcalino suele presentarse con erosiones longitudinales, prepilóricas, con presencia de bilis abundante en el lago mucoso, en la biopsia hay ausencia significativa de infiltrados inflamatorios. En la clasificación de Sydney se reconoce en el grupo de gastritis especiales. Estudios en Colombia han demostrado que este tipo de gastropatía ocupa el tercer lugar diagnóstico de GC con 2,45 % **(26)**.

La endoscopia de luz blanca convencional no puede definir con certeza el diagnóstico de condiciones premalignas. Recientes publicaciones en

Colombia en búsqueda de correlación endoscopia e histología (en especial con relación a la metaplasia intestinal (MI), sugerida por la presencia de depósitos dando imagen como decoloración, parches o placas blanquecinas a la endoscopia) han mostrado una sensibilidad del 75 %, especificidad del 68,1 %, VPP 66,7 %, y precisión diagnóstica del 71,3 %. Hallazgos similares en estudio practicado en Bogotá con hallazgos de VPP 70 % y precisión diagnóstica del 71 %; lo cual sugiere una correlación en tres cuartas partes de los pacientes **(27).**

Cuando se busca evaluar atrofia o MI, se sugiere tomar 4 biopsias de curvatura menor y mayor de cuerpo y antro. En el protocolo de Sydney recomiendan 2 biopsias de antro y una de incisura con el argumento de que en esta zona es donde se inician dichas trasformaciones de la mucosa; una vez se encuentra la presencia de estas dos trasformaciones de manera extensa en cuerpo y antro, se recomienda seguimiento cada 3 años **(22)**.

En el caso de afecciones solo de antro y no antrocorporal (extensa), no hay suficiente evidencia para recomendar periodos de vigilancia, pues esta tiene poco o nada de atrofia y se acompaña de secreción gástrica normal o aumentada: por lo general, se asocia con úlcera duodenal y una asociación negativa con cáncer (CA); mientras que la extensa tiene atrofia, hipo o aclorhidria y es la que se asocia con UG y cáncer. Esta última, cuando se asocia con *H. pylori* es fundamental en la carcinogénesis, especialmente del tipo intestinal, con el desarrollo de atrofia, MI (principalmente si es incompleta). Si ya se han desarrollado estas lesiones precursoras, la erradicación del *H. pylori* no prevendría el desarrollo de cáncer (punto de no retorno) **(28)**.

Por ello se han utilizado la clasificación de Sydney, la de Viena y, más reciente, la denominada sistema Operative Link Gastritis Assessment (OLGA), la cual valora y da puntajes en grados de atrofia de 0 a 4 de ausente a severa y se correlaciona con localización de antro y cuerpo, de acuerdo con el compromiso de solo antral hasta corporoantral estadifica de Estadio I hasta Estadio IV; por ende, sugiere tomar 2 biopsias de antro, 2 de cuerpo, 1 de curvatura mayor, 1 de curvatura menor y 1 de incisura por las razones antes descritas. Lo anterior permitiría estratificar *riesgos de CA* **(24,25)**:

- Sin riesgo (sin H.P y OLGA 0)
- Riesgo mínimo (GC no atrófica y OLGA I)
- Riesgo moderado (OLGA II)
- Riesgo aumentado (OLGA III/IV)

Recientemente se ha desarrollado el sistema OLGIM, el cual reemplaza la atrofia por la MI.

La gastritis de pliegues gigantes (hipertrófica), la gastritis linfocítica y la enfermedad de Menetrier se caracterizan por presencia de pliegues gástricos engrosados por infiltración inflamatoria difusa, la cual también puede ocurrir también en el síndrome de Zollinger–Ellison y, en algunos casos, puede verse una infiltración de tipo limitado o zonal raramente en enfermedad de Crohn. *La G. linfocítica* puede hacer parte del espectro de una gastroenteropatía linfocítica más difusa.

La G. folicular se caracteriza por la presencia de nódulos difusos, usualmente regulares en antro gástrico (Figura 10), y una variante, la G. varioliforme, se caracteriza por dicha nodularidad de la mucosa, erosionada en el área apical de los mismos. Ambas se han relacionado con la infección por ***H. pylori*** en alrededor del 90 % de los casos, y el estudio histológico sugiere hiperplasia linforreticular.

Figura 10. Gastropatía folicular antrocorporal.
Fuente: propiedad del autor.

La enfermedad de Menetrier es una rara entidad de causa desconocida, se caracteriza por pliegues engrosados en fundus y cuerpo, los cuales en su superficie pueden aparecer con nodularidad o erosiones, estos no desaparecen del todo con la insuflación. Su confirmación histológica idealmente debe hacerse con la toma de macrobiopsias con el asa de polipectomía **(29).**

Gastritis específicas

Este tipo de gastritis incluye la G. granulomatosa, bien sea por la enfermedad de Crohn, sarcoidosis, tuberculosis, histoplasmosis o enfermedades parasitarias.

La G. Eosinofílica puede ser parte de la gastroenteritis eosinofílica, entidad de origen desconocido, aunado en el 50 % de los casos a fenómenos alérgicos, puede afectar a cualquier edad, principalmente de la tercera a quinta década de la vida; puede haber compromiso mucoso, muscular y submucoso; el primero es el más frecuente 54 %. La endoscopia puede mostrar zonas areolares de mucosa hiperémica gástrica y duodenal, aparición de aftas o nodularidad difusa, con engrosamiento de los pliegues y dificultad para la distensión. Debido a la afección "en parches" se recomienda tomar biopsias múltiples, estas logran el diagnóstico en más del 80 % de los casos **(11).**

La G. Infecciosa va en aumento como resultado, en gran parte, del desarrollo del Sida y las terapias inmunosupresoras. *La G. Flegmonosa* o enfisematosa producida por diferentes bacterias como tuberculosis (TBC) y sífilis, o por hongos como la cándida, la histoplasmosis y la mucormicosis, o virus como el citomegalovirus y el herpes simple.

Otras gastroenteropatías incluyen *la gastropatía congestiva* o hipertensiva portal, la cual se muestra con un patrón reticular o en mosaico en sus formas más leves, en ocasiones con pequeñas máculas rosadas (escarlatinoide), hasta manchas rojo–cereza o marrón oscuro por depósito subepitelial de hematina en estados severos. Esta puede ser responsable del 20 % de las hemorragias digestivas en pacientes con hipertensión portal.

Úlcera gástrica

La endoscopia es un método específico, sensible y seguro que permite el diagnóstico de lesiones ulcerosas y, adicionalmente, permite la inspección directa y la toma de muestras para estudio histológico.

Las úlceras gástricas (UG) suelen encontrarse en la parte distal de cuerpo, antro e incisura angulares. En pacientes de edad avanzada, suelen tener localización en cuerpo proximal, fundus y región cardial; probablemente debido a un ascenso de la interfase de la unión de la mucosa de cuerpo y antro. Suelen ser únicas, exceptuando a las ocasionadas por ASA y AINES en ocasiones estas pueden encontrarse simétricamente en paredes opuestas ("en beso"). Suelen ser menores de 3 cm; aunque se han reportado mayores de 3 cm, en especial las asociadas a consumo de aines, coexistencia de insuficiencia renal. La presencia de estas últimas puede asociarse con enfermedad de Crohn, y estas pueden conllevar un riesgo mayor de desarrollo de cáncer.

Por localización estas se clasifican en **(30)**:

- **Tipo I:** localizado en incisura angularis o proximal.
- **Tipo II:** son de la misma localización que la I, pero con evidencia de úlcera duodenal activa o cicatrizada.
- **Tipo III:** úlceras localizadas en región prepilórica, dentro de los 2,5 cm proximales al píloro (Figura 11).

Las úlceras benignas tienen bordes regulares, lisos, redondeados, ligeramente elevados y, en ocasiones, en sacabocados, eritema ligero alrededor, los pliegues que confluyen son regulares; la base lisa y aplanada, cubierta de exudado blanco o grisáceo, a veces, con hematina, sangre y hasta vaso visible en la base de la úlcera. Esta distinción suele ser más difícil de ver en las úlceras gigantes. Siempre se deben hacer biopsias de los márgenes de la lesión, así el aspecto macroscópico sugiera apariencia benigna; la cantidad apropiada de muestras es tema de debate; 4 muestras grandes son similares a 6 o 7 de las de tamaño regular.

Si se hace evaluación endoscópica apropiada y se toman las biopsias adecuadas, podrían diagnosticarse con seguridad más del 98 % de los cánceres. Las biopsias deben ser tomadas en los cuatro cuadrantes idealmente del margen interior; en ocasiones, se pueden tomar de la base si la superficie es irregular o anormal, pero se debe recordar que pueden presentarse cambios displásicos inflamatorios temporales por regeneración epitelial. Por tanto, el seguimiento o repetición de endoscopia tiene un rendimiento bajo y puede significar aumento de riesgos y costos, más aún si la cicatrización de la úlcera no garantiza su naturaleza benigna; esto también sería indicativo para realizar biopsias en las úlceras cicatrizadas.

Las citologías con cepillado deben ser tomadas antes de las biopsias, al igual que cuando se usa la técnica de lavado.

Figura 11. Úlcera gástrica prepilórica tipo III.
Fuente: propiedad del autor.

Anormalidades anatómicas

Divertículo gástrico

Estos suelen ser divertículos verdaderos con todos los componentes de la pared gástrica; presentes en la región subcardial adyacente a la curvatura menor y menos comúnmente en región prepilórica o hacia la curvatura mayor. La boca del divertículo puede ser redonda u oval y con pliegues radiales entrando en el interior del mismo.

Páncreas ectópico

El páncreas ectópico usualmente se encuentra a lo largo de la curvatura mayor a nivel del antro y tiene pliegues en puente con centro umbilicado.

Anormalidades vasculares

Telangiectasias

Las telangiectasias se asocian con enfermedad vascular de colágeno, enfermedad de Von Willebrand, síndrome de Turner, síndrome de Rendu-Weber-Osler, insuficiencia renal crónica y posradioterapia. Estas se muestran como lesiones ligeramente elevadas o planas, rojo brillantes. Su diámetro puede variar desde puntiforme hasta 10 mm; estas últimas pueden ser elevadas o umbilicadas, únicas o múltiples.

Estómago en sandia

Se muestran con telangiectasias más extensas en región antropilórica, con pliegues longitudinales paralelos, que confluyen hasta el píloro, como en disposición de rueda de automóvil; estas se deben diferenciar de la gastritis hemorrágica, pues estas blanquean a la presión con la pinza de biopsia; se asocia en alrededor del 40 % de los pacientes con hipertensión portal, al igual que con la gastritis atrófica.

Várices gástricas

Uno de los lugares más comunes para la formación de várices por hipertensión portal es el estómago, bien sea por continuidad (esófagogástricas) o exclusivas del estómago. Se encuentran en alrededor del 20 % de los pacientes con hipertensión portal, y algunos consideran que pueden presentarse luego de obliteración endoscópica de las várices esofágicas. Suelen presentar una apariencia jaspeada o en racimos de uva o aspecto cerebriforme; el color azulado visto en las esofágicas puede estar ausente. Su diagnóstico diferencial se hace con el engrosamiento de pliegues, exceptuando cuando estos corren perpendiculares al eje de los pliegues. Se ha propuesto la siguiente clasificación:

- **Tipo I:** las que aparecen como extensión inferior de las esofágicas.
- **Tipo II:** várices de fundus sin continuidad con las esofágicas.
- **Tipo III:** várices gástricas aisladas en fundus, cuerpo, o antro, sin várices esofágicas.

Estas últimas plantearán la sospecha de trombosis de la vena esplénica.

Enfermedad de Dieulafoy

Esta es una anormalidad vascular en la cual una arteria protuberante se aprecia rodeada o no de ulceración simple, por eso se prefiere asignar el nombre de *enfermedad.* Usualmente está localizada en la región subcardial, y habitualmente no es visible a menos que haya sangrado activo o un coágulo adherente. También puede presentarse en el nivel de intestino delgado y colon.

Vasculitis

La vasculitis suele tener apariencia semejante a la gastritis hemorrágica, con cambios inespecíficos como edema, eritema y petequias submucosas.

Neoplasias benignas de estómago

Las neoplasias benignas de estómago son infrecuentes y su incidencia es de alrededor del 1–5 %. La formación polipoidea es una lesión prominente hacia la luz gástrica, pediculada o sésil. En un sentido estricto, los pólipos son lesiones prominentes de la mucosa benigna, constituida por elementos epiteliales y en el estómago, su incidencia es baja. Su significado clínico es doble por los síntomas que puede producir y el potencial maligno. La mayoría son asintomáticos y su hallazgo suele ser incidental, el principal problema es la degeneración maligna, se ha dicho que están en más riesgo los mayores de dos centímetros, pero pólipos menores pueden ser malignos; por tanto solo el tipo histológico tiene el valor para presuponer la potencial malignidad.

Pólipos no neoplásicos

Estos son los más frecuentes, pero su degeneración maligna es rara; los pólipos adenomatosos son formaciones verdaderamente neoplásicas con elevado potencial maligno. Los más frecuentes son los pólipos no neoplásicos, los hiperplásicos que incluyen los nódulos diminutos de hiperplasia de las criptas (85 % de ellos), aparecen en cualquier área del estómago y, generalmente, son pequeños y de superficie lisa. Seguidos por los leiomiomas, estos tienen entre 0,2 y 13 cm de diámetro. Se localizan principalmente en cuerpo y antro, 60 % crecen a la luz, son formaciones bien encapsuladas de coloración rojiza, consistencia elástica y, a menudo, ulceración central.

Lipomas

Estos son tumoraciones lisas de consistencia blanda, sésiles o pediculados, en ocasiones ulcerados, y usualmente únicos.

Páncreas aberrante

El páncreas aberrante está constituido por pequeñas formaciones de tamaño no superior a 2 cm, sésiles y con una umbilicación central, su localización más frecuente es el antro. Los inflamatorios se hallan a menudo en las anastomosis de gastroenterostomías. Una vez se detectan, deben ser removidos si la cantidad es poca y si es seguro hacerlo. En los mayores de 2 cm, la endosonografía puede ser útil para determinar invasión tisular; si hay múltiples se deben resecar de manera selectiva de cinco a ocho pólipos, en especial, los más grandes. Una vez se ha determinado el tipo histológico, sólo los pólipos adenomatosos requieren seguimiento.

Lesiones gástricas subepiteliales

Estas son protrusiones recubiertas de mucosa normal, se presentan en 1 de cada 300 endoscopias, pueden ser intrínsecas (de tracto gastrointestinal) o extrínsecas (por estructuras vecinas). Se debe hacer biopsia, excepto si se sospecha lesión quística o vascular (pulsátiles), los GIST (*tumor*

estromal gastrointestinal) son firmes, móviles, con ulceración central; quistes y varices son lisos y simétricos (Figura 12). Los cambios de posición podrían descartar lesión extrínseca, al igual que la insuflación y aspirado, lo ideal es que todas estas lesiones deban ser valoradas por ultrasonido endoscópico, en especial, cuando son mayores de 1 cm de diámetro; si es de menor tamaño se sugiere hacer seguimiento endoscópico a 1 año. Este estudio tiene gran precisión en determinar si una lesión es de la pared o fuera de ella, y la capa de origen basado en estos sugiere posibilidades diagnósticas y el plan de tratamiento; a su vez, se puede completar el estudio con punción con aguja fina guiada por USE para estudio patológico e inmunohistoquímico **(31).**

Neoplasias malignas de estómago

Adenocarcinoma

Esta es la neoplasia gastrointestinal más frecuente en el país, en especial en los mayores de 50 años; alrededor del 85–90 % de los cánceres de estómago son adenocarcinomas (AC). Su localización más frecuente es en el nivel de cuerpo y antro (cerca del 35 % en cada caso), el 20 % en el nivel de fundus, y entre el 5–10 % son difusas. La endoscopia y la confirmación histopatológica son necesarias para hacer el diagnóstico (32).

El número de casos diagnosticados en estadio precoz sigue siendo bajo: 50 % en Japón y no más del 15 % en las series europeas y americanas; es por eso que en Latinoamérica se ha propuesto por endoscopistas encabezados por F. Emura, P. Sakai, y colaboradores *la cromoendoscopia sistemática* para ampliar la posibilidad de diagnóstico de lesiones en estado precoz. En este estudio se divide toda la superficie esofagogastroduodenal e hipofaringe en 35 segmentos y se realiza una revisión acuciosa con cromoendoscopia convencional y de alta definición de los segmentos, haciendo un registro fotográfico del mismo y las tomas de biopsias de las áreas sospechosas de lesiones luminales.

La Sociedad Japonesa de Endoscopia Digestiva definió en 1962 *el carcinoma gástrico precoz* como el que permanece limitado a la mucosa o a la mucosa y submucosa, independiente de la existencia de metástasis ganglionares; a pesar de lo controvertido del término, hoy día se acepta como el estadio de cáncer gástrico en que la curación es posible. Esta sociedad propone una clasificación macroscópica que es aplicable desde el punto de vista radiológico, endoscópico y anatomopatológico, a saber **(33)**:

- **Tipo I:** elevado. Incluye los tumores nodulares y pólipoideas.
- **Tipo II:** superficial y subclasificados en:
  - **Tipo IIa:** incluye lesiones prominentes cuya elevación es menor a la del espesor de la mucosa circundante.
  - **Tipo IIb o plano:** corresponde a lesiones planas en las que sólo es visible algún cambio de coloración de la mucosa.
  - **Tipo IIc o deprimido:** son lesiones deprimidas cuya profundidad es inferior a la mucosa circundante.
- **Tipo III:** excavado. Incluye los cánceres ulcerados.

A menudo se combinan dos o más de estos tipos dando las formas mixtas, siendo la más frecuente la combinación IIc + III. Esta clasificación es compleja y muchas veces es difícil conocer el tipo exacto de la lesión antes del estudio anatomopatológico de la pieza quirúrgica; por ende, algunos especialistas proponen una clasificación más sencilla englobándolos en dos grupos: formas elevadas y formas excavadas.

De otro lado, desde 2002 en la reunión de un grupo de connotados endoscopistas cirujanos y patólogos, se propuso una clasificación general y unificada de las lesiones superficiales de esófago, estómago y colon, y así estandarizar los tipos macroscópicos de lesiones neoplásicas superficiales: lesión tipo O, la cual se subdivide en **(25)**:

- Polipoide
  - O-Ip Protruido pediculado
  - OI-S Protruido sésil

- No polipoide:
  - O-IIa Superficial elevado
  - O-IIb Plano
  - O-IIc Levemente deprimido
  - O-III Excavado

Las lesiones de cáncer (CA) precoz pueden responder a terapia antiulcerosa y cicatrizar las lesiones excavadas. Por esta razón se debe realizar la biopsia en toda la lesión excavada, tomando dos biopsias de cada uno de los cuadrantes (total 8); de esta manera, se logra detectar alrededor del 90 % de los cánceres. Para pólipos o lesiones planas, se deben tomar biopsias de la base o el centro. La citología es menos útil en cáncer precoz que en otro tipo de tumores.

Otra clasificación que actualmente es relevante es la *Clasificación de Viena* de neoplasia intraepitelial gastrointestinal, cuya utilidad es simplificar la terminología de los distintos tipos histológicos de las lesiones neoplásicas superficiales del tracto digestivo, unificando las diferencias de los patólogos de oriente y occidente en diferencias citológicas, estructurales y el estado de invasión subclasificandolas en **(32-34):**

- Categoría 1: negativo para neoplasia/displasia
- Categoría 2: indefinido para neoplasia/displasia
- Categoría 3: neoplasia de bajo grado no invasiva (adenoma de bajo grado/displasia)
- Categoría 4: neoplasia de alto grado no invasiva
  - Adenoma de alto grado/displasia
  - Carcinoma no invasivo (*in situ*)
  - Sospecha de carcinoma invasivo
- Categoría 5: neoplasia invasiva
  - Carcinoma intramucoso
  - Carcinoma submucoso o más profundo

El pronóstico del AC avanzado no se ha podido mejorar con los tratamientos disponibles. En el caso de AC avanzado se ha usado la clasificación de Borrmann (1926) en cuatro tipos **(32)**:

- **Tipo I: polipoide.** Masa polipoide exofítica, no ulcerada, de crecimiento hacia la luz, friable y de sangrado fácil. El 60 % están localizados en el cuerpo.
- **Tipo II: ulcerativo.** Masa circunscrita con márgenes definidos, los pliegues rugosos terminan en la margen y hay ulceración central con tejido necrótico y granular en la base.
- **Tipo III:** úlcero-infiltrativo. Masa infiltrante menos circunscrita, con ulceración, la base se aprecia infiltrada o rígida.
- **Tipo IV: infiltrativo.** Masa infiltrante difusa, principalmente submucosa, el reconocimiento endoscópico y la verificación histológica es difícil. En el caso de infiltración difusa se reconoce como ***linitis plástica***, con pobre distensibilidad y peristalsis gástrica. Los pliegues suelen aparecer rígidos y fijos, lo que ha llevado a que se le llame también "estomago en botella de cuero".
- **Tipo V: no clasificable.** En ella coexisten los diversos tipos anteriores.

Hay datos que ayudan a diferenciar UG benigna del AC tipo II y III:

- Las AC tipo II y III pueden aparecer en cualquier sitio del estómago, mientras que las úlceras benignas se presentan más en curvatura menor
- Es más probable que las úlceras gástricas grandes sean un cáncer más que las pequeñas
- La aparición de una úlcera duodenal concomitante disminuye la probabilidad de cáncer.
- También hay signos endoscópicos que indican una condición maligna como son: los pliegues mucosos borrados, interrumpidos, fusionados o nodulares a medida que se aproximan al margen del cráter y terminan antes del margen de la úlcera; y defectos de llenado irregulares en el cráter de la úlcera.

El carcinoma de tipo intestinal se manifiesta habitualmente como del tipo Borrmann I, II y III; mientras que el tipo difuso como Borrmann III y IV.

Linfoma gástrico

El linfoma gástrico puede ser primario o secundario a compromiso sistémico. Es la segunda condición maligna del estómago (alrededor del 5 %),

los pacientes con sida tienen un riesgo 5 veces mayor de padecerlo. Sus hallazgos endoscópicos y radiológicos son similares al AC.

Estos pueden aparecer como pliegues gástricos aumentados de tamaño, mucosa nodular e irregular, frecuentemente con ulceración difusa, como masas múltiples polipoides con ulceración o sin ella, como una úlcera simple con márgenes elevados (imagen en volcán) o, en ocasiones, como proceso infiltrativo difuso; sin embargo, a menudo el peristaltismo se encuentra conservado, porque las masas musculares pueden estar indemnes hasta que se produce infiltración difusa masiva de la pared.

Las citologías por cepillado o lavado rara vez son útiles. Se recomienda que las biopsias sean profundas, algunos recomiendan 10 a 15 muestras si se sospecha el diagnóstico, ocasionalmente incluso biopsias de todo el espesor para confirmar el diagnóstico tomadas vía endoscópica o por cirugía. La endoscopia puede servir como un seguimiento a la cicatrización de las úlceras y la infiltración de la pared tras quimioterapia o radioterapia, en especial, cuando se acompaña de endosonografía.

Se debe hacer una mención especial a los linfomas del tejido linfoide asociado con la mucosa, también llamados *maltomas*, los cuales se originan en linfocitos B usualmente ausentes en el tejido gástrico, y se han asociado en particular los de bajo grado con la infección por *Helicobacter pylori;* estos muestran similares hallazgos endoscópicos a los descritos previamente.

Tumores del estroma gástrico (GIST)

Antes conocidos como leiomiomas y leiomiosarcomas, son aproximadamente el 2 % de las malignidades gástricas, algunos pueden tener marcadores y diferenciación de endotelio vascular o nervioso; por tanto, se le ha cambiado su denominación. Alrededor de la mitad de todos los tumores estromales se encuentran en estómago, alrededor del 7 % se presentan con la triada de Carney (con paraganglioma suprarenal y condrioma pulmonar). Son tumores de crecimiento lento, sólo la mitad tiene crecimiento intragástrico, en este caso pueden aparecer a la endoscopia como masas grandes de tres a 5 cm de diámetro, en el 20 % hay una depresión central a causa de la necrosis (Figura 12) **(32)**.

La citología es poco útil y el estudio histológico no es frecuentemente positivo, por lo que se aconsejan grandes biopsias endoscópicas o quirúrgicas para el diagnóstico, apoyados en la práctica de estudio inmunohistoquímico.

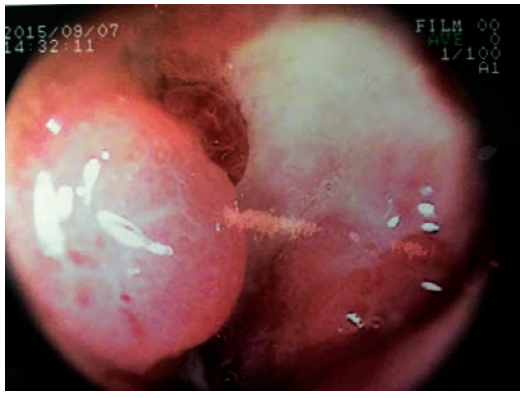

Figura 12. Tumor estromal gastrointestinal (GIST) de antro gástrico.
Fuente: propiedad del autor.

Carcinoides gástricos

Los carcinoides gástricos constituyen el 0,2 % de los tumores gástricos y la mayoría asientan en intestino delgado. Habitualmente son pequeños y se hallan en la submucosa, con frecuencia cubiertos de mucosa normal. Debido a su condición submucosa alrededor de la mitad de las biopsias son negativas, por tanto se recomiendan biopsias más profundas o la resección con asa de polipectomía previa elevación con solución salina.

Metástasis gástrica

Más frecuentemente ocurre por melanomas, carcinoma de mama, pulmón, ovario, testículo, hígado y colon. El melanoma aparece como nódulo negro–pardusco, pero algunos son amelanóticos y carecen de esta tinción. Suelen aparecer como lesiones pequeñas de 1–2 cm, únicas o múltiples

subepiteliales; pero en otras ocasiones como un tumor grande ulcerado, y otros tendrán aspecto infiltrativo.

Sarcoma de Kaposi

Típicamente esta enfermedad sistémica compromete a pacientes con sida y a ancianos. Alrededor de la mitad de los pacientes con compromiso de piel sufren alguna lesión en el estómago, y aparecen en la endoscopia como lesiones únicas o múltiples maculopapulares, subepiteliales, rojizas, con una delgada capa de mucosa suprayacente. Si el aspecto endoscópico y el cuadro clínico sugieren el diagnóstico, la biopsia puede no ser necesaria.

Lesiones de mucosa duodenal

Duodenitis

La duodenitis puede ser parte del espectro de la enfermedad ulcerosa duodenal, como un estado precursor al desarrollo de la misma.

Duodenitis eritematosa

Esta se presenta con enrojecimiento difuso o en parches de 0,3 a 1,5 mm de diámetro de la mucosa del bulbo duodenal.

Duodenitis erosiva plana

En este caso, el proceso necrótico no va más allá de la submucosa. Se presenta como erosiones focales difusas, planas de 1–3 mm de diámetro o mayores, rodeadas de discreto eritema alrededor. En los casos en que el compromiso es severo, se asocia a estados de hipersecreción y en este caso en que hay compromiso de la segunda porción, en particular en los pacientes con síndrome de Zollinger-Ellison. Es común encontrar este tipo de lesión producida por infección debida al *Helicobacter pylori* y en pacientes consumiendo asa y aines.

Duodenitis erosiva elevada

En este tipo de duodenitis, se aprecian nódulos principalmente en el bulbo, de 2 a 10 mm de diámetro y en la parte superior de estos, hay presencia de eritema marcado con o sin erosiones. Adicional a ser común a pacientes con estados hipersecretorios, es común en pacientes con enfermedad renal severa o en pacientes en diálisis crónica.

Úlcera duodenal

El compromiso necrótico de esta úlcera duodenal (UD) alcanza más profundidad de la *muscularis mucosae*. Se estima que alrededor del 10 % de la población mundial va a padecer esta afección en cualquier momento de la vida.

Alrededor del 50 % se localizan en la pared anterior del bulbo, el 20 % se presenta en la pared superior e inferior (para cada una), y el restante en pared posterior, usualmente en 2–3 cm dístales al píloro, base del bulbo; entre el 10 al 15 % se asocia a una segunda úlcera a corta distancia o en paredes opuestas, las cuales son llamadas úlceras en beso.

El tamaño es fácil de determinar usando el método de la pinza de biopsia abierta. Suelen medir entre 5 y 20 mm de diámetro, cuando miden más de 2 cm de diámetro, se les denomina úlceras duodenales gigantes (UDG); habitualmente con 1–2 mm de profundidad, pero en ocasiones se aprecian más "excavadas" hasta 3 mm de profundidad.

Figura 13. Úlcera lineal de pared anterior y redondeada en pared superior de bulbo duodenal.
Fuente: propiedad del autor.

Las úlceras están cubiertas de fibrina amarilla o grisácea, incluso con coágulos planos y hasta con vaso visible como estigmas de sangrado reciente (Figura 13). En su forma suelen ser redondas y

ovaladas con márgenes definidos eritematosos; estas tienen respuesta terapéutica más predecible, a diferencia de las úlceras lineales y las de márgenes no bien definidos por cicatrización recurrente, que tienen respuesta terapéutica menos predecible. En ocasiones pueden aparecer como ulceraciones multifocales pequeñas, con marcado eritema alrededor, imagen "en sal y pimienta", con tasa de curación lenta y frecuente recurrencia; en otras pueden encontrarse mezclas de todas las anteriores. En otras oportunidades se pueden apreciar cicatrices "estrelladas", con convergencia radiada de los pliegues e, incluso, por la cicatrización observar formaciones seudodiverticulares, hasta retracción severa que puede estenosar la luz, en especial, en los que se localizan en el vértice del bulbo.

Con frecuencia hay coexistencia con ulceración gástrica prepilórica (UG tipo II) las cuales son de lenta respuesta terapéutica y frecuente recurrencia.

Cuando se encuentran úlceras múltiples en el bulbo y si aparecen en la segunda porción de duodeno sobre los pliegues de Kerckring, se debe sospechar la presencia de síndrome de Zollinger-Ellison (Figura 13).

El estudio histológico como toma de citología y biopsias no suele ser necesario, a menos que los cambios macroscópicos sugieran la presencia de cáncer o enfermedad de Crohn por las características macroscópicas, evento infrecuente; tampoco es necesario hacer el seguimiento endoscópico de cicatrización.

Las complicaciones se han seguido presentando con el paso de los años con la misma prevalencia. El sangrado es una de esas complicaciones, el cual es en especial peligroso en las UD de pared posterior de bulbo, debido a la presencia adyacente de arterias mayores como la arteria gastroduodenal. Es la exploración endoscópica uno de los medios por los cuales se puede determinar la persistencia o recurrencia de los casos de úlceras sangrantes, para lo cual se utiliza la clasificación de Forrest para emitir un juicio pronóstico, esta es aplicable también para las UG **(35)**:

- **Clasificación IA: a chorro.** Se considera que hay más del 90 % de probabilidad de continuar sangrando y es indicación absoluta de tratamiento endoscópico.
- **Clasificación IB: en capa.** Mayor probabilidad de detenerse que el anterior, pero como es sangrado activo, también es indicación de tratamiento endoscópico (Figura 14).
- **Clasificación IIA: vaso visible no sangrante.** Tiene 50 % de probabilidad de resangrar, por ende, también se indica tratamiento endoscópico.
- **Clasificación IIB: coágulo adherido.** Con probabilidad de resangrar en alrededor del 30 % de los casos; se recomienda entonces remover el coágulo con asa fría y luego tratamiento endoscópico.
- **Clasificación IIC: manchas rojas o negras en la base**. Baja posibilidad de resangrado; por lo tanto, el tratamiento depende del contexto clínico.
- **Clasificación III: base limpia**. Sin estigmas de sangrado; riesgo de resangrado menor al 1 %; por tanto, el paciente puede darse de alta si clínicamente está estable y si no presenta condiciones comorbidas.

Figura 14. Úlcera de vértice de bulbo duodenal con sangrado en capa clasificación IB de Forrest.
Fuente: cortesía del Dr. Aponte.

La UD es responsable del 60 % de las perforaciones; entre una tercera parte y la mitad, se asocian con el uso de AINES, en particular en los ancianos, y el restante al *H. pylori*, principalmente en personas más jóvenes. Ante la sospecha de esta complicación, estaría relativamente contraindicado la práctica de la endoscopia digestiva.

La úlcera penetrante refleja la lesión a través de la pared sin perforación libre; esta ocurre en orden de frecuencia en páncreas, epiplón menor, vía biliar, hígado, epiplón mayor, mesocolón y colon.

Infección parasitaria

La Giardia, el Tricocéfalo, el Strongyloides y la Áscaris pueden afectar el duodeno, usualmente inicia en región posbulbar que se extiende difusamente, lo cual genera eritema, edema e incluso aplanamiento de los pliegues de Kerckring.

Enfermedad de Crohn

En esta enfermedad el 0,5–4 % de los pacientes tiene comprometido el bulbo, la región posbulbar y el duodeno descendente. Aparece como lesiones aftoides hasta ulceraciones penetrantes, con mucosa adyacente normal. En ocasiones las úlceras son serpiginosas, con área alrededor en "empedrado". En raras ocasiones se pueden observar úlceras alrededor de trayectos fistulosos y, en particular, cuando se compromete el ápex del bulbo pueden notarse áreas de estenosis.

Enfermedad celíaca

En la mayoría de los casos, la mucosa aparece macroscópicamente normal; sin embargo, con los endoscopios de alta resolución es posible apreciar áreas de atrofia vellosa. Es usual encontrar pérdida de la micronodularidad normal, sin las excrecencias vellosas en el bulbo, lo que da un aspecto de la mucosa lisa y brillante. En algunos pacientes la mucosa puede aparecer pálida y atrófica, con prominencia del patrón vascular; mientras que en otras ocasiones con áreas de eritema interpuestas, lo que da la apariencia de patrón en mosaico; en la segunda porción, los pliegues pueden aparecer normales o ligeramente prominentes o aplanados. Es usual encontrar fisuraciones en los pliegues de Kerckring con pliegues de tamaño normal; la desaparición o disminución de los pliegues es más frecuente en los niños. La dieta libre de gluten puede conseguir mejoría histológica, pero en adultos puede persistir la atrofia de las vellosidades.

Para detallar mejor la superficie, se puede utilizar cromoscopia con índigo–carmín o azul de metileno, lo que se presenta como patrón en mosaico por áreas atróficas y áreas normales interpuestas.

Hipogamaglobulinemia

Esta puede mostrar áreas de mucosa plana, brillante sin vellosidades, hiperplasia linfoide nodular o ambas. En estos últimos, se aprecian nódulos de 2–5 mm cubriendo una porción de la mucosa, rodeado de mucosa congestiva; los pliegues de Kerckring pueden ser normales o nodulares.

Linfangiectasia colangiectasia

Se aprecian puntos blanquecinos, brillantes, rodeados de mucosa de aspecto normal. Esto se debe al acúmulo de quilomicrones que llenan los vasos linfáticos dilatados, los cuales con menor frecuencia pueden ser más grandes y al puncionar pueden dejar salir un material lechoso.

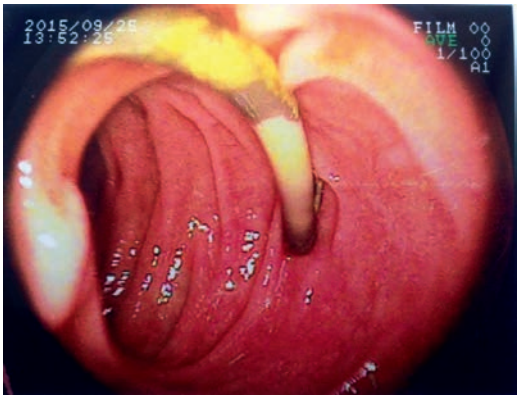

Figura 15. Stent biliar en segunda porción de duodeno.
Fuente: propiedad del autor.

Malformaciones vasculares del duodeno

Telangiectásias

Estas pueden apreciarse como puntos rojo–cereza de 2–4 mm acompañando a otras lesiones en tracto digestivo de los pacientes con síndrome de Rendu-Weber-Osler.

Várices duodenales

Este tipo de várices aparece como una protuberancia tortuosa, serpiginosa, rosada o azulada, corriendo entre los pliegues de Kerckring, en particular en el área posterior del ápex del bulbo. En ocasiones, es difícil diferenciarlas de las lesiones polipoides, para lo cual es útil la endosonografía.

Neoplasias benignas de duodeno

Lesiones polipoides pueden ser múltiples o únicas. Las lesiones múltiples pueden ser por pólipos hiperplásicos inflamatorios, correspondientes a bulbitis nodular en resolución, con mucosa normal en los de menor tamaño hasta superficie ulcerada en lesiones más grandes. La mucosa gástrica heterotópica tiene lesiones de 1 a 3 mm, agrupada (superficie en empedrado). La hiperplasia de las glándulas de Brunner aparece como nodulaciones múltiples de aproximadamente 5 mm, principalmente en duodeno descendente. La hiperplasia linfoide nodular aparece como pequeños nódulos sésiles, cubiertos de mucosa normal brillante.

Las lesiones simples pueden ser lesiones de mucosa o pólipos subepiteliales, como en el caso de los pólipos hiperplásicos inflamatorios que suelen tener un diámetro de 3–6 mm. Los leiomiomas son usualmente mayores de 1 cm, en el vértice de bulbo y duodeno descendente proximal, ocasionalmente ulcerados en su superficie. Los lipomas tienen coloración amarilla, son de superficie lisa, no son umbilicados, ni ulcerados, de 1–6 cm de diámetro, con localización similar a los anteriores, son blandos al tacto con la pinza de biopsia (“signo de la almohada”). Los adenomas de las glándulas de Brunner aparecen como pólipos pedunculados de 2–4 cm, cubiertos de mucosa normal o ligeramente congestiva. Los pólipos hamartomatosos, en síndrome de Peutz-Jeghers, son de diferente tamaño, superficie irregular y coloración más oscura comparado con el tejido alrededor. Los pólipos adenomatosos son los verdaderamente neoplásicos y requieren vigilancia, suelen ser de 1 cm o más de diámetro, múltiples o únicos, sésiles o pedunculados, y ocasionalmente se observan en los pacientes con poliposis colónica familiar o en el síndrome de Gardner, en cuya situación es frecuente encontrarlo en la papila y puede ser precursor de adenocarcinoma.

Neoplasias malignas del duodeno

El cáncer primario es muy raro; se pueden presentar como lesiones polipoides, ulceradas, exofíticas e irregulares, usualmente localizadas en la segunda porción. El más comúnmente encontrado es el adenocarcinoma de la ampolla de Vater, el cual se debe diferenciar del colangiocarcinoma y del carcinoma de cabeza de páncreas, pues los ampulomas crecen con más lentitud, y tienen una tasa de curación más elevada con resección endoscópica (ampulectomía) o quirúrgica. Las lesiones de la ampolla son mejor vistas con el endoscopio de visión lateral, no debe utilizarse la endoscopia estándar de visión anterógrada sola ante su sospecha, aparecerá la papila aumentada 2 a 3 veces de tamaño, frecuentemente de superficie irregular y ulcerada. Las biopsias deben ser tomadas preferiblemente de los márgenes nodulares; pero si la superficie es normal, se recomienda hacer una papilotomía limitada con el esfinterótomo precorte o el estándar, exponiendo la superficie más profunda para ser biopsiada **(36)**.

La invasión del cáncer de páncreas a la pared del duodeno también puede aparecer como cambios nodulares o ulceración irregular en el área medial del duodeno, frecuentemente este compromete la papila adyacente.

Las metástasis de un tumor distante son mucho más raras, más frecuentemente ocurren por melanomas, o cáncer broncogénico de seno, riñón, y cuello uterino; suelen aparecer como masas ulceradas de 1–2 cm alejados de la papila. Otros tumores que pueden comprometer el duodeno son los linfomas, sarcoma de Kaposi y la infiltración por leucemia.

Referencias

1. Semrin MG, Russo MA. Anatomy, histology, embriology and developmental anomalies of the stomach and duodenum.In Sleisenger and Fordtran¨s Gastrointestinal and liver disease. 9th ed. St Louis: Elsevier; 2010. p. 773-88.

2. Silverstein F, Tytgat G. Esophagus, Stomach and Small bowel. In: Atlas of gastrointestinal endoscopy. 2nd ed. Philadelphia: J.B. Lippincott; 1991. p. 126–824.

3. Hill LD, Kozarek RA, Kraener JM. The gastroesophageal flap valve: in vitro and in vivo observations. Gastrointest Endosc.1996;44:541-7.

4. .Dent J. Endoscopic grading of reflux oesophagitis:The past, present and future. Best Pract Res Clin Gastroenterol. 2008;22:585-99.

5. Estores D, Velanovich V. Barrett esophagus: epidemiology, pathogenesis, diagnosis and management. Current Probl Surg. 2013;50:192-226.

6. Spechler SJ. Barrett´s esophagus. N Eng J Med. 2002;346(11):836–4-842. Doi: http://doi.org/b8wf7x.

7. Asayama N, Nagata N, Shimbo T. Relationship between clinical factors and severity of esophageal candidiasis according to Kodsi´s clasification. Dis Esophagus. 2014; 27(3):214-9.

8. Rosario MT, Raso CL, Comer GM, Clain DJ. Transnasal brush cytology for the diagnosis of candida esophagitis in the acquired immunodeficiency syndrome. Gastrointest Endosc. 1989;35(2):102–3. Doi: http://doi.org/dk2st9.

9. Hirano I, Aceves SS. Clinical Implications and Pathogenesis of Esophageal Remodeling in Eosinophilic Esophagitis. Gastroenterol Clin N Am. 2014;43(2):297–316. Doi: http://doi.org/f2rrvt.

10. Hirano I, Moy N, Heckman MG. Endoscopic assessment of esophageal features of eosinophilic esophagitis: validation of a novel classification and grading system. Gut. 2013;62:489-95.

11. Caldwell JH. . Eosinophilic Gastroenteritis. Curr Treatment Options in Gastroenterol. 2002;5(2):9-–16. Doi: http://doi.org/dk46bm.

12. Sundaram S, Sunku B, Nelson SP. Sentongo T, Melin-Aldana H, Kumar R, et al. Adherent white plaques: an endoscopic finding in eosinophilic esophagitis. .J Pediatr Gastroenterol Nutr. 2004;38(2):208-12. Doi: http://doi.org/brh57b.

13. Richter J. Achalasia- an update. J Neurogastroenterol Motil. 2010;16(3):232-42. Doi: http://doi.org/d5jbgx.

14. Poley JW, Steyerberg EW. Ingestion of acid and alkaline agents: outcome and prognosis value of early upper endoscopy. Endoscopy. 2002;34(4):304-10.

15. Spiegel BM, Esrailian E, Eisen G. The budget impact of endoscopic screening for esophageal varices in cirrhosis. Gastrointest Endosc. 2007; 66(4):679-92.

16. Hashizume M, Kitano S, Yamaga H, Koyanagi N, Sugimachi K, et al. Endoscopy Classification of gastric varices. Gastrointestinal Endoscopy. 1.990;36(3):276-80. Doi: http://doi.org/dmf6c7.289.

17. Hamoui N, Docherty SD, Crookes PF. Gastrointestinal hemorrhage: is the surgeon obsolete? Emerg Med Clin North Am. 2003;21(4):1017–56. Doi: http://doi.org/fq24kk.

18. Mosca S, Manes G, Martino R, Amitrano L, Bottino V, Bove A, et al. Endoscopic management of foreign bodies in the upper gastrointestinal tract: report on a series of 414 adult patients.

Endoscopy. 2001;33(8):692–96. Doi: http://doi.org/d75ckg.

19. Ángel-Arango LA, León-Sierra LP, Martínez-Gutiérrez DC, Jurado-Grisales M. Cuerpo extraño incidental en tracto gastrointestinal. Reporte de tres casos y revisión de la literatura. Rev Col Gastroenterol. 2011 [cited 2017 Aug 25];26(4):316–27. Available from: https://goo.gl/cq3Z4v.

20. Preciado-Aponte JA, Aponte-Marin DM. Hematoma esofágico espontáneo. Rev Col Gastroenterol. 2012 [cited 2017 Aug 25];27(2):125–28. Available from: https://goo.gl/ReTziz.

21. Singh A, Papper M. Extensive intramural esophageal dissection: an unusual endoscopic complication. Gastrointest Endosc. 2012;75(1):186–7. Doi: http://doi.org/fxrz46.

22. Price AB. The Sydney system: Histological division. J Gastroenterol Hepatol. 1991;6(3):209–222. Doi. http://doi.org/dntsrf.

23. Lee E, Feldman M. Gastritis and gastropathies. In: Sleisenger and Fordtran´s Gastrointestinal and liver disease. 9th ed. St Louis: Elsevier; 2010. p. 773-88.

24. Glickman JN, Antonioli DA. Gastritis. Gastrointest Endosc Clin North Am. 2001;11:717–40.

25. Otero Regino W. El gastroenterólogo y la gastritis crónica en la práctica clínica diaria. Rev Col Gastroenterol. 2010 [cited 2017 Aug 25];25(3):301–305. Available from: https://goo.gl/45x6pC.

26. Suarez-Ramos MP, Martínez-Baquero DL, Cabarcas-Santoya ME, Ricaurte-Guerrero O. et al. Gastropatía reactiva. Frecuencia en biopsias endoscópicas evaluadas en Universidad Nacional de Colombia. Rev Col Gastroenterol. 2011 [cited 2017 Aug 25];26(4):253-2–60. Available from: https://goo.gl/RY1Zsz.

27. Rocha N, Huertas S, Albis R, Aponte DM, Sabbagh LC. Correlación de los hallazgos endoscópicos e histológicos en el diagnóstico de metaplasia intestinal gástrica en pacientes referidos para endoscopia digestiva alta en la Clínica Colombia. Rev Col Gastroenterol. 2012 [cited 2017 Aug 25];27(4):263-268. Available from: https://goo.gl/WjskkV.

28. Cañadas-Garrido RA. Metaplasia intestinal gástrica : ¿Como la estamos abordando? Rev Col Gastroenterol. 2012 [cited 2017 Aug 25];27(4):259–62. Available from: https://goo.gl/9Xc9Co.

29. Baños-Madrid R, Alemán-Lorca F, Chacón-Martinez S, Rodrigo-Agudo JL, Rosique-Ballester C, Olmos-Brieba E, et al. Enfermedad de Menetrier. Rev Col Gastroenterol. 2007 [cited 2017 Aug 25];22(3):217–-219. Available from: https://goo.gl/VdKKd1.

30. Najm WI. Peptic ulcer disease. Primary Care. 2011;38(3): 383-94.

31. Polkowski M, Butruk E. Submucosal lesions. Gastrointest Endosc Clin N Am. 2005;15(1):33–54. Doi: http://doi.org/dg32z5

32. Fuchs CS, Mayer RJ. Gastric carcinoma. N Eng J Med. 1995;333(1):32–41. Doi: http://doi.org/b6mgw8.

33. Blackstone MO. The endoscopy endoscopic diagnosis of early gastric cancer. Gastrointest Endoscopy. 1984;30(2);105-6. Doi: http://doi.org/csggcz.

34. Correa P, Houghton J. Carcinogenesis of Helicobacter pylori. Gastroenterology. 2007;133(2):659–72. Doi: http://doi.org/bwjx6s.

35. Laine L, Peterson WL. Bleeding peptic ulcer. N Engl J Med. 1994;331(11):717–27. Doi: http://doi.org/c6c76k.

36. Groves CJ, Saunders BP, Spigelman AD, Philips RKS. Duodenal cancer in patients with familial ademomatous polyposis (FAP): Results of a 10 year prospective study. Gut. 2002;50:636–41. Doi: http://doi.org/c6m6fn.

Pólipos gástricos

Eligio Álvarez
Diego Mauricio Aponte Martín

Un pólipo es una lesión proliferativa o neoplásica de la mucosa que protruye hacia la luz gastrointestinal **(1)**. Con el advenimiento de técnicas endoscópicas modernas, los pólipos gástricos actualmente son diagnosticados con mayor frecuencia. Heinz, en 1911, fue el primero en observar un pólipo gástrico por radiología, y el primero en hacer un diagnóstico endoscópico fue Schendler en 1922 **(2,3)**.

Los pólipos generalmente son asintomáticos, en la mayoría de los casos son descubiertos de manera inadvertida. En Estados Unidos son evidenciados en el 6 % de las endoscopias realizadas por cualquier indicación **(4)**. Sin embargo, en otros países se han reportado tasas más bajas de hasta el 1 % **(5,6)**. En Colombia se realizó un estudio en el que se detectaron pólipos en el 1,7 % de las endoscopias realizadas **(7)**.

Los pólipos hiperplásicos y adenomatosos son más frecuentes en los países de Asia, África y Latinoamérica, en donde la prevalencia del *Helicobacter pylori* es mayor. Sin embargo, en países industrializados, donde la infección por *H. pylori* es baja y el uso de IBP (Inhibidores de bomba de protones) es frecuente, lo más común es encontrar pólipos de glándulas fúndicas **(8)**.

Al momento de evidenciar un pólipo según la Organización Mundial de Endoscopia Digestiva (OMED), se deben describir las siguientes características: numero, tamaño, forma, superficie, apariencia, sangrado Tabla 1 **(9)**.

Tabla 1. Características para evidenciar un pólipo.

Características	Descripción
Número	Cantidad
Tamaño	Diámetro máximo (mm)
Forma	Flat, sésil, semipediculado, pediculado
Superficie	*Pit pattern*
Apariencia	Adenomatoso, hiperplásico, inflamatorio, pseudopolipo, maligno
Sangrado	Sí, no, estigmas

Fuente: adaptada de **(9)**.

Es muy importante describir estas características de los pólipos, ya que, de esta manera, el médico se puede hacer una idea de qué tipo de pólipo observa; sin embargo, la histología es la que permite hacer el diagnóstico definitivo de la lesión. Por tal motivo, el estudio inicial de un pólipo gástrico debe incluir la evaluación de la histología del pólipo y de la mucosa gástrica alrededor de la lesión. Si son pequeños y únicos se puede tomar biopsia o realizar polipectomía **(10)**.

Si es un pólipo observado por primera vez o ya conocido con un diámetro mayor a 1 cm, se debe resecar por polipectomía, ya que las biopsias no pueden descartar los focos de displasia o de adenocarcinoma temprano **(11)**.

Una vez se realiza la biopsia del pólipo o se reseca, se deben tomar biopsias gástricas de la siguiente manera: dos del cuerpo, dos del antro y una de la incisura angularis. Con estas muestras se debe

evaluar la presencia de *H. pylori* y clasificar la gastritis mediante el sistema Operative Link on Gastritis Assessment staging system (OLGA), diseñado para proporcionar una estimación del riesgo de desarrollar cáncer gástrico basado en el grado de atrofia corporoantral **(12,13)**.

Los síntomas asociados a los pólipos están relacionados con su tamaño y localización. Algunos pueden presentar síntomas inespecíficos; sin embargo, si los pólipos tienen la superficie ulcerada o erosionada, podrían causar sangrado oculto y, por consiguiente, anemia. En ocasiones cuando los pólipos son grandes y muy ulcerados pueden presentar sangrado digestivo evidente **(14)**. Lo pólipos pediculados localizados en el antro pueden causar obstrucción intermitente al pasar a través del píloro **(15)**.

Pólipos de glándulas fúndicas

Estos pólipos son múltiples, se localizan de manera habitual en el fondo y cuerpo gástrico, casi exclusivamente en ausencia de *H. pylori*, y están asociados fuertemente al uso de inhibidores de bomba de protones. Pueden ser esporádicos o estar asociados a la poliposis adenomatosa familiar (PAF) o a la poliposis asociada al gen MUTYH (MAP) **(16,17)** (Figura 1). Recientemente se publicó un nuevo síndrome autosómico dominante, caracterizado por la presencia de pólipos de glándulas fúndicas asociado a adenocarcinoma gástrico, sin evidencia de poliposis colorectal o duodenal como otros síndromes polipósicos y se denominó síndrome Gastric Adenocarcinoma and proximal polyposis of the stomach (GAPPS) **(18)**.

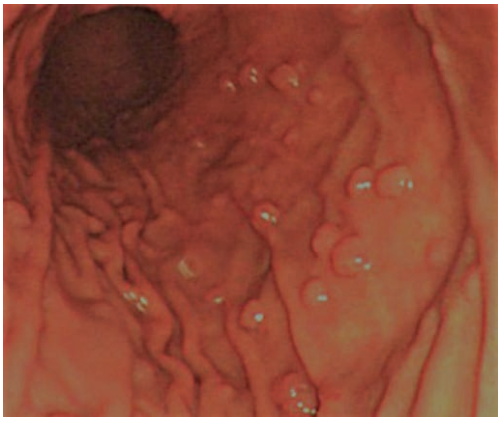

Figura 1. Pólipos fúndicos.
Fuente: propiedad de los autores.

La hipergastrinemia asociada con gastrinoma, síndrome de Zollinger–Ellison o terapia prolongada con IBP está fuertemente asociada a la presencia de pólipos de glándulas fúndicas. En un estudio publicado por Jalving **(19)**, se encontró que las personas que tenían un consumo crónico de IBP por más de un año tenían dos veces más riesgo de presentar pólipos de glándulas fúndicas, los que tenían un consumo mayor a 5 años tenían un riesgo 4 veces mayor; sin embargo, no se observó aumento del riesgo si el consumo de IBP era menor a un año. A los 3 meses de suspender los IBP se comienza a observar la regresión de los pólipos **(20)**.

La infección por *H. pylori* es muy rara en pacientes con pólipos de glándulas fúndicas, inclusive, la infección parece ser protectora ya que se ha demostrado regresión cuando se adquiere la bacteria **(21)**.

Este tipo de pólipo generalmente es benigno; en menos del 1 % se encuentra displasia. Cuando se encuentra displasia en este tipo de pólipos se debe sospechar una poliposis adenomatosa familiar. Generalmente se encuentra en un número mayor al usual, de mayor tamaño, pero con las características endoscópicas usuales: lisos, sésiles, vidriosos, múltiples, menores a 10 mm, apariencia de panal de abejas y de vasculatura densa **(22)**.

El 88 % de los pacientes con poliposis adenomatosa familiar presenta pólipos de glándulas fúndicas. Hasta el 35 % presenta displasia de bajo grado y cerca del 3 % se asocia a displasia de alto grado **(23)**.

El 11 % de los pacientes con MAP presentan pólipos de glándulas fúndicas **(17)**. Histológicamente se caracterizan por tener células parietales y mucosas aplanadas, con dilatación quística de una o más glándulas fúndicas **(1)**. Se debe practicar la biopsia cuando se observan por primera vez ya que, a pesar de las características endoscópicas,

no siempre se trata de este tipo histológico. Una vez se tiene el soporte histológico del diagnóstico, no es necesario realizar más biopsias. En caso de que el pólipo sea mayor a 1 cm, presente una superficie ulcerada o se localice en el antro, debe ser resecado (8).

En los pacientes jóvenes, con más de 20 pólipos y con pólipos de localización inusual (antro y duodeno) se debe sospechar poliposis adenomatosa familiar. Es obligatorio realizar una colonoscopia en estos pacientes, así como una asesoría genética para confirmar o descartar la PAF. Estas recomendaciones también deben ser tomadas para pacientes con pólipos de glándulas fúndicas con algún grado de displasia **(24)**.

En pacientes con pólipos de glándulas fúndicas atribuidos a la ingesta crónica de IBP, se debe descontinuar el IBP en caso de tener más de 20 pólipos o tener pólipos mayores a 1 cm. Además, se debe iniciar inhibidores de H2; si estos fallan, se puede cambiar de IBP y continuar la dosis mínima efectiva. No se recomienda el seguimiento endoscópico de los pólipos de glándulas fúndicas esporádicos asociados al uso crónico de IBP, ya que el riesgo de cáncer es raro, a menos que se encuentre asociación a algún síndrome polipósico en donde el seguimiento sea muy estricto **(23)**.

Pólipos hiperplásicos

Estos pólipos son múltiples y se localizan de manera habitual en el antro. Los pólipos hiperplásicos resultan de un epitelio hiperregenerativo en respuesta a un estímulo inflamatorio crónico, por lo que está asociado fuertemente a la presencia de *H. pylori*, gastritis crónica atrófica, química o reactiva, anemia perniciosa, úlceras, erosiones o adyacente a enteroanastomosis **(25,26)**. En ocasiones se observa regresión de la lesión luego de erradicar el *H. pylori* **(27–29)**.

Los pólipos hiperplásicos pueden ser pediculados o lobulados; algunos con superficie erosionada causan anemia por sangrado oculto **(30)**. La prevalencia global de adenocarcinoma en pólipos hiperplásicos es menor del 2 % y se da principalmente cuando son mayores a 2 cm **(31,32)**. Endoscópicamente tienen forma de cúpula, de superficie lisa, pueden ser múltiples pero no en grandes cantidades. La prevalencia proporcional al tamaño se estima en: 47 % (< 5 mm) 25 % (6–9 mm), 18 % (10–20 mm), 6 % (20–30 mm) y 4 % (> 30 mm) **(25)**. El tamaño es importante, ya que si son menores a 1 cm se pueden tomar biopsias y después definir la conducta según el resultado histopatológico. Pero si la lesión es mayor a 1 cm, se debe resecar todo el pólipo con borde de sección libre de lesión.

Como estos tipos de pólipo tienen una fuerte asociación a *H. pylori*, en caso de que se confirme su presencia, se debe tratar y verificar su erradicación en 3 a 6 meses después del tratamiento **(33)**. En caso de que se diagnostique gastritis atrófica o metaplasia gástrica, hay que estadificar la gastritis mediante los sistemas OLGA u OLGUIN para definir seguimiento y tratamiento **(12)**.

Código QR 1. Pólipo hiperplásico gástrico: luz convencional y Fice.
Fuente: Diego Aponte.

Código QR 2. Pólipectomía: pólipo hiperplásico.
Fuente: Diego Aponte.

Código QR 3. Biopsias, mapeo OLGA: mucosa alrededor del pólipo.
Fuente: Diego Aponte.

Pólipos adenomatosos

Generalmente son únicos, localizados en el antro, de tamaño variable, altamente asociados a la presencia de *H. pylori*, y son más frecuentes entre la sexta y séptima década de la vida. Endoscópicamente tienen un aspecto aterciopelado, lobulado y no tienen un patrón de superficie característico **(24)**.

Son los tipos de pólipos que se asocian con mayor frecuencia a adenocarcinoma gástrico y a tumores metacrónicos. El 30 % de los adenomas tiene focos de adenocarcinoma y cuando son mayores de 2 cm, este porcentaje aumenta hasta el 50 %.

Histológicamente se dividen en tubulares, tubulovellosos y vellosos. La progresión a neoplasia ocurre en el 28 % de los adenomas vellosos y sólo en el 5 % de los tubulares **(34)**.

Siempre se debe realizar una resección completa del pólipo; cuando se logra, el seguimiento se realizará anual. En caso de que se realice una resección incompleta se debe hacer seguimiento cada 3 a 6 meses. Ocasionalmente se requiere cirugía en los casos donde no es posible resecar completamente la lesión o cuando se encuentran múltiples adenomas.

Por la asociación con tumores sincrónicos y metacrónicos es importante evaluar de manera minuciosa el resto del estómago.

Además de resecar o realizarle seguimiento a los pólipos, sería adecuado realizar una inspección endoscópica y estudio histopatológico de la mucosa gástrica no afectada; lo ideal sería tomar biopsias de antro, incisura y cuerpo, colocándolas en recipientes separados para tener una descripción topográfica precisa en caso de observar cualquier anormalidad **(12)**.

Pólipos inflamatorios fibroides

Los pólipos inflamatorios fibroides fueron descritos por primera vez por Vanek en 1949, como un "granuloma gástrico submucoso con infiltración eosinofilica" **(8)**. Son lesiones raras y representan menos del 3 % de todos los pólipos gástricos, son lesiones bien definidas localizadas en antro o región prepilórica, más frecuente en mujeres entre la quinta y sexta década de la vida. No tienen potencial maligno pero están asociados a gastritis crónica atrófica. Su etiología no es clara y está ligeramente asociada a *H. pylori*.

Este tipo de pólipos es considerado reactivo y no tiene potencial maligno; luego de la resección es rara la recurrencia, por lo que no se considera necesario un seguimiento después de la misma **(8)**.

Referencias

1. Park DY, Lauwers GY. Gastric polyps: classification and management. Arch Pathol Lab Med. 2008;132(4):633–40.

2. Ming SC. Malignant potential of epithelial polyps of stomach. In: Ming SC, editor. Precursors of gastric cancer. New York: Praeger; 1984. p. 219.

3. Robbins SL. Tumors of the stomach. In: Robbins SL, editor. Pathological basis of disease. Boston: W.B. Saunders; 1995. p. 161.

4. Carmack SW, Genta RM, Schuler CM, Saboorian MH. The current spectrum of gastric polyps: a

1–year national study of over 120,000 patients. Am J Gastroenterol. 2009; 104(6):1524–32. Doi: http://doi.org/d969mz.

5. Cao H, Wang B, Zhang Z, Zhang H, Qu R. Distribution trends of gastric polyps: an endoscopy database analysis of 24 121 northern Chinese patients. J Gastroenterol Hepatol. 2012;27(7):1175–80. Doi: http://doi.org/f324cc.

6. Archimandritis A, Spiliadis C, Tzivras M, Vamvakousis B, Davaris P, Manika Z, et al. Gastric epithelial polyps: a retrospective endoscopic study of 12974 symptomatic patients. Ital J Gastroenterol. 1996;28(7):387–90.

7. Castaño R, Ruiz MH, Jaramillo P, Sanín E, Botero ML, Cárdenas A, et al. Pólipos gástricos: aspectos epidemiológicos y su relación con el consumo de bloqueadores de bomba. Rev Col Gastroenterol. 2005 [cited 10 aug 2017];20(4):49–59. Available from: https://goo.gl/25h6nV.

8. Shaib Y, Rugge M, Graham DY, Genta RM. Management of gastric polyps: an endoscopy-based approach. Clin Gastroenterol Hepatol. 2013;11(11):1374–84. Doi: http://doi.org/f2m7j5.

9. World Endoscopy Organization. Minimal standard terminology for gastrointestinal endoscopy. World Endoscopy Organization (formerly known as WEO); 2008 [cited 10 aug 2017]. Availble from: https://goo.gl/XTaVH9.

10. Yoon WJ, Lee DH, Jung YJ, Jeong JB, Kim JW, Kim BG, et al. Histologic characteristics of gastric polyps in Korea: emphasis on discrepancy between endoscopic forceps biopsy and endoscopic mucosal resection specimen. World J Gastroenterol. 2006;12(25):4029–32. Doi: http://doi.org/cbqp.

11. Muehldorfer SM, Stolte M, Martus P, Hahn EG, Ell C. Diagnostic accuracy of forceps biopsy versus polypectomy for gastric polyps: a prospective multicentre study. Gut. 2002;50(4):465–70. Doi: http://doi.org/cw9vwr.

12. Rugge M, Meggio A, Pennelli G, Piscioli F, Giacomelli L, De Pretis G, et al. Gastritis staging in clinical practice: the OLGA staging system. Gut. 2007;56(5):631–6. Doi: http://doi.org/bt56q4.

13. Rugge M, Correa P, Di Mario F, El-Omar E, Fiocca R, Geboes K, et al. OLGA staging for gastritis: a tutorial. Dig Liver Dis. 2008;40(8):650–8. Doi: http://doi.org/dwvqzd.

14. Sivelli R, Del Rio P, Bonati L, Sianesi M. [Gastric polyps: a clinical contribution]. Chir Ital. 2002;54(1):37–40.

15. Dean PG, Davis PM, Nascimento AG, Farley DR. Hyperplastic gastric polyp causing progressive gastric outlet obstruction. Mayo Clin Proc. 1998;73(10):964–7. Doi: http://doi.org/dz9x3w.

16. Domizio P, Talbot IC, Spigelman AD, Williams CB, Phillips RK. Upper gastrointestinal pathology in familial adenomatous polyposis: results from a prospective study of 102 patients. J Clin Pathol. 1990;43(9):738–43. Doi: http://doi.org/c2j986.

17. Vogt S, Jones N, Christian D, Engel C, Nielsen M, Kaufmann A, et al. Expanded extracolonic tumor spectrum in MUTYH-associated polyposis. Gastroenterology. 2009;137(6):1976–85. Doi: http://doi.org/cg57qd.

18. Worthley DL, Phil lips KD, Wayte N, Schrader KA, Healey S, Kaurah P, et al. Gastric adenocarcinoma and proximal polyposis of the stomach (GAPPS): a new autosomal dominant syndrome. Gut. 2012;61(5):774–9. Doi: http://doi.org/fpzhcd.

19. Jalving M, Koornstra JJ, Wesseling J, Boezen HM, DE Jong S, Kleibeuker JH. Increased risk of fundic gland polyps during long-term proton pump inhibitor therapy. Aliment Pharmacol Ther. 2006;24(9):1341–8. Doi: http://doi.org/d52nkw.

20. Kim JS, Chae HS, Kim HK, Cho YS, Park YW, Son HS, et al. [Spontaneous resolution of multiple fundic gland polyps after cessation of treatment with omeprazole]. Korean J Gastroenterol. 2008;51(5):305–8.

21. Watanabe N, Seno H, Nakajima T, Yazumi S, Miyamoto S, Itoh T, et al. Regression of fundic gland polyps following acquisition of *Helicobacter pylori*. Gut. 2002;51(5):742–5. Doi: http://doi.org/c2nhvd.

22. Genta RM, Schuler CM, Robiou CI, Lash RH. No association between gastric fundic gland polyps and gastrointestinal neoplasia in a study of over 100,000 patients. Clin Gastroenterol Hepatol. 2009;7(8):849–54. Doi: http://doi.org/fbsk7m.

23. Bianchi LK, Burke CA, Bennett AE, Lopez R, Hasson H, Church JM. Fundic gland polyp dysplasia is common in familial adenomatous polyposis. Clin Gastroenterol Hepatol. 2008;6(2):180–5. Doi: http://doi.org/dczrw5.

24. Goddard A, Badreldin R, Pritchard D, Walker MM, Warren B; British Society of Gastroenterology. The management of gastric polyps. Gut. 2010;59(9):1270–6. Doi: http://doi.org/ckmv2n.

25. Abraham SC, Singh VK, Yardley JH, Wu TT. Hyperplastic polyps of the stomach: associations with histological patterns of gastritis and gastric atrophy. Am J Surg Pathol. 2001;25(4):500–7. Doi: http://doi.org/b7h35r.

26. Ohkusa T, Miwa H, Kumagai J, Tanizawa T, Asaoka D, Terai T, et al. Endoscopic, histological and serologic findings of gastric hyperplastic polyps after eradication of *Helicobacter pylori*: comparison between responder and non-responder cases. Digestion. 2003;68(2–3):57–62. Doi: http://doi.org/d5kz9q.

27. Ohkusa T, Takashimizu I, Fujiki K, Suzuki S, Shimoi K, Horiuchi T, et al. Disappearance of hyperplastic polyps in the stomach after eradication of *Helicobacter pylori*. A randomised, clinical trial. Ann Intern Med. 1998;129(9):712–15. Doi: http://doi.org/cbqq.

28. Ji F, Wang ZW, Ning JW, Wang QY, Chen JY, Li YM. Effect of drug treatment on hyperplastic polyps infected with *Helicobacter pylori*: a randomized, controlled trial. World J Gastroenterol. 2006;12(11):1770–3. Doi: http://doi.org/cbqr.

29. Ljubicić N, Banić M, Kujundzić M, Antić Z, Vrkljan M, Kovacević I, et al. The effect of eradicating *Helicobacter pylori* infection on the course of adenomatous and hyperplastic gastric polyps. Eur J Gastroenterol Hepatol. 1999;11(7):727–30. Doi: http://doi.org/b2jq83.

30. Al–Haddad M, Ward EM, Bouras EP, Raimondo M. Hyperplastic polyps of the gastric antrum in patients with gastrointestinal blood loss. Dig Dis Sci. 2007;52(1):105–9. Doi: http://doi.org/dtztq2.

31. Yao T, Kajiwara M, Kuroiwa S, Iwashita A, Oya M, Kabashima A, et al. Malignant transformation of gastric hyperplastic polyps: alteration of phenotypes, proliferative activity, and p53 expression. Hum Pathol. 2002;33(10):1016–22. Doi: http://doi.org/fknd68.

32. Zea-Iriarte WL, Sekine I, Itsuno M, akiyama K, Naito S, Nakayama T, et al. Carcinoma in gastric hyperplastic polyps. A phenotypic study. Dig Dis Sci. 1996;41(2):377–86. Doi: http://doi.org/bbqm89.

33. Vilaichone RK, Mahachai V, Graham DY. *Helicobacter pylori* diagnosis and management. Gastroenterol Clin North Am. 2006;35(2):229–47. Doi: http://doi.org/fjc26s.

34. Schmitz JM, Stolte M. Gastric polyps as precancerous lesions. Gastrointest Endosc Clin N Am. 1997;7(1):29–46.

OLGA y **OLGIM**

Vigilancia de lesiones precursoras de cáncer gástrico

Claudia Corso B.
Sandra Huertas

El *Helicobacter pylori*, identificado por primera vez en 1984 por Robin Warren y Barry Marshall **(1),** ha cambiado a través de las últimas décadas el concepto que se tenía del cáncer gástrico. Hoy en día se reconoce este patógeno como carcinógeno tipo I por la World Health Organization (WHO), y se ha relacionado como el principal agente infeccioso asociado con la carcinogénesis. Este patógeno afecta aproximadamente la mitad de la población mundial; sin embargo, solo el 1–2 % de los infectados desarrollará cáncer gástrico **(2).** Se considera que debe existir una compleja interacción ente los constituyentes bacterianos, la respuesta inflamatoria gobernada por la diversidad genética del huésped y las influencias ambientales a las que se expone **(3)**.

Se han descrito diversos mecanismos por los cuales este patógeno participa en el proceso de carcinogénesis, pero quizá los más importantes son la inflamación del epitelio gástrico, el daño a nivel del ADN y la acción directa de factores de virulencia producidos por el *H. pylori* sobre las células gástricas (2), dentro de los cuales se reconoce la citotoxina asociada (cag A) y la citoxina vacuolizante (vac A).

La infección por *H. pylori* conlleva una secuencia de eventos a partir de la infección, que pueden ser reconocidos clínicamente antes de la identificación del cáncer. Estas condiciones y lesiones precancerosas fueron descritas por el doctor Pelayo Correa, y hoy en día su importancia en cuanto a la identificación y prevención está en la mira de diversos estudios y ensayos clínicos. El doctor Pelayo Correa describió esta secuencia de eventos iniciando con la infección por *Helicobacter pylori,* el cual, al colonizar la luz gástrica, induce una respuesta inflamatoria, con lo que ocasiona gastritis crónica activa. Esta gastritis puede durar varias décadas en el huésped hasta generar pérdida de las glándulas gástricas y, así, producir gastritis atrófica.

Este proceso es identificado inicialmente en la incisura angularis y, posteriormente, se extiende al resto de las paredes gástricas. Como un intento de defensa en un ambiente hostil y alterado por factores del patógeno, el huésped intenta "reparar" la mucosa comprometida, por lo que la mucosa gástrica es reemplazada por células de fenotipo de intestino delgado (metaplasia intestinal completa); dichas células con el tiempo tendrán tendencia a desarrollar áreas con fenotipo celular de intestino grueso (metaplasia intestinal incompleta). Posteriormente puede ocurrir displasia de bajo y alto grado, con cambios nucleares y arquitecturales progresivos en grado y complejidad, e incremento en el riesgo de cáncer gástrico **(4)**.

A pesar que en la actualidad existen muchos aspectos que están asociados al desarrollo de cáncer gástrico por dilucidar, se ha reconocido la im-

portancia de esta transformación histológica en el proceso de oncogénesis, por lo que se considera la gastritis atrófica como un gran predictor en las etapas iniciales del adenocarcinoma gástrico tipo intestinal **(5)**. De ahí que varios estudios han enfocado su mirada en el diagnóstico temprano de esta enfermedad **(6)**.

Muchos trabajos de investigación han tratado de evaluar la correlación entre el diagnóstico endoscópico con luz blanca convencional y los hallazgos histopatológicos en las biopsias, tanto de las condiciones (atrofia gástrica y metaplasia intestinal), como de las lesiones preneoplásicas (displasia), y encontraron que la correlación es baja y solo en algunos estudios alcanza cerca del 50 % **(7,8)**. Sin embargo, en un estudio hecho en Colombia, se encontró un valor predictivo positivo de la endoscopia convencional hasta del 70 % en la correcta identificación de metaplasia intestinal **(9)**. Por lo tanto, es necesario un diagnóstico certero y la histología juega un papel fundamental, ya que la gastritis atrófica es, hasta el momento, un diagnóstico netamente histopatológico **(5,11)**.

En 2005, un grupo de patólogos y gastroenterólogos, con el ánimo de identificar poblaciones en riesgo y de unificar criterios entre patólogos y endoscopistas, basados en los conceptos anteriormente mencionados, desarrollaron el *Sistema operativo para evaluación y clasificación de la gastritis* (OLGA), el cual estratifica el riesgo para desarrollar cáncer gástrico teniendo en cuenta la extensión y severidad de la atrofia **(6,11,12)**.

Para entender cómo se realiza este sistema, se deben conocer los principios y los términos básicos histopatológicos:

Cuando existe daño en la mucosa, esta puede regenerarse a mucosa normal o puede ir a un reparo adaptativo, que conduce a un reemplazo de las glándulas nativas por otro tipo de tejido (metaplasia). Si existe un fallo en la reparación de las glándulas, el espacio que deberían ocupar en el estroma es reemplazado por fibroblastos y matriz extracelular; el resultado de este proceso es la pérdida funcional del epitelio **(5,10)**.

Actualmente, *atrofia* se define como la pérdida de "*glándulas nativas*", bien sea por la pérdida en cuanto al número de glándulas o, bien, por metaplasia de las mismas, es decir, la disminución o el reemplazo de las glándulas propias de la mucosa por otro tipo de glándulas metaplásicas (tipo I,II,III y pseudopilórica) **(11)**. Entonces, por definición, la presencia de metaplasia intestinal implica atrofia, mientras que la presencia de atrofia no necesariamente implica metaplasia, ya que puede existir únicamente disminución de glándulas reemplazadas por tejido fibroso.

Basado en la histología con tinciones de hematoxilina eosina y la histoquímica, se han propuesto diferentes clasificaciones para la metaplasia intestinal: Desde el punto de vista morfológico:

- Metaplasia intestinal tipo I: (metaplasia intestinal completa o tipo intestino delgado), se caracteriza por tener un fenotipo similar a la mucosa de intestino delgado, con presencia del epitelio columnar con bordes en cepillo o presencia de células de Paneth.

- Metaplasia intestinal tipo II: (metaplasia intestinal incompleta o de tipo colónico) presenta fenotipo similar al epitelio colónico con abundantes células caliciformes y ausencia de células con borde en cepillo o de Paneth.

Desde el punto de vista histoquímico:

- Metaplasia intestinal tipo I (completa): las células caliciformes secretan sialomucinas y las células columnares son no secretoras.

- Metaplasia intestinal tipo II (incompleta):
  - Tipo IIa: las células caliciformes secretan sialomucinas, ocasionalmente sulfomucinas y las células columnares secretan sialomucinas.

  - Tipo IIb (o tipo III): las células caliciformes también secretan sialomucinas o sulfomu-

cinas, pero las células columnares secretan sulfomucinas) **(10,11)**.

La clasificación por histoquímica con técnica de *High iron diamine* (HID) contrastada con azul de Alcian a pH 2,5 se propone, ya que en ocasiones las preparaciones de hematoxilina eosina no son suficientes para diferenciar los subtipos de metaplasia por su coexistencia o por compartir características morfológicas como ocurre en la IIa o IIb, sin embargo, su uso no es muy difundido dada la toxicidad de algunos de sus componentes.

El sistema OLGA consiste en combinar la graduación de severidad de los cambios atróficos (por histología), con la localización de la atrofia, obtenida por muestreo según lo establecido en el protocolo de toma de biopsias de Sydney tras su revisión en Houston (1994) **(7,11).** Se propone la toma de biopsias de la siguiente forma:

A. Antro: a 2 y 3 cm del píloro en curvatura mayor y menor (2 biopsias)
B. Incisura angularis (1 biopsia)
C. Cuerpo: a 8 cm del cardias en pared anterior y posterior (2 biopsias)
D. Recomiendan la toma de biopsias adicionales si se documenta alguna lesión durante la realización de la endoscopia

De manera que se requiere un mínimo de 5 muestras en las localizaciones descritas para poder aplicar este sistema de estadificación (Figura 1, 2 y 3).

Cm

CMa

Figura 1. Antro gástrico.
Cm: Curvatura menor, CMa: curvatura mayor.
Fuente: propiedad de los autores.

IA

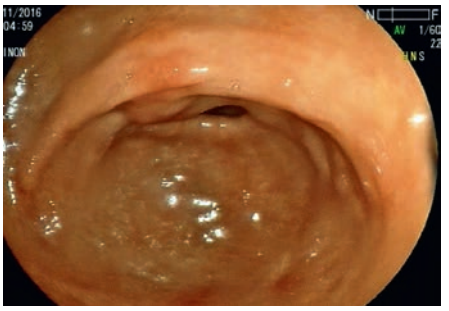

Figura 2. Antro gástrico.
IA: Incisura *angularis*
Fuente: propiedad de los autores.

PA

PO

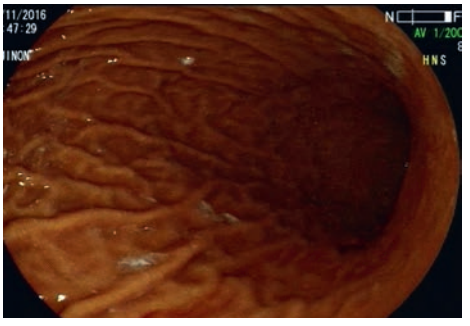

Figura 3. Cuerpo gástrico.
PA: Pared Anterior, PO: Pared posterior
Fuente: propiedad de los autores.

Para cada una de las biopsias, se valora el porcentaje de atrofia (metaplásica y no metaplásica) y la extensión de la atrofia, además de sugerir una etiología, atada a la identificación de la presencia de *H. Pylori* o gastritis autoinmune, y la presencia o no de lesiones neoplásicas o preneoplasicas (displasia y su grado). El porcentaje de atrofia se determina por cada fragmento (biopsia) tomado, se promedia luego el porcentaje de los fragmentos por separado para cada área del estómago muestreada (cuerpo y antro–incisura), y se da el siguiente puntaje **(11)**:

0. Sin atrofia
1. Atrofia leve: 1–30 % de atrofia glandular
2. Atrofia moderada: 31–60 % de atrofia glandular
3. Atrofia severa: > 60 % de atrofia glandular

El estadio de OLGA se asignará con base en la siguiente tabla, dependiendo del puntaje de atrofia determinado para antro–incisura y para el cuerpo.

Tabla 1. Score de atrofia.

Score de Atrofia		Cuerpo			
		Sin Atrofia (Score 0)	Atrofia Leve (Score 1)	Atrofia Moderada (Score 2)	Atrofia Severa (Score 3)
Antro	Sin Atrofia (Score 0)	Estadio 0	Estadio I	Estadio II	Estadio II
	Atrofia Leve (Score 1)	Estadio I	Estadio I	Estadio II	Estadio III
	Atrofia Moderada (Score 2)	Estadio II	Estadio II	Estadio III	Estadio IV
	Atrofia Severa (Score 3)	Estadio III	Estadio III	Estadio IV	Estadio IV

Fuente: tomada de (5).

Tabla 2. Estadio OLGA/OLGIM por histopatología.

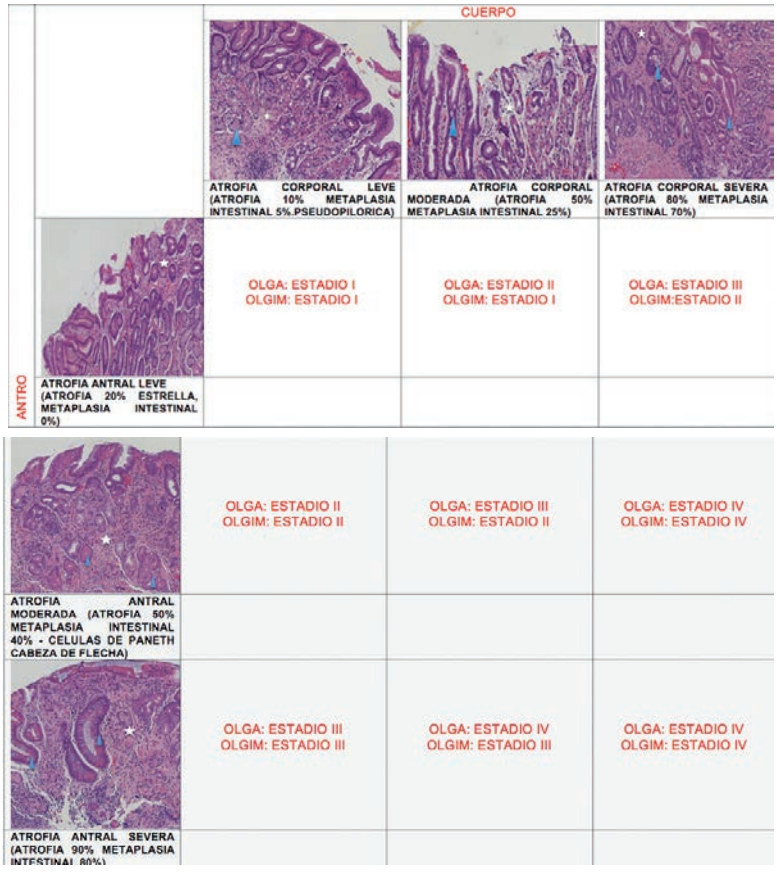

Fuente: propiedad de los autores.

Los estudios han demostrado que los estadios III y IV tienen un riesgo aumentado de cáncer gástrico **(5)**. En un estudio en Japón, se encontró que la mayoría de los pacientes con cáncer gástrico (84 %) presentó estadios III (28 %) y IV (56 %) de atrofia gástrica **(7)**. De igual forma Rugge *et al.*, en un estudio a largo plazo, analizaron 93 pacientes por 12 años y demostraron que todas las neoplasias gástricas intraepiteliales se asociaron consistentemente con estadios OLGA de alto riesgo (III

y IV); lo cual dio una importante información del desenlace clínico patológico de la gastritis y, por lo tanto, del manejo y seguimiento de los pacientes **(13)**.

Algunos grupos de investigación han tratado de identificar cuál es la concordancia interobservador para la atrofia gástrica, pero no hay un acuerdo concreto entre los patólogos para clasificar la atrofia gástrica **(14)**, por lo que se ha propuesto adoptar este mismo sistema de clasificación en estadios, teniendo en cuenta sólo la metaplasia intestinal del *Operative Link on Gastric intestinal Metaplasia.* Este ha demostrado ser más consistente en las opiniones interobservador, aunque tiene la desventaja de ser menos sensible para los pacientes de alto riesgo, lo cual deja un grupo de pacientes con subestadificación **(14,15)**.

La importancia clínica de la identificación del subtipo de metaplasia intestinal se encuentra aún en discusión, pero algunos estudios sugieren que existe mayor riesgo de progresión a adenocarcinoma con la metaplasia intestinal incompleta **(12)**. En 2011, Rugge *et al*. desarrollaron un estudio con el ánimo de identificar la relación entre los estados avanzados de atrofia y el tipo de metaplasia intestinal, y encontraron que la metaplasia intestinal tipo I prevaleció en los pacientes con estadios de OLGA de bajo riesgo (I y II), mientras que los subtipos II y III se relacionaron con estadios de OLGA de alto riesgo (III y IV); esto permitió resaltar la importancia de la subtipificación de la metaplasia y la estadificación de OLGA para mejorar la estratificación de riesgo de cáncer gástrico **(12)**.

Hoy en día persiste el debate sobre cuál de los dos enfoques de estadificación es el más eficiente en la práctica clínica **(6)**, pero, independientemente de la reproducibilidad interobservador, el OLGIM tiene menos sensibilidad que el sistema OLGA (basado en la determinación de atrofia y no solamente metaplasia) para detectar pacientes en riesgo de cáncer gástrico **(11)**.

Teniendo en cuenta el conocimiento actual que brinda la literatura mundial, se debe tener conciencia de la importancia que tiene la identificación de los diferentes estadios en el proceso de carcinogénesis. Este esfuerzo ha establecido una relación entre endoscopistas y patólogos, quienes buscan la identificación y la clasificación de dichos estadios para lograr un mayor acercamiento y reconocimiento de los pacientes que se encuentran en riesgo de presentar adenocarcinoma gástrico de tipo intestinal.

Un punto importante en esta relación es el muestreo adecuado de estos pacientes aplicando la recomendación del sistema de Sydney actualizado. Para poder aplicar en forma adecuada los sistemas OLGA y OLGIM, se requiere mínimo 5 muestras en las localizaciones indicadas para que la estadificación sea lo más precisa posible; de lo contrario, se puede incurrir en el riesgo de subestadificar y, por ende, no realizar el seguimiento apropiado.

Aunque ha sido objeto de debate, el muestreo de la incisura angularis es fundamental dentro del muestreo rutinario del estómago, dado que es el área con instauración más temprana de cambios atróficos y metaplásicos, así como el lugar donde se detecta mayor severidad de dichos cambios **(16)**. Esta muestra puede ser incluida en el mismo recipiente con las muestras del antro, ya que se les asigna puntaje dentro del mismo grupo (antro). Las muestras del cuerpo deben ir en recipientes separados para poder identificar la metaplasia pseudopilórica que también se incluye en la definición de atrofia.

En un estudio realizado en Colombia, el sistema OLGA (con toma de biopsias según protocolo de Sidney revisado) permitió detectar 61,8 % más casos de atrofia que la detectada con un muestreo insuficiente de biopsias gástricas **(17)**.

El valor pronóstico tanto de la gastritis atrófica, como de la metaplasia intestinal, es hoy en día reconocido y se plantea en los principales consensos internacionales, como en la quinta conferencia de Maastricht **(18)** y el consenso mundial de Kyoto de *H. Pylori* **(19)**, quienes apoyan este tipo de sistemas basándose en la evidencia de que el riesgo de progresión de adenocarcinoma es maximizado en presencia de lesiones preneoplásticas.

Aunque todavía queda mucho por investigar, esta clase de sistemas ayudan al clínico a realizar un adecuado seguimiento de estos pacientes que, junto con pruebas serológicas aún en estudio, en un futuro guiarán en el enfoque, seguimiento y, posiblemente, en nuevos tratamientos para el cáncer gástrico.

Referencias

1. Marshall BJ, Warren JR. Unidentified curved bacilli in the stomach of patients with gastritis and peptic ulceration. Lancet. 1984;1(8390):1311–5. Doi: http://doi.org/fmxcdn.

2. Otero Regino W, Gómez MA, Castro D. Gastric carcinogenesis. Rev Colomb Gastroenterol. 2009 [cited 2017 Oct 06]24(3):314–29. Available from: https://goo.gl/tHxHM3..

3. Wroblewski LE, Peek RM. Helicobacter pylori in gastric carcinogenesis: mechanisms. Gastroenterol Clin North Am. 2013;42(2):285–98. Doi: http://doi.org/f2jj84.

4. Correa P. Gastric Cancer: overwey. Gastroenterol Clin North Am. 2013;42(2):211–7. Doi: http://doi.org/f2jj86.

5. Rugge M, Correa P, Di Mario F, El-Omar E, Fiocca R, Geboes K, et al. OLGA staging for gastritis: A tutorial. Dig Liver Dis. 2008;40(8):650–8. Doi: http://doi.org/dwvqzd.

6. Rugge M, Capelle LG, Fassan M. Individual risk stratification of gastric cancer: evolving concepts and their impact on clinical practice. Best Pract Res Clin Gastroenterol. 2014;28(6):1043–53. Doi: http://doi.org/f2wh4g.

7. Otero Regino W. El gastroenterólogo y la gastritis crónica en la práctica clínica diaria. Rev Colomb Gastroenterol. 2010 [cited 2017 Oct 06];25(3):301–5. Available from: https://goo.gl/45x6pC.

8. Dinis-Ribeiro M, Areia M, De Vries AC, Marcos-Pinto R, Monteiro-Soares M, O'Connor A, et al. Management of precancerous conditions and lesions in the stomach (MAPS): Guideline from the European Society of Gastrointestinal Endoscopy (ESGE), European Helicobacter Study Group (EHSG), European Society of Pathology (ESP), and the Sociedade Portuguesa. Virchows Arch. 2012;460(1):19–46. Doi: http://doi.org/fxmq5w.

9. Rocha N, Huertas S, Albis R, Aponte D, Sabbagh LC. Correlación de los hallazgos endoscópicos e histológicos en el diagnóstico de metaplasia intestinal gástrica en pacientes referidos para endoscopia digestiva alta en la Clínica Colombia. Rev Colomb Gastroenterol. 2012 [cited 2017 Oct 07];27(4):263–8. Available from: https://goo.gl/WjskkV.

10. Ozde R, Goldblum J. Surgical pathology of the gastrointestinal tract, liver biliary tract and pancreas. 2nd Ed. Philadelphia: Saunders; 2009.

11. Pizzi M, Saraggi D, Fassan M, Megraud F, Di Mario F, Rugge M. Secondary prevention of epidemic gastric cancer in the model of Helicobacter pylori-associated gastritis. Dig Dis. 2014;32:265–74. Doi: http://doi.org/f545zs.

12. Rugge M, Fassan M, Pizzi M, Pennelli G, Nitti D, Farinati F. Operative Link for Gastritis Assessment gastritis staging incorporates intestinal metaplasia subtyping. Hum Pathol. 2011;42(10):1539–44. Doi: http://doi.org/c55xsw.

13. Rugge M, De Boni M, Pennelli G, De Bona M, Giacomelli L, Fassan M, et al. Gastritis OLGA-staging and gastric cancer risk: A twelve-year clinico-pathological follow-up study. Aliment Pharmacol Ther. 2010;31(10):1104–11. Doi: http://doi.org/fcrt5m.

14. Isajevs S, Liepniece-Karele I, Janciauskas D, Moisejevs G, Putnins V, Funka K, et al. Gastritis staging: interobserver agreement by applying OLGA and OLGIM systems. Virchows Arch. 2014;464(1)403–7. Doi: http://doi.org/f5xmqw.

15. Rugge M, Fassan M, Pizzi M, Farinati F, Sturniolo GC, Plebani M, et al. Operative link for gastritis assessment vs operative link on intestinal metaplasia assessment. World J Gastroenterol. 2011;17(41):4596–601. Doi: http://doi.org/b3dtpx

16. Isajevs S, Liepniece-karele I, Janciauskas D, Moisejevs G, Funka K, Kikuste I, et al. The effect of incisura angularis biopsy sampling on the assessment of gastritis stage. Eur J Gastroenterol Hepatol. 2014;26(5):510–3. Doi: http://doi.org/f5w3g9.

17. Martinez D, Otero W, Ricaurte O. Impacto del sistema OLGA en la detección de gastritis crónica atrófica en Colombia : un estudio de casos y controles. Rev Col Gastroenterol. 2016 [cited 2017 Oct 07];31(4):360–67. Available from: https://goo.gl/Ru4m42.

18. Malfertheiner P, Megraud F, Morain CAO, Gisbert JP, Kuipers EJ, Axon AT, et al. Management of Helicobacter pylori infection -the Maastricht V/Florence Consensus Report. BMJ Journals. 2017;66(1)6–30. Doi: http://doi.org/f9m4qn

19. Sugano K, Tack J, Kuipers EJ, Graham DY, El-Omar EM, Miura S, et al. Kyoto global consensus report on Helicobacter pylori gastritis. Gut. 2015;64:1–15. Doi: http://doi.org/cdx3.

Endoscopia digestiva alta terapéutica

CAPÍTULO 5

Dr. Albis Cecilia Hani de Ardila
Coeditora

Dr. Raúl Antonio Cañadas
Coeditor

Disfagia

Diego Fernando Pinzón Arenas

Introducción

Los trastornos de la deglución son comunes en la población general y representan una causa importante de incapacidad en pacientes con enfermedades musculares, neurológicas y en ancianos. La disfagia siempre debe considerarse un síntoma de alarma que exige una cuidadosa evaluación para precisar su etiología antes de iniciar cualquier intervención terapéutica.

La evaluación del paciente con disfagia comienza con una cuidadosa historia clínica, la cual puede revelar el diagnóstico hasta en el 80 % de los casos. Las metas de un adecuado interrogatorio son distinguir el origen de la disfagia guiada por síntomas que pueden sugerir origen orofaríngeo o esofágico y una posible etiología estructural o motora. Como resultado de este abordaje clínico se define el abordaje paraclínico pertinente.

Definición

El término *disfagia* se deriva de las raíces griegas "δυς–" (dificultad) y "φαγια" (la acción de comer). La disfagia se caracteriza por la transferencia anormal del bolo desde la boca al estómago, lo cual puede comprometer las fases oral, faríngea o esofágica de la deglución **(1)**. Aunque puede acompañarse de dolor, el término *disfagia* no debe ser usado para describir el dolor al deglutir que semiológicamente se denomina *odinofagia*.

En la evaluación clínica se debe precisar si lo que el paciente describe es realmente disfagia o si se trata de síntomas semejantes como odinofagia, globo o disminución en la secreción salival, los cuales tienen etiologías y enfoques diagnósticos diferentes.

Además de la diferenciación entre disfagia y odinofagia, otro síntoma que en ocasiones ofrece confusiones y enfoques inadecuados es el de *globus histericus*, que es una sensación casi permanente de masa o cuerpo extraño, la cual puede, incluso, mejorar con la deglución. Los desórdenes motores mayores, la esofagitis eosinofílica y el reflujo gastroesofágico deben ser excluidos como causantes del síntoma **(2)**

El componente psiquiátrico de este síntoma es importante, y se asocia más con cuadros depresivos y obsesivos compulsivos que con cuadros histéricos, por lo que la denominación correcta debe ser solamente *globus*. Por otro lado, cada vez se reconocen más asociaciones entre *globus* y patologías como la hipertensión del esfínter esofágico superior (EES), sin que esté muy claro el significado fisiopatológico de esta asociación, y la enfermedad por reflujo gastroesofágico (ERGE). La xerostomía se acompaña frecuentemente de disfagia y es común en ancianos, presente hasta en el 16 % de los hombres y en el 25 % de las mujeres; en estos casos la disfagia se atribuye también a la disminución en la cantidad de saliva y en su capacidad de lubricación.

Clasificación

Clínicamente, la disfagia se clasifica en dos tipos: *disfagia alta* (orofaríngea), que hace referencia a la dificultad en el paso del bolo de la boca al esófago, también conocida como disfagia de

transferencia, y *disfagia baja* (esofágica), que corresponde a la alteración en el paso del bolo desde el esófago superior hasta el estómago. Una vez clasificada clínicamente de acuerdo con la fase de la deglución comprometida, el estudio etiológico de la disfagia permite subclasificarla como *disfagia mecánica* cuando se documenta una alteración estructural obstructiva o *disfagia funcional* cuando la etiología corresponde a un trastorno motor.

Etiología

La clasificación como disfagia orofaríngea o esofágica se basa en una anamnesis muy cuidadosa que permite una diferenciación del tipo de disfagia en cerca del 80–85 % de los casos **(3)**.

Disfagia orofaríngea

La disfagia orofaríngea (Tabla 1) en los pacientes jóvenes, en general, obedece a patologías musculares, membranas y anillos. En las personas de más edad, habitualmente es provocada por patología del sistema nervioso central, incluyendo accidentes cerebrovasculares, enfermedad de Parkinson y demencia. En muchos casos la etiología de la disfagia orofaríngea es evidente en el momento de la presentación dada la asociación temporal con eventos traumáticos o neurológicos.

En general, es útil hacer una distinción entre los trastornos mecánicos o estructurales y los trastornos de origen neuromuscular.

- **Causas mecánicas o estructurales:** infecciosas (absceso retrofaríngeo), tiromegalia, adenomegalias cervicales, divertículo de Zenker, neoplasias de cabeza, orofaringe y cuello, osteofitos, entre otros.

- **Trastornos neuromusculares:** accidente cerebrovascular, enfermedad de Parkinson, parálisis bulbar o de los pares craneanos, esclerosis múltiple, esclerosis lateral amiotrófica, acalasia del cricofaríngeo, disfunción del esfínter esofágico superior y miastenia *gravis*.

Tabla 1. Causas comunes de disfagia orofaríngea.

Lesiones Mecánicas (Estructurales)	**Ejemplos**
Divertículo faríngeo	• Divertículo de Zenker • Divertículo faríngeo lateral
Lesiones intrínsecas	• Carcinoma orofaríngeo • Acalasia cricofarígena • Membranas esofágicas (Plummel-Vinson) • Lesión por irradiación
Compresión extrínseca	• Osteofitos, anormalidades óseas • Tiromegalia
Trastornos funcionales (Neuromusculares)	**Ejemplos**
Sistema nervioso central	• Accidente cerebro vascular • Trauma craneoencafálico • Neoplasia • Enfermedad de Parkinson • Esclerosis múltiple • Esclerosis amiotrófica lateral • Enfermedad de Huntington
Sistema nervioso periférico	• Poliomilelits • Ataxia motora • Tabes dorsal
Transmisión neuromuscular	• Miastenia gravis
Miopatías	• Polimiositis • Dermatopolimiositis • Distrofias musculares • Miopatía por alcohol • Toritoxicosis, hipotiroidismo • Amiloidosis • Síndrome de Cushing

Fuente: adaptada de (3).

Disfagia esofágica

Al igual que en la disfagia orofaríngea, en el enfoque de la disfagia esofágica es importante diferenciar los trastornos estructurales de los desórdenes motores y funcionales (Tabla 2).

Dentro de las alteraciones estructurales hay dos tipos de afecciones que tienen mayor probabilidad de provocar disfagia:

- **Patologías de la mucosa (intrínsecas):** que generan estenosis de la luz y pueden ser secundarias a inflamación, fibrosis o neoplasias. La estenosis esofágica péptica y el cáncer esofágico explican más de la mitad de los casos de disfagia esofágica mecánica. Otras posibles etiologías son: cuerpo extraño o impactación alimentaria (usualmente causa de disfagia aguda), estenosis, anillos o bandas y membranas esofágicas (síndrome de Plummer-Vinson) lesiones por cáusticos, lesiones posirradiación, esofagitis infecciosa, esofagitis eosinofílica, entre otras.

- **Patologías mediastinales (extrínsecas):** que obstruyen el esófago por invasión directa o por compresión como ocurre en casos de tumores (linfomas, tumores primarios adyacentes de pulmón, tráquea y metástasis ganglionares) infecciones (tuberculosis, histoplasmosis). Otras posibles causas de compresión extrínseca incluyen aurícula dilatada y aneurisma aórtica.

Tabla 2. Causas comunes de disfagia esofágica.

Lesión	Ejemplos
Lesiones mecánicas 1. Enfermedades de la mucosa 2. Lesiones intrínsecas 3. Compresión extrínseca	Enfermedad por reflujo gastroesofágico, esofagitis infecciosa, esofagitis por píldora, lesión por radiación, ingestión de cáusticos
	Estenosis péptica, anillo de Schatzki leiomioma, linfoma, hernia hiatal
	Tumores mediastinales (cáncer de pulmón, linfoma, estructuras vasculares, cambios posquirúrgicos (fundoplicatura)
Desórdenes motores 1. Primarios 2. Secundarios	Acalasia, obstrucción de la salida de la unión esofagogástrica, espasmo esofágico difuso, esófago de Jackhammer y aperistaltisis esofágica
	Enfermedad colagenovascular o escleroderma, CREST, diabetes *mellitus*, hipotiroidismo, alcoholismo
Disfagia funcional	

Fuente: adaptada de (3).

Las principales etiologías de disfagia esofágica de origen motor son:

1. Acalasia (idiopática y asociada con enfermedad de Chagas)
2. Esclerodema
3. Otros trastornos de la motilidad como el espasmo esofágico difuso y la peristalsis inefectiva

La disfagia funcional se define, de acuerdo con los criterios de Roma IV, como una sensación de paso anormal a través del esófago de alimentos sólidos o líquidos en ausencia de anormalidad estructural en la mucosa esofágica como causa del síntoma; de igual forma, debe ser descartada la enfermedad por reflujo gastroesofágico, la esofagitis eosinofílica y los trastornos motores esofágicos mayores (acalasia, obstrucción del tracto de salida de la unión esofagogástrica, espasmo esofágico difuso, esófago en jackhammer y aperistaltisis esofágica). Todos los criterios deben cumplirse durante los últimos tres meses con inicio de los síntomas por lo menos seis meses antes del diagnóstico **(4,5)**.

Epidemiología

La verdadera prevalencia de la disfagia es desconocida, pero distintos estudios epidemiológicos estiman que su prevalencia entre individuos mayores de 50 años se encuentra entre el 16–22 % y, en este grupo etario, el 35 % de la población urbana se queja de disfagia al menos una vez a la semana; usualmente asociada a sensación de *globus* y síntomas de reflujo **(6)**. Para poblaciones especiales en las que se encuentran pacientes con trauma craneoencefálico, historia de accidente

cerebrovascular, o enfermedad de Parkinson, la prevalencia de la disfagia orofaríngea alcanza rangos entre el 30–50%. Se estima que en los geriátricos, hasta el 60 % de sus ocupantes presenta dificultades para la alimentación secundaria a disfagia y en quienes la asociación de disfagia orofaríngea y broncoaspiración se ha relacionado con mortalidad anual del 45 % **(7).**

En pacientes ancianos sin disfagia y que se encuentran en relativamente buenas condiciones de salud, los cambios en la deglución y en el peristaltismo esofágico asociados con la edad rara vez precipitan verdaderos síntomas de disfagia.

Fisiopatología

La deglución es un proceso dirigido por el centro especializado en el bulbo raquídeo (centro de la deglución) y, como se mencionó previamente, involucra tres fases en las cuales participan diferentes mecanismos fisiológicos **(8)**, las cuales pueden afectarse por causas de naturaleza anatómica o funcional a distinto nivel. Estas fases se describen a continuación:

- **Fase oral:** el alimento ingresa a la cavidad oral, donde se realiza la masticación y formación del bolo.

- **Fase orofaríngea:** la lengua se eleva e impulsa el bolo hacia la faringe, el paladar blando se eleva para sellar la nasofaringe, la laringe y el hueso hioides se desplazan hacia delante y arriba, la epiglotis se mueve hacia atrás y abajo para cerrarse, se interrumpe la respiración y los músculos faríngeos se contraen con lo que la faringe se acorta.

- **Fase esofágica:** se relaja el esfínter esofágico superior, el bolo entra al esófago, el esófago se contrae secuencialmente, se relaja el esfínter esofágico inferior y el bolo llega al estómago. Esta fase es realizada mediante un reflejo peristáltico fundamentalmente autónomo coordinado por el sistema nervioso entérico situado en la pared del esófago.

Los dos mecanismos básicos responsables por la disfagia incluyen tanto desórdenes de la función motora de la orofaringe o del esófago (causas funcionales) o estrechamiento/estenosis de la luz de la orofaringe o del esófago (causas mecánicas o anatómicas).

La mayoría de los casos de disfagia orofaríngea se relacionan con alteración en la función motora, mientras que la disfagia esofágica puede resultar tanto de alteraciones motoras como de causas mecánicas o anatómicas.

Manifestaciones clínicas

Los pacientes con *disfagia orofaríngea* refieren dificultad para iniciar la deglución usualmente asociada a tos, broncoaspiración, regurgitación nasal, voz nasal (incluso disartria, que puede asociarse con debilidad de otros grupos musculares); así mismo, el gorgoteo posdeglución sugiere divertículo de Zenker. El sitio de localización de la disfagia referida por el paciente puede, ayudar aunque cabe recordar que esta no es muy específica; hasta un 15–30 % de los pacientes con obstrucción esofágica refieren sensación que se localiza hacia la región cervical. En general, la disfagia orofaríngea casi nunca es el síntoma principal sino uno más de los componentes de un complejo sintomático que usualmente sugiere enfermedad neuromuscular de base, lo que contrasta con la disfagia esofágica en la cual la disfagia es el síntoma más prominente.

La búsqueda de otros síntomas neurológicos o neuromusculares incluyendo el antecedente reciente de accidentes cerebrovasculares, debilidad muscular y fatiga son datos importantes que sugieren el diagnóstico.

La *disfagia esofágica* puede llevar a síntomas que se localizan en las regiones subesternal o epigástrica, aunque algunos pacientes pueden referir sus síntomas en el cuello o en la escotadura supraesternal. En general, si la sensación de disfagia se localiza en el tórax o el abdomen, la causa tiene un origen esofágico. La ubicación que refiere el

paciente para los síntomas obstructivos corresponde al sitio real de la lesión en aproximadamente el 75 % de los casos **(9).** Otros síntomas en relación con disfagia esofágica son: dolor torácico, regurgitación tardía de alimentos no digeridos, que puede sugerir la presencia de un gran divertículo de Zenker, o estasis esofágica distal (estenosis péptica, acalasia o lesión maligna).

En el abordaje del paciente con disfagia esofágica, la historia clínica es fundamental y algunas preguntas como: ¿qué clase de alimentos producen los síntomas (sólidos o líquidos)?, ¿la disfagia es intermitente o progresiva?, ¿se asocia a pirosis? Estas preguntas son importantes para sugerir una causa mecánica o funcional y postular la etiología más probable (Tabla 3).

Tabla 3. Disfagia esofágica: desórdenes mecánicos frente a desórdenes funcionales.

Historia	Desorden Mecánico (Estructural)	Desorden Funcional (Motor)
Inicio	Gradual o repentino	Generalmente gradual
Progresión	Frecuente	Usualmente no
Tipo de bolo	Sólidos (a menos que haya alto grado de obstrucción)	Sólidos o líquidos
Relación con la temperatura	No	Empeora con los líquidos fríos; puede mejorar con líquidos calientes

Fuente: adaptada de (3).

Diagnóstico

En la aproximación al paciente con disfagia, existen puntos clave a determinar en la historia clínica, los cuales se orientan para diferenciar si se trata de disfagia alta o baja y distinguir si su naturaleza se debe a una causa mecánica o a un trastorno motor (Figura 1).

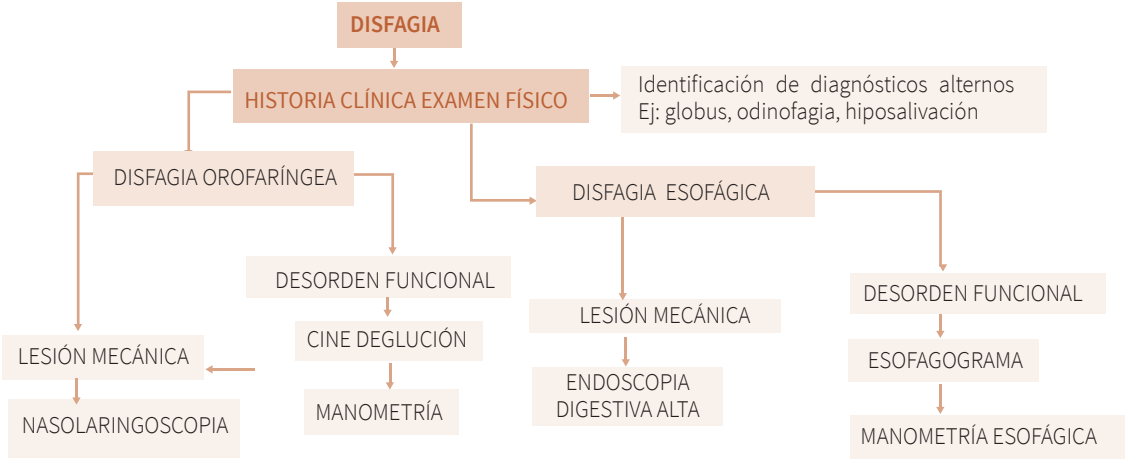

Figura 1. Algoritmo para la evaluación del paciente con disfagia.
Fuente: adaptada de (4).

Es fundamental interrogar al paciente acerca de la ubicación anatómica del síntoma, tipos de alimentos con los cuales se presenta (sólidos o líquidos), periodicidad en el tiempo (continua, intermitente o progresiva) y tiempo de duración de los síntomas.

Las alteraciones del sistema nervioso central y los desórdenes neuromusculares constituyen las causas más frecuentes de disfagia orofaríngea, así que signos como hemiparesia, disfasia, disartria, ataxia, temblor, disquinesia, entre otros, apuntan hacia origen orofaríngeo de la disfagia.

Una vez que se sospeche disfagia esofágica, la historia puede ayudar a diferenciar causas mecánicas de causas neuromusculares. El paciente que refiere disfagia tanto para líquidos como para sólidos sugiere un trastorno motor, en tanto que si la disfagia es sólo para sólidos o ha sido progresiva, sugiere un desorden mecánico. Los pacientes con disfagia episódica no progresiva para sólidos sin pérdida significativa de peso a menudo presentan una membrana o anillo esofágico (anillo de Schatzki). La presencia de compromiso sistémico, especialmente pérdida de peso, obliga a descartar un proceso maligno.

La odinofagia asociada sugiere inflamación en el nivel de la mucosa esofágica y las causas más frecuentes son la esofagitis por píldora, las esofagitis infecciosas (cándida, herpes, citomegalovirus), y la esofagitis péptica ulcerada. Igualmente, los pacientes con enfermedades del colágeno (escleroderma, síndrome CREST) a menudo presentan alteraciones motoras esofágicas que causan disfagia.

El examen físico provee claves para encontrar la causa de la disfagia, particularmente al identificar signos de disfunción neuromuscular en pacientes con disfagia orofaríngea. Se debe evaluar el estado nutricional y el peso corporal, los cuales sugieren la severidad y cronicidad de la enfermedad. El examen de cabeza y cuello puede revelar adenomegalias, masas cervicales o irradiación previa.

La presencia de fasciculaciones, debilidad o fatigabilidad puede reflejar enfermedad de neurona motora superior, miopatía o miastenia *gravis;* así mismo, el examen neurológico puede dar pistas sobre déficits motores o sensitivos focales sugestivos de eventos cerebrovasculares. De la misma manera, evidencia de estigmas de enfermedades del colágeno (calcinosis, esclerodactilia, telangiectasia, Raynaud) pueden señalar el origen de la disfagia en un desorden motor esofágico.

Evaluación paraclínica

La evaluación inicial (radiográfica y endoscópica) del paciente con disfagia se orienta con la sospecha de origen orofaríngeo o esofágico. La meta en la evaluación de los pacientes con disfagia alta incluye identificar causas estructurales, valorar la integridad de la deglución orofaríngea, evaluar el riesgo de broncoaspiración y determinar si el patrón de la disfagia es susceptible de manejar con terapia.

El mejor estudio inicial en disfagia orofaríngea es *la videofluoroscopia* o cineradiografía de deglución (también conocido como trago de bario modificado) **(10)** (Figuras 2 y 3) que permite la evaluación de la fase orofaríngea y esofágica de la deglución, con capacidad de definir estenosis anatómicas, anomalías congénitas, compresión, neoplasias, divertículos, evaluar los movimientos de las estructuras y el paso del bario a través de la cavidad oral, faringe y esófago.

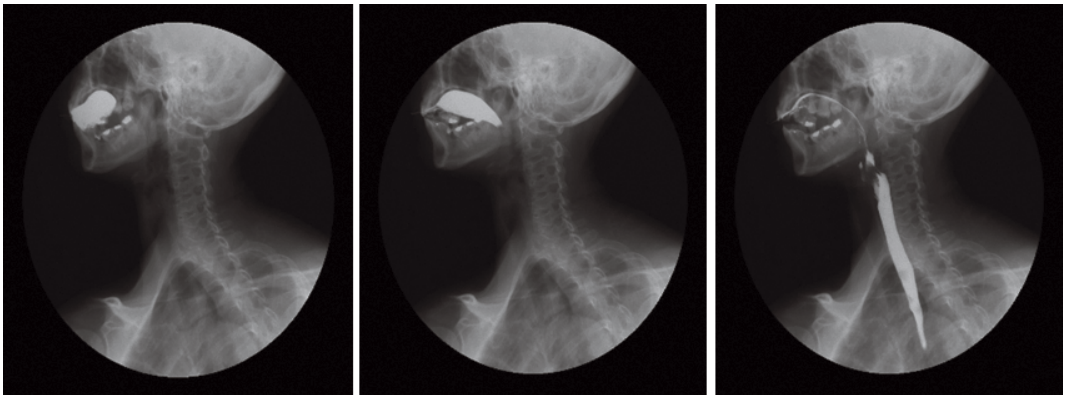

Figura 2. Secuencia normal deglutoria en fase orofaríngea.
Fuente: cortesía archivo Hospital Universitario San Ignacio, Bogotá.

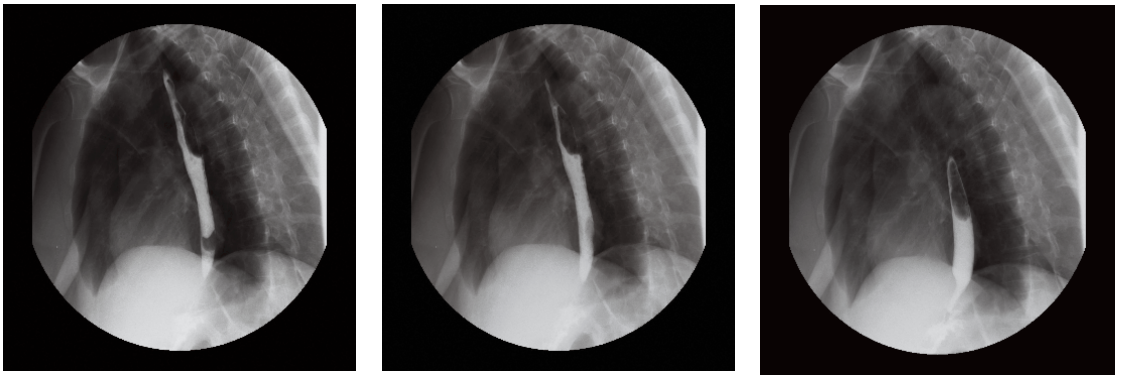

Figura 3. Secuencia normal deglutoria en fase esofágica.
Fuente: cortesía archivo Hospital Universitario San Ignacio, Bogotá.

La videofluoroscopia permite determinar la presencia de broncoaspiración o retención de bario posterior a la deglución (Figura 4). También es posible evaluar el efecto de la consistencia del bolo alimentario en el desencadenamiento de las alteraciones, por medio del uso de bolos de bario de diferentes consistencias; pacientes con alteración de la contracción faríngea usualmente tienen mayor retención faríngea con líquidos espesos y sólidos que con líquidos claros. De esta manera, el estudio también permite orientar una dieta individualizada que incluyan los alimentos que el paciente puede deglutir en forma segura.

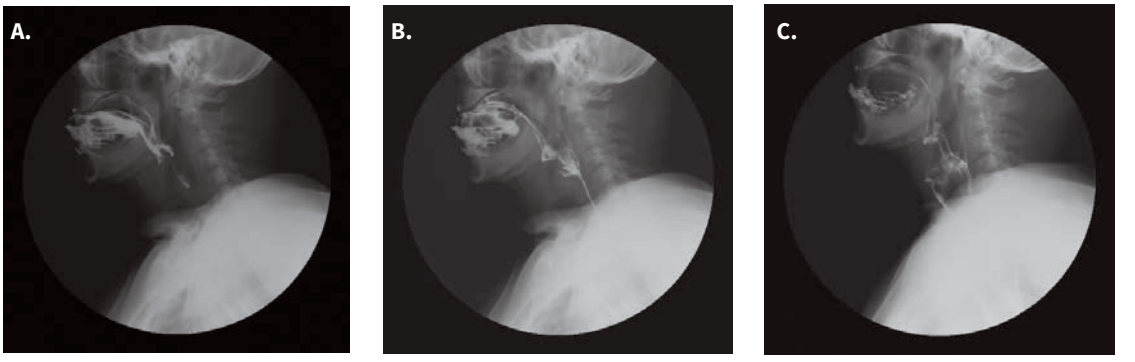

Figura 4. Videofluoroscopia en paciente con antecedente de accidente cerebrovascular (ECV) isquémico con disfagia y episodios de tos con la ingesta. Secuencia con consistencia blanda en donde se observa abundante residuo del medio de contraste en valléculas y senos piriformes con aspiración del medio de contraste (Figura 4c).
Fuente: cortesía archivo Hospital Universitario San Ignacio, Bogotá.

También es posible con este método evaluar la efectividad de las maniobras compensatorias diseñadas para mejorar la depuración faríngea y disminuir la aspiración. Por ejemplo, la flexión del cuello o la retención de la respiración antes de la deglución pueden reducir la aspiración, en pacientes con debilidad faríngea unilateral el girar la cabeza hacia el lado comprometido puede mejorar la depuración faríngea al desviar el bolo hacia la pared que tiene adecuada contracción.

Existen algunos hallazgos comunes de la videofluoroscopia que vale la pena comentar: la impresión del cricofaríngeo es un hallazgo radiográfico común que se encuentra en el 5–19 % de los estudios de deglución y, por ende, será un hallazgo común en pacientes con disfagia; con relativa frecuencia este hallazgo acompaña a otras alteraciones orofaríngeas o esofágicas que pueden explicar la disfagia por lo que se puede cuestionar sí el hallazgo de la impresión del cricofaríngeo por sí solo explica la disfagia. En general, se puede asumir que la impresión del cricofaríngeo puede tener significado fisiopatológico en dos circunstancias, cuando se ha excluido etiología esofágica con estudio radiológico, endoscópico y manométrico y cuando se identifica disfunción faríngea neuromuscular.

Con alguna frecuencia, se pueden encontrar divertículos laterales que se originan en la vallécula, no tienen mayor significado fisiopatogénico y no deben ser confundidos con el divertículo de Zenker (Figura 5).

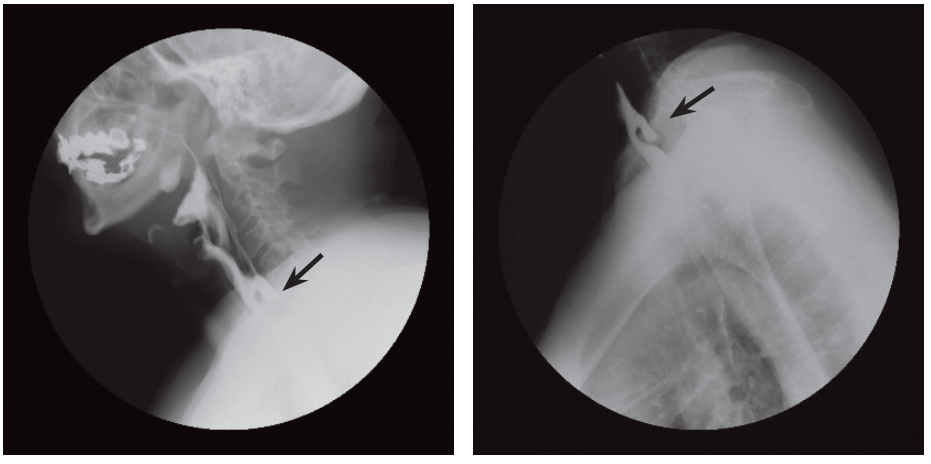

Figura 5. Esofagograma en paciente con síntomas de atoramiento, episodios de tos relacionados con la ingesta de sólidos y emesis postprandial. Se observa llenado parcial de divertículo de Zenker.
Fuente: cortesía archivo Hospital Universitario San Ignacio, Bogotá.

La nasofibrolaringoscopia permite la visualización directa de las superficies mucosas de la cavidad oral, la nasofaringe, la faringe y la laringe; este es el mejor método para la identificación de lesiones mucosas o estructurales de la orofaringe y permite también la toma de biopsias **(11)**. Una vez realizadas la videofluoroscopia y la nasofibrolaringoscopia se pueden complementar con tomografia axial o resonancia magnética nuclear en pacientes con eventos cerebrovasculares, tumores del sistema nervioso central, cabeza o cuello.

La evaluación inicial de los pacientes con disfagia esofágica puede incluir un trago de bario o una endoscopia digestiva alta. La endoscopia se necesita casi siempre sea diagnóstica o terapéutica, razón por la cual muchos clínicos utilizan la endoscopia como examen diagnóstico inicial y esta indicación representa el 20 % de las endoscopias realizadas en Estados Unidos (12). Entre las ventajas de la endoscopia están: detectar lesiones mucosas, obtener muestras para estudio histológico y ofrecer el potencial terapéutico de la dilatación (Figura 6).

El trago de bario puede ser útil en pacientes con divertículo de Zenker, divertículo epifrénico o hernias paraesofágicas y, finalmente, puede servir como guía para endoscopias subsecuentes en pacientes con estenosis apretadas que requieren dilatación endoscópica bajo visión fluoroscópica (Figura 7).

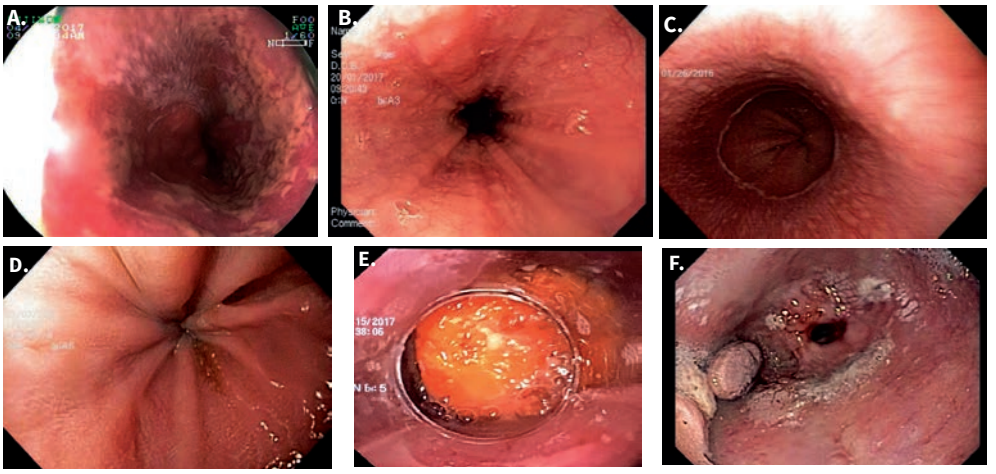

Figura 6. Causas frecuentes de disfagia en endoscopia. a. Esofagitis por cándida (lesiones en placas blanquecinas y algodonosas). b. Esofagitis eosinofílica (mucosa de aspecto traquelizado). c. Anillo de Schatzki. d. Fundoplicatura apretada (unión gastroesofágica puntiforme). e. Cuerpo extraño impactado en tercio distal esofágico. f. Estenosis en tercio distal de origen péptico.

Fuente: cortesía archivo Hospital Universitario San Ignacio, Bogotá.

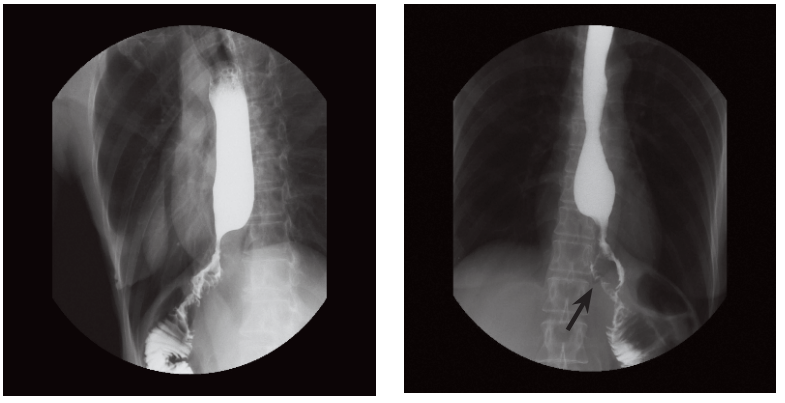

Figura 7. Esofagograma en paciente con antecedente de adenocarcinoma gástrico temprano, en quien se realizó gastrectomía total con anastomosis esofagoyeyunal. Síntomas de disfagia esofágica 1 año después. Se observa dilatación esofágica con retención de medio de contraste, se documentó mediante esofagoscopia y biopsias recaída local avanzada tumoral ocupante del 90 % de la luz.

Fuente: cortesía archivo Hospital Universitario San Ignacio, Bogotá.

Manometría esofágica

La manometría esofágica es el patrón de oro para estudiar los desórdenes motores del esófago y es particularmente útil para el diagnóstico de acalasia, espasmo esofágico difuso y alteraciones asociadas a CREST **(13)**. En pacientes con disfagia esofágica sin diagnóstico después de endoscopia y trago de bario, la manometría identifica anormalidades hasta en el 90 % de los casos.

Manometría de alta resolución

La utilidad de la manometría de alta resolución es superar las limitaciones de los sistemas de la manometría esofágica convencional a través de tecnologías electrónicas avanzadas. La clave de este desarrollo está determinado por el aumento en el número de sensores de presión en el catéter del equipo de alta resolución (36 en total), los cuales se encuentran a

una distancia entre ellos menor de 2 cm. Esto permite evaluar la presión intraluminal a través de toda la extensión del esófago y en los esfínteres. Cada sensor tiene sensibilidad circunferencial **(14,15)**.

Igualmente, la manometría de alta resolución ha mejorado la habilidad de predecir el fallo o el éxito en el movimiento del bolo a través el esófago, comparado con la manometría convencional, y la ocurrencia de eventos de reflujo. Los componentes de la barrera antirreflujo pueden ser muy bien distinguidos, así como la interacción dinámica entre ellos. Los registros de la manometría de alta resolución revelan la compleja anatomía funcional del esófago y sus esfínteres. El monitoreo de la presión del esfínter esofágico inferior y el reconocimiento de relajaciones espontáneas transitorias del mismo pueden ser evaluadas con mayor precisión que en los equipos de manometría convencionales **(15)**.

La manometría de alta resolución revela la acción dinámica del esfínter esofágico superior, el carácter segmentario de la perístasis esofágica y la anatomía funcional de la unión gastroesofágica. En segundo lugar, los *plots* espacios temporales construidos a partir de los datos obtenidos por el sensor de presión, proporcionan una representación exacta de la relación entre la fuerza de cierre (fuerza contráctil) fuerza de *clearance* y la resistencia al flujo (nadir y gradiente de presión a través de la unión esofagogástrica). Todos estos factores son necesarios para la apreciación completa de la biomecánica del transporte del bolo **(15)**.

Otras ventajas son que disminuye el tiempo necesario para el estudio y que la colocación del catéter es rápida y fácil. Las desventajas son que se trata de un equipo costoso y que la falta de experiencia en la interpretación de los registros espaciotemporales trae el riesgo de sobrediagnóstico de registros de dismotilidad esofágica insignificantes **(15)**.

Las indicaciones para realizar una manometría de alta resolución son disfagia funcional, dolor torácico inexplicado no cardiogénico y a pacientes durante el preoperatorio de cirugía antirreflujo o la sospecha de trastorno motor asociado a enfermedad por reflujo gastroesofágico **(14,15)**.

Interpretación

La clasificación de Chicago categoriza los desórdenes de motilidad esofágica en la manometría de alta resolución mediante diagramas de presión. Hasta la actualidad 3 consensos se han realizado para establecer esta clasificación llevándose a cabo el último en el año 2014 donde se establecieron los más recientes ajustes para los criterios de la clasificación de Chicago 3.0 **(16).**

La evaluación debe ser realizada por etapas, se debe comenzar con la evaluación del esfínter esofágico inferior (EEI) y su relajación para luego evaluar los diferentes parámetros de presión topográfica esofágica durante cada deglución y así definir los diferentes trastornos de la motilidad.

Durante la evaluación del EEI se identifica la presión basal y la existencia de hernia hiatal, mediante el *punto de inversión de presión* (PIP) que en condiciones normales se encuentra por encima del borde proximal de EEI. Después mediante la *presión integrada de relajación* (IRP, por sus siglas en inglés) que toma mediante el software los primeros 10 segundos a partir del inicio de la deglución, lo cual facilita la medición del promedio de más baja presión durante 4 de los 10 segundos medidos. Un IRP > de 15 mm Hg significa un aumento de la resistencia en el tránsito del bolo en la unión esofagogástrica y se considera patológico.

Posteriormente, se determina si la actividad peristáltica es normal, fallida o si existen zonas de presión de contorno isobárico menores a 20 mm Hg como la presión mínima necesaria para el tránsito del bolo. Adicionalmente se tienen en cuenta variables como el *punto de desaceleración contráctil* (CDP) lugar donde ocurre la desaceleración en la velocidad del frente de la onda peristáltica, localizado en el tercio distal del esófago cercal a EEI. La *latencia distal* (DL) que indica si la contracción es prematura y si existe alteración en la inhibición normal del cuerpo esofágico que regula la velocidad de propagación de la onda, su valor no debe ser inferior a 4,5 s. La fuerza contráctil esofágica es evaluada en la manometría de alta resolución teniendo en cuenta la presión, el tiempo y la distancia en los dos tercios distales del esófago y se

denomina *integral de contractilidad distal* (DCI), su valor normal es < de 5 000 mm Hg/cm/s (Figura 8). Con las herramientas previamente mencionadas se procese a utilizar la clasificación de Chicago para establecer el diagnóstico más apropiado de trastornos motores esofágicos (Figura 9).

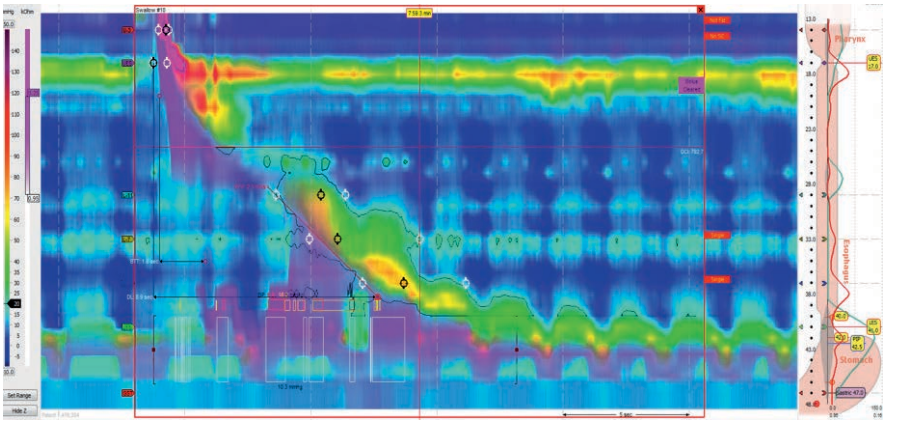

Figura 8. Manometría esofágica de alta resolución más impedanciometría. Trazo de una deglución realizado en paciente sin alteraciones motoras con motilidad esofágica normal (Chicago 3.0). El contorno isobárico de las zonas de presión de 20 mm Hg durante la deglución se encuentra demarcado en el recuadro rojo por una línea negra. La impendaciometría se encuentra representada por el color púrpura, en este caso con aclaramiento completo del bolo.

EES: esfínter esofágico superior; EEI: esfínter esofágico inferior; ID: inicio de la deglución; IRP: presión integrada de relajación; LD: latencia distal; CDP: punto de desaceleración contráctil.
Fuente: cortesía archivo Hospital Universitario San Ignacio, Bogotá.

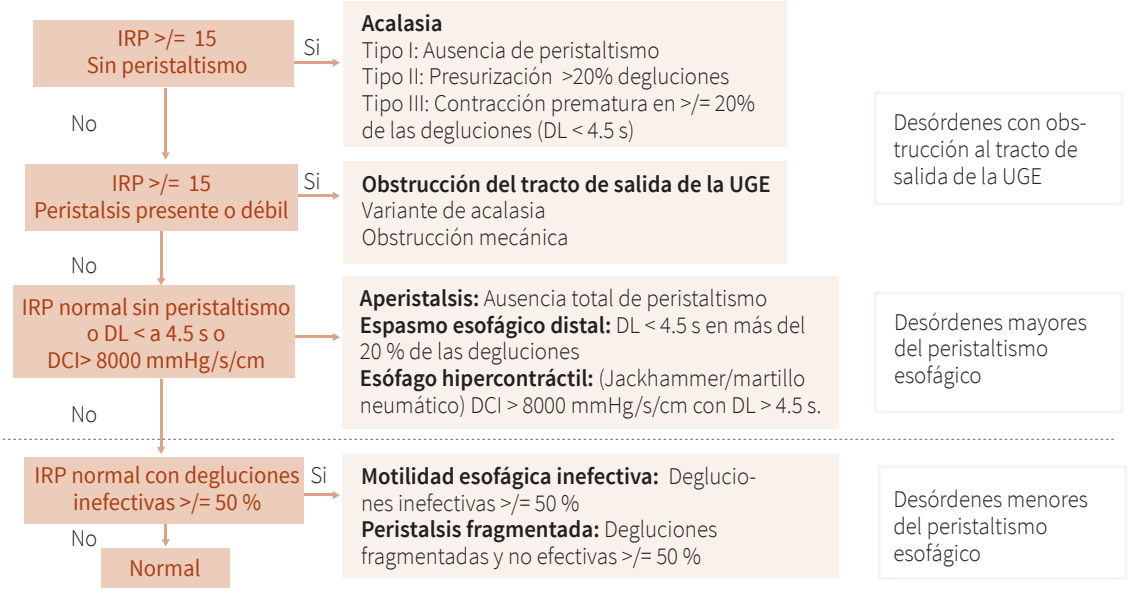

Figura 9. Flujograma diagnóstico de los trastornos motores esofágicos.

DCI: integral de contractilidad distal; DL: latencia distal; IRP: presión integrada de relajación; UGE: unión gastroesofágica.
Fuente: adaptada de (16).

Tratamiento

Disfagia orofaríngea

En la mayoría de los pacientes con disfagia orofaríngea, la causa son trastornos neurológicos y neuromusculares. Una vez identificados estos, el tratamiento puede ser dirigido a la causa específica (enfermedad de Parkinson, miastenia *gravis,* polimiositis, etc.); en tanto que otros casos el desorden neurológico de base pueden no tener terapia específica, por lo que se requiere una aproximación con un equipo multidisciplinario con modificaciones dietarias, terapia de deglución, rehabilitación neurológica, entre otros.

Disfagia esofágica (Figura 10)

Es importante reconocer que usualmente los pacientes con disfagia esofágica tienen una causa mecánica o motora identificable que requiere adecuada investigación para dirigir una terapia específica. Las recomendaciones no específicas aplicables a todos los pacientes incluyen una adecuada masticación, evitar comer de prisa y mantener una posición erguida durante la alimentación. La terapia específica para las causas esofágicas de disfagia depende de su etiología, particularmente, si es causada por una estenosis mecánica (estenosis péptica, anillo esofágico, o un desorden motor acalasia, espasmo esofágico, perístasis inefectiva).

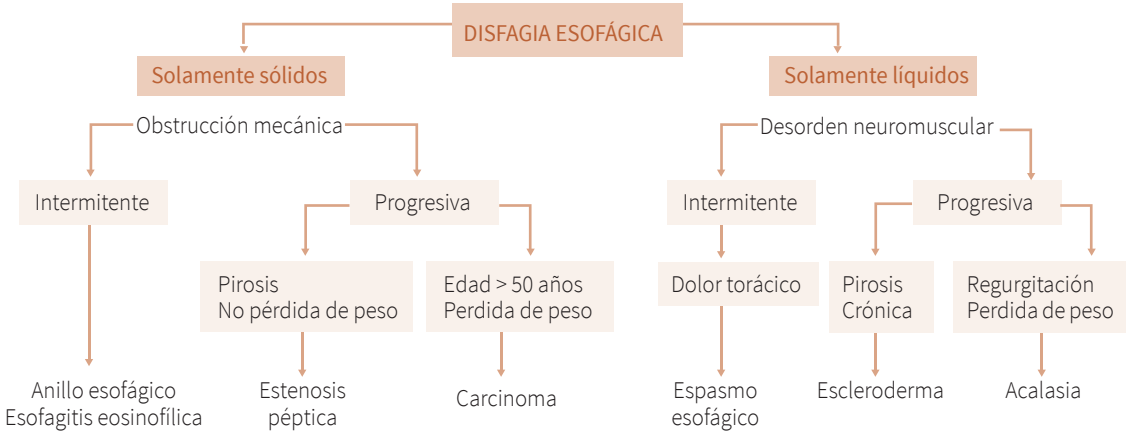

Figura 10. Algoritmo para la evaluación clínica del paciente con disfagia esofágica.
Fuente: adaptada de (3).

Estenosis esofágica mecánica

El manejo de las causas mecánicas de disfagia consiste en dilatación con bujías de Savary o balón. Se estima que el 60–70 % de las estenosis esofágicas benignas en Estados Unidos son secundarias a enfermedad por reflujo gastroesofágico **(17)**. La terapia antirreflujo agresiva con inhibidores de la bomba de protones mejora la disfagia y disminuye el número de dilataciones esofágicas necesarias en los pacientes con estenosis esofágica péptica.

Las estenosis esofágicas deben ser dilatadas de manera progresiva con bujías de Savary flexibles o balones. No se ha establecido la superioridad de un tipo de dilatador con respecto a otro **(18)**, por lo que la elección entre los tipos de dilatadores debería basarse en la disponibilidad de los dilatadores en una institución determinada y la experiencia del operador de manera convincente.

Si se realiza una dilatación con bujías, la primera bujía que se pase debe tener un diámetro aproximadamente igual al diámetro estimado de la estenosis. Se introducen bujías de un diámetro cada vez mayor hasta que se encuentre la primera resistencia, luego de lo cual no se pasan más de dos bujías durante una sesión. Si se usan dilatadores de balón, la dilatación inicial habitualmente debería estar limitada a un diámetro no mayor a 15 mm.

El tamaño de la dilatación inicial de la estenosis no parece influir sobre la recurrencia de la estenosis ni

la necesidad de una dilatación ulterior, por lo que hay poco que avale el concepto que las estenosis deben ser dilatadas de manera agresiva para impedir la recurrencia. El grado de dilatación de un paciente individual debería basarse en la respuesta sintomática al tratamiento y en las dificultades encontradas durante el procedimiento de dilatación. La mayoría de los pacientes experimentan alivio de la disfagia dilatando hasta un diámetro entre 18 y 20 mm. Por lo general, no conviene dilatar las estenosis a un diámetro mayor a 2 cm.

Otros pacientes en los que la dilatación esofágica es efectiva incluyen aquellos con anillo esofágico inferior (anillo de Schatzki) disfagia posfundupli-catura o los pacientes con obstrucción esofágica maligna.

El tratamiento de elección para el anillo de Schatzki es la dilatación con bujías de Savary, aunque también se ha descrito la ruptura de los anillos realizando cortes en los cuatro cuadrantes; pero, a pesar de un adecuado resultado endoscópico, los síntomas típicamente reaparecen, por lo que se requieren dilataciones periódicas.

Posterior a cirugía antirreflujo (funduplicatura) la disfagia es común y usualmente mejora de forma espontánea; en los casos de disfagia persistente, la dilatación esofágica puede proporcionar una mejoría sintomática **(19).**

La inserción de *stents* esofágicos es una alternativa efectiva de manejo paliativo, especialmente, en pacientes con lesiones neoplásicas no resecables quirúrgicamente.

Alteraciones motoras esofágicas

Los principales trastornos motores esofágicos incluyen acalasia, espasmo esofágico difuso, esófago hipercontractil, esfínter esofágico inferior hipertenso, peristalsis inefectiva y trastornos motores asociados a enfermedades del colágeno (Tabla 4) **(20).**

Tabla 4. Disfagia esofágica: desórdenes mecánicos frente a desórdenes funcionales.

Alteración funcional	Diagnóstico	Hallazgo Manométrico
NO COORDINACIÓN	Acalasia	Ausencia de peristasis distal* EE hipertónico (>45 mm)** Relajación incompleta de EE (presión residual>8mmHg)** Aumento de la presión intraesofágica**
MOTILIDAD INCOORDINADA	Espasmo Esofágico Difuso	>20% Ondas simultáneas con peristalsis intermitente* Contracciones repetitivas (>3picos)** Duración prolongada (>6 seg)** Contracciónes retrogradas** Relajación incompleta del EEI**
TRASTORNOS HIPERCONTRÁCTILES	Esófago en Cascanuecces	Amplitud >180 mmHg* Duración distal >6 seg**
	Eei Hipertónico	Presión basal EEI>45mm Hg* Relajación incompleta del EEI**
TRASTORNOS HIPOCONTRÁCTILES	Peristálsis Inefectiva	>30% de ondas no transmitidas*** Amplitud distal<30 mmHg en más de 30 degluciones***
	EEI Hipotónico	Presión basal del EEI <10 mm Hg

*Requerido para el diagnóstico. ** Puede verse pero no es requisito. ***uno o ampos pueden verse.
Fuente: adaptada de (3).

La acalasia es el trastorno motor esofágico tratable que más se presenta con síntomas de disfagia y regurgitación. La disfagia usualmente es peor con sólidos, pero puede ocurrir con sólidos o líquidos. La acalasia primaria se caracteriza por infiltración inflamatoria del plexo mientérico de la pared esofágica, lo que conlleva daño neuronal. Este proceso compromete de forma preferencial las neuronas inhibitorias que producen óxido nítrico, las cuales se encargan de la relajación del

músculo liso esofágico; esto resulta en ausencia de perístasis esofágica distal y relajación incompleta del esfínter esofágico inferior (Figura 11 y 12). La acalasia secundaria puede resultar de una infección (*trypanosoma cruzi* en la enfermedad de Chagas) o por neoplasias que comprometen el plexo nervioso esofágico o que causan un síndrome paraneopásico **(21)**.

El tratamiento de la acalasia está dirigido a disminuir la presión del esfínter esofágico inferior para que este no sea una barrera para el paso del material deglutido. La terapia farmacológica con nitratos o calcioantagonistas previo a las comidas puede mejorar la sintomatología de forma temporal, pero está limitada por sus efectos secundarios y poca efectividad.

La inyección de toxina botulínica durante endoscopia inhibe la liberación de acetilcolina en el nivel del esfínter esofágico inferior y puede ser muy efectiva para el alivio sintomático en pacientes con acalasia; sin embargo, esta mejoría es temporal, pues dos tercios de los pacientes presentan respuestas de al menos seis meses, y el tiempo medio de respuesta es de 16 meses. Aunque se trata de un tratamiento seguro, se reserva para pacientes con comorbilidades serias en quienes está contraindicado la realización de dilataciones o miotomía quirúrgica, que son tratamientos más definitivos**(22)**.

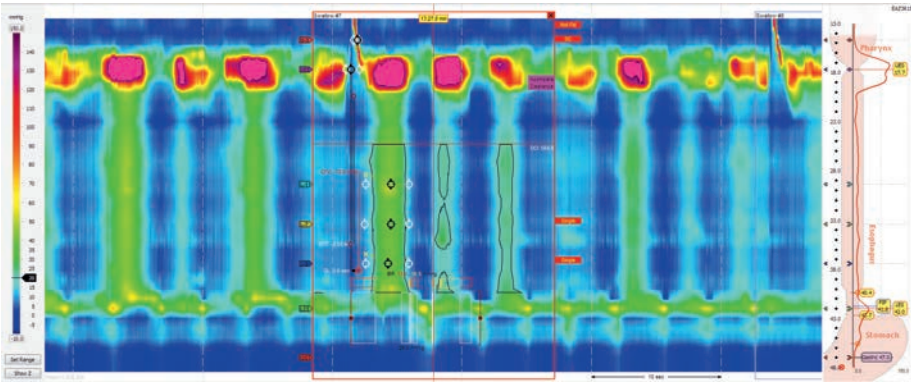

Figura 11. Manometría esofágica de alta resolución anormal. Trazo de una deglución realizado en paciente con acalasia Tipo II (Chicago 3.0). Se observa deglución fallida con panpresurización esofágica en el contorno isobárico de los 30 mm Hg sin relajación del esfínter esofágico inferior.
Fuente: cortesía archivo Hospital Universitario San Ignacio, Bogotá.

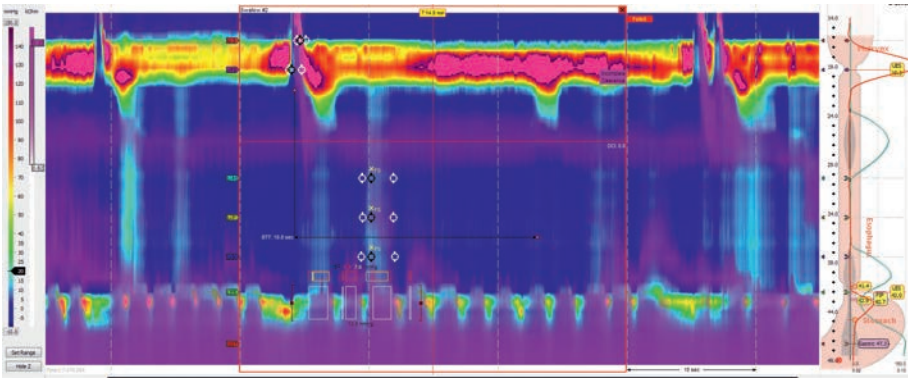

Figura 12. Manometría esofágica de alta resolución anormal. Trazo de una deglución realizado en paciente con aperístalsis esofágica (Chicago 3.0). Se observa deglución fallida, debido a la ausencia de onda contráctil peristáltica. Impedaciometría con aclaramiento incompleto del bolo.
Fuente: cortesía archivo Hospital Universitario San Ignacio, Bogotá.

La dilatación neumática y la miotomía del esfínter esofágico inferior son tratamientos que, de forma consistente, han logrado disminuir los síntomas y el vaciamiento esofágico en pacientes con acalasia. Si se utilizan balones con diámetros de 30–40 mm para la dilatación neumática, se produce una disrupción de las fibras del esfínter esofágico inferior. La mejoría se alcanza en el 60–85 % de pacientes con la primera dilatación, pero hasta el 50 % requiere una segunda dilatación en los siguientes 5 años. La miotomía quirúrgica (miotomía de Heller) es una alternativa a las dilataciones en el tratamiento de la acalasia, se recomienda en pacientes menores de 40 años, quienes tienen menos comorbilidades y responden pobremente a las dilataciones. La respuesta sostenida posterior a la miotomía se ha reportado hasta del 80–85 % a 10 años y 67 % a 20 años **(23)**.

La miotomía endoscópica peroral (POEM, por sus siglas en inglés) es el equivalente endoscópico de la miotomía quirúrgica, y es la técnica más novedosa para el tratamiento de la acalasia (Video 1). El POEM utiliza los principios de la endoscopia submucosa para transformar la capa submucosa en el esófago y el estómago proximal en un túnel, a través del cual se realiza la miotomía esofágica y gástrica mediante un endoscopio flexible **(24).** Aunque la técnica fue creada para el manejo de acalasia, se ha estado explorando su uso en pacientes con otros trastornos motores como espasmo esofágico difuso y esófago hipercontráctil **(25,26)**. La series ha tenido un éxito en mejoría sintomática de hasta el 93 % **(27).**

Código QR 1. Mucosectomia peroral endoscópica

Otros trastornos motores

Los pacientes con espasmo esofágico, esófago en cascanueces y esfínter esofágico inferior hipertenso presentan de forma más frecuente dolor torácico que disfagia. El manejo de la disfagia en estos pacientes ha incluido manejo con nitratos, calcioantagonistas y anticolinérgicos con resultados variables. Estudios reportan la utilidad a corto plazo de la inyección de toxina botulínica para el manejo de estas alteraciones **(28)**.

Los trastornos hipocontráctiles (perístasis inefectiva asociada con síndrome de CREST o enfermedad por reflujo gastroesofágico) pueden producir síntomas de disfagia no obstructiva y el tratamiento médico agresivo para el reflujo es el factor terapéutico más importante para el manejo de la disfagia en estos pacientes **(29).**

Nuevos conceptos en disfagia

Con la inversión de la campana poblacional y el incremento en la población adulta mayor, se ha introducido el concepto desde hace unos años que describe la *disfagia sarcopénica* como una nueva entidad en ancianos. Esta requiere la existencia de dificultad en la deglución debida a la sarcopenia en los músculos masticatorios, así como en los otros grupos de la musculatura esquelética. Está caracterizada por pérdida de masa y fuerza muscular de los músculos deglutorios, como el músculo intrínseco de la lengua, los músculos de la mímica, los masticatorios, los suprahioideos, los infrahioideos, los palatinos, los faríngeos y los esofágicos; sin embargo, pueden existir paciente sarcopénicos sin disfagia y vicersa.

Esta enfermedad ya cuenta con criterios diagnósticos establecidos por la Decimonovena Reunión Anual de la Sociedad Japonesa de Rehabilitación de Disfagia **(30)**. Se tuvieron en cuenta los siguientes:

1. Presencia de disfagia
2. Presencia de sarcopenia generalizada
3. Imagenología consistente con pérdida de masa muscular deglutoria

4. Exclusión de otras causas de disfagia, excepto sarcopenia
5. Se considera que la principal causa de disfagia es la sarcopenia si hay comorbilidades causantes de sarcopenia

El diagnóstico es *definitivo* si se cumplen los criterios 1 a 4; es *probable* si se cumplen los criterios 1, 2 y 4; y es *posible* si se cumplen los criterios 1, 2 y 5 **(30)**. Esto aún no ha sido tenido en cuenta en las sociedades de gastroenterología; sin embargo, se esperaran futuros estudios y nuevos consensos para continuar la ampliación del tema.

Referencias

1. Spechler SJ. A Technical Review on Treatment of Patients with Dysphagia caused by benign disorders of the distal esophagus. Gastroenterology. 1999;117(1):233–54. Doi: http://doi.org/csj5fb.

2. Galmiche JP, Clouse RE, Bálint A, Cook IJ, Kahrilas PJ, Paterson WG, et al. Functional esophageal disorders. Gastroenterology. 2006;130(5):1459–65. Doi: http://doi.org/b2qh8d.

3. Lind C. Dysphagia: evaluation and treatment. Gastroenterol Clin N Am. 2003;32(2):553–75. Doi: http://doi.org/fvjdq8.

4. Kahrilas PJ, Smout AJ. Esophageal disorders. Am J Gastroenterol. 2010;105:747–56. Doi: http://doi.org/bsw6jh.

5. Aziz Q, Fass R, Gyawali CP, Miwa H, Pandolfino JE, Zerbib F. Functional Esophageal Disorders Gastroenterology. 2016;150(6):1368–79. Doi: http://doi.org/cbvt.

6. Lindgren S, Janzon L. Prevalence of swallowing complaints and clinical findings among 50–70 year old men and women in an urban population. Dysphagia. 1991;6(4):187–92. Doi: http://doi.org/d6vnht.

7. Siebens H, Trupe E, Siebens A, Cook F, Anshen S, Hanauer R, et al. Correlates and consequences of eating dependency in institutionalized elderly. J Am Geriatr Soc. 1986;34(3):192–8. Doi: http://doi.org/cbtp.

8. Jean A. Brain stem control of swallowing: neural network and cellular mechanisms. Physiol Rev. 2001[cited 2017 Aug 15];81(2):929–69. Available from: https://goo.gl/jCEdwW.

9. Wilcox SM, Alexander LN, Clark WS. Localization of an obstructing esophageal lesion. ¿Is the patient accurate? Dig Dis Sci. 1995;40(10):2192–6. Doi: http://doi.org/bpgzjn.

10. Martin-Harris B, Logemann JA, McMahon S, Schleicher M, Sandidge J. Clinical utility of the modified barium swallow. Dysphagia. 2000;15(3):136–41. Doi: http://doi.org/bggbgz.

11. Langmore SE, Schatz K, Olsen N. Endoscopic and videofluoroscopic evaluations of swallowing and aspiration. Ann Otol Rhinol Laryngol. 1991;100(8):678–81. Doi: http://doi.org/cbtq.

12. Lieberman DA, De Garmo PL, Fleischer DE, Eisen MG, Helfand M. Patterns of endoscopy use in the United States. Gastroenterology. 2000;118(3):619–24. Doi: http://doi.org/d232ms.

13. Kahrilas PJ, Clouse RE, Hogan WJ. American Gastroenterological Association technical review on the clinical use of esophageal manometry. Gastroenterology. 1994;107(6):1865–84. Doi: http://doi.org/cbtr.

14. Fox MR, Bredenoord AJ. Oesophageal high-resolution manometry: moving from research into clinical practice. Gut. 2008;57:405–23. Doi: http://doi.org/ctq3vh.

15. Roman S, Kharilas PJ, Challenges in the swallowing mechanism; nonobstructive dysphagia in the era of high-resolution manometry and impedance. Gastroenterology Clin N Am. 2011;40(4):823–35. Doi: http://doi.org/dtwhh3.

16. Kahrilas PJ, Bredenoord AJ, Fox M, Gyawali CP, Roman S, Smout AJ, et al. The Chicago Classification of esophageal motily disorders, V3.0. Neurogastroenterol Motil. 2015;27(2):160–74. Doi: http://doi.org/f7xmjt.

17. Neumann S, Bartolome G, Buchholz D, Prosiegel M. Swallowing therapy of neurologic patients: correlation of outcome with pretreatment variables and therapeutic methods. Dysphagia 1995;10(1):1–5. Doi: http://doi.org/bhq2r6.

18. Marks RD, Shukla M. Diagnosis and management of peptic esophageal strictures. The Gastroenterologist 1996;4(4):223–37.

19. Scolapio JS, Pasha TM, Gostout CJ, Mahoney DW, Zinsmeister AR, Ott BJ, et al. A randomized prospective study comparing rigid to balloon dilators for benign esophageal strictures and rings. Gastrointest Endosc. 1999;50(1):13–7. Doi: http://doi.org/ctrhd3.

20. Wo JM, Trus TL, Richardson WS, Hunter JG, Branum GD, Mauren SJ, et al. Evaluation and management of postfundoplication dysphagia. Am J Gastroenterol. 1996;91(11):2318–22.

21. Spechler SJ, Castell DO. Classification of oesophageal motility abnormalities. Gut. 2001;49(1):145–51. Doi: http://doi.org/c244jt.

22. Kraichely RE, Farrugia G. Achalasia: physiology and etiopathogenesis Diseases of the Esophagus. 2006;19(4): 213–23. Doi: http://doi.org/csknc5.

23. Park WG, Yeh RW, Triadafilopoulos G. Injection therapies for nonvariceal bleeding disorders of the GI tract. Gastrointest Endosc. 2006;64(3):399–411. Doi: http://doi.org/b3j7z5.

24. Khashab MA, Pasricha PJ. Conquering the third space: challenges and opportunities for diagnostic and therapeutic endoscopy. Gastrointest Endosc. 2013;77(1):146. Doi: http://doi.org/f2hk6z.

25. Kandulski A, Fuchs KH, Weigt J, Malfertheiner P. Jackhammer esophagus: high-resolution manometry and therapeutic approach using peroral endoscopic myotomy (POEM). Dis Esophagus. 2016;29(5):695–6. Doi: http://doi.org/f9fxvq.

26. Khashab MA, Saxena P, Kumbhari V, Nandwani M, Roland BC, Stein E. et al. Peroral endoscopic myotomy as a platform for the treatment of spastic esophageal disorders refractory to medical therapy (with video). Gastrointest Endosc. 2014;79(1):136–9. Doi: http://doi.org/f26r4s.

27. Khashab MA, Messallam AA, Onimaru M, Teitelbaum EN, Ujiki MB, Gitelis ME et al. International multicenter experience with peroral endoscopic myotomy for the treatment of spastic esophageal disorders refractory to medical therapy (with video). Gastrointest Endosc. 2015;81(5):1170–7. Doi: http://doi.org/f27bt2.

28. Pandolfino JE, Howden CW, Kahrilas PJ. Motility-modifying agents and management of disorders of gastrointestinal motility. Gastroenterology 2000;118(2): S32–47. Doi: http://doi.org/b3ktw6.

29. Vaezi MF, Richter JE. Current therapies for achalasia: comparison and efficacy. J Clin Gastroenterol. 1998;27(1):21–35. Doi: http://doi.org/dhdpms.

30. Wakabayashi H. Presbyphagia and sarcopenic dysphagia: Association between aging, sarcopenia, and deglutition disorders. J Frailty Aging. 2014;3(2):97–103. Doi: http://doi.org/cbvx.

Estenosis benignas del esófago

Raúl Cañadas
Viviana Parra Izquierdo
Nicolás Escobar
Rómulo Vargas

Introducción

La estenosis esofágica benigna es una causa frecuente de disfagia obstructiva en la población referida a III nivel. Son un grupo de patologías que, por lo general, son originadas de una complicación causada por diversas situaciones como la ingestión de sustancias cáusticas, cirugía esofágica, reflujo gastroesofágico, esclerosis de várices esofágicas vía endoscópica, infecciones, vasculitis y radiaciones, así como por enfermedades dermatológicas, como la epidermolisis bulosa, pénfigo, síndrome de Steven-Johnson, y otras de causa congénita; además, constituye un grave problema de salud con un gran impacto a nivel de la calidad de vida de los pacientes. Este tipo de patologías debe ser enfrentado por un grupo multidisciplinario de especialistas como gastroenterólogos, cirujanos y radiólogos, convirtiéndose en un reto diagnóstico y terapéutico por los riesgos de perforación en las intervenciones realizadas y por la frecuencia de pacientes no respondedores a los manejos estándar.

La causa más común de estenosis esofágica son las de origen péptico, siendo una secuela de la enfermedad por reflujo gastroesofágico. Recientemente, en los estudios se demuestra que es la causa del 80 % de las estenosis benignas; sin embargo, esto ha ido disminuyendo por el amplio uso de los inhibidores de la bomba de protones.

Su principal manifestación clínica es la disfagia, que puede producir desnutrición del paciente de manera crónica. Las estenosis pueden clasificarse, según Savary **(2)**, en severa y no severa, dependiendo de que el área estenótica pueda ser franqueada o no con el endoscopio; adicionalmente, existe una clasificación según la longitud, forma y, de acuerdo al paso del equipo, en simples o complejas (Tabla 1 y 2).

Tabla 1. Clasificación de la estenosis.

Simples	Complejas
< 2 cm	Largas > 2 cm
Rectas	Anguladas
Simétricas	Asimétricas
Permite el paso del equipo (son usualmente > 12 mm)	No permiten el paso del equipo (son < 12 mm)

Fuente: elaborada por los autores.

Tabla 2. Clasificación según la severidad endoscópica de la estenosis.

Grado de severidad	Definición
Leve	Estenosis evidente del lumen, pero que permite el paso del endoscopio hacia distal (> 10 mm).
Moderada	Se observa lumen distal, pero no es posible el paso del instrumento (> 3 mm pero < 10 mm)
Severa	Puntiforme (< 3 mm de diámetro, permite solo el paso de la pinza de biospia cerrada o el alambre guía).

Fuente: elaborada por los autores.

Actualmente, se ha avanzado mucho en las estrategias terapéuticas de la estenosis esofágica benigna con nuevas técnicas de dilataciones que son mejor toleradas, requieren poca manipulación, más confortables y más seguras, constituyendo opciones terapéuticas que brindan un alto margen de seguridad con el mínimo de complicaciones y mejores resultados a largo plazo. Además, evita intervenciones quirúrgicas como la gastrostomía o esofagoplastia y los riesgos que estas implican, resultando así en un tratamiento efectivo y cuyo tiempo de duración estará determinado por la severidad y la etiología de la estenosis (Gráfica 1).

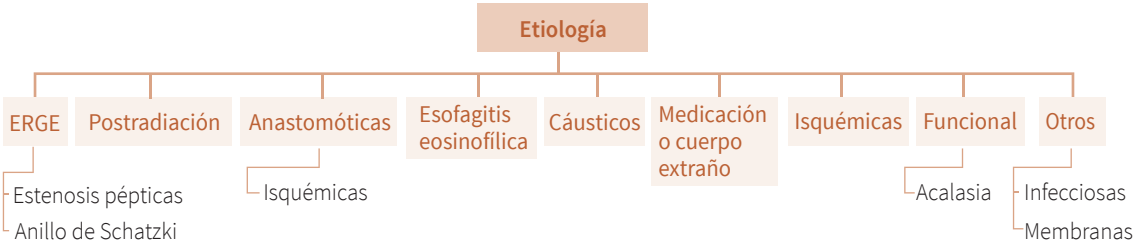

Gráfica 1. Etiologías principales de las estenosis esofágicas benignas.
Fuente: elaborada por los autores.

Dentro del abordaje de estudio de las estenosis esofágicas benignas se realiza una combinación de antecedentes y cuadro clínico, así como exámenes radiológicos y endoscópicos que son casi siempre suficientes para establecer el diagnóstico; sin embargo, en algunas ocasiones es necesaria la realización de estudios adicionales, como la manometría esofágica o la ultrasonografía endoscópica, para aclarar la etiología. El esofagograma o el estudio de vías digestivas altas son indispensables de manera previa a la consideración de terapia con dilataciones, puesto que determinan la longitud y características de la estenosis. Es de fundamental relevancia, durante la evaluación endoscópica de una estenosis esofágica, la toma de especímenes de biopsia para excluir malignidad cuando el diagnóstico se sospecha por datos clínicos o por la apariencia endoscópica. De la misma manera, a los pacientes jóvenes con disfagia con o sin anormalidades endoscópicas, especialmente si existe historia de impactación de alimentos, se les debe tomar biopsias del esófago distal y medio con la idea de confirmar o descartar esofagitis eosinofílica. Es importante clasificar el tipo de estenosis y establecer el grado de severidad endoscópica como parámetro de seguimiento de respuesta a la terapia **(1-4).**

Etiologías de las estenosis esofágicas benignas

Estenosis péptica

Las estrecheces pépticas representan del 70 % al 80 % del total de estenosis benignas, y aparecen entre 1,2 y 10 % de pacientes con enfermedad por reflujo gastroesofágico. Se localizan a nivel de la unión esofagogástrica o por encima de ella, generalmente asociadas a esófago de Barrett. Un 50 % de los pacientes presentan hallazgos de esofagitis por encima de la estenosis. Los factores asociados al desarrollo de una estenosis péptica son comprendidos parcialmente, aunque se sugiere que su desarrollo se asocia, casi siempre, a edad avanzada, valores de reposo del esfínter esofágico inferior en sus niveles más bajos, reflujo severo de larga evolución y trastornos concomitantes de la motilidad; sin embargo, puede ocurrir estenosis péptica relativamente precoz en algunos casos de esclerodermia y en postquirúrgicos de acalasia **(5)**.

En la esofagitis péptica no siempre existe correlación entre los síntomas que sufre el paciente y la severidad de la esofagitis. En estos pacientes, la disfagia progresiva puede que no constituya un

síntoma importante, hasta que no se haya desarrollado la fibrosis, que se ve especialmente en personas de edad avanzada, haciendo sospechar un cuadro maligno. La mayoría de estos enfermos es de edad avanzada, con compromiso del estado general y patología concomitante, lo que hace que el riesgo quirúrgico sea mayor.

La dilatación endoscópica del esófago se ha convertido en una técnica simple, segura y efectiva para mantener un lumen adecuado, que junto a la utilización de fármacos antirreflujo sugiere que la asociación de ambas terapias puede constituir, en algunos casos, una alternativa útil en el manejo de la estenosis péptica. Ahora bien, en un paciente con estenosis por reflujo ya instaurada, los objetivos del tratamiento son mejorar la disfagia y prevenir un mayor daño del esófago, lo que puede hacerse mediante cirugía o utilizando un tratamiento conservador. En enfermos de bajo riesgo quirúrgico, incluso adultos mayores, sin alteraciones fibróticas de la pared esofágica, la cirugía antirreflujo, tanto convencional como laparoscópica, puede ser altamente exitosa y con una mínima morbimortalidad; sin embargo, la tasa de éxito a largo plazo, en pacientes operados por estenosis péptica, fluctúa entre 52 y 90 %. La mayor tasa de resultados deficientes del tratamiento quirúrgico de esta patología, comparada con el reflujo no complicado, se debe a la combinación de las mayores dificultades técnicas para lograr un control completo del reflujo y al hecho de que, con frecuencia, hay problemas de motilidad asociados **(6,7).**

En casos no complicados, la fundoplicatura de Nissen, por vía laparoscópica, es considerada en la actualidad como un método efectivo y seguro para el tratamiento de la esofagitis por reflujo **(8)**; sin embargo, en pacientes con reflujo gastroesofágico complicado, con una estenosis péptica, este método estaría contraindicado. Los componentes básicos de un tratamiento no operatorio son la dilatación de la estenosis, el control del reflujo y la búsqueda de cambios neoplásicos que, con frecuencia, se asocian a la estenosis péptica. Datos sobre la eficacia a largo plazo de las dilataciones, como terapia única en el tratamiento de la estenosis péptica del esófago, son más bien escasos. Los buenos resultados a largo plazo del tratamiento conservador fluctúan entre 64 y 96 %, siendo comparables con los obtenidos con el tratamiento quirúrgico. Tampoco hay diferencia en cuanto al grado de satisfacción del paciente con ambas terapias: la diferencia entre las dos modalidades de tratamiento reside en la mortalidad operatoria, especialmente en pacientes adultos mayores. En un estudio chileno, se describió una serie de pacientes en la que no hubo mortalidad asociada al manejo conservador, aunque durante el seguimiento falleció el 40 % de los pacientes, como resultado de la patología agregada presente. Por lo tanto, la expectativa de vida parece ser un factor muy importante a considerar en la elección del tratamiento **(9)**.

Los resultados de los estudios en que la dilatación se ha asociado a terapias médicas antirreflujo permanentes han demostrado que, a medida que pasa el tiempo, la necesidad de dilataciones adicionales disminuye. Ogilvie et al. **(10)** encontraron que el 40 % de los pacientes tratados con dilataciones y medicamentos antirreflujo no necesitó más dilataciones, mientras que en el 60 % restante, aunque debió ser sometido a múltiples procedimientos, su frecuencia disminuyó al cabo de tres años a un promedio de 0,6 dilataciones por paciente **(10)**. Similares resultados obtuvieron Lanza et al. **(2)**, al estudiar un total de 92 pacientes, en los que encontraron que el 40 % con estenosis severa y sólo el 17 % con estenosis moderada, necesitaron más de un procedimiento; sin embargo, el 75 % del total no requirió más de una dilatación anual **(2)**. En la serie chilena, el 25 % de los enfermos no tuvieron necesidad de un procedimiento adicional **(9)**.

Es importante resaltar que el avance más significativo en el tratamiento de la estenosis péptica es la utilidad de la supresión ácida como terapia adyuvante a la dilatación de la estenosis. Los fracasos se han atribuido a la suspensión de esta medicación. En la serie chilena, la adherencia al tratamiento medicamentoso con estos fármacos se obtuvo sólo en 5/20 pacientes (25 %) y, aunque el resto lo siguió en forma irregular, el resultado final fue ampliamente satisfactorio. En casos de

estenosis pépticas dilatadas, pero resistente a los bloqueadores H2, el uso de omeprazol facilitó la resolución completa de la estenosis a las cuatro y ocho semanas en el 30 y 70 %, respectivamente, y en el porcentaje restante, se obtuvieron buenos resultados, perpetuando el tratamiento con omeprazol **(9)**. La inhibición más prolongada y más intensa de la secreción de ácido parece ser efectiva, incluso en los casos más severos de esofagitis por reflujo (Figura 1).

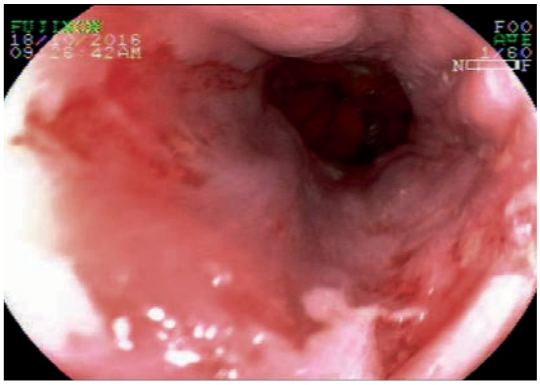

Figura 1. Estenosis péptica.
Fuente: propiedad de los autores.

Estenosis posanastomóticas

Las estenosis posanastomóticas ocurren en el 40 % de las anastomosis gastroesofágicas, con una frecuencia mayor si hay antecedentes de fístula o uso de sutura mecánica **(11)**. Hoy en día, en el grupo de estenosis posquirúrgicas se deben tener presente las complicaciones inherentes a la cirugía bariátrica. Las estenosis de la anastomosis tienen una incidencia clínica reportada entre 3 y 27 %, y ocurren generalmente pasados los primeros dos meses posoperatorios (POP) en promedio a los 45 días, cuando el paciente presenta intolerancia alimentaria y vómito. El diagnóstico está basado en los hallazgos endoscópicos y el esofagograma. Se clasifican en leves cuando la estenosis es de 7 a 9 mm; en moderadas, de 5 a 6 mm, y graves, cuando la estenosis es menor de 4 mm. El manejo aceptado de estas estenosis POP en cirugía bariátrica son las dilataciones con balón neumático, que se prefieren diferir hasta después del día 30 POP, logrando porcentajes de respuesta en la primera dilatación entre el 20 y 70 %; así que un porcentaje de pacientes requerirá dos o más dilataciones. Es importante tener presente que se puede dilatar hasta 15 mm, para que no haya riesgo de reganancia de peso; adicionalmente, las dilataciones mayores de 18 mm tienen alto riesgo de perforación (Figura 2).

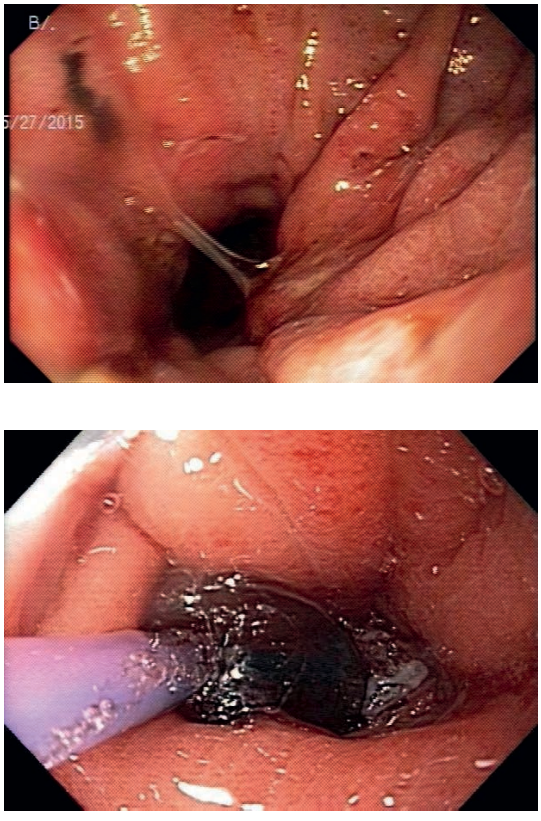

Figura 2. Estenosis posanastomótica y dilatación con balón.
Fuente: propiedad de los autores.

Estenosis por radioterapia

La radioterapia usada en lesiones malignas de cabeza, cuello y tórax puede causar estenosis esofágica **(12)**. El daño es más frecuente en el tercio superior, y se produce por la combinación del daño del epitelio escamoso y del endotelio de la submucosa. Entre el 1-5 % de los pacientes que reciben 6.000 rads tendrán daño esofágico crónico. El uso de quimioterapia concomitante aumenta la radiosensibilidad del epitelio esofágico **(13)** (Figura 3).

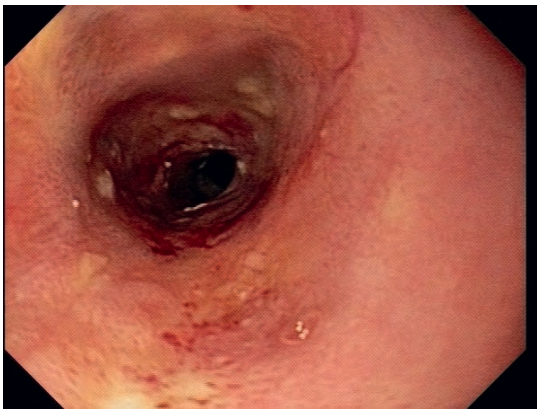

Figura 3. Estenosis actínica.
Fuente: propiedad de los autores.

Estenosis por cáusticos

Los grupos más expuestos al daño por cáusticos son los niños, ancianos, pacientes con trastornos psiquiátricos y con intento de suicidio, siendo este último grupo el que presenta lesiones más graves y el que más frecuentemente se ven en el medio. Las estenosis por cáusticos suelen ser largas, difíciles de dilatar y con mayor riesgo de perforación y recurrencia. Se ha descrito un riesgo aumentado a largo plazo (35 años) de Carcinoma de esófago en este grupo de pacientes. Los cáusticos más frecuentemente ingeridos que producen lesión esofágica son los alcalinos (pH > 12). Luego de la ingestión, pueden producirse diferentes grados de lesión en la mucosa esofágica por mecanismo de liquefacción, necrosis, trombosis, invasión bacteriana y edema severo, que se extiende hasta el plano muscular. La complicación más grave en agudo es la perforación esofágica con la consiguiente mediastinitis. La complicación tardía de mayor gravedad es la estenosis esofágica. Algunos autores describen, además, trastornos motores permanentes que pueden afectar la amplitud y duración de las ondas peristálticas de todo el esófago. El grado de la lesión está directamente relacionado al tipo y concentración de la sustancia ingerida, así como al tiempo de contacto con la mucosa **(14).**

Los grados de esofagitis cáustica se clasifican según su intensidad: grado 0 (sin lesiones); grado 1 (lesiones eritematosas superficiales, con edema sin pérdida de sustrato. Este grado de esofagitis no se acompaña de complicaciones; grado IIa (lesiones ulceradas lineales, no confluyentes con o sin hemorragia superficial); grado IIb (lesiones circunferenciales con o sin hemorragia y depósitos de fibrina); grado IIIa (lesiones profundas, ulceradas con áreas de necrosis localizadas), y grado IIIb (áreas de necrosis extensas). Las esofagitis grado II y III son las que más frecuentemente llevan a estenosis **(15)** (Figura 4). El tratamiento habitual de la estenosis por cáusticos en el período agudo se basa en la administración de corticoesteriodes y antibióticos por un período de 14 a 21 días. Si evolucionan a la estenosis esofágica, se realiza tratamiento conservador con dilataciones por vía endoscópica. La mayoría de los centros publican que se obtiene dilatación exitosa entre 60 % y 80 %, utilizando balones neumáticos. Existe un bajo porcentaje que requiere tratamiento quirúrgico.

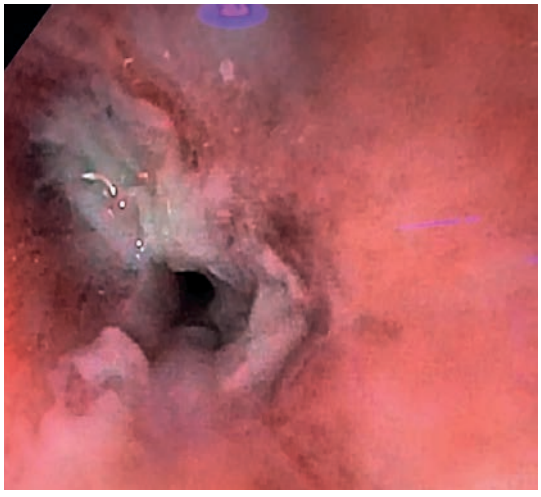

Figura 4. Estenosis postanastomótica y dilatación con balón.
Fuente: propiedad de los autores.

Estenosis por medicamentos

La esofagitis inducida por píldora en algunas oportunidades puede cursar con la formación de áreas de estenosis. En jóvenes, los síntomas son agudos y a menudo asociados con odinofagia, pirosis, dolor torácico y disfagia. En pacientes de edad avanzada, las molestias pueden ser crónicas y se complican en virtud de trastornos de la motilidad esofágica

o estenosis previa no diagnosticada. Si bien esta entidad es menos conocida que la esofagitis péptica producida por el reflujo gastroesofágico, quizá su incidencia estimada (cuatro casos por cada 100.000 habitantes al año) sea menor que la real, debido al aumento de la prescripción de fármacos en las últimas décadas, porque en la mayoría de los casos los síntomas son pasajeros y el problema es que no llega a ser diagnosticado. Las lesiones esofágicas por fármacos aparecen en cualquier edad y género, pero son más frecuentes entre los ancianos y las mujeres, tal vez debido a que ambos grupos consumen medicamentos con mayor frecuencia. La mayoría de los pacientes mejoran en el plazo de una semana tras suspender la toma del agente y comenzar tratamiento con IBP o sucralfato; sin embargo, algunos pacientes pueden desarrollar estenosis por fibrosis y cambios reparativos que requerirán dilataciones **(16).**

Se piensa que la lesión se produce por un contacto prolongado del contenido cáustico del fármaco con la mucosa esofágica, incluyendo en ello tanto factores relacionados con el fármaco como dependientes del paciente. Más que del número de pastillas ingeridas, el daño depende del tamaño, forma o cubierta del comprimido o cápsula y sus propiedades ácidas, siendo los comprimidos de mayor tamaño, de forma redonda, poco pesados y de material gelatinoso los que más riesgo tienen de provocar lesión. Además de las características propias del medicamento, incluyen el modo de administración del mismo y la conducta del paciente después de tomarlo (sobre todo si se toman con poco líquido o inmediatamente antes de irse a dormir), así como la presencia de alteraciones de la motilidad esofágica. La mayor frecuencia de alteraciones anatómicas y trastornos de la motilidad esofágica en pacientes ancianos hace que esta población tenga un mayor riesgo de esofagitis medicamentosa, aunque existen otras razones asociadas, como el mayor consumo de fármacos y una menor producción de saliva.

El diagnóstico se basa en la sospecha clínica y debe considerarse ante la presencia de síntomas compatibles en el contexto de la toma inadecuada de un fármaco con potencial lesivo para la mucosa del esófago. A diferencia de lo que sucede en la esofagitis por reflujo, el comienzo de los síntomas suele ser brusco, siendo el dolor al deglutir y el torácico retroesternal los más frecuentemente referidos por los pacientes, aunque pueden existir también dificultad para la deglución y ardor. Ante unos síntomas sugestivos, debemos interrogar a los pacientes, no sólo sobre la ingesta de fármacos, sino también sobre la forma de tomarlos y su presentación. Habitualmente no es preciso realizar una endoscopia, salvo que existan síntomas intensos o persistentes, predominio de la dificultad para deglutir, sospecha de complicaciones y, en pacientes inmunodeprimidos, descartar otras causas.

A diferencia de las lesiones por esofagitis por reflujo, que se localizan habitualmente en la parte inferior del esófago, las zonas que con mayor frecuencia se lesionan por el consumo de fármacos son aquellas donde existe una estrechez anatómica que retiene el fármaco, como sucede a nivel del tercio medio esofágico por la impresión que produce el arco aórtico y en el esófago distal en pacientes con dilatación de la aurícula izquierda. Las lesiones no son específicas y suelen consistir en áreas de eritema y edema o úlceras cubiertas de placas de fibrina, a menudo superficiales y localizadas en el tramo esofágico, donde se ha detenido el medicamento, pudiendose encontrar raramente, además, restos del fármaco responsable. Las biopsias tampoco son específicas, pero ayudan a descartar otros procesos. En casos raros, se han descrito complicaciones como hemorragia y perforación esofágica.

Los fármacos más frecuentemente reconocidos como causantes de esofagitis medicamentosa son, entre otros, los antibióticos, los antiinflamatorios y los bifosfonatos. Los antibióticos son responsables de aproximadamente la mitad de los casos, destacando las tetraciclinas y, en especial, la doxiciclina, por su efecto directo irritante. Los antiinflamatorios son otro grupo destacado y con frecuencia producen estenosis, por sus cualidades ácidas, por afectar las propiedades protectoras de la mucosa y por favorecer el reflujo gastroesofágico.

Con los bifosfonatos, especialmente el alendronato **(17)**, la aparición de esofagitis es menor en los que se administran semanalmente. Otros medicamentos menos empleados actualmente, como la quinidina o el cloruro potásico, también se han señalado como causantes de esofagitis. Recientemente se han comunicado varios casos de esofagitis por dabigatrán.

La mayoría de los casos se resuelve de forma espontánea en pocos días, aunque los casos graves con imposibilidad para la ingesta oral requerirán ingreso hospitalario. Lo más importante es identificar el cuadro, para así suspender el fármaco responsable siempre que sea posible o, en su defecto, adoptar una serie de recomendaciones, como tomarlo con abundante líquido (al menos 200 mL) y permanecer después en posición erguida durante al menos treinta minutos.

Para favorecer la cicatrización de las lesiones esofágicas se recomienda el uso de inhibidores de la bomba de protones y antiácidos, aunque no existe evidencia sobre su efectividad. Finalmente, otro aspecto fundamental sobre el que debemos insistir es en la prevención: evitar los fármacos arriba mencionados siempre que sea posible en pacientes con dificultad para el vaciamiento esofágico y, en ausencia de alternativa, dar instrucciones sobre el modo de tomar los medicamentos adecuadamente, favorecer las presentaciones líquidas y asociar fármacos que disminuyan la producción de ácido gástrico como los IBP.

Estenosis por membranas (síndrome de Plummer-Vinson)

El síndrome de Plummer-Vinson es una patología en la que la deficiencia de hierro produce atrofia de la mucosa de manera gradual, conduciendo a la formación de membranas laminares y asociándose con disfagia, principalmente alta. Esta condición es rara, pero se puede asociar con cáncer escamocelular **(18).** La indicación de manejo en estos pacientes es la dilatación de la membrana usando un dilatador Savary, dado que el resultado es eficaz y seguro en comparación con la dilatación con balón. Adicionalmente a la mejoría sintomática de la disfagia, la corrección de la anemia puede prevenir la recurrencia **(19)**.

Estenosis por isquemia

La estenosis por isquemia puede verse posteriormente al uso de sonda de balón (sonda de Blakemore-Sengstaken) para tratar episodios de sangrado digestivo alto variceal. Esta es una complicación descrita de manera infrecuente en los últimos años, frecuencia que puede estar relacionada al poco uso que tienen actualmente este tipo de terapias en el control de sangrado variceal **(20)**. Resulta lógico plantear un modelo fisiopatológico similar al que ocurre en las estenosis traqueales por intubación prolongada, donde el mecanismo causal es muy similar (compresión concéntrica de las paredes del órgano), con las diferencias anatómicas entre uno y otro órgano, pero con una secuencia de eventos similar. En ambos casos, según el grado de isquemia ocasionado por la compresión de la pared del órgano, existen lesiones iniciales como edema, hiperemia y hemorragia potencialmente reversibles. Si persistiera o se intensificara la hipoxia hística, aparecen úlceras y necrosis de la mucosa, de profundidad variable, que a consecuencia del proceso de reparación conllevan a la formación de fibrosis y la posible estenosis de la luz del órgano. Aun cuando el evento principal es un fenómeno puramente mecánico, no pueden ignorarse otros factores coadyuvantes, tales como la hipotensión arterial, el posible papel del reflujo gastroesofágico y la colonización por microorganismos. Estos elementos han de considerarse agravantes, pero nunca desencadenantes de las lesiones isquémicas.

El tratamiento de las estenosis benignas de naturaleza isquémica se resume en un orden cronológico de la forma siguiente:

- Profiláctico (el más importante): puede ser primario y consistiría en evitar que ocurra una lesión o secundario, cuando esta ya existe, y consiste en asegurar que cicatrice sin estenosis.

- Terapéutico: se realiza mediante dilataciones periódicas o intermitentes. Si son infructuosas, será necesario hacer una resección o derivación.

Estenosis secundaria a trastorno motor (acalasia)

En la acalasia, el tratamiento con las dilataciones es una alternativa eficaz, siendo su objetivo el romper las fibras musculares del EEI. Es importante tener el diagnóstico con exactitud antes de considerar cualquier tratamiento. La tasa de respuesta varía entre 70 y 90 %, con un 65 % de los pacientes con alivio sintomático a los cinco años. Por lo general, se necesita más de una sesión de dilatación para obtener estos resultados **(21).**

La dilatación del esfínter esofágico inferior (EEI) con dilatador neumático está diseñada para distender el esfínter a un diámetro de 3 a 4 cm y reducir la presión de EEI por disrupción parcial del músculo esfintérico. Si el resultado no es satisfactorio, la dilatación puede ser repetida una o dos veces más. Actualmente, el balón de polietileno Rigiflex® es el de mayor uso de Estados Unidos; este se instala con guía y se ubica radiológicamente en el EEI para ser distendido con aire. Existen balones de tres diámetros de 3,0, 3,5 y 4,0 cm, utilizándose en forma secuencial según la respuesta clínica. Sin embargo, cabe anotar que aún no hay consenso en la literatura respecto al método óptimo de dilatación, tipo de balón, diámetro máximo utilizado, presión de insuflación del balón (100-1000 mmHg), tiempo de insuflación (de segundos a cinco minutos; muchos utilizan un minuto) y número de insuflaciones por sesión (de una a cinco, frecuentemente, dos por sesión). Con esta técnica se obtiene una buena remisión de los síntomas (50-93 %), siendo esto mejor a corto plazo (60-85 %).

Se han publicado numerosos estudios sobre pacientes con acalasia, utilizando este tipo de balón con una respuesta a los dos años de entre el 60-80 % **(22)**. El factor más útil para predecir su eficacia es la edad del paciente **(23)**, de tal forma que actualmente no se considera este tratamiento como primera elección en pacientes jóvenes, así que los predictores de pobre respuesta a la dilatación neumática incluyen edad joven, sexo masculino y falla terapéutica después del tratamiento con dilatadores neumáticos de 3 cm. En este caso, la indicación quirúrgica está dada si luego de tres dilataciones no se produce mejoría sintomática. Hay estudios recientes que también incluyen el tipo de acalasia como un factor de pobre respuesta a la dilatación con balón; principalmente, se ha señalado a la acalasia tipo III **(24,25)**.

Uno de los inconvenientes encontrados a largo plazo es su eficacia, que puede considerarse insatisfactoria; aproximadamente un 50 % de los pacientes requerirá de una nueva dilatación a los cinco años y con porcentajes de éxito menor que la inicial. Se ha demostrado que un 59 % de los pacientes presenta remisión a un año, que disminuye a 26 % a cinco años. Se consideran predictores de éxito la disminución de la presión del EEI a menos de 10 mmHg y la edad mayor a 40 años. Esta menor efectividad en jóvenes se explica porque se considera que ellos tienen un componente esfinteriano gástrico hipertónico o simplemente mayor resistencia en el EEI, lo que disminuiría el efecto del tratamiento, tanto con inyección de Botox® como de la dilatación, debido a que ambas técnicas tendrían una mayor acción sobre las fibras esofágicas del esfínter, pero no sobre las fibras de la curvatura menor gástrica que contribuyen anatómicamente al EEI.

Las dilataciones no están exentas de riesgos, siendo la principal complicación a corto plazo la perforación que se estima entre un 2,5 a 3 % en manos expertas. Son factores que incrementan el riesgo de perforación la hernia hiatal, el divertículo epifrénico, historia previa de perforación o desgarro, dilatación neumática previa, dilatación con balones de mayor calibre (iniciar con el de 35 mm, por ejemplo, y no iniciar con el balón de 30 mm), dilatación con presión mayor a 11 psi. Se consideran por estas razones como contraindicación para la dilatación la hernia hiatal grande y el divertículo epifrénico. Una perforación grande y sustancial requiere reparación quirúrgica; pacientes con perforaciones que son prontamente reconocidas y tra-

tadas quirúrgicamente y tratadas en las siguientes seis a ocho horas tienen resultados comparables a pacientes llevados electivamente a toracotomía y miotomía de Heller. Sin embargo, en la mayoría de los casos se trata de microperforaciones que pueden manejarse con tratamiento conservador, individualizando el caso, con vigilancia muy estrecha y reservándose la cirugía para pacientes con un desgarro de mayor tamaño. El reflujo gastroesofágico es la principal complicación a medio y largo plazo, que suele aparecer con frecuencia y puede cursar sin síntomas. Por ello, es útil realizar un examen endoscópico del esófago de manera rutinaria en estos pacientes. El tratamiento con inhibidores de la bomba de protones es efectivo en la mayoría de los pacientes que presentan pirosis.

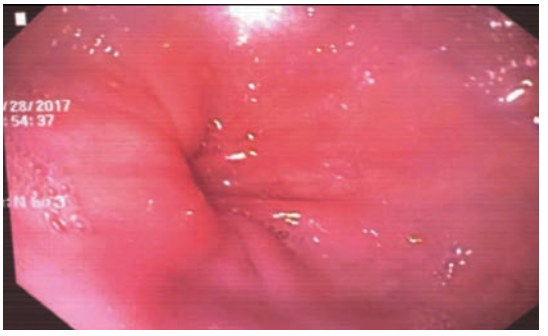

Figura 5. Estenosis secundaria a acalasia.
Fuente: propiedad de los autores.

Estenosis en esofagitis eosinofílica

Merece especial atención la estenosis en esofagitis eosinofílica, porque esta patología se está presentando cada vez con mayor frecuencia. La patogenia se desconoce; sin embargo, algunos datos sugieren que la condición se precipita por los alimentos y los aeroalergenos que estimulen un tipo de células T-ayudadores en respuesta a citoquinas, mientras otros datos sugieren que algunos pacientes tienen una variante atípica de enfermedad por reflujo.

Los pacientes, por lo general, son hombres jóvenes; se presenta con una historia de disfagia intermitente frente a alimentos sólidos y, a menudo, con historia de impactación de alimento. El diagnóstico se sugiere endoscópicamente por la presencia de múltiples anillos en el esófago (traquealización esofágica), surcos longitudinales o presencia de exudado blanquecino. Las biopsias del esófago proximal y medio muestran más de 15 a 20 eosinófilos en campo de alto poder. La mucosa evidencia un denso infiltrado eosinofílico que puede estar presente en todas las capas del esófago y algunas veces en el estómago.

El tratamiento de los pacientes con esteroides inhalados (propionato de fluticasona dos veces al día) por la mañana y por la noche, durante un máximo de tres meses, reduce el número de eosinófilos y mejora los síntomas. Si los esteroides inhalados no resuelven los síntomas, otras terapias incluyen antagonistas de leucotrienos (montelukast 10-40 mg por día) o los esteroides orales (prednisona 30 mg por día, durante dos semanas, y reducción de la dosis dentro de las seis semanas). Es importante tener en cuenta que frecuentemente durante la endoscopia de rutina muchos de los pacientes pueden tener laceraciones espontáneas al paso del equipo, que más tarde pueden traducirse en incremento del riesgo de perforaciones a la hora de requerir dilataciones **(26).**

Algunos de los pacientes desarrollan anillos, estenosis y zonas de estrechamiento. Hoy se sabe que, en las dilataciones de estos pacientes, es común que se presenten laceraciones posdilatación (9 %), pero el riesgo de perforación es del 1 % únicamente, contrario a lo que previamente se creía. Dentro de los factores de riesgo para complicación se describen las estenosis esofágicas del tercio superior, las estenosis de diámetro muy pequeño y el uso de dilatadores de Savari; por esta razón, se prefieren las dilataciones con balón **(27).**

El Hospital Universitario San Ignacio (HUSI) es un centro de tercer nivel, con experiencia en el manejo de estenosis esofágicas; en el 2016 se han diagnosticado 53 pacientes con estenosis esofágica benigna, con las siguientes características (Tabla 3, Gráfica 2).

Tabla 3. Características de los pacientes con estenosis esofágica benigna HUSI.

Característica	Promedio (%)
Edad (años)	55,1
Sexo femenino	58,4
Intervención endoscópica	84
Dilatación con Savary	28
Dilatación con balón CRE	46
Inyección esteroides	6
Stent	4
Sin intervención endoscópica	16
Complicaciones	5,5
Neumonía	1,8
Migración de stent	3,7
Número de dilataciones	2,2
Evolución postdilatación	
Adecuado	35,4
Disfagia	4
Gastrostomía	1,8
Fallecido por otras causas	1,8
Desconocido	57

Fuente: elaborada por los autores.

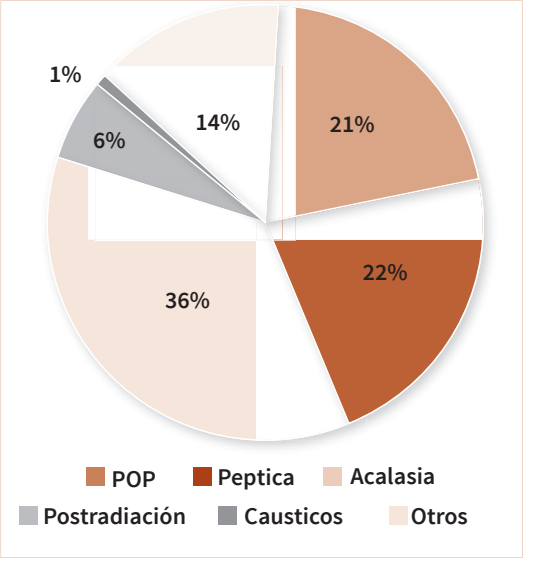

Gráfica 2. Tipos de estenosis esofágicas benignas.
Fuente: elaborada por los autores.

Interrogantes en el tratamiento de la estenosis esofágica benigna

¿Cuál es el tratamiento estándar para una estenosis esofágica benigna?

La primera línea de tratamiento para una estenosis esofágica benigna consiste en la dilatación con balón o bugía. Si las estenosis son refractarias a la dilatación, la inyección de corticoides seria el siguiente paso, seguido de la colocación de una prótesis autoexpandible, que nunca son utilizadas como primera línea en el tratamiento de las estenosis esofágicas benignas. Menos del 5 % de estos pacientes llegan a requerir cirugía.

La dilatación esofágica es un procedimiento que consiste en introducir, a través de la luz del esófago, accesorios fabricados en distintos materiales y formas, como parte del tratamiento de estenosis funcionales o anatómicas de diversas etiologías. En el pasado, la dilatación de diversos tipos de estenosis esofágica estaba limitada y obedecía al poco instrumental con que se contaba. Esto ha cambiado con la introducción de nuevos accesorios **(28)**.

La perforación aguda del esófago es una contraindicación absoluta para realizar una dilatación esofágica. Entre las contraindicaciones relativas están los trastornos de coagulación, la cirugía esofágica o la laparotomía reciente, la deformidad faríngea o cervical y el aneurisma de la aorta torácica. La radioterapia concomitante no contraindica la dilatación del esófago. La toma de biopsia tampoco impide la dilatación.

Se dispone de varios tipos de dilatadores, construidos en diversos materiales:

- Mercuriales: a. Hurst; b. Maloney. No requieren guía.
- Metálicos: Eder-Puestow. Requieren guía.
- Termoplásticos y puntiagudos: Savary-Guilliard. Requieren guía **(29)**.
- Balones:
  - Hidrostáticos
  - Neumáticos: ejercen fuerza radial.

El calibre de los dilatadores depende del sistema que se utilice, pero se puede disponer desde 7 Fr hasta 60 Fr. Las dilataciones con guías son especialmente útiles en los casos de estenosis largas, estrechas o tortuosas; también en las estenosis posquirúrgicas cuando hay un divertículo asociado y en presencia de una gran hernia hiatal **(30)**. Se hará referencia a los dilatadores de Savary-Guilliard y a los dilatadores de balón por ser los usados más frecuentemente en Colombia.

Dilatación con Savary-Guilliard (SG)

Los dilatadores de SG de polivinilo, con extremo flexible en forma de cono, tienen un canal interno de 1,8 mm para pasar el alambre guía y un diámetro externo que va de 5 a 20 mm, así como una banda radiopaca que se ubica entre la base del cono y el cuerpo del dilatador, que indica el diámetro máximo y permite el monitoreo radiológico (Figura 6). Ofrece, además, la sensación táctil al vencer la estenosis. El pasaje reiterado por cavidad orofaríngea puede ser una desventaja y, dada la longitud del extremo flexible, la guía debe estar varios centímetros por debajo de la estenosis (aproximadamente 20 cm), lo que puede ser difícil en pacientes gastrectomizados.

El grado de dilatación en una sesión siempre debe estar basado en la severidad de la estenosis; el procedimiento puede requerir control fluoroscópico y exige los siguientes pasos:

1. Sedación consciente y posición en decúbito lateral izquierdo.

2. Realización de endoscopia digestiva alta completa o hasta donde permita la estenosis.

3. Paso de la guía metálica a través del endoscopio con control fluoroscópico.

4. Se retira el endoscopio y se avanza el primer dilatador bajo guía fluoroscópica, previamente lubricado con lidocaina jalea, hasta que la marca radiopaca haya franqueado la estenosis, se retira ese dilatador y secuencialmente se pasan dos dilatadores más en orden de diámetro ascendente.

5. Se realiza control endoscópico inmediato para evaluar grado de dilatación alcanzado y posibles complicaciones.

6. Se realizan hasta tres dilataciones por sesión y, en la siguiente sesión, se inicia con el último dilatador usado o con uno de diámetro menor de acuerdo al grado de estenosis observado.

El procedimiento se realiza en forma ambulatoria y, de acuerdo a los hallazgos, se programa la próxima sesión de dilatación en siete o 15 días; en todos los casos, se debe administrar tratamiento ambulatorio con inhibidores de bomba de protones.

Figura 6. Dilatador tipo Savary Guilliard
Fuente: propiedad de los autores; Hospital Universitario San Ignacio, Bogotá, Colombia.

Código QR 1. Dilatación esofágica con Savary.

Dilatación con balón

Los balones TTS (del inglés *through the scope*) se pasan a través del canal del endoscopio de

2,8 o 3,5; se distienden con agua o aire y pueden alcanzar un diámetro de 8 a 20 mm; tienen un diámetro máximo de insuflación controlada por manómetro que no se modifica por sobredistensión. La longitud del balón varía entre 3 y 8 cm y se encuentra unido a un catéter de polietileno, cuya longitud puede ser de entre 60 y 200 cm (Figura 7).

Los balones con fuerza radial controlada (CRE) son provistos de alambre guía; su pared es más resistente y cada balón tiene tres diámetros prestablecidos que se distienden con jeringas provistas de bomba mecánica, con control continuo de presión. Tienen como ventaja el paso del dispositivo a través del endoscopio, lo que permite control visual del procedimiento. Este procedimiento puede o no requerir control fluoroscópico. Se recomiendan los siguientes pasos para la realización de dilataciones con balones CRE:

1. Sedación consciente y posición en decúbito lateral izquierdo.

2. Realización de endoscopia digestiva alta completa o hasta donde permita la estenosis.

3. Paso del balón CRE a través del endoscopio hasta franquear la estenosis.

4. Se retira un poco el endoscopio, manteniendo el control visual de balón, que queda con la mitad distal al inicio de la estenosis y la otra mitad proximal a la misma.

5. Se distiende el balón con aire o medio de contraste hasta la presión prestablecida en atmósferas, de acuerdo al grado de estenosis, y se mantiene esa presión por 30 segundos; se libera la presión y se repite el procedimiento por una vez más. Si bien el control fluoroscópico no es imprescindible, permite ver la indentación que produce el área estenótica sobre el balón una vez que este se encuentra lleno y ejerciendo la dilatación apropiada.

6. Se retira el balón y se realiza control endoscópico inmediato para evaluar grado de dilatación alcanzado y posibles complicaciones.

7. Se realizan hasta tres dilataciones por sesión y, en la siguiente sesión, se inicia con el último valor de presión en atmósferas usado.

Figura 7. Dilatador con dispositivo balón CRE.
Fuente: propiedad de los autores; Hospital Universitario San Ignacio, Bogotá, Colombia.

El procedimiento se realiza en forma ambulatoria y, de acuerdo a los hallazgos, se programa la próxima sesión de dilatación en siete o 15 días; en todos los casos se debe administrar tratamiento ambulatorio con inhibidores de bomba de protones. En dilataciones de anillo de Schatzki, sintomático, usualmente requiere balones grandes, hasta de 16 a 20 mm, para que en realidad sea efectiva la técnica, con la idea de romper el anillo. Independientemente del método utilizado, lo ideal es llevar a los pacientes como mínimo a diámetros entre 13 a 15 mm; con ello, casi la totalidad de los pacientes responden y ali-

vian la disfagia. En estenosis péptica se realizan dilataciones progresivas hasta lograr diámetros entre 13 y 18 mm, que alivia entre el 85 y 93 % de los pacientes. Adicionalmente, estos pacientes deberían ser tratados con IBP, ya que disminuyen la recurrencia de la estenosis y la necesidad de nuevas dilataciones. Si bien generalmente se dice que en la dilatación con bujías la fuerza de dilatación es radial y axial, ejerciéndose sobre toda el área estenótica, y que con el balón es únicamente radial, no se han demostrado las diferencias entre ambos sistemas. Los factores asociados a pobre respuesta en las dilataciones benignas son la longitud mayor de 8 cm y las estenosis severas. A largo plazo, los resultados son mejores cuando se logra llevar el diámetro mayor a 12 mm.

La tasa global de complicaciones es de 0,3 % por procedimiento, aproximadamente. La complejidad del caso, el tipo de bujía y la experiencia del endoscopista son factores que pueden incidir en el porcentaje de complicaciones. Las principales complicaciones de la dilatación son la perforación, la hemorragia y la broncoaspiración. El dolor torácico transitorio es frecuente en caso de estenosis muy apretadas. La bacteremia posdilatación puede ocurrir. El papel de los antibióticos profilácticos es controvertido y su uso está recomendado sólo para pacientes con alto riesgo de desarrollar endocarditis, incluyendo pacientes con válvula protésica, historia de endocarditis, comunicaciones sistémico-pulmonares, injerto vascular (con menos de un año de evolución) y cardiopatías congénitas cianosantes.

Código QR 2. Dilatación esofágica con balón

¿Cuáles son las ventajas y desventajas de usar dilatadores con bujías, comparados con dilatación con balón en las estenosis esofágica benigna?

Actualmente, no hay datos que soporten la superioridad de alguno de estos dos métodos sobre el otro; su uso depende principalmente de la preferencia personal. Hay algunas ventajas y desventajas de cada método: por ejemplo, para estenosis refractarias se puede preferir dilatadores con bujía, dado que implican dos mecanismos de dilatación con fuerza de corte radial y axial, mientras que la dilatación con balón sólo involucra fuerza radial. Otra ventaja es que el paso de un dilatador rígido a través de una estenosis demuestra que la dilatación se ha conseguido al menos hasta el diámetro del dilatador; por el contrario, con balón puede que no sea posible incluso con el máximo diámetro. Adicionalmente, la dilatación con bujía se realiza con un dispositivo que es reutilizable y, por lo tanto, implica menos costos. Por su parte, los dilatadores neumáticos pasan a través de una estenosis sin requerir la retirada del endoscopio, dado que están montados en un catéter de pequeño diámetro, lo que permite el paso a través de una estenosis muy estrecha, donde los dilatadores tipo bujía en algunos casos no son capaces de franquear.

Un punto a tener en cuenta es que la presión hidráulica del balón neumático puede medirse manométricamente para poder medir la presión radial que este ejerce, siendo esta una ventaja asociada adicionalmente, ya que tiene mayor comodidad para el paciente y pueden llegar a ser más seguro en estenosis múltiples y tortuosas. Asimismo, hay diferencias en el espacio muerto, que es la longitud adicional del dilatador que pasa más allá de la boca de la estenosis y no es útil en la dilatación. El espacio muerto de las bugías suele ser de alrededor de 18 cm, mientras que del dilatador de balón es de 8 cm; se considera que cuanto mayor es el espacio muerto mayor es la posibilidad del paso del dilatador más allá de la estenosis, lo que puede ser perjudicial. En este contexto, habría preferencia con el uso de los dilatadores de balón, sobre todo en

aquellas estenosis múltiples o tortuosas, en estómagos pequeños y en niños.

En un estudio aleatorizado y controlado de 71 pacientes con estenosis esofágicas benignas, se analizaron 65 pacientes luego de cinco meses de haberse realizado la dilatación. El grupo que recibió dilatación con balón tenía significativamente más disfagia y más grado de estenosis **(31)**. Este mismo grupo publicó otro estudio con 90 pacientes, describiendo que el grupo manejado con Savary inicialmente tenía una mejor respuesta sintomática a los cinco meses, aunque esta diferencia desaparece a un año, sugiriendo finalmente que la dilatación con Savary es preferible a la dilatación con balón, excepto en circunstancias especiales **(32)**. El grupo de Yamamoto no observó ninguna diferencia estadísticamente significativa en tiempo mediato y a largo plazo entre manejo con Savary y balón neumático **(33)**. El grupo de Shemesh evaluó 60 pacientes con estenosis esofágicas benignas, llegando a la conclusión de que ambos métodos fueron altamente eficaces y bien tolerados; sin embargo, los dilatadores de Savary eran ligeramente más eficaces y más fáciles de usar que los dilatadores con balón **(34)**. En contraste con los resultados anteriores, el grupo de Saeed, en un estudio prospectivo comparando dilatadores neumáticos contra bujías de Savary en 34 pacientes, mostró que ambos dispositivos eran efectivos para disminuir la recurrencia de la disfagia; la estenosis fue similar en ambos grupos en el primer año, pero el riesgo de recurrencia fue significativamente menor con los dilatadores neumáticos en el segundo año **(35)**. Otras ventajas de los balones neumáticos fue la necesidad de un menor número de sesiones de tratamiento para lograr el diámetro final. Por todo lo anterior, se debe individualizar el método de dilatación de las estenosis esofágicas benignas (Tabla 3).

Tabla 3. Diferencias para individualizar el uso de dilatación con Savary vs balón.

Dilatación	Savary	Balón
Mecanismo	Fuerza radial y axial	Fuerza radial
Perfil de paciente	Variables	Estenosis puntiformes, múltiples, tortuosas, estómagos pequeños y niños
Costo	Bajo (reutilizable)	Alto
Eficacia	Menor comodidad	Mayor comodidad
Complicación	Falsa ruta y riesgo de perforación	Mejor control de la presión (más seguros)
Reintervención	Similar	Similar

Fuente: elaborada por los autores.

¿Cuáles son los tamaños que se utilizan en los dilatadores y balones?

Los diámetros de los balones neumáticos se miden en milímetros, mientras que los dilatadores de Savary se miden usando el sistema de calibración francés, en los que 1 Fr se correlaciona con 3 mm. Los balones neumáticos oscilan entre 6 mm y 20 mm, aunque los catéteres sobre los que están montados los balones suelen ser tan pequeños como de 5 Fr. Los balones neumáticos están disponibles en varios tamaños: 10, 11, 12, 14, 15 y 16 mm, dependiendo de la presión ejercida.

¿Cuáles son los predictores de respuesta a las dilataciones?

La dilatación es el tratamiento de elección para la mayoría de los pacientes con estenosis esofágica benigna; sin embargo, hay poca información sobre predictores confiables de una dilatación exitosa. Las estenosis que son largas, tortuosas y asimétricas se consideran estenosis difíciles, siendo el diámetro luminal en estas estenosis menores de 12 mm, similar a lo que ocurre con las estenosis secundarias a ingestión por cáusticos, post-radiación y las

estenosis anastomóticas, todas ellas consideradas difíciles de dilatar.

Los posibles predictores de respuesta a la dilatación dependen de varios puntos, dentro de los que están la etiología, la longitud de la estenosis, el número de estenosis, el diámetro inicial y el estado de la enfermedad corrosiva; adicionalmente, se describen algunos hallazgos característicos en la tomografía y en la ultrasonografía endoscópica, que también pueden predecir la respuesta y el éxito de la dilatación.

El estudio de Kim, con 117 pacientes con estenosis esofágicas poscáusticos con dilatadores neumáticos, demostró que el 26 % de los pacientes no presentaron recurrencia después de la dilatación inicial con balón y el 20 % no experimentaron recidiva después de uno o dos procedimientos adicionales con dilatación con balón; en el análisis univariado, los factores asociados con la recurrencia fueron estenosis largas (p: 0,037) y estadio crónico temprano (p: 0,003) **(36)**.

- El papel de la etiología en el pronóstico y respuesta a la dilatación fue evaluado por Broor et al., quienes analizaron pacientes con estenosis esofágica benigna (11 pacientes = ácido corrosivo; 4 pacientes = ingestión de álcali, y 11 pacientes = estenosis péptica). El número medio de sesiones de dilatación requeridas (grupo ácido = 14, grupo álcali = 8, grupo péptico = 7) y tasa de recidiva (66 % vs. 27 %) fueron significativamente más altos en el grupo corrosivo. Comparado con el grupo de estenosis péptica, la tasa de respuesta global fue mejor en el grupo péptico que el grupo corrosivo, de los que el grupo ácido tuvo una respuesta ligeramente mejor que el grupo alcalino (66 % frente al 50 %) **(37)**.

- Longitud y número de estenosis: la longitud de la estenosis juega un papel importante en la predicción de la respuesta a la dilatación. El grupo de Poddar, en un estudio de 107 niños con estenosis esofágica benigna de tipo corrosivo, observaron peor pronóstico en estenosis largas (> 5 cm) y o múltiples, número de sesiones (3,6 ± 2,6 vs. 1,7 ± 1,1), para lograr una dilatación adecuada (p: < 0,05) y también un mayor número de sesiones posteriores de recurrencia (10,6 ± 8,0 frente a 3,9 ± 3,2) en comparación con estenosis cortas **(38)**. De manera similar, en un estudio retrospectivo de 18 niños con estenosis corrosivas tratadas con dilatación con balón, cinco pacientes tenían estenosis cortas y ocho pacientes tenían estenosis largas y múltiples *(39)*. En un estudio de 39 pacientes con estenosis corrosivas, se observó que los pacientes con estenosis largas (> 5 cm) tenían más frecuencia de dilatación no satisfactoria y requerimiento de cirugía, en comparación con pacientes con estenosis múltiples (más de dos estenosis) **(40)**.

- Intervenciones tempranas versus tardías: en un estudio de Contini et al. con 78 niños con ingestión de cáusticos alcalinos, se dividieron en 2 grupos (precoz < 6 semanas, n = 31; tardío > 6 semanas, n = 25), dependiendo del tiempo de presentación al hospital. El número de dilataciones requeridas (6,4 frente a 4,5), las tasas de perforación (16 % vs. 3,2 %) y las tasas de estenosis (72 % vs. 30 %) fueron significativamente mayores en el grupo tardío, en comparación con el grupo precoz **(41).**

- Hallazgos imagenológicos: el grupo de Lahoti et al. evaluó el grosor de la pared del esófago medido por tomografía contrastada de tórax y se correlacionó con el número de sesiones necesarias para una dilatación adecuada en 21 pacientes con estenosis esofágicas corrosivas. En el análisis multivariado, el grosor máximo de la pared esofágica (tamaño de la pared más gruesa p < 0,01), mas no el grosor promedio de la pared esofágica (grosor medio de las cuatro paredes) o la longitud de la estenosis, fue asociado de forma independiente con el número de sesiones de redilatación. Los pacientes con un grosor máximo de la pared esofágica (> 9 mm) requirieron un número significativamente mayor de sesiones que aquellos con un grosor de pared < 9 mm (7,57 ± 1,80 vs. 1,42 ± 0,27; p: < 0,05), lo que indica que el espesor máximo de la pared esofágica puede ser útil para predecir la

respuesta a la dilatación endoscópica. También se ha evaluado el papel de la ultrasonografía en la predicción de la respuesta a la dilatación, en un estudio de 40 pacientes. La pérdida del patrón de ecocapas del esófago se observó en 25 pacientes y se conserva patrón en capas en 15 pacientes. Los pacientes con pérdida del patrón en las ecocapas tuvieron mayor tasa de recurrencia en comparación con el patrón en capas conservadas (80 % vs. 46,6 %, p: 0,06).

En conclusión, hay limitada literatura disponible; sin embargo, el grosor de la pared esofágica en la tomografía es probablemente el mejor predictor de respuesta a la dilatación. Otros factores que pueden predecir la respuesta son la longitud de la estenosis y el diámetro inicial de la estenosis **(42)**.

¿Cuál es la regla de los tres para dilataciones esofágicas?

Hoy en día se sigue recomendando la "regla del tres" para las dilataciones con bujías. Lo más importante es elegir con cuál dilatador se inicia y esa decisión está basada en el diámetro de la estenosis que se observa. Esta regla dice que se debe aplicar el primer dilatador e incrementar progresivamente el diámetro; después del primer dilatador con el que se siente resistencia moderada, no se debe hacer más de tres dilataciones con incremento de 1 mm consecutivas en la misma sesión.

Esta regla sólo se aplica a los dilatadores cónicos, dado que no hay equivalente con el dilatador neumático; la idea es comenzar con un pequeño dilatador y moverse a dilataciones de 9 mm y, posteriormente, 10, 11 y 12 mm, y así sucesivamente, hasta que se sienta la resistencia al paso del dilatador. El primer dilatador que causa resistencia (ese es el primer paso) y la regla de tres establece que sólo se deben pasar dos dilatadores adicionales de tamaño secuencial (tres dilatadores en total); por ejemplo, un dilatador de 10 mm con resistencia no debe ser seguido inmediatamente por un dilatador de 14 mm. Esta regla secuencial está diseñada para la seguridad del procedimiento, dado que saltar esta "regla de tres" aumenta el riesgo de perforación. La regla se basa en el sentido común. Otro ejemplo puede ser un paciente con una estenosis de 5 mm; por lo tanto, no es razonable saltar de un dilatador de 6 mm a un dilatador de 20 mm, ya sea utilizando un dilatador o una bujía.

Si una perforación es sospechada durante la dilatación de una estenosis esofágica, ¿qué pasos se deben seguir?

El manejo tradicional de esta situación ha sido la cirugía, aunque cada vez hay más evidencia en el manejo no quirúrgico. La elección depende del tamaño y la localización de la perforación y del momento en el que se reconoce la perforación. El reconocimiento temprano y el manejo inmediato son los factores más importantes para derivar las secreciones del sitio de la fuga y evitar la contaminación potencial del mediastino. Las opciones no quirúrgicas incluyen la colocación endoscópica de los clips para cerrar la perforación, la colocación de una sonda nasogástrica para evacuar y desviar las secreciones, y la administración de antibióticos. Para el cierre de grandes perforaciones se han utilizado prótesis expandibles completamente cubiertas, que deben colocarse tan pronto como se reconozca la perforación. Es importante tener en cuenta que, si la fuga consiste sólo en aire, se reabsorbe mientras el agujero se cierra; el aire por sí mismo no es generalmente una causa de morbilidad o mortalidad. Por el contrario, si hay presencia de abundantes secreciones, las infecciones pueden desarrollarse. Los estudios de contraste, como la tomografía computarizada y la esofagografía, pueden ayudar a guiar la toma de decisiones.

¿Qué alternativas a la dilatación se pueden usar en el manejo de una estenosis esofágica benigna? [N3]

La electroincisión es una opción en pacientes seleccionados con estenosis refractarias o recurrentes en anastomosis esofagogástricas. La estenosis ideal para este procedimiento debería ser corta, similar a una membranosa, en lugar de larga y estrecha. Se utiliza un esfinterótomo de pun-

ta para realizar incisiones radiales en la estenosis, usualmente en cuatro cuadrantes. Se prefiere seguir inmediatamente con dilatación con balón de gran diámetro (18-20 mm). Los datos sugieren que esta opción de tratamiento es segura y efectiva, con resultados superiores a la dilatación sola en algunos estudios **(43)**.

¿Cuál es el papel de las prótesis autoexpandibles en el manejo de una estenosis esofágica benigna?

Actualmente, la FDA no ha aprobado ninguna prótesis metálica autoexplandible (SEM) para la enfermedad benigna del esófago **(44);** sin embargo, está aprobada para su colocación y posterior retiro en estenosis refractarias benignas del esófago *(45)*. Con el tiempo, las prótesis metálicas autoexpadibles descubiertas se adhieren profundamente en la pared esofágica y pudieran llegar a no ser removibles, creando problemas a largo plazo, así que es recomendable que los SEMS sean completamente cubiertos, ya que no se incrustan en el tejido.

Estudios de autopsia y resecciones quirúrgicas han demostrado que la cubierta de una prótesis impide que sus alambres metálicos se incrusten en el tejido, asegurando que permanezca en la superficie. A pesar de que estas prótesis no están aprobadas para ser removidas, están empezando a colocarse para indicaciones benignas, tales como estenosis refractarias, perforaciones y fugas postoperatorias, y luego se retiran en un momento apropiado **(46).**

¿Cuáles son las complicaciones asociadas al uso de prótesis esofágicas?

Aunque las prótesis autoexpansibles, completamente recubiertas, de plástico y metal son razonablemente eficaces, están asociadas con varias complicaciones. Las complicaciones de inserción incluyen el compromiso de las vías respiratorias por compresión, aspiración y complicaciones relacionadas con la sedación. El dolor, la náusea y el vómito transitorios no son infrecuentes. Como se mencionó anteriormente, las prótesis a menudo migran, ya que su cubierta evita la incrustación sobre la pared. Aunque las cubiertas previenen el daño, se han producido varios casos de desarrollo de estenosis en los puntos de contacto de los extremos de la prótesis al ser retiradas. Aunque la estenosis original se resuelve, los extremos de la prótesis pueden crear nuevas estenosis. No está claro si estas nuevas estenosis se producen por que estos pacientes son más susceptibles a la formación de áreas de cicatrización, aunque esta complicación es infrecuente. También se ha encontrado tejido de granulación en algunos pacientes, que se desarrolla por un crecimiento benigno alrededor de la prótesis, pero se resuelve al retirarla,porque el crecimiento es secundario a irritación causada por ella. Algunos autores han observado también el desarrollo de fístulas traqueoesofágicas y hemorragias por úlceras inducidas por efecto de las prótesis *in situ*.

¿Qué hacer con las estenosis esofágicas benignas refractarias?

Las estenosis esofágicas pueden ser ocasionadas por una cantidad de circunstancias, generando un impacto negativo en la calidad de vida de los pacientes, ya que causan disfagia y pueden llevar a complicaciones, en especial nutricionales, pérdida de peso y aspiración. Igualmente, se menciona que el tratamiento de elección es la dilatación con bujías o con balón; sin embargo, hasta un 10 % de los pacientes no responderá a ellas, constituyendo las estenosis benignas esofágicas refractarias, que, como se ha visto, están relacionadas con fibrosis extensa de la submucosa por encima de la muscular, en especial en casos de estenosis de anastomosis, cáusticos y radioterapia.

En este contexto, el objetivo será mejorar calidad de vida y evitar mortalidad si se elige una opción quirúrgica, porque este tipo de estenosis está asociada a una alta tasa de recurrencia. Las causas más frecuentes son por estenosis por cáustico, post-radioterapia, posquirúrgicas y pépticas **(47)**.

La inyección intralesional de corticoide tiene un efecto beneficioso en cuanto a mejoría clínica y a

disminución del número de dilataciones requeridas. Los estudios sugieren que disminuye la necesidad de dilataciones e incrementa el intervalo para ellas, en especial para estenosis péptica **(48,49)**.

La terapia con electrocauterio se trabaja bajo visión directa. El número y longitud de las incisiones se valoran en cada paciente hasta lograr la desaparición del anillo estenótico. Las estenosis cortas tienen mejores resultados que las largas; las tasas de complicaciones son bajas, siendo de 0,1-0,4 % para la perforación y de 0,4 % para hemorragia. La terapia con electrocauterio parece ser una buena alternativa para las estenosis refractarias, pues es fácil de utilizar, bien tolerada y segura.

Otros procedimientos utilizados para estenosis refractarias son la combinación de dilatación anterógrada y retrógrada por gastrostomía, o la colocación de prótesis y el uso de tijeras endoscópicas.

Las prótesis metálicas autoexpandibles se han utilizado para el tratamiento de estenosis refractarias como medida desesperada, pero desafortunadamente la reacción hiperplásica del tejido sobre la prótesis en la porción no recubierta resulta en alto porcentaje de complicaciones mayores, tales como obstrucción de la prótesis o perforación. Un dato muy valioso es que, al usar prótesis parcialmente recubierta, se debe vigilar cada cuatro semanas endoscópicamente para visualizar el extremo descubierto y descartar el crecimiento de tejido hiperplásico que, en caso de confirmarse, se debe remover y cambiar por otra completamente recubierta.

Se debe recordar que las totalmente recubiertas también tienen crecimiento hiperplásico en sus bordes, pero se prefieren las parcialmente recubiertas por que la probabilidad de migración es menor. Las prótesis esofágicas metálicas autoexplandibles no están indicadas en estenosis benignas por sus complicaciones y por la dificultad para su retiro posterior. Se ha discutido si esta dificultad puede resolverse con el uso de prótesis temporales de poliéster con cobertura siliconada. Pare evitar este crecimiento hiperplásico, se desarrollaron las prótesis plásticas autoexpandibles; sin embargo, los resultados con estas prótesis en refractariedad son variables, con alto grado de migración y alta tasa de complicaciones durante la inserción.

Cuando una prótesis está indicada en patología benigna, aún hoy en día no queda claro por cuanto tiempo debe permanecer la prótesis para ser removida. En casos de estenosis por caústicos y estenosis de anastomosis las prótesis deben ponerse por cuatro a ocho semanas **(46)**. Teniendo en cuenta todo lo anterior, pueden implementarse muchas estrategias de manera individualizada para el manejo de las estenosis refractarias; se propone, entonces, un algoritmo para el tratamiento de esta entidad que se presenta en la Gráfica 3.

¿Hay algún papel en la inyección de esteroides en el manejo de la estenosis esofágica benigna?

Antiguamente, previa a la decisión de colocar una prótesis autoexpandible, la adminsitración de corticoides inyectados se llevaba a cabo habitualmente; sin embargo, en la literatura que más apoya este procedimiento, que involucra estenosis relacionadas a etiología péptica, no está claro si este tratamiento es efectivo en las estenosis inducidas por radiación o anastomóticas. Con frecuencia, se asume que este tratamiento funciona igual de bien en estos pacientes, pero no se sabe con seguridad **(50)**. El mecanismo exacto por el que los esteroides intralesionales son útiles no está claro, pues se ha demostrado que la inyección de esteroides en la estenosis interfiere en la síntesis de colágeno, fibrosis y procesos crónicos de cicatrización **(51)**. La triamcinolona inhibe la transcripción de los genes de proteínas de matriz extracelular y de la 2-macroglobulina, un inhibidor de la colagenasa **(52)**. También se ha sugerido que previene la reticulación del colágeno que produce contractura de la cicatriz. Los esteroides también disminuyen la cicatrización fibrótica que parece ocurrir después de la técnica de dilatación.

La inyección se realiza con una aguja de calibre 23, de 5 mm, en los cuatro cuadrantes en el origen de

la estenosis. La mayoría de las veces se coloca la inyección de corticoides antes de la dilatación. La concentración de triancilona varía de 10 a 40 mg/mL y se inyecta de 0,25 a 0,50 mL por inyección, dando como resultado una dosis total de 80 mg por sesión **(53)**. Aunque las inyecciones pueden realizarse bajo endoscopia satisfactoriamente, se prefiere utilizar el ultrasonido endoscópico para guiar la inyección en la porción más gruesa de la estenosis esofágica, obteniendo de esta manera mejores resultados **(54)**.

La eficacia de las inyecciones de esteroides en seres humanos ha sido tradicionalmente evaluada estudiando la necesidad de dilataciones, el tiempo y el número de dilataciones adicionales que se requieran. Se ha utilizado frecuentemente un índice de dilatación periódica (IDP), calculado como el número de dilataciones requeridas/duración del tiempo en meses, para demostrar la eficacia **(55)**. Tres ensayos aleatorizados han confirmado la utilidad de esta forma de terapia. Altintas et al. asignaron al azar 21 pacientes con estenosis esofágica a los que les realizaron dilatación con bujía: un grupo con inyección de corticoide intralesional y un grupo control **(56)**. El PDI disminuyó de 0,71 a 0,28 en el grupo de estudio, que también tuvo un intervalo sin síntomas mayor que el grupo de control. Ramage et al., en un estudio que incluyó a 30 pacientes con estenosis pépticas que requirieron dilataciones repetidas, asignó aleatoriamente a los pacientes a un grupo de triamcinolona intralesional (40 mg/mL, 0,5 mL en cada cuadrante) y un grupo de inyección simulada **(57)**. A un año, dos pacientes (13 %) en el grupo de estudio y nueve pacientes (60 %) en el grupo de control requirieron dilatación repetida. En otro estudio aleatorizado, el grupo de Rupp et al. asignaron al azar 43 pacientes con estenosis péptica a un grupo de esteroides intralesional y un grupo control. El PDI fue de 0,07 en el grupo de esteroides en comparación con 0,253 en el grupo de control durante 10-13 meses después de la terapia con esteroides **(58)**.

Esta forma de terapia se ha utilizado para estenosis esofágicas debido a diversas etiologías: péptica, cáustica, anastomótica e inducida por radiación. La seguridad de los esteroides intralesionales ha sido documentada en varios estudios en pacientes pediátricos. Existe un riesgo teórico de que una infección no traumática pueda ser inducida con esta forma de terapia. Existe un potencial de perforación esofágica y mediastinitis o derrame pleural. La única perforación esofágica notificada ocurrió en una serie de pacientes en los que se utilizó un endoscopio rígido **(52)**.

En conclusión, se ha documentado que inyecciones de esteroides intralesionales pueden aumentar la respuesta a la dilatación en las estenosis esofágicas. Se recomiendan para su uso en estenosis refractarias o recurrentes. La triamcinolona se inyecta en una dosis de 80 mg por sesión, en cuatro cuadrantes en combinación con cada dilatación. Se necesitan más investigaciones para definir cuándo comenzar y cuánto tiempo seguir con esta forma de terapia.

¿Cuándo un paciente con estenosis esofágica benigna debe ser remitido al cirujano?

En la mayoría de los pacientes la cirugía es el último recurso de tratamiento, ya que es técnicamente difícil y puede conducir a mayor morbilidad y mortalidad. La cirugía generalmente requiere abrir el tórax y posiblemente el abdomen, dependiendo de la ubicación de la estenosis. Generalmente, los pacientes con estenosis refractarias localizadas en el esófago más distal son técnicamente más fáciles de operar y resecar, y hay más esófago disponible proximal a la estenosis. Desde la perspectiva técnica del cirujano, las estenosis en el tercio medio del esófago, y ciertamente el esófago proximal, son más difíciles de intervenir, ya que pueden estar íntimamente relacionados con la vía aérea.

Se consideran varios factores en el tratamiento quirúrgico de las estenosis benignas del esófago. La longitud y ubicación de la estenosis determinan la elección de la cirugía. Las estenosis de toda la longitud del esófago requerirán resección y reconstrucción de un neoesófago. Las estructuras que se pueden utilizar para reemplazar el esófago son el estómago, el colon y el yeyuno. Esofagectomía parcial con estómago o un pull-up se

puede hacer para estenosis cortas en el esófago distal. Las estenosis en el esófago medio y distal son corregidas por la esofagoplastia con interposición de colon. El acceso quirúrgico también es una consideración. En el abordaje transhiatal, el esófago se accede por disección a través de una incisión abdominal. El estómago es el órgano visceral más común y conveniente para construir un neoesófago; sin embargo, en las extensas lesiones químicas que afectan al estómago, se prefiere el colon. El yeyuno se considera para la reconstrucción esofágica si el estómago está enfermo y no es posible la interposición del colon. No obstante, los problemas a largo plazo son la dilatación del colon y la pérdida de peristaltismo que pueden producir problemas.

Hay varias vías para colocar el neoesófago. La vía mediastínica posterior que utiliza el lecho esofágico original es la vía más corta con menos angulaciones en la anastomosis. Sin embargo, en las estenosis corrosivas, esta zona suele estar inflamada, cicatrizada y fibrótica, y por lo tanto no es factible. Las vías más asequibles son la vía subcutánea o subesternal. Ambas rutas son, sin embargo, las rutas más largas y, por lo tanto, es necesario un injerto largo **(59)**.

¿Es la autodilatación una opción terapéutica viable?

La autodilatación es efectiva, pero a menudo los pacientes se preparan mentalmente para el procedimiento, ya que puede parecer desalentador "tragar" un dilatador grande. El procedimiento es iniciado por el médico, que dilata la estenosis a un diámetro bastante grande e inmediatamente comienza a enseñar al paciente a realizar su propia dilatación, ayudándoles con el paso del dilatador. Los pacientes generalmente realizan el procedimiento una o más veces al día, generalmente indefinidamente, para mantener la estenosis abierta. Sobre un largo período de tiempo, algunos pacientes eventualmente están libres de estenosis, debido a que están dilatando la estenosis con más frecuencia de lo que sería utilizando en el sistema de salud nuestro.

Debido a que los pacientes pueden ser resistentes a aceptar la autodilatación como una opción de tratamiento, se acepta que, junto con la cirugía, constituyen el último recurso de manejo, pero es necesario tener en cuenta que la autodilatación puede ser efectiva y útil para el tratamiento de las estenosis benignas del esófago **(60)**.

¿Cuáles son las novedades de investigación en esta área?

En última instancia, la FDA aprobará los SEMS totalmente cubiertos para enfermedad esofágica benigna; sin embargo, no hay seguridad de cuánto tiempo tomará este proceso. Los SEMS totalmente cubiertos son relativamente seguros para el uso en enfermedades benignas, aunque los médicos deben explicar a los pacientes que estos stent tienen ciertos riesgos. Adicionalmente, en la actualidad se están desarrollando stent plásticos más fáciles de usar y con reducida tasa de migración. También se está investigando en relación al desarrollo de las prótesis biodegradables, buscando el efecto dilatador antes de la absorción y degradación de la prótesis, lo que podría en el futuro representar la solución para pacientes con estenosis esofágica benigna, comparado con la utilización de prótesis metálicas o plásticas. Hasta el momento son estudios preliminares y demuestran alivio de la disfagia en cerca del 50 % de los pacientes. Podría ser una alternativa, pero aún faltan estudios con períodos de seguimiento largos.

Recientemente, se ha planteado el uso de mitomicina C en el manejo de estenosis refractarias, tanto en pediatría como en adultos; una revisión sistemática sugiere que la mitomicina C local es segura y efectiva en estenosis refractarias de diferentes etiologías, aunque los resultados de esta revisión son controvertidos y se requieren estudios aleatorizados prospectivos para confirmar estos hallazgos y poder definir la dosis óptima y la técnica de aplicación **(61)**.

Teniendo en cuenta lo anterior, persisten áreas de incertidumbre en el manejo de estas entidades,

en las que hace faltan estudios que puedan ayudar a sugerir cómo reducir el número de sesiones de dilatación, además de cómo predecir los pacientes que van a ser refractarios a estos procedimientos para poder realizar un tratamiento precoz y, a futuro, la implementación de nuevos materiales y tipos de prótesis con menores riesgos y eventos adversos.

Gráfica 3. Algoritmo propuesto para el manejo de las estenosis esofágicas benignas refractarias.
Fuente: elaborada por los autores.

Referencias

1. Shah JN. Benign refractory esophageal strictures: widening the endoscopist's role. 2006;63(1):164-7. Doi: http://doi.org/fqfxjp.

2. Lanza FL, Graham DY. Bougienage is effective therapy for most benign esophageal strictures. Jama. 1978;240(9):844-7. Doi: http://doi.org/dw66mz.

3. Siersema P. Treatment options for esophageal strictures. Nat Clin Pract Gastroenterol & Hepatol. 2008;5(3):142-52. Doi: http://doi.org/df8dg6.

4. Ferguson D. Evaluation and management of benign esophageal strictures. Diseases of the Esophagus. 2005;18(6):359-64. Doi: http://doi.org/cchghj.

5. Ben Rejeb M, Bouché O, Zeitoun P. Study of 47 consecutive patients with peptic esophageal stricture compared with 3880 cases of reflux esophagitis. Digestive diseases and sciences. 1992;37(5):733-6. Doi: http://doi.org/dhsnfv

6. Nayyar AK, Royston C, Bardhan KD. Oesophageal acid-peptic strictures in the histamine H2 receptor antagonist and proton pump inhibitor era. Digestive and liver disease. 2003;35(3):143-50. Doi: http://doi.org/fnz7rh.

7. Anselmi M, Orellana G, Innocenti F, Salgado J. Estenosis péptica del esófago: resultados alejados del tratamiento conservador. Revista médica de Chile. 2003;131(10):1111-6. Doi: http://doi.org/bxkccg.

8. Watson A. The role of antireflux surgery combined with fiberoptic endoscopic dilatation in peptic esophageal stricture. Amer J Surg. 1984;148(3):346-349. Doi: http://doi.org/cn6cqk

9. Anselmi M, Orellana G, Innocenti F, Salgado J. Estenosis péptica del esófago: resultados alejados del tratamiento conservador. Revista médica de Chile. 2003;131(10):1111-6. Doi: http://doi.org/bxkccg.

10. Ogilvie A, Ferguson R, Atkinson M. Outlook with conservative treatment of peptic oesophageal stricture. Gut. 1980;21(1):23-25. Disponible en: https://goo.gl/AUCoR5.

11. Bashin D, Sharma B, Gupta N, Sinha k, Singh K. Endoscopic dilation for treatment of anastomotic leaks following transhiatal esophagectomy. Endoscopy. 2000;32(6): 469-47. Doi: http://doi.org/ds9wt3.

12. Laurell G1, Kraepelien T, Mavroidis P, Lind BK, Fernberg JO, Beckman M, et al. Stricture of the proximal esophagus in head and neck carcinoma patients after radiotherapy. Cancer. 2003 Apr 1;97(7):1693-700. Doi: http://doi.org/d8pxwc

13. Swaroop VS1, Desai DC, Mohandas KM, Dhir V, Dave UR, Gulla RI, et al. Dilation of esophageal strictures induced by radiation therapy for cancer of the esophagus. Gastrointestinal endoscopy. 1994;40(3):311-5. Doi: http://doi.org/fj2wq2.

14. Lahoti D1, Broor SL, Basu PP, Gupta A, Sharma R, Pant CS. Corrosive esophageal strictures: predictors of response to endoscopic dilation. Gastrointestinal endoscopy. 1995;41(3):196-200. Doi: http://doi.org/dkbbf9.

15. Zargar SA1, Kochhar R, Mehta S, Mehta SK. The role of fiberoptic endoscopy in the management of corrosive ingestion and modified endoscopic classification of burns. Gastrointestinal endoscopy. 1991;37(2):165-9. Doi: http://doi.org/cgpw3q.

16. Abid S1, Mumtaz K, Jafri W, Hamid S, Abbas Z, Shah HA, et al. Pill-induced esophageal injury: endoscopic features and clinical outcomes. Endoscopy. 2005;37(8):740-4. Doi: http://doi.org/b75gcx.

17. Abraham SC1, Cruz-Correa M, Lee LA, Yardley JH, Wu TT. Alendronate-associated esophageal injury: pathologic and endoscopic features. Modern pathology: an official journal of the United States and Canadian Academy of Pathology, Inc. 1999;12(12):1152-7. Disponible en: https://goo.gl/tTBuiv.

18. Changela K1, Haeri NS2, Krishnaiah M2, Reddy M2. Plummer-Vinson Syndrome with Proximal Esophageal Web. Journal of Gastrointestinal Surgery. 2016;20(5):1074-5. Doi: http://doi.org/f8jxdr.

19. Dantas RO1, Villanova MG. Esophageal motility impairment in Plummer-Vinson syndrome. Digestive diseases and sciences. 1993;38(5):968-71. Doi: http://doi.org/fsjkbr.

20. Leal A, Adefna R, Pérex T, Ramos N, Castellanos J, Leal G. Estenosis esofágica isquémica por uso de sonda de balón: presentación de un caso. Revista Cubana de Cirugía. 2005;44:2-3. Disponible en: https://goo.gl/qTWk2v.

21. Csendes A, Velasco N, Braghetto I, Henriquez A. A prospective randomized study comparing forceful dilatation and esophagomyotomy in patients with achalasia of the esophagus. Gastroenterology. 1981;80(4):789-95. Disponible en: https://goo.gl/GaKmf1

22. Mehta R, John A, Sadasivan S, Mustafa CP, Nandkumar R, Raj VV, et al. Factors determining successful outcome following pneumatic balloon dilation in achalasia cardia. Indian J Gastroenterol. 2005;24(6):243-5. Disponible en: https://goo.gl/5m78EE.

23. Gideon RM, Castell DO, Yarze J. Prospective randomized comparison of pneumatic dilatation technique in patients with idiopathic

achalasia. Digestive diseases and sciences. 1999;44(9):1853-7. Doi: http://doi.org/df7j53.

24. Vantrappen G, Hellemans J. Treatment of achalasia and related motor disorders. Gastroenterology. 1980;79(1):144-54. Disponible en: https://goo.gl/h1qVkU.

25. Ponce J, Garrigues V, Pertejo V, Sala T, Berenguer J. Individual prediction of response to pneumatic dilation in patients with achalasia. Digestive diseases and sciences. 1996;41(11):2135-41. Doi: http://doi.org/bt7qjz.

26. Dellon ES1, Gonsalves N, Hirano I, Furuta GT, Liacouras CA, Katzka DA. ACG clinical guideline: evidenced based approach to the diagnosis and management of esophageal eosinophilia and eosinophilic esophagitis (EoE). The American journal of gastroenterology. 2013;108(5):679-92. Doi: http://doi.org/f4vjtz.

27. Jung KW1, Gundersen N, Kopacova J, Arora AS, Romero Y, Katzka D, et al. Occurrence of and risk factors for complications after endoscopic dilation in eosinophilic esophagitis. Gastrointestinal endoscopy. 2011;73(1):15-21. Doi: http://doi.org/bqk6cr.

28. Taitel aum G, Petersen B, Barkun A, Chotiprasidhi P, Chuttania R, Liu J, et al. Tools for endoscopic stricture dilation: November 2003. Gastrointestinal endoscopy. 2004;59(7):753-760. Doi: http://doi.org/d8rxg6.

29. Saeed ZA, Ramirez FC, Hepps KS, Cole RA, Schneider FE, Ferro PS, et al. An objective end point for dilation improves outcome of peptic esophageal strictures: a prospective randomized trial. Gastrointestinal endoscopy. 1997;45(5):354-9. Doi: http://doi.org/fb5b88.

30. Saeed ZA1, Winchester CB, Ferro PS, Michaletz PA, Schwartz JT, Graham DY. Prospective randomized comparison of polyvinyl bougies and through-the-scope balloons for dilation of peptic strictures of the esophagus. Gastrointestinal endoscopy. 1995;41(3):189-95. Doi: http://doi.org/c8vwzw.

31. Cox JG, Winter RK, Maslin SC, Jones R, Buckton GK, Hoare RC, et al. Balloon or bougie for dilatation of benign oesophageal stricture? An interim report of a randomised controlled trial. Gut. 1988;29(12):1741-7. Doi: http://doi.org/cj4s67.

32. Cox JG, Winter RK, Maslin SC, Dakkak M, Jones R, Buckton GK, et al. Balloon or bougie for dilatation of benign esophageal structure? Digestive diseases and sciences. 1994;39(4):776-81. Doi: http://doi.org/fh69wh.

33. Yamamoto H, Hughes RW Jr, Schroeder KW, Viggiano TR, DiMagno EP. Treatment of benign esophageal stricture by Eder-Puestow or balloon dilators: a comparison between randomized and prospective nonrandomized trials. Mayo clinic proceedings. 1992;67(3):228-36. Doi: http://doi.org/cb82.

34. Shemesh E, Czerniak A. Comparison between Savary-Gilliard and balloon dilatation of benign esophageal strictures. World journal of surgery. 1990;14(4):518-21. Doi: http://doi.org/d5csbq.

35. Saeed ZA, Winchester CB, Ferro PS, Michaletz PA, Schwartz JT, Graham DY. Prospective randomized comparison of polyvinyl bougies and through-the-scope balloons for dilation of peptic strictures of the esophagus. Gastrointestinal endoscopy. 1995;41(3):189-95. Doi: http://doi.org/c8vwzw.

36. Kim JH, Song HY, Kim HC, Shin JH, Kim KR, Park SW, et al. Corrosive esophageal strictures: long-term effectiveness of balloon dilation in 117 patients. Journal of Vascular and Interventional Radiology. 2008;19(5):736-41. Doi: http://doi.org/c38ww6.

37. Broor SL, Kumar A, Chari ST, Singal A, Misra SP, Kumar N, et al. Corrosive oesophageal strictures following acid ingestion: clinical profile and results of endoscopic dilatation.

Journal of gastroenterology and hepatology. 1989;4(1):55-61. Doi: http://doi.org/c7xxpc.

38. Poddar U, Thapa BR. Benign esophageal strictures in infants and children: results of Savary-Gilliard bougie dilation in 107 Indian children. Gastrointestinal endoscopy. 2001;54(4):480-4. Doi: http://doi.org/fmq92d.

39. Temiz A, Oguzkurt P, Ezer SS, Ince E, Hicsonmez A. Long-term management of corrosive esophageal stricture with balloon dilation in children. Surgical endoscopy. 2010;24(9):2287-92. Doi: http://doi.org/ftfz2m.

40. Panieri E, Rode H, Millar AJ, Cywes S. Oesophageal replacement in the management of corrosive strictures: when is surgery indicated? Pediatric surgery international. 1998;13(5-6):336-40. Doi: http://doi.org/b4752b.

41. Contini S, Garatti M, Swarray-Deen A, Depetris N, Cecchini S, Scarpignato C. Corrosive oesophageal strictures in children: outcomes after timely or delayed dilatation. Digestive and Liver Disease. 2009;41(4):263-8. Doi: http://doi.org/fhzw8d.

42. Lahoti D, Broor SL, Basu PP, Gupta A, Sharma R, Pant CS. Corrosive esophageal strictures: predictors of response to endoscopic dilation. Gastrointestinal endoscopy. 1995;41(3):196-200. Doi: http://doi.org/dkbbf9

43. Simmons DT, Baron TH. Electroincision of refractory esophagogastric anastomotic strictures. Diseases of the Esophagus. 2006;19(5):410-4. Doi: http://doi.org/ftgf4z.

44. Bakken JC1, Wong Kee Song LM, de Groen PC, Baron TH. Use of a fully covered self-expandable metal stent for the treatment of benign esophageal diseases. Gastrointest Endosc. 2010;72(4):712-20. Doi: http://doi.org/cpcs95.

45. Holm AN, de la Mora Levy JG, Gostout CJ, Topazian MD, Baron TH. Self- expanding plastic stents in treatment of benign esophageal conditions. Gastrointest Endosc. 2008;67(1):20-25. Doi: http://doi.org/dkhpv2.

46. Schembre D. Advances in esophageal stenting: the evolution of fully covered stents for malignant and benign disease. Advances in Therapy. 2010;27(7):413-425. Doi: http://doi.org/fqttcn

47. Poincloux L, Rouquette O, Abergel A. Endoscopic treatment of benign esophageal strictures: a literature review. Expert Review of Gastroenterology & Hepatology. 2017;11(1),53-64. Doi: http://doi.org/cb84.

48. Lee M, Kubik CM, Polhamus CD, Brady CE 3rd, Kadakia SC. Preliminari exoperience with endoscopic intralesional steroid injection theraphy for refractory upper gastrointestinal strictures. Endoscopy. 1995;41(6):598-601. Doi: http://doi.org/dj9wvw.

49. Ramage JI Jr, Rumalla A, Baron TH, Pochron NL, Zinsmeister AR, Murray JA, et al. A prospective, randomized, double-blind, placebo-controlled trial of endoscopic steroid injection therapy for recalcitrant esophageal peptic strictures. Am J Gastroen- terol. 2005;100(11): 2419-25. Doi: http://doi.org/b6r2sh.

50. Ramage JI Jr1, Rumalla A, Baron TH, Pochron NL, Zinsmeister AR, Murray JA, et al. A prospective, randomized, double-blind, placebo-controlled trial of endoscopic steroid injection therapy for recalcitrant esophageal peptic strictures. Am J Gastroenterol. 2005;100(11):2419-25. Doi: http://doi.org/b6r2sh.

51. Ketchum LD, Smith J, Robinson DW, Masters FW. Master. The treatment of hypertrophic scar, keloid and scar contracture by triamonolone acetonide. Plast Reconstr Surg. 1996;38: 209-18. Disponible en: https://goo.gl/JaFCqD.

52. Mendelson HJ, Maloney WH. The treatment of benign strictures of the esophagus with cortisone injection. Ann Otol Rhinol Laryngol. 1970;79: 900-4. Disponible en: https://goo.gl/yXx3Nv.

53. Kochhar R, Poornachandra KS. Intralesional steroid injection therapy in the management of resistant gastrointestinal strictures. World J Gastrointest Endosc. 2010;19(2):61-8. Doi: http://doi.org/d45c3b.

54. Bhutani MS, Usman N, Shenoy V, Qarqash A, Singh A, Barde CJ, et al. Endoscopic ultrasound miniprobe-guided steroid injection for treatment of refractory esophageal strictures. Endoscopy. 1997;29(8):757-9. Doi: http://doi.org/bv5d47.

55. Kochhar R, Makharia GK. Usefulness of intralesional triamcinolone in treatment of benign esophageal strictures. Gastrointest. Endosc. 2002;56(6): 829–834. Doi: http://doi.org/fvjqpr.

56. Altintas E, Kacar S, Tunc B, Sezgin O, Parlak E, Altiparmak E, et al. Intralesional steroid injection in benign esophageal strictures resistant to bougie dilation. J. Gastroenterol. Hepatol. 2004;19: 1388–1391. Doi: http://doi.org/cp-5bx4

57. Ramage JI Jr1, Rumalla A, Baron TH, Pochron NL, Zinsmeister AR, Murray JA, et al. A prospective, randomized, double-blind, placebo-controlled trial of endoscopic steroid injection therapy for recalcitrant esophageal peptic strictures. Am. J. Gastroenterol. 2005;100(11):2419-25. Doi: http://doi.org/b6r2sh.

58. Rupp RT, Earle D, Ikenberry S, Lumeng L, Lehman G. Randomized trial of Savary dilation with/without intralesional steroids for benign gastroesophageal reflux strictures. Gastrointest Endosc. 1995;41(4):357. Doi: http://doi.org/fvst45.

59. Hiebert CA, Bredenberg CE. Selection and placement of conduits. Esophageal Surgery. New York, NY, Churchill Livingstone, 2002;2:794-801. Doi: http://doi.org/ccst.

60. Dzeletovic I, Fleischer DE. Self-dilation for resistant, benign esophageal strictures. Am J Gastroenterol. 2010;105(10):2142-2143. Doi: http://doi.org/dsjtr2

61. Rustagi T, Aslanian HR, Laine L. Treatment of refractory gastrointestinal strictures with mitomycin C: a systematic review. Journal of clinical gastroenterology. 2015;49(10):837-47. Doi: http://doi.org/f7vpvz.

Acalasia

Albis C. Hani de Ardila
Andrés F. Ardila Hani
Ana María Leguízamo

Introducción

La palabra "acalasia" viene del griego *akhalasis* (*a*, que significa "sin", y *khalasis*, que significa "relajación") y denota falta de relajación del esfínter esofágico inferior (EEI). Las descripciones de acalasia datan desde antes de la edad media y desde el siglo pasado la relajación anormal del esfínter esofágico inferior ha sido reconocida como el elemento fisiopatológico en esta condición. La acalasia es un trastorno motor con fisiopatología y clínica heterogénea **(1,2)**. La mejor definición está dada hoy gracias a la manometría esofágica de alta resolución (MAR). Con este estudio se puede evaluar mucho mejor la alteración de la relajación y apreciar la presencia de aperistalsis, panpresurización esofágica, espasmo esofágico, que indica variantes con peristaltismo intacto. En cuanto a la estrategia terapéutica, la mayoría de opciones actualmente disponibles permiten distintas terapias específicas.

Manométricamente, la acalasia es una alteración motora poco común, de etiología desconocida, definida tradicionalmente por criterios manométricos en un paciente que clínicamente cursa con disfagia. Se caracteriza por relajación insuficiente o ausente del EEI y pérdida del peristaltismo esofágico.

Radiológicamente, se caracteriza por el hallazgo de aperistalsis, dilatación esofágica con mínima apertura del EEI, apariencia de la unión gastroesofágica en "pico de pájaro" y pobre vaciamiento del esófago. Endoscópicamente, se puede encontrar el esófago dilatado con saliva retenida, líquido y partículas de comida no digerida en ausencia de estrecheces mucosas o tumor **(1)**.

Fisiopatología

La acalasia está asociada con la pérdida funcional de células ganglionares del plexo mientérico en el esófago distal y EEI. La causa para una reducción inicial de neuronas inhibitorias en acalasia es desconocido. El inicio de la degeneración neuronal puede ser un proceso autoinmune disparado por una infección viral (herpes, sarampión), en conjunto con un huésped genéticamente susceptible **(3)**.

Los pacientes con acalasia tienen mayor probabilidad de tener enfermedad autoinmune concomitante que la población general, y la prevalencia de anticuerpos neurales séricos es muy alta, prestando mayor credibilidad a una etiología autoinmune. La reacción inflamatoria está asociada con infiltrado de linfocitos T, que permite una destrucción de células ganglionares. La distribución y el resultado final de esta plexitis es variable y puede ser modificada por la respuesta del huésped o el estímulo etiológico. La acalasia también puede ser la manifestación de una destrucción extensa del plexo mientérico, consecuencia de la infección por el Tripanosoma Cruzi en enfermedad de Chagas.

Una revisión de Gyawali **(4)** se enfoca en el entendimiento de los diferentes aspectos fisiopatológicos, diagnósticos y principios del manejo a la luz de la literatura emergente en acalasia. El entendimiento fisiopatológico actual sugiere factores que

determinan el fenotipo clínico final: primero, la predisposición genética juega un papel y son descritos síndromes genéticos incluyendo el síndrome de Allgrove (insuficiencia adrenal, alacrimia y acalasia) y acalasia familiar, además de que ciertos alelos HLA son representados en un mayor grado en acalasia, particularmente variantes en la región HLA-DQ beta 1; segundo, una amplia evidencia sugiere que la acalasia es una enfermedad autoinmune, en la que un anticuerpo responde a un antígeno común, quizás un virus que ataca selectivamente a ganglios y neuronas del plexo mientérico (el herpes simple virus tipo I ha sido propuesto como un disparador de la enfermedad y otros implicados han sido sarampión y papiloma); finalmente, el plexo nervioso y ganglio afectado por la reacción Ag/Ac y el grado de lesión contribuyen en gran forma a los hallazgos clínicos y manométricos.

El EEI y el cuerpo esofágico están profundamente impactados en tipo I y tipo II con muerte de células ganglionares. Como sugiere Sodikoff **(5)** la magnitud más alta de aganglionosis se observa en la tipo I, comparada con la tipo II, lo que podría indicar que la acalasia tipo I es un estadio mas tardío en la progresión de la enfermedad. En la tipo III, existe un desbalance entre neuronas inhibitorias y excitatorias de inflamación del plexo mientérico, pero sin muerte de células ganglionares. Este patrón sugiere casi la completa ausencia de función post-gangliónica excitatoria e inhibitoria en acalasia tipo I lo que contrasta con algún grado de función post-gangliónica preservada en la acalasia tipo II y tipo III.

El cuarto fenotipo, es decir, la relajación anormal del EEI con peristalsis del cuerpo normal, implica compromiso del EEI con preservación del cuerpo esofágico. Se podría especular que la situación opuesta con preservación del EEI con compromiso del cuerpo esofágico podría explicar procesos espásticos del cuerpo esofágico, incluyendo espasmo esofágico difuso (EED) y alteraciones hipercontractiles. De hecho, la mayoría de los que previamente fueron diagnosticados como EED son ahora identificados como acalasia tipo III, con la MAR soportando este concepto. Las anormalidades motoras del cuerpo esofágico pueden ser vistas en fenotipos con obstrucción al flujo y peristalsis esofágica prematura.

Una vez la obstrucción al flujo es identificada en las gráficas de Clouse, los eventos de presión del cuerpo esofágico permite los subtipos de acalasia. Cuatro patrones son posibles **(4)**:

Tipo I

En la acalasia tipo I hay ausencia de contractilidad del músculo liso corporal sin compartimentalización de presión intrabolo. Este probablemente representa un estadio tardío de la enfermedad con pérdida del tono muscular y dilatación del cuerpo esofágico (Figura 1).

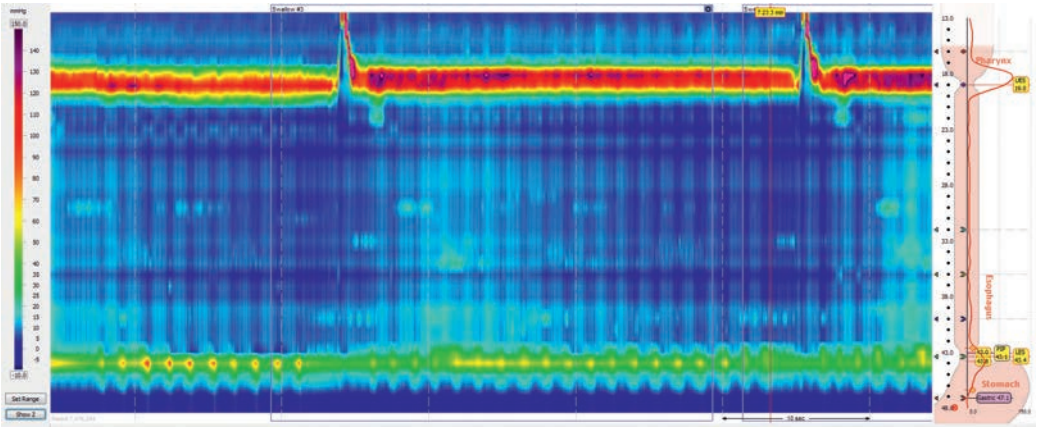

Figura 1. Acalasia tipo I.
Fuente: Archivo de Fisiología Digestiva de la Unidad de Gastroenterología del Hospital Universitario San Ignacio.

Tipo II

En la acalasia tipo II, hay compartimentalización panesofágica de presión intrabolo en al menos 20 % de la secuencia. El músculo liso esofágico conserva su tono y propiedades biofísicas, y las degluciones generan incremento de la presión isobárica panesofágica. Alternativamente, la contracción del músculo longitudinal esofágico aumenta la presión intrabolo que facilita el vaciamiento esofágico (Figura 2).

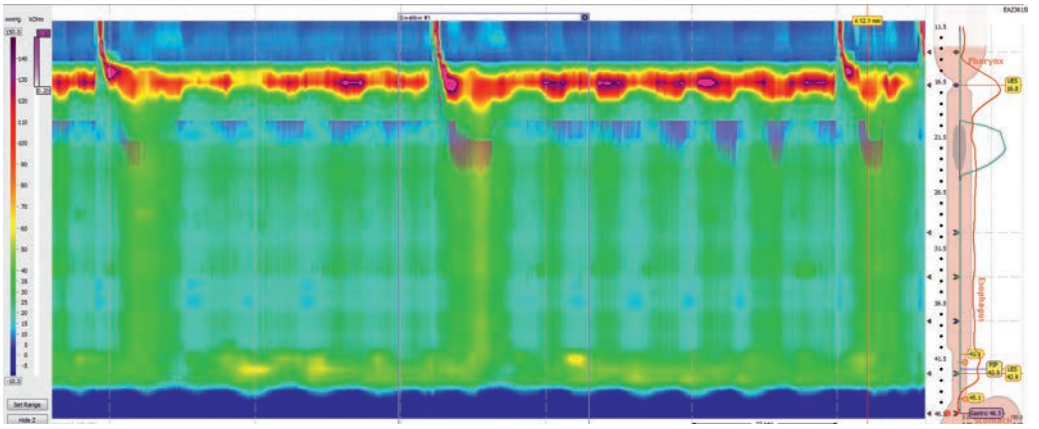

Figura 2. Acalasia tipo II.
Fuente: Archivo de Fisiología Digestiva de la Unidad de Gastroenterología del Hospital Universitario San Ignacio.

Tipo III

En la acalasia tipo III, hay secuencias (contracciones) prematuras en al menos el 20 % de secuencias con acortamiento de la latencia distal (LD < 4,5 segundos) (Figura 3).

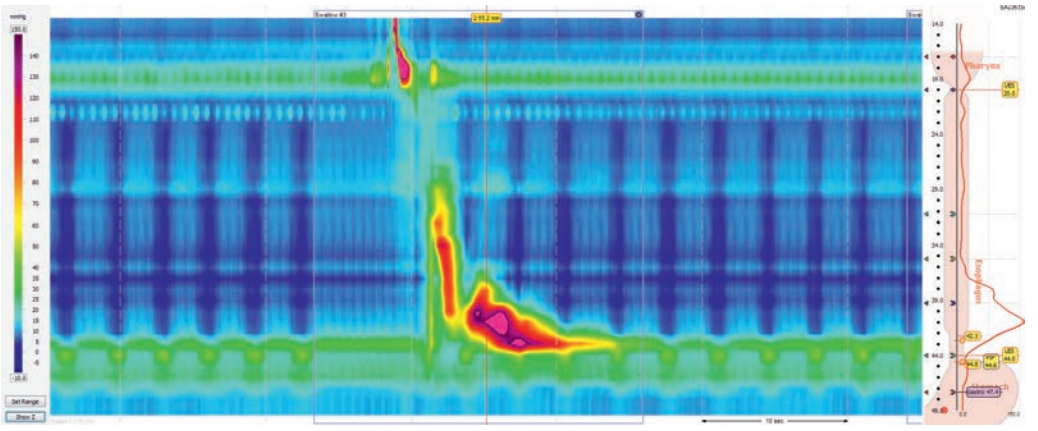

Figura 3. Acalasia tipo III.
Fuente: Archivo de Fisiología Digestiva de la Unidad de Gastroenterología del Hospital Universitario San Ignacio.

Tipo IV

En la acalasia tipo IV, hay una obstrucción al flujo de la UGE: el peristaltismo esofágico corporal esta generalmente intacto, tal vez exagerado (hipercontractil) o puede encontrarse un patrón de contracción débil

Epidemiología

Se han observado cambios de la incidencia a lo largo del tiempo, que parece estar aumentando. La mayoría de los reportes desde 1980 exceden de 0,8/100.000 por año, incrementándose a 1,6/100.000 por año en estudios posteriores.

No existen patrones de incidencia de acalasia en términos de edad y sexo; puede afectar ambos géneros, todas las razas y todas las edades. Algunos estudios han sugerido una distribución bimodal de la edad con picos alrededor de los 30 y 60 años, mientras que otros consideran que la incidencia de acalasia aumenta con la edad **(6,7)**.

Signos y síntomas

Debe excluirse en especial ERGE y obstrucción mecánica. La disfagia progresiva es lo característico; la prevalencia de disfagia en la población americana semanalmente es de 4 % y está asociada con un amplio esquema de diagnósticos diferenciales. Las pruebas motoras deben realizarse luego de excluir lesiones estructurales u obstrucción mecánica. Además, los síntomas respiratorios también son comunes en pacientes con acalasia, porque las alteraciones motoras resultan en disminución de la depuración de alimentos y líquidos esofágicos, lo que predispone a aspiración. Inclusive, se ha reportado que más o menos 40 % de los casos reporta síntomas respiratorios una vez al día. La disfagia precede los síntomas respiratorios en un promedio de 24 meses, lo que indica la naturaleza progresiva de los síntomas con la falta de tratamiento **(8)**.

Diagnóstico

Existen diveros estudios que permitirán evaluar este trastorno de manera integral. El diagnóstico se va a realizar demostrando una relajación alterada del EEI con una peristalsis ausente sin evidencia de una obstrucción esofágica cercana al EEI, ya sea por una estrechez, tumor, estructura vascular, implantación de algún dispositivo (Lap-Band) o un proceso infiltrativo **(8)**.

El esofagograma con bario evalúa la morfología e, indirectamente, la función por medida del vaciamiento esofágico. La MAR evalúa la disfunción del EEI y cuerpo esofágico, pero no refleja la morfología; por esta razón, ambos ofrecen información útil en la evaluación preoperatoria de la acalasia **(9)**.

El estudio de Zanoni et al. **(10)** evaluó el tiempo de vaciamiento del bario en el esofagograma preoperatorio y la MAR en los diferentes tipos de acalasia, y lo relacionó con los síntomas de los pacientes y tratamientos previos.

La altura del bario a los 5 minutos fue más alta para la tipo I y II que para III. El volumen retenido al minuto y a los 5 minutos fue más bajo en la tipo III que en I y II, destacando pobre vaciamiento en I y II. El megaesófago en acalasia es pobremente entendido, pero podría resultar del aumento de la presión intraesofágica asociado con estasis. La falta de inervación trófica asociado con destrucción del plexo mientérico puede ser otro gran factor contribuyente. También se observa aumento de la longitud esofágica en acalasia probablemente como resultado de la dilatación esofágica. En conclusión, este estudio mostró que las contracciones del esófago proximal ocurren en pacientes con acalasia, que son manométricamente similares a los pacientes normales excepto por disminución de la amplitud.

La manometría es el patrón de oro para el diagnóstico de acalasia y siempre es requerida para planear la terapia. Como hallazgos cardinales deben buscarse los siguientes: 1) ausencia de peristalsis en el cuerpo esofágico; 2) relajación incompleta del EEI, y 3) presión elevada del EEI.

Ha existido un cambio revolucionario tras la evolución de la manometría convencional hacia la MAR, en la que se registran los datos de presión como la presión topográfica esofágica (PTE). Los criterios diagnósticos se han ajustado con la aparición de los distintivos subtipos fisiológicos (Tipo I-III). Algo fundamental en lograr la uniformidad en los criterios diagnósticos ha sido la aparición de la presión integrada de relajación (IRP), medida de PTE para cuantificar la presión de relajación de la unión gastroesofágica (UGE).

Para medir el IRP se utiliza un sensor especial en manga que compensa por el potencial movimien-

to del EEI, al poder hacerle seguimiento a este dentro de un área determinada. Esto permite evitar cualquier artefacto de pseudorrelajación (aparente relajación de esfínter causada por elevación de este por encima del sensor, desplazándolo hacia el estómago).

El IRP se calcula como el promedio de los cuatro segundos con la presión de relajación más baja de la UGE luego de la contracción faríngea; además, sirve como una medida precisa y robusta de la relajación deglutiva de la UGE y discrimina satisfactoriamente los defectos de relajación del esfínter propios de la acalasia **(11)**.

El esofagograma con bario constituye una herramienta diagnóstica importante en la evaluación y el manejo de la acalasia. Obtener la información de la retención del bolo utilizando un esofagograma con bario es util para la valoración de la respuesta al tratamiento. Existe una nueva técnica valorando la altura de la impedancia del bolo combinando la MAR y la impedanciometría. La altura del bolo por impedanciometría tiene una excelente correlación con la altura de la columna de bario en el esofagograma **(12)**.

Recientemente, una nueva tecnología está disponible: la sonda de imagen de luz funcional (FLIP), que se enfoca en medir las propiedades mecánicas del esófago como opuesto al patrón contráctil y tránsito del bolo. El desarrollo de esta técnica fue basado en conceptos previos y técnicas desarrolladas por Hans Gregerson y Satish Rao.

El FLIP utiliza planimetría de impedancia de alta resolución durante distensión de volumen, controlada a la medida luminal a lo largo del plano axial. Esto está sincronizado a una medida de presión singular dentro de una bolsa llena de líquido, lo que permite una evaluación de geometría luminal y presión parecida a la medida de "compliance". Esta técnica ha sido utilizada para evaluar las propiedades mecánicas de la pared esofágica y la apertura dinámica de la UGE en varias enfermedades esofágicas **(13,14).**

Tratamiento

Desafortunadamente, ninguna terapia logra devolver a la normalidad la función esofágica. El tratamiento, por tanto, está dirigido a disminuir la presión del EEI con el propósito de reducir la obstrucción funcional al tránsito del bolo a este nivel **(6)**.

El tratamiento es paliativo con el objetivo de mejorar los síntomas clínicos y restaurar la calidad de vida. Esto puede lograrse con manejo médico (nitratos, bloqueadores de canales de calcio, inhibidores de la fosfodiesterasa, etc.) o medidas más invasivas como la miotomía quirúrgica o la dilatación neumática. Sin embargo, la eficacia de estos tratamientos varía e, incluso para las opciones más efectivas, no hay opinión unánime sobre cuál opción es la preferida. Hoy en día, se cuenta con terapias emergentes como la miotomía endoscópica peroral (POEM) **(15)**.

Toxina botulínica (Botox, Allergan)

Mediante la fermentación controlada del Clostridium Botulinum, se obtiene la toxina botulínica tipo A, que es un potente inhibidor de la liberación de acetilcolina, por lo que está disminuida en las terminaciones nerviosas y provoca la relajación de los músculos inervados. La toxina botulínica disminuye hasta en un 50 % la presión del EEI, mejorando el vaciamiento del esófago y los síntomas en 50 % de los pacientes a un año. Sin embargo, los síntomas recurren en el 43-50 % a los seis meses, por una posible regeneración de los receptores. Sólo el 75 % de los pacientes que responden a la primera inyección lo hace también a la segunda, posiblemente asociado a la producción de anticuerpos antitoxina. Por otra parte, sólo el 20 % de los que no responden a la primera inyección lo hacen a la segunda. Estudios sugieren que las inyecciones repetidas dificultan la realización de miotomía e incrementan el riesgo de perforación intraoperatoria, pero no afectan los resultados de la cirugía. Las inyecciones repetidas disminuyen el rendimiento costo-efectivo de esta técnica **(16)**.

En cuanto al uso de la dilatación neumática, se utiliza un balón cilíndrico neumático posicionado sobre el EEI, que es inflado con aire utilizando un manómetro manual. Generalmente, se utiliza un balón Rigiflex (Boston Scientific), que se coloca fluoroscópicamente sobre una guía; este se encuentra disponible en diámetros de 30, 35 y 40 mm. Se recomienda, inicialmente, un abordaje cauteloso, utilizando inicialmente un dilatador de 30 mm y seguir con uno de 35 mm, 2 a 4 semanas después de la dilatación inicial, si esta fue insuficiente. La eficacia de la dilatación neumática varía entre 32 % y el 98 % **(17)**.

La mayor complicación de la dilatación es la perforación esofágica con una incidencia que varía entre el 0 % y el 16 %, siendo la mayoría clínicamente evidentes; las perforaciones "limitadas" pueden ser manejadas de manera conservadora, mientras que la perforación mayor debe ser identificada y reparada quirúrgicamente en las primeras 6-8 horas, ya que cuando se hace en estos tiempos los desenlaces son comparables a pacientes llevados electivamente a miotomía de Heller.

La presión de inflación del balón no está claramente estipulada. Lo que se busca es un borramiento completo del esfínter (cintura) en la fluoroscopia, que usualmente se logra con presión de distensión entre 8 y 15 psi. Se debe dar egreso luego de por lo menos dos horas de observación para evaluar el dolor posprocedimiento.

Los estudios que utilizan la dilatación neumática como tratamiento inicial para la acalasia han reportado resultados muy buenos en el control de los síntomas a largo plazo. Sin embargo, aproximadamente un tercio de los pacientes va a recaer a los 4-6 años y podrían requerir una nueva dilatación.

Se ha descrito que la respuesta a la terapia puede estar asociada a variables clínicas previas al procedimiento, como la edad (favorable si > 45 años), género (mujeres > hombres) **(18)**, diámetro esofágico (inversamente relacionado con la respuesta) y subtipo de acalasia (tipo II mejor que la tipo I y III) **(19,20)**. Aunque la miotomía quirúrgica tiene una mejor tasa de respuesta que una dilatación neumática única, parece que el uso de una serie de dilataciones con el potencial de repetirlas es una alternativa razonable y comparable a la cirugía.

Un metaanálisis de Cochrane de 2014 **(21)** comparó la dilatación neumática y la inyección de toxina botulínica en el manejo de la acalasia primaria. Involucró siete estudios con 178 participantes. No hubo diferencia significativa entre dilatación y toxina dentro de las cuatro semanas de la intervención inicial y no se encontraron diferencias dentro de los grupos tratados con respecto a la presión esofágica. A los seis meses, 46 de 57 con dilatación estuvieron en remisión comparado con 29 de 56 con el grupo de toxina botulínica, dando un RR 1,57 (95 % IC 1,19 a 2,08 P: 0,0015), y a los 12 meses 55 de 75, con dilatación comparada con 27 de 72 de toxina **(21)**.

Tratamiento quirúrgico

La miotomía de Heller fue descrita en 1991 e involucra una miotomía anterior de las fibras del EEI, mediante el corte de las capas musculares internas y externas del esófago. La técnica mínimamente invasiva ha tenido buenos resultados y, por vía laparoscópica abdominal, es superior a la aproximación por vía toracoscópica, ya que es más segura, fácil de realizar y, en general, la hospitalización es menor de 48 horas. En algunos centros se trata de realizar en el mismo procedimiento una intervención antirreflujo como la fundoplicatura de Dor (anterior) o Toupet (posterior), ya que ha demostrado disminuir hasta un 47 % la presencia de ERGE. La miotomía de Heller produce mejoría sintomática en el 90 % de los pacientes y mantiene a más del 80 % libre de disfagia a los cinco años luego del procedimiento.

Comparando la miotomía de Heller y la dilatación neumática, un metaanalisis de Yaghoobi et al. **(22)** demostró que la miotomía de Heller consistentemente dio más alta tasa de remisión, comparada con la dilatación, en todos los estudios incluidos. La rata de respuesta acumulada fue 86 % (95 % IC, 80,9-90,4) con el Heller y 75,6 % (95 % IC, 68,6-81,5) con la dilatación. La frecuencia de complicaciones

también fue mucho más baja con el Heller que con la dilatación **(22)**.

Aunque los tratamientos actuales para la acalasia son muy efectivos, tanto la dilatación neumática como la miotomía laparoscópica se asocian con un riesgo de perforación de aproximadamente un 1 %, además de la invasividad en el caso de la miotomía laparoscópica. Por este motivo, surgió el interés de desarrollar una técnica híbrida, incorporando el abordaje endoscópico y aplicando los principios de la cirugía endoscópica transluminal por orificio natural (NOTES) para la realización de una miotomía. A este término se le denominó *miotomía endoscópica peroral* (POEM), que fue descrita inicialmente por Pasricha et al. **(23)** en un modelo porcino y, posteriormente, desarrollado en un modelo clínico en humanos por Inoue et al. en Japón **(24)**, obteniendo buenos resultados que llevaron a un mayor uso de esta técnica a nivel mundial.

POEM es una técnica mínimamente invasiva que es relativamente nueva, utilizada para tratar la acalasia y otros trastornos musculares del esófago. Conlleva la realización de una incisión mucosa transversa en el esófago medio, entrando por ahí y creando un túnel submucoso a lo largo hasta el cardias gástrico, utilizando un endoscopio de visión frontal con un Cap distal y un bisturí endoscópico para resección submucosa. Cuando se completa el túnel, se remueve el endoscopio y se valora la integridad, observando la UGE y el estómago proximal (se ha instilado un colorante previamente que marca el trayecto del túnel). Luego se entra nuevamente al túnel y se realiza la miotomía del músculo liso con herramientas de electrocauterio a lo largo de una distancia de mínimo 6 cm arriba hacia el esófago y 2 cm distal a la unión escamo-columnar hacia el cardias. Luego se retira el endoscopio y se colocan clips para sellar el punto de entrada.

La indicación primaria del POEM es la acalasia; sin embargo, se han descrito otras series de casos sobre el uso del POEM en otros trastornos motores hipertensivos, como el espasmo esofágico y el esófago Jackhammer. Por otra parte, la alternativa quirúrgica al POEM para el manejo de la acalasia es la miotomía de Heller; sin embargo, esta técnica es más invasiva y está asociada a eventos adversos como perforación o la conversión a otro procedimiento, como también a tiempos de recuperación más prolongados en comparación con la terapia endoscópica. La dilatación neumática endoscópica se asocia a un 4 % de riesgo de perforación, aunque parece ser tan efectiva como la miotomía de Heller por lo menos durante 2-3 años **(25).**

Akintoye et al. **(26)** publicó un metaanálisis sobre POEM, en el que describe los resultados acumulados en 2.373 pacientes de 36 series de casos y muestra que la técnica es prometedora y segura. El análisis evaluó el éxito a corto plazo como un puntaje Eckardt de tres o menos, que se obtuvo en 98 % de los pacientes. Este puntaje para disfagia evalúa los síntomas, estadios y efectividad del tratamiento para la acalasia. Un puntaje de 0-1 corresponde a un estadio clínico de 0; puntaje de 2-3, estadio I; 4-6, estadio II, y un puntaje > 6, estadio III. Los estadios 0-I indican remisión de la enfermedad y los II y III fallo al tratamiento **(27)**. El estudio de Akintoye también mostró reducción significativa en desenlaces como la presión del EEI en manometría y de la estasis en el esofagograma con bario. Las tasas de perforación y sangrado mayor estuvieron presentes en 0,2 % de los casos; lesión mucosa, en 4,8 %; neumoperitoneo, en 6,8 %, y enfisema subcutáneo, en 7,5 %.

Una de las mayores inquietudes con el POEM es el reflujo luego del tratamiento para la acalasia. Independientemente de la técnica utilizada, la zona de alta presión en la unión esofagogástrica (UEG) va a estar disminuida, por lo que los alimentos ingeridos pasan el esófago aperistáltico y alcanzan el estómago únicamente mediante la ayuda de la gravedad. Por este motivo, la intervención es un factor de riesgo para el desarrollo de enfermedad por reflujo gastroesofágico (ERGE), ya que no existe una barrera antirreflujo efectiva. El metaanálisis mostró elevada exposición al ácido en 47 % de los pacientes.

La exposición elevada al écido no sólo puede estar causada por el reflujo, sino también puede ser por la estasis y la acidificación de la comida retenida en

el esófago, que puede generar esofagitis por reflujo y síntomas a largo plazo, particularmente cuando ganan peso posterior a la intervención, ya que se genera un aumento del gradiente de presión gastroesofágica.

POEM ha mostrado ser efectivo en pacientes con acalasia que no han recibido nunca tratamientos previos; sin embargo, pocos estudios han investigado la seguridad y eficacia de POEM en pacientes con acalasia que han fallado con tratamientos previos endoscópicos o quirúrgicos. Sharata et al. **(28)** y Ling et al. **(29)** describieron la utilidad del POEM de rescate en pacientes con terapia endoscópica fallida previa (toxina botulínica o dilatación neumática). En estos estudios no hubo una diferencia significativa en el éxito del tratamiento y en la tasa de complicaciones entre los que habían recibido terapia endoscópica previa y los que no, previo a la realización de POEM.

El estudio de Tang et al. **(30)** continuó demostrando la factibilidad y seguridad del POEM de rescate en pacientes con acalasia recurrente posterior a terapia endoscópica.

Onimaru et al. **(31)** y Zhou et al. **(32)** reportaron su experiencia con POEM de rescate en una serie de pacientes con recurrencia de los síntomas luego de una miotomía de Heller, mostrando que posterior al procedimiento hubo una mejoría significativa de los síntomas y de la reducción de la presión del EEI, sin mayores complicaciones.

Usualmente, cuando falla una miotomía de Heller, el tratamiento a dar es la dilatación neumática endoscópica o una nueva miotomía laparoscópica. La dilatación es una alternativa; sin embargo, tiene limitaciones, como la inseguridad generada por inflar el balón en el sitio de la miotomía, además de la necesidad de repetidas dilataciones que conllevan a riesgos como perforación esofágica, hematoma, aspiración y la incertidumbre sobre los intervalos de tiempo libre de síntomas entre las dilataciones **(33)**.

Como consecuencia de las cicatrices y las adherencias en la región de la operación previa, la realización de una segunda miotomía laparoscópica ha aumentado frecuentemente el riesgo de fallo y la conversión a una cirugía abierta **(34)**. El riesgo de que el paciente requiera un procedimiento más extenso ha llevado a la búsqueda de un método para lograr una nueva miotomía efectiva de una manera más simple y menos invasiva.

El primer estudio prospectivo de una miotomía endoscópica posterior a una miotomía de Heller fallida fue el publicado por Zhou et al. **(31)**, en el que se observó mejoría significativa de los síntomas sin ninguna complicación seria posoperatoria.

Al comparar el POEM con los otros tratamientos actuales, se encuentran varias ventajas de esta nueva técnica: es un procedimiento completamente endoscópico, puede realizarse de manera intraluminal y, por lo tanto, no está afectado por la presencia de adherencias previas. Además, se preserva la integridad de la mucosa y la realización del túnel submucoso promueve una recuperación más rápida, sin riesgo de infecciones abdominales o pleurales. Asimismo, la tasa de desenlaces posoperatorios parece ser similar en ambos grupos (Heller vs. POEM) **(35)**.

Dentro de las posibles desventajas del POEM, se encuentran que es más invasiva que la dilatación neumática, requiere de mayor experticia y de equipos más costosos que la dilatación. No parece ser mucho menos invasiva que la miotomía de Heller y esta última usualmente es realizada en conjunto con una fundoplicatura anterior de Dor para reducir el riesgo de desarrollar enfermedad por reflujo, algo que no se puede realizar con el POEM.

La eficacia del POEM en el contexto del paciente con miotomía de Heller previa puede depender de las razones subyacentes para la recaída de los síntomas o el fallo de la miotomía en cada paciente. La disfagia posoperatoria puede deberse a una variedad de problemas, como miotomía incompleta en la primera intervención, aparición de fibrosis en los bordes de la miotomía, fundoplicatura apretada o dehiscencia de la fundoplicatura con posterior ERGE **(36)**.

El metaanálisis de Akintoye **(26)** mostró que la eficacia del POEM a corto plazo es muy alta y alcanza el 98 %; sin embargo, un estudio reciente sugirió que, luego de un tiempo medio de seguimiento de 29 meses, la eficacia del POEM (medida con el puntaje Eckardt) disminuyó substancialmente de 96,3 %, inicialmente, a 78,5 %, lo que no supera las tasas de eficacia de la dilatación neumática y la miotomía de Heller reportadas en el estudio Europeo de Acalasia (86 % y 90 % luego de dos años; 82 % y 84 %, luego de cinco años) **(37,38)**.

Estos datos, sin embargo, son distintos a los reportados en un estudio multicéntrico internacional de pacientes con acalasia llevados a POEM con seguimiento posoperatorio mínimo de dos años **(39)**. En él se incluyeron 205 pacientes de los que el 39,5 % había recibido tratamiento previo para acalasia. Se observó una mejoría clínica (Eckardt < 3) en 98 %, 98 % y 91 % al seguimiento a los seis, 12 y más de 24 meses, respectivamente. Del 98 % de los pacientes con remisión a los seis meses, un 6 % presentó recurrencia de los síntomas a los dos años. La historia previa de dilatación neumática estuvo asociada a la falla del tratamiento a largo plazo (OR 3,41). Además, se reportó una tasa de eventos adversos asociado a la intervención del 8,2 %, con presencia de reflujo ácido esofágico y de esofagitis por reflujo en 37,5 % y 18 % respectivamente.

Esofagectomía

El 5 % de los pacientes pueden requerir esofagectomía y se utiliza en pacientes con megaesófago que presentan síntomas persistentes como regurgitación y aspiración. La esofagectomía de elección es la vía transhiatal, con ascenso gástrico o interposición de colon en algunas ocasiones. El 80 % de los pacientes queda con capacidad para deglutir y mantener su peso y estado nutricional. La mortalidad perioperatoria es del 2-8 %. Por otra parte, las complicaciones más frecuentes después de la cirugía son filtraciones de la anastomosis (15 %) o estenosis de la anastomosis (14 %). En pacientes con esófago dilatado se debe intentar una miotomía de Heller antes de la esofagectomía.

Seguimiento y conclusiones

A los pacientes con buen estado se les debe ofrecer medidas de tratamiento definitivas que les permitan mejorar la obstrucción al tracto de salida de la UGE. Dentro de estas opciones se encuentran la dilatación neumática y la miotomía endoscópica o laparoscópica.

La terapia médica con relajantes del músculo liso o toxina botulínica debe reservarse para pacientes con múltiples comorbilidades que los conviertan en pobres candidatos quirúrgicos, o en los que se requiera una intervención temporal por algún motivo.

Debe realizarse una evaluación postoperatoria en los primeros tres meses posteriores a la intervención para valorar la respuesta clínica y funcional. Aquellos que persistan con síntomas deberán ser revalorados con base en los síntomas específicos, la anatomía preintervención y el subtipo de acalasia.

De persistir los síntomas de disfagia, dolor torácico o regurgitación postratamiento, es recomendable evaluar la efectividad del procedimiento en mejorar la obstrucción de la UGE y el vaciamiento esofágico. Si se identifica una importante retención del bolo determinado por la columna de bario en el esofagograma o una persistencia en la obstrucción al tracto de salida definido por un IRP > 15 mmHg, deberán considerarse estos casos como fallo al tratamiento.

En pacientes con falla a la dilatación neumática se les podrá realizar una nueva dilatación con un balón más grande o incluso ser llevados a miotomía. En los que fueron llevados a miotomía con algún procedimiento antirreflujo (fundoplicatura de Nissen, Dor, Toupet) antes de ser llevados a reintervención, es indispensable descartar un fenómeno de pseudoacalasia relacionada con la fundoplicatura. Esto se puede precisar con una manometría, en la que se instila nitrito de amilo; en el caso de ser una miotomía incompleta, se observa relajación de la UGE con el nitrato de amilo y una obstrucción fija asociada con la plicatura, en donde no hay cambios en la presión de la UGE **(40)**.

La acalasia es quizás el trastorno motor esofágico mejor identificado, pero puede debutar con una amplia variedad de síntomas y patrones contráctiles esofágicos. Lo que tiene en común a todos estos patrones es la obstrucción al tracto de salida de la UGE, que se atribuye a la alteración en la relajación del EEI. Los fenotipos de presión topográfica son variados; por esto, debe haber un correcto entendimiento de estos fenotipos por parte del evaluador para confirmar el diagnóstico, pues de ello dependerá el brindar al paciente la terapia indicada para disminuir la obstrucción a nivel de la UGE.

Afortunadamente, con el pasar de los años han surgido diferentes tratamientos específicos para esta condición, y la reciente aparición de terapias endoscópicas promisorias dan una luz a futuras terapias menos invasivas de igual o mayor eficacia a las terapias estándar.

Referencias

1. Vaezi MF, Pandolfino JE, Vela MF. ACG clinical guideline: diagnosis and management of achalasia. Am J Gastroenterol. 2013;108(8):1238-49; quiz 1250. Doi: http://doi.org/f499f5.

2. Richter JE. The Many Manifestations of Gastroesophageal Reflux Disease: Presentation, Evaluation, and Treatment. Gastroenterol Clin North Am. 2007;36(3):577-99. Doi: http://doi.org/czbxx5.

3. Pandolfino JE, Gawron AJ. Achalasia. Jama. 2015;313(18):1841. Doi: http://doi.org/cd2n.

4. Messages K. Achalasia : new perspectives on an old disease. 2016;4–11.

5. Sodikoff JB, Lo AA, Shetuni BB, Kahrilas PJ, Yang GY, Pandolfino JE. Histopathologic patterns among achalasia subtypes. Neurogastroenterol Motil. 2016;28(1):139-45. Doi: http://doi.org/f84h4f.

6. Eckardt VF, Eckardt AJ, Eckardt VF. Treatment and surveillance strategies in achalasia: an update. Nat Publ Gr. 2011;8(6):311-9. Doi: http://doi.org/bsvbd5.

7. O'Neill OM, Johnston BT, Coleman HG. Achalasia: A review of clinical diagnosis, epidemiology, treatment and outcomes. World J Gastroenterol. 2013 21;19(35):5806-12. Doi: http://doi.org/f5bsm8.

8. Pandolfino JE, Kahrilas PJ. American Gastroenterological Association medical position statement: Clinical use of esophageal manometry. Gastroenterology. 2005;128(1):207-8. Doi: http://doi.org/cjw4j8.

9. Bogte A, Bredenoord AJ, Oors J, Siersema PD, Smout a JPM. Reproducibility of esophageal high-resolution manometry. Neurogastroenterol Motil. 2011;23(7):e271-6. Doi: http://doi.org/cbb4kq.

10. Zanoni A, Rice TW, Lopez R, Birgisson S, Shay SS, Thota PN, et al. Timed barium esophagram in achalasia types. Dis Esophagus. 2015;28(4):336-44. Doi: http://doi.org/cd2p.

11. Ghosh SK, Pandolfino JE, Rice J, Clarke JO, Kwiatek M, Kahrilas PJ. Impaired deglutitive EGJ relaxation in clinical esophageal manometry: a quantitative analysis of 400 patients and 75 controls. Am J Physiol Gastrointest Liver Physiol. 2007;293(4):G878-85. Doi: http://doi.org/cjb242.

12. Cho YK, Lipowska AM, Nicodème F, Teitelbaum EN, Hungness ES, Johnston ER, et al. Assessing bolus retention in achalasia using high-resolution manometry with impedance: a comparator study with timed barium esophagram. Am J Gastroenterol. 2014;109(6):829-35. Doi: http://doi.org/f6bkxq.

13. Hirano I, Pandolfino JE, Boeckxstaens GE. Functional Lumen Imaging Probe for the Management of Esophageal Disorders: Expert Review From the Clinical Practice Updates Committee of the AGA Institute. Clin Gastroenterol Hepatol. 2017;15(3):325-34. Doi: http://doi.org/cd2q.

14. Pandolfino JE, De Ruigh A, Nicodème F, Xiao Y, Boris L, Kahrilas PJ. Distensibility of the esophagogastric junction assessed with the functional lumen imaging probe (FLIP???) in achalasia patients. Neurogastroenterol Motil. 2013;25(6):496-501. Doi: http://doi.org/f56fx3.

15. Sawas T, Ravi K, Geno DM, Enders F, Pierce K, Wigle D, et al. The course of achalasia one to four decades after initial treatment. Aliment Pharmacol Ther. 2017;45(4):553-60. Doi: http://doi.org/f9kq63.

16. Annese V, Bassotti G, Coccia G, Dinelli M, D'Onofrio V, Gatto G, et al. A multicentre randomised study of intrasphincteric botulinum toxin in patients with oesophageal achalasia. GISMAD Achalasia Study Group. Gut. 2000;46(5):597–600. Doi: http://doi.org/b5t7wc.

17. Spiess AE, Kahrilas PJ. Treating achalasia: from whalebone to laparoscope. JAMA. 1998;280(7):638-42.

18. Farhoomand K, Connor JT, Richter JE, Achkar E, Vaezi MF. Predictors of outcome of pneumatic dilation in achalasia. Clin Gastroenterol Hepatol. 2004;2(5):389-94. Doi: http://doi.org/cr7xp8.

19. Pandolfino JE, Kwiatek MA, Nealis T, Bulsiewicz W, Post J, Kahrilas PJ. Achalasia: A New Clinically Relevant Classification by High-Resolution Manometry. Gastroenterology. 2008;135(5):1526-33. Doi: http://doi.org/bvkpqc.

20. Pratap N, Nageshwar Reddy D. Can achalasia subtyping by high-resolution manometry predict the therapeutic outcome of pneumatic balloon dilatation?: Author's reply. J Neurogastroenterol Motil. 2011;17(2):205. Doi: http://doi.org/b2b6pr.

21. Leyden JE, Moss AC, MacMathuna P. Endoscopic pneumatic dilation versus botulinum toxin injection in the management of primary achalasia. Cochrane database Syst Rev. 2014;12(4). Doi: http://doi.org/f6wqgf.

22. Yaghoobi M, Mayrand S, Martel M, Roshan-Afshar I, Bijarchi R, Barkun A. Laparoscopic Heller's myotomy versus pneumatic dilation in the treatment of idiopathic achalasia: A meta-analysis of randomized, controlled trials. Gastrointest Endosc. 2013;78(3):468-75. Doi: http://doi.org/f2mkzn.

23. Pasricha PJ, Hawari R, Ahmed I, Chen J, Cotton PB, Hawes RH, et al. Submucosal endoscopic esophageal myotomy: a novel experimental approach for the treatment of achalasia. Endoscopy. 2007;39(9):761-4. Doi: http://doi.org/fdfcbg.

24. Inoue H, Minami H, Kobayashi Y, Sato Y, Kaga M, Suzuki M, et al. Peroral endoscopic myotomy (POEM) for esophageal achalasia. Endoscopy. 2010;42(4):265-71. Doi: http://doi.org/bvksdn.

25. Boeckxstaens GE, Annese V, Bruley S, Varannes D, Chaussade S, Costantini M, et al. Pneumatic Dilation versus Laparoscopic Heller's Myotomy for Idiopathic Achalasia. N Engl J Med. 2011;364(19):1807-16. Doi: http://doi.org/d9vt9m.

26. Akintoye E, Kumar N, Obaitan I, Alayo Q, Thompson C. Peroral endoscopic myotomy: a meta-analysis. Endoscopy. 2016;48(12):1059–68. Doi: http://doi.org/cd2r.

27. Torresan F, Ioannou A, Azzaroli F, Bazzoli Policlinico Sant F. Treatment of achalasia in the era of high-resolution manometry. Ann Gastroenterol Ann Gastroenterol. 2015;28(3):301-8. Disponible en: https://goo.gl/Qi5Pmv.

28. Werner YB, Costamagna G, Swanström LL, von Renteln D, Familiari P, Sharata AM, et al. Clinical response to peroral endoscopic myotomy in patients with idiopathic achalasia at a minimum follow-up of 2 years. Gut. 2016;65(6):899–906. Doi: http://doi.org/f8jv4k.

29. Ling T, Guo H, Zou X. Effect of peroral endoscopic myotomy in achalasia patients with failure

of prior pneumatic dilation: A prospective case-control study. J Gastroenterol Hepatol. 2014;29(8):1609-13. Doi: http://doi.org/f6dd4c.

30. Tang X, Gong W, Deng Z, Zhou J, Ren Y, Zhang Q, et al. Feasibility and safety of peroral endoscopic myotomy for achalasia after failed endoscopic interventions. Dis Esophagus. 2017;30(3)1-6. Doi: http://doi.org/cd2s.

31. Onimaru M, Inoue H, Ikeda H, Yoshida A, Santi EG, Sato H, et al. Peroral Endoscopic Myotomy Is a Viable Option for Failed Surgical Esophagocardiomyotomy Instead of Redo Surgical Heller Myotomy: A Single Center Prospective Study. J Am Coll Surg. 2013;217(4):598–605. Doi: http://doi.org/cd2t.

32. Zhou P, Li Q, Yao L, Xu M, Chen W, Cai M, et al. Peroral endoscopic remyotomy for failed Heller myotomy: a prospective single-center study. Endoscopy. 2013;45(3):161-6. Doi: http://doi.org/f4pd3h.

33. Gockel I, Junginger T, Bernhard G, Eckardt VF. Heller Myotomy for Failed Pneumatic Dilation in Achalasia How Effective Is It? Ann Surg. 2004;239(3):371-7. Doi: http://doi.org/cm8mch.

34. James DR, Purkayastha S, Aziz O, Amygdalos I, Darzi AW, Hanna GB, et al. The feasibility, safety and outcomes of laparoscopic re-operation for achalasia. Minim Invasive Ther Allied Technol. 2012;21(3):161-7. Doi: http://doi.org/cd2v.

35. Hungness ES, Teitelbaum EN, Santos BF, Arafat FO, Pandolfino JE, Kahrilas PJ, et al. Comparison of Perioperative Outcomes Between Peroral Esophageal Myotomy (POEM) and Laparoscopic Heller Myotomy. J Gastrointest Surg. 2013;17(2):228-35. Doi: http://doi.org/cd2w.

36. Wang L, Li Online Submissions Y-M, Li Y-M. Recurrent achalasia treated with Heller myotomy: A review of the literature. World J Gastroenterol World J Gastroenterol ISSN World J Gastroenterol. 2008;14(1446):7122-6. Doi: http://doi.org/db3k2b.

37. Moonen A, Annese V, Belmans A, Bredenoord AJ, Bruley des Varannes S, Costantini M, et al. Long-term results of the European achalasia trial: a multicentre randomised controlled trial comparing pneumatic dilation versus laparoscopic Heller myotomy. Gut. 2016;65(5):732-9. Doi: http://doi.org/f8htr9.

38. Werner YB, Costamagna G, Swanstrom LL, von Renteln D, Familiari P, Sharata a. M, et al. Clinical response to peroral endoscopic myotomy in patients with idiopathic achalasia at a minimum follow-up of 2 years. Gut. 2016;65(6):899-906. Doi: http://doi.org/f8jv4k.

39. Ngamruengphong S, Inoue H, Chiu PW-Y, Yip HC, Bapaye A, Ujiki M, et al. Long-term outcomes of per-oral endoscopic myotomy in patients with achalasia with a minimum follow-up of 2 years: an international multicenter study. Gastrointest Endosc. 2017;85(5):927-933.e2. Doi: http://doi.org/f98wjz.

40. Dodds WJ, Stewart ET, Kishk SM, Kahrilas PJ, Hogan WJ. Radiologic amyl nitrite test for distinguishing pseudoachalasia from idiopathic achalasia. Am J Roentgenol. 1986;146(1):21-3. Doi: http://doi.org/cd2x.

Estenosis malignas del esófago

Raúl Cañadas
Valeria Costa
Diego Guerrero

Generalidades e impacto mundial

El cáncer de esófago representa uno de los tumores digestivos más agresivos, con una tasa de supervivencia a los cinco años de sólo el 10 %. A nivel mundial, durante las últimas tres décadas, ha habido una incidencia creciente del cáncer de esófago, con aproximadamente 400.000 casos nuevos. El cáncer esofágico representa la octava causa principal de incidencia de cáncer y la sexta causa de muerte por cáncer en general. Para al menos la mitad de los pacientes no hay esperanza de curación por diagnosticarse en fases avanzadas **(1,2)**. Las estenosis malignas del esófago se dividen en primarias, las originadas en el esófago, y secundarias por compromiso externo, debidas a tumores de órganos vecinos o por metástasis. Las primarias causan síntomas obstructivos por bloqueo directo de la luz esofágica (por ejemplo, disfagia por cáncer de esófago (Figura 1 y 2)) y las segundas la producen por compresión extrínseca (por ejemplo, carcinoma broncogénico).

En los tumores primarios del esófago, el hecho más importante es el cambio en el patrón del cáncer de esófago. Actualmente, el adenocarcinoma ha sobrepasado al carcinoma escamocelular y cuenta con casi el 60 % de todas las neoplasias de esófago. Este cambio en la epidemiología del cáncer esofágico es multifactorial y no se explica únicamente por la reclasificación del carcinoma del cardias gástrico al tipo adenocarcinoma esofágico y por el aumento en la frecuencia del esófago de Barrett **(3)**.

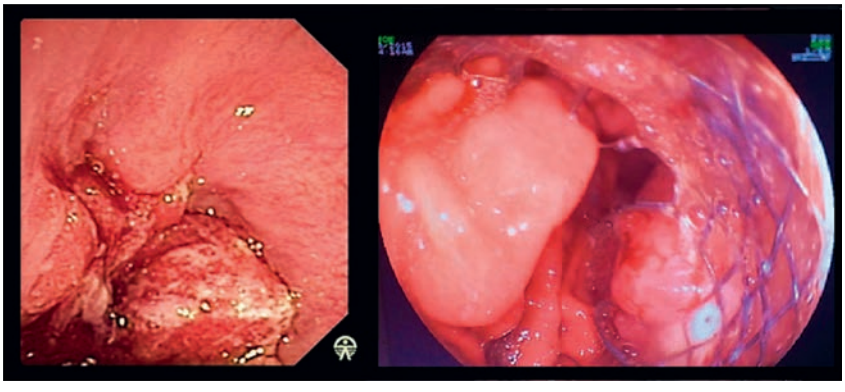

Figura 1. Imágenes endoscópicas de estenosis por cáncer de esófago. La imagen inicial muestra la mucosa irregular de aspecto neoplásico en esófago distal con estenosis secundaria. La segunda imagen evidencia sobrecrecimiento tumoral en un paciente con stent previo.
Fuente: Unidad de Gastroenterología, Hospital Universitario San Ignacio.

Enfoque y abordaje terapéutico en neoplasias avanzadas de esófago

En los años recientes, los recursos disponibles para el manejo de las estenosis esofágicas ha aumentado considerablemente; además, existe una gran variedad de opciones no quirúrgicas para el manejo paliativo de las estenosis esofágicas malignas. Sin embargo, muchos de los pacientes pueden no tolerar estas terapias o ver resultados parciales. La elección del tratamiento debe ser individualizada y dirigida por las características del tumor, las preferencias del paciente y la experiencia del grupo tratante. Cuando el carcinoma es inoperable y no curable, diferentes métodos de paliación pueden ser apropiados, según el estadio de la enfermedad. Por esto, el objetivo de la terapia consiste en mejorar la calidad de vida mediante la eliminación de la disfagia, mediante métodos combinados como el endoscópico, la quimioterapia y la radioterapia, cada uno con indicaciones, beneficios y riesgos **(4)**.

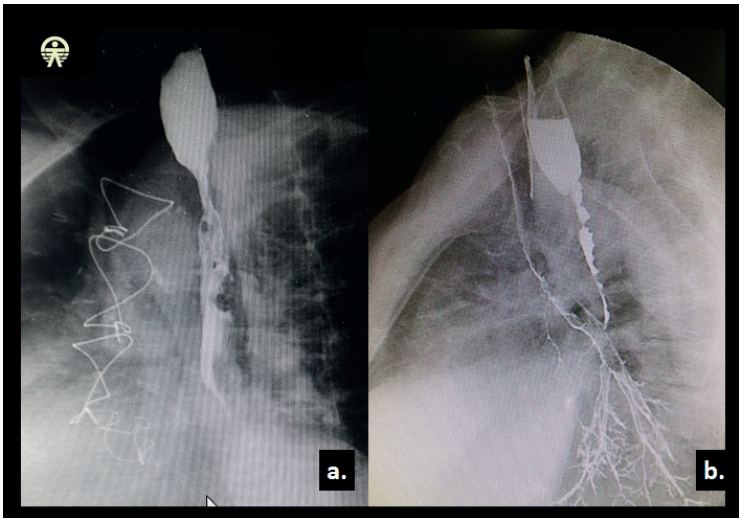

Figura 2. Radiografía de vías digestivas altas. a. Disminución de calibre en tercio medio esofágico e irregularidad de las paredes con imagen en "corazón de manzana"; b. Estenosis de tercio distal esofágico con evidencia de fístula esofagobronquial.
Fuente: Unidad de Gastroenterología, Hospital Universitario San Ignacio.

Métodos de paliación de la estenosis esofágica

La disfagia por obstrucción de los tumores malignos del esófago y de los adenocarcinomas gastroesofágicos ocasiona un déficit significativo del aporte calórico, lo que conlleva a pérdida de peso, desnutrición y riesgo de broncoaspiración. Por lo tanto, el objetivo fundamental de la paliación consiste en permitir la ingestión de alimentos, mejorar el estado nutricional y la calidad de vida. Entre los métodos para paliar la disfagia se mencionan la quimioterapia y braquiterapia **(5)**. En revisiones recientes de Cochrane, en las que comparan quimioterapia, soporte nutricional y diferentes regímenes de quimioterapia en pacientes con carcinoma metastásico, no se han encontrado beneficios, como tampoco en cinco estudios aleatorizados donde incluyeron 1.242 pacientes, comparando diferentes agentes quimioterapéuticos **(1)**.

Por esto, varias técnicas paliativas no quirúrgicas están disponibles para aliviar la obstrucción maligna, que se mencionarán a continuación en detalle y entre las que se destacan: la dilatación, las terapias ablativas y el uso de endoprótesis autoexpandibles. La desventaja de los dos primeros métodos es que se requieren varias sesiones para res-

taurar la deglución y algunas son solo útiles para carcinoma esofágico primario, a diferencia de las endoprótesis que pueden ser aplicadas en la obstrucción esofágica intrínseca y extrínseca **(5)**.

Dilatación de estenosis malignas

La dilatación es una estrategia realizada en este tipo de pacientes con el objetivo de reducir la disfagia o para completar la estadificación endoscópica. Para ello, es importante evaluar el tipo de estenosis; las estenosis se clasifican estructuralmente, al igual que en patología benigna, en simples y complejas, siendo estas últimas asimétricas, irregulares y diámetro menor de 12 mm.

La dilatación endoscópica de las estenosis malignas se puede hacer también para ayudar a la realización de procedimientos endoscópicos, tales como el ultrasonido endoscópico cuando el equipo no puede ser pasado a través de la estenosis y se desea estadificar un tumor esofágico **(1,6,7)**.

Para las dilataciones, se usan dos tipos principales de bujías: de mercurio o de tungsteno (Maloney o Hurst), a través de una guía pasada por endoscopio (Savary-Gilliard® o Wilson-Cook Medical). El riesgo de perforación esofágica puede ser mayor con un paso ciego de los dilatadores de Maloney que con el paso con la guía, particularmente en pacientes con una hernia hiatal grande, un esófago tortuoso o aquellos con estenosis complejas **(8,9)**. Asimismo, se utilizan varios tipos de balones para dilatar el esófago, debido a que los balones se pueden avanzar a través del canal accesorio del endoscopio.

Aunque la elección del dispositivo de dilatación se deja a la preferencia del endoscopista, las dilataciones en pacientes con tumores se realizan principalmente con dilatadores de Savary, siguiendo la técnica convencional, usando diámetros crecientes de las bujías, pero no más de tres por sesión (regla de tres) y siempre bajo visión fluoroscópica. Aunque esta regla no se aplica a los dilatadores de balón, un estudio reciente sugirió que la inflación de un dilatador (> 15 mm) o dilatación incremental de > 3 mm puede ser segura en estenosis esofágicas simples **(10)**. Independientemente del método específico de dilatación, la mejora temprana en la capacidad de deglución se logra en prácticamente todos los pacientes.

Por otra parte, la principal complicación es la perforación esofágica asociada con la dilatación endoscópica, cuya tasa oscila entre el 0,1-1 %. Una auditoría regional del Reino Unido informó una tasa global de perforación del 2,6 % con una mortalidad del 1 % y, en el subgrupo de estenosis malignas, hasta del 6,4 % **(1,11).**

Métodos de ablación

La terapia de ablación endoscópica utiliza una serie de métodos químicos y físicos para completar la destrucción local del tumor maligno; infortunadamente, estas tecnologías sólo pueden utilizarse para tumores cortos. El objetivo es la destrucción selectiva de la neoplasia. Cuanto más completa la resección, más alta la tasa de complicaciones.

Inyección de alcohol

La inyección directa de alcohol puro en el tejido maligno es la técnica más sencilla y barata para recanalizar una obstrucción esofágica. El alcohol causa necrosis y ulceración, y en algunos estudios no controlados se ha reportado mejoría de la disfagia sólo durante 30 días en promedio **(12,13).**

Terapia fotodinámica

La terapia fotodinámica (TFD) es una técnica de ablación en dos etapas que no utiliza la temperatura. Se basa en administrar una sustancia oral o intravenosa fotosensible con tropismo para el tejido neoplásico. La estimulación adicional de la sustancia con haz de luz de una frecuencia precisa (630 nm) conduce, después de una reacción fotoquímica, a la liberación de radicales de oxígeno que causarán la destrucción de la célula diana. La sustancia usada es una sal sódica de porfirina, cuya preparación comercial utilizada en los EE. UU. es conocida como Photofrin® **(1,14).** En Europa, se utiliza como sustancia fotosensibilizante ácido 5-aminolevulínico (5-ALA). En la actualidad, no hay estudios que comparen la eficacia de las

dos sustancias, pero ambos se mantienen a un precio bastante alto. Al parecer, el uso de 5-ALA predispone un poco menos en las estenosis como complicaciones tardías del método. Una vez estimulada la sustancia fotosensible, el proceso de necrosis tisular tarda unos 8 a 10 días **(15,16)**.

Se ha reportado una mejoría de la disfagia en el 70 a 85 % de los pacientes. El 19 al 38 % de los pacientes requieren un segundo ciclo de terapia y el promedio de tiempo libre de disfagia es de 66 a 80 días. La tasa de perforación es del 1 %. Es un método relativamente costoso y tiene otras complicaciones como la reestenosis esofágica (2-5 %), candidiasis esofágica (2-3 %), derrame pleural (3-4 %) y fotosensibilización de la piel (5-10 %). Los pacientes deben usar ropa que los proteja de la luz solar y evitar la exposición a los rayos del sol, ya que los antisolares sólo los protegen de la luz ultravioleta, pero no de los rayos infrarrojos **(17-19)**.

La mayor parte del uso de la terapia fotodinámica ha sido histórica y otras modalidades han suplantado su aplicación, en parte debido a su perfil de efectos secundarios. Un estudio coreano, a su vez, demostró una reducción significativa en la disfagia en el 90 % de los 20 pacientes tratados de novo con TFD. La tasa de estenosis esofágica fue de 10 % y la mediana de supervivencia se aproximó a 7 meses **(20).**

Por otra parte, un estudio examinó 640 pacientes con cáncer de esófago tratados en la Universidad Médica de Graz-Austria, entre 1999 y 2009. La paliación con TFD se llevó a cabo en última instancia en 171 pacientes. La mediana de supervivencia en este último grupo fue de 50,9 meses en comparación con 17,3 meses si se utilizaron las otras terapias inicialmente (P = 0,012). Al parecer, la supervivencia prolongada en los pacientes tratados inicialmente con TFD estaba más probablemente relacionada con una respuesta inmune secundaria por células T activadas por la necrosis inflamatoria **(1,20,21)**.

Terapia láser

La terapia con láser implica la utilización de la luz láser para coagular el tejido tumoral bajo la guía endoscópica. Existe mayor experiencia con los láseres de alta energía, en particular el láser Nd:YAG, que causa el calentamiento y la vaporización del tejido tumoral a través de la entrega de un haz intenso de luz láser. Esto causa una quemadura lo suficientemente profunda para generar rápidamente la permeabilidad de la luz esofágica. La mayoría utiliza fibras de cuarzo sin contacto para suministrar la energía del láser. Las fibras son enfriadas por agua o por dióxido de carbono coaxial (CO_2) y se pasan fácilmente por el canal de succión de los gastroscopios convencionales. El rayo láser está dirigido directamente al tumor obstructor desde una distancia de aproximadamente 1 a 2 cm. Con el láser ajustado a la salida máxima, se entregan de 60 a 100 vatios de energía, produciendo tanto la coagulación como la vaporización. La permeabilidad (definida como la capacidad para pasar la luz y producir mejoría en un grado de disfagia) se puede lograr inmediatamente en algunos pacientes. Los estudios iniciales del tratamiento del cáncer de esófago con láser Nd:YAG demostraron éxito en la disfagia paliativa en 70-80 % **(22,23).**

Los pacientes con tumores esofágicos medianos cortos y voluminosos parecían obtener el mayor beneficio del tratamiento con láser Nd:YAG, mientras que los pacientes con tumores infiltrados largos (> 8 cm) en el esófago superior o inferior tenían menos éxito. La duración media de la paliación con láser Nd:YAG es de aproximadamente cuatro semanas. Se requieren tratamientos repetidos en más del 50 % de los pacientes. Tiene complicaciones como el sangrado y formación de fístulas traqueo-esofágicas en el 20 % de los pacientes y la perforación ocurre en el 7 % de los casos. La utilización de la terapia láser ha decaído con los años y ahora se utiliza en las lesiones esofágicas proximales, donde una prótesis no es factible **(24,25).**

Coagulación con argón plasma

La coagulación con argón plasma es una técnica ablativa endoscópica, que utiliza un electrocauterio monopolar que causa coagulación y destrucción del tejido a través de la transferencia de energía de una sonda de coagulación con argón plasma (APC) hacia el tejido maligno en forma

de gas argón ionizado eléctricamente conductor, produciendo un arco de plasma coagulado que destruye el tejido a una profundidad de aproximadamente 2-3 mm. La modalidad de APC ha sido por varios años una de las técnicas de elección para la paliación local de la obstrucción generada por el crecimiento de tumores del tracto gastrointestinal, cuando por alguna razón estos pacientes son considerados inoperables por extensión local o metastásica. Igual efectividad e interés ha suscitado su uso en liberación de la obstrucción de endoprótesis por el crecimiento tumoral a través de la malla **(26)**.

Esta técnica utilizada en la paliación de la disfagia maligna alcanza una recanalización entre el 83 y 89 % de los casos. En promedio se requieren cinco a seis sesiones, con intervalo de tres a cuatro semanas entre cada una de ellas. La tasa de perforación es del 1 al 2 %, comparable a las otras terapias, por lo que se considera una terapia segura y de fácil aplicación, pero se requieren más estudios prospectivos **(26).**

Un estudio de 83 pacientes con carcinoma inoperable de esófago llevados a terapia APC documentó recanalización en el 58 % de los pacientes con una sesión de tratamiento, y 26 % de los pacientes requirió dos sesiones. Dos tercios de los pacientes necesitaron retratamiento cada tres o cuatro semanas hasta la muerte, con una media de 6 sesiones de tratamiento por paciente, y un tercio de los pacientes posteriormente requirió la colocación de un stent esofágico **(26)**.

Braquiterapia

La braquiterapia se utilizó para paliar el cáncer de esófago durante varios años y varios informes han demostrado su eficacia. Una serie de 88 pacientes tratados con una sola fracción tuvo mejoría de la disfagia en el 67 % de los pacientes evaluados, mientras que el 13 % de los pacientes no informó cambios de disfagia y el 20 % registró progresión. La fístula ocurrió en 6 % de los pacientes y el sangrado, sólo en uno. En estudios que comparan el uso de braquiterapia con prótesis, los pacientes con braquiterapia tuvieron más días sin disfagia; la mediana de supervivencia fue comparable y los costos médicos para los dos métodos fueron significativamente iguales. Los autores concluyeron que la braquiterapia proporcionaba un mejor alivio a largo plazo de la disfagia y era mejor tolerada **(27,28).**

Uso de esteroides

En ciertos estudios, se ha determinado el uso de esteroides orales tipo prednisolona en el tratamiento de estenosis esofágicas, luego de disección endoscópica submucosa (DES) para ciertos cánceres esofágicos, como el carcinoma superficial de células escamosas que involucran más de las tres cuartas partes de la circunferencia. En ellos se evidenció que puede ser una opción efectiva, útil y segura en el intento de prevenir la estenosis post-resección (DES) y reduciendo la necesidad de dilatación con balón. Es importante destacar que con su uso existe el riesgo de candidiasis esofágica **(29)**.

La inyección de esteroides intralesionales no es terapia estándar para estenosis esofágicas malignas, mas sí se ha utilizado en estenosis de etiología benignas; por tal razón, aún faltan más estudios para recomendar esta intervención sistemáticamente, en especial para determinar las dosis ideales, así como la clase y duración del esteroide utilizado **(29)**.

Modalidades combinadas

La terapia con láser Nd:YAG y la radioterapia se administran frecuentemente de manera concurrente o secuencial para la paliación de la disfagia. Un estudio aleatorizado que comparó la recanalización láser sola con recanalización con láser más radioterapia (30 Gy en 10 fracciones) indica que esta última aumentó el intervalo promedio entre los tratamientos con láser de cinco a nueve semanas **(30)**.

Prótesis autoexpandibles

La ventaja de la inserción de una prótesis autoexpandible es la rápida corrección de la disfagia con una relativamente baja tasa de complicaciones, buscando el objetivo final, que será el de mejorar

el estado nutricional y la calidad de vida. La elección entre cuál método escoger y cuál prótesis utilizar depende de la naturaleza de la obstrucción, la disponibilidad del método y la experiencia local.

Una prótesis autoexpandible o stent es un dispositivo médico cilíndrico, utilizado para ensanchar un lumen estrecho o estenosado, con el fin de mantener la permeabilidad del lumen (Figura 3). Durante los últimos 30 años, se han producido cambios dramáticos en la composición y el diseño de los stents y su aplicación a los trastornos digestivos. Por ejemplo, la composición del stent comenzó con plástico, evolucionó en prótesis metálicas autoexpandibles (PAEM) y posteriormente la aparición de stents biodegradables, que se describirán en mayor detalle más adelante **(31).**

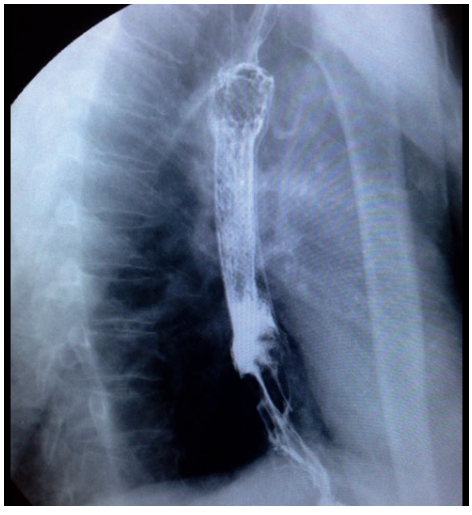

Figura 3. Stent metálico esofágico autoexpandible.
Fuente: Unidad de gastroenterología, Hospital Universitario San Ignacio.

Las PAEM pueden estar o no recubiertas con silicona o poliuretano. Las prótesis no recubiertas tienen el inconveniente del crecimiento interno del tumor y la subsiguiente obstrucción. Usualmente, están compuestas de acero inoxidable con aleación de elgiloy y nitinol, o una combinación de nitinol y silicona. El elgiloy es una aleación compuesta primariamente de cobalto, níquel y cromo, resistente a la corrosión y capaz de generar altas fuerzas radiales. Por su parte, el nitinol es una aleación de níquel y titanio que incrementa la flexibilidad y que es útil para regiones anguladas y de menor fuerza radial en comparación a las endoprótesis hechas con otros metales.

Todas las PAEM vienen en una variedad de longitudes y diámetros. La mayoría tiene un dispositivo proximal o distal para prevenir la migración. Estas prótesis tienen riesgo del sobrecrecimiento tumoral en sus extremos. Las primeras prótesis recubiertas presentaban alta tasa de migración, porque no se anclaban a la pared esofágica; este inconveniente se resolvió dejando sus extremos no recubiertos o añadiendo pestañas a su superficie, teniendo ahora una similar tasa de migración que las no cubiertas **(32)**. Se ha sugerido que la inserción de este tipo de prótesis para el tratamiento de disfagia maligna tiene un costo menor que otras terapias; por ejemplo, en comparación con la terapia fotodinámica y el uso de argón plasma su costo es un tercio de ellas **(33)**.

Indicaciones

Las indicaciones de las PAEM son las siguientes:

- Pacientes con disfagia severa secundaria a presencia de cáncer de esófago no resecable o fístula esófagotraqueal debida a la lesión tumoral. Se consideran criterios de irresecabilidad las metástasis a distancia, invasión de estructuras vecinas (tráquea, mediastino, aorta) y la carcinomatosis abdominal.

- Pacientes con disfagia severa secundaria a presencia de cáncer de esófago y criterios de inoperabilidad, ya sea por las condiciones del paciente que hace de alto riesgo cualquier intervención.

- Algunos autores consideraban históricamente que el uso de las prótesis debería reservarse para los pacientes con disfagia secundaria, que no fuesen candidatos a quimiorradioterapia adyuvante, por riesgo de migración o de formación de fístulas, mas este criterio ha cambiado con el tiempo y algunos estudios consideran el uso de prótesis removibles en pacientes con quimiorradioterapia coadyuvante para mejorar su estado nutricional **(33).**

Para cualquiera de estas indicaciones se requiere del consentimiento y aceptación del paciente y del conocimiento de los riesgos inherentes.

Contraindicaciones

Por otra parte, las contraindicaciones de las PEAM son las siguientes:

- Tumor con opción de resecabilidad (relativa).
- Imposibilidad de vencer la obstrucción por el tumor, lo que impide el paso de la guía y posterior predilatación o instalación directa de la prótesis.
- Localización de la estenosis maligna a menos 2 cm por debajo del cricofaríngeo por riesgo de obstrucción de la vía aérea, desplazamiento, mala tolerancia, disconfort persistente y osteomielitis de columna cervical por presión. Existen prótesis diseñadas para esófago cervical de menor diámetro **(33).**
- Paciente moribundo, sin sobreviva que justifique riesgos y costos.
- Expectativa de vida menor a cuatro semanas **(33).**
- Hemorragia tumoral con necesidad de terapia transfusional previa a la instalación de la prótesis.
- Compromiso gástrico extenso subcardial y fúndico.
- Contraindicaciones relativas: coagulopatía no corregida, invasión tumoral aórtica y vía aérea **(33)**.

Colocación del stent

Para la colocación de los stent se debe tener en cuenta el endoscopio, que debe ser terapéutico, con un canal considerable (3,2 mm) para el paso del stent a través del endoscopio (*TTS = through the scope*), o bien uno de calibre estándar (2,8 mm) para el paso del stent peroral sobre guía (*OTW = over the wire)* **(34).**

Técnicas específicas y habilidades cognitivas

La colocación de los stents requiere de habilidades respecto a:

- Conocer las indicaciones para el uso del stent en estenosis malignas.
- Interpretación de las imágenes no invasivas, como la tomografía axial computarizada (TAC) y los estudios radiológicos contrastados.
- Evaluación e interpretación de los signos y síntomas después de la liberación del stent.
- Colocar un segundo stent en caso de disfunción del primero.
- Es esencial tener habilidades en el manejo de las complicaciones intraoperatorias (hemorragia, perforación) o posprocedimiento (fístulas, reobstrucción, migración).
- Es importante tener en cuenta la ubicación de las estenosis y su relación anatómica con estructuras en vecindad antes de la liberación del stent.
- Finalmente, es importante una adecuada interacción con los otros miembros del grupo tratante, como los cirujanos, oncólogos, broncoscopista y radiólogos, particularmente en el manejo de las obstrucciones del esófago proximal que cursen con compromiso de la vía aérea y ameriten una intervención conjunta **(34)**.

Equipamiento

Para llevar a cabo la técnica, se debe contar con el siguiente equipamiento:

- Endoscopio con canal de trabajo normal o terapéutico.
- Material para la marcación del extremo superior e inferior del tumor:
- Aguja de inyección de material de contraste.
- Marca metálica externa con cinta adhesiva para su fijación.
- Guía rígida, preferiblemente calibres 0,018”-0,038”.
- Bujía o balón de dilatación (máximo de 10 a 12 mm).
- Stent metálico parcial o totalmente cubierto para uso sobre guía (peroral) o bien a través del endoscopio (TTS) **(34)**.

Equipo de salvamento

Además, también se deberá contar con un equipo de salvamento, compuesto por:

- Accesorios para hemostasia: aguja de inyección, epinefrina, endoclips, bipolar, argón plasma.
- Pinza de cuerpo extraño.
- Asa de polipectomía.
- Un segundo stent **(34)**.

Pruebas de coagulación

La hemorragia no es una complicación frecuente en este procedimiento; sin embargo, si ocurriera puede tener un pronóstico pobre. Aunque la evaluación de las pruebas de coagulación no se recomienda de rutina, en los casos de uso de warfarina o heparina o disfunción hepática se indica ordenar el TP y TPT **(34)**.

Colocación del stent esofágico (técnica anterógrada)

Para la colocación del stent esofágico, se deberán tener en cuenta las siguientes indicaciones:

1. El stent se coloca con el paciente bajo sedación consciente. Se coloca el paciente en posición en decúbito lateral izquierdo, que se recomienda para estenosis proximales del esófago. Para las estenosis distales se recomienda la posición prona, que permite una mejor posición de la PAEM sobre la unión gastroesofágica (UGE) **(35).**

2. El margen superior e inferior debe ser identificado. Si el tumor no permite el paso del endoscopio se dilata hasta 10 a 12 mm para medir el tumor y dejar la guía avanzada. Sin embargo, la dilatación implica el riesgo de perforación, por lo que es preferible el uso de endoscopios de pequeño calibre.

3. Cuando los stents se ponen bajo visión fluoroscópica, el margen proximal y distal de la estenosis es marcado con clips en la piel o bien la inyección intramucosa de un agente radiopaco (Figura 4).

4. El siguiente paso es avanzar una guía rígida, la guía del Savary de 0,038" o la de Amplatz de 0,035", para dejar en duodeno. La rigidez es importante para evitar el doblez de la guía, pero no es importante en el caso de los stents liberados por el canal del endoscopio (TTS).

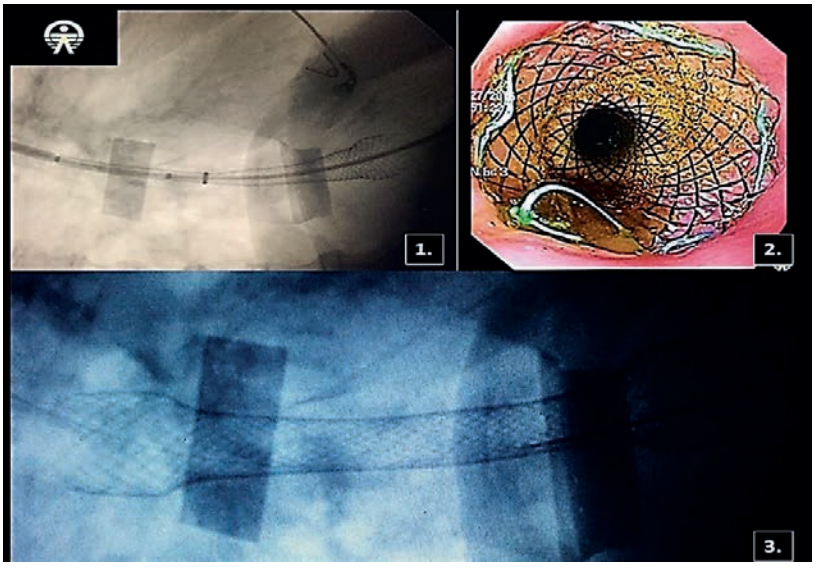

Figura 4. Marcas radiopacas en margen proximal y distal. 1. Liberación controlada del stent; 2 y 3. Confirmación fluoroscópica y endoscópica de stent liberado en adecuada posición.
Fuente: Unidad de Gastroenterología, Hospital Universitario San Ignacio.

5. El stent es avanzado sobre la guía. La mayoría de los stents se acortan durante la expansión, lo que debe tenerse en cuenta al momento de posicionar el sistema introductor. El stent debe ser unos 4 cm más largo que la estenosis y debe liberarse con 1-2 cm proximal y distal a la estenosis. Para los stents que cruzan la unión gastroesofágica, la longitud del stent debe estar determinada por la regla que dice que el stent no debe ser más de 2-3 cm distal al tumor para evitar la laceración de la pared posterior del estómago y evitar la angulación del stent.

6. Los stents se pueden liberar bajo control de fluoroscopia o endoscópico. La PAEM y su sistema de liberación se desliza sobre la guía y centra su ubicación respecto a la lesión, con ayuda fluoroscópica. La PAEM se ubica 2 cm por encima y 2 cm por debajo de la estenosis, la prótesis es entonces desenrollada bajo control fluoroscópico, retirando el catéter y la guía (Figuras 4 y 5). Se debe evitar la introducción del endoscopio al interior del stent liberado por el riesgo de la migración proximal o distal del stent parcialmente expandido, una vez retirado el endoscopio. La expansión del stent debe ser evaluado con un estudio contrastado. Usando esta técnica, la tasa de éxito es del 90-100 %. Después de ser liberada la prótesis, se autoexpande totalmente en las próximas 48 horas sin requerir más dilataciones *(36)* (Figura 5).

7. El procedimiento es ambulatorio y toma de 15 a 20 minutos. A los pacientes se les debe insistir que el stent es un tubo aperistáltico, por lo que deben consumirse alimentos con pequeñas mordidas y acompañados de abundante líquido. Se debe recomendar no recostarse hasta después de 3-4 horas de haber comido, principalmente en los stents que cruzan la unión gastroesofágica.

8. En los stents que cruzan la unión gastroesofágica se recomienda prescribir doble dosis de bloqueador de bomba de protones para reducir el reflujo ácido.

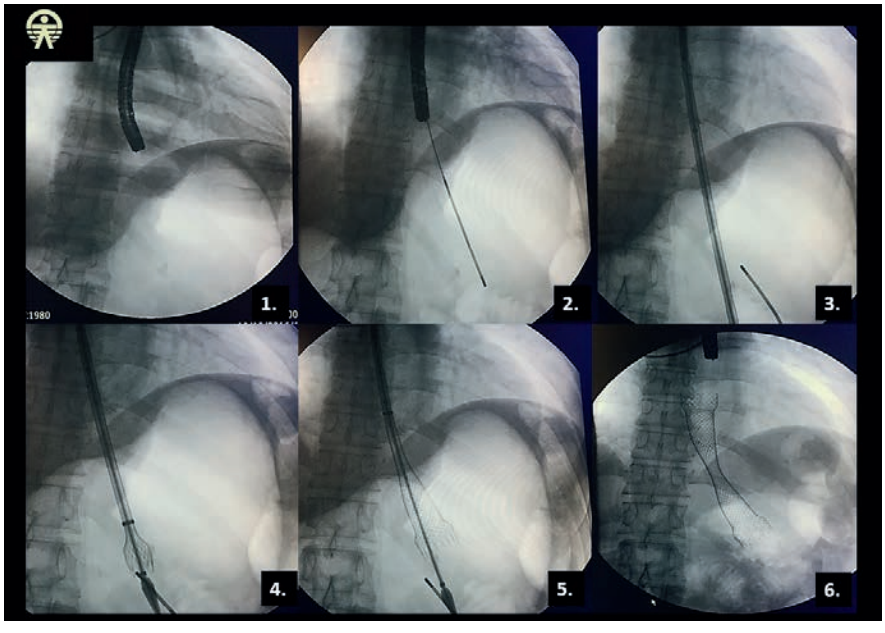

Figura 5. Inserción de prótesis autoexpandible mediante fluoroscopia. 1. Inserción del endoscopio proximal a la estenosis. 2 y 3. Paso de la guía distal a la estenosis. 4 y 5. Liberación controlada del stent. 6. Stent liberado; obsérvese la cintura estenótica en el centro de la estenosis.
Fuente: Unidad de Gastroenterología, Hospital Universitario San Ignacio.

Aunque no se recomienda de rutina la dilatación previa a la inserción de una prótesis esofágica para paliación temporal en estenosis malignas, muchas veces puede ser necesaria para poder realizar la instalación, a sabiendas de que puede incrementar el riesgo de perforación. Las estenosis malignas en su gran mayoría responden a las dilataciones; sin embargo, esta mejoría es transitoria y seguramente requerirá de otras medidas más definitivas. La disfagia causada por la compresión extrínseca maligna del esófago responde mal a la dilatación esofágica.

Con respecto a los cuidados posteriores, se debe tener cuenta que el primer día posprocedimiento el paciente se deja sin vía oral. Al siguiente día, se inicia dieta líquida y, posteriormente, se avanza a semisólida. No se deben olvidar las medidas antirreflujo y de posición para la alimentación.

Resumen y recomendaciones generales

Se deberá tipificar la lesión neoplásica estenótica, pues es lo más importante:

- Medir con exactitud la longitud de la estenosis y escoger una prótesis que tenga por lo menos 4 cm más que la longitud de la estenosis.
- Comprobar de forma precisa su colocación con la ayuda de inyección de contraste que resalta la lesión.
- En muchas ocasiones se utiliza como punto de referencia la arcada dentaria superior (ADS) que es poco confiable, pues los movimientos respiratorios del paciente pueden alterar las mediciones.
- No es imprescindible, aunque sí se recomienda, que el endoscopio franquee la estenosis, no recurrir a la dilatación para conseguirlo y sólo utilizarla en casos excepcionales para permitir el paso de la prótesis.
- En estenosis con angulación importante es preferible utilizar una guía más blanda, pues mejora el paso a través de la estenosis.
- Delimitación de los bordes proximal y distal del tumor, que se logra con marcas radiopacas pegadas sobre la piel o, cuando es posible, recurriendo a la inyección submucosa de material radiopaco en ambos bordes.
- Si a pesar de una adecuada selección de la prótesis y de la utilización de una guía rígida además de una buena lubricación el paso es difícil a través de la estenosis y no es fácil su colocación, se puede proceder a dilatar hasta un diámetro de 10 mm.
- Una vez colocada, es preferible realizar un esofagograma, con el fin de evaluar su colocación y su funcionamiento.

Complicaciones

Las primeras PAEM tenían altas tasas de complicaciones tardías que requerían reintervención en más del 50 % de los casos. Las nuevas generaciones tienen menor frecuencia de estas complicaciones **(37)**. En la Tabla 1 se presentan las complicaciones de la inserción del stent.

Tabla 1. Complicaciones de la inserción de stents.

Complicaciones Inmediatas (en el momento de la inserción)	Complicaciones Tempranas (en la 1.ª semana)	Complicaciones Tardías (Posterior a la 1.ª semana de inserción)
Aspiración	Sangrado	Migración
Compromiso de la vía aérea	Dolor torácico	Fístula traqueoesofágica
Mal posición	Náuseas	Sangrado
Desprendimiento del stent		Disfagia recurrente por reobstrucción
Perforación		ERGE/aspiración

Fuente: elaboración propia.

Complicaciones tempranas

1. Dolor torácico: en la mayoría de pacientes hay un dolor sordo que dura hasta 48 horas, pero sólo en el 6 % de los pacientes el dolor es tan intenso para requerir analgesia. Los pacientes que más experimentan dolor posprocedimiento son aquellos con tumores del tercio superior del esófago, los que requieren prótesis de mayor diámetro, estenosis severa postradiación y la odinofagia preexistente. Unos pacientes manifiestan dolor constante, que es peor a la disfagia original, y requieren otros métodos de paliación como el láser o la inyección de alcohol.

2. Sangrado: hematemesis en escasa cantidad es frecuente a las 24 a 48 horas después de colocar la PAEM y se considera secundario al trauma directo. Se reportan casos de sangrado masivo posterior a instalación de la prótesis, incluso mortales; se cree que es por el efecto tensivo y la isquemia generada sobre el tumor.

3. Migración de la prótesis: con los nuevos diseños de las prótesis, las migraciones tempranas son muy raras, ya que cuentan con mejor anclaje sobre la lesión.

4. Neumonía por aspiración: sucede en casi el 6 % de los pacientes. Ocurre durante la inserción o tiempo después de colocar la prótesis.

5. Obstrucción de vía aérea: se presenta principalmente en los tumores del tercio superior del esófago, y ocurre luego de que la PAEM se expande y comprime la vía aérea. Esta complicación se maneja con colocación de una prótesis traqueal, que puede colocarse anticipadamente según los estudios radiológicos **(38)**.

Complicaciones tardías

1. Crecimiento interno y sobrecrecimiento del tumor: la causa más común de obstrucción tardía de las prótesis no cubiertas es el crecimiento del tumor dentro de ella. Esto ocurre en el 20-35 % de los pacientes y puede ser manejado con láser, inyección de alcohol o colocación de otra prótesis dentro de la primera. El sobrecrecimiento por tumor puede ocurrir en los extremos recubiertos como en los no recubiertos (Figura 1a.). Por eso, las prótesis deben ser elegidas para que se extiendan 2 cm proximal y distal a las márgenes del tumor. El sobrecrecimiento se trata con resección endoscópica, destruyendo tejido tumoral con argón plasma o desplegando una segunda prótesis **(39)**.

2. Migración de las prótesis: las ventajas de las prótesis recubiertas es su resistencia al crecimiento interno del tumor, pero tienen la desventaja de su alta frecuencia de migración. La prótesis recubierta de primera generación más usada es la Wallstent, que tiene una cubierta externa de poliuretano que proporciona una superficie externa lisa, por lo que su malla no se ancla en el tumor. Aunque sus extremos son no cubiertos, la migración ocurre en un gran número de pacientes. La prótesis recubierta Gianturco-Z stent (de Wilson Cook, Inglaterra) es de acero inoxidable recubierta de polietileno. Tiene los extremos abanicados (floreados) y, en el centro, unas pestañas que le sirven de anclaje al tumor. Aunque tiene tasas de migración inferiores al Wallstent, las pestañas centrales se asocian a complicaciones serias como perforación y hemorragia.

El Wallstent se ha modificado y se le ha colocado cubierta interna; su diseño se ha vuelto cónico con ángulos trenzados (Flamingo stent, Boston Scientific), con lo que su frecuencia de migración es menor al 5 % **(40,41)**. Si una prótesis sólo ha migrado parcialmente (proximal o distal), una segunda prótesis puede ser colocada en sobreposición a la primera. Si la prótesis ha migrado completamente al estómago, puede llegar y pasar el recto sin ningún problema, pero también puede causar obstrucción a nivel pilórico o más distalmente.

Si la prótesis está en el estómago, puede ser retirada endoscópicamente, pero con las prótesis rígidas esto resulta más difícil y pueden requerir cirugía para ser removidas **(42,43)**.

Hasta donde se sabe, ningún estudio se ha centrado en evaluar los factores que influyen en la migración del stent tras la colocación de un stent metálico expandible en pacientes con estenosis esofágicas malignas.

Un estudio reciente evaluó retrospectivamente la incidencia, los factores pronósticos y el manejo secundario de la migración del stent después de la colocación de stents metálicos expansibles en 332 pacientes con estenosis esofágicas malignas. La tasa de migración del stent ocurrió en 12,6 % de los pacientes. Se identificaron algunas variables pronósticas para la migración del stent como: el sitio de obstrucción, causa subyacente de la estenosis, tratamiento anticancerígeno después de la colocación del stent y período de supervivencia del paciente. El análisis multivariado confirmó los siguientes factores pronósticos independientes: estenosis esofagogástrica, estenosis cardial, tratamiento anticancerígeno post-stent y pacientes con un mayor tiempo de supervivencia con diferencia estadísticamente significativa. Este estudio no fue aleatorizado con población heterogénea, por lo que los resultados deben ser verificados en otros estudios multicéntricos más grandes o en estudios comparativos **(44)**.

Como hallazgo interesante, este estudio propuso una clasificación de la migración en cuatro patrones según la localización en el tracto gastrointestinal: patrón I, migración parcial proximal a la estenosis; patrón II, migración parcial distal a la estenosis; patrón III, migración completa al estómago, y patrón IV, migración completa hacia el intestino **(44)**.

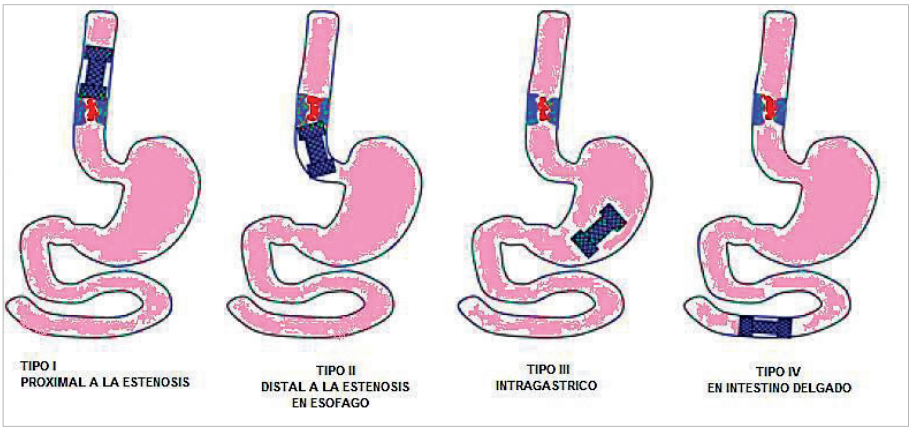

Figura 6. Patrones de migración de los stent esofágicos.
Fuente: tomada de (44)

3. Reflujo: los PAEM colocados a través de la UGE para tumores del esófago distal y del cardias causan inevitablemente reflujo gastroesofágico. En algunos pacientes los síntomas son severos y requieren IBP. Su frecuencia es variable y, aunque se estima en un 38 %, esta es mucho menor con los nuevos stent con diseño antirreflujo. El Dua-Stent (Wilson Cook Inc.) contiene una válvula que previene el reflujo **(45,46).**

Evaluación de síntomas de reflujo posinserción de stent

La inserción de un stent para la paliación de la obstrucción por el adenocarcinoma de la unión gastroesofágica presenta como consecuencia la aparición de reflujo gastroesofágico y afectación de la calidad de vida, considerándose en muchas ocasiones una terapia controversial. Sin embargo, un estudio de 2015 evalúa los síntomas y la calidad de vida en este tipo de pacientes. En él se evaluaron 40 pacientes en terapia neoadyuvante y se realizó seguimiento a 10 semanas con diferentes escalas validadas para reflujo. Hubo mejoría significativa de la disfagia en los pacientes, las escalas de calidad de vida fueron similares a las dos semanas post-stent, pero mejoraron a lo largo del estudio. La mayoría de los pacientes requirieron inhibidor de bomba de protones. El 95 % completó esquema de quimioterapia y radioterapia, por lo que se concluye que este tipo de terapias no se contraindica y no afecta de forma significativa la calidad de vida **(47)**.

Desarrollo de modelo de predicción de eventos adversos posinserción de stent

Un estudio reciente identificó algunos predictores de eventos adversos posteriores a la inserción de stent esofágicos en estenosis malignas, mediante un modelo estadístico de regresión de multivariables. Se hizo un análisis retrospectivo de pacientes con cáncer esofágico llevados a inserción de stent en un período de 9 años. Se identificaron los factores relacionados con la inserción del stent como el uso de quimioterapia previa con un HR 1.687 (95 % IC, 1,076-2,644) y la longitud del stent (HR 0,884; 95 % IC, 0,798-0,980) por cada centímetro de longitud.

Con base en curvas de probabilidad, en un período de cuatro meses, la probabilidad de un efecto adverso posinserción en pacientes posquimioterapia es de 50,9 %, comparado con 34 %, si no recibe quimioterapia, y se reduce a un 9,2 % y 15,1 % si se utiliza un stent de 180 mm **(48)**.

Comparación de las prótesis metálicas y plásticas con otros métodos paliativos

Stent plásticos autoexpandibles

Inicialmente, las primeras prótesis eran de plástico y se colocaban por laparotomía o endoscópicamente (tubo de Atkinson), pero tenían una alta frecuencia de complicaciones relacionadas al procedimiento, incluyendo perforación (4,2-12,5 %), hemorragia (1,5-5 %) necrosis de presión (1-4 %) y bronco-aspiración. Esto se explicaba por tener un sistema de despliegue rígido y de gran tamaño, además de requerir dilatación con balón de hasta 22,5 mm. Sin embargo, el diámetro interno de las prótesis era relativamente pequeño (12 mm) y la dieta debía ser modificada por el alto riesgo de obstrucción de la prótesis. Los tubos plásticos tienen una morbilidad del 36 %, mortalidad del 16 % y una tasa de desplazamiento del 20 % **(49).**

Desde el 2000, el uso de prótesis plásticas se ha considerado una terapia alternativa al uso de las prótesis metálicas. Los estudios grandes que utilizan este tipo de prótesis como método de paliación reportan mejoría de la disfagia, tasas de migración del 4,5 % y tasas de duración a un período de 129 días.

Stent metálicos autoexpandibles

Los PAEM tienen un diámetro interno de 18 mm y la ventaja de no requerir dilatación con balón. Además, el sistema de liberación es muy flexible y puede ser de sólo 8 mm. En cinco estudios prospectivos y aleatorizados, la tasa de éxito para inserción de los PAEM fue ligeramente mayor que para los plásticos, y las tasas de complicaciones relacionadas con el procedimiento a corto plazo fueron menores. No hubo diferencia significativa en la reducción de la disfagia, incidencia de complicaciones tardías o en requerimientos de reintervención.

A pesar de su alto costo inicial, las PAEM han demostrado ser más costoefectivas que las prótesis plásticas, debido a su baja tasa de complicaciones tempranas **(50).**

Por otra parte, las prótesis autoexpandibles plásticas (Poliflex) tienen un introductor con un diámetro de 12 a 14 mm y, luego de su expansión, tienen un diámetro de 16 a 21 mm. Sin embargo, sólo tienen una tasa de éxito del 75 % **(51,52)**.

Un estudio retrospectivo de 153 pacientes compara las tasas de seguridad, sobrevida y disfagia utilizando PAEM y prótesis plásticas con tasa de complicaciones de 9 % y 22 %, respectivamente.

Si bien las prótesis completamente recubiertas previenen el riesgo de invasión tumoral, el riesgo de migración aumenta. Un estudio retrospectivo de 152 pacientes llevados a inserción de stent cubiertos y descubiertos evidenció tasas de migración de 10 % y 0 %, respectivamente, y tasas de crecimiento tumoral de 53 % y 100 %, respectivamente **(53).**

Comparación de las prótesis con otras terapias paliativas

Estudios han demostrado que las prótesis metálicas cubiertas y no cubiertas son superiores a la terapia láser para el manejo paliativo de la disfagia.

Las tasas de reintervención en la terapia láser es del 100 % y debe ser realizado cada cuatro semanas, mientras que la reintervención para las prótesis cubiertas es del 43 % y en los no cubiertos del 26 %. El alivio de la disfagia y la mejoría en la calidad de vida sigue siendo baja tanto con las prótesis como con la terapia térmica ablativa **(54,55)**.

Tipos de prótesis

Las empresas que manufacturan las prótesis cambian constantemente su diseño, por lo que hacen muy difícil los estudios comparativos. Los sistemas de liberación varían en tamaño de 6 mm de diámetro (Stent Flamingo) a 10 mm de diámetro (stent Gianturco, Dua Stent y Choo stent). Algunas prótesis se acortan luego de su liberación como el Ultraflex y el Flamingo. Antes de colocar una prótesis, se debe conocer la longitud que alcanza en su posición; por eso, todos traen marcas radiopacas para definir sus límites.

Se presentan a continuación las prótesis más usadas y sus características; además, en la Tabla 2 **(31)**, se presentan las prótesis aprobadas por la FDA:

Tabla 2. Características de las prótesis esofágicas más comúnmente usadas.

Fabricante	Modelo	Material	Diámetro mm (cuerpo y copas)	Longitud (cm)	Tipo y características
Merit Endotek	Alimaxx- E®	Nitinol	18/22	7-10-12	Completamente recubierto - sistema antimigración
Merit Endotek	EndoMAXX®	Nitinol	19/24-23/28	7-10-12-15	Completamente recubierto - sistema antimigración
Boston Scientific	Ultraflex®	Nitinol	18/23-23/28	10-12-15	Descubierto y parcialmente recubierto
Boston Scientific	Flamingo Wallstent®	Acero inoxidable	20/30	12-14	Parcialmente recubierto- posibilidad de liberación distal o proximal
Boston Scientific	Wallflex®	Nitinol	18/23-23/28	10-12-15	Parcialmente recubierto- completamente recubierto
Boston Scientific	Polyflex®	Poliester	16/20-18/23	9-12-15	Stent plástico
Cook Endoscopy	Evolution®	Nitinol	20/25	8-10-12-5-15	Parcialmente recubierto- completamente recubierto
Ella-CS	SX- ELLA® HV	Nitinol	20/25	8,5-11-13,5-15	Completamente recubierto -collar de sistema antimigración
Ella- CS	SX- ELLA® Flexella	Nitinol	20/25	8,5-11-13,5-15	Completamente recubierto- posibilidad de liberación distal o proximal, posibilidad de válvula antirreflujo
Ella- CS	Fer X-ELLA® Boubella	Acero inoxidable	20/25	9-10,5-12-13,5-15-16,5-19,5-21	Completamente recubierto- posibilidad de válvula antirreflujo
Ella- CS	SX- ELLA® Danis	Nitinol	25/30	13,5	Completamente recubierto- (opción balón específico para sangrado variceal
Ella- CS	SX- ELLA® Danis seal	Nitinol	25/30	13,5	Completamente recubierto (específico para fugas)
Ella-CS	Ella BD Stent ®	Polímero Biodegradable	18/23-20/25-23/28-25/31	6-8-10-13,5	Biodegradable

Tabla 2. Características de las prótesis esofágicas más comúnmente usadas.

Fabricante	Modelo	Material	Diámetro mm (cuerpo y copas)	Longitud (cm)	Tipo y características
Endochoice	Bonastent ®ER	Nitinol	18/24	6-8-10-12-14-16	Completamente recubierto
M.I. Tech	Hanarostent®	Nitinol	18/24-20/26-22/28	8-9-10-11-12-14-15-16-17	Posibilidad de doble configuración de cobertura- válvula antirreflujo y configuración asimétrica
M.I. Tech	Hanarostent® ECBB	Nitinol	36-30-20-26	18-21-24	Completamente recubierto (cirugía bariátrica)
Micro- Tech	MT® Esophageal Stent	Nitinol	18/24-20/26-22/28	8-10-12	Parcialmente recubierto- completamente recubierto y descubierto -posibilidad de válvula antirreflujo y sistema radioactivo
Micro- Tech	MT® Cardia Stent	Nitinol	16/22-18/24-20/26-22/28-24/30	9-10-11-12-13	Parcialmente recubierto- completamente recubierto
Micro- Tech	MT® Retrievable Stent	Nitinol	14/ 20-16/22-18/24-20/26-22/28-24/30	7-8-9-10-11-12	Completamente recubierto
TaeWoong Medical	Beta-Stent Niti S®	Nitinol	18/24-20/26-22/28	10-12-14-15-16-18-20	Completamente recubierto (fístulas en cirugía bariátrica)
TaeWoong Medical	Mega- Stent Niti S®	Nitinol	18/24-20/26-22/28	10-12-14-15-16-18-20	completamente recubierto (Estenosis y fistulas post-Sleeve)
TaeWoong Medical	Niti-S Conio®	Nitinol	10/12-12/14-14/16-16/18-18/20	6-8-10-12-14-15	Completamente cubierto (Estenosis hipofaringe)
TaeWoong Medical	Niti-S Cervical®	Nitinol	16/18-18/20	6-8-10-12-14-15	Completamente cubierto (Estenosis esófago superior)
TaeWoong Medical	Niti-S®	Nitinol	16/ 24-18/26-20/28	6-8-10-12-14-15	Parcialmente recubierto- completamente recubierto, Posibilidad de liberación distal o proximal, paso del stent para el paso del stent peroral (OTW u over the wire) y posibilidad de paso por endoscopio (TTS o through the scope)
TaeWoong Medical	Niti-S® doble capa	Nitinol	16/ 24-18/26-20/28	6-8-10-12-14-15	Completamente recubierto con malla adicional de nitinol-descubierta. Posibilidad de liberación distal o proximal y válvula antirteflujo

Fuente: tomada de (31).

1. Ultraflex (Boston Scientific): esta prótesis tiene una red constituida de nitinol y está disponible en la forma recubierta y no cubierta. Es el stent más flexible, pero tiene la fuerza radial más débil, por lo que se requiere varios días para quedar totalmente expandido, e incluso puede llegar a requerir dilatación con balón luego de ser desplegado para alcanzar la suficiente expansión. Se recomienda una reintroducción gradual de la dieta. Por estar constituido de un alambre único, la prótesis puede ser removida traccionando la hebra única **(56)**.

2. Wallflex (Boston Scientific): se trata de una prótesis parcialmente cubierta. Tiene una cubierta de silicona Permalume colocada en el interior,

cuyas ventaja es evitar el crecimiento del tumor, así como reducir la impactación de bolo de alimento y el sello de fístulas. No es mandatoria la predilatación. A pesar de sus beneficios, en un estudio de 37 pacientes a los que se les colocó prótesis tipo Wall-Flex (Boston Scientific), en 12 de ellos (31 %) se observó dolor retroesternal después de la colocación de la prótesis. Dos de ellos experimentaron grave dolor después de su colocación y fueron admitidos para tratamiento con opiáceos intravenosos. Otros diez pacientes tuvieron dolor retroesternal leve o moderado. Se trata de una tasa relativamente alta en comparación con los estudios anteriores **(57).**

3. La tasa de migración de las prótesis Wallflex fue del 6 %, similiar a otras prótesis parcialmente recubiertas coma la de Ultraflex (4 %-23 %) y la Choostent (3 %). En general, las tasas de migración han sido superiores con las prótesis completamente cubiertas, tales como el Alimaxx-E (36 %) **(57)**.

4. Flamingo wallstent (Boston Scientific): tiene una forma cónica y, como el Wallstent original, está constituido de acero inoxidable trenzado y cubierto en su superficie interna. El diseño cónico y el ángulo variable del trenzado proporciona resistencia a la peristalsis anterógrada y ayuda a prevenir su desplazamiento. Se recomienda sólo para tumores del tercio inferior del esófago **(58).**

5. FerX-Ella Stent (Radiologic UK): es una red de acero inoxidable, cubierta en superficie interna y externa, con una capa de polietileno, que se extiende distalmente para actuar como una válvula antirreflujo **(45)**.

6. Niti-S Doble Stent (Taewong Medical): fabricada en Nitinol, tiene una cubierta interna de poliuretano. En el área central hay una malla no cubierta colocada sobre la parte cubierta. Esto combina las ventajas de la prótesis no cubierta (baja tasa de migración), con las ventajas del stent cubierto (poca proliferación tumoral interna) **(59).**

7. Polyflex (Rusch): es una prótesis plástica autoexpandible y removible. Su desventaja es que es radiolúcido.

8. Dua AR-Stent: es de acero inoxidable recubierto de poliuretano. Es una vaina de 7 cm de poliuretano unida al extremo distal que actúa como una válvula antireflujo **(45).**

9. Choo Stent (MI-Tech): es de nitinol cubierto de poliuretano; tiene en ambos extremos un collar de mayor diámetro para prevenir su migración. Además, es removible.

10. Do Mark 1AR-Stent (MI-Tech/Diagmed): es similar al Choo stent pero tiene una valva semilunar en el extremo distal para prevenir el reflujo **(36,40)**.



Figura 7. Una visión general de los stents autoexpandibles de izquierda a derecha: stent Ultraflex; stents Wallflex parcialmente recubiertos de pequeño y grande; stent Polyflex de poliéster; stents Evolution parcialmente recubiertos de diámetro pequeño y grande; stents Niti-S de capa simple y doble; stent Hanaro; stent trenzado Ella-HV, y stent Alimaxx cortado por láser.
Fuente: tomada de **(60)**.

Experiencias con stent completamente recubiertos Alimaxx

La mayoría de los stent metálicos autoexpandibles son parcialmente recubiertos para reducir el riesgo de migración. Sin embargo, una de las limitantes es el crecimiento tumoral a través de las porciones descubiertas del stent. El stent recubierto E-Alimaxx está compuesto de nitinol y recubierto por poliuretano, para resistir al sobrecrecimiento tumoral. La mayor fuerza expansible se encuentra localizada en el cuerpo del stent y su morfología cuenta con una serie de pestañas que le dan propiedades antimigratorias.

Un estudio prospectivo de la Sociedad Americana de Endoscopia (ASGE) evalúa el stent E-Alimaxx en términos de eficacia, recurrencia y complicaciones. Se tomaron 45 pacientes con cáncer esofágico inoperable y estenosis secundaria, y se evaluaron a cuatro semanas con las dos estrategias de manejo. El 49 % de ellos presentó disfagia recurrente predominantemente por migración del stent y el 16 %, por sobrecrecimiento del stent. Las tasas de sobrecrecimiento tumoral con el stent polyflex están entre 10-20 %, con el Niti-S stent son del 24 % y con el ultraFlex son hasta del 31 % **(61)**.

Endoprótesis biodegradables y liberadores de drogas

Una amplia variedad de drogas o de agentes biológicamente activos, incluyendo agentes antineoplásicos, antitrombinas, inmunosupresores, factores inhibidores o factores de crecimiento tisular, pueden ser incorporados en las endoprótesis para conseguir el efecto fisiológico deseado **(56)**. Los requerimientos para las endoprótesis biodegradables o liberadores de drogas en el tubo gastrointestinal son muy diferentes de las endoprótesis coronarias **(57).**

Stent medicados con antiproliferativos

Los stent de nitinol son ampliamente utilizados para la paliación de disfagia. Sin embargo, estos no son capaces de detener el sobrecrecimiento tumoral. Los stent medicados antiproliferativos son utilizados para estenosis benignas, aunque los efectos antitumorales son limitados por la baja carga de medicamento antineoplásico. Un estudio reciente ha mostrado el desarrollo de stent de nitinol con altas dosis de 5-fluoracilo (5- FU) o paclitaxel (PTX), que proveen de forma unidireccional y sostenida la liberación del fármaco a través del tejido circundante. Este estudio de fase experimental en cerdos sanos con controles endoscópicos e histológicos, documentando menores tasas de fibrosis e inflamación en el área de liberación de los medicamentos, demuestra que altas dosis de estos fármacos no generan daños esofágicos severos, siendo una terapia prometedora en estenosis malignas esofágicas, aunque se encuentran en fase experimental **(62)**.

Endoprótesis biodegradables en el esófago

En el 2007 **(63)**, la primera endoprótesis biodegradable en el tubo gastrointestinal se encontraba disponible solamente en Europa, indicado para estenosis esofágica refractaria benigna (péptica, anastomótica, cáustica) y acalasia. Esta endoprótesis viene en varios tamaños, con diámetros que oscilan de 18 a 25 mm y longitudes de 60 a 135 mm. La endoprótesis es autoexpandible y está compuesta de polidioxanona, un polímero biodegradable semicristalino. De acuerdo con el fabricante (ELLA-CS Ltd, Hradec Kralove Czech Repubic), los resultados de las pruebas *in vitro* y en animales no publicadas demostraron que la fuerza de resistencia radial de la endoprótesis permanece intacta aproximadamente cuatro semanas, cayendo a un 50 % del nivel original hacia la semana nueve; después de su inserción en el esófago, los signos iniciales de degradación son la decoloración y la ruptura simple de la malla **(63)**.

La integridad y la fuerza radial son mantenidas aproximadamente seis semanas después del implante y el tiempo promedio para completar la degradación de la endoprótesis es de 11 a 12 semanas. La degradación más rápida ocurre con la

exposición al ácido y, por lo tanto, se recomienda la terapia supresora de ácido clorhídrico **(63-67)**.

El uso de stent biodegradables fueron desarrollados con el objetivo de evitar las complicaciones del crecimiento tumoral y migración, con el propósito de reducir la necesidad del retirar del stent; sin embargo, estos dispositivos continúan presentando este tipo de complicaciones. La experiencia inicial con la SC-ELLA-BD para tratamientos de una variedad de estenosis esofágicas, incluyendo estenosis inducidas por radiación, cáustica, péptica, maligna, anastomótica, así como acalasia, tuvo respuestas clínicas y resultados variables. Uno de los estudios reporta el desarrollo de una fístula esofagotraqueal. En un reporte de caso, el cuerpo del stent se colapsó en el lumen esofágico, sin permitir el paso del endoscopio **(64-67).**

Elección de la prótesis

Ninguna de las PAEM es adecuada para todas las situaciones clínicas. Cada caso se debe considerar individualmente para hacer la más apropiada elección.

Tumores de la UGE

Existen dos problemas específicos cuando se coloca una PAEM en la UGE: 1) el extremo distal puede estar localizado en el fondo gástrico, sin tener sitio de anclaje, lo que explica la alta tasa de migración de las PAEM cubiertas de primera generación localizadas en esta posición; 2) favorece la aparición de reflujo gastroesofágico (RGE) y consecuente aspiración. El RGE puede ser inevitable y sintomático en el 5 al 38 % de los pacientes. La reciente introducción de los stents antirreflujo parece promisoria para la reducción de los síntomas del RGE y mantener baja la tasa de migración, pero se requieren más estudios clínicos **(36,46)**.

Un estudio controlado aleatorizado evidencia los beneficios del uso de los mecanismos antireflujo con presencia de reducción de reflujo en el 12 % de los pacientes llevados a inserción de stent antireflujo (Z-Stent), en comparación con el 96 % en pacientes con stent convencional **(68)**.

El Dostent (M.I. Tech Co, Pyongtack, Corea) es un stent antirreflujo desarrollado desde 1996, caracterizado por presentar un sistema de valvas distales en forma de una válvula tricúspide. El stent tiene un cuerpo desconectado y el material utilizado, tanto para la válvula como para el recubrimiento, es el poliuretano. La válvula se coloca en el interior del extremo distal del stent. Este producto tenía problemas cuando la presión de reflujo era alta, por lo que posteriormente se diseñó un nuevo modelo: el stent antirreflujo modificado (M.I. Tech) que está completamente cubierto, excepto para el reborde proximal, para impedir el crecimiento del tumor a través de la malla, con una válvula antirreflujo en forma de "S", que está unida a la pared del stent, con el fin de minimizar el reflujo ácido y evitar la inversión de la válvula. La longitud de la válvula es de 70 mm y su diámetro a 18 mm **(69)**.

Un estudio evaluó la eficacia de estos modelos en comparación con stents convencionales. Se documentó después de la colocación del stent mejoría inmediata de la disfagia en todos los pacientes sin diferencia entre los dispositivos. Sin embargo, en el grupo intervenido con stent convencional, la puntuación media de los síntomas de reflujo aumentó después de la colocación del stent de forma significativa respecto a los pacientes intervenidos con stent antireflujo. Asimismo, se realizó monitoreo de pH y la puntuación de DeMeester fue significativamente menor en el grupo de stent con válvula tipo que en los otros grupos **(69)**.

Tumores cervicales y esofágicos superiores

Tradicionalmente, este tipo de estenosis ha sido considerada las más difícil de tratar, dado que la inserción de stent a este nivel se asocia con alta tasa de eventos adversos que incluyen perforación, aspiración, neumonías, migración, dolor cervical y globus; sin embargo, hay estudios recientes con evidencia de seguridad y eficacia. Un estudio de 104 pacientes con estenosis proximales

tuvieron una tasa de éxito del 96 % y, en caso de fistulas, sellamiento en el 79 %.

Es aconsejable usar una prótesis de diámetro estrecho (18 mm), ya que ambos eventos se relacionan al diámetro del stent. Colocar un PAEM en el esófago cervical puede interferir con el mecanismo de deglución, principalmente si se coloca cerca al cricofaríngeo. Es preferible colocar una prótesis removible en caso de que se presente esta situación. El ultraflex, es la prótesis más flexible y blanda que es removible, por lo que es el más recomendable para tumores en esta localización. También el Gianturco Z-stent se ha usado exitosamente **(70,71)**.

En pacientes con estenosis malignas en los 6 cm del esófago superior, la inserción de un stent puede representar un verdadero reto, debido a la alta tasa de complicaciones, principalmente el dolor torácico y cervical, obstrucción de la vía aérea y fístulas traqueoesofágicas. Un estudio reciente evaluó en 12 pacientes la eficacia y seguridad de la inserción de los stent a este nivel. Durante un período de dos años, seis de los pacientes con estenosis a menos de 4 cm del esfínter esofágico superior, utilizando stent completamente recubiertos (Wallflex) con diámetros de 23 (cuerpo) y 28 mm (copas). No hubo diferencias estadísticamente significativas en la tasa de complicaciones tempranas y tardías en los pacientes con estenosis proximales y muy proximales, concluyendo un buen perfil de seguridad y eficacia; sin embargo, se requieren más estudios con mayor número de pacientes y con grupos de control, para determinar conclusiones más precisas.**(72)**

Fístula o perforación

La fístula hacia el árbol traqueobronquial ocurre en el 5 al 10 % de los pacientes con carcinoma primario de esófago, y es asociado a una alta tasa de mortalidad dada por el compromiso respiratorio. Esto puede ser angustiante para el paciente, quien no puede deglutir saliva sin toser y padece infecciones respiratorias crónicas hasta la muerte. La tasa de éxito reportado para el cierre de fístulas oscila entre el 66 % y el 100 %, y se incluyen pacientes incluso por fístulas o perforación seguidas de procedimientos endoscópicos. Aquellos pacientes en los que se coloca el PAEM inmediatamente después de la perforación desarrollan con poca frecuencia las complicaciones pulmonares y pueden retornar a comer una dieta casi normal en 24 horas **(73,74)**.

Compresión extrínseca

La obstrucción esofágica debida a compresión extrínseca por tumores mediastinales adyacentes puede ser exitosamente tratada con PAEM. Sin embargo, las prótesis con fuerza expansible débil como el Ultraflex pueden fallar en su expansión. En esta situación, los stent con mayor fuerza radial, como el Gianturco-Z stent, constituyen la mejor opción terapéutica **(31)**.

Papel del ultrasonido endoscópico en las estenosis esofágicas malignas

El tratamiento del cáncer esofágico depende del estado de la enfermedad. De este modo, los pacientes con estadios T1 o T2 sin compromiso nodal son candidatos quirúrgicos, así como los pacientes con enfermedad local avanzada reciben terapia neoadyuvante y los pacientes con metástasis se benefician de manejo paliativo. El método de elección para identificar compromiso local es el ultrasonido endoscópico (USE) con una sensibilidad del 81-90 % y 84,7-96 % para estado T y N, respectivamente. Las guías nacionales de oncología americanas (NCCN) recomiendan la estadificación con USE (Figura 8); sin embargo, algunas estenosis no permiten la estadificación endoscópica y, para ello, ameritarían dilatación del tumor con alto riesgo de perforación **(75).**

En un estudio retrospectivo de 79 pacientes con cáncer esofágico, no fue posible completar el estudio con USE para estadificar, dada la limitación del paso del endoscopio por estenosis; de estos pacientes, el 24 % presentó perforación al intentar realizar dilatación y, de estos pacientes, el 91 % presentó en el espécimen quirúrgico enfermedad

avanzada estadio III o IV. En un estudio multicéntrico reciente de 100 pacientes con cáncer esofágico, no fue posible el paso del gastroscopio más allá de la estenosis en 46 pacientes, quienes (100 %) tenían enfermedad localmente avanzada por USE, concluyendo que la USE no es siempre necesaria principalmente en pacientes con enfermedad estenótica, ya que la incapacidad para avanzar un gastroscopio se correlaciona el 100 % con la enfermedad localmente avanzada **(75).**

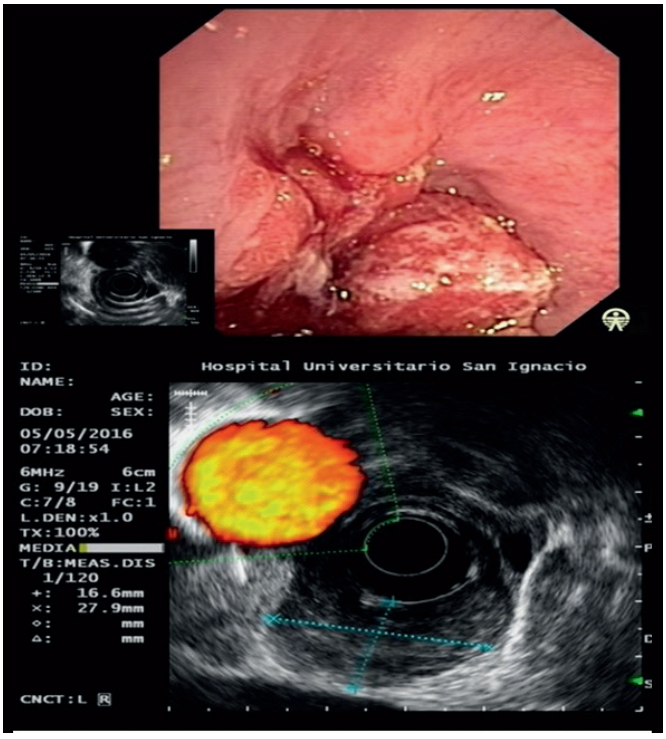

Figura 8. Neoplasia de esófago distal. Confirmación por ultrasonido endoscópico de lesión de 17 x 28 mm con compromiso de capas profundas.
Fuente: Unidad de gastroenterología, Hospital Universitario San Ignacio.

Conclusión

Las PAEM son una forma rápida y efectiva de aliviar la disfagia en las obstrucciones esofágicas malignas; sin embargo, la decisión de usarlas debe ser una conducta racional, bien definida, considerando en especial la expectativa de vida del paciente. Si bien las prótesis autoexpandibles metálicas y plásticas tienen una alta tasa de éxito técnico, no se deben olvidar las complicaciones inherentes a su uso y, por sobre todo, explicarle claramente al paciente los beneficios pero también los riesgos y secuelas que debe enfrentar en esta forma de paliación. El camino sigue abierto en el desarrollo de nuevos materiales y formas que permitan una mejor adaptación de las prótesis y que determinará la adecuada adherencia a esta forma de paliación del cáncer de esófago.

Referencias

1. Mocanu A, Bârla R, Hoara P, Constantinoiu S. Endoscopic palliation of advanced esophageal cancer. J Med Life. 2015;8(2):193-201. Disponible en: https://goo.gl/GW3PGE.

2. Irani S, Kozarek R. Esophageal stents: past, present, and future. Tech Gastrointest Endosc. 2010;12(4):178-90. Doi: http://doi.org/dq7cx9.

3. Sihvo EI, Salminen JT, Ramo OJ, Salo JA. The epidemiology of oesophageal adenocarcinoma: has cancer of the gastric cardia an influence on the rising incidence of oesophageal adenocarcinoma? Scand J Gastroenterol. 2000;35(10):1082-6. Doi: http://doi.org/d3txpn.

4. Sihvo EI, Pentikainen T, Luostarinen ME, Ramo JO, Salo J. Inoperable adenocarcinoma of the oesophagogastric junction: a comparative clinical study of laser coagulation versus self-expanding metallic stents with special reference to cost analysis. Eur J Surg Oncol. 2002;28(7):711-5. Doi: http://doi.org/ch6nzn.

5. Nash CL, Gerdes H. Methods of palliation of esophageal and gastric cancer. Surg Oncol Clin North Am. 2002;11(2):459-83. Doi: http://doi.org/b74rjh.

6. Lundell L, Leth R, Lind T, Lonroth H, Sjovall M, Olbe L. Palliative endoscopic dilatation in carcinoma of the esophagus and esophagogastric junction. Acta Chir Scand. 1989;155(3):179-84.

7. Lavu K, Mathew TP, Minocha A. Effectiveness of esophageal dilation in relieving nonobstructive esophageal and improving quality of life. South Med J. 2004;97(2):137-40. Doi: http://doi.org/fcn4k9.

8. Hernández LJ, Jacobson JW, Harris MS. Comparison among the perforation rates of Maloney, balloon, and savary dilation of esophageal strictures. Gastrointest Endosc 2000;51(4 Pt 1):460-2. Doi: http://doi.org/c6m5nf.

9. Lew RJ, Kochman ML. A review of endoscopic methods of esophageal dilation. J Clin Gastroenterol. 2002;35(2):117-26. Doi: http://doi.org/dr4rvp.

10. Riley SA, Attwood SE. Guidelines on the use of esophageal dilatation in clinical practice. Gut. 2004;53(Suppl 1):i1-i6. Doi: http://doi.org/cvcv98.

11. Egan JV, Baron TH, Adler DG, Davila R, Faigel DO, Gan SL, et al. Standards of Practice Committee: Esophageal dilation. Gastrointest Endosc. 2006;63:755-60. Doi: http://doi.org/bs3drz.

12. Nwokolo CU, Payne-James JJ, Silk DB, et al. Palliation of malignant dysphagia by ethanol induced tumour necrosis. Gut 1994;35(3):299-303. Disponible en: https://goo.gl/s231WT.

13. Carazzone A, Bonavina L, Segalin A, Ceriani C, Peracchia A. Endoscopic palliation of oesophageal cancer: results of a prospective comparison of Nd:YAG laser and ethanol injection. Eur J Surg 1999;165(4):351-6. Doi: http://doi.org/cwkpzk.

14. Dunn JM, Mackenzie GD, Banks MR, Mosse CA, Haidry R, Green S et al. A randomized controlled trial of ALA vs. Photofrin photodynamic therapy for highgrade dysplasia arising in Barrett's oesophagus. Lasers Med Sci. 2013;28(3):707-15. Doi: http://doi.org/ccsv.

15. Wiedman MW, Caca K. General principles of photodynamic therapy and gastrointestinal application. Cur Pharm Biotechnol. 2004;5,397-408. Disponible en: https://goo.gl/uvsyDX.

16. Maier A, Anegg U, Fell B. Effect of photodynamic therapy in a multimodal approach for advanced carcinoma of the gastro-esophageal junction. Laser Surg Med. 2000;26(5):461-6. Doi: http://doi.org/bhr7ht.

17. Luketich JD, Christie NA, Buenaventura PO, Weigel TL, Keenan RJ, Nguyen NT. Endoscopic photodynamic therapy for obstructing esophageal cancer: 77 cases over a 2-year period. Surg Endosc 2000;14(7):653-7. Doi: http://doi.org/c76wcr.

18. Moghissi K, Dixon K, Thorpe JA, Stringer M, Moore PJ. The role of photodynamic therapy (PDT) in inoperable oesophageal cancer. Eur J Cardiothorac Surg. 2000;17(2):95-100.

19. Litle VR, Luketich JD, Christie NA, Buenaventura PO, Alvelo-Rivera M, McCaughan JS, et al.

Photodynamic therapy as palliation for esophageal cancer: experience in 215 patients. Ann Thorac Surg. 2003;76(5):1687-92. Doi: http://doi.org/b2x9fc.

20. Adler DG, Baron TH. Endoscopic palliation of malignant dysphagia. Mayo Clin Proc. 2001;76(7):731-8. Doi: http://doi.org/bbnc6x.

21. Hopper C. Phodynamic therapy; a clinical reality in the treatment of cancer. Lancet Oncol. 2000;1;212-9.

22. Fleisher D. Washington symposium on endoscopic laser therapy. Gastrointest Endosc. 1985;31(6);397 400. Doi: http://doi.org/fhkksz.

23. Alexander GL, Wank KK, Ahlquist DA, Viggiano TR, Gostout CJ, Balm R. Does performance status influence the outcome of Nd;YAG therapy of proximal esophageal tumors? Gastrointest Endosc. 1994;20;(4)451-4. Doi: http://doi.org/c8ghzn.

24. Adler DG, Merwat SN. Endoscopic Approaches for Palliation of Luminal Gastrointestinal Obstruction. Gastroenterol Clin N Am. 2006;35(1):65-82. Doi: http://doi.org/d2rthh.

25. Gevers AM, Macken E, Hiele M, Rutgeerts P. A comparison of laser therapy, plastic stents, and expandable metal stents for palliation of malignant dysphagia in patients without a fistula. Gastrointest Endosc. 1998;48(4):383-8. Doi: http://doi.org/dgkwsb.

26. Heindorff H,Wojdemann M, Bisgaard T, Svendsen LB. Endoscopic palliation of inoperable cancer of the oesophagus or cardia by argon electrocoagulation. Scand J Gastroenterol. 1998;33(1):21-3. Doi: http://doi.org/cjbw5v.

27. Jager J, Langendijk H, Pannebaker M, Rijken J, de Jong J. A single session of brachytherapy in palliation of oesophageal cancer. Radiother Oncol. 1995;37(3):237-40. Doi: http://doi.org/fm7kpz.

28. Sharma V, Mahanshetty U, Dinshaw K, Deshpande R, Sharma S. Palliation of advanced/recurrent carcinoma with high-dose-rate of brachytherapy. Int J Radiatoncol Biol Phys. 2002;52(2):310-5. Doi: http://doi.org/d2k486.

29. Yamaguchi N, Isomoto H, Nakayama T, Hayashi T, Nishiyama H, Ohnita K, et al. Usefulness of oral prednisolone in the treatment of esophageal stricture after endoscopic submucosal dissection for superficial esophageal squamous cell carcinoma. Gastrointest Endosc. 2011;73(6):1115-21. Doi: http://doi.org/cgvxjf.

30. Homs MYV, Steyerberg EW, Eijkenboom WM, Tilanus HW, Stalpers LJ, Bartelsman JF et al. Single dose brachytherapy versus metal stent placement for palliating of dysphagia from esophageal cancer. Lancet. 2004;364(9444):1497-504. Doi: http://doi.org/cm9fkb

31. Mangiavillano B, Pagano N, Arena M, Miraglia S, Consolo P, Iabichino G, et al. Role of stenting in gastrointestinal benign and malignant diseases. World J Gastrointest Endosc. 2015;7(5):460-80. Doi: 10.4253/wjge.v7.i5.460.

32. Shimi SM. Self-expanding metallic stents in the management of advanced esophageal cancer: a review. Semin Laparosc Surg. 2000;7(1):9-21. Doi: http://doi.org/fcknz4.

33. Schembre DB. Recent Advances in the Use of Stents for Esophageal Disease. Gastrointest Endoscopy Clin N Am. 2010;20(1):103-21. Doi: http://doi.org/dcv89k.

34. Llano RC. Técnicas en stents gastrointestinales endoscópicos: cómo, cuándo, manejo de complicaciones, selección del stent y costos. Revista Colombiana de Gastroenterología. 2012;27(1):32-44. Disponible en: https://goo.gl/3HbTYe.

35. White RE, Mungatana C, Topazian M. Esophageal stent placement without fluoroscopy. Gastrointest Endosc. 2001;53(3):348-51. Doi: http://doi.org/c88rmc.

36. Lowe AS, Sheridan MB. Esophageal Stenting. Semin Intervent Radiol. 2004, 21(3):157-16. Doi: http://doi.org/ck6k97.

37. Siersema PD, Schrauwen SL, van Blankenstein M, Steyerberg EW, van der Gaast A, Tilanus HW, et al. Self-expanding metal stents for complicated and recurrent esophagogastric cancer. Gastrointest Endosc. 2001;54(5):579-86. Doi: http://doi.org/cb2cj4.

38. Vakil N, Morris AI, Marcon N, Segalin A, Peracchia A, Bethge N, et al. A prospective, randomized, controlled trial of covered expandable metal stents in the palliation of malignant esophageal obstruction at the gastroesophageal junction. Am J Gastroenterol. 2001;96(6):1791-6. Doi: http://doi.org/drhs49.

39. Siersema PD, Hop WC, van Blankenstein M, van Tilburg AJ, Bac DJ, Homs MY, et al. A comparison of 3 types of covered metal stents for the palliation of patients with dysphagia caused by esophagogastric carcinoma: a prospective, randomized study. Gastrointest Endosc. 2001;54(2):145-53. Doi: http://doi.org/dvgrtq.

40. Laasch H-U, Nicholson DA, Kay CL, Attwood S, Bancewicz J. The clinical effectiveness of the Gianturco oesophageal stent in malignant oesophageal obstruction. Clin Radiol. 1998;53(9):666-72. Doi: http://doi.org/bmcfqx.

41. O'Donnell CA, Fullarton GM, Watt E, Lennon K, Murray GD, Moss JG. Randomised clinical trial comparing selfexpanding metallic stents with plastic endoprostheses in the palliation of oesophageal cancer. Br J Surg. 2002;89(8):985-92. Doi: http://doi.org/c4hbsj.

42. Bartelsman JF, Bruno MJ, Jensema AJ, Haringsma J, Reeders JW, Tytgat GN. Palliation of patients with esophagogastric neoplasms by insertion of a covered expandable modified Gianturco-Z endoprosthesis: experiences in 153 patients. Gastrointest Endosc. 2000;51(2):134-8. Doi: http://doi.org/bgmhkr.

43. Sabharwal T, Hamady MS, Chui S, Atkinson S, Mason R,Adam A. A randomized prospective comparison of the Flamingo Wallstent and Utraflex stent for the palliation of dysphagia associated with lower third oesophageal carcinoma. Gut. 2003;52(7):922-6. Doi: http://doi.org/bpp2cr.

44. Park JH, Song HY, Shin JH, Cho YC, Kim JH, Kim SH, et al. Migration of retrievable expandable metallic stents inserted for malignant esophageal strictures: incidence, management, and prognostic factors in 332 patients. American Journal of Roentgenology. 2015;204(5):1109-14. Doi: http://doi.org/f7hdp3.

45. Dua KS, Kozarek R, Kim J, Evans J, Medda BK, Lang I, et al. Self-expanding metal esophageal stent with anti-reflux mechanism. Gastrointest Endosc. 2001;53(6):603-13. Doi: http://doi.org/d73ptq.

46. Laasch HU, Marriott A, Wilbraham L, Tunnah S, England R, Martin D. Effectiveness of open versus anti-reflux stents for palliation of distal esophageal carcinoma and prevention of Symptomatic gastroesophageal reflux. Radiology. 2002;225(2):359-65. Doi: http://doi.org/fh38bx.

47. Philips P, North DA, Scoggins C, Schlegel M, Martin RC. Gastric-esophageal stenting for malignant dysphagia: results of prospective clinical trial evaluation of long-term gastroesophageal reflux and quality of life-related symptoms. Journal of the American College of Surgeons. 2015;221(1):165-73. Doi: http://doi.org/f7gtbs.

48. Fuccio L, Scagliarini M, Frazzoni L, Battaglia G. Development of a prediction model of adverse events after stent placement for esophageal cancer. Gastrointestinal endoscopy. 2016;83(4):746-52. Doi: http://doi.org/f8dbhq.

49. Roseveare CD, Patel P, Simmonds N, Goggin PM, Kimble J, Shepherd HA. Metal stents improve dysphagia, nutrition and survival in

malignant oesophageal stenosis: a randomized control comparing modified Gianturco Z-stents with plastic Atkinson tubes. Eur J Gastroenterol Hepatol. 1998;10(8):653-7.

50. Costamagna G, Shah SK, Tringali A, Mutignani M, Perri V, Riccioni ME. Prospective evaluation of a new self-expanding plastic stent for inoperable esophageal strictures. Surg Endosc. 2003;17(6):891-5. Doi: http://doi.org/c3m5b9.

51. Dormann AJ, Eisendrath P, Wigginghaus B, Huchzermeyer H, Devière J. Palliation of esophageal carcinoma with a new selfexpanding plastic stent. Endoscopy. 2003;35(3):207-11. Doi: http://doi.org/cpr5dt.

52. Bethge N, Vakil N. A prospective trial of a new selfexpanding plastic stent for malignant esophageal obstruction. Am J Gastroenterol. 2001;96(5):1350-4. Doi: http://doi.org/fgd8dm.

53. Eickhoff A, Knoll M, Jakobs R, Weickert U, Hartmann D, Schilling D, et al. Self-expanding metal stents versus plastic prostheses in the palliation of malignant dysphagia: long-term outcome of 153 consecutive patients. J Clin Gastroenterol. 2005;39(10):877-85.

54. Siersema PD, Hop WC, Dees J, Tilanus HW, Blankenstein M. Coated self-expanding metal stents versus latex prostheses for esophageal cancer with special reference to prior radiation and chemotherapy: a controlled prospective study. Gastrointest Endosc. 1998;47(2):113-20. Doi: http://doi.org/dt2cqq.

55. Nicholson DA, Haycox A, Kay CL. Rate A, Attwood S, Bancewicks J. The costeffectiveness of oesophageal stent in malignant disease compared with conventional therapy. Cli Radiol. 1999;54(4):212-5. Doi: http://doi.org/frndv8.

56. Song HY, Lee DH, Seo TS, Kim SB, Jung HY, Kim JH, et al. Retrievable covered Nitinol stents: experiences in 108 patients with malignant esophageal strictures. J Vasc Interv Radiol. 2002;13(3):285-92. Doi: http://doi.org/dx7prr.

57. van Boeckel PG, Siersema PD, Sturgess R, Dwyer L, Raijman I, Hirdes MM, et al. A new partially covered metal stent for palliation of malignant dysphagia: a prospective follow-up study. Gastrointest Endosc. 2010;72(6):1269-73.

58. Riccioni ME, Shah SK, Tringali A, et al. Endoscopic palliation of unresectable malignant oesophageal strictures with self-expanding metal stents: comparing Ultraflex and Esophacoil stents. Dig Liver Dis 2002;34:356–63. Doi: http://doi.org/bn7487.

59. Sabharwal T, Hamady MS, Chui S, Atkinson S, Mason R, Adam A. A randomized prospective comparison of the Flamingo Wallstent and Ultraflex stent for palliation of dysphagia associated with lower third oesophageal carcinoma. Gut. 2003;52(7):922-6.

60. Hirdes MM, Siersema P. Endoprosthetics for malignant esophageal disease. Techniques in Gastrointestinal Endoscopy. 2014;16(2),64-70. Doi: http://doi.org/ccsx.

61. Uitdehaag MJ, van Hooft JE, Verschuur EM, Repici A, Steyerberg EW, Fockens P, et al. A fully-covered stent (Alimaxx-E) for the palliation of malignant dysphagia: a prospective follow-up study. Gastrointestinal endoscopy. 2009;70(6):1082-9. Doi: http://doi.org/bc7428.

62. Wang Z, Liu J, Wu K, Shen Y, Mao A, Li J, et al. Nitinol stents loaded with a high dose of antitumor 5-fluorouracil or paclitaxel: esophageal tissue responses in a porcine model. Gastrointestinal endoscopy. 2015;82(1):153-60. Doi: http://doi.org/f3gw4b.

63. Carmelo B. Endoprótesis autoexpandibles en tubo digestivo: estado actual. Revista de Gastroenterología del Perú. 2013;33(1):43-51.

64. Machan L. Clinical experience and applications of drug-eluting stents in the noncoronary vasculature, bile duct and esophagus. Adv Drug Deliv Rev. 2006;58(3):447-62. Doi: http://doi.org/c2h23w.

65. Bychkova OV, Lazyuk II, Averin V. Bio-degradable stents - a new approach to the treatment of caustic stenoses in children. Folia Gastroenterol Hepatol. 2009;7(1):30-4. Disponible en: https://goo.gl/HDWfhM.

66. Saito Y, Tanaka T, Andoh A, Minematsu H, Hata K, Tsujikawa T, et al. Usefulness of biodegradable stents constructed of poly-l-lactic acid monofilaments in patients with benign esophageal stenosis. World J Gastroenterol. 2007;13(29):3977-80. Doi: http://doi.org/ccsz.

67. Repici A, Vleggaar FP, Hassan C, van Boeckel PG, Romeo F, Pagano N, et al. Efficacy and safety of biodegradable stents for refractory benign esophageal strictures: the BEST (Biodegradable Esophageal Stent) study. Gastrointest Endosc. 2010;72(5):927-34. Doi: http://doi.org/fv3w4m.

68. Blomberg J, Wenger U, Lagergren J, Arnelo U, Agustsson T, Johnsson E, et al. Antireflux stent versus conventional stent in the palliation of distal esophageal cancer. A randomized, multicenter clinical trial. Scand J Gastroenterol. 2010;45(2):208-16. Doi: http://doi.org/dvjr3b.

69. Shim CS, Jung IS, Cheon YK, Ryu CB, Hong SJ, Kim J, et al. Management of malignant stricture of the esophagogastric junction with a newly designed self-expanding metal stent with an antireflux mechanism. Endoscopy. 2005;37(04):335-9. Doi: http://doi.org/fm9s6n.

70. Bethge N, Sommer A, Vakil N. A prospective trial of self-expanding stents in the palliation of malignant esophageal sphincters near the upper esophageal sphincter. Gastrointest Endosc. 1997;45(3):300-3. Doi: http://doi.org/bgst9p.

71. Dormann AJ, Eisendrath P, Wigginhaus B, Huchzermeyer H, Deviere J. Palliation of oesophageal carcinoma with a new self-expanding plastic stent. Endoscopy. 2003;35(3):207-11. Doi: http://doi.org/cpr5dt.

72. Bassi M, Luigiano C, Fabbri C, Ferrara F, Ghersi S, Alibrandi A, et al. Large diameter fully covered self-expanding metal stent placement for palliation of proximal malignant esophageal strictures. Diseases of the Esophagus. 2015;28(6),579-584. Doi: http://doi.org/ccs2.

73. Adler DG, Pleskow DK. Closure of a benign tracheoesophageal fistula by using a coated, selfexpanding plastic stent in a patient with a history of esophageal atresia. Gastrointest Endosc. 2005;61(6):765-8. Doi: http://doi.org/dhxn6k.

74. Raijman I, Siddique I, Ajani J, Lynch P. Palliation of malignant dysphagia and fistulae with coated expandable metal stents: experience with 101 patients. Gastrointest Endosc. 1998;48(2):172-9. Doi: http://doi.org/fwnxg3.

75. Bang JY, Ramesh J, Hasan M, Navaneethan U, Holt BA, Hawes R, et al. Endoscopic ultrasonography is not required for staging malignant esophageal strictures that preclude the passage of a diagnostic gastroscope. Dig Endoscopy. 2016;28(6):650-6. Doi: http://doi.org/ccs3.

Pólipos gástricos y **duodenales**

Reinaldo Andrés Rincón Sánchez
Gerardo Andrés Puentes L.

Introducción

Un pólipo es una lesión que surge de la mucosa y que protruye hacia la luz gastrointestinal. Puede tener diferentes orígenes histológicos **(1)** y espectros de historia natural (algunos de características benignas, preneoplásicas y otros malignos), que se caracteriza con el estudio histopatológico (biopsia) y que puede tener varias características macroscópicas, planos, sésiles o pediculados (cuando se acompaña de tallo) **(2)**. La importancia del hallazgo de un pólipo a nivel endoscópico es la identificación de una lesión potencialmente maligna, que tiene indicación de toma de biopsia o resección para estudio histopatológico y, de esta forma, tratar temprana y eficientemente la lesión.

Endoscópicamente, se deben tener en cuenta características como el aspecto de la mucosa, la morfología del pólipo, la vascularización, el tamaño, la localización, los antecedentes familiares del paciente, la presencia de *Helicobacter pylori,* entre otras, para clasificar el pólipo y evaluar si requiere resección y seguimiento, así como erradicación del *H pylori.*

La polipectomía endoscópica es el procedimiento en el que se resecan las lesiones polipoides. Para ello, existen diferentes técnicas de resección, utilizando instrumentos como pinzas de biopsia y asa fría. Este es un procedimiento diagnóstico y terapéutico seguro.

Pólipos gástricos

La frecuencia de la detección de pólipos a nivel gástrico es del 1 al 6 % de las endoscopias gastrointestinales superiores, sean de tamización, diagnóstico o terapéuticas. En autopsias, se documenta una frecuencia del 0,1 a 0,8 %. La gran mayoría de veces, el hallazgo es incidental, ya que los pólipos son en un 90 % asintomáticos. Cuando los pólipos crecen, y de acuerdo a su localización, pueden tener manifestaciones clínicas como sangrado, anemia, dolor abdominal o síndromes obstructivos **(1,3-7).**

En cuanto a la ubicación, los pólipos se encuentran en un 32-45 % a nivel del cuerpo y en un 24-37 % a nivel de antro **(4,8)**. Por otra parte, en cuanto a la presentación según género, se describe una relación 2:1, así: mujeres (63 %); hombres (37 %). En cuanto a la edad, su prevalencia aumenta en mayores de 50 años **(8)**.

Según la clasificación macroscópica de Yamada e Ichikawa **(9)**, los pólipos se pueden dividir en planos (< 2,5 mm sobre la mucosa), sésiles (elevación > 2,5 mm con superficie de implantación ancha), semipediculados (elevados, cuyo pedículo tiene más del 50 % del ancho del pólipo) y pediculados (con una base tipo tallo, que condiciona cabeza y cuello) **(2,9)**.

Los pólipos epiteliales gástricos se clasifican en pólipos de la glándulas fúndicas, pólipos hiperplásicos y pólipos adenomatosos **(10).**

El estudio histopatológico evalúa la presencia de displasia; por lo tanto, todos los pólipos gástricos deberían ser sometidos a biopsia o polipectomía para determinar su potencial de malignización **(6).**

Clasificación de los pólipos gástricos

Los tipos más comunes de pólipos gástricos epiteliales benignos (BEGP) son pólipos de glándulas fúndicas, pólipos hiperplásicos y adenomas. Si hay múltiples pólipos gástricos presentes, estos suelen ser del mismo tipo histológico **(11).** La clasificación, según la OMS **(12)**, es la siguiente:

1. Pólipos epiteliales:
   - Pólipo de glándulas fúndicas
   - Pólipos hiperplásicos
   - Pólipos adenomatosos
   - Pólipos hamartomatosos
     - Síndrome de Peutz Jeghers
     - Pólipo juvenil
     - Síndrome de Cowden
   - Síndromes polipósicos (no hamartomatosos)
     - Poliposis adenomatosa familiar.
     - Poliposis juvenil

2. Pólipos intramurales no mucosos:
   - Leiomiomas
   - Lipomas
   - Tumor gastrointestinal estromal
   - Tumor neuroendocrino (carcinoides)
   - Páncreas ectópico
   - Pólipo fibroide inflamatorio
   - Fibromioma y fibroma
   - Tumores neurogénicos y vasculares.

Endoscópicamente, se debe tener en cuenta la ubicación, el número y tamaño del pólipo para poder clasificarlo: los pólipos de glándulas fúndicas tienen ubicación proximal; los pólipos adenomatosos son más frecuentemente antrales; los pólipos fúndicos y los hiperplásicos son múltiples, y los pólipos adenomatosos son generalmente únicos **(1)**.

Pólipos de glándulas fúndicas (quistes glandulares de Elster)

Los pólipos fúndicos constituyen entre el 16 y el 51 % de los pólipos epiteliales gástricos benignos **(13).** Se presentan como múltiples lesiones sésiles entre 1-5 mm de diámetro, localizados en el fondo y cuerpo gástrico. A nivel histológico, se evidencian glándulas dilatadas asociadas a mucosa gástrica de tipo corporal; el riesgo de displasia es bajo, menos del 1 %, y no se presentan con atrofia gástrica **(14).** En los últimos años, sin embargo, se han descrito casos de adenocarcinoma gástrico bien diferenciado con morfología de la glándula fúndica e inmunofenotipo, y se ha denominado "adenocarcinoma gástrico bien diferenciado de la célula principal o glándula fúndica" (GA-FG) **(15-19)**.

Los pólipos fúndicos tienen tres escenarios de presentación:

1. Asociados al uso de inhibidor de bomba de protones (IBP): son pequeños, menores de 1 cm, y aparecen en el fondo y a nivel proximal de cuerpo. Se ha postulado que los IBP, a largo plazo, generan a nivel del cuerpo gástrico hiperplasia de células enterocromafines y protrusión de células parietales; las glándulas están revestidas por células con un borde dentado en lugar de un borde liso **(20,21)**.

   Hay estudios retrospectivos que refieren la asociación del IBP con la presencia de pólipos fúndicos, que requieren una exposición de 12 meses **(22)**; otros estudios refieren más de 32,5 meses al IBP, con reversibilidad de los pólipos con la suspensión de los IBP a partir del tercer mes **(23).** Otros estudios prospectivos, con cohortes de 11 años expuestos a IBP, no han corroborado mayor riesgo de aparición de estos pólipos **(20,24,25).**

2. Pólipos de glándula fúndica esporádica (PGFE o SFGP, por su sigla en inglés): son pólipos múltiples, aunque en escaso número, de 1 a 5 mm y sésiles. Son generalmente causados por la activación de mutaciones del gen de la beta catenina **(26)**. La displasia ocurre en menos del 1 %, asociada a gastritis atrófica, independientemente de la presencia de *H pylori* **(27)**. La polipectomía no es necesaria en todos los PGFE, pero sí se recomienda la biopsia para descartar displasia o adenocarcinoma.

3. Asociados al síndrome de poliposis adenomatosa familiar (PAF): estos pólipos son asociados con la mutación ACP **(28)**; además, son múltiples y pueden cubrir todo el cuerpo gástrico. La displasia epitelial se presenta entre el 25 y el 41 % **(29)**. A nivel endoscópico, no se pueden diferenciar de los PGFE. Pueden asociarse entre un 7 y un 45 % a presencia de adenomas en colon, por lo que se pueden estudiar con colonoscopia **(21)**.

Pólipos hiperplásicos

Los pólipos hiperplásicos son los segundos más frecuentes; aumentan su incidencia con la edad y, por lo general, son únicos y menores de 10 mm **(30)**. Se asocian a la gastritis crónica por *H pylori,* antecedente de úlceras pépticas, gastrostomías, anastomosis y anemia perniciosa. En países con alta prevalencia para infección por *H pylori,* hay más frecuencia de pólipos gástricos adenomatosos e hiperplásicos **(31)**. Se consideran de carácter benigno, pero entre el 1,9 y 19 % pueden progresar a displasia y entre el 0,6 y 3 % de los pólipos pueden progresar a adenocarcinoma, más aún cuando miden más de 20 mm, que se deben resecar completamente **(32-34)**. Histológicamente, hay una proliferación de células foveolares superficiales que se alargan, distorsionan yextienden a lo largo de la lámina propia. Pueden contener glándulas pilóricas, células principales y parietales. Su aspecto histológico se superpone con hamartomas y algunas condiciones inflamatorias **(21)**.

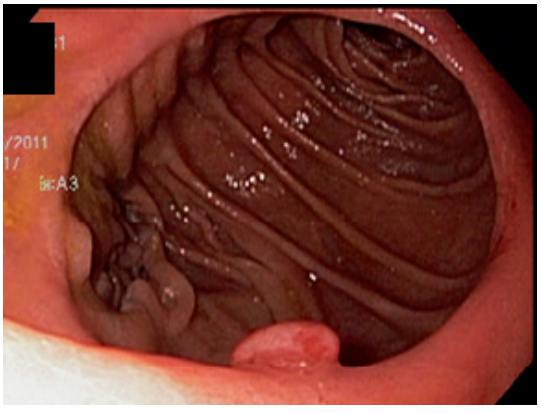

Figura 1. Pólipo hiperplásico en anastomosis gastroentérica.
Fuente: propiedad de los autores.

En pacientes con múltiples pólipos de características endoscópicas compatibles con pólipos hiperplásicos no hay evidencia que compare la mejor conducta entre polipectomías múltiples o seguimiento endoscópico. Probablemente se recomiende la polipectomía en lesiones mayores de 10 mm, y un control endoscópico al año; pero no hay evidencia ni se recomienda la endoscopia repetida posterior en estos pacientes. Si hay presencia de *H pylori,* se debe erradicar **(21)**.

Pólipos adenomatosos

Los pólipos adenomatosos representan aproximadamente el 10 % de los pólipos gástricos (la gran mayoría miden menos de 10 mm y los hay pediculados o sésiles. Pueden originarse de la secuencia mucosa gástrica atrófica, metaplasia y, en un 11 %, progresar a displasia y adenocarcinoma gástrico en 4 años de seguimiento **(35,36).** Se clasifican histológicamente en tubulares, vellosos y tubulovellosos, según la OMS.

Dentro de los factores de riesgo para progresar a adenocarcinoma, se encuentran los pólipos vellosos, los mayores de 2 cm y la edad avanzada **(37).** No está comprobado que el *H pylori* tenga una asociación con los pólipos adenomatosos y, por lo tanto, su erradicación no impacta en la incidencia de los mismos. Todo pólipo adenomatoso documentado en la endoscópica y confirmado con la biopsia se debe resecar y deberá tener un seguimiento endoscópico que identifique al máximo nuevas lesiones.

Los pólipos adenomatosos recurren entre un 0 y 5,2 %, por lo que la Sociedad Americana de Endoscopia Gastrointestinal (ASGE) recomienda, como seguimiento endoscópico, los pólipos adenomatosos e hiperplásicos **(38)**:

- Biopsia de todo pólipo gástrico; si son muchos, tomar de los más relevantes.
- A todos los pólipos adenomatosos se les debe realizar polipectomía completa.
- Pólipos gástricos detectados por radiografía deben ser evaluados mediante endoscopia y biopsiados.

- En pacientes con contraindicación para realizar polipectomía, en el caso de ser pólipos adenomatosos, se debe plantear manejo quirúrgico.

- Cuando se encuentran múltiples pólipos se debe realizar polipectomía o biopsia de los pólipos más grandes y toma de biopsia de los más pequeños. La decisión adicional de manejo dependerá del reporte histológico.

- Después de realizar polipectomía en pólipos adenomatosos, se debería realizar una nueva endoscopia en el año siguiente, con toma de biopsias para identificar o descartar recurrencia; si las biopsias son negativas para adenoma, displasia o adenocarcinoma, el seguimiento endoscópico se podría hacer cada tres a cinco años.

- En endoscopias sistemáticas con toma de biopsias y resección de pólipos gástricos con reporte histológico negativo para displasia, no se recomienda el seguimiento endoscópico.

Pólipos hamartomatosos

El pólipo hamartomatoso gástrico es raro. Se considera que es un crecimiento no neoplásico que consiste en células maduras normales en número o distribución anormal. Puede ocurrir en cualquier parte del cuerpo y, mientras que los tumores malignos contienen células mal diferenciadas, los pólipos hamartomatosos constan de distintos tipos de células.

Los pólipos hamartomatosos son raros a nivel gástrico y se dividen en:

1. Pólipos juveniles: ubicados a nivel del antro, solitarios y con componentes hamartomatosos o inflamatorios, estos pólipos no tienen un potencial neoplásico. Histológicamente, muestran quistes irregulares forrados por epitelio gástrico normal, con posible hemorragia estromal, ulceración superficial e inflamación crónica debida a posibles torsiones. Si hay varios pólipos, pueden corresponder a la poliposis juvenil **(21)**. La incidencia de pólipos gástricos varía entre 60 y 85 %, mientras que la incidencia de pólipos duodenales entre 14 y 33 % **(39,40).**

2. Síndrome de Peutze Jeghers: es un síndrome poco frecuente, de herencia autosómica dominante, caracterizada por la presencia de pólipos hamartomatosos gastrointestinales y pigmentación mucocutánea de los labios, mucosa bucal e interdigital **(31-41).** Histológicamente, se caracterizan por presentar glándulas lineales hiperplásicas por epitelio foveolar y bandas anchas de fibras de músculo liso ramificadas. Esta patología aumenta el riesgo de cáncer gastrointestinal tanto a través de la secuencia de hamartoma, adenoma y carcinoma, como cambio de novo a malignidad. También se asocia a un aumento de 15 veces a la aparición de tumores malignos extraintestinales, como cáncer de mama, endometrio, páncreas y pulmón. **(42).** Se recomienda que los pólipos gástricos mayores de 1 cm sean removidos y, por su alta tasa de recidiva, se recomienda un seguimiento endoscópico cada dos años, y si son más de cinco pólipos, cada año, así como búsqueda activa de cáncer extradigestivo.

3. Síndrome de Cowden: entidad poco frecuente, también llamada síndrome de hamartoma múltiple, es de carácter autosómico dominante, caracterizado por tumores hamartomatosos en cavidad oral y piel, asociados a pólipos gastrointestinales, anomalías de la mama, glándula tiroides y sistema genitourinario **(40)**. A nivel gástrico, suelen ser numerosos, varían de tamaño entre 0,1 y 20 mm **(43,44,45).** Los pólipos gastrointestinales son generalmente benignos y la transformación maligna es excepcional; sin embargo, está asociado a otros tumores viscerales benignos comunes y condiciones hiperplásicas como adenoma tiroideo y bocio, enfermedad fibroquística de la mama y ginecomastia en pacientes masculinos. Se han descrito neoplasias malignas de tiroides, colon, intestino delgado y tracto genitourinario, así como leucemia mieloide aguda, linfoma no Hodgkin y carcinoma de mama. Histológicamente, los pólipos tienen glándulas quísticamente alargadas y dilatadas con infiltraciones

papilares con un componente de tejido conectivo (neuronal o muscular) **(42)**. Se recomienda la vigilancia endoscópica del tracto gastrointestinal superior cada 2-3 años a partir de los 15 años de edad **(41)**.

4. Síndrome de poliposis hamartomatosa: es importante distinguir a los pacientes con uno o algunos pólipos hamartomatosos de pacientes con el síndrome de poliposis hamartomatosa (SPH). Estos pacientes suelen tener pólipos hamartomatosos múltiples en el tracto gastrointestinal, un alto riesgo de cáncer desde edades tempranas y, a veces, hallazgos extraintestinales. El SPH representa sólo una pequeña parte de los síndromes hereditarios de cáncer gastrointestinal y ocurren aproximadamente a 1/10 de la frecuencia de los síndromes de poliposis adenomatosa que comprenden menos del 1 % de los casos de CCR **(46).** El SPH incluye síndrome de poliposis juvenil, síndrome de Peutze Jeghers y síndrome de tumor hamartoma. En otros síndromes se ha reportado una alta frecuencia de PH, pero estos a menudo tienen otras características que conducen al diagnóstico **(47).**

Síndromes polipósicos familiares

Los síndromes polipósicos familiares a nivel gástrico se clasifican en:

1. Poliposis adenomatosa familiar: también conocida por su sigla (PAF) es causada por una mutación de la línea germinal en el gen "adenomatoso poliposis coli" (APC) en el cromosoma 5q21, y tiene una herencia autosómica dominante y una alta incidencia de cáncer gástrico **(40)**, o por un trastorno autosómico recesivo por mutación bialélica de la línea germinal en el gen MUTYH **(48).** Los miembros afectados de la familia desarrollan en la adolescencia numerosos adenomas colorrectales (> 100), con prácticamente un 100 % de probabilidad de progresión maligna **(40)**. Por lo tanto, los miembros de estas familias terminan en colectomía total paliativa. Los pólipos gástricos ocurren en 2/3 partes de los casos de PAF **(49)** y se dice que estos pacientes tienen poliposis gástrica familiar (PGF). La mayoría de los pólipos son benignos de origen en la glándula fúndica, y un 5 % de los pólipos son adenomatosos gástricos y localizados a nivel del antro. En población occidental, hasta un 20 % desarrolla adenomas **(40,49)**. Los adenomas duodenales y los periampulares ocurren en el 50 % del 90 % de los pacientes, usualmente malignos **(50).** La vigilancia endoscópica de pequeños pólipos gástricos y duodenales se requiere cada 1 a 2 años, hasta que el paciente alcance la edad de 50 años, pero los pólipos/adenomas grandes pueden requerir una vigilancia más frecuente. Es posible que se requiera gastrectomía parcial y resección duodenal local o pancreatioduodenectomía en pacientes seleccionados.

2. Poliposis juvenil: esta afección se asocia con numerosas mutaciones (BMPR1A, 10q22.3, SMAD4, 18q21.1) y con malignidad gástrica en más del 50 % de los casos **(51)**. La poliposis juvenil también se asocia con hemorragia gastrointestinal y enteropatía perdedora de proteínas. Histológicamente, las glándulas son tortuosas, alargadas y dilatadas quísticamente, y la mucosa de fondo es edematosa e inflamada **(52).**

Pólipo inflamatorio fibroide

Los pólipos fibroides inflamatorios (PIF) constituyen el 3 % de todos los pólipos gástricos benignos y son lesiones bien circunscritas localizadas en el antro o región prepilórica, cubiertas con una superficie lisa de la mucosa normal. Se originan en la submucosa y no deben confundirse con *pólipos inflamatorios*, un término comúnmente usado para los pólipos hiperplásicos. Se presentan en pacientes de todas las edades, pero más comúnmente en la quinta a sexta décadas de vida, más frecuentemente en mujeres. Se asocia con gastritis atrófica crónica, pero no tienen un potencial maligno y se cree que hay una asociación débil con *H pylori* **(53)**. Los pólipos varían de tamaños de 1 a 5 cm; lesiones más grandes a menudo tienen una depresión central o ulceración. Los PIF permanecen inalterados y asintomáticos durante mucho tiempo, pero tienen la propensión a agrandarse y causar obstrucción gástrica.

La histología muestra los vasos sanguíneos rodeados por células fusiformes (CD 34) y células inflamatorias crónicas, predominantemente eosinófilos. Las células gigantes multinucleadas pueden estar presentes, pero no están asociadas con una reacción alérgica sistémica o eosinofilia. Los PIF se pueden resecar por vía endoscópica, pero la extensión en las capas más profundas de la pared gástrica a veces lo impide **(6)**.

Tumor neuroendocrino gástrico

Los tumores neuroendocrinos (TNE) gástricos están compuestos por células enterocromafines like (CEL), que se identifican inmunohistopatológicamente con marcadores como cromogranina A o sinaptofisina. Estos se clasifican principalmente en tres subtipos:

- Tumores tipo 1: corresponden al 80 % del total; suelen ser sésiles y se asocian con gastritis atrófica (generalmente autoinmune), anemia perniciosa, aclorhidria e hipergastrinemia. Tienen un pronóstico muy bueno y pueden no necesitar tratamiento si los tumores son pequeños (< 1 cm); los de mayor tamaño deben ser tratados mediante polipectomía endoscópica o antrectomía quirúrgica.

- Tumores tipo 2: corresponden aproximadamente al 5 % del total; pueden presentarse en asociación con el síndrome de Zollinger Ellison, generalmente en el contexto de una neoplasia endocrina múltiple tipo 1 (MEN1). Se asocian con gastrinomas, hipergastrinemia e hiperacidez gástrica.

- Los TNE gástricos tipo 3, (aproximadamente el 15 %) ocurren esporádicamente y no están asociadas con hipergastrinemia **(54)**. Son reversibles si el gastrinoma se puede extirpar completamente de forma quirúrgica. Los tumores tipo 3 están asociadas con el peor pronóstico y deben tratarse mediante resección quirúrgica. Los tumores metastásicos de todos los tipos son susceptibles de tratamientos paliativos.

Se recomienda que todo TNE se debe biopsiar para clasificarlo, así como la toma de biopsias sobre la mucosa sana alrededor de la lesión, y tomar niveles de gastrina.

Polipectomía endoscópica

Equipo adicional requerido

El equipo requerido comprende:

1. Unidad electroquirúrgica (corriente de corte y coagulación).
2. Aguja de inyectoterapia.
3. Asa de polipectomía convencional.
4. Pinza para recuperar el pólipo (opcional).
5. Copas.

Procedimiento

Después de explicar y aclarar las dudas del paciente, y una vez obtenido el consentimiento informado, se inicia el procedimiento **(55)**, compuesto por los siguientes pasos:

1. Ayuno de seis a ocho horas previas.
2. Acceso venoso periférico (opcional).
3. Sedación (opcional).
4. Colocación de la placa en el muslo del paciente.
5. Realización de la endoscopia completa.
6. Identificación y caracterización del pólipo.

De acuerdo al tamaño, se tomará la decisión de la técnica para realizar la polipectomía. Si son menores de 5 mm, se pueden resecar con pinza de biopsia. Para los pólipos pediculados mayores de 5 mm, se pueden resecar por técnica de asa diatérmica, infiltrando la submucosa con solución salina o, idealmente, soluciones hipertónicas, con o sin adrenalina, para disminuir el riesgo de sangrado. Se cierra el asa, asegurándolo suavemente, sin cortarlo; se debe maniobrar el pólipo con el endoscopio, retirándolo de las paredes gástricas. Luego, se debe aplicar corriente de coagulación y, posteriormente, cortar hasta desprender el pólipo. A parte de evitar complicaciones en las polipectomías, otro objetivo relevante es la recuperación del pólipo, que se puede realizar por succión (en pólipos pequeños que logran ingresar al canal de trabajo) o capturarlos con asa o con pinza para su estudio histológico (si son de mayor tamaño).

Si el pólipo es sésil, se infiltra su base con adrenalina 1:10.000, solución salina o Dextrosa al 50 %, evitando deformar el pólipo. Esto eleva la lesión, de tal manera que la hace fácilmente resecable, realizando el corte con el asa, sobre mucosa sana (margen).

Figura 2. Polipectomía endoscópica.
Fuente: propiedad de los autores.

Los pólipos sésiles mayores se pueden remover por la técnica de resección por porciones (piecemeal). En esta técnica, el asa se coloca rodeando una porción del pólipo, prefiriendo un borde como punto de inicio. Se aplica entonces, corriente de coagulación, mientras se va cerrando el asa. Una vez se logra la sección del fragmento del pólipo, se prefiere continuar con el procedimiento de resección antes de la extracción de cada una de las partes.

La polipectomía endoscópica es un procedimiento ambulatorio. Antes del egreso del paciente, se deben evaluar posibles complicaciones como sangrado, perforación o síndrome pospolipectomía. El síntoma principal es el dolor abdominal, la irritación peritoneal y el sangrado. Los signos de alarma de reconsulta son dolor abdominal, fiebre, sangrado o emesis.

Complicaciones

Las principales complicaciones de la polipectomía endoscópica son:

1. Hemorragia: con frecuencia entre 0,4 y 8 % sus factores de riesgo son falta de experiencia del endoscopista, pólipos mayores de 2 cm, pedículos largos, edad avanzada, antecedente de coagulopatía e hipertensión arterial no controlada.
2. Perforación: aunque rara, es menor que en el colon, ya que la pared gástrica es más gruesa. El síntoma es dolor abdominal, distensión abdominal e irritación peritoneal. Se confirma por la presencia de neumoperitoneo con radiografía de abdomen.

Conclusiones

Para todos los tipos de pólipos gástricos detectados en la endoscopia, en lo posible se debería tomar muestra al menos con una pinza de biopsia. En pacientes con pólipos hiperplásicos y adenomatosos, se recomienda la toma de biopsia de mucosa gástrica no polipoide. Si se documenta *Helicobacter pylori* en pólipos hiperplásicos y adenomatosos, este debe erradicarse. Todos los pólipos gástricos con focos displásicos y todos los pólipos sintomáticos deben ser completamente removidos. Todos los pólipos adenomatosos gástricos deben ser removidos cuando sea seguro hacerlo. En pacientes con pólipos adenomatosos, se debería realizar una endoscopia sistemática de alta calidad en busca de anomalías de la mucosa y realizar toma de biopsias. En pacientes jóvenes con múltiples pólipos de glándulas fúndicas, se debería considerar el diagnóstico de poliposis adenomatosa familiar. Los endoscopistas que realicen polipectomías, deben dominar la técnica de hemostasia endoscópica; en pacientes con pólipos con displasia que no se hayan removido,

se debe realizar una nueva panendoscopia en un año, y en los pacientes que se han removido los pólipos, si se considera pólipo de alto grado, se debe también repetir la endoscopia en un año **(6).**

Pólipos duodenales

Los pólipos duodenales son poco frecuentes; incluyen los tumores de la glándula de Brunner, los pólipos solitarios de Peutz-Jeghers y los adenomas no ampulares y ampulares, que requieren ser resecados y son susceptibles por vía endoscópica.

Varias características anatómicas del duodeno hacen de la resección endoscópica de las lesiones duodenales una práctica desafiante. Sin embargo, existen técnicas endoscópicas avanzadas que permiten la resección de grandes lesiones duodenales basadas en la mucosa **(56)**:

- La papilectomía endoscópica no está exenta de riesgo, pero este procedimiento puede resecar eficazmente los adenomas ampulares y permitir a los pacientes evitar la cirugía, que suele involucrar la pancreaticoduodenectomía.
- La disección de la mucosa o mucosectomía (DME), con ayuda de la copa, con ligadura de banda y con técnica de inmersión de agua, permite la resección segura y efectiva de la mayoría de los adenomas duodenales.
- La disección submucosa endoscópica (DSE) es posible, aunque requiere su realización por personal altamente capacitado, por la limitación para la maniobrabilidad y riesgo de perforación.

Los pólipos duodenales se pueden diferenciar por características endoscópicas, endosonográficas e histológicas, y pueden dividirse en lesiones subepiteliales y mucosas **(57).**

Tabla 1. Pólipos duodenales.

Tipos de lesión duodenal	Capa duodenal comprometida	Potencial maligno	Requiere resección	Posibilidad de resección endoscópica
Lipoma	Subepitelial	No	No	Posible
Tumor del estroma gastrointestinal GIST	Subepitelial	Sí	Sí	Posible en lesiones pequeñas. Por lo general, requieren cirugía
Carcinoides	Subepitelial	Sí	Sí	Posible (lesiones aisladas). Por lo general, requieren cirugía.
Adenomas o hamartomas de las glándulas de Brunner	Mucosa	No	Sí, en pacientes sintomáticos	Posible
Síndrome de Peutz Jeghers	Mucosa	Sí	Sí	Posible
Adenoma	Mucosa	Sí	Sí	Posible

Fuente: elaboración propia.

Los pólipos pequeños esporádicos en el duodeno son infrecuentes y se encuentran de forma incidental en pacientes a quienes se les realiza endoscopias. La prevalencia de pólipos esporádicos duodenales se estima en 4,6 % (rango de 1 a 5 %) de todos los pacientes sometidos a endoscopia; tienen indicación diagnóstica diferente a la búsqueda de lesiones polipoides en duodeno **(56,58)**.

Estos pólipos suelen ser asintomáticos, pero pueden presentarse como sangrado gastrointestinal, dolor abdominal, dispesia, intususcepción, obstrucción y anemia **(56,59).** Los adenomas papilares pueden ser encontrados también de forma incidental durante la endoscopia, pero clínicamente se pueden presentar como sangrado digestivo, dolor abdominal o ictericia obstructiva **(60)**.

Se pueden encontrar pólipos a través de todo el duodeno, pero la segunda y tercera porción, así como la región periampular, son los sitios más frecuentemente afectados. Este patrón probablemente refleja la exposición de la mucosa duodenal a los ácidos biliares, sugiriendo un papel de esos componentes en la carcinogénesis duodenal. A diferencia del estómago, donde la mayoría de pólipos son hiperplásicos o de glándulas fúndicas, la mayoría de los pólipos en duodeno son adenomatosos **(31).** Se pueden presentar pólipos duodenales esporádicos, pero la mayor relevancia de estos es cuando se asocian a síndromes polipósicos.

El sistema más útil para clasificar la severidad de la poliposis duodenal fue desarrollado por Spigelman et al. Esta clasificación describe cinco estados (0- IV) y evalúa número de pólipos, tamaño, histología y severidad de la displasia **(38).**

El estado I indica enfermedad leve, mientras que los estados III-IV implican poliposis duodenal severa. Aproximadamente el 70-80 % de pacientes tiene estado II o III de enfermedad duodenal y un 20-30 % tiene estado I o IV. La clasificación de Spigelman se correlaciona con el riesgo de malignidad duodenal: los estados II, III, y IV están asociados con 2,3 %, 2,4 % y 36 % de riesgo de cáncer duodenal, respectivamente **(61)**.

Por estos datos, la clasificación de Spigelman puede ser además útil para guiar el seguimiento endoscópico: en estado 0, se debe realizar endoscopia cada cuatro años; en estados I y II, cada dos a tres años; en estado III, cada 6 a 12 meses con consideración para cirugía y, finalmente, en estado IV, se debe considerar manejo quirúrgico.

Tratamiento endoscópico de los pólipos duodenales

El principal desafío para intervenciones endoscópicas en el intestino delgado es el acceso a las lesiones, sobre todo las más distales al yeyuno proximal. Existen ciertas características anatómicas del duodeno que hacen difícil la resección endoscópica de las lesiones duodenales. Estos factores incluyen una luz estrecha; un C duodenal que genera un loop en el equipo y hace difícil mantener la posición del endoscopio; la pared de la mucosa duodenal en ocasiones puede ser dura y difícil de levantar con técnicas submucosas, debido al endurecimiento de la glándulas de Brunner en la capa submucosa; mayor riesgo de perforación, debido a que la pared muscular propia es fina y delgada, y un acceso difícil al duodeno en caso de perforación o sangrado de emergencia como complicación y que requiera intervención quirúrgica de urgencia **(62,63)**. Además, hay que tener en cuenta, al momento de realizar resecciones de lesiones polipoides duodenales, que hay un alto riesgo de sangrado digestivo importante, ya que la arteria gastroduodenal suministra sangre a una red vascular extensa.

Las intervenciones endoscópicas en el duodeno proximal se realizan generalmente con endoscopios o duodenoscopios superiores regulares o terapéuticos. Anteriormente, el acceso más profundo en el intestino delgado se lograba usando colonoscopio pediátrico o un enteroscopio de empuje, pues con estos se podía explorar hasta el yeyuno proximal; asimismo, las lesiones más distales requerirían enteroscopia intraoperatoria con una morbilidad asociada significativa. No obstante, desde la década pasada, se incorporan nuevos equipos con los que ya se logra realizar intervenciones con más seguridad en los diferentes niveles del intestino delgado: se introduce el enteroscopio con balón simple, enteroscopio con doble balón y el enteroscopio rotacional. Estos dispositivos permiten la evaluación, ya sea anterógrada (acceso oral) o retrograda (acceso endoscópico anal), del intestino delgado.

Manejo y seguimiento en síndrome de Peutz- Jeghers

La polipectomía endoscópica para pólipos por síndrome de Peutz-Jeghers (PJS) puede realizarse usando enteroscopio con balón simple, enteroscopio con doble balón o enteroscopio rotacional. En una serie retrospectiva de 13 pacientes con PJS, Giardiello et al. **(42)** describen un total de 82 pólipos mayores a 1 cm; de estos, la mayoría

fue de ubicación en yeyuno (94 %). La mayoría de los pacientes (77 %) fueron sometidos a una resección intestinal parcial previamente para pólipos intestinales pequeños. En este grupo, se realizaron un total de 29 enteroscopias con doble balón (DBE), y 79 de 82 pólipos (96 %) fueron resecados sin complicaciones mayores. Durante un seguimiento promedio de 356 meses (entre 1 y 64 años), no hubo complicaciones relacionadas con el intestino delgado y ninguno de los pacientes requirió cirugía **(42).**

Muchos de los pacientes con PJS pueden haber tenido resecciones intestinales, en quienes las angulaciones por las adherencias pueden hacer más difícil el abordaje endoscópico. En ese contexto, la combinación de método endoscópico y cirugía puede ser razonable para la completa evaluación del intestino delgado.

La resección quirúrgica puede ser la estrategia principal en casos que presenten obstrucción intestinal aguda, invaginación o pólipos grandes que no sean susceptibles a intervención endoscópica **(64).**

En cuanto al seguimiento de los pacientes con síndrome de Peutz Jeghers, se recomienda en la actualidad evaluación mediante videocápsula endoscópica desde la edad de los 8 años o incluso más temprano si hay síntomas. Si los pólipos se identifican a partir de la videocápsula, se debe hacer seguimiento con esta cada tres años. En caso de que no se encuentren o se evidencien pocos, se debe reanudar la búsqueda activa a los 18 años o antes en caso de que haya síntomas. Hay propuestas de estrategias alternativas de tamización como enterografía por resonancia o TAC, y menos aceptada en la actualidad radiografía de abdomen contrastada con bario, en los casos en los que la cápsula endoscópica esté contraindicada.

Tratamiento endoscópico de pólipos duodenales no ampulares

La mayoría de estos pólipos pueden resecarse por vía endoscópica, usando una técnica de inyección submucosa seguida por resección con asa **(65)**. La colocación de Endoloop puede ser usada en pólipos pedunculados. La coagulación con argón-plasma se usa frecuentemente en los bordes de la polipectomía o en tejido remanente después de la resección. La cirugía es reservada para lesiones que no son susceptibles a manejo endoscópico o cuando hay evidencia de malignidad con invasión de la submucosa. En una serie de 62 pacientes tratados por pólipos duodenales no ampulares durante 10 años (entre 1990 y 2000), Pérez et al. **(57)** mostraron que en la mayoría de pacientes (47/62, es decir, 76 %) fue tratada endoscópicamente, mientras que 15 pacientes fueron sometidos a cirugía. En estos pacientes, como es de esperar, el diámetro promedio de los pólipos era mayor para el grupo que se llevó a cirugía vs. a intervención endoscópica (35 mm vs. 8 mm, respectivamente, $p < 0,01$), pero la morbilidad y mayor estancia hospitalaria en el grupo de cirugía tuvieron una relación estadísticamente significativa. En otra serie de 59 pacientes **(58)** el tamaño promedio de los pólipos fue de 17 mm, y la resección endoscópica completa se logró en el 98 %. Los pólipos mayores de 2 cm fueron más propensos a reaparecer después de la resección endoscópica.

Otro estudio comparó la resección endoscópica de los tumores de extensión lateral gigantes (tamaño promedio 4 cm, rango, 3-8 cm) con adenomas duodenales pequeños (< 3 cm), en cuyo caso se mostró que la resección endoscópica fue segura y eficaz incluso en estas lesiones difíciles **(66)**. La incidencia de complicaciones hemorrágicas fue mayor en los tumores más grandes que en los tumores más pequeños (26 % vs. 3 %, estadísticamente significativo).

Manejo y seguimiento en poliposis adenomatosa familiar

Teniendo en cuenta que el duodeno es el sitio más común de adenomas en pacientes con PAF después del colon, se debe hacer tamización con revisión duodenal en estos pacientes. Casi el 65 % de los pacientes con PAF podrían tener un adenoma duodenal en su primera endoscopia (con una media de edad de 35 años) y, con el tiempo, se incrementa de forma importante la posibilidad de desarrollar un adenoma duodenal; de estos casos,

hasta la mitad puede tener un adenocarcinoma duodenal o periampular avanzado. La incidencia acumulada de cáncer duodenal es de 4,5 % a los 57 años, y la edad promedio de desarrollo de cáncer duodenal en este grupo de pacientes es a los 52 años **(66).**

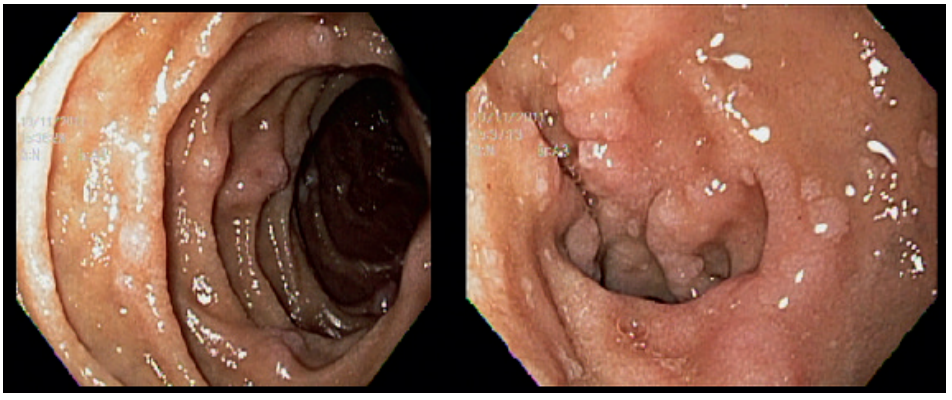

Figura 3. Paciente con poliposis adenomatosa familiar con compromiso duodenal.
Fuente: propiedad de los autores.

Aunque las recomendaciones en cuanto a la realización de la primera endoscopia de tamización de estos pacientes son variadas, aquí se hará referencia a las propuestas por la National Comprehensive Cancer Network (NCCN), revisadas del 2012, que indican iniciar la vigilancia a los 25-30 años de edad. El seguimiento endoscópico debe ser llevado a cabo, según la clasificación de Spigelman, en estado 0, realizar endoscopia cada cuatro años; en estado I y II, cada 2 a 3 años; en estado III, cada 6 a 12 meses con consideración para cirugía, y en estado IV, considerar manejo quirúrgico **(66).**

Referencias

1. Park DY, Lauwers GY. Gastric polyps: classification and management. Arch Pathol Lab Med 2008;132(4):633-40. Disponible en: https://goo.gl/dmwpft.

2. Markowski AR, Markowska A, Guzinska-Ustymowicz K. Pathophysiological and clinical aspects of gastric hyperplastic polyps. World J Gastroenterol. 2016;22(40): 8883-91. Doi: http://doi.org/f889f9

3. Carmack SW, Genta RM, Schuler CM, Saboorian MH. The current spectrum of gastric polyps: a 1-year national study of over 120,000 patients. Am J Gastroenterol. 2009;104(6):1524-32. Doi: http://doi.org/d969mz.

4. Cao H, Wang B, Zhang Z, Zhang H, Qu R. Distribution trends of gastric polyps: an endoscopy database analysis of 24 121 northern Chinese patients. J Gastroenterol Hepatol. 2012;27(7):1175-80. Doi: http://doi.org/f324cc.

5. Archimandritis A, Spiliadis C, Tzivras M, Vamvakousis B, Davaris P, Manika Z, et al. Gastric epithelial polyps: a retrospective endoscopic study of 12974 symptomatic patients. Ital J Gastroenterol. 1996;28(7):387-90.

6. Goddard A, Badreldin R, Pritchard DM, Walker M, Warren B. The management of gastric polyps on behalf of the British Society of Gastroenterology. Gut 2010;59(9):1270-6. Doi: http://doi.org/ckmv2n.

7. Livovsky DM, Pappo O, Skarzhinsky G, Peretz A, Turvall E, Ackerman Z. Gastric Polyp Growth during Endoscopic Surveillance for Esophageal Varices or Barrett's Esophagus. Isr Med Assoc J. 2016;18(5):267-71. Disponible en: https://goo.gl/uVUyCJ.

8. Fan NN, Yang J, Sun G, Lu ZS, Ling Hu EQ, Wang XD, Yang YS. Changes in the spectrum of gastric polyps in the Chinese population. World J Gastroenterol. 2015;21(33):9758-64. Doi: http://doi.org/f7qxhg.

9. Yamada T, Ichikawa H. X-ray diagnosis of elevated lesions of the stomach. Radiology. 1974;110(1):79-83. Doi: http://doi.org/ccpw.

10. Sharaf RN, Shergill AK, Odze RD, Krinsky ML, Fukami N. Endoscopic mucosal tissue sampling. Gastrointest Endosc. 2013;78(2):216-24. Doi: http://doi.org/f2kp55.

11. Deppisch L, Rona VT. Gastric epithelial polyps. A 10 year study. J Clin Gastroenterol. 1989;11(1):110-5. Disponible en: https://goo.gl/aieC8x.

12. WHO classification of Tumours. Pathology and genetics: tumours of the digestive system. Lyon, France: IARC Press, 2000.

13. Borch K, Skarsgard J, Franzen L, Mårdh S, Rehfeld JF. Benign gastric polyps: morphological and functional origin. Dig Dis Sci. 2003;48(7):1292-7. Doi: http://doi.org/c6zq87.

14. Stolte M, Vieth M, Ebert MP. High-grade displasia in sporadic fundic gland polyps: clinically relevant or not. Eur J Gastroenterol Hepatol. 2003;15(11):1229- 33. Disponible en: https://goo.gl/tW6xbc.

15. Lewin E, Daroca P, Sikka S, Wu T, Nakanishi Y. Gastric Adenocarcinoma of the Fundic Gland Type Treated by Endoscopic Mucosal Resection: A Case Report and Review of the Literature. Case Rep Pathol. 2016;2016:864697. Doi: http://doi.org/ccpx.

16. Ueyama H, YaoT, Nakashima Y, Hirakawa K, Oshiro Y, Hirahashi M, et al., Gastric adenocarcinoma of fundic gland type (chief cell predominant type): proposal for a new entity of gastric adenocarcinoma. Am J Surg Pathol. 2010;34(5):609-19. Doi: http://doi.org/cn5vch.

17. Kushima R, Sekine S, Matsubara A, Taniguchi H, Ikegami M, Tsuda H. Gastric adenocarcinoma of the fundic gland type shares common genetic and phenotypic features with pyloric gland adenoma. Pathol Int. 2013 Jun;63(6):318-25. Doi: http://doi.org/ccpz.

18. Ueyama H, Matsumoto K, Nagahara A, Hayashi T, Yao T, Watanabe S. Gastric adenocarcinoma of the fundic gland type (chief cell predominant type). Endoscopy. 2014 Feb;46(2):153-7. Doi: http://doi.org/ccp2.

19. Chiba T, Kato K, Masuda T, Ohara S, Iwama N, Shimada T, et al. Clinicopathological features of gastric adenocarcinoma of the fundic gland (chief cell predominant type) by retrospective and prospective analyses of endoscopic findings. Dig Endosc. 2016 Nov;28(7):722-730. Doi: http://doi.org/ccp3.

20. Choudhry U, Boyce HW Jr, Coppola D. Proton pump inhibitor-associated gastric polyps: A retrospective analysis of their frequency, and endoscopic, histologic, and ultrastructural characteristics. Am J Clin Pathol. 1998;110(5):615-21. Disponible en: https://goo.gl/WEhMuz.

21. Goddard A, Badreldin R, Pritchard DM, Walker M, Warren B. The management of gastric polyps on behalf of the British Society of Gastroenterology. Gut 2010;59(9):1270-6. Doi: http://doi.org/ckmv2n.

22. Tran-Duy An, Spaetgens B, Hoes AW, de Wit NJ, Stehouwer CD. Use of proton pump inhibitors and risks of fundic gland polyps and gastric cancer: systematic review and meta-analysis. Clin Gastroenterol Hepatol. 2016 Dec;14(12):1706-1719.e5. Doi: http://doi.org/f9dnm5.

23. Jalving M, Koornstra JJ, Wesseling J, Boezen HM, DE Jong S, Kleibeuker JH. Increased risk of fundic gland polyps during long-term proton pump inhibitor therapy. Aliment Pharmacol Ther. 2006;24(9):1341-8. Doi: http://doi.org/d52nkw.

24. Horvath B, Pai RK. Prevalence of Helicobacter pylori in Gastric Hyperplastic Polyps. Int J Surg Pathol. 2016 Dec;24(8):704-708. Doi: http://doi.org/ccp4.

25. Vieth M, Stolte M. Fundic gland polyps are not induced by proton pump inhibitor therapy. Am J Clin Pathol. 2001;116(5):716-20. Doi: http://doi.org/bjrbf3.

26. Sekine S, Shibata T, Yamauchi Y, Nakanishi Y, Shimoda T, Sakamoto M, et al. Beat-catenin mutations in sporadic fundal gland polyps. Virchows Arch. 2002;440(4):381-6. Doi: http://doi.org/cf3tmc.

27. Shand AG, Taylor AC, Banerjee M, Lessels A, Coia J, Clark C, et al. Gastric fundic gland polyps in south-east Scotland: absence of adenomatous polyposis coli gene mutations and a strikingly low prevalence of Helicobacter pylori infection. J Gastroenterol Hepatol. 2002;17(11):1161-4. Doi: http://doi.org/dfn2vk.

28. El-Zimaity HMT, Jackson FW, Graham DY. Fundic gland polyps developing during omeprazole therapy. Am J Gastroenterol. 1997;92(10):1858-60.

29. Burt R. Clinical management; gastric fundal gland polyps. Gastroenterol. 2003;125(5):1462-9. Doi: http://doi.org/crzkjw.

30. Abraham SC, Singh VK, Yardley JH, Wu TT. Hyperplastic polyps of the stomach: associations with histologic patterns of gastritis and gastric atrophy. Am J Surg Pathol. 2001;25(4):500-7.

31. Brosens LA, Giardiello FM, Offerhaus GJ, Montgomery EA. Syndromic Gastric Polyps: At the Crossroads of Genetic and Environmental Cancer Predisposition. Adv Exp Med Biol. 2016;908:347-69. Doi: http://doi.org/ccp5.

32. Orlowska J, Pietrow D. Multifocal gastric carcinoma arising from hyperplastic and adenomatous polyps. Am J Gastroenterol. 1990;85(12):1629-34.

33. Dirschmid K, Platz-Baudin C, Stolte M. Why is the hyperplastic polyp a marker for the precancerous condition of the gastric mucosa? Virchows Arch. 2006;448(1):80-4. Doi: http://doi.org/fs22tt.

34. Hattori T. Morphological range of hyperplastic polyps and carcinomas arising in hyperplastic polyps of the stomach. J Clin Pathol. 1985;38(6):622-30.

35. Kamiya T, Morishita T, Asakura H, Miura S, Munakata Y, Tsuchiya M. Longterm follow-up study on gastric adenoma and its relation to gastric protruded carcinoma. Cancer. 1982;50(11):2496-503. Doi: http://doi.org/d5tcgs.

36. Robinson J, Hoffman B, Sun S. Gastric Adenomas: Subtypes and Their Clinical Significance. Pathology Case Reviews. 2013;18(2):70-4. Doi: http://doi.org/ccq6.

37. Cristallini EG, Ascani S, Bolis GB. Association between histologic type of polyp and carcinoma in the stomach. Gastrointest Endosc. 1992;38(4):481-4. Doi: http://doi.org/cvfsz8.

38. Hirota WK, Zuckerman MJ, Adler DG, Davila RE, Egan J, Leighton JA, et al. Standards of Practice Committee, American Society for Gastrointestinal Endoscopy. ASGE guideline: the role of endoscopy in the surveillance of premalignant conditions of the upper GI tract. Gastrointest Endosc. 2006;63(4):570-80. Doi: http://doi.org/cnwjpx.

39. Postgate AJ, Will OC, Fraser CH, Fitzpatrick A, Phillips RK, Clark SK. Capsule endoscopy for the small bowel in juvenile polyposis syndrome: a case series. Endoscopy. 2009;41(11):1001-4. Doi: http://doi.org/b5qpn3.

40. Brosens, Lodewijk AA, Giardiello FM, Offerhaus GJ, Montgomery EA. Syndromic Gastric Polyps: At the Crossroads of Genetic and Environmental Cancer Predisposition. In: Stem Cells, Pre-neoplasia, and Early Cancer of the Upper

Gastrointestinal Tract. Springer International Publishing, 2016. 347-369

41. Syngal S, Brand RE, Church JM, Giardiello FM, Hampel HL, Burt RW, et al. ACG clinical guideline: genetic testing and management of hereditary gastrointestinal cancer syndromes. Am J Gastroenterol. 2015;110(2):223-62. Doi: http://doi.org/f66mrz.

42. Giardiello FM, Welsh SB, Hamilton SR, Offerhaus GJ, Gittelsohn AM, Booker SV, et al. Increased risk of cancer in the Peutz- Jeghers syndrome. N Engl J Med. 1987;316(24):1511-14. Doi: http://doi.org/bj5q7p.

43. Coriat R, Mozer M, Caux F, Chryssostalis A, Terris B, Grandjouan S, et al. Endoscopic findings in Cowden syndrome. Endoscopy. 2011;43(8):723-6. Doi: http://doi.org/djvf9v.

44. Cauchin E, Touchefeu Y, Matysiak-Budnik T. Hamartomatous tumors in the gastrointestinal tract. Gastrointestinal Tumors 2015;2(2):65-74. Doi: http://doi.org/ccq7.

45. Levi Z, Baris HN, Kedar I, Niv Y, Geller A, Gal E, et al. Upper and lower gastrointestinal findings in PTEN mutationpositive Cowden syndrome patients participating in an active surveillance program. Clin Transl Gastroenterol. 2011;2(11):e5. Doi: http://doi.org/cb9mf2.

46. Schreibman IR, Baker M, Amos C, McGarrity TJ. The hamartomatous polyposis syndromes: a clinical and molecular review. The American journal of gastroenterology. 2005;100(2):476-90. Doi: http://doi.org/czg97z.

47. Jelsig AM. Hamartomatous polyps-a clinical and molecular genetic study. Danish Med J. 2016;63(8)pii:B5280.

48. Nielsen M, Morreau H, Vasen HF, Hes FJ. MUTYH-associated polyposis (MAP). Crit Rev Oncol Hematol. 2011;79(1):1-16. Doi: http://doi.org/fg97kx.

49. Wood LD, Salaria SN, Cruise MW, Giardiello FM, Montgomery EA. Upper GI tract lesions in familial adenomatous polyposis (FAP): enrichment of pyloric gland adenomas and other gastric and duodenal neoplasms. Am J Surg Pathol. 2014;38(3):389-93. Doi: http://doi.org/ccq8.

50. Debrinsky HS, Spigelman AD, Hatfield A, Williams CE, Phillips RKS. Upper intestinal surveillance in familial adenomatous polyposis. Eur J Cancer. 1995;31(7-8):1149-53. Doi: http://doi.org/b7g942.

51. Howe JR, Mitros FA, Summers RW. The risk of gastrointestinal carcinoma in familial juvenile polyposis. Ann Surg Oncol. 1998;5(8):751-6. Doi: http://doi.org/bq6cv8.

52. Jansen M, Menko FH, Brosens LA, Giardiello FM, Offerhaus GJ. Establishing a clinical and molecular diagnosis for hereditary colorectal cancer syndromes: present tense, future perfect? Gastrointest Endosc. 2014;80(6):1145-55. Doi: http://doi.org/f2wh8m.

53. Hirasaki S, Matsubara M, Ikeda F, Taniguchi H, Suzuki S. Gastric inflammatory fibroid polyp treated with Helicobacter pylori eradication therapy. Intern Med. 2007;46(12):855-8. Doi: http://doi.org/bcsvnm.

54. Burkitt MD, Pritchard DM. Review article: pathogenesis and management of gastric carcinoid tumours. Aliment Pharmacol Ther. 2006;24(9):1305-20. Doi: http://doi.org/cf95s8.

55. Ghazi A, Ferstenberg H, Shinya H. Endoscopic gastroduodenal polypectomy. Ann Surg. 1984;200(2):175-80.

56. Gaspar, JP, Stelow EB, Wang AY. Approach to the endoscopic resection of duodenal lesions. World J Gastroenterol. 2016;22(2):600-17. Doi: http://doi.org/f75zsc.

57. Bal A, Joshi K, Vaiphei K, Wig JD. Primary duodenal neoplasms: a retrospective clini-

co-pathological analysis. World J Gastroenterol. 2007;13(7):1108-11. Doi: http://doi.org/ccq9.

58. Jepsen JM, Persson M, Jakobsen NO, Christiansen T, Skoubo-Kristensen E, Funch-Jensen P., et al. Prospective study of prevalence and endoscopic and histopathologic characteristics of duodenal polyps in patients submitted to upper endoscopy. Scand J Gastroenterol. 1994;29(6):483-7. Doi: http://doi.org/db8vhh.

59. Culver EL, McIntyre AS. Sporadic duodenal polyps: classification, investigation, and management. Endoscopy. 2011;43(2):144-55. Doi: http://doi.org/ft6q8x.

60. Pannala R, Ross AS. Small Bowel polyps, arteriovenous malformations, strictures, and miscellaneous lesions. Gastrointest Endoscopy Clin N Am. 2013,23(1):111-21. Doi: http://doi.org/ccrb.

61. Groves CJ, Saunders BP, Spigelman AD, Phillips RK. Duodenal cancer in patients with familial adenomatous polyposis (FAP): results of a 10 year prospective study. Gut. 2002;50(5):636-41. Doi: http://doi.org/c6m6fn.

62. Honda T, Yamamoto H, Osawa H, Yoshizawa M, Nakano H, Sunada K, et al. Endoscopic submucosal dissection for superficial duodenal neoplasms. Dig Endosc. 2009;21(4):270-4. Doi: http://doi.org/ctkt2q.

63. Endo M, Abiko Y, Oana S, Kudara N, Chiba T, Suzuki K, Koizuka H, Uesugi N, Sugai T. Usefulness of endoscopic treatment for duodenal adenoma. Dig Endosc. 2010;22(4):360-5. Doi: http://doi.org/fnq58h.

64. Beggs AD, Latchford AR, Vasen HF, Moslein G, Alonso A, Aretz S, et al. Peutz-Jeghers syndrome: a systematic review and recommendations for management. Gut. 2010;59(7):975-86. Doi: http://doi.org/d6kqrz.

65. Kaffes AJ. Advances in modern enteroscopy therapeutics. Best Pract Res Clin Gastroenterol. 2012;26(3):235-46. Doi: http://doi.org/f2hgdk.

66. Bulow S, Bjork J, Christensen IJ, Fausa O, Järvinen H, Moesgaard F, et al. Duodenal adenomatosis in familial adenomatous polyposis. Gut. 2004;53(3):381-6. Doi: http://doi.org/cxmwqq.

Estenosis gástrica y duodenal

Alberto Rodríguez Varón
William Hernán Valencia Gómez
Jhon Jaime Carvajal Gutiérrez
Carlos Andrés Espinosa Martínez

Introducción

Las estenosis gástricas y las de intestino delgado pueden ser divididas, de acuerdo con su etiología, en benignas o malignas. Hasta hace algunos años, las estenosis benignas eran las más frecuentes por ser predominantemente secuelas de enfermedad ulcropéptica. Pero con el advenimiento de nuevas terapias antisecretoras y para la erradicación del *Helicobacter pylori,* el tratamiento médico de la enfermedad ulcerosa péptica es más efectivo y la frecuencia de estenosis péptica ha disminuido en los últimos años. Otras causas menos frecuentes de estenosis benignas incluyen estenosis en la anastomosis luego de cirugía del tracto gastrointestinal (TGI), secuelas de la ingestión de cáusticos y enfermedad de Crohn **(1)**.

En la actualidad, las estenosis malignas originadas en tumores del tracto gastrointestinal (TGI) son la etiología más frecuente de estenosis gastroduodenal. Se ha reportado que hasta el 85 % de los pacientes con tumores malignos de páncreas y hasta el 40 % de los pacientes con tumores gástricos no son candidatos quirúrgicos con intención curativa por enfermedad avanzada, dejando como única opción el manejo paliativo **(2)**.

Estenosis gástrica

La obstrucción al tracto de salida gástrico (OTSG) se define como la incapacidad del estómago para su vaciamiento, debido a lesiones benignas o malignas en el estómago distal, duodeno o área pancreática. Las causas más comunes son las lesiones malignas gástricas y carcinomas pancreáticos. Otras causas incluyen linfoma, carcinoma ampular, cáncer biliar, metástasis al duodeno o yeyuno y compresión extrínseca. El pronóstico de estas patologías es pobre, dado que muchas de estas lesiones son irresecables al momento del diagnóstico **(3).**

La OTSG se manifiesta con náuseas, vómito, malnutrición y deshidratación. La presencia de estos síntomas usualmente corresponde a estados avanzados de la enfermedad, con una supervivencia menor de seis meses, y es ahí cuando un método de paliación mínimamente invasivo puede mejorar la calidad de vida de estos pacientes. Una historia de episodios de vómito con comida no digerida horas después de comer (lo que sugiere que el estómago no puede vaciarse) o la ausencia de bilis en el vómito (lo que sugiere que el duodeno ha sido aislado del estómago) son claves diagnósticas que pueden sugerir origen maligno de la OTSG.

Estenosis del intestino delgado

Aunque el intestino delgado es el segmento más largo del tracto gastrointestinal, sólo alberga entre 3-6 % de todos los tumores del TGI y sólo el 1-2 % de los tumores malignos **(4)**. Los tumores primarios más frecuentes del intestino delgado se presentan en la Tabla 1.

Tabla 1. Tumores del intestino delgado.

Tipo de tumor	Frecuencia	Localización más común
Adenocarcinoma	20-70 %	Duodeno (periampular) Yeyuno
Linfoma	3-50 %	Yeyuno, Íleon
Sarcoma	5-25 %	Yeyuno, Íleon
Carcinoide	1-4 %	Íleon (distal)

Fuente: adaptada de (5).

La presentación clínica de los tumores benignos y malignos del intestino delgado es muy similar, y la mayoría son asintomáticos, lo que conduce a diagnósticos tardíos. Los síntomas iniciales pueden ser inespecíficos y el cuadro clínico más común está dado por dolor abdominal (67 %), hemorragia del TGI (40 %), pérdida de peso (38 %), náuseas y vómito (33 %). La obstrucción intestinal y la intususcepción son signos tardíos (13 %) y son frecuentes en los tumores benignos, principalmente lipomas.

En los tumores malignos, especialmente los leiomiosarcomas, se puede encontrar una masa palpable en el 7-18 % de los casos. La perforación intestinal es frecuente en los linfomas (25 %). Los pacientes con poliposis adenomatosa familiar y síndrome de Gardner tienen alto riesgo de desarrollar adenocarcinoma de la ampolla de Vater y los adenocarcinomas de intestino delgado son más frecuentes en el síndrome de Peutz-Jeghers y en el cáncer de colon hereditario sin poliposis (síndrome de Lynch II). Los linfomas primarios de intestino delgado se presentan principalmente en pacientes con infección por virus de inmunodeficiencia humana (VIH), e inmunosuprimidos por efecto de la ciclosporina y en la inmunodeficiencia congénita.

Tratamiento

A la mayoría de los pacientes con obstrucción gastroduodenal maligna sólo se le puede ofrecer terapia de soporte. Los antieméticos, la quimioterapia y la radioterapia son usualmente inefectivos. Las sondas yeyunales colocadas distales a la obstrucción permiten la alimentación enteral, pero el vómito persiste dada la obstrucción gástrica **(3)**. Las sondas gastroyeyunales de doble luz permiten la descompresión del estómago y la nutrición enteral distal, pero tienen el riesgo de infección y de fístulas peritoneales **(6).** Tradicionalmente, la obstrucción gastroduodenal maligna era tratada quirúrgicamente por medio de derivaciones quirúrgicas. Este procedimiento puede ser realizado de manera abierta o laparoscópica, pero en ambos casos el porcentaje de complicaciones y de falla terapéutica es alta, en parte mediada por la edad y condiciones nutricionales de los pacientes.

La gastroyeyunostomía laparoscópica es una excelente opción, ya que es menos invasiva y ha demostrado una menor morbilidad asociada con el procedimiento, con menor estancia hospitalaria comparada con la cirugía abierta. En los procedimientos laparoscópicos, hasta un 20 % de los casos requiere conversión a cirugía abierta, y la ascitis maligna es una contraindicación relativa para su realización **(2)**.

Otros alternativas terapéuticas paliativas no quirúrgicas incluyen la radioterapia, terapia con argón plasma, dilatación con balón y la inyección con alcohol **(7)**, que han sido utilizados en obstrucción tumoral esofágica y de la unión gastroesofágica, pero los resultados en las obstrucciones tumorales gastroduodenales no son satisfactorios, por lo que en la actualidad su uso es limitado.

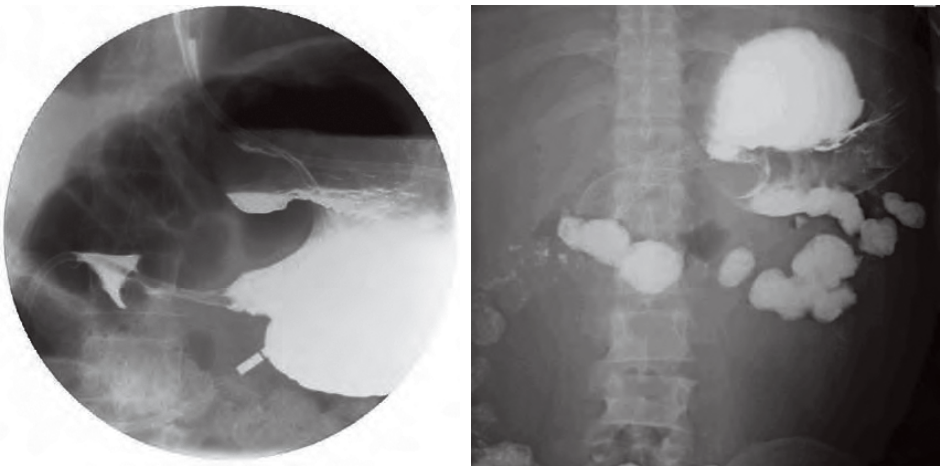

Figura 1. Vías digestivas: estenosis tumoral del antro pilórico antes y después de la inserción de una prótesis duodenal.
Fuente: Hospital Universitario San Ignacio.

Prótesis gastroduodenales

Los primeros reportes de uso de prótesis gastrointestinales corresponde a Kozarek (1992) **(8)** y Song (1993) **(9)**. En la actualidad, las prótesis metálicas se consideran el tratamiento de primera línea para el manejo paliativo de obstrucciones gastroduodenales o de yeyuno proximal secundarias a tumores malignos irresecables.

El uso de prótesis en estenosis gastroduodenales benignas no es la primera elección, dada su alta tasa de migración; sin embargo, puede realizarse como medida temporal en pacientes en quienes la dilatación con balón no ha sido efectiva.

La paliación con prótesis metálicas comparada a las derivaciones gastroentéricas quirúrgicas (incluyendo procedimientos abiertos y laparoscópicos) tienen similares resultados en términos de morbimortalidad y desenlaces clínicos a tres meses, aunque muestra ventajas en los siguientes términos **(10,11)**:

- Mejor relación costo-efectiva.
- Puede realizarse bajo sedación consciente, evitando los riesgos de la anestesia general en pacientes debilitados y de alto riesgo
- Respuesta sintomática más rápida, pues los pacientes pueden reanudar la vía oral al día siguiente de la colocación de la prótesis, mientras que el promedio de tiempo para la reanudación de la vía oral con las derivaciones quirúrgicas oscila entre siete y nueve días.
- Porcentaje de complicaciones mayores y menores es significativamente menor.
- La mejoría en la calidad de vida y bienestar físico es superior, ya que no tienen los síntomas e impedimentos asociados al posoperatorio.
- Menor estancia hospitalaria.

A pesar de estas ventajas, algunos estudios sugieren que, si bien puede haber una respuesta sintomática inicial más lenta con los procedimientos quirúrgicos, los resultados a largo plazo podrían ser superiores, comparados con las prótesis, por lo que, si se espera una sobrevida superior a tres meses, el procedimiento de elección debería ser quirúrgico.

Existen varios dispositivos protésicos enterales aprobados por la FDA. El Wallstent Enteral de Boston Scientific fue el primero en recibir aprobación (Figuras 2 y 3), seguidos por el WallFlex Enteral de Boston Scientific y el Evolution Duodenal Stent System de Cook Ireland Ltd. Sin embargo, existen otras prótesis comercialmente disponibles (Tabla 2).



Figura 2. Wallstent Duodenal
Fuente: Boston Scientific Corporation.



Figura 3. Wallstent Duodenal

Tabla 2. Tipos de prótesis disponibles en el mercado.

Tipo	Cubierto	Material	Manufactura	Longitud	Diámetro
Wallstent	No recubierto	Elgiloy	Boston scientific Natick, MA, USA	6 y 9 cm	20 y 22 mm
Wallflex	No recubierto	Nitinol	Boston scientific Natick, MA, USA	6, 9 y 12 cm	22 y 27 mm
Evolution	No recubierto	Nitinol	Cook medical Wiston-Salem NC, USA	6, 9 y 12 cm	22 y 27 mm
Hanarostent	Cubierto y No recubierto	Nitinol	M.I Tech Seul, Korea	6, 8, 11, 14 y 17 cm	18 y 22 mm
Niti-S	Cubierto y no recubierto	Nitinol	Taewoong Medical Seul, Korea	6, 8, 10, 12, 14 y 15 cm	18, 20, 22 y 24 mm

Fuente: modificada de (12).

El stent es una malla metálica trenzada no cubierta, que se acorta en un 40 % luego de ser liberada. Sus ventajas son la flexibilidad, fácil instalación y tener un pequeño sistema introductor. Está disponible con longitud de 6 a 9 cm y diámetro de 18, 20 y 22 mm. El sistema de liberación es de 10 Fr con longitud de 230 cm para colocación por vía endoscópica o 160 cm, para vía fluoroscópica. Las dos técnicas tienen la misma tasa de éxito, pero la endoscópica con ayuda fluoroscópica es la preferida por gastroenterólogos. La prótesis requiere ser avanzada por un amplio canal de trabajo de endoscopio (4,2 mm), pero aun así hay alta fricción, dada la angulación que debe tener el endoscopio, lo que, sumado a la longitud del sistema de liberación, dificulta en ocasiones su instalación. La inserción de la prótesis a través del canal endoscópico se ha asociado a mayor tasa de migración, especialmente con prótesis rectas o cuando se realiza quimioterapia posterior, pero tiene una menor tasa de colapso comparada con la inserción usando guía externa.

A pesar de estas limitaciones, las fallas técnicas descritas en las series de casos son bajas (menos del 3 %) **(13)**, y usualmente se relacionan a la falla para canular la estenosis con la guía de alambre. En el 30 % de los casos se requiere dilatación con balón para permitir el paso de la prótesis, aunque se debe ser prudente con este procedimiento, puesto que puede aumentar el riesgo de perforación y se relaciona con el aumento en la tasa de migración. La inserción por radiología intervencionista tiene igual éxito que la vía endoscópica, y en algunas ocasiones la inserción endoscópica es exitosa después de que la inserción

fluoroscópica fue fallida o viceversa. Aunque se libere endoscópicamente, el uso concomitante de guía fluoroscópica asegura la adecuada posición de la prótesis, minimizando los riesgos y el número de complicaciones.

Las series publicadas muestran un promedio de tasa de éxito técnico (adecuada posición) en un 97 % de los pacientes, de acuerdo al sitio de la obstrucción (98 % prepilóricos, 93 % duodenales y 82 % anastomosis) y un éxito clínico (mejoría en la tolerancia a la vía oral) del 89 % **(10,11,14,15)**.

Antes de la inserción de la prótesis, se debe realizar una radiografía de vías digestivas para delinear la estenosis, así como para definir la longitud, geometría y precisar su localización. Todos estos factores ayudan en la selección del tipo de prótesis y su longitud. Debe además realizarse un TAC de abdomen para definir el estadio del tumor, su relación con estructuras vecinas y detectar otros posibles niveles de estenosis. Debido a que la obstrucción prolongada produce una marcada distensión y elongación del estómago, se convierten en una limitante que dificulta la liberación de la prótesis, por lo que una sonda nasogástrica con drenaje continuo facilita la inserción de la prótesis y disminuye el riesgo de broncoaspiración.

El procedimiento de colocación debe realizarse bajo sedación consciente y con monitoreo continuo de signos vitales y de oximetría. Se introduce el endoscopio hasta el sitio proximal a la obstrucción y, a través de él, se avanza un catéter multipropósito, que se sitúa distal a la estenosis. Se ha utilizado un introductor de 10 Fr para evitar que el sistema haga asa en el estómago y dificulte la liberación de la prótesis. La vaina del introductor se sitúa también distal a la estenosis; se inyecta medio de contraste para localizar la estenosis y se retira lentamente el introductor. Ocasionalmente, es necesario dilatar la estenosis con un balón de 10-12 mm de diámetro. Bajo visión fluoroscópica, se centra la prótesis sobre la mitad de la lesión buscando que los extremos de la prótesis queden localizados 2 cm proximal y 2 cm distal a la estenosis, para evitar su obstrucción por el sobrecrecimiento del tumor. La prótesis se autoexpande lentamente en las siguientes 24-48 horas. Se debe evitar los intentos de franquearla inmediatamente después de la inserción, puesto que esta maniobra puede favorecer el desplazamiento de la misma. Al día siguiente de la inserción, se debe tomar una radiografía de vías digestivas y reanudar la dieta líquida; posteriormente, se debe cambiar a semisólida y luego a dieta normal. Al paciente se le debe dar instrucciones para que evite ingerir comidas copiosas, vegetales no cocinados y carne en los primeros dos días.

Cuando falla la técnica de inserción por vía endóscopica, también se puede intentar a través de una gastrostomía, o por vía trashepática percutánea; sin embargo, el porcentaje de complicaciones y fallas con estos abordajes es mayor. El éxito clínico se alcanza cuando el paciente consigue reanudar la vía oral y tiene ganancia objetiva de peso. No obstante, la falla clínica ocurre casi en el 10 % de los pacientes y se relaciona a la presencia de obstrucción distal gastrointestinal, a la distensión crónica gástrica y a la OTSG de tipo funcional (por compromiso nervioso del ganglio celíaco).

Las complicaciones son raras e incluyen mal posicionamiento o desplazamiento de la prótesis, crecimiento tumoral interno o externo (17 %), migración (5 %), sangrado (< 1 %) y perforación (< 1 %). No se han reportado muertes asociadas al procedimiento **(16)**.

A diferencia de la prótesis esofágica, no hay dolor después de la instalación y la complicación más frecuente es la ulceración de las zonas alrededor de la prótesis. La obstrucción parcial puede ocurrir cuando un extremo de la prótesis se ancla en una porción curvada del duodeno o cuando la parte proximal de la prótesis protruye contra la pared anterior del estómago. Esta complicación se resuelve colocando una prótesis adicional. Los extremos descubiertos de la prótesis pueden perforar la pared duodenal y requerirse una cirugía de urgencia; esta complicación, aunque se ha descrito, es rara. La migración de las prótesis no es frecuente. El crecimiento interno del tumor o sobrecrecimiento puede ser tratado colocando otra prótesis o de manera de prótesis intra-prótesis, lo

que evita así el manejo quirúrgico. Además, para estenosis largas, pueden colocarse varias prótesis en forma secuencial.

A los pacientes con reaparición de síntomas se les debe buscar otras causas de obstrucción temprana, como trastorno de motilidad gástrica, impactación de alimentos y obstrucciones distales no reconocidas. La obstrucción temprana de la prótesis se debe generalmente a su acortamiento o migración. En las primeras dos semanas de colocada la prótesis, la oclusión parcial puede ser debida a la presencia de tejido inflamatorio que crece dentro de la prótesis. La obstrucción relacionada a crecimiento tumoral ocurre usualmente después de la segunda semana. Las obstrucciones recurrentes son exitosamente tratadas con una nueva prótesis, pero la cirugía es ocasionalmente requerida. Un estudio con bario en caso de sospecha de malfuncionamiento de la prótesis puede explicar la causa y ayudar a planear el manejo. En promedio la tasa de reobstrucción puede llegar al 50 %. Son contraindicaciones para la colocación de prótesis gastroduodenal metálica no cubierta la presencia de perforación gastrointestinal, la obstrucción distal al yeyuno proximal y la estenosis en varios niveles del intestino delgado.

Previamente se consideraba la carcinomatosis peritoneal como una contraindicación para la colocación de la prótesis duodenal. Actualmente, debe ser tenida en cuenta como una contraindicación relativa, dado que disminuye la probabilidad de éxito, obteniendo tasas de éxito alrededor del 80 % y se disminuye hasta 65 % en los que presentan ascitis. Un ECOG (Eastern Cooperative Oncology Group) mayor o igual a tres es un factor independiente que predice pobre éxito clínico en pacientes que van a ser llevados a implantación de la prótesis duodenal **(15)**.

Las prótesis gastroduodenales recubiertas se utilizan con el objetivo de disminuir el crecimiento interno del tumor. Estudios prospectivos han mostrado una tasa de oclusión de 2,9 % en los recubiertos, comparado con un 16,6 % para los no recubiertos. También se han utilizado en las estenosis de anastomosis postgastrectomía total o parcial.

El uso de prótesis cubiertas en el estómago y el duodeno pueden generar obstrucción al drenaje biliopancreático. Aunque se han probado en las obstrucciones gastroduodenales malignas, el Z prótesis flexible y la prótesis cubierta duodenal tienen una alta tasa de migración, alcanzando entre el 21 y el 26 %, mucho mayor que las prótesis no recubiertas. Buscando mejorar estas limitaciones técnicas, se han utilizado prótesis recubiertas localizadas coaxialmente dentro de otra prótesis no recubierta, las prótesis con pestañas y las prótesis parcialmente cubiertas. Las prótesis duodenales recubiertas pueden estar indicadas en caso de perforaciones y fístulas después de anastomosis quirúrgicas. Ejemplos de prótesis duodenales recubiertas incluyen el Song stent, el Niti-S stent y el Choostent, todos fabricados en Corea.

A la fecha, los estudios que se han realizado comparando las prótesis recubiertas con las no recubiertas no han logrado demostrar ventajas en términos de efectividad clínica a ocho semanas **(11)**.

Gastroyeyunostomía guiada por ultrasonido endoscópico

Dada las limitaciones de los procedimientos mencionados anteriormente, se ha descrito una nueva técnica de derivación endoscópica. El procedimiento consiste en localizar el yeyuno por vía endosonográfica desde el estómago y la colocación de un stent metálico de aproximación luminal a través de un trayecto fistuloso nuevo. En la actualidad, existe el dispositivo Axios de Boston Scientific (Figura 4 y 5), con diámetro de 10 y 15 mm, o el dispositivo Spaxus de Taewong Medical, con diámetros de 8, 10 y 16 mm. Hasta el momento se cuenta con experiencia principalmente en Asia y Europa con tasas de éxito técnico reportadas hasta 92 %, y tasa de éxito clínico reportada hasta en 85 %. La tasa de eventos adversos se reporta alrededor del 11 %, incluyendo necesidad de cirugía, infección y sangrado, que pueden llevar a la muerte. Por el momento, esta es una técnica en desarrollo con altas probabilidades de éxito a futuro **(17)**.

Figura 4. Stent Axios.



Figura 5. Stent Axios.
Fuente: Boston Scientific Corporation.

Obstrucción duodenal y biliar combinadas

La obstrucción duodenal tardía sintomática se desarrolla en el 7-34 % de los pacientes con cáncer pancreático y en el 23 % de los pacientes con cánceres ampulares. La paliación quirúrgica de estos pacientes que se realiza con derivación biliar, que incluyen coledocoenterostomía o colecistoenterostomía asociadas a gastroyeyunostomía, tiene una morbilidad del 15-37 % y una mortalidad del 2,5-19 %, y se han descrito mejores resultados si se realizan por técnica laparoscópica. La combinación de manejo paliativo de la estenosis biliar y duodenal con prótesis metálicas colocadas por vía endoscópica es posible, y se prefiere a la vía percutánea, dado que pueden ser insertados en el mismo procedimiento y presentan menos complicaciones. Siempre que se planee la colocación de una prótesis duodenal se debe evaluar la posibilidad de obstrucción concomitante de la vía biliar (ya sea por el tumor o por oclusión de la papila con la prótesis) y, si se documenta obstrucción, se debe intentar la colocación profiláctica de una prótesis biliar metálica. Si la obstrucción biliar aparece de manera posterior al procedimiento de inserción de la prótesis duodenal, se puede intentar alcanzar la papila a través de los orificios de la malla de la prótesis duodenal y realizar la inserción de un stent biliar; por otra parte, si la papila no puede ser alcanzada endoscópicamente, se puede realizar un drenaje biliar percutáneo con colocación de otra prótesis **(18)**.

Terapias complementarias

La duración de la ingesta de alimentos y la capacidad para tolerar los sólidos son parámetros importantes para medir el correcto funcionamiento de la prótesis. Estas medidas pueden ser influenciadas por tratamientos adicionales, como la quimio y la radioterapia. Adicionalmente, estos tratamientos pueden prolongar la permeabilidad de la prótesis al disminuir la progresión del tumor. Un **estudio (19)** prospectivo que siguió 213 pacientes sometidos a inserción de prótesis gastroduodenales seguido de quimioterapia demostró prolongación en el tiempo de permeabilidad de las prótesis. Otro **estudio (13)** retrospectivo con 176 pacientes obtuvo resultados similares. Los estudios con radioterapia **(20-22)** seguida de inserción de prótesis han arrojado resultados divergentes, algunos de ellos mostrando mayor tiempo de permeabilidad, resultados que no han sido reproducibles en otros estudios.

Conclusiones

La inserción de prótesis metálicas gastroduodenales es una forma segura y efectiva de paliación para los pacientes con tumores malignos no resecables que causan obstrucción al tracto

de salida gástrico. Las prótesis gastroduodenales tienen una alta tasa de éxito técnico cuando se combina el uso de la endoscopia y la fluoroscopia. Las prótesis gastroduodenales son menos invasivas, proporcionan mejor paliación y son más costo-efectivas que los procedimientos quirúrgicos de derivaciones. El papel de las prótesis recubiertas está aún en evolución y pueden desempeñar un papel muy importante en el futuro cercano, si previene el crecimiento interno del tumor, especialmente en los pacientes que tienen mayor sobrevida.

Referencias

1. Feldman M., Friedman LS, Brandt LJ. Sleisenger and Fordtran's Gastrointestinal and Liver Disease, 8th ed. Philadelphia, WB Saunders, 2006.

2. Nagy A, Brosseuk D, Hemming A, Scudamore C, Mamazza J. Laparoscopic gastroenterostomy for duodenal obstruction. Am J Surg. 1995;169(5):539-42. Doi: http://doi.org/bvjfnx.

3. Adler DG, Merwat SN. Endoscopic approaches for palliation of luminal gastrointestinal obstruction. Gastroenterol Clin N Am. 2006;35(1):65-82. Doi: http://doi.org/d2rthh.

4. Ojha A, Zacherl J, Ccheuba C, Jakesz R, Wenzel E. Primary small bowel malignancies: single center results of the three decades. J Clin Gastroenterol. 2000;30(3):289-93.

5. Fichera A, Michelassi F. Abeloff's Clinical Oncology. 3rd ed. New York, Churchill Livingstone. 2004.

6. Spinelli P, Cerrai FG, Dal Fante M, Mancini A, Meroni E, Pizzetti P. Endoscopic treatment of upper gastrointestinal tract malignancies. Endoscopy. 1993;25(9):675-8. Doi: http://doi.org/b96v97.

7. Payne-James JJ, Spiller R, Misiewicz JJ, Silk DB. Use of ethanol-induced tumor necrosis to palliate dysphagia in patients with esophagogastric cancer. Gastrointest Endosc. 1990;36(1):43-6. Doi: http://doi.org/dd58rw.

8. Kozarek R, Ball T, Patterson D. Metallic self-expanding stent applications in the upper gastrointestinal tract: caveats and concerns. Gastrointest Endosc. 1992;38(1):1-6. Doi: http://doi.org/frk8rh

9. Song HY, Yang DH, Kuh JH, Choi KC. Obstructing cancer of the gastric antrum: palliative treatment with covered metallic stents. Radiology. 1993 ;187(2):357-8. Doi: http://doi.org/cfd7.

10. Van Halsema EE, Rauws EAJ, Fockens P, van Hooft JE. Self-expandable metal stents for malignant gastric outlet obstruction: A pooled analysis of prospective literature. World J Gastroenterol. 2015;21(43):12468-81. Doi: http://doi.org/f7x97s.

11. 11. Pan Y, Pan J, Guo L, Qiu M, Zhang J. Covered versus uncovered self-expandable metallic stents for palliation of malignant gastric outlet obstruction: a systematic review and meta-analysis. BMC Gastroenterology. 2014,14:170. Doi: http://doi.org/f6jqqt.

12. Boskoski I, Tringuiali A, Familiari P, Mutignani M, Costamagna G. Self-expandable Metallic Stents for Malignant Gastric Outlet Obstruction. Adv Ther. 2010;27(10):691-703. Doi: http://doi.org/ccbwwt.

13. Telford JJ, Car-locke DL, Baron TH, Tringali A, Parsons WG, Gabbrielli A, et al. Palliation of patients with malignant gastric outlet obstruction with the enteral Wallstent: outcomes from a multicenter study. Gastrointest Endosc. 2004;60(6):916-20. Doi: http://doi.org/drwjdg.

14. Nagaraja V, Eslick GD, Cox MR. Endoscopic stenting versus operative gastrojejunostomy for malignant gastric outlet obstruction a systematic review and meta-analysis of randomized and non-randomized trials. J Gastrointest Oncol. 2014;5(2):92-98. Doi: http://doi.org/cb9h.

15. Jeon HH, Park CH, Park JC, Shim CN, Kim S, Lee HJ, et al. Carcinomatosis matters: clinical outcomes and prognostic factors for clinical success of stent placement in malignant gastric outlet obstruction. Surg Endosc. 2014;28(3):988-95. Doi: http://doi.org/f5szft.

16. Chopita N, Landoni N, Ross A, Villaverde A. Malignant Gastroenteric Obstruction: Therapeutic Options. Gastrointest Endoscopy Clin N Am. 2007;17(3):533-44. Doi: http://doi.org/bqw7jc.

17. Tyberg A, Perez-Miranda M, Sanchez-Ocaña R, Peñas I, De la Serna C, Shah J, et al. Endoscopic ultrasound-guided gastroyeyunostomy with a lumen-apposing metal stent: a multicenter, international experience. Endoscopy Inernational Open. 2016:4(3):E276-81. Doi: http://doi.org/cb9j.

18. Vlavianosa P, Zabro A. Clinical outcomes, quality of life, advantages and disadvantages of metal stent placement in the upper gastrointestinal tract. Curr Opin Support Palliat Care. 2012;6(1):27-32. Doi: http://doi.org/cb9d.

19. Kim JH, Song HY, Shin JH, Choi E, Kim TW, Jung HY, et al. Metallic stent placement in the palliative treatment of malignant gastroduodenal obstructions: prospective evaluation of results and factors influencing outcome in 213 patients. Gastrointest Endosc. 2007;66(2):256-64. Doi: http://doi.org/cr9brs.

20. Maetani I, Tada T, Ukita T, Inoue H, Sakai Y, Nagao J. Comparison of duodenal stent placement with surgical gastrojejunostomy for palliation in patients with duodenal obstructions caused by pancreaticobiliary malignancies. Endoscopy. 2004;36(1):73-8. Doi: http://doi.org/bdw4xc.

21. Adler DG, Baron TH. Endoscopic palliation of malignant gastric outlet obstruction using self-expanding metal stents: experience in 36 patients. Am J Gastroenterol. 2002;97(1):72-8. Doi: http://doi.org/fh395r.

22. Baron TH, Harewood G. Enteral self-expandable stents. Gastrointest Endosc. 2003;58(3):421-33. Doi: http://doi.org/cs7m5x.

Hemorragia de vías **digestivas altas**

Jaime Alvarado Bestene
Yaneth Suárez Quintero
Gabriel Mosquera-Klinger
Jenny Andrea Velásquez

Introducción

El sangrado digestivo alto es una entidad frecuente es la urgencia más común en servicios en gastroenterología. La úlcera péptica sigue siendo la causa principal, que aporta más de la mitad de los casos de todos los episodios agudos de sangrado digestivo **(1)**. El reconocimiento temprano y el manejo médico oportuno disminuyen el riesgo de muerte asociado a sangrado digestivo alto.

Conceptos y epidemiología

El sangrado digestivo alto se origina proximal al angulo de Treitz. En la actualidad, se define como el sangrado que puede ser visible hasta el alcance del endoscopio. Tiene diferentes expresiones clínicas que tienen clara relación con la ubicación anatómica de la lesión sangrante, así como el volumen sanguíneo perdido. Tiene una elevada morbilidad, y la mortalidad puede ser hasta del 10 %, dependiendo de su causa y la condición clínica del paciente. Se estima una incidencia de 50 a 150 por cada 100.000 adultos/año en el mundo **(2)**.

En los últimos años, el manejo médico, farmacológico y endoscópico oportuno, así como la reducción en las complicaciones relacionadas con la úlcera péptica, el uso frecuente y temprano de los inhibidores de la bomba de protones (IBP) y la erradicación del *Helicobacter pylori,* han contribuido en la disminución de la morbimortalidad de esta entidad, aunque las tasas de recurrencia pueden llegar al 26 % **(2-4)**. Por otra parte, el uso indiscriminado de AINES, el aumento en la longevidad y las múltiples comorbilidades médicas son factores en contra que podrían ayudar a la formación de úlceras.

Dentro de las causas de sangrado digestivo se encuentra, en primer lugar, la enfermedad ulcerosa péptica, representando más del 50 % de todas las causas; otras causas incluyen erosiones gastroduodenales (8-15 %), esofagitis erosiva (5-15 %), Mallory-Weiss (8-15 %), angioectasias/ectasias vasculares antrales gástricas (5 %) y los tumores del tracto gastrointestinal superior (benignos y malignos) (5 %) entre otros **(1-6)**.

Etiología

Para clasificar el sangrado, según el sitio anatómico, el punto de referencia utilizado tradicionalmente es el ligamento de Treitz: cuando es proximal, se denomina *superior;* cuando es distal, se denomina *inferior.* De acuerdo con los conceptos clásicos, la hemorragia del tracto superior suele causar hematemesis, mientras que el sangrado del tracto inferior suele presentarse como hematoquecia e incluso como rectorragia. Esto, sin embargo, no siempre es aplicable, ya que las propiedades catárticas y properistálticas de la sangre intraluminal pueden causar hematoquezia en un

paciente que está sangrando de forma masiva desde la parte superior del tracto digestivo **(7-10)**.

En un estudio realizado en el Hospital Universitario San Ignacio (HUSI), las causas más frecuentes de sangrado digestivo alto fueron la úlcera péptica (57 %), gastritis erosiva (8 %), síndrome de Mallory Weiss (9 %), várices esofágicas (7 %), cáncer gástrico (6 %), otros (2 %), y sin determinar origen (11 %).

Abordaje diagnóstico

Dentro de las herramientas diagnósticas más utilizadas, se encuentran la anamnesis, los hallazgos clínicos al examen físico, los datos de laboratorio, algunas escalas de evaluación preendoscópicas y el estudio endoscópico.

Al ingreso al hospital se debe indagar sobre comorbilidades, especialmente historia de episodios previos de sangrado, medicamentos de uso frecuente y consumo de alcohol o tabaco. También son importantes las características del sangrado, el número de episodios, el volumen aproximado de sangre y si presentó o no síncope.

En la anamnesis, los síntomas más comunes son la hematemesis, melanemesis, melenas y, menos frecuente, la hematoquezia. En las hemorragias severas (con sangrado estimado mayor de 1.000 mL) suele presentarse con hematoquecia e inestabilidad hemodinámica; en estos casos, hasta el 20 % de los episodios tiene relación con sangrado en el tracto digestivo superior.

En el examen físico, es importante el aspecto general, los signos vitales, evaluar cuán masiva es la hemorragia y la necesidad temprana de protección de la vía aérea por riesgo de aspiración de contenido hemático. El tacto rectal es mandatorio para objetivar la presencia de sangrado y establecer los diagnósticos diferenciales.

Es importante detectar durante el examen físico al ingreso los signos de hipovolemia:

- Hipovolemia leve corresponde a menos del 15 %; el hallazgo principal es la taquicardia en reposo
- Hipovolemia moderada corresponde a la pérdida del volumen del 15 al 25 %; el hallazgo es la hipotensión ortostática (una disminución en la presión arterial sistólica de más de 20 mmHg o un aumento de la frecuencia cardíaca de 20 latidos por minuto, cuando se mueve de decúbito a posición de pie).
- Hipotensión severa corresponde a una pérdida de volumen de sangre de al menos el 40 % y el hallazgo más frecuente es la hipotensión supina, y alteración del sensorio.

El examen abdominal también brinda información relevante en cuanto a la alteración en los ruidos intestinales y la presencia o no de irritación peritoneal (la irritación peritoneal es rara en el contexto de sangrado, pero la presencia de esta es sugestiva de úlcera penetrada).

Laboratorios

Dentro de los laboratorios de rutina que se deben realizar al ingreso en el paciente con HVDA están el hemograma y la relación BUN/creatinina. El hematocrito se describe como el dato de mayor interés, ya que refleja las pérdidas de sangre después de las 24 horas de instauración del sangrado. El hematocrito de ingreso tiene mayor interés cuando se conoce uno previo (para hacer la comparación). Pueden existir valores muy bajos que pueden ser falsos y estar mediados por la sobrehidratación. Lo ideal es que este control se haga de cada 8 a 12 horas en estos pacientes. El nitrógeno ureico suele elevarse por absorción de sangre degradada durante el tránsito intestinal e hipovolemia, que provoca un patrón de elevación prerrenal **(10,11).**

Las enzimas cardíacas deben ser consideradas, en especial en pacientes que cursen con sangrados masivos, o con inestabilidad que no mejoran a

pesar de la reanimación, en ancianos y en diabéticos. Hay dos razones fuertes en esta recomendación: la primera es que en este grupo de pacientes los síntomas de dolor torácico son atípicos, por lo que el dolor epigástrico está dentro de esta connotación y este síntoma puede ser la presentación de un síndrome coronario agudo; la segunda es porque en el escenario de hemorragia digestivas se genera un estrés, que en el contexto de sustrato isquémico podría producir una injuria cardíaca. Así que en estos casos las enzimas cardíacas podrían ser de ayuda para detección temprana de evento coronario agudo, y así ofrecer de forma temprana los cuidados especiales.

Por otra parte, las pruebas de función hepática y los tiempos de coagulación son importantes para descartar hepatopatía crónica subyacente.

Escalas de riesgo

Se han publicado diferentes escalas que determinan el riesgo de morbilidad o mortalidad con variables clínicas y paraclínicas, y otras que puntúan los hallazgos endoscópicos. Las más comúnmente citadas son las puntuaciones de Rockall y la puntuación Blatchford: la primera se basa en la edad, las comorbilidades, la presencia de choque y hallazgos endoscópicos, así como los estigmas endoscópicos de hemorragia reciente **(12);** la segunda (también conocida como *escala de Glasgow Blatchford*), a diferencia de la puntuación de Rockall, no tiene en cuenta los datos endoscópicos, por lo tanto es una escala clínica muy útil en los servicios de urgencias, pues con esta se definen pacientes con bajo o alto riesgo de resangrado y muerte **(13).** Esta escala se basa en el nitrógeno ureico en sangre, la hemoglobina, la presión arterial sistólica, el pulso y la presencia de melenas, así como síncope, enfermedad hepática o insuficiencia cardíaca, cuya puntuación va de 0 a 23, y el riesgo de requerir intervención endoscópica aumenta si aumenta la puntuación. Un metaanálisis encontró que una puntuación de cero Blatchford se asoció con una baja probabilidad de la necesidad de una intervención endoscópica urgente (cociente de probabilidad de 0,02, 95 % de intervalo de confianza (IC) del 0-0,05) **(4).**

Una versión más simple de la escala, conocida como *escala de Glasgow Blatchford modificado,* se calcula usando sólo el nitrógeno de urea en sangre, la hemoglobina, la presión arterial sistólica y el pulso. La puntuación va de 0 a 16.

Por otra parte, la escala Unal es una escala desarrollada por la Universidad Nacional de Colombia, que ganó el Premio nacional a la investigación en medicina interna en el 2006. En esta se identificaron 6 variables independientes: lipotimia, inestabilidad hemodinámica, hemoglobina menor de 8 gr/dL, leucocitosis mayor de 12.000/mm^3, y presencia de sangrado en aspiración nasogástrica **(14).** Se considera que esta escala podría ser tenida en cuenta para uso en nuestro medio, en especial en sitios donde no se cuente con el recurso endoscópico para definir la pertinencia de remitir de forma temprana para realizar una endoscopia en un sitio de mayor complejidad de atención.

Otra escala con más uso y mejor predicción conocido es el AIMS65, que es otro sistema de puntuación que utiliza los datos disponibles antes de la endoscopia. Los estudios sugieren que tiene una alta precisión para predecir la mortalidad hospitalaria en los pacientes con hemorragia digestiva alta **(15,16)**, basado en varios estudios, en los que se encontró que los cinco factores se asociaron con un aumento de la mortalidad de pacientes hospitalizados:

- Albumina menos de 3,0 g/dL (30g/L).
- INR superior a 1,5.
- Alteración del estado de conciencia Glasgow Coma Score menos de 14, desorientación, letargo, estupor o coma).
- S Presión arterial y sistólica de 90 mmHg o menos.
- Edad mayor de 65 años.

En la cohorte de validación, la tasa de mortalidad aumentó significativamente a medida que el número de factores de riesgo presentes aumenta:

- Factores de riesgo cero: 0,3 %
- Un factor de riesgo: 1 %
- Dos factores de riesgo: 3 %
- Tres factores de riesgo: 9 %
- Cuatro factores de riesgo: 15 %
- Cinco factores de riesgo: 25 %

Además de la morbilidad estudiada se pudo predecir la mortalidad. Una puntuación aumentada también se asoció con una mayor estancia hospitalaria (de 3,4 días para los factores de riesgo cero, a 8,1 días para los cinco factores de riesgo) y el aumento de los costos (costo promedio de USD 5.647, con factores de riesgo cero, a USD 15.776, con cinco factores de riesgo).

Diagnóstico endoscópico

La endoscopia digestiva alta es fundamental desde el punto de vista diagnóstico, terapéutico y pronóstico; sin embargo, es un procedimiento invasivo, por lo que siempre se debe hacer la valoración integral y determinar los riesgos vs. los beneficos del procedimiento. En pacientes con inestabilidad clínica, ya sea por deterioro hemodinámico o alteración del estado de conciencia, existe un riesgo aumentado de broncoaspiración, por lo que lo principal en estos casos es lograr la estabilización.

En paciente con sangrado digestivo alto se debe realizar endoscopia con fines de establecer y estratificar el riesgo. Hay discusiones sobre el momento de oportunidad de la endoscopia **(17,18)**: muy temprana (antes de 12 horas), temprana (antes de 24 horas) y electiva (entre 24-48horas). La recomendación actual es la realización de endoscopia digestiva temprana, con el fin de tener una clasificación de riesgo clínica y endoscópica para identificar a los pacientes de bajo riesgo para dar egreso hospitalario temprano. La endoscopia temprana es segura y efectiva para todos los grupos de riesgo. La endoscopia temprana está asociada con reducción significativa de la estancia hospitalaria en pacientes de bajo riesgo y alto riesgo, comparado con la endoscopia tardía. Además, la endoscopia temprana se asocia a disminución en la necesidad de cirugía en pacientes ancianos **(19).**

La recomendación actual es realizar endoscopia digestiva temprana en sangrado digestivo alto; no obstante, en nuestro medio no todas las instituciones tienen la disponibilidad de este recurso. Por esta razón, se recomienda que se dé buen uso de las escalas de riesgo descritas para solicitar evaluación oportuna y, en el peor de los escenarios, hacer remisiones oportunas en beneficio del paciente.

Manejo endoscópico

La clasificación de Forrest es la más ampliamente utilizada en úlceras pépticas sangrantes para predecir el riesgo de resangrado y mortalidad, y se sabe que tiene una asociación más fuerte con las úlceras gástricas en comparación con las úlceras duodenales **(20-22)**. Esta clasificación permite diferenciar y establecer unas caracaterísticas de acuerdo con el patrón de sangrado y estado de las úlceras, así: hemorragia activa en chorro (Forrest Ia), el sangrado en capa (Forrest Ib) (Figura 1), úlcera con vaso visible (Forrest IIa) (Figura 2), úlcera con coágulo adherido (Forrest IIb) (Figura 3), o la presencia de hematina en la base de la úlcera (Forrest IIc), y una úlcera con base limpia (Forrest III) (Figura 4).

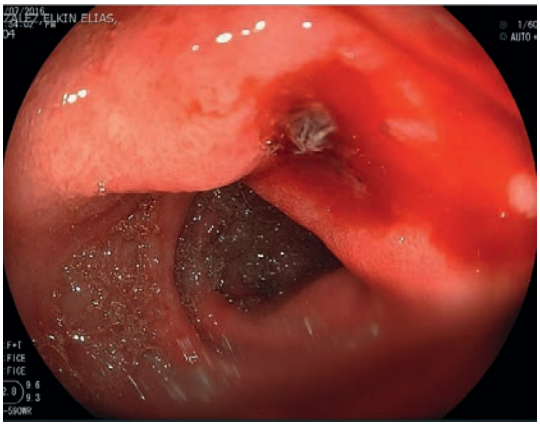

Figura 1. Úlcera duodenal, con sangrado activo (Forrest IB).
Cortesía: Gabriel Mosquera-Klinger, HPTU.

Figura 2. Úlcera duodenal de aspecto inflamatorio (Forrest IIa).
Cortesía: Gabriel Mosquera-Klinger, HPTU.

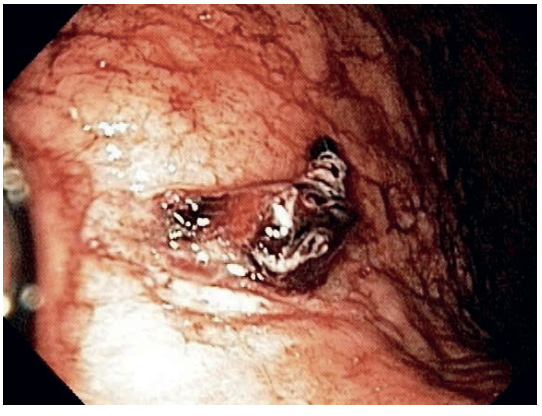

Figura 3. Úlcera gástrica (Forrest Iib).
Fuente: cortesía del HUSI.

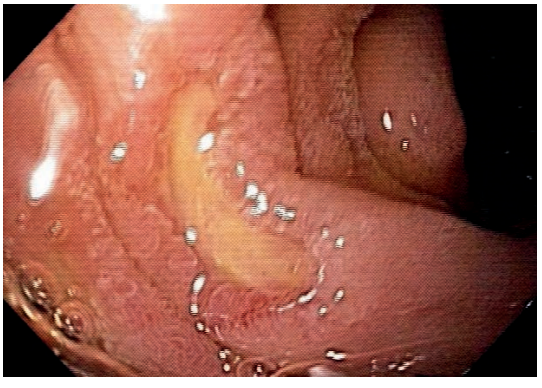

Figura 4. Úlcera duodenal (Forrest III).
Fuente: cortesía del HUSI.

Terapias de elección en el tratamiento endoscópico

Está claramente establecido que el tratamiento endoscópico es obligatorio en todas las úlceras con hemorragia activa o con vaso visible no sangrante **(21)**. En general, el tratamiento endoscópico no se recomienda para las úlceras Forrest Iic y III. Aún existe controversia en si las úlceras con un coágulo adherido (Forrest Iib) necesitan tratamiento endoscópico con terapia dual. Hay algunos autores que anotan que se debería hacer lavado vigoroso para definir si requiere terapia endoscópica más agresiva en el caso que se desprenda el coágulo **(21,22).**

Tabla 1. Riesgo de resangrado y mortalidad, según hallazgos endoscópicos.

Hallazgo endoscópico	Riesgo de sangrado	Mortalidad
Sangrado activo	55 % - 90 %	11 %
Vaso visible	43 % - 50 %	11 %
Coágulo adherido	22 % - 30 %	7 %
Mancha plana	7 % - 10 %	3 %
Base limpia	3 % - 5 %	2 %

Fuente: elaboración propia.

El resangrado ocurre después de una terapia exitosa y control hemostático endoscópico, y debe ser tratado siempre con un segundo tiempo endoscópico. El riesgo de resangrar tiene relación con factores modificables, como el uso antiinflamatorio no esteroideo, anticoagulantes y estado de perfusión sistémica. Pero se describen factores anatómicos, por supuesto no modificables como el tamaño de la úlcera (úlceras mayores de 2 cm), en cuanto a localización en curvatura menor del cuerpo y en la pared posterior del bulbo, o codo duodenal, o en úlceras neoplásicas (Figura 5).

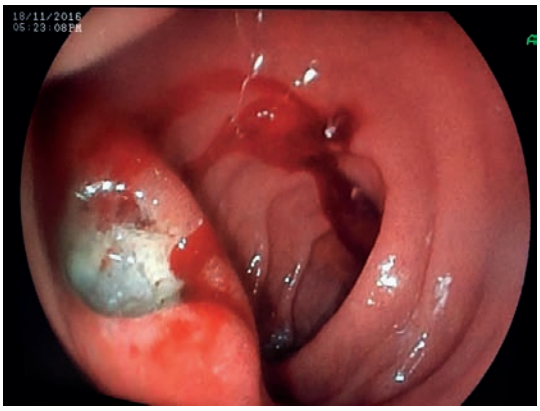

Figura 5. Lesión neoplásica subepitelial en duodeno, con sangrado activo.
Fuente: propiedad de los autores.

El tratamiento endoscópico puede dividirse en terapia de inyección, métodos térmicos y métodos mecánicos. En lesiones de alto riesgo, deberían usarce siempre más de 1 método hemostático. La terapia combinada es elección en esos casos **(23)**.

La terapia de inyección

Dentro de las terapias de elección, se encuentran la terapia con epinefrina y las terapias esclerosantes (etanol absoluto, polidocanol), y adhesivos de tejidos (pegamentos trombina/fibrina). La inyección de epinefrina es el método más utilizado para la hemostasia; este promueve la hemostasia inicial por una combinación de taponamiento primario por efecto de volumen y de vasoespasmo local. Este efecto declina después de los 20 minutos y, entonces, requiere tratamiento adicional con una técnica de mayor duración. Por esta razón, la monoterapia con epinefrina es la menos eficaz en comparación con otras monoterapias como la electrocoagulación, clips o pegamentos de fibrina en la prevención del resangrado **(13)**. La monoterapia con epinefrina inyectada en la lesión es más efectiva que la terapia médica en pacientes con estigmas de alto riesgo, pero esta es inferior a otras monoterapias o a la combinación de dos o más terapias endoscópicas **(13,24)**.

La terapia con argón plasma

Los métodos térmicos son significativamente eficaces para lograr la hemostasia inicial, reduciendo aún más el sangrado, la cirugía y la mortalidad. La inyección de epinefrina, seguida de terapia térmica, es más eficaz que la monoterapia con terapia térmica **(25);** en la Figura 6 se ilustra un caso de sangrado activo por ulcera gástrica tratado con terapia dual. Esta se debe realizar con la sonda de argón ligeramente separada de la úlcera sangrante, para lograr su mayor efectividad y minimizar los riesgos de complicaciones, en especial la perforación.

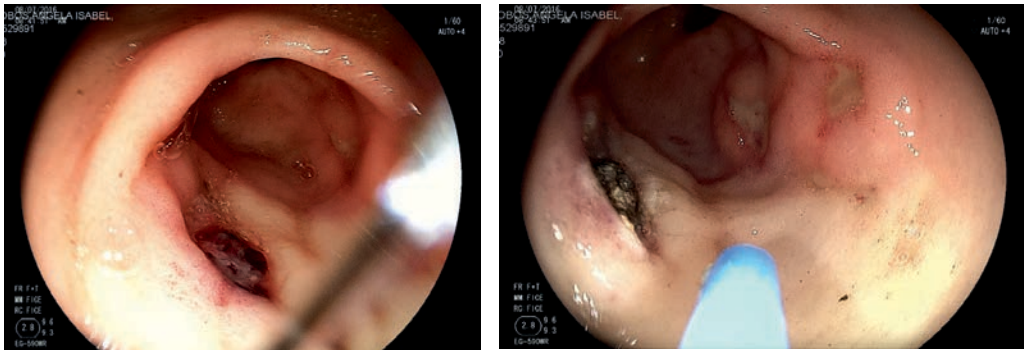

Figura 6. Terapia dual con adrenalina, y argón plasma en ulcera antral con vaso visible.
Fuente: cortesía Gabriel Mosquera-Klinger, HPTU.

La terapia mecánica

Los hemoclips forman parte de la terapia de control de sangrado mecánico, siendo un método mucho más eficaz que la inyección de epinefrina en reducir aún más el sangrado y la necesidad de cirugía, pero menos eficaz que la terapia térmica

como monoterapia **(26)**. Cuando se utiliza un hemoclip, con el fin de captar la máxima cantidad de tejido alrededor de la lesión, la succión se puede aplicar antes del despliegue del dispositivo **(27)**. La colocación precisa del primer endoclip es crucial, ya que la colocación incorrecta puede impedir la correcta colocación de los clips adicionales (Figura 7).

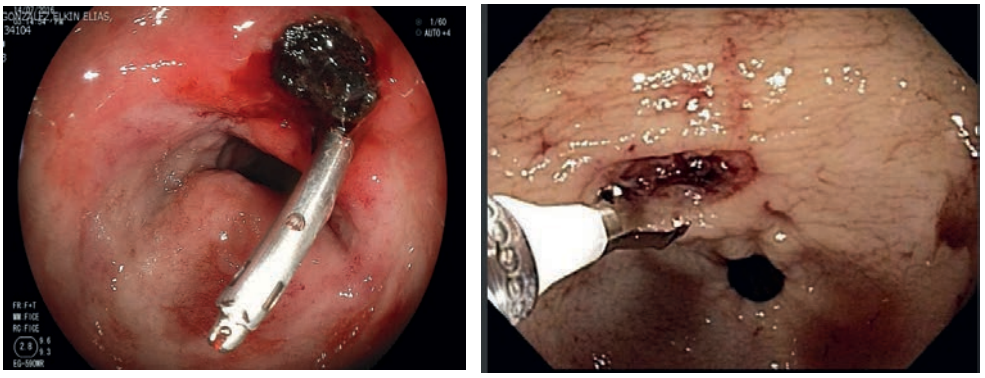

Figura 7. Terapia mecánica con hemoclips: 4 A: ulcera grande, Forrest IIA antral. 4B: Ulcera duodenal, con sangrado activo, Forrest IB
Fuente: cortesía del HUSI.

Recomendaciones

A continuación, se presentan las principales recomendaciones en HVDA:

- Idealmente, el paciente siempre debe ser estabilizado antes de la endoscopia, y las anormalidades en la coagulación deben ser corregidas. Cuando esto no es posible, el juicio de un endoscopista experimentado es vital.
- Los pacientes con hemorragia masiva deben ser considerados para la intubación para reducir el riesgo de aspiración. Tales pacientes deben ser tratados en una unidad de cuidados intensivos.
- Las contraindicaciones para endoscopia superior incluyen situaciones como que un paciente no coopera, así como la falla cardíaca descompensada grave, el infarto agudo de miocardio (a menos que la hemorragia sea potencialmente mortal) y la sospecha de víscera perforada.

Tratamiento médico

El objetivo del tratamiento está basado en reanimación (corrección o recuperación de volumen sanguíneo perdido) y de control de sangrado. Se debe estar atento de los signos clínicos que sugieran hipoperfusión tisular. En todos los pacientes con sangrado digestivo se debe asegurar una adecuada volemia: hidratación parenteral con cristaloides isotónicos; en algunos casos se requieren dos venas periféricas de buen calibre para garantizar un adecuado aporte de volumen. Asismismo, se debe evaluar requerimiento de transfusión de hemoderivados (hay evidencia reciente que recomienda usar estrategias restrictivas de transfusión de hemoderivados, transfundir glóbulos rojos sólo en caso de que la hemoglobina sea menor de 7gr/dl), pues es más efectivo, menos mórbido y con menor tiempo de estancia hospitalaria al comparar con estrategia liberal (transfusión de hemoderivados en caso de Hb menor de 9 gr/dl) **(28).**

Inhibidores de bomba de protones (IBP)

Aunque la endoscopia es la base del tratamiento de la hemorragia por úlcera, la terapia con IBP después de la hemostasia endoscópica reduce el riesgo de resangrado, la necesidad de cirugía y la mortalidad en pacientes de alto riesgo. La administración prendoscópica de un IBP podría ser útil

en algunos casos, reduciendo así la necesidad de procedimientos hemostáticos endoscópicos **(29)**, aunque el impacto de la endoscopia es mayor en evitar resangrado.

Se sabe que el objetivo de la terapia médica para la úlcera con sangrado activo ha sido el de mantener un pH intragástrico sostenido **(30,31)**, con el fin de promover la agregación de plaquetas, así como la formación de coágulos y la estabilidad; de hecho, la función plaquetaria se deteriora a pH bajo y la pepsina promueve la lisis del coágulo por debajo de pH 5.

Aunque la terapia endoscópica es capaz de conseguir la hemostasia en la mayoría de los pacientes. Algunos metaanálisis han mencionado que el tratamiento adyuvante con un IBP tras el tratamiento hemostático endoscópico reduce el riesgo de resangrado y la necesidad de cirugía después de úlcera sangrante, pero no tiene ninguna ventaja sobre la mortalidad general **(3,32)**. Además, el tratamiento con un IBP produce reducciones pequeñas, pero potencialmente importantes, en la necesidad de transfusión y duración de la hospitalización

Algunas autoridades en el tema, recomiendan en la actualidad un régimen de un bolo intravenoso, seguido de una infusión continua de IBP **(23,33)**. En datos recientes publicados se destaca un metaanálisis en el que se encontró que la eficacia de las terapias de IBP continuas e intermitentes eran comparables **(34).**

Se recomienda el uso de IBP como terapia de ayuda después de la endoscopia en pacientes con estigmas de alto riesgo (Forrest IIB, IIA I) por vía endovenosa, en bolo inicial de omeprazol de 80 mg, con posterior infusión continua a razón de 8 mg/hora, durante 72 horas. En pacientes con estigmas endoscópicos de bajo riesgo, puede iniciarse inmediatamente la dieta; debe administrarse un IBP a dosis estándar por vía oral durante cuatro semanas para úlcera duodenal y ocho semanas para úlcera gástrica, para la cicatrización de la úlcera.

El uso de antihistaminicos H2 no está recomendado en ningún caso de sangrado digestivo alto, ya que en infusión o en bolos rápidamente se produce tolerancia farmacológica después de la primera dosis. Adicionalmente, estos no han demostrado disminución del resangrado, necesidad de cirugía y mortalidad. La terapia con IBP es más efectiva que todas las estrategias supresoras de ácido **(35).**

La sonda nasogástrica sólo debe utilizarse en caso de duda diagnóstica previa a la endoscopia, en lugares en los que no haya disponibilidad de endoscopia temprana, y nunca con fines terapéuticos.

La segunda mirada o *second look* no se recomienda rutinariamente; se realiza sólo en caso de que la visualización no haya sido adecuada o en pacientes en quienes no se logró una adecuada hemostasia en el primer momento. Se ha descrito que el uso de proquinéticos previo a endoscopia se ha asociado con menos necesidad de segunda mirada **(36,37).**

Cirugía

Aunque la indicación de manejo quirúrgico se ha reducido significativamente en los últimos años, la intervención quirúrgica primaria debe ser considerada en pacientes con una perforación de víscera (por ejemplo, en úlcera duodenal perforada, úlcera gástrica perforada, o el síndrome de Boerhaave).

De otra parte, la indicación quirúrgica está dada en casos de imposibilidad de control del sangrado, a pesar de la terapia endoscópica adecuada, o sangrado en sitios de difícil abordaje: por ejemplo, sangrado de úlcera duodenal en paciente con estenosis bulbar.

Finalmente, la obliteración angiográfica del vaso sangrante debe ser considerada en pacientes con mal pronóstico que no sean buenos candidatos a manejo quirúrgico o en aquellos en los que no se logre el control endoscópico después de al menos dos sesiones **(38).**

Referencias

1. Fallah MA, Prakash C, Edmundowicz S. Acute gastrointestinal bleeding. Med Clin North Am. 2000;84(5):1183-208. Doi: http://doi.org/b3zx7g.

2. Meltzer AC, Klein JC. Upper gastrointestinal bleeding: patient presentation, risk stratification, and early management. Gastroenterol Clin North Am. 2014,43(4):665-75. Doi: http://doi.org/f2vwgm.

3. Barkun AN, Bardou M, Kuipers EJ, Sung J, Hunt RH, Martel M, et al. International consensus recommendations on the management of patients with nonvariceal upper gastrointestinal bleeding. Ann Intern Med. 2010;152(2):101-13. Doi: http://doi.org/ccrc.

4. Blatchford O, Blatchford M. A risk score to predict need for treatment for upper-gastrointestinal haemorrhage. Lancet. 2000; 356(9238):1318-21. Doi: http://doi.org/cqtp9n.

5. Rockall TA, Logan RF, Devlin HB, Northfield TC. Selection of patients for early discharge or outpatient care after acute upper gastrointestinal Lancet. 1996;347(9009):1138-40. Doi: http://doi.org/bswfhr.

6. Feinman M, Haut ER. Upper gastrointestinal bleeding. Surg Clin North Am. 2014;94(1):43-53. Doi: http://doi.org/f5mktx.

7. Duchesne J, Jacome T, Serou M, Tighe D, Gonzales A, Hunt JP, et al. CT-angiography for the detection of a lower gastrointestinal bleeding source. Am Surg. 2005;71(5):392-7.

8. Kerr SF, Puppala S. Acute gastrointestinal haemorrhage: the role of the radiologist. Postgrad Med J. 2011;87(1027):362-8. Doi: http://doi.org/dznkmj.

9. Cappell MS, Friedel D. Initial management of acute upper gastrointestinal bleeding: from initial evaluation up to gastrointestinal endoscopy. Med Clin North Am. 2008;92(3):491-509. Doi: http://doi.org/b23hcm.

10. Stellato T, Rhodes RS, McDouglas WS. Azotemia in upper gastrointestinal hemorrhage. Am J Gastroenterol. 1980;73(6):486-9.

11. Richards RJ, Donica MB, Grayer D. Can the blood urea nitrogen/creatinine ratio distinguish upper from lower gastrointestinal bleeding? J Clin Gastroenterol. 1990;12(5):500-4.

12. Rockall TA, Logan RF, Devlin HB, Northfield TC. Risk assessment after acute upper gastrointestinal haemorrhage. Gut. 1996;38(3):316-21. Disponible en: https://goo.gl/14Ugk5.

13. Laine L, McQuaid KR. Endoscopic therapy for bleeding ulcers: an evidence-based approach based on meta-analyses of randomized controlled trials. Clin Gastroenterol Hepatol. 2009;7(1):33-47. Doi: http://doi.org/ddgfb5.

14. Gómez MA, Otero W, Pineda LF. Escala UNAL de predicción para identificar pacientes con hemorragia digestiva alta que necesitan endoscopia urgente. Revista Colombiana de gastroenterología 2006;21(4):244-258. Disponible en: https://goo.gl/Dch23c.

15. Saltzman JR, Tabak YP, Hyett BH, Sun X, Travis AC, Johannes RS. A simple risk score accurately predicts in-hospital mortality, length of stay, and cost in acute upper GI bleeding. Gastrointest Endosc. 2011;74(6):1215-24. Doi: http://doi.org/d7dg9n.

16. Hyett BH, Abougergi MS, Charpentier JP, Kumar NL, Brozovic S, Claggett BL, et al. The AIMS65 score compared with the Glasgow-Blatchford score in predicting outcomes in upper GI bleeding. Gastrointest Endosc. 2013;77(4):551-7. Doi: http://doi.org/f2hmhn.

17. Spiegel BM, Vakil NB, Ofman JJ. Endoscopy for acute nonvariceal upper gastrointestinal tract

hemorrhage: is sooner better? A systematic review. Arch intern med. 2001;161(11):1393-404. Doi: http://doi.org/b66wqf.

18. Bjorkman DJ, Zaman A, Fennerty MB, Lieberman D, Disario JA, Guest-Warnick G. Urgent vs. elective endoscopy for acute nonvariceal upper GI bleeding: an efectiveness study. Gastrointest Endosc. 2004;60(1):1-8. Doi: http://doi.org/ffprnx.

19. Cooper GS, Kou TD, Wong RC. Use and impact of early endoscopy in elderly patients with peptic ulcer hemorrhage: a population-based analysis. Gastrointest Endosc. 2009;70(2):229-35. Doi: http://doi.org/bkwjm3.

20. Sarin N, Monga N, Adams PC. Time to endoscopy and outcomes in upper gastrointestinal bleeding. Can J Gastroenterol. 2009;23(7):489-93. Disponible en: https://goo.gl/5QpAEW.

21. Wysocki JD, Srivastav S, Winstead NS. A nationwide analysis of risk factors for mortality and time to endoscopy in upper gastrointestinal haemorrhage. Aliment Pharmacol Ther. 2012;36(1):30-6. Doi: http://doi.org/f32rf9.

22. Guglielmi A, Ruzzenente A, Sandri M, et al. Risk assessment and prediction of rebleeding in bleeding gastroduodenal ulcer. Endoscopy. 2002;34(10):778-86. Doi: http://doi.org/fjzmf3.

23. Laine L, Jensen DM. Management of patients with ulcer bleeding. Am J Gastroenterol. 2012;107:345-60. Doi: http://doi.org/ccrd.

24. Sung JJ, Tsoi KK, Lai LH, Wu JC, Lau JY. Endoscopic clipping versus injection and thermo-coagulation in the treat- of non-variceal upper gastrointestinal bleeding: a meta- analysis. Gut. 2007;56(10):1364-73. Doi: http://doi.org/fqv285.

25. Bianco MA, Rotondano G, Marmo R, Piscopo R, Orsini L, Cipolletta L. Combined epinephrine and bipolar probe coagulation vs. bipolar probe coagulation alone for bleeding peptic ulcer: a randomized, controlled trial. Gastrointest Endosc. 2004;60(6):910-5. Doi: http://doi.org/d477rn.

26. Lin HJ, Tseng GY, Perng CL, Lee FY, Chang FY, Lee SD. Comparison of adrenaline injection and bipolar electrocoagulation for the arrest of peptic ulcer bleeding. Gut. 1999;44(5):715-9. Disponible en: https://goo.gl/wLEUPW.

27. Yeh RW, Kaltenbach T, Soetikno R. Endoclips. Tech Gastrointest Endosc. 2006;8:2-11.

28. Villanueva Candid, Colomo Alan, Bosch Alba, concepción Mar, Hernández-Gea Virginia, Aracil carles, et al. Transfusion strategies for acute upper gastrointestinal bleeding. NEJM. 2013; 368:11-21. Doi: http://doi.org/ccrf.

29. Lau JY, Leung WK, Wu JC, Chan FKL, Wong VWS, Chiu PWY, et al. Omeprazole before endoscopy in patients with gastrointestinal bleeding. NEJM. 2007;356(16):1631-40. Doi: http://doi.org/fcdz8r.

30. Barkun AN, Herba K, Adam V, Kennedy W, Fallone CA, Bardou M. High-dose intravenous proton pump inhibition following endoscopic therapy in the acute management of patients with bleeding peptic ulcers in the USA and Canada: a cost-effectiveness analysis. Aliment Pharmacol Ther. 2004;19(5):591-600. Doi: http://doi.org/fdz4dv.

31. Laine L, Shah A, Bemanian S. Intragastric pH with oral vs intravenous bolus plus infusion proton-pump inhibitor therapy in patients with bleeding ulcers. *Gastroenterology*. 2008;134(7):1836-41. Doi: http://doi.org/c27gm5.

32. Leontiadis GI, Sharma VK, Howden CW. Proton pump inhibitor therapy for peptic ulcer bleeding: Cochrane collaboration meta-analysis of randomized controlled trials. *Mayo Clin Proc.* 2007 Mar. 82(3):286-96. Doi: http://doi.org/cv8wk3.

33. Gralnek IM, Dumonceau JM, Kuipers EJ, Lanas A, Sanders DS, Kurien M, et al. Diagnosis and management of nonvariceal upper gastrointestinal hemorrhage: European Society of Gastrointestinal Endoscopy (ESGE) Guideline. Endoscopy. 2015;47(10):a1-46. Doi: http://doi.org/ccrg.

34. Sachar H, Vaidya K, Laine L. Intermittent vs continuous proton pump inhibitor therapy for high-risk bleeding ulcers: a systematic review and meta-analysis. JAMA Intern Med. 2014;174(11):1755-62. Doi: http://doi.org/ccrh.

35. Zhang YS, Li Q, He BS, Liu R, Li ZJ. Proton pump inhibitors therapy vs H2 receptor antagonists therapy for upper gastrointestinal bleeding after endoscopy: a meta-analysis. World J Gastroenterol. 2015;21(20):6341-51. Doi: http://doi.org/ccrh.

36. Barkun A, Bardou M, Gralnek I. ¿Erythromycin and other prokinetics in acute upper gastrointestinal bleeding? A meta-analysis [Abstract]. Gastroenterology. 2009;136(5 Suppl 1):A636. Doi: http://doi.org/dzdnpk.

37. Winstead NS, Wilcox CM. Erythromycin prior to endoscopy for acute upper gastrointestinal haemorrhage: a cost-effectiveness analysis. Aliment Pharmacol Ther. 2007;26(10):1371-7. Doi: http://doi.org/b9p3pr.

38. Yoon W, Jeong YY, Shin SS, Lim HS, Song SG, Jang NG, et al. Acute massive gastrointestinal bleeding: detection and localization with arterial phase multi-detector row helical CT. Radiology. 2006; 239(1):160. Doi: http://doi.org/fmr59h.

Nutrición

Jaime Alvarado Bestene
Paola Andrea Roa Ballestas
Fabián José Lora Acuña
Claudia Patricia Zuluaga Serna

Introducción

Los principios básicos del equilibrio de la energía pueden estar alterados en un paciente, ya sea en el ambiente ambulatorio u hospitalario; por lo tanto, para establecer cuáles son las necesidades del paciente, este debe ser evaluado, con el fin de definir el tipo de alimentación y la vía de acceso.

Cuando el paciente ha sido evaluado y se define que necesita apoyo nutricional, ya sea por una disminución en el aporte o un aumento en los requerimientos calóricos, se dispone a determinar cuál es el método de alimentación ideal. Dentro de las opciones se encuentran:

1. Vía oral: alimentos o suplementos nutricionales.
2. Vía enteral: sondas (gastrostomía).
3. Vía parenteral.

La vía oral siempre debe ser planteada como la primera opción; por lo tanto, es necesario proporcionar métodos y ayudas, como terapias con fonoaudiología, para lograr con seguridad este método de alimentación. Pero cuando no es posible las otras alternativas cobran valor para evitar la desnutrición en el paciente.

Nutrición enteral

La posibilidad de nutrir enteralmente a los pacientes críticamente enfermos o con afecciones locales que obstaculicen el paso del alimento al tracto digestivo es, sin duda, una de las medidas terapéuticas que ha impactado positivamente la mortalidad asociada a las patologías.

El momento de inicio de nutrición enteral varía de acuerdo con la enfermedad de base y el grado de estrés metabólico en que se encuentre el paciente. Existe una regla de oro que indica que el tracto gastrointestinal debe ser usado siempre que sea posible, reservando la nutrición parenteral para casos especiales con patología complejas, en la que la vía enteral sea imposible **(1,2).**

Existen dos opciones de vía de nutrición enteral:

- Alimentación gástrica: sonda nasogástrica (NG), gastrostomía endoscópica percutánea (GEP), gastrostomía guiada por radiología y gastrostomía quirúrgica (cada vez menos usada).
- Alimentación postpilórica: sonda nasoyeyunal (NJ), yeyunostomía endoscópica o yeyunostomía quirúrgica **(3).**

Asimismo, existen varios tipos de nutrición enteral, que se puede dividir en los siguientes grupos:

- Alimentos poliméricos: contienen proteína completa, carbohidratos y grasa, y pueden usarse como única fuente de nutrición. El estándar de concentración es 1 kcal/mL; también puede contener fibra.
- Alimentos elementales: contienen proteínas en forma de aminoácidos y carbohidratos, como glucosa o maltodextrinas. El contenido de grasa es muy bajo. Se utilizan principalmente en situaciones de malabsorción.
- Alimentos específicos para diferentes enfermedades: ciertas situaciones clínicas requieren

cambios en la dieta, por ejemplo, alimentación de alta energía/bajos en electrolitos, para los pacientes en diálisis, o baja en carbohidratos/alto contenido de grasa para pacientes con retención de CO_2.
- Alimentación inmunomoduladora: estos alimentos contienen sustratos que pueden alterar la función inmune e inflamatoria. Los sustratos más utilizados son la glutamina, arginina, ácidos grasos omega-3 y antioxidantes **(4).**

Gastrostomía

Desde los años 80, la gastrostomía por vía quirúrgica ha sido la técnica de alimentación más utilizada. Pero en la actualidad la gastrostomía endoscópica percutánea (GEP) es la técnica preferida cuando se requiere una ruta de alimentación; sin embargo, aún existen centros que no cuentan con el equipo de gastroenterología para realización de la GEP y, por ello, todavía la vía quirúrgica es utilizada en dichos centros.

Por otra parte, existe una serie de tipos de gastrostomía clasificadas por tamaño (9-24 Fr), fijador interno (brida, globo) y material **(5,6)**. La indicación de una sonda avanzada de alimentación, sea con GEP o gastrostomía quirúrgica, debe ser considerada cuando se espera que el tiempo de alimentación por sonda sea mayor a tres semanas **(7).** Las condiciones habituales para que los pacientes sean referidos para la inserción de una sonda de gastrostomía endoscópica percutánea son las siguientes:
- Enfermedades neurológicas y retraso psicomotor.
- Parálisis cerebral.
- Coma prolongado.
- Enfermedad cerebrovascular.
- Demencia (indicación relativa).
- Enfermedad de Parkinson.
- Esclerosis lateral amiotrófica.
- Tumor cerebral.
- Cáncer de cabeza y cuello.
- Esclerosis múltiple.
- Retraso psicomotor.
- Cáncer de esófago.

Asimismo, a continuación, se presentan las principales contraindicaciones del procedimiento:
- INR > 1,5.
- PTT > 50s.
- Plaquetas < 50.000.
- Ascitis grave.
- Carcinomatosis peritoneal marcada.
- Síndrome pilórico.
- Inestabilidad hemodinámica.
- Peritonitis.
- Órganos interpuestos.
- Gastroparesia severa.
- Sepsis.
- Infección de la pared abdominal.
- Historia de la gastrectomía total.
- No consentimiento informado.

Preparación

El consentimiento informado debe ser obtenido de los pacientes o sus representantes legales. Además, los pacientes deben tener ayuno de ocho horas y recibir la profilaxis antibiótica una hora antes de la colocación de la sonda de GEP. El estándar de oro actual es la administración intravenosa de 1 a 2 g cefazolina una hora antes de la inserción de la sonda. En caso de alergia a las penicilinas, se puede administrar clindamicina o vancomicina asociada a un aminoglucósido o aztreonam o fluoroquinolona.

Un experimento clínico aleatorizado mostró que 1 gr de cefazolina endovenoso reduce el porcentaje de infección de 28,6 % a 7,4 % cuando es administrada una hora previa a la realización de la gastrostomía endoscópica **(8)**.

Un metaanálisis **(9)** que evaluó siete estudios, tres de ellos sin seguimiento, en sus resultados demostró por protocolo una disminución significativa en el porcentaje de infecciones periostomales en el grupo que recibió profilaxis antibiótica, comparado con los que no la recibieron (6,4 % vs. 24 %). La Asociación Americana de Gastroenterología y Endoscopia Digestiva recomienda que todos los pacientes a quienes se les realice gastrostomía endoscópica reciban profilaxis antibiótica 30 minutos antes del procedimiento **(10)**. El antibiótico recomendado es cefazolina u otro con igual cubrimiento. Si el paciente ya está recibiendo

un antibiótico equivalente por su patología de base, no es necesaria una dosis adicional.

Técnicas de colocación

Se han descrito varias técnicas para insertar la sonda de GEP. Estos métodos comparten un concepto común: la inserción de la sonda se realiza a través de la pared abdominal hasta el estómago.

Básicamente se describen tres técnicas, que son las más utilizadas: *push* (alambre guía), *pull* y método de Russell. Encontrar el sitio de inserción de la sonda en la pared abdominal mediante transiluminación endoscópica es el primer paso crítico en todas estas técnicas (Figura 1) **(11,12)**.

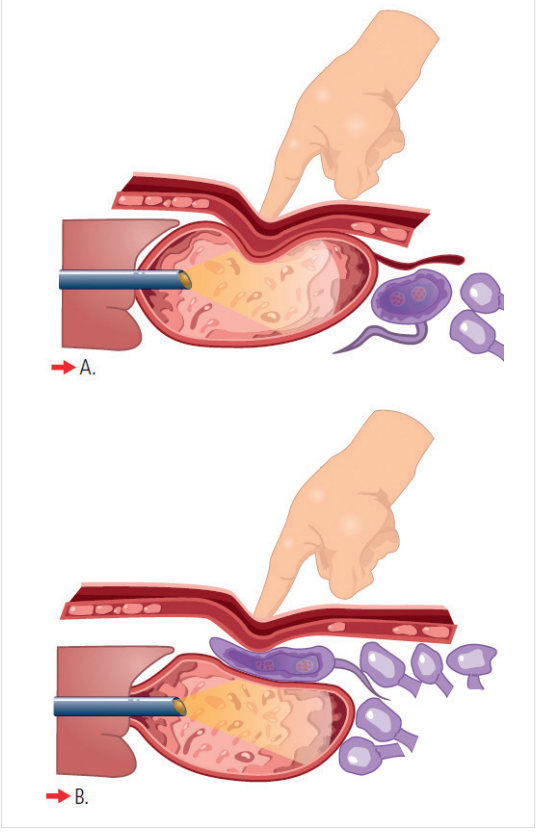

Figura 1. La sobredistensión de la cavidad gástrica A. disminuye el riesgo de intestinales interpuestas entre pared abdominal y gástrica B.
Fuente: Tomado del capítulo de nutrición del libro técnicas en endoscopia digestiva, segunda edición ACED.

Técnica *push*

Con la técnica *push,* la sonda de gastrostomía es empujada a través de la pared abdominal sobre una guía metálica previamente colocada a través de una punción que ha sido guiada mediante transiluminación endoscópica (Figura 2). Se avanza luego la sonda a través de la pared abdominal, se confirma endoscópicamente su adecuada posición en cavidad gástrica y se llena el balón para evitar la extrusión de la sonda (Figura 3).

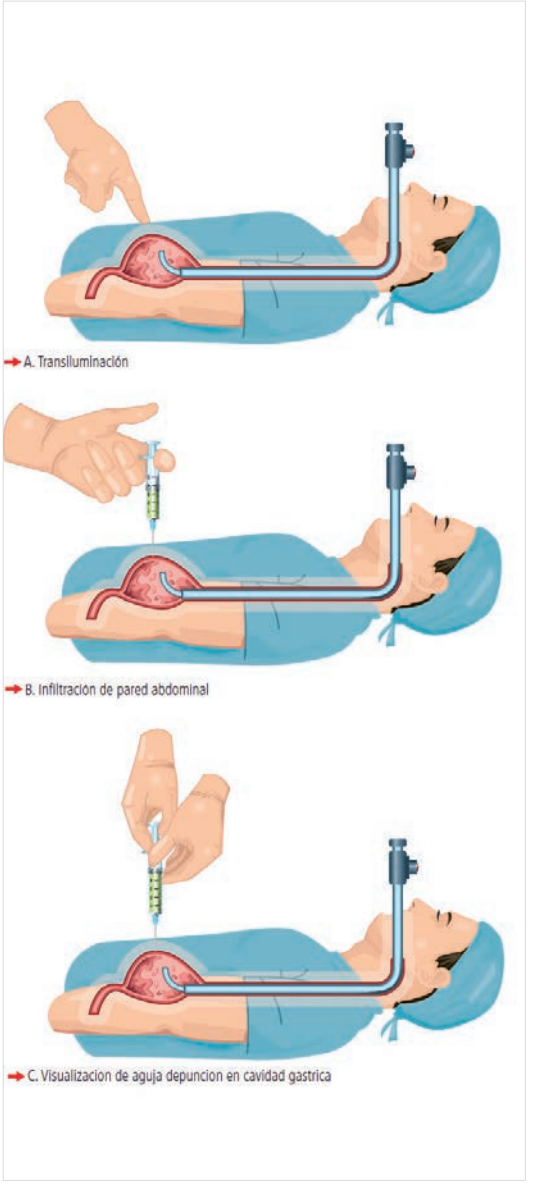

Figura 2.

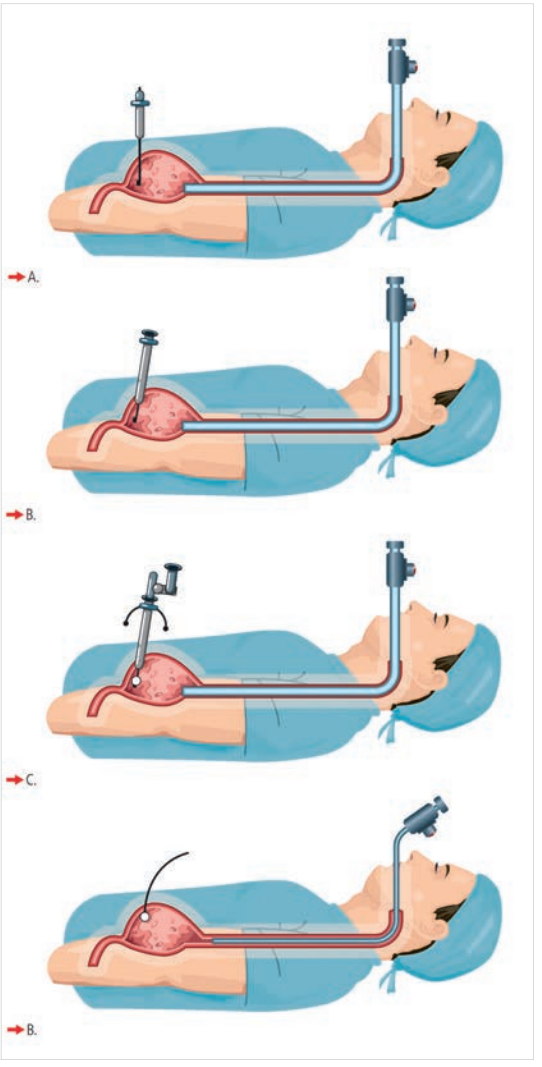

Figura 3.

Técnica *pull*

Con la técnica *pull* (Figura 4) se realiza con endoscopia digestiva alta completa, confirmando el adecuado paso a través del píloro. Se realiza posteriormente transiluminación de la pared anterior del cuerpo gástrico. El sitio que transilumina en la pared abdominal es señalado con una marca roma; luego, previa asepsia, antisepsia e infiltración anestésica local, se realiza punción en el punto transiluminado, avanzando la guía a través de la aguja de punción. Se recupera la guía en cavidad gástrica mediante una pinza de asa. Después, se retira el endoscopio junto con la guía sujetada por la pinza de asa y, una vez se recobra el extremo de la guía por la boca del paciente, se procede a anudar el extremo de la sonda de gastrostomía a la guía, luego de lo cual el médico ayudante, que realizó la punción en el abdomen, comienza a halar la guía hasta tenerla sobre la piel del paciente y, con ella, en este momento se realiza nuevamente endoscopia digestiva alta, se visualiza el otro extremo de la sonda y se va informando al ayudante que reanuda la tracción el momento en que debe parar la tracción. Esto se realiza una vez que el tope de la sonda esté en estrecho contacto con la mucosa gástrica, pero sin estar ejerciendo presión excesiva sobre ella.

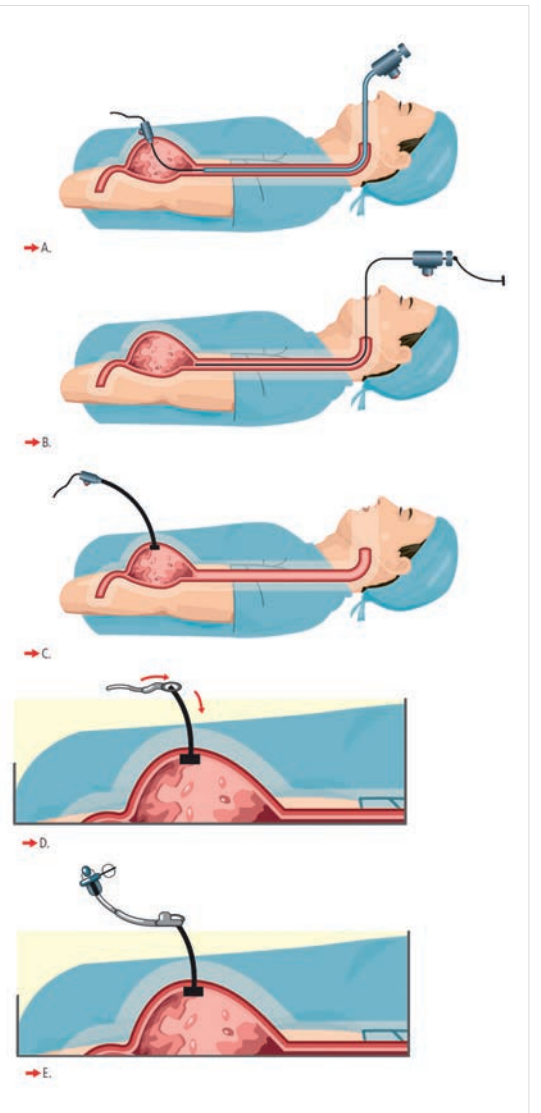

Figura 4.

Después de esto, se corta la guía y se introduce alrededor de la sonda el tope provisto por el fabricante, que se desplaza hasta que haga contacto con la pared abdominal del paciente. Estos topes no requieren puntos de sutura para fijación. Luego de ajustar el tope a la pared abdominal, se corta el extremo de la sonda y se adaptan a ese extremo los puertos de nutrición y lavado provistos por el fabricante.

Técnica de Russell

En la técnica de Russell se utiliza el método de Seldinger para colocar un alambre guía en el estómago bajo visión endoscópica. Posteriormente, un catéter de dilatación y la vaina se pasan sobre el cable guía y, después de retirar la aguja guía, la sonda de alimentación avanza a través de la vaina desprendible **(13).**

Sondas de nutrición avanzada a yeyuno

Dado que la colocación de una sonda de yeyunostomía resulta más costosa, consume más tiempo y está relacionada con un mayor porcentaje de oclusión de la sonda de alimentación. Esta técnica se reserva para pacientes con alto riesgo de broncoaspiración. Existen cuatro opciones de avance de sonda de nutrición a yeyuno: 1) avance a ciegas, 2) sonda nasoentérica avanzada con ayuda endoscópica, 3) sonda enteral avanzada a través de gastrostomía y 4) yeyunostomía directa.

Avance de sonda de nutrición enteral a yeyuno mediante endoscopia

Algunos pacientes, por el riesgo de broncoaspiración, se benefician de tener la sonda de nutrición avanzada a yeyuno. Si esto no se logra mediante técnica a ciegas, se hace necesario guiar el avance de la sonda bajo visión endoscópica. Luego que la sonda ha sido avanzada al estómago por vía nasal u oral y con la pinza de cuerpo extraño, se coge el extremo de la sonda y se avanza junto con el equipo hasta segunda porción de duodeno; a partir de allí, se sigue avanzando sólo la pinza junto con la sonda y, en el momento en que se percibe estar en tercera porción, se abre la pinza y se libera la sonda. Se debe tener especial precaución para no enredar el endoscopio con la sonda durante ninguna de las fases del avance, para evitar que la sonda se devuelva al sacar el equipo en el momento de retiro del mismo, en cuyo caso requeriría nuevo avance de la sonda.

En algunos casos, es particularmente difícil lograr el avance de la sonda a la tercera porción de duodeno. Este tipo de pacientes se benefician del uso de sonda transpilórica (llega a la segunda porción de duodeno) con posterior aplicación de proquinéticos endovenosos que, en la mayoría de los casos, logran avanzar la sonda por peristalsis hasta tercera porción del duodeno

Sonda de yeyuno a través de gastrostomía

Cuando es necesario un acceso previo de gastrostomía endoscópica, se puede convertir a un acceso de gastroyeyunostomía. Se avanza la sonda de nutrición a través de la gastrostomía y es guiada con pinza de cuerpo extraño y visión endoscópica a través del píloro y avanzada hasta tercera porción de duodeno, de donde el peristaltismo normal la continuará avanzando lentamente hasta yeyuno. Es importante asegurarse de dejar suficiente sonda libre intragástrica que permita el avance.

Yeyunostomía directa

La yeyunostomía directa mediante guía endoscópica con transiluminación, a través de enteroscopia, es una técnica utilizada con poca frecuencia, debido a un mayor riesgo de complicaciones **(14),** así como a la dificultad de acceso con el endoscopio convencional y a la poca disponibilidad de equipos de enteroscopia **(15,16).**

Seguimiento posterior al procedimiento

Las complicaciones tempranas posteriores a la realización de gastrostomía endoscópica y gastroyeyunostomía no son frecuentes. Estos procedimientos

pueden ser realizados de manera ambulatoria, pero con al menos dos horas de observación posterior al procedimiento antes de dar de alta al paciente.

El riesgo de salida de contenido intestinal (fugas) es mayor posterior a la realización de yeyunostomía, por lo que, en estos casos, se recomienda seguimiento intrahospitalario 24 horas posteriores al procedimiento.

En pacientes con dolor abdominal o presencia de fiebre posterior a la gastrostomía, debe sospecharse formación de abscesos o peritonitis, requiriendo inicio de antibióticos y valoración por cirugía.

Inicio de la alimentación a través de la sonda

No existen guías universales con respecto al momento oportuno para inicio de nutrición a través de la sonda **(17)**. Evidencia reciente sugiere que la alimentación a través de la gastrostomía o de la sonda de yeyuno avanzada mediante gastrostomía puede ser iniciada de forma segura luego de tres horas de realizado el procedimiento. En el caso de yeyunostomía endoscópica se recomienda esperar 24 a 48 horas antes de iniciar la nutrición. Las principales complicaciones de la GEP y de la yeyunostomía se dividen en tempranas y tardías, y se presentan a continuación **(18-20)**:

- Tempranas
  - Dolor: si es grave, excluir peritonitis.
  - Desplazamiento en la pared abdominal anterior.
  - Hemorragia: inusual si coagulación normal.
  - Peritonitis.
  - Neumoperitoneo: tenga en cuenta que siempre hay algo de gas libre después de la inserción de GEP.
  - Fístula gastrocólica: debido a la interposición de colon entre pared abdominal anterior y estómago
- Tardías
  - Infección del estoma.
  - Neumonía aspirativa.
  - Ulceración grave.
  - Bloqueo de la sonda.
  - Fijador interno migra hacia pared abdominal anterior/gástrica que conduce a bloqueo de la sonda. Esto generalmente requiere cirugía.
  - Siembra del tracto tumoral: sólo algunos informes de casos.

Los problemas más comunes con los catéteres que fueron descritos previamente tienen algunas consideraciones, como por ejemplo en la oclusión, cuya principal estrategia de manejo es prevenir la ocurrencia mediante el lavado frecuente de la sonda. En relación al desplazamiento de catéter, las sondas de nutrición que se desplazan deben ser reemplazadas tan pronto como sea posible para mantener el trayecto previamente establecido.

En general, las sondas pueden ser reemplazadas a través del trayecto fistuloso maduro entre uno y cinco días después del desplazamiento, aumentando la dificultad y disminuyendo la probabilidad de éxito con cada día que pasa. El trayecto de las sondas de yeyunostomía se cierra en pocas horas, por lo que su reemplazo requiere atención rápida luego de que la sonda se ha desplazado.

No se requiere profilaxis antibiótica ni ayuno para el cambio de la sonda y la alimentación puede reanudarse inmediatamente. Comparado con los trayectos fistulosos maduros, el recambio de la sonda a través de un trayecto fistuloso inmaduro tiene menor posibilidad de éxito. Los trayectos de enterostomía usualmente maduran dentro de las dos semanas siguientes a su realización.

Cuando ocurren fugas en el sitio de inserción, la movilización externa frecuente de la sonda puede contribuir a aumentar el diámetro del orificio de inserción y a la presencia de fugas alrededor del mismo. Usar anillos externos o topes puede ayudar para disminuir la movilidad externa de la sonda. En las sondas que tienen mecanismo de balón, el llenarlo adecuadamente disminuye la posibilidad de fugas. Además, debe siempre descartarse la infección local como causante de la presencia de fugas.

Los procesos infecciosos asociados al sitio de inserción deben ser identificados tempranamente,

dado que son infrecuentes y se pueden manejar de forma apropiada con antibioticoterapia. Asimismo, se debe estar atento a complicaciones más raras, pero fulminantes, como la fascitis necrotizante.

Aunque la infección del sitio de inserción es frecuentemente polimicrobiana, *Staphylococcus aureus y Estreptococo betahemolítico* son las bacterias más frecuentemente implicadas. Antibióticos orales de primera línea incluyen cefalexina, amoxicilina-clavulanato o clindamicina.

En relación con el retiro de la sonda de gastrostomía, dependiendo del mecanismo de retención interna de la sonda, algunas permiten su retiro mediante tracción sin necesidad de endoscopia (Figura 5). Como norma general, el tope de fijación de la sonda (triangular o circular) indica la forma en que debe ser retirada la sonda. Los topes circulares indican que la sonda, una vez sea necesario, puede retirarse por tracción; los topes triangulares indican que, dado el mecanismo de tope interno ubicado en cavidad gástrica, estas sondas deben ser retiradas mediante visión endoscópica. Aunque esta convención se cumple en casi todos los casos, es importante tener presente la forma de retiro sugerida por el fabricante, que se encuentra explícita en el cuerpo de la sonda.

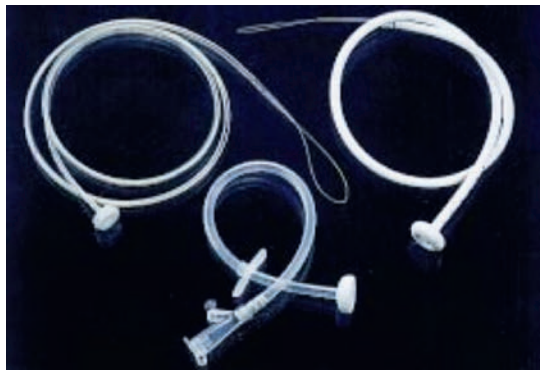

Figura 5. 1. Kit de gastrostomía para inserción; 2. Sonda de gastrostomía para cambio; 3. Sonda para yeyunostomía.
Fuente: cortesía de la Dra. Paola Roa. Gastroenterología. Hospital Universitario San Ignacio.

Comparación entre distintas alternativas de realización de gastrostomía

Las técnicas de gastrostomía empleadas incluyen cirugía y endoscopia, así como mediante guía radiológica. La Tabla 1 resume los hallazgos del metaanálisis de Wollman et al. que evalúan estas tres técnicas **(21)**.

Tabla 1. Comparación de los procedimientos de gastrostomía en porcentaje de éxito y complicaciones.

	Gastrostomía percutánea	Gastrostomía quirúrgica	Gastrostomía radiología
Pacientes (N.º) 4194		721	837
Éxito (%)	96	100	99
Mortalidad (%)	0,5	2,5	0,9
Complicaciones (%)	5,9	9	7,8

Fuente: adaptada de (21).

En conclusión, la gastrostomía percutánea endoscópica desde 1980 ha tenido una aceptación para proporcionar alimentación enteral a pacientes con mala ingesta calórica en todo el mundo, teniendo un sistema gastrointestinal funcional. Se deben tener en cuenta las indicaciones, contraindicaciones, tipo de técnica y cuidados posteriores para garantizar el éxito de la nutrición.

Referencias

1. DiSario J, Baskin W, Brown R, DeLegge MH, Fang JC, Ginsberg GG, et al. Endoscopic approaches to enteral nutritional support. Gastrointest Endosc. 2002;55(7):901-8. Doi: http://doi.org/cc875p.

2. Allison MC, Sandoe JAT, Tighe R, Simpson IA, Hall RJ, Elliott TSJ. Antibiotic prophylaxis in gastrointestinal endoscopy. Gut. 2009;58(6):869-80. Doi: http://doi.org/cjtmf9.

3. Rahnemai-Azar AA, Rahnemaiazar AA, Naghshizadian R, Kurtz A, Farkas DT. Percutaneous endoscopic gastrostomy: Indications, technique, complications and management. World J Gastroenterol. 2014;20(24):7739-51. Doi: http://doi.org/f58bbn.

4. Pearce CB, Duncan H. Enteral feeding. Nasogastric, nasojejunal, percutaneous endoscopic gastrostomy, or jejunostomy: its indications and limitations. Postgrad Med J. 2002;78(918):198-204. Doi: http://doi.org/bdhcdz.

5. Gauderer MW, Ponsky JL, Izant RJ. Gastrostomy without laparotomy: a percutaneous endoscopic technique. J Pediatr Surg. 1980;15(6):872-5. Doi: http://doi.org/frrpvz.

6. Russell TR. Brotman M., Norris F. Percutaneous gastrostomy a new simplied and costeffective technique. Am J Surg. 1984;148(1):132-7. Doi: http://doi.org/dbh9c5.

7. Rendall K, Pichard C, Louis SM, Reny JL. Enteral nutrition: Nasogastric tube or percutaneous endoscopic gastrostomy? Rev Med Suisse. 2012;8(358):1972-4.

8. Jain NK, Larson DE, Schroeder KW, Burton DD, Cannon KP, Thompson RL, et al. Antibiotic prophylaxis for percutaneous endoscopic gastrostomy: a prospective randomized controlled clinical trial. Ann Intern Med. 1987;107(6):824-8.

9. Jafri NS, Mahid SS, Minor KS, Idstein SR, Hornung CA, Galandiuk S. Meta-analysis: antibiotic prophylaxis to prevent peristomal infection following percutaneous endoscopic gastrostomy. Aliment Pharmacol Ther. 2007;25(6):647-56. Doi: http://doi.org/fcc8b2.

10. Hirota WK, Petersen K, Baron TH, Goldstein JL, Jacobson BC, Leighton JA, et al. Guidelines for antibiotic prophylaxis for GI endoscopy. Gastrointes Endos. 2003;58(4):475-82. Doi: http://doi.org/btbqcd.

11. McClave SA, Ritchie CS. The Role of Endoscopically placed feeding or decompression tubes. Gastroenterol Clin N Am. 2006;35(1):83-100. Doi: http://doi.org/d93fkx.

12. Foutch PG, Woods CA, Talbert GA, Sanowski RA. A critical analysis of the Sacks-Vine gastrostomy tube: a review of 120 consecutive procedures. Am J Gastro. 1988;83(8):812-5.

13. Russell TR, Brotman M, Norris F. Percutaneous gastrostomy. A new simplified and cost-effective technique. 1984;148(1):132-7. Doi: http://doi.org/dbh9c5.

14. Rumalla A, Baron TH. Results of direct percutaneous endoscopic jejunostomy, an alternative method for providing jejunal feeding. Mayo Clin Proc. 2000;75(8):807-10. Doi: http://doi.org/bwcgf4.

15. Shike M, Latkany L. Directed percutaneous jejunostomy. Gastrointest Endosc Clin N Am. 1998;8:569-80.

16. Mellert J, Naruhn MB, Grund KE, Becker HD. Directendoscopic percutaneous jejunostomy (EPJ). Surg Endosc. 1994;8(8):867-70. Doi: http://doi.org/djwqc8.

17. Fernández JA. Gastrostomía endoscópica medicina basada en la evidencia. Guía de manejo

en gastroenterología. Asociación Colombiana de Gastroenterología.

18. Zopf Y, Maiss J, Konturek P, Rabe C, Hahn EG, Schwab D. Predictive factors of mortality after PEG insertion: guidance for clinical practice. JPEN J Parenter Enteral Nutr. 2011;35(1):50-5. Doi: http://doi.org/bxfxns.

19. Heyland DK, Drover JW, MacDonald S, Novak F, Lam M. Efect of postpyloric feeding on gastroesophageal regurgitation and pulmonary microaspiration: results of a randomized controlled trial. Crit Care Med. 2001;29(8):1495-501.

20. Arora G, Gupta S, Rockey D. Gastrostomy score for 30-day mortality: good start but way to go. Gastrointest Endosc. 2012;76(1):224-5. Doi: http://doi.org/f2h2rg.

21. Miller RE, Castlemain B, Lacqua FJ, Kotler DP. Percutaneous endoscopic gastrostomy. Results in 316 patients and review of literatura. Surg Endosc. 1989;3(4):186-9. Doi: http://doi.org/b268bw.

Resección endoscópica en lesiones gástricas

Fabián Emura Perlaza
Hiroyuki Ono

Introducción

El cáncer gástrico temprano (CGT) está limitado a invasión en la mucosa o submucosa con o sin compromiso de los ganglios linfáticos regionales **(1)**. Su incidencia varía entre países y su alta detección depende en parte del análisis sistemático de las regiones gástricas durante la endoscopia, del uso de la cromoendoscopia, de la experiencia del examinador y del uso de endoscopios de alta definición **(2)**. Aunque en Japón el CGT ha alcanzado cifras hasta del 60 % de todos los especímenes resecados en el Centro Nacional de Cáncer de Tokyo **(3),** su incidencia aún es muy baja en otros países con alta incidencia de la enfermedad **(4,5).**

Debido a la rápida diseminación de la experiencia japonesa en occidente, es necesario que, no solamente la técnica endoscópica, sino también las estrictas indicaciones y los criterios de curabilidad sean correctamente aplicados. Esto proveerá el más adecuado manejo del paciente y facilitará la comparación de datos interinstitucionales a largo plazo. El propósito de este capítulo es revisar las correctas indicaciones de la resección endoscópica (RE) para el CGT, la importancia del detallado análisis histopatológico y las ventajas y desventajas de los diferentes métodos de RE.

Lesiones gástricas premalignas

Estudios prospectivos a largo plazo han demostrado que existe una evolución natural del cáncer gástrico de tipo intestinal, desde neoplasia gástrica no-invasiva (indefinido para displasia, displasia de bajo grado, displasia de alto grado) hasta neoplasia gástrica invasiva y, por lo tanto, existe un claro beneficio en no sólo la identificación de lesiones precursoras, sino también en su seguimiento endoscópico y tratamiento **(6,7)**.

Lesiones indefinidas para neoplasia no invasiva

No es infrecuente que la histopatología reporte "indefinido para neoplasia no invasiva". En estos casos, la no precisión histopatológica se debe usualmente a inflamación concomitante aguda o crónica, producida por infección debida al *Helicobacter pylori.* En estos casos, se recomienda la erradicación de la bacteria, con el objetivo de disminuir el componente inflamatorio de los cambios epiteliales. Una endoscopia de seguimiento con biopsia debe ser programada para recategorización de la lesión mucosa en una de varias opciones diferentes: desaparición, persistencia, displasia de bajo grado o displasia de alto grado **(8,9)**. En estos casos, también se recomienda la suspensión temporal de fármacos como esteroides, analgésicos tipo aspirina u otros antiinflamatorios no esteroideos.

Lesiones con displasia de bajo grado

La progresión de las lesiones gástricas con displasia de bajo grado fue evaluada prospectivamente por Rugge et al. **(10)**. Este estudio demostró que

en 48 de 90 (53,3 %) pacientes se observó regresión (desaparición) de la lesión. Se encontró persistencia en 28 (31,1 %) casos y progresión a displasia de alto grado en 6 (6,6 %) pacientes. En 8 (8,8 %) casos, la displasia de bajo grado progresó a cáncer gástrico después de un promedio de 48 meses de seguimiento. Desde el punto de vista costo/beneficio, este estudio recomienda seguimiento endoscópico a todos los casos con displasia de bajo grado.

El fundamento para el tratamiento endoscópico del CGT

La posibilidad de tratamiento endoscópico con intención curativa en pacientes con CGT se inició con el estudio japonés realizado en el Centro Nacional de Cáncer y el Instituto de Cáncer de Tokyo, que definió las lesiones tumorales apropiadas para RE **(11).** Este estudio analizó retrospectivamente 5.265 pacientes con CGT, a quienes se les realizó gastrectomía más disección de ganglios linfáticos, con el objeto de determinar las variables clínico-patológicas asociadas a metástasis en ganglios regionales. Ninguno de los 1.230 casos de CGT bien diferenciados < 30 mm, con o sin úlcera, fueron asociados a metástasis (95 %, IC, 0-0,3 %). Ninguno de los 929 casos de CGT sin úlcera fueron asociados a compromiso nodal (95 %, IC, 0-0,4 %). En adición, ninguno de los 145 casos de CGT diferenciados < 30 mm sin compromiso linfático o venoso, en los que la profundidad de la invasión era mucosa (m) o submucosa hasta 500 µm (Sm1), fueron asociados con metástasis (95 %, IC, 0-0,25 %).

En otro estudio, analizando solamente adenocarcinomas invadiendo hasta la capa submucosa (Sm) se demostró que en las lesiones < 30 mm, bien diferenciadas, sin invasión linfovascular e invadiendo solamente hasta la porción superficial de la submucosa (Sm1), el riesgo de invasión a ganglios linfáticos regionales fue casi cero (95 %, IC, 0-3,1 %). Con base en estos estudios, se puede concluir que la gastrectomía con linfadenectomía es exagerada e innecesaria para lesiones que invadan la mucosa o la Sm1 y cumplan los criterios anteriores **(12)**.

Por otra parte, la experiencia en observar lesiones tempranas durante endoscopia de tamización ha permitido identificar hallazgos endoscópicos relacionados con la profundidad de la invasión (pliegues convergentes, componente IIc, sangrado fácil, cambio de forma con cambio de presión, dureza). La ausencia endoscópica de estos signos de invasión en la Sm2 es considerada también una de las indicaciones para RE en CGT **(13)**.

En algunas lesiones adenomatosas con displasia de bajo grado, que tienen apariencia de CGT por su componente tipo IIa, IIa-IIc, estaría potencialmente indicado el tratamiento endoscópico. Las indicaciones actuales extendidas para la RE se describen en la Tabla 1.

Tabla 1. Indicaciones extendidas de resección endoscópica (RE) para cáncer gástrico temprano.

1	Adenocarcinoma bien o moderadamente diferenciado
2	Cualquier tamaño sin ulceración
3	Diámetro < 30 mm con ulceración
4	Invasión Sm1 < 30 mm
5	Ausencia endoscópica de signos de invasión Sm2

Fuente: modificado de (38).

Utilidad de la cromoendoscopia antes y durante resección endoscópica

La utilidad de las tinciones en endoscopia digestiva ha sido ampliamente reportada **(14,15)**. El uso de azul de metileno ha sido relacionado con riesgo de daño al ADN, por lo que su uso no es frecuente **(16,17).** En Japón, el colorante más usado antes y durante la RE es la tinción vital índigo carmín, que no se absorbe y no es tóxica. El índigo carmín (0,2-0,3 %) ha demostrado su utilidad en endoscopia al aumentar la detección de CGT, facilitar la estimación endoscópica de la profundidad de la lesión y determinar con precisión los bordes de la lesión, facilitando la marcación peritumoral (*marking)* **(18,19)** (Figura 1a). Se recomienda el uso de 3 mL de índigo carmín al 0,25 %, que son aplicados dentro del lumen gástrico, usando una

jeringa desechable de 20 mL (Figura 1b). Durante la RE, el índigo carmín es usado como componente de la solución inyectada para "levantar" la submucosa, permitiendo la adecuada observación y diferenciación con la capa muscular.

Figura 1. Índigo carmín. a. Frasco al 0,25 % para *spray* superficial (Chromoendoscopia®, Colombia); b. Técnica de aplicación de índigo carmín usando una jeringa de 20 mL.

Soluciones para levantar la submucosa

La solución salina natural (SSN) es la solución más comúnmente usada para la inyección en la submucosa, pero es limitada al no mantener una adecuada elevación en lesiones planas y grandes. Varios tipos de soluciones usadas en modelos experimentales han sido reportadas **(20)**. Clínicamente, el glicerol (Chugai Pharmaceutical Co., Tokyo, Japón) ha demostrado ser más útil para la RE de lesiones grandes tipo tumor de diseminación lateral (LST) en el colon y recto **(21,22)**.

Métodos de resección endoscópica (RE)

Varias técnicas de RE para CGT han sido descritas en la literatura. En esta sección describiremos las técnicas de uso más frecuente.

Mucosectomía

También conocida como resección endoscópica de la mucosa, la mucosectomía es mínimamente invasiva y segura, pero insuficiente para el tratamiento de lesiones > 15 mm. Usualmente, utiliza una solución en la submucosa para levantar la mucosa; la más frecuentemente usada es la SSN. El riesgo de realizar una resección en fragmentos (piecemeal) es alta debido a las limitaciones técnicas de la mucosectomía estándar. Entre las limitaciones de la mucosectomía en fragmentos están el aumento en la recurrencia local y la difícil estimación de la extensión tumoral en el análisis histopatológico, lo que dificulta la precisión del diagnóstico final **(23).**

Mucosectomía con Cap

La mucosectomía con Cap es técnicamente simple y ha sido usada primariamente en el tratamiento de cáncer temprano de esófago **(24,25)**. Requiere un plástico transparente que es fijado al extremo distal del endoscopio. Diferentes tamaños son comercialmente disponibles de acuerdo con el diámetro del endoscopio (Olympus América, Inc., Melville, N.Y.) Técnicamente, se recomienda iniciar con la marcación perilesional seguida de la fijación del asa de polipectomía (SD-221L-25 o SD-7P-1, Olympus América Inc., Melville, N.Y) en la hendidura del anillo del Cap y, posteriormente, la aplicación de succión, introduciendo así la lesión dentro del Cap. Finalmente, después de estrangular la lesión con el asa, la succión es liberada y, con la aplicación de corriente electroquirúrgica, se reseca la lesión. Dentro de las limitaciones se encuentra su insuficiencia para lesiones > 15 mm, que la succión y el estrangulamiento de la lesión

con el asa a veces toma tiempo y el tamaño/profundidad de la resección es succión-dependiente.

Mucosectomía con ligadura

La mucosectomía con ligadura es una técnica de RE simple y segura. Usa un set estándar para ligadura de várices esofágicas, que se adapta al endoscopio **(26)**. El tamaño máximo para hacer una resección en bloque con bordes libres es entre 10 y 15 mm, por lo que se recomienda que lesiones más grandes sean tratadas con disección endoscópica de la submucosa (DES). Después de marcar la periferia de la lesión, el endoscopio es retirado para ajustar el portaligaduras a su extremo distal. Luego de ligar la lesión con o sin previa inyección en la submucosa, se realiza polipectomía estándar con asa (Figura 2) **(27).** Sus limitaciones incluyen la insuficiencia para lesión > 15 mm, más pasos que las otras técnicas y que el adecuado posicionamiento de la banda alrededor de la lesión no siempre es fácil.

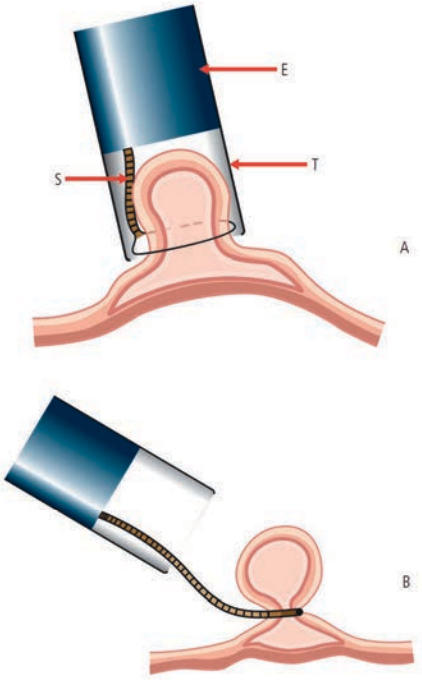

Figura 2. Técnica de Mucosectomía con Cap. a. El endoscopio (E) se aproxima a la lesión y la succiona dentro del Cap transparente (T) quedando por dentro del asa (S); b. La lesión es estrangulada y resecada con corriente electroquirúrgica.
Fuente: modificado de (25).

Strip Biopsy (técnica de levante y corte)

La Strip Biopsy es una técnica endoscópica relativamente simple, originalmente descrita por Tada et al. **(28)**, que requiere un endoscopio de dos canales. Después de la marcación de la lesión e inyección en la submucosa, el asa de polipectomía y el fórceps son avanzados a través de los dos canales. Antes de hacer contacto con la lesión, el fórceps pasa por el asa entreabierta. Después de levantar la lesión con el fórceps, el asa de polipectomía es colocada suavemente alrededor de la lesión, cuidando que todos los puntos de marcación queden por dentro. Finalmente, el asa es cerrada y la resección realizada **(29,30)** (Figura 3). Sus principales limitaciones son que necesita un endoscopio de dos canales y dos operadores, además de tener mayor frecuencia de resecciones incompletas comparada con la DES **(31)**.

Figura 3. Elementos para mucosectomía con ligadura. a. Set estándar para ligadura que se adapta al canal de trabajo del endoscopio; b. Portaligaduras igual al que se usa en ligadura de várices esofágicas.

Disección endoscópica de la submucosa (DES)

Un nuevo desarrollo en la técnica endoscópica es la disección bajo visión directa de la capa submucosa con bisturí endoscópico, procedimiento conocido como "disección endoscópica de la submucosa" (DES). Esta técnica permite la resección en bloque de tumores grandes, no es necesariamente limitada por el tamaño de la lesión y ha reemplazado a la cirugía convencional (gastrectomía) en el tratamiento de ciertos estadios del CGT-T1. El primer bisturí endoscópico para el tratamiento del CGT fue el IT-Knife2 31 (Olympus, Japón), desarrollado por Hosokawa y Ono en 1995. Los primeros reportes en inglés de su utilidad clínica datan de 1999 **(32)** y desde entonces se han obtenido muy buenos resultados con su uso **(3)**. Actualmente, el IT-Knife2 es probablemente el bisturí endoscópico más usado en Japón, pero su uso es limitado en occidente debido a la escasa disponibilidad comercial (Figura 4). Posterior al IT-Knife 2, otros bisturíes han sido reportados **(33,34)**. Todos son útiles en manos expertas y su escogencia está determinada por la experiencia y habilidad del cirujano.

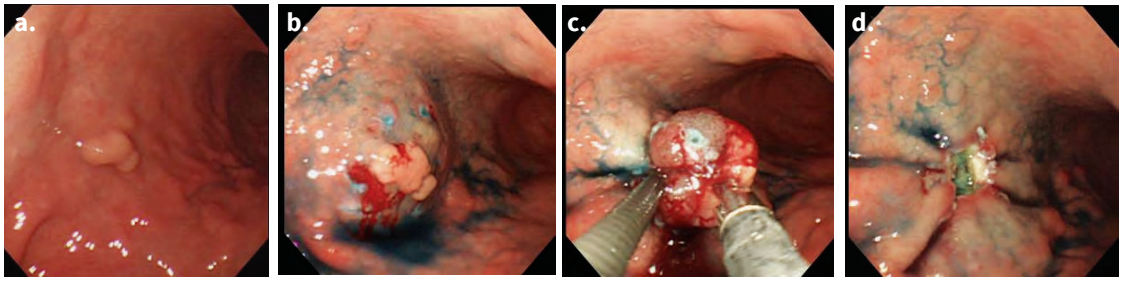

Figura 4. Método de Strip Biopsy. a. Lesión superficial levantada tipo Is en tercio distal del cuerpo, cara anterior; b. Marcación e inyección en la submucosa con SSN; c. Tracción y cierre del asa de polipectomía; d. Área post-resección.

A lo más extenso de nuestro conocimiento, la primera DES para CGT con resultado curable en Colombia fue realizada en el año 2007 **(35)**. Esta lesión macroscópicamente fue clasificada como IIa-IIc de 14 mm, y la biopsia reveló displasia de alto grado, localizada en el antro. Se realizó DES en bloque con el IT-Knife2 bajo sedación endovenosa y de forma ambulatoria. El tiempo quirúrgico fue de 40 minutos y el tamaño promedio del espécimen resecado fue de 20 mm. No hubo complicaciones perioperatorias. Histopatológicamente, se evidenció invasión tumoral limitada a la capa intramucosa (displasia de alto grado), ausencia de invasión linfovascular y bordes de resección horizontales libres de invasión (Figura 5).

Las limitaciones de la DES incluyen una más alta incidencia de complicaciones (perforación y sangrado), comparada con la mucosectomía; además, requiere experiencia y habilidad endoscópica de alto nivel **(36)**.



Figura 5. Bisturí endoscópico. a. Bisturí endoscópico tipo IT Knife2, desarrollado por Ono et ál. (31), que consiste en una esfera de cerámica blanca de 2,2 mm (que minimiza el riesgo de perforación), una hoja de corte de 4 mm de longitud y tres hojas cortas de 0,7 mm, localizadas por detrás de la esfera, que facilitan rapidez en la disección, corte circunferencial y haemostasia (KD-611L; Olympus, Japón); b. Bisturí de punta convencional.

Por otra parte, las complicaciones de la DES más frecuentes son sangrado inmediato, sangrado retardado y perforación **(3,37)**. En el estudio de Oda **(38)**, se evidenció sangrado inmediato en el 7 %; sangrado retardado en el 6 % y perforación en el 4 % de los casos; en todos estos casos, excepto uno, se realizó tratamiento endoscópico con éxito **(38)**. En otra serie publicada por Ono **(3)**, todos los sangrados fueron controlados endoscópicamente con electrocoagulación, clips metálicos y solución de trombina roseada sobre la superficie de la lesión. Actualmente, perforación y sangrado secundarios a RE son manejados satisfactoriamente con clips metálicos **(37,39)**. La técnica de endoloop-clips podría profilácticamente evitar el sangrado retardado en RE grandes **(22)**.

Criterios de curabilidad post-resección

Un adecuado y minucioso análisis histopatológico del espécimen es determinante para obtener el correcto diagnóstico de la lesión y conocer la efectividad del tratamiento endoscópico. Además, es necesario reportar en la historia clínica e informar al paciente si la resección realizada fue completa, incompleta o no evaluable, por lo que la definición de estos términos se describe a continuación.

Resección completa

La resección completa ocurre cuando los bordes lateral y vertical están libres de tumor, se considera mínimo 1 mm de distancia entre el tumor y el margen sano. Esto corresponde aproximadamente a la longitud de 10 túbulos **(40)**.

Resección incompleta

Por su parte, la resección incompleta ocurre cuando se observan células tumorales comprometiendo cualquier margen de la lesión.

La resección no evaluable

La resección no evaluable ocurre cuando el margen no puede ser examinado histológicamente, debido al efecto de quemado por diatermia, a daño mecánico o por reconstrucción difícil secundaria a multifragmentación. El criterio de curabilidad está determinado por la presencia de factores histopatológicos relacionados con el riesgo de metástasis a ganglios linfáticos regionales. De otra parte, es también necesario consignar en la historia clínica e informar al paciente si la resección endoscópica fue curativa o no y si existe la necesidad de tratamiento adicional (Tabla 2).

Tabla 2. Criterios histopatológicos de curabilidad en resección endoscópica para cáncer gástrico temprano.

1. Carcinoma diferenciado.
2. No invasión linfovascular.
3. Carcinoma intramucoso de cualquier tamaño sin úlcera.
4. Carcinoma intramucoso ≤ 30 mm con úlcera.
5. Carcinoma submucoso superficial (Sm1) ≤ 30 mm.

Fuente: modificado de (38).

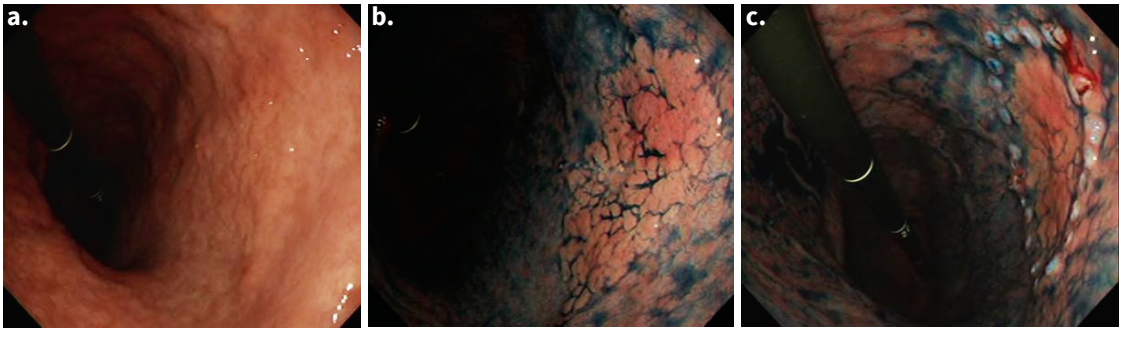

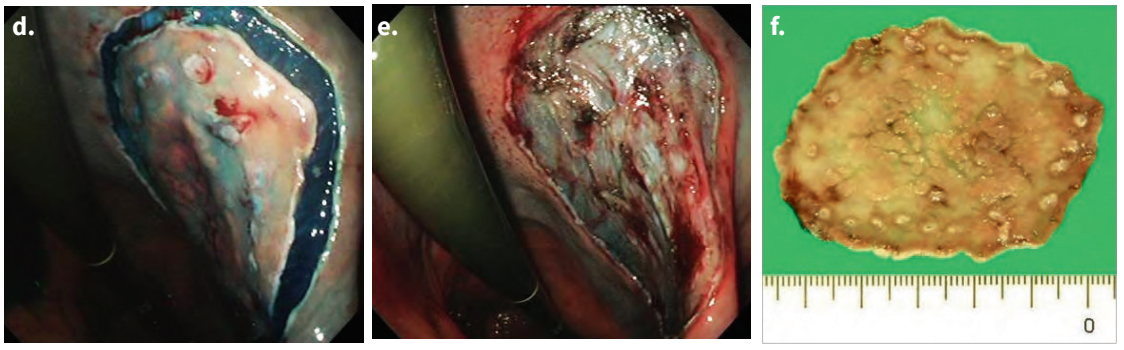

Figura 6. Técnica de disección endoscópica de la submucosa (DES). a. Irregularidad de la mucosa en la curva menor y cara posterior del tercio medio; b. Cromoendoscopia con índigo carmín 0,2 % que evidencia cáncer gástrico temprano tipo IIa, de 6 cm de diámetro; c. Marcación de la lesión; d. Incisión circunferencial con el IT-Knife, separando el tumor del tejido sano subyacente; e. El tumor es resecado dejando expuesta la capa muscular propia; f. Lesión resecada evidencia adenocarcinoma bien diferenciado sin úlcera y bordes laterales negativos.

Resultados de resección para CGT

Los resultados de RE para CGT son satisfactorios cuando los criterios de selección son estrictos, y serán más alentadores en la medida en que la tecnología en instrumentos y la experiencia aumente. Nosotros previamente reportamos un análisis prospectivo realizado en el Centro Nacional de Cáncer de Tokyo, con 479 RE por CGT en 445 pacientes **(3)**. Se encontró invasión de la submucosa en 74 (15 %) de 479 lesiones. De estas, 30 pacientes (40,5 %) fueron seguidos endoscópicamente y sin cirugía adicional, debido a invasión de la capa superficial de la submucosa (Sm1), edad avanzada, enfermedades concomitantes o rechazo del paciente al evento quirúrgico. Adicionalmente, se halló cáncer limitado a la mucosa en 405 (85 %) de 479 lesiones. De estas, 279 (69 %) fueron resecadas con márgenes negativos (resección completa). La tasa de resección endoscópica completa fue más baja cuando:

- Se realizó "strip biopsy" en vez de DES.
- Lesiones ≥ 20 mm.
- Lesiones localizadas en el tercio superior.

Este estudio demostró que la resección en bloque es preferible a la resección en fragmentos (piecemeal), no solamente porque produce más resecciones completas, sino también debido a que esta última dificulta la reconstrucción de la pieza en patología **(23)**. Es probable que la recurrencia local también pueda ser atribuida a inapropiada valoración histológica de los múltiples fragmentos del espécimen. Se observó recurrencia local en 5 (2 %) de 279 lesiones.

Como conclusión, este estudio realizó DES y mucosectomía, y recomienda la DES usando el IT-Knife para el tratamiento endoscópico del CGT, ya que con esta técnica se facilitó la resección en bloque de lesiones grandes, la tasa de resecciones completas fue > 90 % y la evaluación histológica más fácil. Nuestra experiencia sugiere que la RE puede ofrecer resultados de sobrevida comparables a la tradicional cirugía abierta, mientras exista una estricta adherencia a los criterios de inclusión.

En cuanto a las complicaciones, sangrado inmediato, sangrado retardado y perforación son las más frecuentes durante la RE **(3,36)**, que pueden ser manejadas satisfactoriamente con clips metálicos o escleroterapia con adrenalina en la mayoría de los casos **(37,39)**.

Finalmente, el éxito del tratamiento endoscópico para lesiones gástricas y, en consecuencia, el incremento en la sobrevida de los pacientes

depende del entendimiento de los conceptos fundamentales del cáncer temprano, las bases y diferencias de las técnicas endoscópicas, su nomenclatura y los criterios de curabilidad de la resección endoscópica **(41)**.

Referencias

1. Nakamura K, Ueyama T, Yao T, Xuan ZX, Ambe K, Adachi Y, et al. Pathology and prognosis of gastric carcinoma. Findings in 10.000 patients who underwent primary gastrectomy. Cancer. 1992;70(5):1030-7. Doi: http://doi.org/dvmpb2.

2. Emura F, Gralnek I, Sano Y. Improving early detection of gastric cancer: a novel systematic alphanumeric-coded endoscopic approach. Rev Gastroenterol Peru. 2013; 33(1):52-8. Disponible en: https://goo.gl/wZUNCr.

3. Ono H, Kondo H, Gotoda T, Shirao K, Yamaguchi H, Saito D, et al. Endoscopic mucosal resection for treatment of early gastric cancer. Gut. 2001;48(2):225-9. Doi: http://doi.org/c4snvw

4. Castaño R, Escobar J, Villamizar J, Oliveros R, Muñoz A, Valbuena J, et al. Carcinoma gástrico temprano: evaluación de una serie de 109 pacientes. Rev Col de Cir. 1998:13;229-35. Disponible en: https://goo.gl/Xi5D8k.

5. Llorens P. Gastric Cancer in Chile. Gastrointest Endosc. 1999,49(3 Pt 1):408-11.

6. Weinstein WM, Goldstein NS. Gastric dysplasia and its management. Gastroenterology. 1994;107(5):1543-5. Disponible en: https://goo.gl/jaz545.

7. Plummer M, Buiatti E, López G, Peraza S, Vivas J, Oliver W, et al. Histological diagnosis of precancerous lesions of the stomach: a reliability study. Int J Epidemiol. 1997;26(4):716-20. Disponible en: https://goo.gl/EnfgRS.

8. Rugge M, Correa P, Dixon MF, Hattori T, Leandro G, Lewin K, et al. Gastric dysplasia: the Padova international classification. Am J Surg Pathol. 2000;24(2):167-76. Disponible en: https://goo.gl/S4otiD.

9. Riddell RH, Goldman H, Ransohoff DF, Appelman HD, Fenoglio CM, Haggitt RC, et al. Dysplasia in inflammatory bowel disease: standardized classification with provisional clinical applications. Hum Pathol. 1983;14(11):931-68. Doi: http://doi.org/cjs6kb.

10. Rugge M, Cassaro M, Di Mario F, Leo G, Leandro G, Russo VM, et al. The long term outcome of gastric non. invasive neoplasia. Gut. 2003; 52(8):1111-6. Disponible en: https://goo.gl/gZqDDq.

11. Gotoda T, Yanagisawa A, Sasako M, Ono H, Nakanishi Y, Shimoda T, et al. Incidence of lymph node metastasis from early gastric cancer: estimation with large number of cases at two large centers. Gastric Cancer. 2000;3(4):219-25. Disponible en: https://goo.gl/ZysYFZ.

12. Gotoda T, Sasako M, Ono H, Katai H, Sano T, Shimoda T. Evaluation of the necessity for gastrectomy with lymph node dissection for patients with submucosal invasive gastric cancer. Br J Surg. 2001;88(3):444-9. Doi: http://doi.org/b7pb7m.

13. Sano T, Okuyama Y, Kobori O, Shimizu T, Morioka Y. Early gastric cancer; endoscopic diagnosis of depth of invasion. Dig Dis Sci. 1990;35(11):1340-4.

14. Fujii T, Hasegawa RT, Saito Y, Fleischer D, Saito Y, Sano Y, et al. Chromoscopy during colonoscopy. Endoscopy. 2001;33(12):1036-41. Doi: http://doi.org/b89k.

15. Oliveros R. Cromoendoscopia. Guía de manejo. Rev Col de Gastroenterol. 1999;14: 237-41.

16. Hardie LJ, Olliver JR, Wild CP, Dexter S, Sahay P. Chromoendoscopy with methylene blue and the risk of DNA damage. Gastroenterology. 2004;126(2):623-4.

17. Olliver JR, Wild CP, Sahay P, Dexter S, Hardie LJ. Chromoendoscopy with methylene blue and associated DNA damage in Barrett's esophagus. Lancet.2003;362(9381):373-4. Doi: http://doi.org/fv2g2x.

18. Sano Y, Saito Y, Fu K-I, Matsuda T, Uraoka T, Kobayashi N, et al. Efficacy of magnifying chromoendoscopy for the differential diagnosis of colorectal lesions. Digest Endosc. 2005;17(2):105-10. Doi: http://doi.org/dhb7ws.

19. Emura F, Saito Y, Taniguchi M, Fujii T, Tagawa K, Yamakado M. Further validation of magnifying chromocolonoscopy for differentiating colorectal neoplastic polyps in a health screening center. J Gastroenterol Hepatol. 2007;22(11):1722-27. Doi: http://doi.org/dbwt8q.

20. Fujishiro M, Yahagi N, Kashimura K, Mizushima Y, Oka M, Enomoto S, et al. Comparison of various submucosal injection solutions for maintaining mucosal elevation during endoscopic mucosal resection. Endoscopy. 2004;36(7):579-83. Doi: http://doi.org/d5srq2.

21. Uraoka T, Fujii T, Saito Y, Sumiyoshi T, Emura F, Bhandari P, et al. Effectiveness of glycerol as a submucosal injection for EMR. Gastrointestinal Endoscopy 2005;61(6):736-40. Doi: http://doi.org/drhvj9.

22. Matsuda T, Fujii T, Emura F, Kozu T, Saito Y, Ikematsu H, et al. Complete closure of a large defect after EMR of a lateral spreading colorectal tumor when using a two-channel colonoscope. Gastrointest Endosc. 2004;60(5):836-8. Doi: http://doi.org/ck2tss.

23. Eguchi T, Gotoda T, Oda I, Hamanaka H, Hasuike N, Saito D. Is endoscopic one-piece mucosal resection essential for early gastric cancer? Digest Endosc. 2003;15:113-6. Doi: http://doi.org/fvjpxt.

24. Inoue H, Takeshita K, Hori H, Muraoka Y, Yoneshima H, Endo M. Endoscopic mucosal resection with a cap-fitted panendoscope for esophagus, stomach, and colon mucosal lesions. Gastrointest Endosc. 1993;39(1):58-62. Doi: http://doi.org/d37x85.

25. Tada M, Inoue H, Yabata E, Okabe S, Endo M. Colonic mucosal resection using a transparent cap-fitted endoscope. Gastrointest Endosc. 1996;44(1):63-5. Doi: http://doi.org/bfn4ss.

26. Suzuki Y, Hiraishi H, Kanke K, Watanabe H, Ueno N, Ishida M, et al. Treatment of gastric tumors by endoscopic mucosal resection with a ligating device. Gastrointest Endosc. 1999;49(2):192-9. Doi: http://doi.org/d4hbpr.

27. Ell C, May A, Gossner L, Pech O, Günter E, Mayer G, et al. Endoscopic mucosal resection of early cancer and high-grade dysplasia in Barrett's esophagus. Gastroenterology. 2000;118(4):670-7. Doi: http://doi.org/bh6vr6.

28. Tada M, Shimada M, Murakami F, Mizumachi M, Arima K, Yanai H, et al. Development of the strip-off biopsy. Gastroenterol Endosc. 1984;26(6):833-9. Doi: http://doi.org/cb77.

29. Karita M, Tada M, Okita K. The successive strip biopsy partial resection technique for large early gastric and colon cancers. Gastrointest Endosc. 1992;38(2):174-8. Doi: http://doi.org/fwzz2p.

30. Karita M, Tada M, Okita K, Kodama T. Endoscopic therapy for early colon cancer: the strip biopsy resection technique. Gastrointest Endosc. 1991;37(2):128-32. Doi: http://doi.org/b9tw62.

31. Ono H, Hasuike N, Inui T, Takizawa K, Ikehara H, Yamaguchi Y, et al. Usefulness of a novel electrosurgical knife, the insulation-tipped diathermic knife-2, for endoscopic submucosal dissection of early gastric cancer. Gastric Cancer. 2008;11(1):47-52. Doi: http://doi.org/dcsjbm.

32. Gotoda T, Kondo H, Ono H, Yamaguchi H, Saito D, Yokota T. A new endoscopic mucosal re-

section procedure using an insulation tipped diathermic knife for rectal flat lesions. Gastrointestinal Endosc. 1999;50(4):560-3. Doi: http://doi.org/ccmgc7.

33. Kodashima S, Fujishiro M, Yahagi N, Kakushima N, Omata M. Endoscopic submucosal dissection using flexknife. J Clin Gastroenterol. 2006;40(5):378-84.

34. Oyama T, Tomori A, Hotta K, Morita S, Kominato K, Tanaka M, et al. Endoscopic submucosal dissection of early esophageal cancer. Clin Gastroenterol Hepatol. 2005;3(7 Suppl 1):S67-70. Doi: http://doi.org/djz99r.

35. Emura F, Mejía J, Mejía M, Osorio C, Hernández C, González I, et al. Utilidad de la cromoendoscopia sistemática en el diagnóstico del cáncer temprano y lesiones gástricas premalignas: Resultado de dos campañas masivas consecutivas de tamización en Colombia (2006-2007). Rev Col Gastroenterol. 2010;25(1):19-30. Doi: https://goo.gl/m2U5GC.

36. Gotoda T. Endoscopic resection of early gastric cancer. Gastric Cancer. 2007;10(1):1-11. Doi: http://doi.org/fv8f94.

37. Minami S, Gotoda T, Ono H, Oda I, Hamanaka H. Complete endoscopic closure of gastric perforation induced by endoscopic resection of early gastric cancer using endoclips can prevent surgery. Gastrointest Endosc. 2006;63(4):596-601. Doi: http://doi.org/d774rs.

38. Oda I, Gotoda T, Hamanaka H, Egushi T, Saito Y, Matsuda T, et al. Endoscopic submucosal resection for early gastric cancer: Technical feasibility, operation time and complications from a large consecutive series. Digest Endosc. 2005;17(1):54-7. Doi: http://doi.org/dnd7zq.

39. Parra-Blanco A, Kaminaga N, Kojima T, Endo Y, Uragami N, Okawa N, et al. Hemo-clipping for post-polypectomy and post-biopsy colonic bleeding. Gastrointest Endosc. 2000;51(1):37-41. Doi: http://doi.org/dzvq32.

40. Japanese Gastric Cancer Association. Japanese classification of gastric carcinoma, 2nd English Ed. Gastric Cancer. 1998;1:10-24.

41. Emura F, Oda I. Diagnóstico y tratamiento endoscópico del cáncer gástrico estado 0: ¿Qué hacer para que aumente más? Rev Col Gastroenterol. 2009;24(4):333-5. Disponible en: https://goo.gl/VnuSzQ.

Colonoscopia diagnóstica

CAPÍTULO 6

Dr. Diego Mauricio Aponte Martín
Coeditor

Indicacionones y **contraindicaciones**

Johana Paipilla Sierra
Diego Mauricio Aponte Martín

Si se considera que el cáncer colorrectal es el tercer cáncer más frecuente en hombres y el segundo más frecuente en mujeres a nivel mundial (17,2 por cada 100 000 habitantes), se puede entender por qué dentro de las políticas de salud pública de muchos países se encuentra el tamizaje de esta patología **(1)**.

Aunque se trata de una patología más prevalente en regiones desarrolladas, en América del Sur, el cáncer colorrectal ocupa el quinto lugar de incidencia entre los canceres. Específicamente, en Colombia llega al cuarto lugar, donde logra tasas de mortalidad de 6,5 y 6,0 por 100 000 habitantes para hombres y mujeres, respectivamente, según información que presento Globocan entre 1981 y 1996 **(1)**. *La distribución también esta sectorizada, es mayor en los departamentos centrales del país donde se evidencia mayores índices de obesidad, sedentarismo y consumo de grasas saturadas* **(2)**.

Un estudio publicado por Ángel et al., en 2004, donde se realizaron proyecciones de patologías oncológicas, concluyó que el cáncer colorrectal se igualaría en incidencia con el cáncer gástrico en Colombia para el año 2045 **(3)**.

La reducción en la mortalidad del cáncer colorrectal se relaciona con su diagnóstico temprano **(4)**; mientras la reducción en su incidencia se asocia con el tratamiento de los pólipos adenomatosos, los cuales son considerados el primer eslabón de la cadena adenoma–carcinoma. Algunas de las pruebas disponibles para la tamización del cáncer de colon son la sangre oculta en heces, la colonoscopia total, pruebas combinadas como la rectosigmoidoscopia con sangre oculta en heces, el colon por enema, la capsula endoscópica **(5,6)** y la colonoscopia virtual, la cual no se recomienda en el país para tamización de cáncer colorrectal y sólo se sugiere cuando el paciente no acepta la colonoscopia, está contraindicada o fue incompleta **(7)**.

La colonoscopia es la prueba de tamizaje más usada en EE.UU (3,3 millones por año), ya que una adecuada preparación disminuye tiempo de procedimiento y disminuye costos, así como una adecuada inspección mejora la tasa de detección de adenomas, lo cual es importante para que los tiempos de vigilancia en realidad sean seguros. Sin embargo, algunos estudios muestran que incluso cumpliendo los requisitos de calidad en colonoscopia, esta es menos efectiva en prevenir el cáncer de colon proximal al ángulo esplénico por razones entre las cuales están: inadecuada preparación, adenomas resecados de forma incompleta o no vistos, lesiones pequeñas y pólipos sésiles **(8)**.

La calidad de la colonoscopia está definida por indicadores preprocedimiento, durante el procedimiento y posprocedimiento. De esta manera, permiten evaluar la calidad preprocedimiento; por lo que fueron llevadas a un consenso en 2012 donde la ASGE las delimitó y especificó de la siguiente manera **(9)**:

1. Alteraciones en otros estudios de imagen como enema de bario.
2. Evaluación de hematoquecia y melenas cuan-

do se descartó causa alta de sangrado.
3. Sangre oculta positiva.
4. Anemia por déficit de hierro.
5. Detección y vigilancia de neoplasia de colon (Figura 1 y 2).
6. Detección en pacientes asintomáticos con riesgo de cáncer.
7. Evaluación completa en paciente con pólipos neoplásicos (Figura 3).
8. Resección de lesiones sincrónicas al momento de la resección curativa de cáncer o después de la colonoscopia al año si el examen es normal, o a los 3 años y luego a los 5 años para detección de cáncer metacrónico.
9. Vigilancia de pacientes con pólipos neoplásicos.
10. Vigilancia de pacientes con antecedentes familiares.
11. Vigilancia de displasia en paciente con enfermedad inflamatoria intestinal.
12. Vigilancia de actividad de enfermedad inflamatoria intestinal.
13. Estudio de diarrea (Figura 4).
14. Tratamiento de malformaciones vasculares, úlceras, neoplasia o sitios pospolipectomia que sangran.
15. Evaluación de anastomosis colónicas.
16. Manejo de complicaciones como estenosis benignas.
17. Tratamiento de neoplasias estenosantes.
18. Marcación de neoplasias para dar manejo quirúrgico.
19. Extracción de cuerpos extraños o ablación de lesiones.

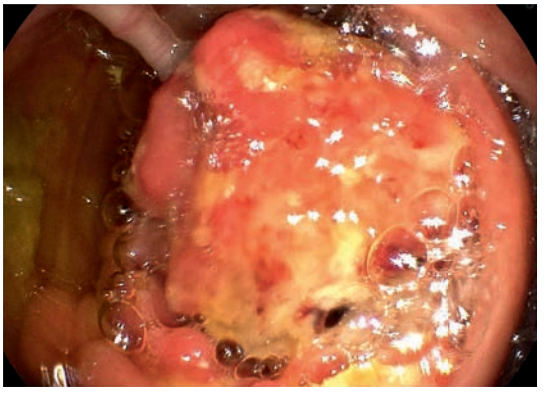

Figura 1. Adenocarcinoma de colon derecho.
Fuente: propiedad de los autores.

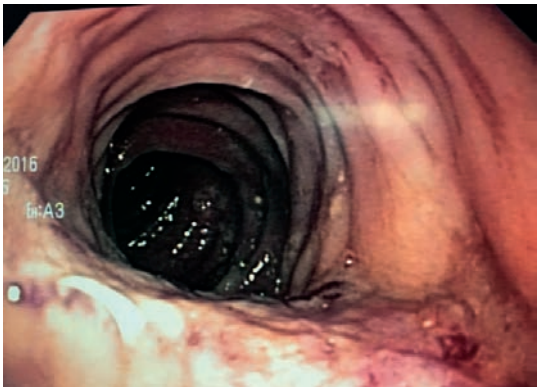

Figura 2. Adenocarcinoma de colon izquierdo.
Fuente: propiedad de los autores.

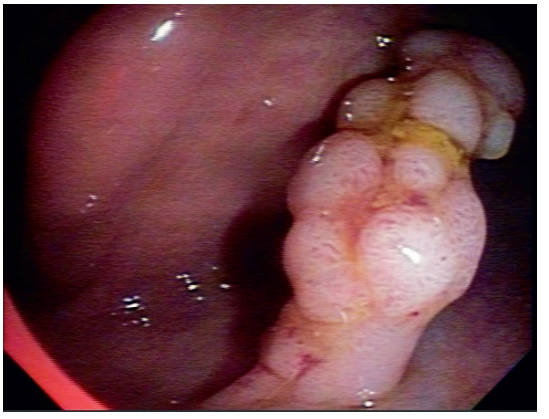

Figura 3. Pólipo colon trasverso adenomatubular con displasia de bajo grado.
Fuente: propiedad de los autores.

Figura 4. Colitis pseudomembranosa.
Fuente: propiedad de los autores.

Cuando se realiza la colonoscopia por razones apropiadas, se hacen diagnósticos relevantes que cambian las conductas clínicas en los pacientes **(10)**.

Las guías de práctica clínica para la tamización del cáncer colorrectal en el mostraron, con una evidencia fuerte a favor, que la colonoscopia es el primer examen de elección para la tamización en personas asintomáticas por encima de los 50 años **(7)**.

En un estudio de 2001, realizado por Arecio *et al*., se evidenció que en Colombia la colonoscopia es el método con mayor potencial para mostrar la causa del sangrado digestivo bajo, con una eficacia diagnóstica relativa del 58 % **(11)**.

En cuanto al estreñimiento, aunque las recomendaciones del consenso no lo especifican, es necesario resaltar que estos pacientes deben ser llevados a colonoscopia cuando además de la constipación cursan con sangrado manifiesto o sangre oculta en heces positiva, anemia por déficit de hierro, pérdida de peso, prolapso rectal, o cambio en el calibre de las heces **(12)**. Esto se basa en estudios que muestran asociación del estreñimiento con cáncer colorrectal (1,4 %) y adenomas (14,6 %) **(13)**.

Estas son las indicaciones para la realización de este estudio endoscópico, si bien este debe ser la primera opción para el tamizaje de cáncer colorrectal y su principal utilidad, también se debe tener en cuenta para el seguimiento del mismo, una vez se realiza la resección de adenomas o el manejo endoscópico de lesiones tempranas. Es de gran importancia tener claro los tiempos de intervalo entre el procedimiento inicial y los controles según sea el caso (Tabla1) **(14)**:

Tabla 1.

a. Riesgo aumentado: historia de pólipos en primera colonoscopia.

Categoría de riesgo	Tiempo para comenzar seguimiento	Recomendación
Pólipos rectales hiperplásicos	-	Colonoscopia
1–2 adenomas tubulares pequeños con displasia bajo grado	5–10 años posterior a la polipectomía	Colonoscopia
3–10 adenomas o 1 > 1 cm o cualquiera velloso o DAG	3 años después de polipectomía	Colonoscopia
> 10 adenomas en un examen	< 3 años después de la colonoscopia inicial	Colonoscopia
Adenoma sésil removido en piecemeal	2–6 meses (verificar remoción completa)	Colonoscopia

b. Riesgo aumentado: pacientes con cáncer colorrectal.

Categoría de riesgo	Tiempo para comenzar seguimiento	Recomendación
Cáncer de colon o recto	3–6 meses después si no hay metástasis irresecables durante la cirugía	Colonoscopia
Resección curativa de cáncer de colon o recto	1 año posterior a la cirugía	Colonoscopia

C. Riesgo aumentado: historia familiar.

Categoría de riesgo	Edad para comenzar seguimiento	Recomendación
Cáncer colorrectal o pólipos adenomatosos en familiar 1 grado < 60 años o 2 o más familiares de primer grado a cualquier edad	Edad 40 años o 10 años antes de la edad del caso más joven de la familia	Colonoscopia

d. Riesgo alto.

Categoría de riesgo	Edad para comenzar seguimiento	Recomendación
Diagnóstico o sospecha de FAP (Figura 5 y 6)	10–12 años	Pruebas genéticas
Diagnóstico de HNPCC	20–25 años o 10 años antes del caso más temprano en la familia	Colonoscopia cada 1–2 años
Colitis ulcerativa o enfermedad de Crohn (Figura 7 y 8)	El riesgo es importante 8 años después del inicio de pancolitis o 12–15 años después del inicio de colitis izquierda	Colonoscopia con biopsias

FAP: poliposis adenomatosa familiar (Figura 5); HNPCC: cáncer de colon no polipósico hereditario.
Fuente: adaptada de (14).

Figura 5. Poliposis adenomatosa familiar.
Fuente: propiedad de los autores.

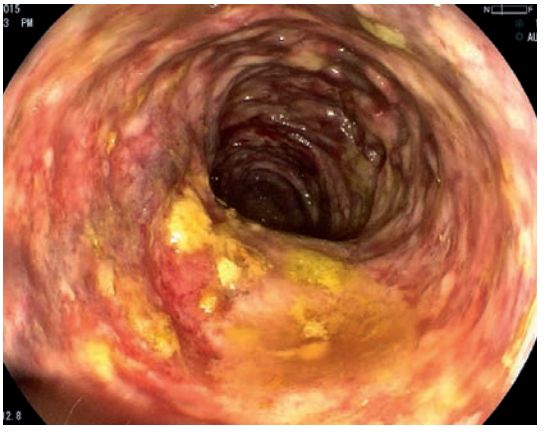

Figura 7. Colitis ulcerativa.
Fuente: propiedad de los autores.

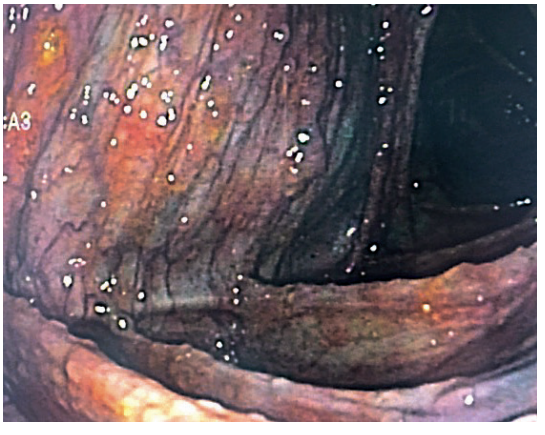

Figura 6. Poliposis adenomatosa familiar.
Fuente: propiedad de los autores.

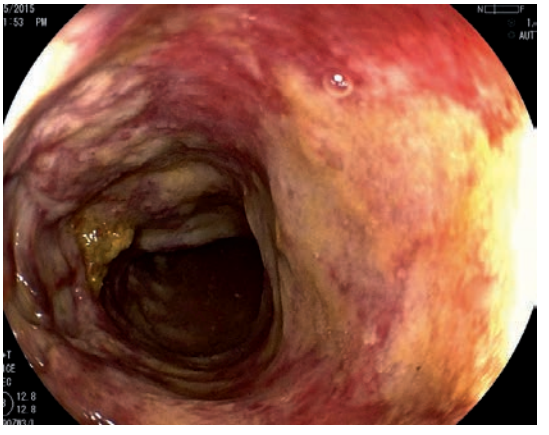

Figura 8. Colitis ulcerativa.
Fuente: propiedad de los autores.

Pero así como es importante reconocer las indicaciones del procedimiento, se debe conocer las contraindicaciones y, aunque ellas no están completamente establecidas, se pueden agrupar en dos grandes grupos **(12,15,16):**

Contraindicaciones absolutas

- Peritonitis
- Perforación intestinal
- Colitis tóxica
- Diverticulitis
- Obstrucción intestinal colónica completa

Contraindicaciones relativas

- Divertículos no complicados (Figura 9)
- Sangrado colónico masivo
- Inestabilidad hemodinámica
- Cirugía intestinal reciente
- Pobre aceptación de la vía oral
- Embarazo 2–3 trimestre
- TEP reciente
- Infarto agudo de miocardio reciente

Figura 9. Divertículos sin signos de complicación
Fuente: propiedad de los autores.

Otros de los indicadores de calidad preprocedimiento incluyen: frecuencia con la que es llenado el consentimiento informado, frecuencia con la que se realizan colonoscopias posterior a polipectomias y resecciones de cáncer, frecuencia con la que se hace seguimiento a la enfermedad inflamatoria intestinal (entre 7 y 20 años de la enfermedad se recomienda cada 2–3 años) **(9)**.

Dentro de los indicadores de calidad intraprocedimiento está: frecuencia con la que el reporte de procedimiento evidencia la calidad de la preparación del colon, esta se puede medir con escalas conocidas como la de Boston u Otawa, o bien como la recomendación del grupo ASGE/ACG, el cual considera que el examen es adecuado si detecta pólipos de más de 5 mm, si esto no es posible la colonoscopia debe repetirse en un año o menos **(9,17)**.

Otros de los indicadores de calidad intraoperatoria son: frecuencia con la que la colonoscopia debe repetirse antes de un año por inadecuada preparación y esta debe estar por debajo del 15 %, de no ser así, el gastroenterólogo deberá revisar el protocolo de preparación que está sugiriendo a sus pacientes; frecuencia con la que se logra evidenciar la intubación del ciego (Figura 10) en personas entrenadas esta es > 90 %; frecuencia de detección de adenomas en personas asintomáticas, en colonoscopias de tamizaje (> 25 % en hombres y > 15 % en mujeres mayores de 50 años) **(9,18)** este es considerado el indicador más importante de calidad **(9)** (Figura 11).

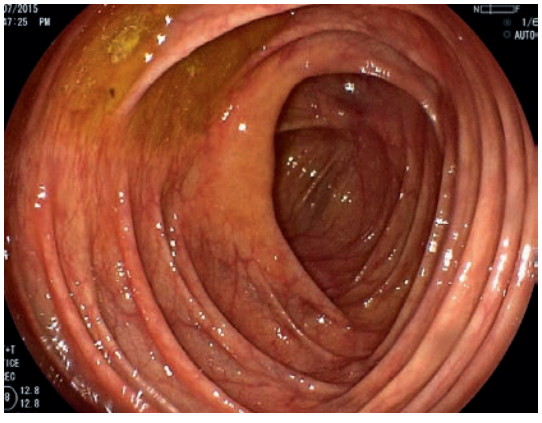

Figura 10. Intubación cecal.
Fuente: propiedad de los autores.

Figura 11. Inadecuada preparación de colon escala de Boston 0/3.
Fuente: propiedad de los autores.

Figura 12. Polipectomía pólipo sésil.
Fuente: propiedad de los autores.

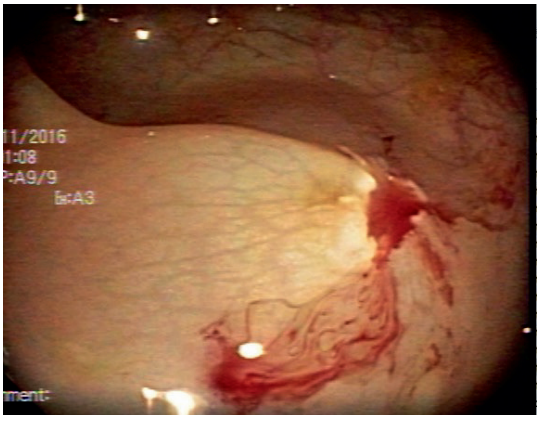

Figura 13. Polipectomía pólipo sésil.
Fuente: propiedad de los autores.

Por último, como indicadores de calidad intraprocedimiento están: frecuencia de medición de tiempo de retirada, este tiempo debería ser en promedio 6 minutos para colonoscopias normales, la toma de por lo menos 8 biopsias para el estudio de los pacientes con diarrea crónica **(19)**; frecuencia de toma adecuada de biopsias para estudio de enfermedad inflamatoria intestinal, en promedio se considera debería tomarse una muestra en cada cuadrante, cada 10 cm de colon, esto equivale a 28–32 biopsias en todo el trayecto **(9)**, y finalmente, frecuencia con la que se intenta realizar polipectomías endoscópicas en pólipos sésiles y pediculados de menos de < 2 cm (Figura 12 y 13).

Los indicadores de calidad posprocedimiento incluyen: incidencia de perforación (para todos los procedimientos debe ser < 1:500, posprocedimiento para tamizaje de CCR < 1:1000), la incidencia de sangrado pospolipectomía (< 1 %), este sangrado debe poder controlarse en más del 90 % de los casos por vía endoscópica, y finalmente, frecuencia con la cual se da al paciente la indicación de una nueva colonoscopia según los hallazgos encontrados. Este es el último de los indicadores de calidad posterior a la realización de la colonoscopia **(17)**, si esta fue negativa, la guía de tamización de cáncer colorrectal colombiana recomienda realizarla nuevamente en10 años **(7)**.

Para finalizar, algunos estudios han sugerido que ciertos accesorios podrían ayudar a mejorar el rendimiento diagnóstico de la colonoscopia; sin embargo, esto aún no es conclusivo y requiere mayor evidencia, además de aumentar los costos y, en algunas ocasiones, puede hacer más difícil la técnica de la colonoscopia; por lo que se sugiere el uso de capuchón distal, lo cual ayuda a llegar con más facilidad al ciego (27 frente a 19 %) **(7)** y ayuda a la detección de pólipos (56 frente a 44 %) **(7,20)**. La colonoscopia con inmersión en agua, con lo cual se logra más rápidamente la llegada al ciego y se reduce la necesidad de medicamentos para sedación y los cambios de posición para realización de colonoscopia en pacientes obesos, prefiriéndose el decúbito prono para lograr una llegada más rápida al ciego **(21)**.

En el artículo de *Técnica de la colonoscopia*, se mostrarán algunos de ellos en video.

Referencias

1. Ferlay J, Shin HR, Bray F, Forman D, Mathers C, Parkin DM. GLOBOCAN 2008. Cancer incidence and mortality worldwide: IARC. CancerBase. 2010 [cited 2017 oct 13];10:1975-2006. Available from: http://globocan.iarc.fr.

2. Instituto Nacional de Cancerología (ESE), Instituto Geográfico Agustín Codazzi (IGAC). Atlas de mortalidad por cáncer en Colombia. 3th ed. Bogotá: Imprenta Nacional; 2010.

3. Ángel LA, Giraldo A, Pardo CE. Mortalidad por cánceres del aparato digestivo en Colombia entre 1980 y 1998. Análisis de tendencias y comparación regional. Rev Fac Med Univ Nac Colombia. 2004 [cited 2017 Oct 18];52(1):19–1. Available from: https://goo.gl/ifa6oz.

4. Selby JV, Friedman GD, Quesenberry CP, Weiss NS. A case control study of screening sigmoidoscopy and mortality from colorectal cancer. N Engl J Med. 1992;326(10):653–657. Doi: http://doi.org/dqt6wn.

5. Colombia. Ministerio de Salud y Protección Social, Sistema general de seguridad social en salud. Guía de práctica clínica para la detección temprana diagnóstico, tratamiento, seguimiento y rehabilitación de pacientes con diagnóstico de cáncer de colon y recto. Bogotá: Colciencias, Ministerio de Salud y Protección Social; 2013.

6. Piñeros M, Ferlay J, Murillo R. Incidencia estimada y mortalidad por cáncer en Colombia, 1995-1999. Bogotá: Instituto Nacional de Cancerología, Ministerio de la Protección Social; 2010. p. 12-3.

7. Gil F, Torres M, Riveros SV. Guía de práctica clínica para la tamización de cáncer colorrectal. Rev Col Gastroenterol. 2015[cited 2017 Oct 18];30(Supp. 1)1:67–74. Available from: https://goo.gl/hONYrW.

8. Baxter NN, Goldwasser MA, Paszat LF, Saskin R, Urbach RD, Rabeneck L. Association of colonoscopy and death from colorectal cancer. Ann Intern Med 2009;150(1):1–8. Doi: http://doi.org/cfb3.

9. Rex DK, Schoenfeld P, Cohen J,.Pike MI, Adler DG, Fernnety MB, Lieb JG, et al. Quality Indicators for Colonoscopy. Am J Gastroenterol. 2015;110:72–90. Doi: http://doi.org/cfb4.

10. Balaguer F, Llach J, Castells A, Bordas JM, Ppllisé M, Rodriguez-Morata F, et al. The European panel on the appropriateness of gastrointestinal endoscopy guidelines colonoscopy in an open-access endoscopy unit: a prospective study. Aliment Pharmacol Ther. 2005;21(5):609–13. Doi: http://doi.org/dgf5c9.

11. Peñaloza-Ramirez A, Peñaloza-Rosas A, Colonoscopia de urgencia en la valoración de la hematoquezia, Experiencia en el hospital de San Jose. Comunicación preliminar. Repertorio de Medicina y Cirugía. 2001[cited 2017 Oct 18];10(2):18–23. Available from: https://goo.gl/UHxXug.

12. Qureshi W, Adler DG, Davila RE, Egan J, Hirota WK, Jacobson BC, et al. ASGE guideline: Guideline on the use of endoscopy in the management of constipation, Gastrointes Endoscopy. 2005;62(2):199–201. Doi: http://doi.org/b4mp2m.

13. Pepin C, Ladabaum U. The yield of lower endoscopy in patients with constipation: survey of a university hospital, a public county hospital and a Veterans Administration medical center. Gastrointest Endoscopy. 2002;56(3):325–32. Doi: http://doi.org/fdrtdt.

14. Levin B, Lieberman DA, McFarland B, Smith RA, Brooks D, Andrews KS, et al. Screening and surveillance for the early detection of colorectal cancer and adenomatous polyps, 2008: a joint

guideline from the American Cancer Society, the US Multi-Society Task Force on Colorectal Cancer, and the American College of Radiology . Ca Cancer J Clin. 2008;58(3):130–60. Doi: http://doi.org/fnrdwg.

15. Canard JM, Létard JC, Penman I. Diagnostic colonoscopy. In: Canard JM, Létard JC, Penman I. Gastrointestinal Endoscopy in Practice. Philadelphia: Elsevier Health Sciences; 2011. p. 101-22.

16. Vélez-Lecompte F, Aponte D. Indicaciones y contraindicaciones en colonoscopia diagnóstica. In: Aponte D, editor. Técnicas en endoscopia digestiva. 2nd ed. Bogotá D.C: Asociación Colombiana de Endoscopia Digestiva; 2013. p. 299-300.

17. Lieberman DA, Rex DK, Winawer SJ, Giardiello FM, Johnson DA, Levin TR. Guidelines for colonoscopy surveillance after screening and polypectomy: a consensus update by the US Multi-Society Task Force on Colorectal Cancer. Gastroenterology. 2012;143(3):844–57. Doi: http://doi.org/f2kpkn.

18. Rex DK, Petrini JL, Baron TH, Chak A, Cohen J, Deal SE, et al. Quality indicators for colonoscopy. Am J Gastroenterol. 2006;63(4):S16–S18. Doi: http://doi.org/d2q3xv.

19. Zins BJ, Tremaine WJ, Carpenter HA. Collagenous colitis: mucosal biopsies and association with fecal leukocytes. Mayo Clin Proc. 1995;70(5):430–3. Doi: http://doi.org/dxw7qp.

20. Horiuchi A, Nakayama Y. Usefulness of a Transparent Retractable Extension Device On Colorectal Adenoma Detection. Gastrointest Endoscopy. 2008;67(5):AB89. Doi: http://doi.org/dh3c7s.

21. Desormeaux MP, Scicluna M, Friedland S. Colonoscopy in Obese Patients: A Growing Problem. Gastrointest Endoscopy. 2008;67(5):AB89. Doi: http://doi.org/c7d9kr.

Preparación del paciente

German David Carvajal Patiño
Diego Mauricio Aponte Martín

El mejor colonoscopista es suficientemente minucioso, cuidadoso y compulsivo durante el retiro del colonoscopio para exponer y hacer una revisión de la mayor proporción de mucosa colónica como sea posible **(1)**.

La buena calidad en la preparación intestinal para realizar la colonoscopia determina el grado de dificultad en la técnica, un menor tiempo de intubación cecal y la posibilidad de detectar adenomas, uno de los objetivos más importantes en colonoscopia **(2)**. Los adenomas tienen un alto impacto en la salud pública, dado que de estos se deriva el cáncer de colon, enfermedad que se ubica como la segunda causa de muerte en mujeres y la tercera en hombres a nivel mundial **(2–5)**.

Para entender de manera didáctica la esencia de una adecuada preparación para la colonoscopia, se presentan a continuación las figuras de la carretera con neblina y la de la carretera despejada como metáfora del proceso (Figuras 1, 2, 3 y 4).

Figura 1. Carretera con neblina.
Fuente: tomada de (6).

=

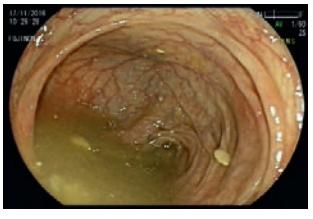

Figura 2. Colon sucio.
Fuente: propiedad de los autores.

Figura 3. Carretera despejada.
Fuente: tomada de (7).

=

Figura 4. Colon limpio.
Fuente: propiedad de los autores.

La carretera con neblina se asemeja a transitar por un colon sucio, en el cual se dificulta la visibilidad y se entorpece la llegada al final del camino, tornándose engorrosa y probablemente peligrosa. Contrario a ello, viajar por una carretera soleada y despejada se asimila a inspeccionar un colon

limpio, en el cual se puede avanzar con facilidad, con menos peligro y, lo más importante, con buena visibilidad en busca de adenomas. Siguiendo el ejemplo anterior, sugerimos siempre debe intentarse viajar por el camino limpio. A continuación, se describen las ventajas de una adecuada preparación intestinal y las desventajas de una inadecuada preparación intestinal.

Ventajas de una adecuada preparación:

- Aumenta la tasa de intubación cecal
- Disminuye el tiempo de intubación cecal
- Incrementa la tasa de detección de adenomas (ADR por las siglas en inglés de Adenoma Detection Rate)
- Disminuye las complicaciones
- Disminuye las lesiones de intervalo
- Cumple con un importante criterio de calidad en colonoscopia
- Mejora la relación costo efectividad **(2,8,9)**

Desventajas de una preparación inadecuada:

- Aumenta el tiempo de exploración de la colonoscopia
- Disminuye la tasa de detección de lesiones
- Incrementa las complicaciones
- Aumenta las lesiones de intervalo
- No satisface uno de los criterios básicos de calidad en colonoscopia
- Incrementa los costos en el sistema de salud **(8–11)**

Medicamentos utilizados para la preparación intestinal

La preparación intestinal es uno de los aspectos que más inquietud genera, tanto en los pacientes como en el médico endoscopista, pues de esta depende el éxito del examen. Entre las preparaciones más conocidas para colonoscopia se encuentran el polietilenglicol (PEG), la fosfosoda y el manitol, con las cuales se logra la adecuada limpieza del colon. Sin embargo, es de aclarar que se asumen diversos riesgos, tales como desequilibrios hidroelectrolíticos y falla renal **(8,12–20)**. Se estima que entre el 5 % y el 15 % de los pacientes son incapaces de consumir la dosis completa de PEG, debido al sabor y a los efectos adversos que ocasiona como distensión abdominal, náuseas y vómito **(10)**.

Dichas preparaciones se deben presentar al paciente, con el propósito de formular la más aconsejable para cada persona, de tal manera que se obtenga la mejor relación costo efectividad en la limpieza del colon. No siempre la formulación más económica resulta ser la mejor elección, puesto que según el paciente esta puede resultar en costos adicionales ocasionados por hospitalización o repetición de exámenes, en el caso de presentarse eventos adversos **(20–22)**. En consecuencia, es importante siempre la individualización del paciente.

Teniendo en cuenta lo anterior, es fundamental establecer la preparación ideal para cada paciente, para lo cual se debe cumplir, con los siguientes requisitos:

- Impartir instrucciones simples y determinar un corto período para las restricciones dietéticas.
- La preparación debe ser tolerable por el paciente, para lo cual, esta debe tener un sabor agradable y en bajo volumen, y así evitar síntomas y reacciones no deseadas.
- La preparación debe ser económica y el paciente la debe poder tomar sin efectos adversos.
- La preparación debe ser segura, minimizando los efectos secundarios (depleción del volumen intravascular o alteraciones electrolíticas).
- Eficaz en lo que concierne a la limpieza, y que no cause alteraciones macroscópicas o histológicas en la mucosa del colon **(8)**.

En la Tabla 1 se presenta una clasificación de los medicamentos utilizados para la preparación del colon en colonoscopia.

Tabla 1. Clasificación de los medicamentos utilizados para colonoscopia.

Clasificación	Medicamento
Isoosmóticos	• Polietilenglicol (PEG), en preparación con alto volumen • PEG más electrolitos libres de sulfato • PEG, en preparación con bajo volumen
Hipoosmóticos	• PEG 3350 más bebida deportiva (No aprobado por la FDA (Agencia de regulación de alimentos y medicamentos en los Estados Unidos) para colonoscopia)
Hiperosmóticos	• Sulfato de sodio oral • Citrato de sodio • Fosfato de sodio
Combinación de agentes	• Picosulfato de sodio/citrato de magnesio
Agentes adyuvantes	• Laxantes • Saborizantes • Metoclopramida • Simeticona

Fuente: tomada de (8).

La descripción de cada uno de los agentes previamente relacionados escapa al alcance de los objetivos de esta obra y, para tal fin, se dispone de una amplia literatura, mediante la cual el lector interesado puede complementar la información.

Preparación para el examen de colonoscopia

Los regímenes de preparación para el examen de colonoscopia típicamente incorporan modificaciones dietarias junto a laxantes orales **(8,23)**. Lo más común es seguir una dieta líquida clara, el día previo a la colonoscopia, la cual se puede consumir hasta cuatro horas antes de realizar la colonoscopia. Se debe evitar la ingesta de líquidos rojos, dado que estos pueden conducir a diagnosticar falsos positivos. Así mismo, se recomienda la administración de una dieta baja en residuos y que esté libre de semillas, así como de sustancias no digeribles como la fibra vegetal. Dicha dieta debe instaurarse el día previo a la realización del examen de colonoscopia **(8)** También una adecuada hidratación es fundamental durante la preparación intestinal para la colonoscopia **(8)**.

Dudas frecuentes respecto a la preparación para la limpieza del colon

¿Cuál medicamento utilizar entre PEG y Fosfosoda?

Eficacia

Existe controversia en la comunidad médica sobre cuál de estas dos preparaciones se debe aconsejar a los pacientes, teniendo en cuenta los posibles efectos adversos generados por la Fosfosoda, entre los cuales se incluye la falla renal. Para responder a esta pregunta, en la literatura se encuentran varios metaanálisis y revisiones sistemáticas que permiten establecer que la eficacia en la limpieza del colon es similar, y se logran preparaciones buenas o excelentes, con una mayor razón de probabilidades a favor de la Fosfosoda, teniendo en cuenta la mejor tolerancia a la preparación por parte del paciente **(22,24–26)**.

Seguridad

Al igual que en las valoraciones para la eficacia y la tolerabilidad, con respecto a la seguridad de las preparaciones, también se encuentra disponible literatura, en la cual se concluye que la fosfosoda tiene efectos adversos, principalmente relacionados con alteraciones de la función renal (aumento de la creatinina y alteración de la tasa de depuración de creatinina) y en grupos de pacientes con las siguientes características: sexo femenino, nefrópatas, cardiópatas, cirróticos, hipertensos, diabéticos, pacientes con alteraciones electrolíticas y mayores de 60 años **(27)**.

En un metaanálisis que incluyó siete estudios, todos ellos con una calidad limitada, no fue posible establecer si hay asociación entre ingerir fosfosoda para preparación intestinal y falla renal **(28)**.

Ante esto, se recomienda evaluar cada caso individualmente, teniendo en cuenta, los factores de riesgo para uno u otro **(27,29)**.

Regímenes de dosis única frente a dosis dividida ¿cuál es mejor?

En un metaanálisis que se realizó con 47 estudios y 13 487 pacientes se concluyó que la dosis dividida tiene mejor efectividad para la preparación del colon, comparada con los demás tipos de preparaciones colónicas. Así mismo, aumentó la motivación para repetir la preparación con dosis dividida, en el evento de ser necesario.

Conclusión: en general, la recomendación avalada por la literatura es realizar la limpieza intestinal utilizando los regímenes de dosis dividida frente a los de dosis única **(30)**.

Notificación de la preparación

En todas las colonoscopias debería constar la calidad de la preparación del colon. El criterio de calidad es alcanzar una preparación buena o muy buena en más del 95 % de las exploraciones, según la escala utilizada por el gastroenterólogo **(31–33)**. La preparación del colon debe notificarse en el informe de la endoscopia mediante la utilización de escalas de evaluación validadas. Se considera una preparación buena o muy buena aquella en la cual el endoscopista tenga la impresión de haber podido observar, con precisión aceptable, la existencia de pólipos de tamaño igual o mayor a 5 mm. Hasta la fecha se han propuesto varias escalas de evaluación validadas: Aronchick, Ottawa y Boston **(34)**.

Escala de Boston (Figura 5)

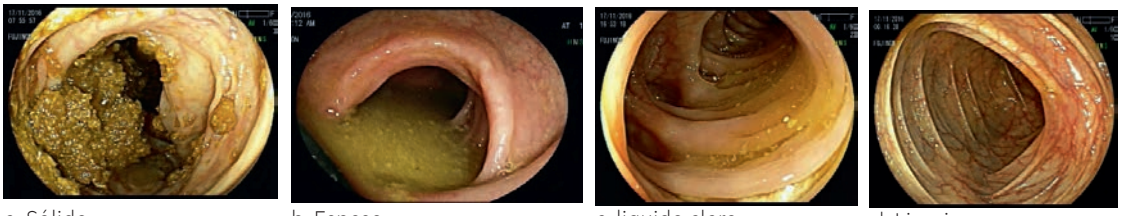

a. Sólido b. Espeso c. liquido claro d. Limpio

Figura 5. Escala de Boston.
Fuente: propiedad de los autores.

La evaluación se realiza sumando la limpieza en los segmentos, para lo cual se asignan puntajes de 0 a 3 para cada segmento: izquierdo, transverso y derecho. La interpretación de dichos puntajes es la siguiente: puntaje 9/9 excelente preparación; puntaje > 6/9 hasta 8/9 buena preparación, y puntaje < 5/9 mala preparación **(18)**.

Factores de riesgo para la mala preparación en colonoscopia

A pesar de las múltiples estrategias existentes para preparar adecuadamente a los pacientes para la colonoscopia, hay factores de riesgo para que dicha preparación no sea la adecuada. Entre tales factores de riesgo están: pacientes de edad avanzada, hospitalizados, obesos (IMC > 25), comorbilidades (diabetes *mellitus,* hipertensión arterial e insuficencia renal crónica), condiciones neurológicas, movilidad alterada, resección gastrointestinal previa, lesión de médula espinal o consumo de medicamentos que tienen como evento adverso la constipación. Así mismo, constituyen factores de riesgo el analfabetismo (dado que el paciente no puede leer o comprender las instrucciones ofrecidas) y la baja motivación del paciente **(18)**.

Para finalizar, se muestra el ejemplo de un paciente evaluado en la Clínica Reina Sofía, en el cual se destaca la importancia de una adecuada preparación del colon. Las imágenes describen cuando se transita por el camino sucio en

sigmoide (Figura 6a y b) y cuando el tránsito se realiza por el camino limpio posterior a adecuada preparación (Figura 6c y d); igualmente, cuando se transita por un camino sucio en ciego (Figura 7a) o un camino limpio posterior a adecuada preparación (Figura 7b y c).

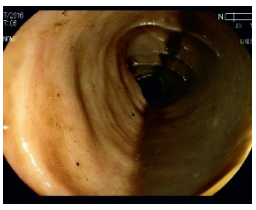
a.Líquido espeso.

b. Pólipo sesil.

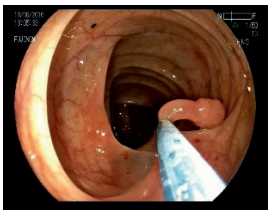
c. Pólipo pediculado.

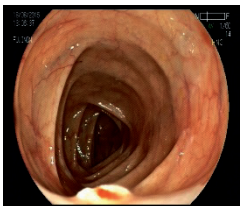
d. Polipectomia.

Figura 6. Colon sigmoide.
Fuente: propiedad de los autores.

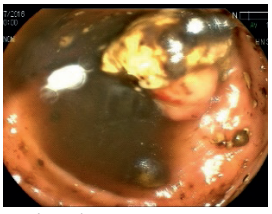
a. Líquido espeso.

b. Nueva preparación.

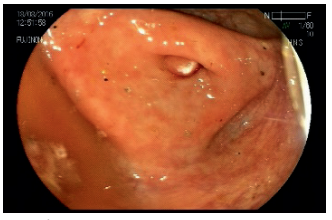
c. Polipectomia.

Figura 7. Ciego.
Fuente: propiedad de los autores.

En conclusión la preparación colónica es uno de los aspectos más importantes, para mejorar la calidad en colonosocpia. Por lo tanto es importante escoger la mejor preparación individual del paciente, teniendo en cuenta la indicación, los antecedentes médicos, la tolerancia, preferiblemente con una exlicación clara y suficiente directa en la consulta médica, sin dietas estrictas, innecesarias ni previas. Además debe realizarse utilización de los puntajes escogidos en cada unidad, para ser escritos en el informe y realizar mediciones periódicas y ajustes de acuerdo a las necesidades.

Referencias

1. Rex DK. Who is the best colonoscopist? Gastrointest Endosc. 2007;65(1):145–50. Doi: http://doi.org/cbt4zg.

2. Rex DK, Schoenfeld PS, Cohen J, Pike IM, Adler DG, Fennerty MB, et al. Quality indicators for colonoscopy. Gastrointest Endosc. 2015;81(1):31–53. Doi: http://doi.org/f2wvmf.

3. Nishihara R, Wu K, Lochhead P, Morikawa T, Liao X, Qian ZR, et al. Long-term colorectal-cancer incidence and mortality after lower endoscopy. N Engl J Med. 2013 [cited 2017 Aug 19];369(12):1095–105. Available from: https://goo.gl/xhZG6w.

4. Zauber AG, Winawer SJ, O'Brien MJ, Lansdorp-Vogelaar I, van Ballegooijen M, Hankey BF, et al. Colonoscopic polypectomy and long-term prevention of colorectal-cancer deaths. N Engl J Med. 2012 [cited 2017 Aug 19];366(8):687–96. Available from: https://goo.gl/LvaQ8y.

5. International Agency for Research on Cancer, World Health Organization. GLOBOCAN 2012: Estimated Cancer Incidence, Mortality and Prevalence Worldwide in 2012. Globocan.

2012 [cited 2017 Aug 19];1–6. Available from: https://goo.gl/JfTb2i.

6. Foto camino con neblina [Internet]. [cited 2016 Nov 9]. Available from: https://www.flickr.com/photos/see-through-the-eye-of-g/8460889852

7. Camino despejado [Internet]. [cited 2016 Nov 9]. Available from: http://www.geograph.org.uk/photo/2574520

8. Saltzman JR, Cash BD, Pasha SF, Early DS, Muthusamy RV, Khashab MA, et al. Bowel preparation before colonoscopy. Gastrointestinal Endoscopy. 2015:81(4);781–94. Doi: http://doi.org/f26rpw.

9. Chen J, Athilingam P, Saloum Y, Brady P. Enhancing Bowel Preparation for Screening Colonoscopy: An Evidence-based Literature Review. J Nurse Pract. 2015;11(5):519–25. Doi: http://doi.org/cbzj.

10. Sharara AI, Abou Mrad RR. The modern bowel preparation in colonoscopy. Gastroenterology Clinics of North America. 2013;42(3): 577–98. Doi http://doi.org/f2mg9n.

11. Seo EH, Kim TO, Park MJ, Joo HR, Heo NY, Park J, et al. Optimal preparation-to-colonoscopy interval in split-dose PEG bowel preparation determines satisfactory bowel preparation quality: An observational prospective study. Gastrointest Endosc. 2012;75(3):583–90. Doi: http://doi.org/chdcg2.

12. Hawes R, Lowry A DD. A consensus document on bowel preparation before colonoscopy:Prepared by a Task Force From The American Societyof Colon and Rectal Surgeons (ASCRS), the American Society for Gastrointestinal Endoscopy (ASGE), and the Society of American Gastrointestinal a. Gastrointest Endosc. 2006;63(7):895–909. Doi: http://doi.org/bmggwt.

13. Ávila Á, Parada JL, Benítez S. Preparación intestinal colónica con polietilenglicol y manitol: efectividad según la escala de Boston. Gen. 2013 [cited 2017 Aug 24];67(2):76–81. Available from: https://goo.gl/JrzvuK

14. Dik VK, Moons LMG, Hüyük M, Van Der Schaar P, De Vos Tot Nederveen Cappel WH, Ter Borg PCJ, et al. Predicting inadequate bowel preparation for colonoscopy in participants receiving split-dose bowel preparation: Development and validation of a prediction score. Gastrointest Endosc. 2015;81(3):665–72. Doi: http://doi.org/f255sv.

15. Kilgore TW, Abdinoor AA, Szary NM, Schowengerdt SW, Yust JB, Choudhary A, et al. Bowel preparation with split-dose polyethylene glycol before colonoscopy: A meta-analysis of randomized controlled trials. Gastrointest Endosc. 2011;73(6):1240–5. Doi: http://doi.org/dvhc84.

16. Belsey J, Crosta C, Epstein O, Fischbach W, Layer P, Parente F, et al. Meta-analysis: the relative efficacy of oral bowel preparations for colonoscopy 1985-2010. Aliment Pharmacol Ther. 2012 [cited 2016 Jul 27];35(2):222–37. Available from: https://goo.gl/cHaZRt.

17. Koshitani T, Kawada M, Yoshikawa T. Bowel preparation for colonoscopy using standard vs reduced doses of sodium phosphate: A single-blind randomized controlled study. World J Gastrointest Endosc 2014;6(8):379. Doi: http://doi.org/cb96.

18. Cohen LB. Advances in bowel preparation for colonoscopy. Gastrointest Endoscopy Clin N Am. 2015;25(2): 83–97. Doi: http://doi.org/cb97.

19. Parente FR, Repici A, Crosta C, Cipolletta L, Testoni PA, Costamagna G, et al. Overall acceptability and efficacy of commonly used bowel preparations for colonoscopy in Italian clinical practice. A multicentre prospective study. Dig Liver Dis. 2014;46(9):795–802. Doi: http://doi.org/f2tndx.

20. Forero E, Cardona H, Reyes G, Abello H, Rosas M, Sánchez C. Preparación intestinal para colonoscopia; comparación entre polietilen-

glicol y manitol: Estudio de costo efectividad, doble ciego aleatorizado. Rev Colomb Gastroenterol. 2005;20(4):60–71.

21. Rex DK, Imperiale TF, Latinovich DR, Bratcher LL. Impact of bowel preparation on efficiency and cost of colonoscopy. Am J Gastroenterol. 2002;97(7):1696–700. Doi: http://doi.org/cgkw4h.

22. Hsu CW, Imperiale TF. Meta-analysis and cost comparison of polyethylene glycol lavage versus sodium phosphate for colonoscopy preparation. Gastrointest Endosc. 1998;48(3):276–82. Doi: http://doi.org/cn5p9b.

23. El Sayed AMA, Kanafani ZA, Mourad FH, Soweid AM, Barada KA, Adorian CS, et al. A randomized single-blind trial of whole versus split-dose polyethylene glycol-electrolyte solution for colonoscopy preparation. Gastrointest Endosc. 2003;58(1):36–40. Doi: http://doi.org/bht6vk.

24. Juluri R, Eckert G, Imperiale TF. Meta-analysis: randomized controlled trials of 4-L polyethylene glycol and sodium phosphate solution as bowel preparation for colonoscopy. Aliment Pharmacol Ther 2010;32(2):171–81. Doi: http://doi.org/bkqxq3

25. Juluri R, Eckert G, Imperiale TF. Polyethylene glycol vs. sodium phosphate for bowel preparation: A treatment arm meta-analysis of randomized controlled trials. BMC Gastroenterol. 2011;11(1):38. Doi: http://doi.org/dp9m8p.

26. Belsey J, Epstein O, Heresbach D. Systematic review: Oral bowel preparation for colonoscopy. Aliment Pharmacol Ther. 2007;25(4):373–84. Doi: http://doi.org/drpxqx.

27. Glen S. Markowitz, Perazella MA. Acute phosphate nephropathy. Kidney International. 2009;76(10):1027–34. Doi: http://doi.org/csp4v7.

28. Brunelli SM. Association between oral sodium phosphate bowel preparations and kidney injury: A systematic review and meta-analysis. Am J Kidney Dis. 2009;53(3):448–56. Doi: http://doi.org/d6t6jp.

29. Hassan C, Bretthauer M, Kaminski MF, Polkowski M, Rembacken B, Saunders B, et al. Bowel preparation for colonoscopy: European Society of Gastrointestinal Endoscopy (ESGE) Guideline. Endoscopy. 2013;45(2):142–55. Doi: http://doi.org/cb98.

30. Martel M, Barkun AN, Menard C, Restellini S, Kherad O, Vanasse A. Split-Dose preparations are superior to day-before bowel cleansing regimens: a meta-analysis. Gastroenterology. 2015;149(1):79–88. Doi: http://doi.org/f3jjh5.

31. González-Huix Lladó F, Figa Francesch M, Huertas Nadal C. Criterios de calidad que deben exigirse en la indicación y en la realización de la colonoscopia. Gastroenterol Hepatol. 2010;33(1):33–42. Doi: http://doi.org/c4cjr2.

32. Morán Sánchez S, Torrella E, Esteban Delgado P, Baños Madrid R, García A, Ono A, et al. Colonoscopy quality assessment. Rev Esp Enferm Dig. 2009;101(2):107–12, 112–6.

33. Jover R, Herráiz M, Alarcón O, Brullet E, Bujanda L, Bustamante M, et al. Clinical practice guidelines: quality of colonoscopy in colorectal cancer screening. Endoscopy 2012;44(4):444–51. Doi: http://doi.org/cb99.

34. Lorenzo-Zúñiga V, Moreno-de-Vega V, Boix J. Preparation for colonoscopy: types of scales and cleaning products. Rev Esp Enferm Dig. 2012;104(8):426–31. Doi: http://doi.org/ccbb.

Equipo de colonoscopia

Margarita Huertas
Diego Mauricio Aponte Martín

La colonoscopia es un procedimiento endoscópico que, por sus características, exige del operador habilidad, experticia, concentración, entre otras cualidades. Asimismo, requiere el conocimiento a fondo del colonoscopio como herramienta básica de trabajo. Para una colonoscopia de excelencia, se demandan varias habilidades, tanto por parte del operador (entrenamiento y técnica), como por parte del paciente (antecedentes); así mismo, las variables del equipo son muy importantes (manejo, partes y funcionamiento adecuados). Sobre estos últimos, se hará énfasis en el presente artículo.

Historia

La historia de la endoscopia inicia hace más de 130 años con avances tecnológicos que hicieron posible el desarrollo de equipos para examinar de forma indirecta el interior del cuerpo humano y de las vísceras huecas. En 1879, Thomas alba Edison creó un foco eléctrico incandescente. Posteriormente, en 1950, Hirschowitz, Curis y Peters inventaron un haz flexible de fibras de vidrio que permitía la transmisión óptica de una imagen, lo que dio origen al primer gastroscopio. Por último, en 1969, Boyle y Smith modificaron este equipo haciéndolo electrónico **(1)**. Desde allí se han realizado múltiples y diversos avances tecnológicos en busca de una mayor calidad de imagen, especialmente, encaminada a lograr una mayor detección de pólipos.

El colonoscopio en un instrumento endoscópico de visión frontal diseñado para examinar el interior del colon e incluso el íleon terminal. Existen en el mercado varios tipos de colonoscopios de distinto tamaño, calibre y otras características. Hay colonoscopios pediátricos o para adultos, con diferentes calibres y número de canales. La longitud oscila entre 1 330 y 1 700 mm, con diámetros entre 11,1 y 15 mm. Pueden tener uno dos canales, que van entre los 2,8 y 4,2 mm de diámetro.

Partes del colonoscopio

Los colonoscopios constan de un tubo flexible de inserción y un mango o cabezote, donde se encuentran los controles del equipo (Figura 1). Este instrumento está diseñado para ser controlado con la mano izquierda y, en la técnica actual de sólo un operador, ser introducido en el colon con la mano derecha. El diámetro y la longitud del tubo de inserción varían de acuerdo con la serie y el fabricante. En su interior se encuentran un canal de succión y un canal de trabajo que permite el paso de dispositivos como pinzas de biopsia, asas de polipectomía, pinzas de aplicación de clips, inyectores, sondas para terapia con argón plasma y otros.



Figura 1. Colonoscopio.
Fuente: propiedad de los autores.

En el mango se encuentran dos perillas o comandos de control de angulación (Figura 2). Un comando medial, de mayor diámetro (a), que controla los movimientos arriba–abajo que se controla con el pulgar izquierdo, y un comando lateral, de menor diámetro (b), que controla los movimientos derecha–izquierda. Este último puede controlarse bien sea con el pulgar izquierdo o con la mano derecha. En la cara anterior del cabezote se encuentran las válvulas de irrigación–insuflación (c) y succión (d).

Figura 2. Comandos.
Fuente: propiedad de los autores.

Existen diversas referencias de colonoscopios, cada uno con características diferentes que pretenden hacer más fácil tanto la inserción en el ciego o el íleon, como la detección de pólipos, que es uno de los propósitos primordiales de la colonoscopia. Entre estas características, el balance entre rigidez y flexibilidad del tubo de inserción es una de las que más influye en la rapidez y que permite llegar al ciego. El equipo debe ser capaz de transmitir las fuerzas torque aplicadas a el cuerpo hasta el extremo distal del mismo **(2)**.

Algunos equipos ofrecen la opción de ajuste de flexibilidad, lo que permite adaptarse a las condiciones anatómicas de cada caso. El canal de biopsia tiene diferentes posiciones en la punta del equipo según el fabricante (Figura 3). Es importante tener en cuenta esta posición ya que de esta depende el lugar en el que emerja la punta del instrumento en la luz del órgano. Los 8–9 cm distales del equipo tienen una estructura diferente en su interior, basada en anillos interconectados que permiten que esta sea flexionada en diferentes direcciones. Estas angulaciones son controladas por los comandos de giro arriba–abajo y derecha–izquierda del mango. En general, el rango de angulación es de unos 180°. Además, cuenta con botones que permiten congelar y capturar imágenes del colon durante el procedimiento para la documentación del mismo.

Figura 3. Punta del tubo de inserción.
Fuente: propiedad de los autores.

Avances tecnológicos

La colonoscopia ha sido por años el estándar de oro para el examen de la mucosa colónica y la detección de pólipos, por lo que desempeña un papel protagónico en los esfuerzos por reducir el riesgo de cáncer colorectal. Numerosos esfuerzos se han hecho en hallar nuevas tecnologías que permitan una revisión extensa de la mucosa, especialmente en los ángulos y tras los pliegues colónicos, ya que se estima que en promedio solo el 85 % de esta es visualizada en una colonoscopia **(3)**. Asimismo, se han hecho esfuerzos en la búsqueda de equipos que reduzcan la tasa de colonoscopias fallidas o incompletas, el cual que oscila entre el 4 y el 20 %.

El Narrow Band Imaging (NBI) de Olympus es una tecnología óptica de aumento de imagen que mejora la visibilidad de los vasos sanguíneos y otras estructuras de la mucosa. La luz blanca se compone de una mezcla equitativa de longitudes de onda. Las longitudes de onda más cortas solamente penetran en la capa superior de la mucosa, mientras que las longitudes de onda más largas penetran profundamente en la mucosa. La luz NBI se compone de dos longitudes de onda específicas que son absorbidas por la hemoglobina. La longitud de onda más corta en NBI es luz de 415 nm, que solamente penetra en las capas superficiales de la mucosa. Esta es absorbida por los vasos capilares en la superficie de la mucosa y muestra puntos amarronados en la imagen de vídeo. Esta longitud de onda es particularmente útil para la detección de tumores, que a menudo están altamente vascularizados. La segunda longitud de onda NBI es la luz de 540 nm, la cual penetra más profundamente que la luz de 415 nm; esta luz es absorbida por los vasos sanguíneos localizados profundamente en la capa de la mucosa y aparece en cian en la imagen NBI. Esta longitud de onda permite un mejor entendimiento de la vascularización de las lesiones sospechosas.

El Fuji Intelligent Chromo Endoscopy (FICE) de Fuji se basa en la tecnología de estimación espectral, la cual toma la imagen endoscópica del procesador de video, realiza un procesamiento aritmético para producir una imagen en una longitud de onda establecida. Esta tecnología permite la mejor detección de la mucosa y su vascularización, lo que mejora la capacidad diagnóstica.

Pentax tiene un sistema de cromoendoscopia que funciona de manera similar para mejorar la detección de la mucosa y vasculatura, con lo cual se detectan más fácilmente las lesiones preneoplásicas y neoplásicas. Esta tecnología se denomina *i–scan*.

Existen equipos como el T*hird eye retroscope* (retroscopio de tercer ojo), que consisten en un *videochip* montado en un catéter que, al pasar por el canal de trabajo de un colonoscopio estándar,

sale en la punta y toma una forma preestablecida en J con angulación de 180°, lo que permite visualizar la mucosa oculta en la cara posterior de los pliegues **(4)**.

El *Aer-O-Scope* es un equipo con autopropulsión y autonavegación robótico. Consta de una unidad desechable ensamblada a una torre de trabajo. La unidad desechable consta de un introductor rectal unido a un balón, un cable de alimentación y un endoscopio incluido en un balón móvil que, una vez insuflado en el recto, genera un sello que evita la fuga de aire. La insuflación de dióxido de carbono entre los dos balones permite la propulsión del equipo. Aunque su uso no requiere un entrenamiento extenso (lo que constituye una ventaja importante), su mayor limitación es que no permite la realización de intervenciones terapéuticas **(5)**.

El *Invendoscope* usa los mismos principios de un colonoscopio convencional unido a un motor. Los ensayos con este equipo muestran un menor requerimiento de sedación o analgesia durante el procedimiento, con un tiempo de intubación del ciego promedio de 15 min y una tasa de detección de adenomas del 18 %. Este instrumento permite realizar procedimientos diagnósticos y terapéuticos **(5)**.

El *NeoGuide* es un colonoscopio asistido por computador, formado por 16 segmentos articulados y diseñado para evitar la formación de asas, lo que disminuye los síntomas como dolor y malestar relacionados con el examen. Tiene capacidad para realizar procedimientos terapéuticos **(4–6)**.

La necesidad de una mayor capacidad diagnostica, así como una mayor comodidad del procedimiento para el paciente, hace de la colonoscopia un procedimiento en constante evolución tanto desde los avances tecnológicos como en la búsqueda de operadores con mayor experticia y habilidades.

Referencias

1. Hirschowitz BI. Historical perspectives on technology in GI endoscopy. Tech Gastrointest Endosc. 2003;5(2):56–64. Doi: http://doi.org/chg4c8.

2. Waye JD, Rex DK, Williams CB, editors. Colonoscopy: Principles and Practice. 2nd ed. New Jersey: Willey Blackwell; 2009. p. 267–345.

3. East JE, Saunders BP, Burling D, Boone D, Halligan S, Taylor SA. Surface visualization at CT colonography simulated colonoscopy: effect of varying field of view and retrograde view. Am J Gastroenterol. 2007;102(11):2529–35. Doi: http://doi.org/fjq575.

4. Patel N, Darzi A, Teare J. The endoscopy evolution: “the superscope era”. Frontline Gastroenterol. 2015;6(2):101–7. Doi: http://doi.org/b949.

5. Saxena P, Khashab MA. New platforms and devices in colonoscopy. Gastroenterol Clin N Am. 2013;42(3):671–88. Doi: http://doi.org/f2mg9v.

6. Striegel J, Jakobs R, Van Dam J, Weickert U, Riemann JF, Eickhoff A. Determining scope position during colonoscopy without use of ionizing radiation or magnetic imaging: The enhanced mapping ability of the NeoGuide Endoscopy System. Surg Endosc. 2011;25(2):636–40. Doi: http://doi.org/cj5jwj.

Técnica de **colonoscopia**

Diego Mauricio Aponte Martín

Introducción

La colonoscopia es un procedimiento endoscópico de gran interés e importancia para la medicina, ya que se ha convertido en la principal forma de prevenir y diagnosticar cáncer de colon y recto. Esta técnica tiene varios objetivos, uno de los más importantes es identificar lesiones en el colon, para lo que se introduce un tubo flexible dentro de un órgano más flexible aún, se avanza progresivamente y con la mayor suavidad, y se observa cuidadosamente la mucosa. Entonces, se debe utilizar la mejor técnica para intentar no realizar bucles o asas, y llegar al ciego con el equipo lo más corto posible para que se transmitan los movimientos de la mano; todo dentro de un tiempo prudencial y adecuado. Esto hace de la colonoscopia una técnica con retos interesantes y, a veces, difíciles que requieren de un entrenamiento apropiado.

No existe una técnica única, solo algunas recomendaciones otorgadas por varios expertos en el mundo, pero cada persona va incorporando consejos a un examen que debe ser seguro, confortable y efectivo en el estudio desde el ano hasta el ciego y, a veces, hasta el íleon **(1,2)**.

En la actualidad, la colonoscopía es el estudio aceptado para la tamización y la detección temprana del cáncer de colon en pacientes mayores de 50 años y en menores de 50 con factores de riesgo **(3)**. Hasta ahora exámenes menos invasivos como la colonografía por TAC (o también llamada *colonoscopia virtual*), la cápsula endoscópica y el estudio de los cambios por metilación o disrupción del ADN, en la células recuperadas de las heces para identificar anomalías genéticas, no han demostrado aún la sensibilidad, especificidad ni costo/efectividad que permitan recomendarlos como alternativas que reemplacen a la colonoscopía **(4)**.

Indicadores de calidad

La necesidad de establecer y cuantificar competencias en la realización de procedimientos endoscópicos para unificar criterios de calidad hizo que en 2006 se reuniera la Sociedad Americana de Gastroenterología y el Colegio Americano de Gastroenterología, y definieron aspectos a tener en cuenta, basados en la mejor evidencia disponible, para considerar una colonoscopia de buena calidad. En términos generales, se subdividieron en: requisitos preprocedimiento, intraprocedimiento y posprocedimiento, todos relacionados entre sí (Tabla 1). Estos deben ser tenidos en cuenta para realizar una colonoscopia de buena calidad. Se dedicará un capítulo más profundo para estos conceptos.

Tabla 1. Requisitos para considerar una colonoscopia de buena calidad.

Preprocedimiento	Intraprocedimiento	Posprocedimiento
Indicación adecuada	Intubación del ciego con foto documentación > 90 % de todos los casos > 95 % en tamización	Incidencia de sangrado pospolipectomía < 1 %
Consentimiento Informado	Índice de detección de adenomas en tamización: > 25 % en hombres > 15 % en mujeres mayores de 50 años	Éxito en el manejo endoscópico de sangrado pospolipectomía
Intervalos adecuados de vigilancia pospolipectomía	Tiempo de retiro del equipo > 6 minutos en colon no modificado	Indicación en el informe de la calidad de la preparación
Intervalos de vigilancia adecuados en enfermedad inflamatoria intestinal	Número de biopsias tomadas para seguimiento de Enfermedad inflamatoria Intestinal (EII): 4 biopsias por cada 10 cm comprometidos	Incidencia de perforación según el tipo de procedimiento (diagnóstico frente a terapéutico)
	Polipectomía endoscópica de todos los pólipos < de 20 mm	
	Toma de biopsias en casos de diarrea crónica	

Fuente: Tabla obtenida de (2).

Técnica

Existen diferentes recomendaciones generales para la realización de una colonoscopia. Algunas técnicas ya han entrado en desuso generalizado. En general son 3:

1. 2 operadores (operador y ayudante)
2. 1 operador 2 manos (operador solo)
3. 1 operador 1 mano

En Colombia, una de las técnicas cada vez menos empleadas es la de dos operadores, uno de ellos es el principal, quien coordina el procedimiento (gastroenterólogo), maneja con ambas manos los controles del equipo y otorga las ordenes al segundo operador (generalmente enfermero), quien controla el tubo de inserción, avanza o retrocede el equipo de acuerdo con las instrucciones del médico operador. Otra técnica es la de un solo operador, quien utiliza las dos manos en los controles del equipo, pero debe soltar a conveniencia una mano para introducir el tubo de inserción.

La tercera técnica se ha utilizado con mayor frecuencia en el mundo y es utilizada en la Clínica Reina Sofía y en la Clínica Colombia; además, se enseña y en el programa de especialización de Gastroenterología en la Fundación Universitaria Sanitas. En esta técnica, el operador maneja con la mano izquierda todos los controles, ruedas, succión, administración de aire y con la derecha, toma la punta de inserción y realiza maniobras para introducir el equipo dentro del colon; lo cual genera mayor sensibilidad, evita el dolor y tiene mayor efectividad en el logro de los objetivos de la colonoscopia.

En el posgrado de Gastroenterología y Endoscopia Digestiva de la Universidad de Sanitas, se ha revisado la literatura médica, y adquirido conocimientos progresivos en diferentes talleres con el Dr. J. Waye, entre otros, por la Asociación Colombiana de Endoscopia Digestiva (ACED); además de los cursos de formación en habilidades realizados por la Organización Mundial de Gastroenterología denominados *Train the trainers* (TTT). A través de estos medios, se han adquirido herramientas para observar y entender cuidadosamente cada uno de los pasos de esta técnica y así, perfeccionar cada uno de los movimientos en el avance pro-

gresivo por el colon, para generar una transmisión adecuada de conocimiento a los residentes en formación. Por lo anterior, se ha dividido la enseñanza de la técnica en diferentes pasos, a medida que se avanza el equipo desde el ano hasta el íleon, a través de lo que yo he querido denominar *sistematización de la colonoscopía*. Esto pretende hacer el aprendizaje agradable y la técnica más fácil de aprender. Algunos de estos consejos se pueden apreciar mejor en el video "Cómo enseño colonoscopia" y "Las frases célebres y la colonoscopia" (Código QR 1).

Código QR 1. Cómo enseño Colonoscopia. Diego Aponte.
Fuente: propiedad del autor.

Preprocedimiento

Inicialmente, se le debe explicar al paciente en qué consiste el procedimiento, se lee y se firma conjuntamente el documento de consentimiento informado y, una vez resueltas las dudas, se acomoda al paciente en la camilla. , A pesar de varias posiciones posibles, se prefiere la posición decúbito lateral izquierdo, miembros inferiores flexionados hacia el abdomen, previa sedación con el médico encargado de la sedación.

Es importante revisar el equipo antes de iniciar el examen y sobre esto, se alude a una frase adaptada de Sócrates: "Conoce al equipo como a ti mismo", pues cualquier movimiento, dirección, velocidad, fuerza, armonía que adquiere el equipo viene desde la propia mano del gastroenterólogo operador, el equipo es la prolongación de su mano .,se debe probar rigidez, flexibilidad, aire, succión, agua y controles antes de empezar el examen.

De la misma manera, se debe recordar que son muchas las variables que influyen en el grado de dificultad o facilidad de la colonoscopias, algunas son:

- Del equipo: no es igual la flexibilidad de las diferentes marcas de equipos o el mantenimiento a que son sometidos en las diferentes unidades
- Del paciente: la edad, antecedentes quirúrgicos, fenotipo, entre otros y
- Del operador: el estado de ánimo, la predisposición de ese día al trabajo, el volumen de pacientes, el conocimiento de la técnica, el entrenamiento previo, el número de procedimientos realizados, entre otras.

Todas estas variables hacen que una colonoscopia nunca sea igual a otra.

Intraprocedimiento

Se debe comenzar con el examen de la región anal y perianal, seguido de un tacto rectal con doble guante y adecuado uso de lubricación. Esta maniobra relaja el esfínter del ano, para que la entrada de la punta del equipo entre más suavemente y sea menos incómodo para el paciente. En el tacto rectal se analizan los 360 grados de la circunferencia del esfínter y su tono , la temperatura, la presencia de masas, la presencia de materia fecal o sangre; asimismo, se palpa la próstata, el útero y, en la parte posterior, la columna lumbosacra.

La posición del examinador es muy importante. Este debe estar cómodo, con la altura de la mesa a nivel de la cadera, la mano izquierda que maneja los controles apoyada sobre la cadera del paciente, ya que esto permite una posición más ergonómica y se previenen lesiones crónicas.

La introducción del equipo debe realizarse suavemente en dirección anterior y con un vector que dirija al ombligo del paciente; además, se debe tener el control de la longitud introducida para sobrepasar los esfínteres, pero no más allá para evitar daños en la mucosa. También, el médico debe

considerar una insuflación leve y precisa con aire que facilite la visualización y el avance.

Los movimientos principales de la punta del equipo son 6, adelante y atrás, rotación con horario, rotación antihorario y flexión arriba y abajo. De esta manera, se generan los vectores combinados entre esos movimientos y son la base de la técnica.

Disminuir la fuerza de rozamiento con un abundante uso de lubricante es un consejo útil, en diferentes tiempos de la colonoscopía cuando se detecta sequedad de la región anal y difícil avance del equipo en esta zona.

Se recomienda que el agarre del tubo de introducción sea lo más lejos posible de la punta , entre 30–40 cm de esta ; lo cual permite mayor suavidad en cuanto a maniobra y trasmisión de la fuerza de torsión. En lo posible, se aconseja sólo emplear la punta de los dedos, ya que se logra mayor suavidad, precisión y ajuste de la mano.

Una vez el equipo entra en la luz proximal del recto, se aconseja retirar el equipo de la mucosa rectal y volver a la región anal; en ese momento se debe examinar cuidadosamente la mucosa, evitando pasar por alto lesiones importantes, lo cual puede suceder si se sale de forma inadecuada. Si se observa líquido en el recto o en el sigmoide distal, debe ubicarse en la región inferior y succionarlo para evitar fugas incómodas durante el examen.

En el avance hacia el sigmoide, cabe recordar la frase del padre de la medicina, Hipócrates "primero no hacer daño", con la idea de avanzar muy suavemente sin lesionar la mucosa. Una vez se llega a la válvulas de Houston, estas deben sobrepasarse siempre con la visión de la luz, utilizando los movimientos descritos con la menor cantidad de aire y teniendo en cuenta mantener un equipo lo más recto posible.

Al continuar el avance se hace la analogía con el movimiento de 3 animales, el más común: la tortuga, aduciendo a lo lento del examen para avanzar más rápido; el otro es el cangrejo, que tiene movimientos laterales y a veces hacia atrás, para recordar, que con movimientos rotatorios, laterales y hacia atrás podemos reencontrar la luz central del colon cuando esta se pierde, además que nos ayudan a rectificar el equipo permanentemente y avanzamos más fácilmente que solo empujando; otro movimiento que se utiliza en algunas ocasiones es la imitación del movimiento de la serpiente, es decir, haciendo vibrar sutilmente la región distal del tubo de inserción con muy suaves movimientos a ambos lados de izquierda y derecha, esto disminuye la fuerza de rozamiento y puede ser útil en zonas estrechas como en el caso de enfermedad diverticular o compresiones. (Código QR 1). Es la coordinación de estos movimientos los que nos permiten avanzar, proteger, identificar y rectificar el equipo durante el examen.

Se sugiere avanzar siguiendo el camino de la luz del cilindro intestinal adelante que se encuentra en la mitad de la circunferencia del colon, teniendo como guías las marcas anatómicas como tenías, haustras anatómicas y pliegues para identificar la dirección; pero, en ocasiones, este camino se pierde y sólo se observa mucosa. En este caso, hay dos posibles movimientos: el primero es retroceder levemente la punta hacia atrás para reubicarse y observar de nuevo el camino o luz del cilindro colónico adelante, (maniobra del cangrejo). Si, luego de esto no se encuentra el camino intestinal adelante, se puede realizar el segundo movimiento, una maniobra descrita por el Dr. Waye **(5),** un movimiento a ciegas de desplazamiento lateral rotatorio, siempre observando que la punta del equipo toma hacia un lado y la mucosa se mueve al lado contrario; además la mucosa tiene una coloración rosada adecuada, ya que si la mucosa no se mueve o se observa muy pálida o hay dolor significa que hay tensión entre la punta del equipo y la mucosa con presencia de mala perfusión vascular, y se debe detener esta maniobra por riesgo de perforación.

Las asas o bucles son enrollamientos inadecuados del equipo dentro del colon que puede generar una forma de "n", "α" o de "ω" en el colon con el equipo dentro de la luz, que no permiten que se continúe el avance adecuado del equipo hacia la región proximal. La presencia de estos bucles

o asas se pueden identificar cuando, a pesar de avanzar el equipo con la mano, la imagen en la pantalla se detiene o, incluso, a veces se aleja como retrocediendo al avanzar . Por eso es importante, siempre estar evaluando lo que se denomina la "relación 1:1", si se avanza adelante el equipo una cantidad de centímetros con la mano de empuje (derecha), este avance debe reflejarse en la imagen de la pantalla avanzando hacia proximal del colon los mismos cm empujados. Si esto no sucede se sabe que hay un enrollamiento inadecuado del equipo, bucle o asa, que impedirá avanzar.

Es importante siempre tratar de manera preventiva la realización de estos bucles, la mejor manera es manteniendo el equipo permanentemente recto dentro y utilizando la menor cantidad de aire posible. Sin embargo, a pesar de intentar prevenir su formación, muchas veces estos bucles o asas se crean y deben ser resueltos para continuar el camino al ciego **(4–8)**.

Maniobras auxiliares de la colonoscopia

Existen diferentes tipos de asas, por lo que se nombran con letras. Las más comunes son la asa en "n" y la asa en "α", así como la "ω" por su parecido a letras. Para estos enrollamientos y seguir adelante, se utilizan las maniobras auxiliares, como las primeras maniobras para resolver asas y el uso de presión abdominal externa.

Primeras maniobras auxiliares

Estas son maniobras que intentan resolver el asa o enrollamiento, y volver el equipo nuevamente recto para transmitir adecuadamente la fuerza de la mano de empuje a la punta y poder avanzar. Las asas más frecuentes son la "n" y la "α" (90 %). Para corregir estas asas, se debe hacer una rectificación del equipo, que consiste en anclar la punta del equipo en una zona angulada del colon que sirve como punto de apoyo y, una vez la punta esté anclada o enganchada allí, se debe agarrar el equipo en una zona más proximal del tubo con la mano derecha y hacer un movimiento con rotación horaria y hacia atrás; esto permite resolver los espirales (asas, bucles) formados, poner el equipo recto de nuevo y avanzar con facilidad (Figuras 1 y 2). En pocas ocasiones, el movimiento debe ser antihorario y atrás, cuando el bucle formado es "α" invertido.

Figura 1. Asa en "n", y resolución movimiento rotación horaria y hacia atrás.
Fuente: propiedad el autor.

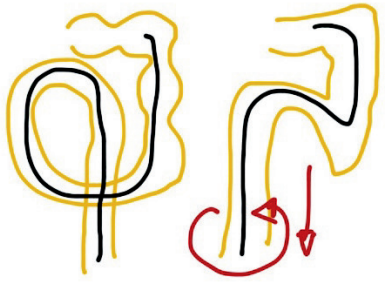

Figura 2. Resolución de asa en α: movimiento horario y luego hacia atrás.
Fuente: propiedad el autor.

Presión abdominal externa

Otra maniobra auxiliar para intentar avanzar, a pesar de los bucles o asas formadas, es utilizar la presión externa para rectificar el equipo o evitar que avance en direcciones inadecuadas. Por lo general, este tipo de maniobras no resuelve el bucle, pero permite poner presiones en sitios en favor del avance. La recomendación es que esta maniobra se realice con calma, haciendo presión en puntos específicos como:

- Flanco izquierdo, donde se evita la formación de bucles en el sigmoide
- Hipocondrio derecho donde se proporciona apoyo al ángulo hepático
- Área infraumbilical o hipogástrio dirigida hacia la parte medial puede ayudar a avanzar si hay problemas en regiones rectosigmoideas por estenosis o ángulos agudos
- Zona superior infraumbilical da soporte a un colon transverso redundante

Se debe evaluar el avance del equipo con cada presión realizada, por medio de ensayo–error con cada una.

En pocas ocasiones no se logra rectificar el equipo con las medidas anteriores, por lo que se puede intentar avanzar empujando adelante a pesar del bucle, lo que se denomina *avance contra asa* o *contra bucle*, si no hay dolor y se observa que el equipo avanza; entonces, se debe continuar con mucha suavidad y una vez se logre el avance objetivo, se debe rectificar el equipo más adelante usando la punta con un anclaje y realizar la maniobra horario y retroceso.

Se considera que la mayor dificultad y éxito de la intubación completa se realizan en la parte del sigmoide y si todo se resuelve bien en esta zona, más adelante será más fácil avanzar; de lo contrario, si no se realiza un buen avance en las primeras etapas, se tendrá dificultad para completar la colonoscopia. Si lo anterior se hizo bien, seguramente el paso por el transverso y derecho será más fácil, siguiendo como guía las tenías y los pliegues, recordando la luz triangular en el transverso; sin embargo, en ocasiones, una vez en el transverso proximal (llegando al derecho) se dificulta el paso e intubación del ciego, por los bucles previos, dado esto, se debe tratar de seguir unas maniobras en un orden sistemático similar siempre para tratar de avanzar de la siguiente manera:

- Rectificamos el equipo a su mayor posibilidad así como succionamos el aire en la parte central de la luz intestinal, con lo cual, a veces se reduce la longitud del colon y se puede avanzar; si no funciona el avance, se intenta poner al paciente decúbito supino, inclusive sólo cuando el paciente intenta hacer el movimiento, este cambio de posición genera un presión interna, lo que permite el avance en muchas oportunidades.

  De no lograrlo, se pasa a la tercera maniobra, que es el uso de las presiones abdominales externas descritas anteriormente; si a pesar de esto no es posible el avance se intentará un paso contra asa o contra bucle suavemente, si no hay dolor; de lo contrario, se ubica al paciente decúbito lateral derecho o decúbito prono. Casi con seguridad se logra el paso en la mayoría de las colonoscopias difíciles, pero se explica a los residentes que estas maniobras tener un orden sistemático y, por ello, se emplea la frase célebre de Einstein “si quieres resultados diferentes no hagas siempre lo mismo”, agregando: “has cosas diferentes pero ordenada y sistemáticamente”.

- Una vez en el ciego, es importante observar muy bien las marcas anatómicas, los pliegues, las tenías, el apéndice, la válvula ileocecal, mantener y reconocer que se tiene un equipo rectificado corto para que se transmitan muy bien los movimientos de la mano de agarre a la punta, y poder entrar más fácilmente al íleon. Esto se logra fácilmente si se tiene un equipo que en la región anal mida entre 60 y 80 cm de longitud.

- Muchos residentes de gastroenterología tienen dificultad en la entrada al íleon, debido a algunos errores, de los cuales hemos identificado, la sobre distensión del ciego, o la no identificación adecuada de la válvula, pero cuando esto se corrige entraran con facilidad ; en ocasiones, utilizamos el pliegue del apéndice, que tiene forma de arco, para hacer el ejercicio de imitación del arco y la flecha , visto en el video de enseñanza de la colonoscopia de la Asociación Americana de Endoscopia explicada por el Dr. Douglas Rex, allí, imitando el apéndice como un arco, se hace la simulación de si hubiera una flecha, saliendo de ese arco, la dirección que seguiría sería hacia la válvula ileocecal, facilitando la entrada al íleon. Ver video código qr

Al final se debe recordar que la salida del equipo es más importante que la entrada, por lo que se debe salir en no menos de 6 minutos, revisando muy bien y adecuadamente detrás de los pliegues, y succionado muy bien el líquido encontrado. Es importante después de revisar muy bien cada parte, y si no se ha usado dióxido de carbono, aspirar muy bien el aire, para evitar el dolor o baro trauma por aire.

Hay duda si la retrovisión en ciego aporta algún beneficio, pero con una técnica adecuada en operadores experimentados, puede ser útil para observar pólipos no encontrados en visión frontal o para resecarlos más cómodamente.

En el recto se puede mejorar la visibilidad de hemorroides o patología rectal distal con la retrovisión, que debe hacer con buena técnica y experiencia porque se han descrito perforaciones. Su técnica consiste en poner la punta distal en la zona más amplia del recto, allí se hace un movimiento hacia arriba total con la mano izquierda en los controles del equipo, y se avanza el equipo hacia adelante con la mano derecha suavemente hasta observar el equipo entrando al ano en retrovisión; allí se puede hacer una rotación total para examinar muy bien la zona. En rectos estrechos, equipos que no tengan la flexibilidad adecuada, o si hay presencia de dolor, se debe suspender la maniobra.

En algunas oportunidades, a pesar de seguir adecuadamente toda la técnica y sus maniobras auxiliares, hay dificultad para lograr el objetivo de llegar al ciego o al íleon; por lo cual se pueden utilizar algunas otras maniobras como disminuir aún más la fuerza de rozamiento con el uso de hidrocolonoscopia (Código QR 2), donde hay varias técnicas diferentes, como son la aplicación de 200–300 cc en la región rectosigmoide, que permite rectificar la luz, o ir avanzando con instilación de agua en cada segmento progresivo. Otras maniobras son la utilización de colonoscopio pediátrico, sobre todo en pacientes de mayor edad con enfermedades diverticulares estenosantes, neoplasias, o enfermedades inflamatorias, que han dejado secuelas en la luz.

Pero para su utilización debe haber también un entrenamiento adecuado y conocimiento muy detallado de la técnica.

Código QR 2. Hidrocolonoscopia
Fuente: propiedad del autor.

Hasta el momento, se ha observado que la resolución adecuada de los problemas durante el procedimiento de la colonoscopía no tiene que ver con la velocidad de los movimientos, si no con la toma de adecuadas decisiones. Entonces, se debe recordar que lo más importante siempre es la seguridad de los pacientes, seguido del examen más completo posible y no al revés; por lo cual se sugiere que si no se logra avanzar, a pesar de seguir el orden adecuado de la técnica, se debe finalizar el examen para así poder evitar complicaciones.

Reevaluar las variables expuestas y buscar algún profesor más experimentado es una buena opción; no obstante, algunas colonoscopias no se completarán, y se debe recordar a Erasmo de Róterdam: “es mejor prevenir que curar” para poder suspender un procedimiento riesgoso y evitar complicaciones; para eso existen otras técnicas radiológicas, como el colon por enema o la colonoscopia virtual que puede servir para completar el examen.

La colonoscopia es una técnica fascinante, muy útil en la detección temprana de patologías del colon e íleon distal, para el cual se requiere un conocimiento muy adecuado de todas las variables que intervienen en su realización exitosa, como son: del equipo, del paciente, así como del operador, y el conocimiento de todas, hace que se tenga el mejor entrenamiento en diagnóstico como terapéutica para resolver patologías de colon.

Post procedimiento

Deben ser tenidas en cuenta todas aquellas características de la calidad en el post procedimiento, como son una observación y monitoreo adecuado del paciente durante la recuperación, las indicaciones de dieta y los síntomas de posible reconsulta por urgencias como el sangrado o el dolor, otros elementos serán analizados en los otros capítulos del libro.

Consejos para tener en cuenta

1. Hacer una indicación adecuada
2. Mantener los equipos en excelente estado
3. Realizar el consentimiento informado
4. Explicar y dialogar con el paciente
5. Tener una preparación excelente
6. Hacer movimientos suaves y finos
7. Usar poco aire o usar dióxido de carbono
8. Usar los 6 movimientos precisos de manera adecuada
9. Mantener el colon rectificado (en lo posible)
10. Mantener la relación 1:1
11. Realizar movimiento de desplazamiento o deslizamiento (si está indicado)
12. Retroceder sutilmente ("paso del cangrejo"), para buscar la luz adelante (introducir el colon dentro el equipo y no el equipo dentro el colon)
13. Salir en no menos de 6 minutos
14. Succionar el aire en avances específicos y al salir
15. Utilizar de manera sistemática las maniobras auxiliares según sea necesario

Referencias

1. Rex DK, Petrini JL, Baron HT, Chak A, Cohen J, Deal SE, et al. Quality indicators for Colonoscopy. Am J Gastroenterol. 2006;101:873–85. Doi: http://doi.org/ctrfw4.
2. Aponte D, Preciado J, Sabbagh LC. Técnica de colonosocpia. In: Aponte D, editor. Técnicas de Endoscopia Digestiva. 2.ª ed. Bogotá: Gnomos; 2014.
3. Winawer S, Fletcher R, Rex D, Bond J, Burt R, Ferrucci J, et al. Colorectal cancer screening and surveillance: clinical guidelines and rationale-update based in new evidence. Gastroenterology. 2003;124:544–60. Doi: http://doi.org/d5v8tb.
4. Rex D. Colonoscopy: The dominant and preferred colorectal cancer screening in the United States. Mayo Clin Proc. 2007:82(6);662–64. Doi: http://doi.org/fx7vrb.
5. Cotton P, Williams C. Practical Gastrointestinal endoscopy. 6th ed. New Jersey: Wiley-Blackwell; 2008.
6. Waye J, Rex D, William D. Colonoscopy: Principles and practice. New Jersey: Wiley-Blackwell; 2009. p. 535–52.
7. Takeshi M, Toshifumi H. How I teach my trainees "water navigation colonoscopy". Am J Clin Medicine. 2010 [cited 2017 aug 18];7(3):144–6. Available from: https://goo.gl/HWc43y.
8. Takahashi Y, Tanaka H, Kinjo M, Sakumoto K. Proscpective evaluation of factors predicting difficulty and pain during sedation-free Colonoscopy. Dis Colon Rectum. 2005;54:1295–300. Doi: http://doi.org/cnxqmr.
9. Anderson JC, Messina CR, Cohn W, Gottfried E, Ingber S, Bernstein G, et al. Factors predictive of difficult colonoscopy. Gastrointestnal Endosc. 2001;54(5):558–62. Doi: http://doi.org/cwxw9c.
10. Arcovedo R, Larsen C, Salazar H. Patient factors associated with a faster insertion of colonoscope. Surg Endosc. 2007;21(6):885–88. Doi: http://doi.org/bchrfg.

Lesiones del colon

Fernando García del Risco

Introducción

La colonoscopia es el estudio más sensible y específico en el diagnóstico de las enfermedades que afectan al colon. En manos experimentadas, se alcanza la visualización del ciego en el 95 % de los casos, aun en pacientes de edad avanzada. Una excelente preparación y sedación son fundamentales para alcanzar resultados óptimos. Una historia clínica que incluya un buen interrogatorio y un examen físico completo son esenciales para poder ordenar adecuadamente este estudio **(1-7)**.

En los últimos años, el uso de colonoscopios de alta definición, magnificación y con cromoendoscopia electrónica ha permitido la detección con más precisión de todas las lesiones colónicas y, en especial, el diagnóstico de lesiones precursoras del cáncer de colon como los pólipos pequeños y aserrados **(8,9)**.

Hallazgos endoscópicos en diferentes afecciones colónicas

- Enfermedad inflamatoria intestinal (enfermedad de Crohn y colitis ulcerativa)
- Colitis seudomembranosa
- Colitis isquémica
- Colitis por radiación
- Colitis infecciosa
- Diverticulosis
- Angiodisplasias
- Enfermedades no neoplásicas y neoplásicas (pólipos, cáncer)
- Otras causas

Enfermedad inflamatoria intestinal

Enfermedad de Crohn (EC)

Esta afección puede afectar cualquier parte del tracto gastrointestinal desde la orofaringe hasta el ano. El compromiso más común es ileocecal (41–55 %). La EC colónica se presenta en entre el 5–25 % de los casos **(10)**.

Lesiones endoscópicas en la Enfermedad de Crohn

Hay tres hallazgos endoscópicos principales que, aunque inespecíficos, son de mucha utilidad en el diagnóstico de la EC: las úlceras aftoides, la mucosa en empedrado y la presencia de lesiones discontinuas (Figura 1).

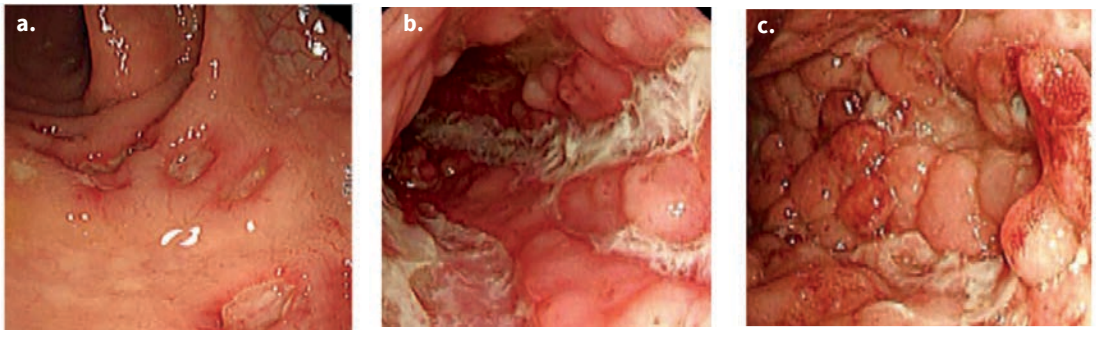

Figura 1. Enfermedad de Crohn. a). Mucosa en empedrado. b) Úlcera colónica activa. c). Úlceras irregulares en parches.
Fuente: tomada de (11).

Las úlceras aftoides suelen encontrarse en estadios tempranos de la enfermedad. Las úlceras de mayor tamaño, más profundas y rodeadas de mucosa sana son muy sugestivas de la EC. Estas úlceras pueden comprometer toda la pared del colon.

La mucosa en empedrado, acompañada de úlceras serpiginosas y lineales que pueden extenderse varios centímetros a lo largo del eje longitudinal colónico, es muy característica de la EC. *Las lesiones de la mucosa colónica* en la EC son típicamente discontinuas con áreas adyacentes de mucosa normal. Las lesiones en el íleon terminal y una mucosa rectal normal son sugestivas de una EC. Ante la sospecha de una EC, por el compromiso en el íleon distal siempre debe intentarse una ileocolonoscopia **(10)**.

Colitis ulcerativa (CU)

La colitis ulcerativa se caracteriza por el compromiso continuo de la mucosa colónica desde el recto hasta el ciego (colitis extensa), en el ángulo esplénico (colitis izquierda) o solo del recto (proctitis). La mucosa colónica se encuentra hiperémica, edematosa, con pérdida del patrón vascular normal, friabilidad y sangrado fácil al contacto del endoscopio. A medida que la enfermedad progresa, se observan úlceras que tienden a ser continuas. En etapas tardías, hay presencia de seudopólipos y disminución de la luz con zonas de estenosis. En la CU siempre hay compromiso del recto. Una ileítis terminal o por reflujo puede observarse en algunos casos de colitis extensa **(10).**

Lesiones endoscópicas en la colitis ulcerativa

La colonoscopia revela una mucosa hiperémica, edematosa, con pérdida del patrón vascular, gran friabilidad y sangrado fácil al contacto del endoscopio. Es frecuente el aspecto granular de la mucosa. Los seudopólipos, aunque inespecíficos, se presentan con mayor frecuencia en la CU, suelen variar en tamaño desde algunos milímetros hasta varios centímetros, tienden a ser más altos que anchos y simular neoplasias. La biopsia confirma su benignidad. Los seudopólipos se asocian con mayor severidad y extensión de la enfermedad (Figura 2) **(10)**.

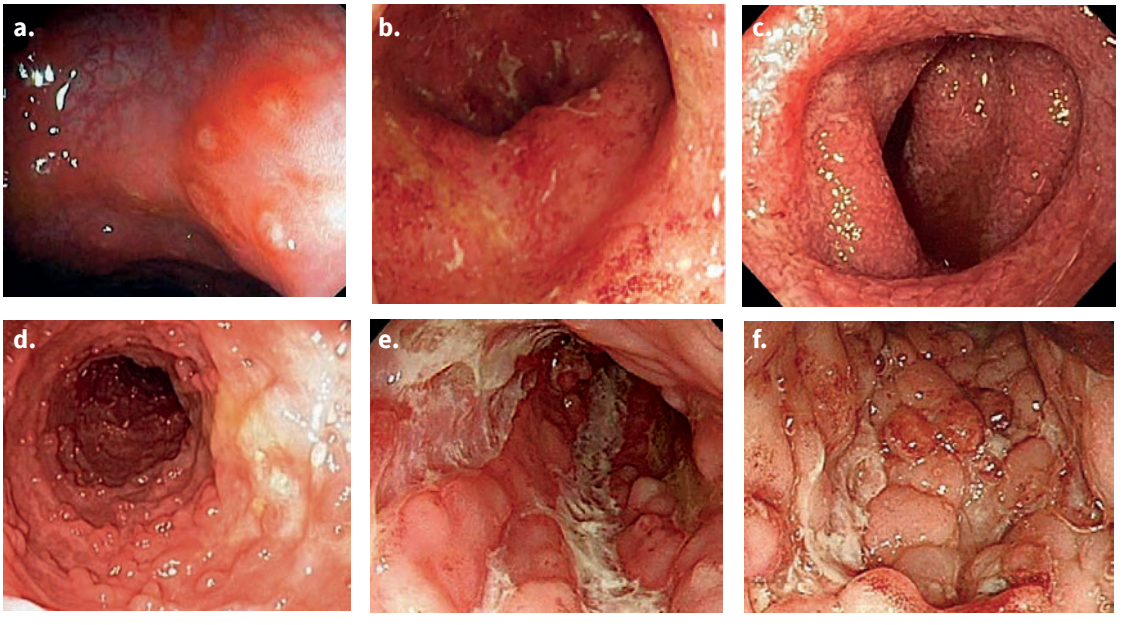

Figura 2. Colitis ulcerativa. a) Ulceraciones redondeadas. b) Úlceras irregulares con mucosa hemorrágica. c) Mucosa granular típica. d) Mucosa con numerosos seudopólipos. e) Úlceras serpiginosas. f) Mucosa ulcerada y aspecto de empedrado.

Fuente: tomadas de (12).

Colitis isquémica

La colitis isquémica presenta un amplio rango de lesiones en la mucosa, dependiendo del tiempo transcurrido desde el episodio isquémico hasta el examen endoscópico. En los casos leves y moderados, la mucosa se observa hiperémica, edematosa con ulceraciones aisladas, especialmente en el colon descendente, y flexura esplénica. En los casos severos, la mucosa es de color negro violáceo y muy friable. La presencia de úlceras en los segmentos comprometidos tiende a cicatrizar rápidamente, lo que deja escaras con un aspecto muy parecido a los observados en la EC (Figura 3). Cuando se sospecha una colitis isquémica, se deben tomar biopsias para precisar el diagnóstico histopatológico **(13-16)**.

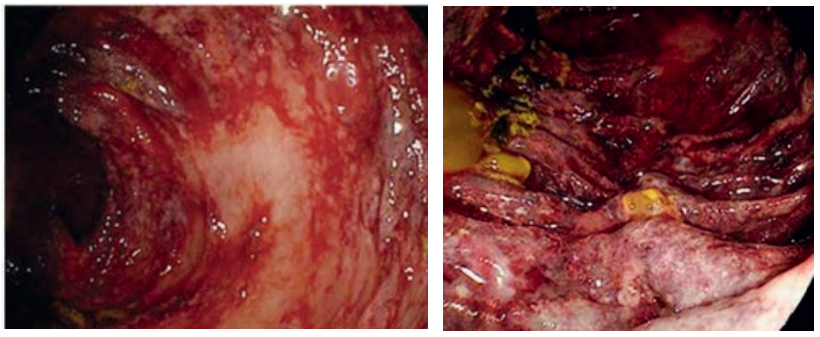

Figura 3. Colitis isquémica. a) Mucosa hiperémica con áreas hemorrágicas. b) Mucosa de color negro violáceo con áreas de isquemia.
Fuente: tomadas de (15).

Colitis seudomembranosa

Este tipo de colitis es característica de una colitis por *Clostridium difficile* y generalmente cursa con la presencia de placas sobreelevadas en parches de diversos tamaños de color amarillento y presencia de seudomembranas. Estos hallazgos en un paciente con una diarrea posterior al uso de antibióticos son casi patognomónicos de una infección por *Clostridium difficile* (Figura 4) **(13-16)**.

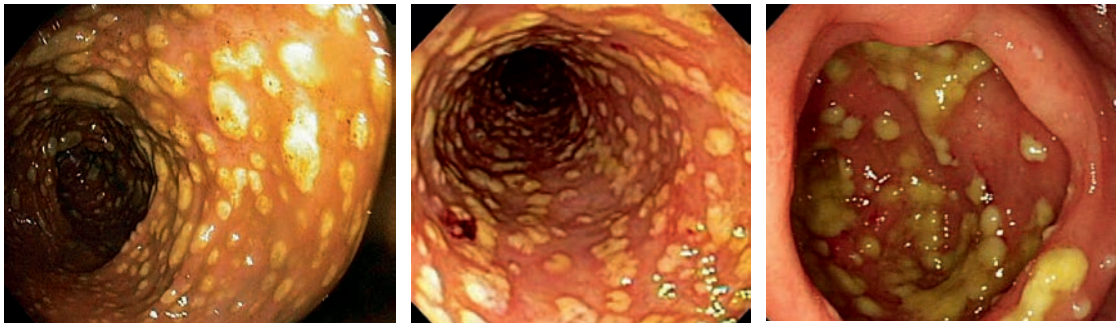

Figura 4. Colitis seudomembranosa.
Fuente: tomadas de (16,17).

Colitis por radiación

Se presenta por el daño de la mucosa colorectal debido a la radiación en pacientes tratados por cáncer uterino o de próstata. Las lesiones se localizan con mayor frecuencia en el recto. En la fase aguda posterior a la radioterapia, hay edema, erosiones y friabilidad de la mucosa rectal con sangrado persistente. En la fase crónica se presenta alteración del patrón vascular con telangiectasias que tienden a agruparse. En los casos más severos se presentan úlceras prominentes irregulares con áreas de estenosis y formación de fístulas (Figura 5) **(18)**.

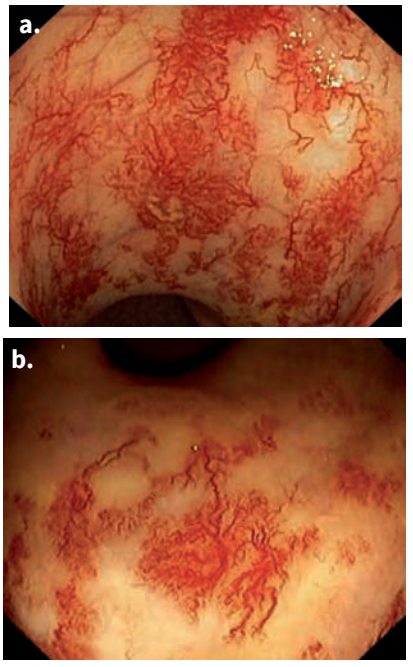

Figura 5. Colitis por radiación. Lesiones vasculares telangiectásicas en el recto.

Colitis infecciosa

Varios agentes infecciosos pueden causar inflamación aguda de la mucosa. Los cambios son idénticos a los observados en una EC o CU aguda. La historia clínica y el estudio histopatológico de biopsias tomadas durante la colonoscopia son de mucha utilidad para hacer el diagnóstico diferencial con otras colitis especialmente la Colitis ulcerativa. La presencia en el estudio histopatológico de abscesos con distorsión de las criptas favorece el diagnóstico de una CU.

En la mayoría de los episodios de colitis infecciosa aguda, las lesiones de la mucosa son limitadas y desaparecen con el tratamiento específico. Para establecer el diagnóstico definitivo es imprescindible la realización de exámenes de laboratorio: coprológico, frotis en fresco, cultivos y serología. Las colitis agudas más frecuentes en nuestro pais se deben a infección por *Salmonella, Shigella*, *Campylobacter* (Figura 6) y *Entamoeba hystolitica* (Figura 7) **(13-16)**.

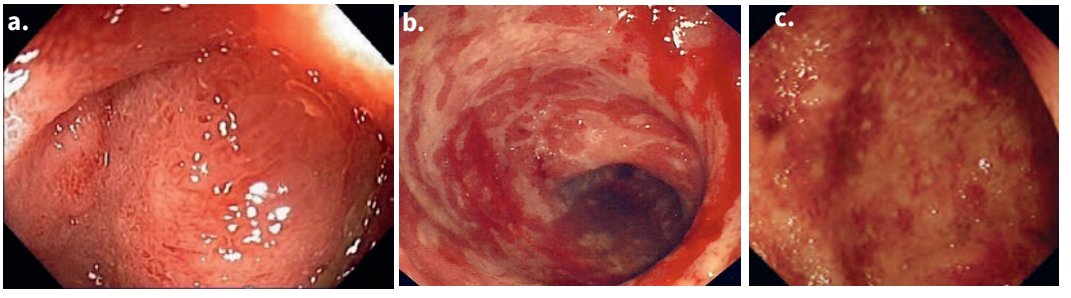

Figura 6. Colitis infecciosa por *campylobacter.* Mucosa colónica intensamente hiperémica, edematosa con áreas hemorrágicas.
Fuente: tomada de (19).

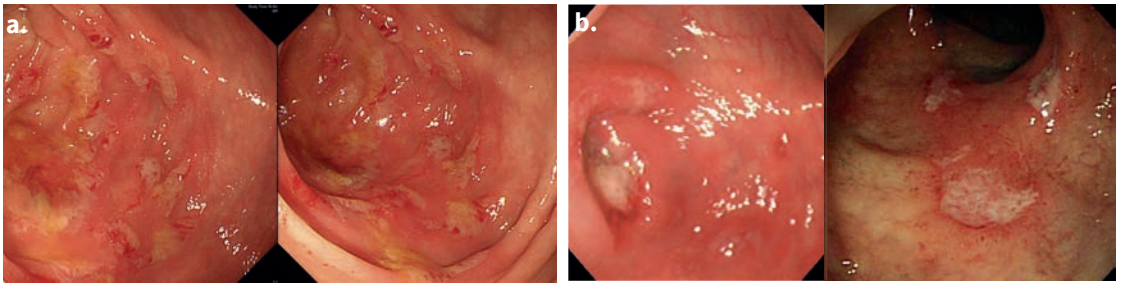

Figura 7. *Colitis aguda por Entamoeba hystolítica.* a) Úlceras y edema de la mucosa a nivel del ciego. b) Úlceras colónicas penetrantes en "botón de camisa".
Fuente: tomada de (20).

Diverticulosis

La diverticulosis colónica es común en pacientes mayores de 50 años. Los orificios diverticulares pueden variar en tamaño y número desde un divertículo solitario a varios centenares. Miden típicamente entre 5 y 10 mm de diámetro y, en algunos casos, pueden exceder los 2 cm **(16)**. La hipertrofia muscular en los divertículos puede ser tan pronunciada que disminuye el lumen colónico con espasmo y tortuosidad marcada, lo cual dificulta su exploracion con el colonoscopio (Figura 8). La enfermedad diverticular colónica puede coexistir con otras afecciones (pólipos, cáncer) **(21)**.

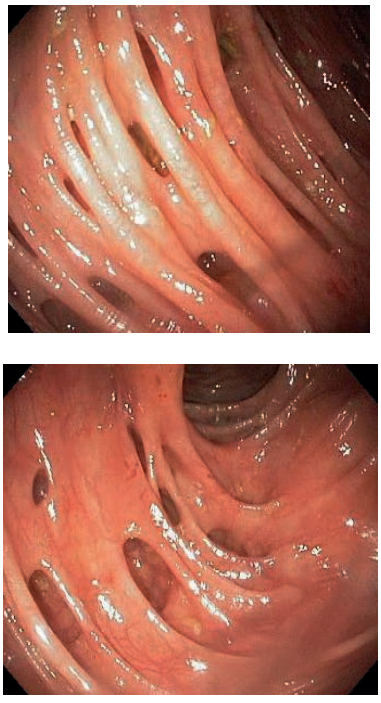

Figura 8. Presencia de numerosos orificios diverticulares en el colon descendente.
Fuente: propiedad del autor.

Angiodisplasia

La angiodisplasia es una lesión superficial producida por cambios ectásicos en venas y capilares submucosos con dilatación de ellos y formación de pequeñas fístulas arteriovenosas. Las angiodisplasias pueden ser únicas o múltiples, se localizan principalmente en el colon derecho y ciego. Es una causa frecuente de sangrado visible u oculto agudo ó crónico y de anemia cronica. La apariencia endoscópica es la de una lesión vascular rojiza con un tamaño variable de 2 a 15 mm de diametro. Una vena de drenaje a menudo visible en el examen endoscópico, representa el heraldo de esta malformación vascular dando la apariencia endoscopica de araña vascular (Figura 9) **(18)**.

Figura 9. Angiodisplasias en colon ascendente.
Fuente: tomada de (22,23).

Pólipos y cáncer

Los pólipos son masas circunscritas de tejido, provenientes de la mucosa con crecimiento hacia el lumen intestinal. Se clasifican en pólipos adenomatosos, aserrados e hiperplasicos (Tabla 1).

Tabla 1. Clasificación de los pólipos según tipo y grado de displasia.

Categoría	Tipo de pólipo	Clasificación de la displasia
Adenoma convencional	Adenoma tubular Adenoma tubulo velloso Adenoma velloso	Displasia de alto grado Adenocarcinoma invasivo
Adenoma aserrado	Adenoma aserrado sesil Adenoma aserrado tradicional Pólipos mixtos aserrados	+/- Displasia de bajo/ alto grado +/- Displasia de alto grado
Pólipos hiperplásicos		

Fuente: tomada de (9).

Adenomas

Los adenomas pueden encontrarse solos o distribuidos en todo el colon. La cromoscopia electrónica y la utilización de colorantes como el índigo carmín al 0,1% o el azul de metileno al 1 %; rociados encima de su superficie permiten resaltar su apariencia y hacer diferencia entre los pólipos hiperplásicos y los adenomas **(24)**.

Los adenomas pueden ser tubulares, vellosos o tubulovellosos, según la estructuras tubular o digitiformes. Los adenomas más frecuentes son los tubulares (70–85 %). Los adenomas vellosos tienen mayor potencial de degeneración maligna **(24)**.

Los pólipos adenomatosos son generalmente asintomáticos y con mucha frecuencia se detectan durante colonoscopias solicitadas por otro motivo. Cuando son sintomáticos, miden más de 1 cm y pueden cursar con hemorragia visible u oculta. Los polipos vellosos producen abundante moco. El 40 % de los pólipos adenomatosos se localizan en zonas proximales al ángulo esplénico **(24)**.

Adenomas aserrados

Se dividen en aserrado sésil, aserrado tradicional y polipos mixtos aserrados.

El adenoma aserrado sésil:

También llamado pólipo aserrado sésil, se encuentra con mayor frecuencia en el colon derecho. Son pólipos grandes, mayores de 5 mm, sésiles o planos y mal definidos. En algunos casos pueden simular un pliegue grande y pasar desapercibido. Tienen una mayor prevalencia en mujeres mayores de 60 años. Corresponden al 9 % de todos los pólipos colorrectales y al 22 % de los pólipos aserrados que se encuentran durante una colonoscopía. El diagnostico endoscopico del adenoma aserrado sésil es operador dependiente y su tasa detección varía drásticamente según el endoscopista que realiza el estudio **(25)**.

El adenoma aserrado tradicional

Este es pediculado, tiene una arquitectura aserrada y se localiza con más frecuencia en colon izquierdo **(25)**.

Los pólipos mixtos aserrados son menos frecuentes (Figura 10, 11 y 12).

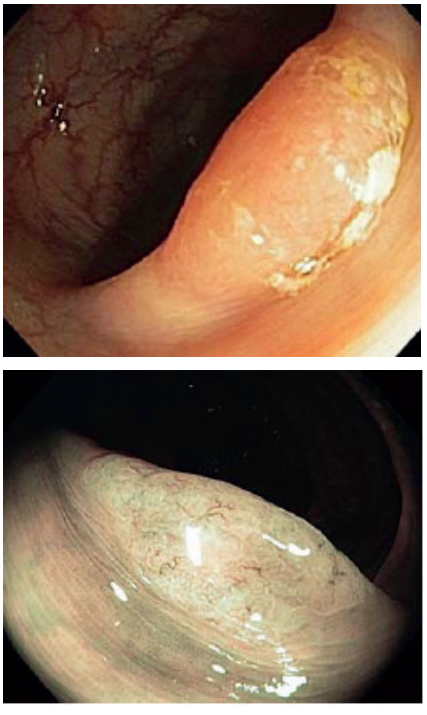

Figura 10. Pólipos aserrado en colon derecho con luz blanca y con cromoscopia (FICE).

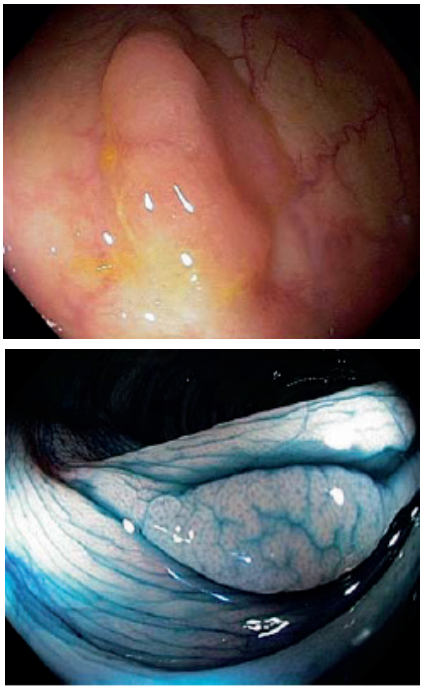

Figura 11. Pólipo aserrado en colon derecho con luz blanca y cromoscopia con azul de metileno.

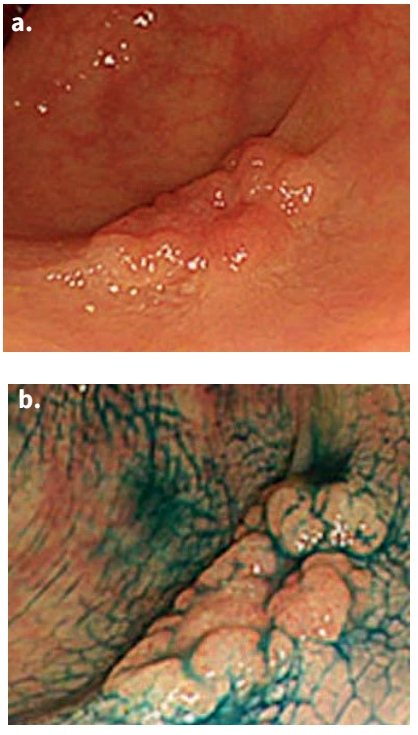

Figura 12. a) Pólipo aserrado luz blanca. b) Pólipo aserrado con azul de metileno.

Pólipos hiperplásicos

Son protrusiones elevadas de coloración pálida y translúcida que crecen por encima de la mucosa, miden menos de 5 mm de diámetro y son las lesiones polipoides más comunes en el colon. La mayoría se encuentran en el colon izquierdo, generalmente recubiertos de moco. Cuando se descubren estos pólipos se debe ser muy cuidadoso ya que pueden no ser vistos posterior al lavado del moco que los recubre. Para mejorar su detección se requiere de una excelente preparación del colon, el uso rutinario de cromoendoscopía electrónica o colorante vital, un examen exhaustivo del colon derecho y siempre hacer la retroflexión del colonoscopio en el colon ascendente. En el recto pueden desaparecer con la insuflación de aire por estiramiento de la mucosa, pero pueden ser revisualizados cuando el aire es aspirado (Figura 13, 14 y 15) **(24,25)**.

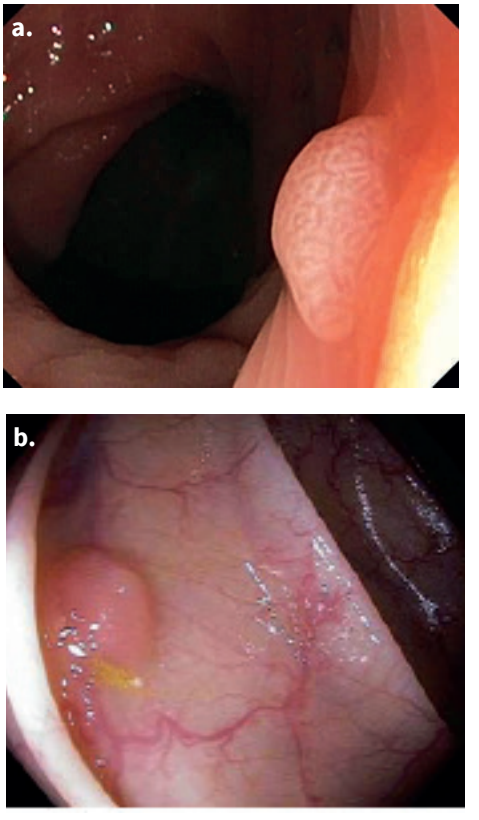

Figura 13. a) Pólipos sésil luz blanca. b) Pólipo sésil con magnificación.

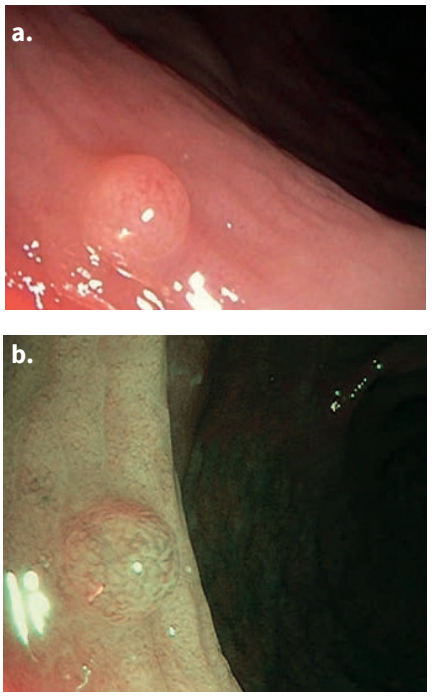

Figura 14. a) Pólipo hiperplásico con luz blanca. b) Pólipo hiperplásico con NBI.

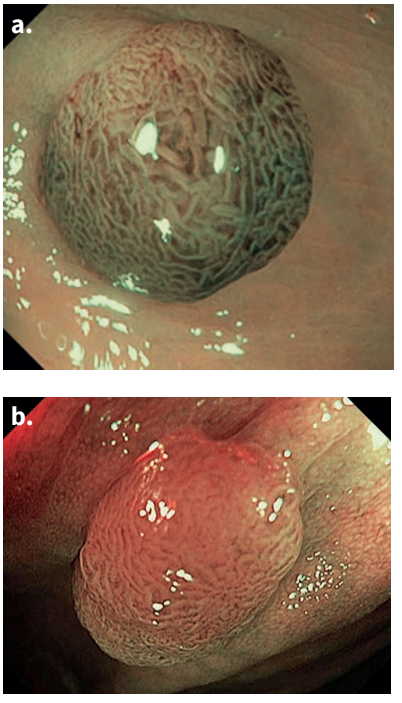

Figura 15. a) Adenoma tubular con NBI. b) Adenoma tubular pediculado con NBI.

Técnicas para mejorar el diagnóstico de las lesiones polipoides colónicas

La cromoendoscopia vital

Esta técnica utiliza colorantes en spray como el azul de metileno, el violeta de cresilo y el índigo carmín que se esparcen sobre la mucosa colónica. El azul de metileno y el violeta de cresilo manchan la superficie de la lesión por la absorción activa de estos colorantes y su interacción con los constituyentes celulares; mientras que el índigo carmín no es absorbido por la mucosa **(26,27)**.

La cromoendoscopia electrónica

Este tipo de coloración electrónica permite hacer un contraste visual similar a la cromoendoscopia vital, pero sin necesidad de utilizar colorantes. Hay tres tipos de cromoendoscopia electrónica: el NBI, el FICE y el i-Scan **(8)**.

El NBI utiliza un filtro óptico en el sistema de endoscopia para transmitir una mayor proporción de luz azul (415 nm) y una disminución de la proporción de luz roja. Reduce el espectro de la luz blanca en dos longitudes de onda, luz azul (390–445 nm) y verde (530–550 nm). Estas longitudes de onda corresponden al espectro de absorción del pico de la hemoglobina, el principal cromóforo tisular, por lo tanto, la vascularidad de la mucosa aparece más oscura.

La luz azul tiene una longitud de onda más corta, penetra superficialmente en comparación con la luz roja que tiene una longitud de onda más larga y penetra más profundamente. Esto acentúa la arquitectura de la mucosa. Teniendo en cuenta que la mucosa superficial y el patrón vascular de los adenomas son diferente a la mucosa colónica normal, la cromoendoscopia electrónica permite la detección de lesiones sutiles que no se aprecian con la luz blanca. Como resultado, se puede precisar mejor el patrón vascular superficial de la mucosa del pólipo **(8)**.

Cáncer de colon

Los tumores cancerosos del colon crecen de manera fortuita. La ulceración y necrosis del tumor son hallazgos frecuentes (Figura 16). La apariencia endoscópica puede variar desde un pólipo hasta un tumor vegetante estenosante. El cáncer puede ser voluminoso con aspecto de "coliflor", ulcerarse o sangrar. Después de la resección del tumor, la colonoscopia es de mucha utilidad para visualizar la cicatriz de la anastomosis y la presencia o ausencia de recidiva tumoral **(28)**.

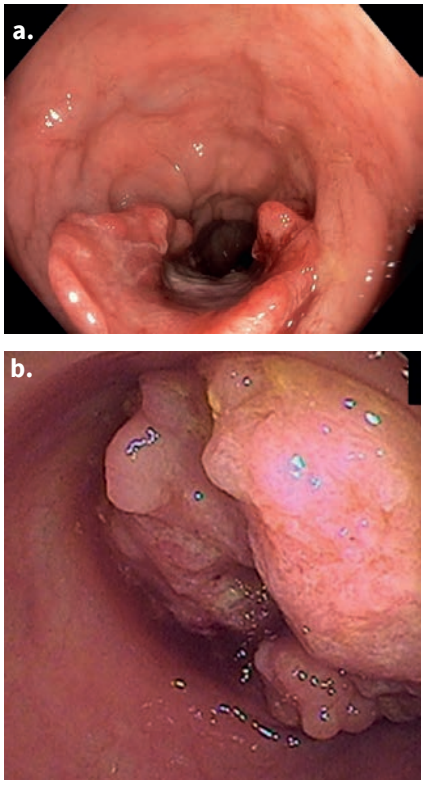

Figura 16. a) Cáncer de colon estenosante, ulcerado. b) Cáncer de colon estenosante.

Otras lesiones colónicas

Lipoma

Este es el tumor submucoso más común del colon. Usualmente tiene una base ancha y está recubierto de mucosa normal, la superficie presenta una coloración ligeramente amarillenta dada por el tejido grasoso subyacente. La superficie del lipoma se moviliza fácilmente con la pinza de biopsia (signo de la almohada). La grasa de tumor puede ser liberada a la superficie si se toman biopsias profundas (Figura 17) **(7)**.

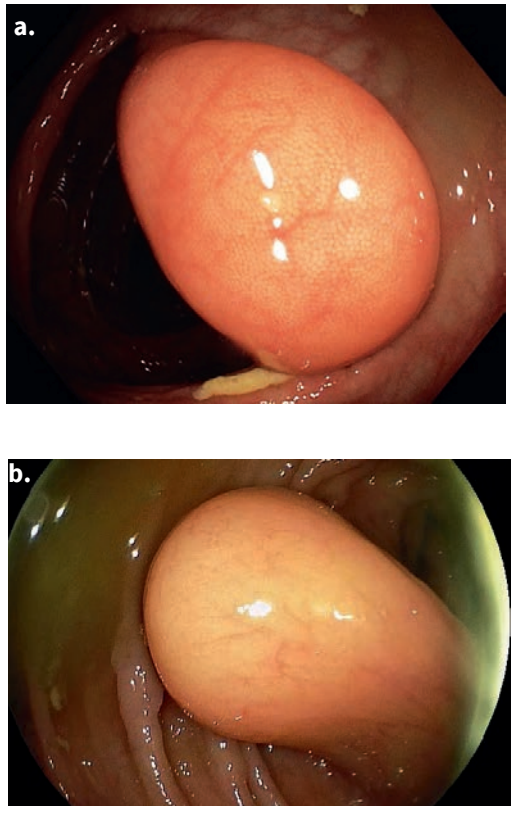

Figura 17. Lipoma del colon derecho.
Fuente: tomadas de (29,30).

Tumores carcinoides

Los tumores carcinoides se presentan como nódulos pequeños discretos en la submucosa colónica (Figura 18). Estos tumores a menudo están firmemente adheridos a las capas más profundas de la mucosa superficial, lo que permite con una biopsia hacer el diagnóstico correcto. Los nódulos difusos submucosos son raros, pero pueden encontrarse en casos de linfoma o de neumatosis cólica **(7)**.

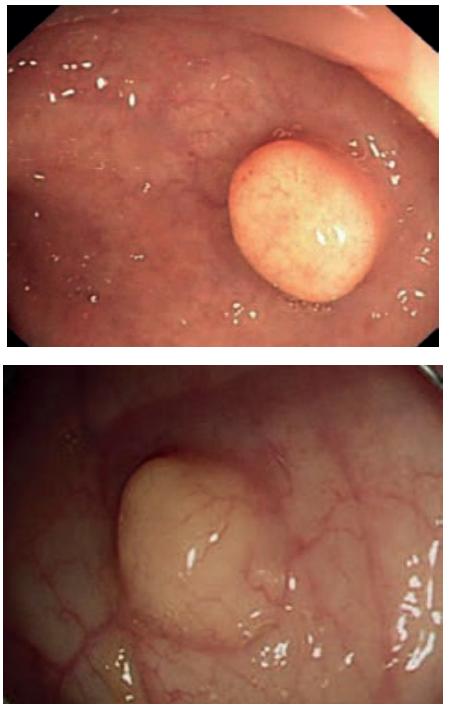

Figura 18. Tumor carcinoides rectal.
Fuente: tomada de (31).

Figura 19. Tricocéfalo en el ciego.
Fuente: tomada de (32).

Parásitos

Tricocéfalos

Estos parásitos viven en el ciego, donde se unen a la mucosa por su extremo anterior (Figura 19). Las hembras ponen de 3 mil a 10 mil huevos. Son observados fácilmente durante el procedimiento endoscópico **(7)**.

Oxiuros

La hembra del parasito se desplaza hasta zona perianal, principalmente con horario nocturno, donde deposita sus huevos (Figura 20) **(7).**

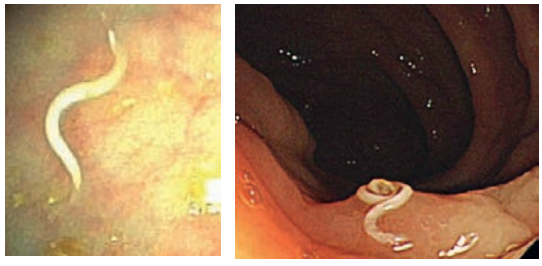

Figura 20. Oxiuro.
Fuente: tomada de (33).

Referencias

1. Froelich F, Wietlisbach V, Gonvers JJ, Burnand B, Vader JP. Impact of colonic cleansing on quality and diagnostic Yield of colonoscopy: The European Panel of Appropriateness of Gastrointestinal Endoscopy European Multi-center Study. Gastrointest Endosc. 2005;61:378–84. Doi: http://doi.org/c59d86.

2. Rex DK, Petrini JL, Baron TH, Chak A, Cohen J, Deal SE, et al. Quality Indicators for Colonoscopy. Gastrointest Endosc. 2006;101:873–85. Doi: http://doi.org/d2q3xv.

3. Balaguer F, Llach J, Castells A, Bordas JM, Pellisé M, Rodríguez-Moranta F, et al. The European panel on the appropriateness of gastrointestinal endoscopy guidelines colonoscopy in an open-access endoscopy unit: A prospective study. Aliment Pharmacol Ther. 2005;21:609–13. Doi: http://doi.org/dgf5c9.

4. Rex KD, Bond JH, Winawer S, Levin TR, Burt RW, Johnson DA, et al. Quality in the technical performance of colonoscopy and the continuous quality improvement process for colonoscopy: recommendations of the U.S. Multi-Society Task Force on Colorectal Cancer. Am J Gastroenterol 2002;97(6):12–96. Doi: http://doi.org/dzxmrf.

5. Hafner M. Conventional colonoscopy: Technique, indications, limits. Eur J Radiol. 2006;10:1–6. Doi: http://doi.org/cmw8gn.

6. Karajeh MA. Sanders DS, Hurlstone DP. Colonoscopy in elderly people is a safe procedure with a high diagnostic yield: a prospective comparative study of 2000 patients. Endoscopy. 2006;38(3):226–30. Doi: http://doi.org/b5tchc.

7. Siddique I, Mohan K, Hasan F, Memon A, Patty I, Al-Nakib B. Appropriateness of indication and diagnostic yield of colonoscopy: First report based on the 2000 guidelines of the American Society for Gastrointestinal Endoscopy. World J Gastroenterol. 2005;11(44):707–13. Doi: http://doi.org/cbx9.

8. Rastogi A. Clinical Review: How to Recognize Subtle Lesions in the Colon. ASGE Leading Edge. 2015 [cited 2017 Aug 18];5(1):1–13. Available from: https://goo.gl/aBvCmu.

9. Bordaçahar B, Barret M, Terris B, Dhooge M, Dreanic J, Prat F, et al. Sessile serrated adenoma: From identification to resection. Digestive and liver disease. 2015;47:95–102. Doi: http://doi.org/f2x9vc.

10. Leighton JA, Shen B, Baron TH, Adler DG, Davila R, Egan JV, et al. ASGE guideline: endoscopy in the diagnosis and treatment of inflammatory bowel disease. Gastrointest Endosc. 2006;63(4):558–62. Doi: http://doi.org/ftbg7m.

11. Lee JM, Lee KM. Endoscopic Diagnosis and Differentiation of Inflammatory Bowel Disease. Clin Endosc. 2016;49(4):370–5. Doi: http://doi.org/cd96.

12. Manatsathit S, Dupont HL, Farthing M, Kositchaiwat C, Leelakusolvong S, Ramakrishna BS, et al. Guideline for the management of acute diarrea in adults. J Gastroenterol Hepatol 2002;17(Suppl):S54–S71. Doi: http://doi.org/drjtrb.

13. Lim RM, Raskin JB. Infections and other non-inflammatory bowel disease colitides. In: Waye J D, Rex D, editors. Colonoscopy Principe and practice. Masachusetts: Blakwell publishing; 2003. p. 603–10.

14. García del Risco F. Colitis Infecciosa. In: Alvarado J, Otero W, editors. Gastroenterología y Hepatología. 2nd ed. Bogotá. Editorial Médica Celsus; 2006. p. 703–24.

15. Park EJ, Lee JS, Lee TH, Choi DH, Kim EB, Jeon SR, et al. "Cat Scratch Colon" in a Patient with Ischemic Colitis. Clin Endosc. 2015;48(2):178-80. Doi: http://doi.org/cd97.

16. Younus F, Steigbigel RT. Nodular *Clostridium difficile* Colitis. N Engl J Med. 2004;350:e9. Doi: http://doi.org/cvxvdb.

17. Joo HR, Kim TO, Kim TG, Seo EH, Park J, Park SH, et al. Ulcerative Colitis Complicating Pseudomembranous Colitis of the Right Colon. Intest Res. 2011;9(2):144-7. Doi: http://doi.org/c2x6vh.

18. Gostout CJ. Radiation Proctopathy. In: Waye J D, Rex D, editors. Colonoscopy Principe and practice. Masachusetts: Blakwell publishing; 2003. p. 582–95.

19. GASTROLAB. The Gastrointestinal Site. High Quality Endoscopy Images: Infectious Colitis. 2012 [cited 2017 oct 2]. Available from: https://goo.gl/Zn2uM7.

20. Haeng LJ. EndoTODAY Endoscopy Learning Center. Lee Jun Haeng. 2016 [cited 2017 oct 2]. Available from: https://goo.gl/BcDk9L.

21. Patel K, Hoffman NE. The anatomical distribution of colorectal polyps at colonoscopy. J Clin

Gastroenterol. 2001;33(3):222–29. Doi: http://doi.org/dhdcpt

22. We Share Endoscopy [Website]. 2014 [cited 2017 oct 2]. Available from: https://goo.gl/W43sRG.

23. Ángel-González R. Endoscopia terapéutica día a día. Sangrado digestivo bajo por angiodisplasias de ciego. 2012 [cited 2017 oct 2]. Available from: https://goo.gl/1StXmE.

24. . Noffsinger AE, Hart J. Serrated adenoma: a distinct form of non-polypoid colorectal neoplasia? Gastrointest Endoscopy Clin N Am. 2010;20(3):543–63. Doi: http://doi.org/csmnpb.

25. Rex DK, Ahnen DJ, Baron JA, Batts KP, Burke CA, Burt RW, et al. Serrated lesions of the colorectum: review and recommendations from an expert panel. Am J Gastroenterol. 2012;107(9):1315–29 .Doi: http://doi.org/cbzb.

26. Kiesslich R, Fritsch J, Holtmann M, Koehler HH, Stolte M, Kanzler S, et al. Methylene blue-aided chromoendoscopy for the detection of intraepithelial neoplasia and colon cáncer in ulcerative colitis. Gastroenterology 2003;124(4):880–88. Doi: http://doi.org/dr6726.

27. Rutter MD., Saunders BP., Schofield G. Forbes A, Price AB, Talbot IC, et al. Pancolonic indigo carmine dye spraying for the detection of dysplasia in ulcerative colitis. Gut. 2004;53(2):256–60. Doi: http://doi.org/bxnjgc.

28. Sekiguchi M, Matsuda T, Saito Y. Surveillance after endoscopic and surgical resection of colorectal cancer. Best Pract Res Clin Gastroenterol. 2016;30(6):959–70. Doi: http://doi.org/cbzc.

29. Ángel-González R. Endoscopia terapéutica día a día. Lipoma del colon derecho. 2012 [cited 2017 oct 2]. Available from: https://goo.gl/Sz6vG3.

30. We Share Endoscopy [Website]. Colonic lipoma. 2014 [cited 2017 oct 2]. Available from: https://goo.gl/Ze1xma.

31. Lee SP, Sung IK, Kim JH, Lee SY, Park HS, Shim CS. The effect of preceding biopsy on complete endoscopic resection in rectal carcinoid tumor. J Korean Med Sci. 2014;29(4):512-8. Doi: http://doi.org/f52m59.

32. San Salvador. Atlas de video endoscopia gastrointestinal de El Salvador. [Website]. Parásitos. 2002 [cited 2017 oct 2]. Available from: https://goo.gl/BP9hmk.

33. Beckford S. Parasitología: *Trichuris trichiura.* 2013 [cited 2017 oct 2]. Available from: https://goo.gl/DASBt1.

Colonoscopia terapéutica

CAPÍTULO 7

Dr. Diego Mauricio Aponte Martín
Coeditor

Accesorios en colonoscopia

Robin Prieto
Diego Mauricio Aponte Martín

Introducción

En los últimos años, la técnica colonoscopia ha progresado de forma sorprendente, dejando rápidamente de ser un método diagnóstico para convertirse en un método terapéutico. Día tras día se han venido diseñando nuevos dispositivos que favorecen la técnica colonoscópica.

Desde 1974, cuando Kosaka y Tada en Japón iniciaron el desarrollo de la técnica de magnificación de imágenes, el desarrollo tecnológico ha permitido contar con mejores imágenes que permiten una mejor aproximación diagnóstica; tal es el caso de las imágenes de banda estrecha (NBI, por sus siglas en inglés), o del FICE (Fujinon Intelligent Colour Enhancement), que han permitido una mejor detección y caracterización de los adenomas. Igualmente, se viene aplicando el uso de la técnica de inmersión, que ha demostrado una reducción del dolor causado en el paciente **(1,2)**.

Con los avances tecnológicos se han diseñado accesorios que facilitan la técnica colonoscópica y favorecen el diagnóstico y tratamiento de diversas patologías colónicas. En este capítulo, se presentan las características de los más recientes accesorios utilizados en la actualidad.

Endoclips

Los clips son dispositivos metálicos que se han venido usando desde hace casi cuatro décadas. Inicialmente, fueron diseñados para el control de sangrado, pero su uso se ha extendido a otras patologías. Estos actúan mediante compresión vascular, ya sea del vaso o del tejido vecino. La Food and Drug Administration (FDA) ha aprobado su uso para marcajes endoscópicos, cierre de perforaciones de menos de 20 mm, fijación de tubos de alimentación yeyunal a la pared del intestino delgado y hemostasia. Para este último fin, se usa en casos de ulceras sangrantes; sangrado post-resección de pólipos de base menor de 1,5 cm; sangrado de arterias de menos de 2 mm, y sangrado de divertículos de colon.

La efectividad, según algunos ensayos clínicos publicados, oscila entre el 85-100 %, con tasas de resangrado del 2 al 20 %. En desgarros de mucosa o submucosa < 3 cm, pólipos < 1,5 cm y perforaciones de intestino delgado < 2 cm, así como en casos de desgarro de Mallory-Weiss y lesiones de Dieulafoy, la tasa de resangrado posterior a la aplicación de clip es significativamente menor, comparada con la terapia de inyección. Cuando el paciente presenta sangrado que no se logra controlar, la aplicación de un clip como marcador anatómico del sitio de sangrado resulta de gran utilidad en el manejo posterior, ya que permite al radiólogo ubicar el sitio de sangrado al realizar la angiografía; de manera similar y con ayuda de fluoroscopio, el cirujano puede orientar de esta forma la intervención quirúrgica con mayor exactitud. La disponibilidad de este accesorio es de gran utilidad en casos de perforaciones intestinales, debidas a mucosectomías amplias, casos en que el empleo de clips ha mostrado ser efectivo **(3,4)**.

Para la correcta aplicación del clip, es indispensable tener una adecuada visualización de la lesión. En algunos casos, es necesario utilizar cap para fa-

vorecer el fácil acceso al sitio de la lesión (curvatura menor del estómago proximal o cara posterior del duodeno); igualmente, se debe contar con un adecuado sistema de irrigación y preferiblemente con canales de trabajo amplios que faciliten el drenaje de los coágulos en los casos de sangrado.

Técnica de aplicación

La técnica de aplicación de los clips consta de 3 fases: preparación, colocación y liberación. Una vez se ha identificado el sitio de la lesión y se haya montado el clip, se debe succionar para disminuir la luz y, mediante una aproximación ya sea frontal o preferiblemente tangencial, se debe insertar el clip. Basados en un principio quirúrgico, es importante que se aproximen correctamente los bordes de tejido sano de la lesión, independientemente de que se trate de úlceras, perforaciones o erosiones, ya que esto favorece una reparación tisular y cicatrización adecuadas. Al manipular el clip, se debe mantener alejado de la mucosa, para evitar traumatizarla, pero, además, porque el contacto no controlado con la mucosa puede desprender el clip del aplicador con la consiguiente pérdida del mismo **(4,5)**.

Aunque un solo clip puede ser suficiente para el tratamiento de un vaso visible sangrante, es preferible colocar uno proximal y otro distal al sitio de sangrado, con la excepción del sangrado a partir de una lesión con coágulo adherido, donde la aplicación de adrenalina seguida de remoción del coagulo con asa de polipectomía está formalmente indicada. Las tasas de retención de los clips en el lugar de aplicación varían en función de las lesiones y del modelo de clip utilizado. Se estima que la fijación del clip es óptima si la tasa de retención es de varias semanas, lo que permite la adecuada cicatrización de la lesión **(5).**

Todos los clips disponibles actualmente (Figura 1) requieren un canal de trabajo de 2,8 mm, por lo que se pueden utilizar en los colonoscopios usuales. No hay endoclips lo suficientemente largos para ser utilizados en enteroscopios estándar de más de 180 cm. Las características de los endoclips se muestran en la Tabla 1.

Tabla 1. Características de los endoclips disponibles actualmente.

Casa comercial	Modelo	Diámetro de apertura (mm)	Longitud (cm)	Características
Olympus EE. UU., Corp.	QuickClip2	8, 12	165 - 230	Giratorio
Boston Scientific, Inc.	Resolution Clips	11	165 - 230	No rota, pero se puede abrir y cerrar varias veces
Cook Medical	TriClip	12	205	Posee tres mandíbulas
Cook Medical	Instinct	16	230	Rotación bidireccional de 360°; se puede reabrir

Fuente: elaboración propia.

Figura 1. Endoclips.
Fuente: propiedad de los autores.

Ovesco

El OTSC® (over the scope clip) System (conocido comúnmente como *ovesco* o *trampa de oso*) es un dispositivo compuesto por un capuchón de aplicación, un clip premontado sobre este y un carrete. El capuchón de aplicación se monta sobre la punta del endoscopio y el carrete permite la liberación del clip. Actualmente, se dispone de dispositivos de 11, 13 y 15 mm. Además, el ovesco permite el tratamiento endoscópico de sangrados gastrointestinales y el cierre de lesiones agudas y crónicas de las paredes del tracto

digestivo, como cierre de perforaciones iatrogénicas y de fístulas crónicas, con una tasa de éxito que se sitúa entre el 75 % y el 90 %. Este dispositivo está aprobado por la FDA para marcación endoscópica de lesiones, hemostasia y cierre de perforaciones luminales de menos de 20 mm de diámetro **(5,6)**. Existen tres tipos diferentes.

- OTSC® a, que posee dientes romos y efecto de compresión.
- OTSC® t, con dientes con pequeñas puntas afiladas y efecto de compresión y anclado.
- OTSC® gc, con dientes alargados con picos, cuya aplicación es para el cierre de la pared gástrica.

Por otra parte, se ha diseñado un mecanismo que ayuda en la liberación del clip, del que existen dos modelos El OTSC® Twin Grasper, que posee dos partes separadas que forman una pinza la cual aproxima los bordes de la herida antes de la aplicación del clip, favoreciendo el cierre de la pared intestinal.

- El OTSC® Anchor, que se utiliza para sujetar tejidos duros (fístulas, úlceras pépticas), favoreciendo la aplicación del clip, viene en dos longitudes: 165 cm y 220 cm, esta última para tejidos delgados.

Mecanismo de acción

El clip OTSC® actúa de forma dinámica, adaptándose al tejido, incluso en caso de alteraciones del volumen por retracción; comprime el tejido de forma uniforme, creando, a diferencia de las suturas, un cierre dinámico, en vez de un cierre estático.

Técnica de aplicación

Para la adecuada aplicación del clip, es preciso tener en cuenta que el capuchón debe montarse sobre el endoscopio hasta el tope; de no ser así, puede moverse al utilizar el carrete. El instrumento debe encontrarse completamente dentro del capuchón de aplicación durante el uso endoscópico, en cuya posición el instrumento debe fijarse manualmente (Figura 2 y 3).

En muchos casos, es posible introducir el tejido en el capuchón de aplicación con una simple succión de este, luego de lo cual se aplica el OTSC®. En caso de tejidos fibrosos, se puede utilizar el OTSC® Anchor para sujetar el tejido **(7)**. En el video 1 se puede ver el montaje del dispositivo.

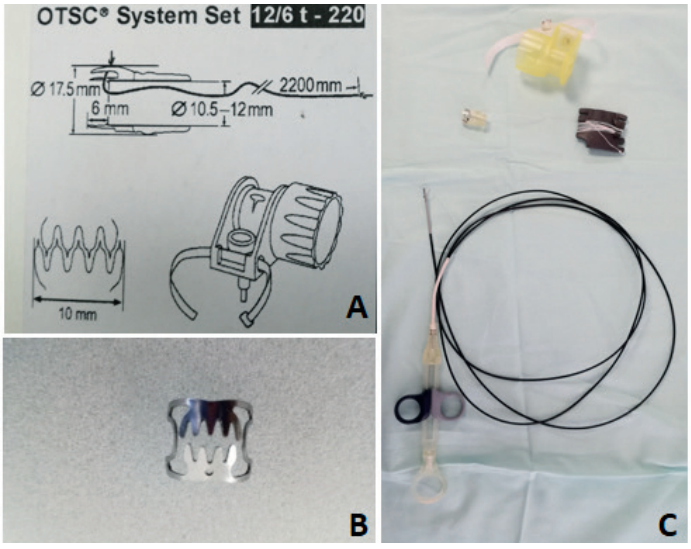

Figura 2. A; dimensiones. B; ovesco de dientes romos. C; dispositivos de inserción y aplicación.
Fuente: propiedad de los autores.



Figura 3. A; ovesco montado en el capuchón. B capuchón montado en la punta del colonoscopio. C; activación del ovesco. D; ovesco insertado.
Fuente: propiedad de los autores.

Código QR 1. Montaje y utilización del ovesco.

Actualmente, la experiencia informada en cuanto a la eficacia y seguridad con este mecanismo se limita a estudios descriptivos. En un estudio se menciona una eficacia del 100 % en casos de desgarros de Mallory-Weiss, lesión de Dieulafoy gástrica, sangrado diverticular, y sangrado luego de biopsia o polipectomía, aunque hubo sangrado recurrente en el 7 % de los pacientes **(8)**. En otro estudio, se menciona su uso exitoso en pacientes en quienes el uso de clip convencional o esclerotherapia falló inicialmente (sangrado por úlcera duodenal, ulcera gástrica y después de Mucosectomía) **(7,9)**.

Endocuff

El endocuff es un dispositivo desechable plástico, que posee ocho proyecciones blandas similares a lengüetas, dispuestas circunferencialmente, y que se coloca en la punta del colonoscopio. Este dispositivo ayuda a estabilizarlo y a aplanar los pliegues de la mucosa del colon, con el fin de evaluar mejor los pliegues del colon proximal. Está fabricado con un biopolímero radiopaco, biocompatible, disponible en cuatro tamaños codificados por colores, cada uno con tamaños específicos, diseñados para adaptarse a todos los colonoscopios comúnmente disponibles. Aunque el dispositivo está montado en el colonoscopio como una tapa, la porción distal del dispositivo no se extiende más allá de la punta del colonoscopio **(10)** (Figura 4).



Figura 4. Endocuff.
Fuente: propiedad de los autores.

La utilización del endocuff es segura y favorece la detección de pólipos y adenomas y, en general, la exploración de toda la mucosa del colon. Se ha empleado especialmente en colonoscopias de tamización, pero su utilidad puede extenderse a todo tipo de colonoscopias **(11)** (videos código QR 2 y 3).

Algunos estudios han demostrado una mayor tasa de detección de adenomas con el uso del endocuff, comparado con los procedimientos en que no se utilizó. Sin embargo, se necesitan más estudios prospectivos para evaluar la utilidad del dispositivo en colonoscopia **(12)**.

Código QR 2. Utilización y montaje de endocuff.

Código QR 2. Visualización endocuff dentro del colon.

Otros accesorios

Aunque en la Tabla 2 se resumen otros accesorios en colonoscopia, a continuación se presentan con mayor detalle.

Caps o tapas transparentes

Inicialmente, los caps fueron diseñados como accesorios para mucosectomía, pero ahora se utilizan en cualquier procedimiento, con el fin de manipular y desplegar pliegues del colon, lo que permite una mejor visualización de la mucosa. Se colocan en la punta distal del colonoscopio y vienen en varios tamaños, diseñados para ajustarse al diámetro de la punta de los diferentes endoscopios. Algunos de estos accesorios poseen un orificio lateral que permite el drenaje del líquido que pueda acumularse en su interior durante el procedimiento **(13)** (Figura 5).

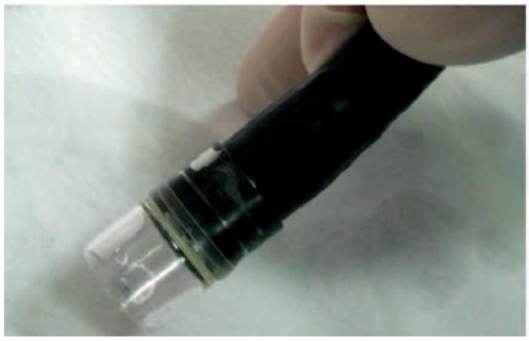

Figura 5. Cap o tapa transparente insertada en la punta del colonoscopio.
Fuente: propiedad de los autores.

Endorings

El endoring es un dispositivo de un solo uso, compuesto por una serie de 3 discos de silicona claros, posicionado secuencialmente sobre un manguito cilíndrico que se inserta en la punta distal del colonoscopio. Cuando los anillos están extendidos, alcanzan un diámetro de 50 mm y, al plegarse, conforman una estructura cónica de 22 mm. Los anillos son flexibles y facilitan la adecuada visualización de la mucosa y de los pliegues durante la colonoscopia. Los anillos también proporcionan algo de tracción para mantener la posición durante la reducción del asa, disminuyen el deslizamiento del colonoscopio y mantienen la estabilidad durante la instrumentación **(14)**.

Sistema G-eye

Este sistema se compone de un balón cilíndrico que se puede insertar en la porción distal del colonoscopio, así como de un sistema de inflado del balón, operado por un pedal que permite el inflado del balón con presión baja, moderada o alta. Durante la inserción del colonoscopio, el balón permanece desinflado y, durante la retirada, se infla para mejorar la inspección del colon,

proporcionando una compensación de los cambios del diámetro de colon y evitando, de ese modo, una presión excesiva sobre la pared del colon. No obstante, este sistema solo está disponible actualmente en Europa **(15).**

Tercer ojo panorámico (TEP)

Este accesorio inicialmente tuvo poca aceptación, porque su uso limitaba la disponibilidad del canal de trabajo y era muy costoso; actualmente, se han diseñado versiones mejoradas, incluso ya aceptadas por la FDA. El TEP consiste en un dispositivo que se conecta a la punta distal del colonoscopio y proporciona un campo visual de 330°, que no limita el uso del canal de trabajo y se puede adaptar a cualquier colonoscopio convencional. Por indicación del fabricante puede ser reutilizado hasta 25 veces, pero requiere la compra de un procesador de video independiente **(16)**.

Tabla 2. Características de otros nuevos dispositivos en colonoscopia.

Nombre	Productor	Mecanismo	Uso
Cap	Olympus	Aplana pliegues del colon	Único
Endorings	EndoAid	Anillos secuenciales que aplanan los pliegues	Único
G-eye	Smart Medical systems	Balón inflable que aplana y extiende los pliegues	Múltiple
TEP	Avantis	Clip accesorio de la cámara que aumenta el campo de visión	Múltiple

Fuente: elaboración propia.

Referencias

1. Chung SJ, Kim D, Song JH, Kang HY, Chung GE, et al. Comparison of detection and miss rates of narrow band imaging, flexible spectral imaging chromoendoscopy and white light at screening colonoscopy: a randomised controlled back-to-back study. Gut. 2014;63:785-91. Doi: http://doi.org/f5x554.

2. Leung FW, Hu B, Wu J. Comparative effectiveness of water immersion and water exchange versus air insufflation for colonoscopy. J Interv Gastroenterol. 2013;3:100-3.

3. Rivero M, González J, Vázquez-Sequeiros E. Aplicaciones de los clips en la terapéutica endoscópica actual. Gastroenterol Hepatol. 2010;33(3):171-8. Doi: http://doi.org/btrj5b.

4. Voermans RP, Le Moine O, von Renteln D, Ponchon T, Giovannini M, Bruno M, et al. Efficacy of endoscopic closure of acute perforations of the gastrointestinal tract. Clin Gastroenterol Hepatol. 2012;10(6):603-8. Doi: http://doi.org/f2j5fj.

5. Wong LM, Banerjee S, Barth B. Emerging technologies for endoscopic hemostasis. Gastrointest Endosc. 2012;75(5):933-37. Doi: http://doi.org/f2h2hj.

6. Manta R, Galloro G. Mangiavillano B, Conigliaro R, Pasquale L, Arezzo A, et al. Over-the-scope clip (OTSC) represents an effective endoscopic treatment for acute GI bleeding after failure of conventional techniques. Surg Endosc. 2013;27(9):3162-4. Doi: http://doi.org/b85g.

7. Kirschniak A, Kratt T, Stüker D, Braun A, Schurr MO, Königsrainer A. A new endoscopic over-the-scope clip system for treatment of lesions and bleeding in the GI tract: first clinical experiences. Gastrointest Endosc. 2007;66(1):162-7. Doi: http://doi.org/fvmvmn.

8. Kirschniak A, Subotova N, Zieker D, Königsrainer A, Kratt T. The Over-The-Scope Clip (OTSC) for the treatment of gastrointestinal bleeding, perforations, and fistulas. Surg Endosc. 2011;25(9):2901-5. Doi: http://doi.org/ch4634.

9. Albert JG, Friedrich-Rust M, Woeste G, Strey C, Bechstein WO, Zeuzem S, et al. Benefit of a clipping device in use in intestinal bleeding and intestinal leakage. Gastrointest Endosc. 2011;74(2):389-97. Doi: http://doi.org/brp7n8.

10. Lenze F, Beyna T, Lenz P, Heinzow HS, Hengst K, Ullerich H. Endocuff-assisted colonoscopy: a new accessory to improve adenoma detection rate? Technical aspects and first clinical experiences. Endoscopy. 2014;46(7):610-4. Doi: http://doi.org/f6knqq.

11. Biecker E, Floer M, Heinecke A, Ströbel P, Böhme R, Schepke M, et al. Novel endocuff-assisted colonoscopy significantly increases the polyp detection rate: a randomized controlled trial. J Clin Gastroenterol. 2015;49(5):413-8. Doi: http://doi.org/f6786n.

12. Tsiamoulos Z, Patel K, Elliott T, Misra R, Thomas-Gibson S, et al. PWE-067 Does Endocuffvision Improve Adenoma Detection. Gut. 2014;63(Suppl 1): A152-3. Doi: http://doi.org/b87x.

13. Rastogi A. Cap-Assisted Colonoscopy. In: Kahi C, editor. Colonoscopy and polypectomy, an issue of gastroenterology clinics, vol. 42. Philadelphia: Elsevier Health Sciences; 2013:479-89.

14. Dik VK, Gralnek IM, Segol O, Suissa A, Moons LM, Domanov S, et al. Comparing standard colonoscopy with EndoRings colonoscopy: a randomized, multicenter tandem colonoscopy studydinterim results of the CLEVER study. Gastroenterology. 2014;146(5):S-160. Doi: http://doi.org/b87z.

15. Hasan N, Gross SA, Gralnek IM, Pochapin M, Kiesslich R, Halpern Z. A novel balloon colonoscope detects significantly more simulated polyps than a standard colonoscope in a colon model. Gastrointest Endosc. 2014; 80(6):1135-40. Doi: http://doi.org/f2wh8j.

16. Rubin M, Bose K, Kim S. Successful deployment and use of Third Eye Panoramic: a novel side-viewing video cap fitted on a standard colonoscope. Gastrointest Endosc. 2014;79(5):AB466. Doi: http://doi.org/f2r63v.

Polipectomía

Fabián Emura
Yutaka Saito

Introducción

Un pólipo se define como una protrusión dentro del lúmen del colon y recto; histológicamente, puede ser neoplásico o no neoplásico **(1).** En la actualidad, la colonoscopia es el único método disponible que permite tanto el diagnóstico como el tratamiento de pólipos colorrectales y cáncer temprano. Los pólipos hiperplásicos y otras lesiones no neoplásicas (< 10 mm), excepto algunas en el colon derecho generalmente, no requieren tratamiento endoscópico, debido a que son benignas y no tienen potencial maligno **(2,3)**. Se estima que hasta el 30 % de los pólipos colorrectales resecados son hiperplásicos, lo que aumenta las complicaciones postpolipectomía y sobrecarga costos **(4,5).** En contraste, los pólipos adenomatosos (PA) deben ser removidos para evitar la progresión de la secuencia adenoma-carcinoma **(6).**

La polipectomía endoscópica fue descrita en 1969 **(7)** y, desde entonces, se ha convertido en un procedimiento de rutina en endoscopia. Actualmente, el consenso general es remover los pólipos > 10 mm **(8,9)**, pero no existe consenso en los pólipos < 10 mm. Recientemente, se ha reportado un incremento en la incidencia de cáncer colorrectal (CCR) en pólipos < 10 mm **(10,11)**. Además, un estudio japonés ha determinado que el 2 % de los pólipos < 10 mm tiene displasia de alto grado o carcinoma *in situ* **(12)**.

A pesar de los nuevos avances tecnológicos, la polipectomía aún es un reto para el endoscopista, en especial cuando se trata de pólipos planos > 20 mm, de difícil localización o de tumores de diseminación lateral (LST) **(13)**.

Utilidad de la cromoendoscopia

La utilidad de las tinciones en endoscopia digestiva ha sido ampliamente reportada **(14,15)**. El azul de metileno se ha relacionado con daño al ADN, por lo que su uso no es recomendado **(16,17)**. La tinción más usada antes y durante la resección endoscópica (RE) es la tinción vital índigo carmín, que no se absorbe y no es tóxica. El índigo carmín al 0,2-0,3 % ha de- mostrado su utilidad en endoscopia digestiva de tamizaje, al aumentar la detección de cáncer gástrico temprano (CGT), así como por facilitar la estimación endoscópica de la profundidad y por determinar con precisión los bordes de la lesión **(18)** (Figura 1A). Durante la RE, el índigo carmín es usado como componente de la solución inyectada para elevar la submucosa, permitiendo la adecuada observación y diferenciación con la capa muscular. Para el diagnótico de lesiones, se recomienda el uso de 3 mL de índigo carmín al 0,25 %, que deben ser aplicados dentro del lumen gástrico usando una jeringa desechable de 20 o 50 mL (Figura 1B).

Figura 1. Índigo carmín. (A) Frasco al 0,25 % para uso en endoscopia (Chromoendoscopia®, Colombia). (B) Técnica de aplicación de índigo carmín usando una jeringa de 20 mL.

Colonoscopia con magnificación

Aunque no comparable a la biopsia, la cromocolonoscopia con magnificación (CCM) es la mejor opción para identificar lesiones displásicas en enfermedad inflamatoria intestinal **(19)** y es el mejor método para el manejo selectivo en vivo de pólipos colorrectales **(20,21)**. En ausencia de magnificación, la colonoscopia convencional tiene habilidad limitada para determinar la naturaleza de los pólipos colorrectales, excepto cuando se utilizan métodos de imagen mejorada con alta definición, como el NBI (*Narrow Band Imaging*) que ha demostrado ser eficaz para diferenciar PA de pólipos hiperplásicos **(22)**.

En ausencia de NBI, la biopsia se justificaría para confirmación histológica antes de la polipectomía, lo que potencialmente aumenta los costos **(23,24)**. En occidente, a pesar de que se ha demostrado que la inserción, manipulación y tiempo de intubación al ciego de los colonoscopios con magnificación no difieren de los colonoscopios convencionales **(18,25)**, el uso de esta tecnología es aún infrecuente en unidades de endoscopia occidentales.

Hay reportes de un centro de tamizaje japonés en el que la CCM es más efectiva para diferenciar lesiones neoplásicas < 10 mm (95 %, 135/142), comparada a cromocolonoscopia convencional (84 %, 102/122; p < 0,01). Esta diferencia fue más marcada en lesiones < 5 mm, (94 %, 135/142) y (78 %, 69/89; p < 0,001). Adicionalmente, se encontró CCR en lesiones < 10 mm en el 2 % de los casos (5/264). Estos hallazgos sugieren que los pólipos colorrectales no deben ser tratados solamente por su tamaño. sino también dependiendo de las características endoscópicas observadas con CCM **(12, 26)**.

Clasificación clínica del pit pattern

El pit pattern fue inicialmente identificado por observaciones estereomicroscópicas de especímenes resecados **(27)**. El uso de la CCM ha permitido la observación en vivo de estas mismas criptas colónicas, que se han dividido en siete tipos. La clasificación de Kudo **(28)** sugiere que los pit I y II son característicos de mucosa normal o pólipos hiperplásicos. Los pit III-S, III-L, IV y algunos VI son característicos de adenomas o cáncer intramucoso. Entretanto, los pit VN y algunos VI sugieren invasión profunda de la submucosa (Sm2).

Otros estudios han demostrado que, en lesiones intramucosas y Sm1 (< 1000 µm), el riesgo de metástasis es nulo, mientras que, cuando la lesión invade la capa profunda de la submucosa Sm2 (> 1000 µm), el riesgo asciende al 10 % **(23).**

Basado en estos estudios, la clasificación clínica de Fujii et al. **(29)** divide tres tipos básicos de pit pattern: no neoplásico (pit I y II), no invasivo (III-S, III-L, IV y algunas VI) e invasivo (Vn y algunas Vi). El pit invasivo se caracteriza por la observación de distorsión e irregularidad del pit en un área demarcada por depresión o por un nódulo grande. El pit tipo Vi puede ser invasivo o no, dependiendo de la ausencia o presencia de un área demarcada **(31)** (Tabla 1).

Tabla 1. Clasificación clínica del pit pattern.

	Pit no neoplásico	Pit invasivo	Pit invasivo
Clasificación de Kudo	I, II	IIIS, III, IV, Vi (en parte)	Vi (en parte), Vn
Hallazgos en endoscopia	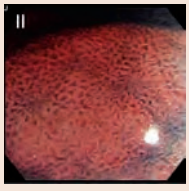	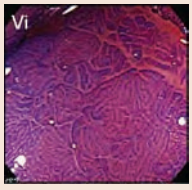	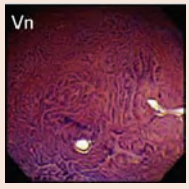
Histología	Normal, pólipo hiperplásico	Adenoma, tumor •m o **Sm1	***Sm2
Tratamiento	No necesario	Endoscópico	Cirugía

*m: intramucoso; **Sm1: < 1000 µm de invasión en la submucosa; ***Sm2: > 1000 µm de invasión en la submucosa.
Fuente: modificado de Matsuda T et al (31).

Clasificación de Sano-Emura para pólipos colorrectales (sin magnificación)

La clasificación de Sano-Emura permite diferenciar durante la colonoscopia los pólipos hiperplásicos (patrón capilar 1) de los adenomatosos (patrón capilar 2), cuando son < 10 mm, sin la necesidad de usar magnificación ni cromoendoscopia **(32)** (Figura 2).

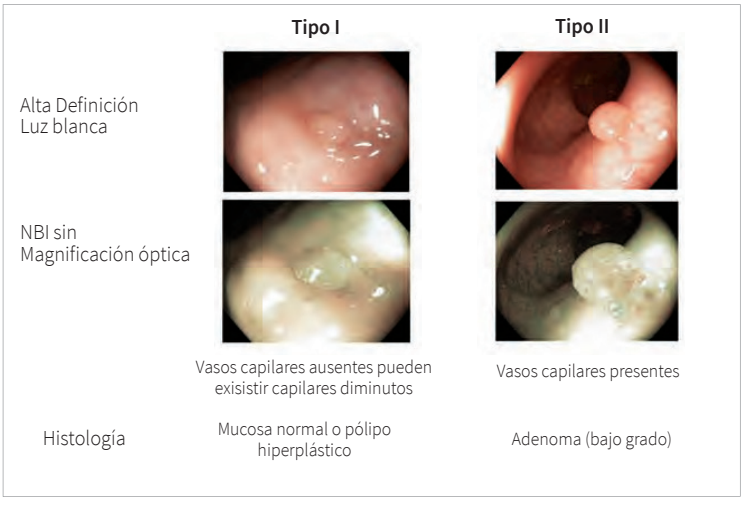

Figura 2. Clasificación de Sano-Emura sin magnificación para pólipos colorrectales. Permite diferenciar los pólipos hiperplásicos (Tipo 1; sin vasos superficiales) de los adenomatosos (Tipo 2: con vasos superficiales), sin la necesidad de usar magnificación ni cromoendoscopia.

Soluciones para levantar la submucosa

La solución salina normal es de uso frecuente para la inyección en la submucosa, pero su beneficio es limitado, al no mantener una adecuada elevación en lesiones planas y grandes. Varios tipos de soluciones usadas en modelos experimentales han sido reportados **(33)**. Clínicamente, el Glicerol (Chugai Pharmaceutical Co, Tokyo, Japón) ha demostrado ser útil en polipectomías de lesiones grandes tipo LST en el colon y recto **(34,35).** La combinación de glicerol, ácido hialurónico y dextrosa es una de las más eficaces para mantener la mucosa elevada, pero su popularidad es limitada debido al costo **(36)**.

Métodos de resección endoscópica

Biopsia con pinza caliente

La biopsia con pinza caliente, también conocida como *coagulación monopolar con forceps,* está indicada en pólipos colorectales < 5 mm **(1,12),** no usa soluciones para inyectar la submucosa y, además, es simple y rápida en caso de múltiples pólipos. Con esta técnica se disminuye la probabilidad de perder los pólipos durante la recuperación a través del colonoscopio después de la polipectomía. Técnicamente, se recomienda observar el material aislante de la pinza antes de aplicar la corriente, lo que evita el contacto de la parte metálica con el endoscopio.

Una de las desventajas de esta técnica es que la coagulación por largo tiempo o un intento de resecar grandes pólipos puede causar perforación o sangrado retardado, debido a quemadura completa de la pared colónica. En general, es un procedimiento seguro y, con la técnica adecuada, raramente hay complicaciones **(12).**

Polipectomía con asa

La polipectomía con asa, usando electrocoagulación sin inyección en la Sm, es una manera eficaz de resecar los pólipos entre 5-10 mm **(12)**.

La técnica es rápida, pues no usa soluciones para levantar la mucosa y el asa de 10 mm (Olympus SD-210U-10, Tokyo) es fácil de controlar comparada con el asa grande. El no uso de electrocoagulación (resección fría) con el asa de 10 mm ha sido descrito como seguro para pólipos pequeños, y los que usan esta técnica reportan que el riesgo de sangrado no es mayor que cuando se usa electrocoagulación **(37,38).**

Mucosectomía

La mucosectomía es un procedimiento sencillo, mínimamente invasivo y seguro. Se diferencia de la polipectomía estándar en que en la mucosectomía se inyecta una solución para elevar la submucosa, que la separa de la mucosa y disminuye el riesgo de perforación. La clasificación unificada de París de lesiones neoplásicas superficiales (Tipo 0) es la universalmente aceptada para describir el aspecto macroscópico de los pólipos colorectales. Esta clasificación describe tres grupos: lesiones tipo 0-I (superficiales levantadas: Ip, Is), lesiones tipo 0-II (IIa, IIb, IIc y sus combinaciones) y lesiones tipo 0-III **(24)**.

La mayoría de los pólipos 0-Is (sésiles) y 0-II (IIa, IIb, IIc y sus combinaciones) puede ser resecada con esta técnica, usando electrocoagulación y previa infiltración con SSN. Esta técnica es recomendada para pólipos que oscilan entre 5-20 mm de diámetro (Figura 3). Pólipos con pedículos largos tipo Ip no requieren inyección en la submucosa, pero en estos casos se debe prevenir el sangrado con clips metálicos o enlazando con endo-loop el pedículo antes de la polipectomía.

En general, para pólipos entre 10-20 mm, la inyección en la submucosa es un deber y el uso del asas de adecuado tamaño es indispensable. Por el contrario, en lesiones tipo Is, IIa, IIb, IIc de tamaño > 20 mm, el asa de 20 mm es insuficiente y, en estos casos, probablemente sea necesario una resección en fragmentos por un endoscopista con experiencia en polipectomía avanzada o la realización de una disección endoscópica de la submucosa en un bloque, realizada por expertos.

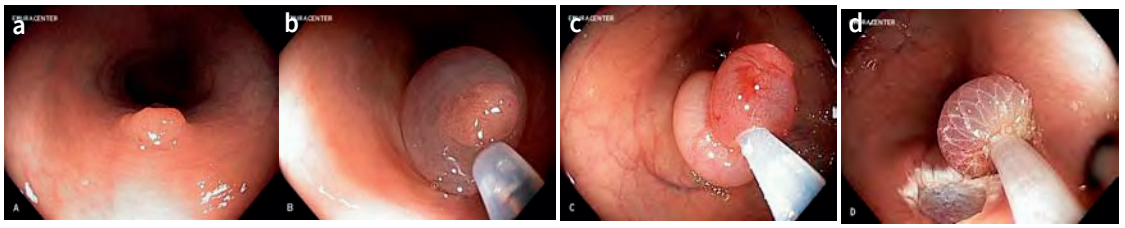

Figura 3. Mucosectomía en colon. A. Lesión tipo IIa de 6 mm de diámetro. B. Inyección de SSN en la submucosa obteniendo adecuada elevación. C. Enlazamiento de la lesión con asa de polipectomía y con adecuada cantidad de tejido sano. D. Área resecada sin evidencia de sangrado o perforación y espécimen atrapado con malla.

Mucosectomía con ligadura

La técnica de mucosectomía en colon y recto es simple y segura. Se usa típicamente en el recto para resecar lesiones submucosas pequeñas como el tumor carcinoide, que es un tumor neuroendocrino de relativa baja frecuencia. El recto es uno de los sitios más frecuentes de aparición de este tumor en el tracto gastrointestinal (10-55 %) **(39)**. En la mayoría de los casos (60 %), estos miden < 20 mm; en este tamaño, la probabilidad de metástasis es muy baja, por lo que la resección endoscópica está indicada. Se recomienda realizar la mucosectomía con ligadura con un gastroscopio convencional, al que se le adapta un pequeño set de ligadura (MD-48710 EVL Device, Sumitomo Bakelite Co. Ltd., Tokyo, Japón). Se inicia con inyección de SSN por debajo del tumor; luego, la lesión es aspirada dentro del ligador, seguido de liberación de la banda elástica. La resección con asa es realizada por debajo de la banda con corriente electroquirúrgica. Esta técnica ha demostrado superioridad a la polipectomía convencional, pues tiene bajo riesgo de compromiso de márgenes **(40)**. Como limitaciones, se puede mencionar ques es insuficiente para lesiones > 10 mm y tiene más pasos que las otras técnicas (Figura 4).

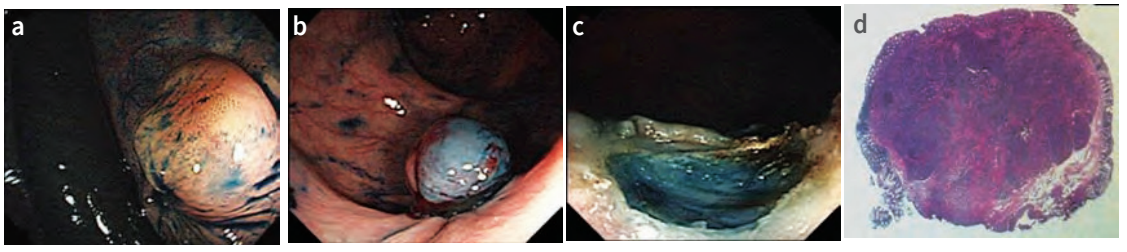

Figura 4. A. Lesión submucosa, redondeada, de 8 mm de diámetro, localizada en recto distal. B. Banda elástica en posición previa inyección de SSN y aspiración. C. Área post-resección. D. Lesión resecada con bordes laterales negativos.

Polipectomía avanzada

El término *polipectomía avanzada* incluye el tratamiento de pólipos grandes, aquellos difíciles de abordar y los que requieren maniobras especiales para la resección. El criterio de selección de lesiones para resección endoscópica no se hace solamente con el aspecto macroscópico, sino también de acuerdo con la clasificación patológica de Viena, e incluye lesiones limitadas a la mucosa o a la Sm1 **(41)**.

Pólipos grandes, según Waye et al., son aquellos > 20 mm de diámetro **(42).** Los pólipos tipo Is son considerados más difíciles de remover que los pediculados (Ip). La mayoría de los pólipos en el colon es Is y está localizada en el colon derecho **(43)**. Los pólipos Is < 15 mm de diámetro son frecuentemente resecados totalmente con corriente electroquirúrgica, con una sola aplicación del asa. Los pólipos Ip tienen un pedículo de mucosa y submucosa, causada por la constante acción peristáltica

del colon para evacuar el pólipo y, usualmente, están localizados en el colon sigmoide. Algunos pólipos pediculados también pueden requerir técnicas avanzadas, especialmente cuando la cabeza del pólipo es tan grande que dificulta observar el lumen intestinal y enlazar el asa alrededor del pedículo. En estos casos, una técnica rápida y con baja probabilidad de sangrado es la ideal.

Los pólipos de diseminación lateral tipo LST- G > 20 mm de diámetro **(13)** no deben ser manejados con una sola aplicación del asa, pues la delgada pared del colon, que varía desde 1,4 a 2,3 mm de diámetro, puede ser atrapada por debajo del pólipo, capturando la muscular propia dentro del asa, lo que aumenta el riesgo de perforación. En estos casos, una adecuada inyección en la submucosa, preferiblemente de Glicerol® o ácido hialurónico **(33,34)**, con posterior resección en fragmentos utilizando el asa de polipectomía ovalada con espiral de 20 mm (Olympus, SD-230U-20 Tokyo, Japón), podría estar indicado; sin embargo, la técnica de DES daría mejores resultados en manos experimentadas. Si se intenta resección en fragmentos, se recomienda resecar primero la porción más levantada de la lesión que se asocia a mayor riesgo de invasión en la submucosa, empezando por la porción más distal **(13)** (Figura 5).

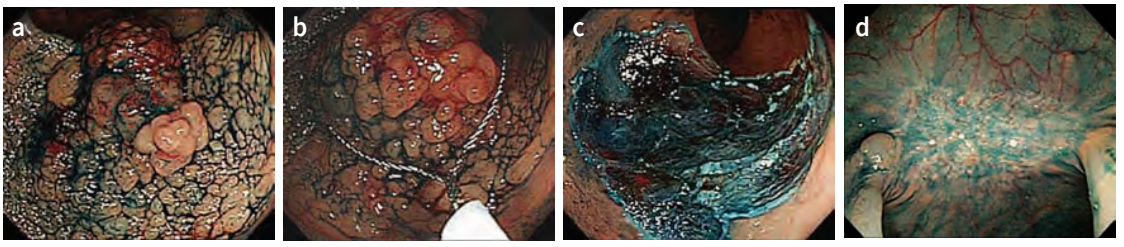

Figura 5. A. Cromoendoscopia con índigo carmín revela tumor plano de diseminación lateral tipo LST-G (Is+IIa), localizado en recto distal de 5 cm de diámetro, con estimación de profundidad intramucosa. B. Colocación del asa de polipectomía sobre la porción más levantada de la lesión. C. Resección en fragmentos. D. Área cicatrizada sin recurrencia local después de 24 meses; el análisis de patología demostró adenocarcinoma intramucoso bien diferenciado con bordes negativos.

La principal limitación es que la resección en fragmentos aumenta la probabilidad de recurrencia local y hace difícil la estimación de la profundidad de la invasión tumoral, lo que dificulta la precisión en el diagnóstico histopatológico. Este procedimiento es técnicamente demandante, especialmente en lesiones del lado derecho del colón. Además, pueden presentarse complicaciones como la perforación.

Los pólipos grandes de diseminación lateral tipo LST-NG, a pesar de una adecuada inyección en la submucosa, por su naturaleza no levantan adecuadamente, lo que hace difícil la resección en fragmentos. Por otra parte, la invasión en la submucosa no tiene predilección por un sitio en particular del pólipo. En estos casos, la disección endoscópica de la submucosa (DES) con bisturís endoscópicos, utilizando insuflación de CO_2, es el procedimiento más indicado **(44)**. Esta cirugía es técnicamente demandante y debe ser realizada por un endoscopista experto y entrenado. Los criterios histopatológicos de curabilidad post-resección endoscópica se describen en la Tabla 2.

Tabla 2. Criterios histopatológicos de curabilidad en polipectomía avanzada.

1	Adenocarcinoma diferenciado
2	No invasión linfovascular
3	Carcinoma intramucoso de cualquier tamaño
4	Carcinoma submucoso superficial (Sm1: < 1000 µm)

Fuente: modificado (29).

La nueva clasificación de tumores de diseminación lateral (LST) y su equivalencia en la clasificación de París se expone en la Tabla 3 **(45)**.

Tabla 3. Tipos de tumores de diseminación lateral (LST) y su equivalencia en la clasificación de París.

Tipos de LSTs	Subtipos	Paris	Apariencia macroscópica
LST-Granular	Homogéneo	IIa	
	Nodular mixto	IIa + Is	
LST-No Granular	Superficial elevado	IIa	
	Seudo deprimido	IIc + IIa	

Fuente: modificado de (45).

Disección endoscópica de la submucosa (DES)

La DES está indicada en tumores de diseminación lateral (LST), de tipo no granular (LST-NG) > 20 mm, y de forma relativa en tumores tipo LST-G, ya que ambos tienen una alta frecuencia de invasión a la submucosa (45,46). Adicionalmente, la estimación endoscópica de la profundidad debe ser intramucosa o submucosa (Sm) superficial. Este procedimiento constituye una opción mínimamente invasiva para el tratamiento de tumores colorrectales superficiales grandes, produce una alta tasa de resección en bloque (84 %) y de curabilidad que se relaciona con una baja recurrencia local de las lesiones, siempre y cuando sea realizado por un endoscopista entrenado y experto **(29)**.

A pesar de sus ventajas, la DES requiere mayor tiempo quirúrgico (un promedio de 60 minutos), comparado con la mucosectomía (un promedio de 29 minutos) **(45-47).** Asimismo, el porcentaje de complicaciones como el sangrado y la perforación es mayor en la DES que en la mucosectomía. Aún así, este procedimiento permite una disección en bloque con una alta probabilidad de curabilidad, sin necesidad de intervención quirúrgica **(29,45,46)** (Figura 6).

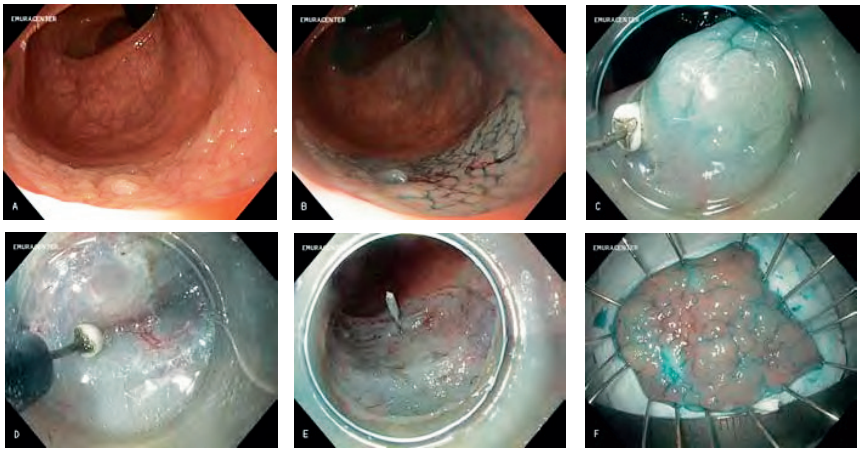

Figura 6. Técnica de disección endoscópica de la submucosa (DES) en colon y recto. A. Tumor de diseminación lateral (LST-G) de 30 mm de diámetro, localizado en recto distal. B. Cromoendoscopia con índigo carmín 0,25 % muestra los bordes de la lesión claramente. C. Incisión circunferencial con el IT-Knife2 separando el tumor del tejido sano subyacente. D. Disección de la submucosa previa inyección de SSN + Glicerol + ácido hialurónico. E. El tumor es resecado dejando expuesta la capa muscular propia. F. Lesión resecada de 35 mm. La patología reportó displasia de alto grado sin invasión linfovascular y con bordes laterales negativos.

Complicaciones de la resección endoscópica

Las principales complicaciones de la resección endoscópica son sangrado inmediato, retardado y perforación.. Recientemente, en un análisis multivariado se demostró que la edad > 65 años, enfermedad renal o cardiovascular asociada, uso de anticoagulantes, pólipos > 10 mm, pólipo grande tipo Ip o plano de diseminación lateral, mala preparación intestinal, uso de corte electroquirúrgico solamente y el corte inadvertido de un pólipo antes de la aplicación de corriente son factores de riesgo asociados a sangrado durante la resección endoscópica **(47,48).** Actualmente, la perforación y el sangrado son manejados satisfactoriamente con clips endoscópicos y sin necesidad de cirugía abierta **(48-50).** La técnica de endoloop-clips podría profilácticamente evitar el sangrado tardío en polipectomías avanzadas **(35)**.

Seguimiento postpolipectomía

Después de la primera polipectomía, los pacientes considerados de alto riesgo son aquellos con tres o más adenomas, una displasia de alto grado, componente velloso en adenoma o un adenoma ≥ 10 mm. En estos pacientes se recomienda colonoscopia de seguimiento a los 3 años. Los pacientes con bajo riesgo de desarrollar CCR son aquellos que tuvieron uno o dos adenomas tubulares < 10 mm y sin displasia de alto grado. En estos pacientes, se recomienda colonoscopia de seguimiento entre 5 y 10 años **(50).**

Personas con pólipos hiperplásicos deben tener seguimiento a 10 años como la población general. Después de mucosectomía o DES para CCR, se recomienda seguimiento con colonoscopia anual.

La adopción de estas guías de seguimiento pueden tener un dramático impacto positivo en los recursos, evitando el seguimiento infrecuente e innecesario con colonoscopia. Se ha demostrado que la primera colonoscopia y polipectomía produce el mayor efecto en reducir la incidencia de CCR en pacientes con PA.

En casos de CCR, la Sociedad Americana del Cáncer recomienda seguimiento endoscópico a los pacientes en estadio I, resecados endoscópicamente; estadio II y III, resecados por cirugía, y estadio IV, resecados con intención curativa (incluida la resección de metástasis hepáticas o pulmonares). En primera instancia, se debe descartar la presencia de neoplasia sincrónica, por lo que una colonoscopia total debe realizarse preoperatoriamente, y entre tres y seis meses después de la cirugía. En casos de obstrucción colónica, las opciones actuales son enema de bario con doble contraste o colonografía computarizada **(50)**.

Referencias

1. Baig MK, Weiss EG. Colonoscopic Polypectomy. Clin Colon Rectum Surg. 2001;14(4):337-46. Doi: http://doi.org/bfph4k.

2. Bond JH. Polyp guidelines: diagnosis, treatment, and surveillance for patients with colorectal polyps. Practice Parameters Committee of the American College of Gastroenterology. Am J Gastroenterol. 2000;95(11):3053-63. Doi: http://doi.org/d2jdsj.

3. Tung SY, Wu CS, Su MY. Magnifying colonoscopy in differentiating neoplastic from nonpolistic colorectal lesions. Am J Gastroenterol. 2001;96(9):2628-32. Doi: http://doi.org/fq76sg.

4. Parra-Blanco A, Kaminaga N, Kojima T, Endo Y, Uragami N, Okawa N, et al. Hemoclipping for postpolypectomy and postbiopsy colonic bleeding. Gastrointest Endosc. 2000;51(1):37-4. Doi: http://doi.org/dzvq32.

5. Konishi F, Morson BC. Pathology of colorectal adenomas: a colonoscopic survey. J Clin Pathol. 1982;35(8):830-41. Doi: http://doi.org/fj2nqz.

6. Morson BC. Factors influencing the prognosis of early cancer of the rectum. Proc. R. Soc. Med. 1966;59(7):607-8. Disponible en: https://goo.gl/1FJ1zY.

7. Colcock BP. Polypectomy through a 40 cm proctoscope. Introductory comment. Postgrad Med. 1969;46(5):209-13.

8. Fearon ER. Molecular genetic studies of the adenoma-carcinoma sequence. Adv Intern Med. 1994;39:123-47.

9. Hamilton SR. The molecular genetics of colorectal neoplasia. Gastroenterology. 1993;105(1):3-7. Disponible en: https://goo.gl/GLkQ1f.

10. Shida H, Ban K, Matsumoto M, Imanari T, Machida T, Yamamoto T, et al. Asymptomatic colorectal cancer detected by screening. Dis Colon Rectum. 1996;39(10):1130-5. Doi: http://doi.org/dp6sx8.

11. Emura F, Saito Y, Matsuda T, Uraoka T, Nakajima T, Hisatomo H, et al. Colorectal Cancer Less Than 10 mm. Should We Look At Small Lesions During Screening Colonoscopy? Gastrointest Endosc. 2006;63(5):AB199. Doi: http://doi.org/dmczbq.

12. Emura F, Saito Y, Taniguchi M, Fujii T, Tagawa K, Yamakado M. Further validation of magnifying chromocolonoscopy to differentiate colorectal neoplastic polyps in a health screening center. J Gastroenterol and Hepatol. 2007;22(11):1722-7. Doi: http://doi.org/dbwt8q.

13. Uraoka T, Saito Y, Matsuda T, Ikehara H, Gotoda T, Saito D, et al. Endoscopic indications for endoscopic mucosal resection of laterally spreading tumors in the colorectum. Gut. 2006;55(11):1592-7. Doi: http://doi.org/cx84r5.

14. Fujii T, Hasegawa RT, Saitoh Y, Fleischer D, Saito Y, Sano Y, et al. Chromoscopy during colonoscopy. Endoscopy. 2001;33(12):1036-41. Doi: http://doi.org/b89k.

15. Oliveros R. Cromoendoscopia. Guía de manejo. Rev Col Gastroenterol. 1999;14(4):237-41. Disponible en: https://goo.gl/m4Fysz.

16. Hardie LJ, Olliver JR, Wild CP, Dexter S, Sahay P. Chromoendoscopy with methylene blue and the risk of DNA damage. Gastroenterology. 2003;124:880-8.

17. Olliver JR, Wild CP, Sahay P, Dexter S, Hardie LJ. Chromoendoscopy with methylene blue and associated DNA damage in Barrett's esophagus. Lancet. 2003;362(9381):373-4. Doi: http://doi.org/fv2g2x.

18. Fu KI, Sano Y, Kato S, Nagashima F, Yoshino T, Okuno T, et al. Chromoendoscopy using indigo carmine dye spraying with magnifying observation is the most reliable method for differential diagnosis between non-neoplastic and neoplastic colorectal lesions: a prospective study. Endoscopy. 2004;36(12):1089-93. Doi: http://doi.org/cjbqs3.

19. Hommes DW, van Deventer SJ. Endoscopy in inflammatory bowel diseases. Gastroenterology. 2004;126(6):1561-73. Doi: http://doi.org/bcnzq3.

20. Kudo S, Rubio CA, Teixeira CR, Kashida H, Kogure E. Pit pattern in colorectal neoplasia: endoscopic magnifying view. Endoscopy 2001;33(4):367-73. Doi: http://doi.org/b89m.

21. Hurlstone DP, Cross SS, Adam I, Shorthouse AJ, Brown S, Sanders DS, et al. Efficacy of high magnification chromoscopic colonoscopy for the diagnosis of neoplasia in flat and depressed lesions of the colorectum: a prospective analysis. Gut. 2004;53(2):284-90. Doi: http://doi.org/fw3g5x.

22. Henry ZH, Shami VM, Kahaleh M, Kahaleh M, Patrie JT, Cox DG, et al. Meshed Capillary Vessels Found on Narrow-Band Imaging Without Optical Magnification Effectively Identifies Colorectal Neoplasia: A North American Validation of the Japanese Experience. Gastrointest Endosc. 2010;72(1):118-26. Doi: http://doi.org/fqqr9m.

23. Winawer S, Fletcher R, Rex D, Bond J, Burt R, Ferrucci J, et al. Gastrointestinal Consortium Panel. Colorectal cancer screening and sur-

veillance: clinical guidelines and rationale. Update based on new evidence. Gastroenterology. 2003;124(2):544-60. Doi: http://doi.org/d5v8tb.

24. The Paris endoscopic classification of superficial neoplastic lesions: esophagus, stomach, and colon. Gastrointest. Endosc. 2003;58(6 Suppl.):S3-43. Doi: http://doi.org/d3wr28.

25. Konishi K, Kaneko K, Kurahashi T, Yamamoto T, Kushima M, Kanda A, et al. A comparison of magnifying and nonmagnifying colonoscopy for diagnosis of colorectal polyps: a prospective study. Gastrointest Endosc. 2003;57(1):48-53. Doi: http://doi.org/cm79xz.

26. Iwatate M, Ikumoto T, Sano Y, Emura F, Fujimori T. Diagnosis of neoplastic and non-neoplastic lesions and prediction of submucosal invasion of early cancer during colonoscopy. Rev Col Gastroenterol. 2011:26(1):371-84. Disponible en: https://goo.gl/mPzUeh.

27. Kudo S, Hirota S, Nakajima T, Hosobe S, Kusaka H, Kobayashi T, et al. Colorectal tumors and pit pattern. J Clin Pathol. 1994;47(10):880-5. doi: http://doi.org/bc6fp6.

28. Kudo S, Tamura S, Nakajima T, Yamano H, Kusaka H, Watanabe H. Diagnosis of colorectal tumorous lesions by magnifying endoscopy. Gastrointest Endosc. 1996;44(1):8-14.

29. Saito T, Uraoka T, Matsuda T, Emura F, Ikehara H, Mashimo Y, et al. Endoscopic treatment of Large Superficial colorectal tumors. A case series of 200 endoscopic submucosal dissections (with video). Gastrointest Endosc. 2007;66(5):966-73. Doi: http://doi.org/c2x87b.

30. Saito Y, Emura F, Matsuda T, et al. Invasive pattern is an indication for surgical treatment. Gut 2004. Available at: www.gut.bmjjournals.com/cgi/eletters/53/2/284.

31. Matsuda T, Fujii T, Saito Y, Nakajima T, Uraoka T, Kobayashi N, et al. Efficacy of the invasive/non-invasive pattern by magnifying chromoendoscopy to estimate the depth of invasion of early colorectal neoplasms. Am J Gastroenterol. 2008;103(11):2700-6. Doi: http://doi.org/bddhzd.

32. Emura F, Villa-Gomez G, Sano Y, et al. Algunas clasificaciones útiles en endoscopia. In: Sáenz R. Guías para mejorar la calidad de la Endoscopia Digestiva. Bogotá: 2M Impresores. 2010:72-80.

33. Fujishiro M, Yahagi N, Kashimura K, Mizushima Y, Oka M, Enomoto S, et al. Comparison of various submucosal injection solutions for maintaining mucosal elevation during endoscopic mucosal resection. Endoscopy. 2004;36(7):579-83. Doi: http://doi.org/d5srq2.

34. Uraoka T, Fujii T, Saito Y, Sumiyoshi T, Emura F, Bhandari P, et al. Effectiveness of glycerol as a submucosal injection for EMR. Gastrointestinal Endoscopy. 2005;61(6):736-40. Doi: http://doi.org/drhvj9.

35. Matsuda T, Fujii T, Emura F, Kozu T, Saito Y, Ikematsu H, et al. Complete closure of a large defect after EMR of a lateral spreading colorectal tumor when using a two-channel colonoscope. Gastrointest Endosc. 2004;60(5):836-8. Doi: http://doi.org/ck2tss.

36. Fujishiro M, Yahagi N, Nakamura M, Kakushima N, Kodashima S, Ono S, et al. Successful outcomes of a novel endoscopic treatment for GI tumors: endoscopic submucosal dissection with a mixture of high-molecular-weight hyaluronic acid, glycerin, and sugar. Gastrointest Endosc. 2006;63(2):243-9. Doi: http://doi.org/d3t4q6.

37. Waye JD. New methods of polypectomy. Gastrointest Endosc Clin North Am. 1997,7(3):413-22.

38. Tappero G, Gaia E, De Giuli P, Martini S, Gubetta L, Emanuelli G. Cold snare excision of small colorectal polyps. Gastrointest Endosc. 1992;38(3):310-313. Doi: http://doi.org/d7n94f.

39. Soga J. Carcinoids of the rectum: an evaluation of 1272 reported cases. Surg Today. 1997;27(2):112-9. Doi: http://doi.org/d7rfxx.

40. Ono A, Fujii T, Saito Y, Matsuda T, Lee DT, Gotoda T, et al. Endoscopic submucosal resection of rectal carcinoid tumors with a ligation device. Gastrointest Endosc. 2003;57(4):583-7. Doi: http://doi.org/dv4478.

41. Schlemper RJ, Riddell RH, Kato Y, Borchard F, Cooper HS, Dawsey SM, et al. The Vienna classification of gastrointestinal epithelial neoplasia. Gut. 2000;47(2):251-5. Doi: http://doi.org/cdhxqj.

42. Waye JD. Advanced Polypectomy. Gastro Endosc Clin North Amer. 2005;15(4):733-56. Doi: http://doi.org/dwb633.

43. Emura F, Saito Y, Matsuda T, et al. Distal colorectal cancer. Evidence for a different clinical scenario. Gut. 2004;53(Suppl VI):A206.

44. Saito Y, Uraoka T, Matsuda T, Emura F, Ikehara H, Mashimo Y, et al. A pilot study to assess safety and efficacy of carbon dioxide insufflation during colorectal endoscopic submucosal dissection under conscious sedation. Gastrointest Endosc. 2007; 65(3):537-42. Doi: http://doi.org/dr6r33.

45. Saito Y, Fukuzawa M, Matsuda T, Fukunaga S, Sakamoto T, Uraoka T, et al. Clinical outcome of endoscopic submucosal dissection versus endoscopic mucosal resection of large colorectal tumors as determined by curative resection. Surg Endosc. 2010;24(2):343-52. Doi: http://doi.org/d98gzw.

46. Takeuchi Y, Uedo N, Ishihara R, Iishi H, Kizu T, Inoue T, et-al. Efficacy of an endo-knife with a water-jet function (Flushknife) for endoscopic submucosal dissection of superficial colorectal neoplasms. Am J Gastroenterol. 2010;105(2):314-22. Doi: http://doi.org/bqcbn4.

47. Kim HS, Kim TI, Kim WH, Kim YH, Kim HJ, Yang SK, et al. Risk factors for immediate postpolypectomy bleeding of the colon: a multicenter study. Am J Gastroenterol. 2006;101(6):1333-41. Doi: http://doi.org/fp8jph.

48. Taku K, Sano Y, Fu KI, Saito Y. Iatrogenic perforation at therapeutic colonoscopy: ¿Should the endoscopist attempt closure using endoclips or transfer immediately to surgery? Endoscopy. 2006;38(4):428. Doi: http://doi.org/chhkt3.

49. Minami S, Gotoda T, Ono H, Oda I, Hamanaka H. Complete endoscopic closure of gastric perforation induced by endoscopic resection of early gastric cancer using endoclips can prevent surgery (with video). Gastrointest Endosc. 2006;63(4):596-601. Doi: http://doi.org/d774rs.

50. Winawer SJ, Zauber AG, Fletcher RH, Sillman JS, O'Brien MJ, Levin B, et al. Guidelines for colonoscopy surveillance after polypectomy: a consensus update by the US Multi-Society Task Force on Colorectal Cancer and the American Cancer Society. Gastroenterology. 2006;130(6):1872-85. Doi: http://doi.org/b832vp.

Hemorragia digestiva baja

Arecio Peñaloza Ramírez
Ricardo Carvajal Flechas

Introducción

La hemorragia digestiva baja se ha definido tradicionalmente como aquella originada entre la flexura duodenoyeyunal (ligamento de Treitz) y la línea anocutánea; sin embargo, el sangrado de intestino delgado es distinto del sangrado colónico en términos de presentación, estudio, manejo y pronostico **(1-7).**

Por lo anterior, en este artículo sólo se hará referencia a la hemorragia digestiva baja aguda, definida como aquella de aparición menor a 3 días, que se manifiesta como hematoquezia o melena, siempre y cuando su origen se encuentre al alcance de un colonoscopio, es decir, localizado en íleon terminal distal, colon, recto o ano **(1,2)**. Algunos autores incluyen en la definición la necesidad de inestabilidad hemodinámica, anemia o necesidad de trasfusión **(1)**.

Así, la hematoquecia se define como deposiciones con sangre rutilante, y la melena, como deposiciones negras, debida a la digestión de la sangre por las bacterias.

Su etiología y severidad es tan variable como los diferentes métodos diagnósticos y terapéuticos disponibles para enfrentarla, lo que usualmente representa un verdadero desafío para el especialista en gastroenterología y endoscopia digestiva.

Epidemiología

No existen datos con respecto a la incidencia de la hemorragia digestiva baja en Colombia, pero en Estados Unidos se reportan hasta 27 hospitalizaciones por cada 100 000 habitantes al año, lo que corresponde a aproximadamente el 20 % de las hemorragias digestivas **(1,8,9).** Esta se presenta con mayor frecuencia en hombres y su incidencia aumenta con la edad, con un pico de presentación entre la séptima y la octava década de la vida, viéndose cada vez más como resultado del aumento de la expectativa de vida y la alta prevalencia de diverticulosis del colon; por otra parte, no existe predominio racial **(1,5,8-11)**.

Etiología

Hasta el 27 % de los pacientes con hematoquecia tiene una etiología proximal al ángulo de Treitz que puede ser mal diagnosticada como hemorragia digestiva baja **(3,12)**, en cuyo caso el sangrado se asocia a inestabilidad hemodinámica y se sugiere iniciar estudio con una esofagogastroduodenoscopia (EGD). La causa más frecuente de hemorragia digestiva baja es la enfermedad diverticular, seguida por angiectasias, colitis (isquémica, infecciosa, inflamatoria, actínica), neoplasias y enfermedades anorrectales **(13)**.

Presentación clínica

En comparación con la hemorragia digestiva alta, los pacientes con hemorragia digestiva baja se presentan menos frecuentemente con ortostatismo, menos requerimiento transfusional y mayores niveles de hemoglobina **(14)**. La presencia de hematoquezia y melenas depende, especialmente, del sitio de origen del sangrado, ya que una

hemorragia de colon derecho puede presentarse como melena.

Usualmente, los pacientes se presentan con hematoquezia intermitente e indolora, que cede de forma espontánea hasta en el 90 % de los casos, razón por la que el manejo debe basarse en una adecuada reanimación **(1,2,6,9)**.

La mortalidad reportada es del 5 % y está especialmente dada por las enfermedades asociadas, propias de los ancianos **(1,2,9)**. Los factores que predicen mortalidad hospitalaria son sexo masculino, edad mayor de 70 años, dos o más enfermedades asociadas, consumo de aspirina, hipovolemia, coagulopatía, transfusión de glóbulos rojos e isquemia intestinal **(6,9)**.

Evaluación inicial

La evaluación de la hemorragia se debe enfocar en la historia clínica, el examen físico y los exámenes de laboratorio, para determinar la severidad del sangrado, su posible localización y su correspondiente etiología **(7).**

La historia clínica incluye el tipo y la duración del sangrado. Asimismo, se deben evaluar síntomas asociados como dolor abdominal y diarrea (colitis), alteración de hábito intestinal y pérdida de peso (malignidad). Los antecedentes de cirugías abdominales o vasculares, así como enfermedad inflamatoria intestinal, radioterapia, uso de antiplaquetarios, anticoagulantes y comorbilidades deben ser investigados.

El examen físico se debe dirigir a signos vitales para valorar estabilidad hemodinámica y sospechar la posible localización; el tacto rectal debe claramente determinar si se trata de una melena o una hematoquecia.

Adicionalmente, se debe solicitar hemograma y pruebas de coagulación. En pacientes especiales, se debe solicitar laboratorios específicos (por ejemplo, un paciente con nefropatía debe tener pruebas de función renal, mientras que un paciente cirrótico debe tener un hepatograma, etc.).

La hematoquecia con inestabilidad hemodinámica (frecuencia cardíaca mayor a 90) sugiere un foco de sangrado digestivo alto, sobre todo en pacientes con antecedentes de úlcera péptica, enfermedad hepática con hipertensión portal o uso de antiplaquetarios y anticoagulantes; una relación BUN/creatinina elevada sugiere foco de sangrado alto, mientras que la presencia de coágulos hace poco probable un foco de sangrado alto **(7)**. El uso de una sonda nasogástrica es controvertido; quienes defienden su uso buscan realizar una EGD antes de la colonoscopia, al observar un drenaje hemático a través de la sonda que sugiere una localización alta del sangrado. Sin embargo, no se recomienda su uso por la baja sensibilidad **(1,2)**. En caso de indicarse colonoscopia de urgencia (aquella realizada antes de 12 horas del diagnóstico), se puede utilizar una sonda nasogástrica (SNG) para preparar el colon.

La EGD no se recomienda de rutina. No obstante, en la guía de manejo de hemorragia digestiva baja aguda del Hospital de San José-Fundación Universitaria de Ciencias de la Salud, la EGD se realiza a todo paciente que haya referido en algún momento de su evolución la presencia de melenas, si presenta inestabilidad hemodinámica, o en caso de no haberse logrado un diagnóstico con la colonoscopia **(1,2)**. Por experiencia, el 27 % de los pacientes con hemorragia digestiva baja aguda tuvo un origen en el tracto digestivo alto, dato mayor al aceptado (10 %) **(3)**.

Resucitación hemodinámica

Los pacientes con inestabilidad hemodinámica requieren una resucitación con cristaloides **(7)**, cuyo objetivo es restaurar el volumen circulante efectivo. Si no hay respuesta con 2 L de cristaloides, se debe iniciar transfusión de glóbulos rojos. Si son necesarias más de 3 unidades de glóbulos rojos, se debe considerar transfusión de plasma y plaquetas en relación 1:1:1 **(13)**.

El objetivo de la hemoglobina en paciente estable es discutido, pues los datos son extrapolados de sangrado digestivo alto, en donde se observó menor mortalidad y resangrado con un objetivo de 7 g/dL, comparado con 9 g/dL **(7)**. Los pacientes con enfermedad coronaria, vascular periférica y cerebrovascular fueron excluidos.

Manejo de los defectos de coagulación

Los defectos de la coagulación deben ser tratados buscando un INR menor de 2,5. La transfusión de plaquetas se indica para mantener un conteo mayor de 50.000 **(7).** Los nuevos anticoagulantes orales aumentan el riesgo de sangrado digestivo; para su reversión y por disponibilidad, el concentrado de complejo protrombínico es la elección en nuestro medio. Estos anticoagulantes ya tienen sus antídotos específicos pero no son de fácil consecución.

Colonoscopia

Los avances tecnológicos han hecho de la colonoscopia el procedimiento diagnóstico y terapéutico de elección para los pacientes con hemorragia digestiva baja aguda **(3).** La colonoscopia, si se realiza dentro de las primeras 12 horas, puede detectar la fuente de sangrado hasta en el 97 % de los casos, y permite la realización de manejo endoscópico inmediato **(1,2,9,11).** Aunque la evidencia aún no es contundente, la realización de la colonoscopia antes de 12 horas aumenta la posibilidad de diagnóstico y disminuye la estancia hospitalaria sin afectar la mortalidad **(1,2).**

Preparación intestinal

Se recomienda una preparación con 4 L de solución de polietilenglicol (PEG), administrados en aproximadamente 4 horas. En la actualidad, no se debe realizar colonoscopia sin preparación **(1,2,7)**. En los pacientes que son intolerantes a la preparación o tienen riesgo de aspiración, se debe utilizar SNG para facilitar la preparación **(7).** No se recomiendan las preparaciones con fosfatos de sodio, por el significativo riesgo de hiperfosfatemia e hipernatremia asociado a su uso **(6)**.

Hemostasia endoscópica

La terapia endoscópica se debe realizar en pacientes con estigmas de sangrado de alto riesgo (sangrado activo, vaso visible y coágulo adherido). Las opciones de endoterapia incluyen inyección de solución de adrenalina, terapias térmicas de contacto (electrocoagulación bipolar o multipolar, sonda caliente), terapia térmica de no contacto (argon/plasma) y métodos mecánicos (clips y ligaduras). Se sugiere cada vez más la combinación de técnicas **(1,2,7).**

Hemorragia diverticular

Para el manejo definitivo del divertículo hemorrágico o con estigmas de sangrado reciente, se recomienda la inyección de hasta 30 cc de adrenalina, en concentraciones variables 1:10.000 hasta 1:20.000 en el cuello del divertículo y hasta cerrar la boca del mismo **(1,2,11)**. Esta técnica forma parte, en el escenario de la hemorragia digestiva alta, del programa de entrenamiento básico en gastroenterología y endoscopia digestiva, y está disponible en la mayoría de servicios del país **(1,2)**. Algunos especialistas recomiendan el uso de electrocoagulación, especialmente bipolar **(1,2,6,11).**

Un divertículo hemorrágico se trata en aproximadamente el 35 % de las colonoscopias de urgencias, reportándose tasas de resangrado del 3 % en 30 meses de seguimiento **(1,2)**. Existen otras alternativas de manejo que vienen ganando popularidad desde hace algún tiempo y que incluyen clips y ligadura con bandas, que deben ser consideradas en caso de fracaso con la terapia de inyección antes mencionada **(11)**.

Angioectasias

Las angioectasias se localizan principalmente en el colon derecho de los pacientes ancianos y,

usualmente, son múltiples. Se asocian con valvulopatías, insuficiencia renal crónica, enfermedad de Von Willebrand, síndrome de CREST y telangiectasia hemorrágica hereditaria **(1,2)**. El manejo de las angioectasias, identificadas incidentalmente, debe ser expectante, debiendo ser tratadas sólo en el contexto clínico de una hemorragia activa o de un síndrome anémico de etiología no clara **(1,11,15)**; además, se pueden manejar con inyección esclerosante **(1,11)**.

Aunque cada vez más se recomienda el uso de coagulación térmica de contacto y no contacto, se usa especialmente argón/plasma, debido a su fácil uso, seguridad y eficiencia **(7)**. El objetivo de la terapia es el blanqueamiento de la lesión, asociado a una depresión superficial **(1)**. La coagulación y el argón/plasma brindan resultados similares, razón por la cual su elección depende de la experiencia del operador y de su disponibilidad; sin embargo, se prefiere el uso del argón/plasma cuando las ectasias vasculares son difusas **(1)**. Al usar cualquiera de estas técnicas se debe evitar la insuflación excesiva del colon, ya que esta puede adelgazar demasiado la pared colónica y aumentar el riesgo de perforación **(1,11).**

En ocasiones es útil, antes de usar la coagulación o argón/plasma, la inyección de solución de adrenalina, en el centro de la lesión, con el fin de disminuir su tamaño y, por ende, la cantidad de energía necesaria para lograr el objetivo **(1)** y reducir el riesgo de perforación. El mayor riesgo de la coagulación bipolar es el sangrado tardío masivo, que aparece en el 3 % de los casos, y el síndrome poscoagulación, que ocurre en el 1,7 % **(1,2)**. Usualmente, se requieren varias sesiones de terapia endoscópica para lograr su erradicación **(1,2).**

Pólipos hemorrágicos

Los pólipos hemorrágicos o con estigmas de sangrado reciente deben ser resecados endoscópicamente al momento del diagnóstico **(1,2).** El sangrado posterior a una polipectomía se puede presentar hasta 14 días posteriores al procedimiento, y los factores de riesgo para este son la localización del pólipo en el colon derecho, pedículo grueso y consumo de anticoagulantes, aspirina o AINES **(6)**. Las úlceras pospolipectomía pueden ser tratadas con inyección de solución de adrenalina, aunque también se sugiere el uso de electrocoagulación bipolar o con sonda caliente **(1,2).**

Colitis (inflamatoria, isquémica, infecciosa)

En caso de sospecharse una enfermedad inflamatoria intestinal o una colitis isquémica o infecciosa, el daño mucoso es difuso e imposible de tratar por esta vía; sin embargo, la colonoscopia permite la toma de biopsias que confirmen el diagnóstico y aceleren el manejo **(1,2).** En caso de sangrado masivo, se indica el manejo quirúrgico.

La posibilidad de complicación en caso de realizar una colonoscopia de urgencia para hemorragia digestiva baja aguda es del 1,3 %, donde se incluye la posibilidad de generar trastorno hidroelectrolítico, falla cardíaca (especialmente en paciente con cardiopatías y nefropatías severas) y exacerbación del sangrado o reactivación de este (por la preparación con PEG), y perforación con el procedimiento en sí mismo **(1,2,3)**.

Intervenciones no endoscópicas

La angiografía se usa siempre después de la realización de una colonoscopia total que mostró sangre fresca, pero que no logró identificar el sitio de sangrado, controlarlo o ambas. La angiografía detecta extravasación del medio de contraste en paciente con sangrados mayores a 0,5 mL/min, implicando una significativa probabilidad de falsos negativos **(1,2,6,9).** La principal ventaja de la angiografía es la posibilidad inmediata de embolización, que ha revolucionado el manejo de los paciente refractarios al manejo endoscópico, sugiriendo una alternativa ante la necesidad de cirugía urgente **(11,16,17).**

La tasa de éxito clínica con una angiografía más embolización, según series de casos, es hasta del 60 % **(16,17).** La angiografía no se debe realizar en

pacientes sin sangrado activo **(1,2,6,9)**. Un aspecto controvertido es la permanencia del resultado angiográfico en el tiempo, ya que hasta el 50 % de los pacientes presentan nuevos episodios de sangrado durante la misma hospitalización y el 4 %, en el seguimiento a largo plazo **(17)**.

Cuando existe sangrado activo asociado a diverticulosis de colon, y en la colonoscopia no se ha logrado ni la localización exacta ni su tratamiento, el paciente debe ser llevado a una angiografía para la realización de una embolización supraselectiva o embolización de ramas arteriales distales **(11,18)**. Si no se logra una embolización, es importante intentar, al menos, localizar el sitio de sangrado, para dirigir una resección quirúrgica segmentaria **(18)**. Se han desarrollado múltiples métodos de embolización que incluyen esponjas de gelatinas, microespirales y partículas de alcohol polivinilo, que se deben elegir de acuerdo a cada caso en particular y a su disponibilidad **(11)**.

Otra indicación del manejo con angiografía se da para los casos de hemorragia digestiva baja aguda secundaria a angiectasias que no se pueden controlar endoscópicamente, ya que en este contexto la angiografía es una excelente opción para evitar la morbimortalidad asociada a una cirugía de urgencia **(15-17)**. El método de control de hemorragia por angiografía que ha demostrado los mejores resultados en angiectasias es la embolización supraselectiva con microespirales, que ha ido reemplazando la infusión intrarterial de vasopresina, aunque esta última sigue indicándose en caso de múltiples lesiones vasculares o si la embolización supraselectiva es imposible **(15)**. La embolización angiográfica no está exenta de riesgos y se puede asociar a isquemia colónica hasta en el 20 % de los casos **(17)**.

La enteroscopia o la videocápsula endoscópica se indican en el caso de un sangrado de intestino delgado. Por su parte, la angiotomografía con multidetector puede identificar el sitio de sangrado al observar la extravasación del medio de contraste, proveniente de diverticulosis, colitis, tumores o lesiones vasculares **(6,18)**. Este es un estudio de gran potencial por permitir la identificación de hemorragias de 0,2 mL/min, tasa mucho menor a la reportada por angiografía convencional **(9)**. La posibilidad de identificar qué pacientes se benefician de una angiografía supraselectiva y la localización anatómica exacta del vaso que se debe embolizar es otro aspecto de este estudio que viene siendo resaltado por expertos **(17)**.

Los glóbulos rojos marcados e identificados por medicina nuclear permiten, de forma no invasiva, identificar el cuadrante abdominal donde se presenta el sangrado; sin embargo, no identifica ni la causa ni el órgano responsable del sangrado y tampoco permite la realización de terapia **(18)**. En muchos hospitales, los glóbulos rojos marcados e identificados por medicina nuclear se realizan antes de la angiografía, buscando evitar la posibilidad de un estudio negativo y para definir la arteria a través de la cual se debe inyectar el medio de contraste **(18)**, siendo un estudio inútil para el planeamiento quirúrgico **(1)**. Por considerar este estudio de muy baja sensibilidad y especificidad **(2,6)**, no se recomienda su uso.

A pesar de los avances que se han dado en las áreas de endoscopia y radiología intervencionista, existe un grupo de pacientes con sangrado masivo o recurrente, en quienes ni la localización ni el tratamiento de la lesión son posibles por los métodos antes mencionados; en estos casos, el manejo quirúrgico es la única opción **(11,15)**.

En caso de hemorragia diverticular, hasta un 25 % de los pacientes va a requerir un manejo quirúrgico, por la imposibilidad de controlar el sangrado por vía endoscópica o angiográfica **(11).** Incluso, de ser posible, se prefiere el manejo quirúrgico electivo, ya que la tasa de mortalidad de una colectomía subtotal (cirugía recomendada en caso de no lograrse una localización exacta del sangrado) urgente, en el contexto de un sangrado diverticular, es del 57 %, mientras que el de una colectomía subtotal electiva es del 10 % **(11)**. En los casos en los que se considera el manejo quirúrgico de urgencia, lo ideal (no indispensable) es identificar previamente el sitio de sangrado por vía endoscópica, angiográfica o ambas, para para así realizar una resección colónica segmentaria

(11). De cualquier manera, no se debe demorar una decisión quirúrgica, a pesar de no haberse identificado el sitio exacto del sangrado, ya que la cirugía puede ser la única opción del paciente.

El manejo quirúrgico de las angiectasias está indicado para los casos refractarios a manejo endoscópico, angiográfico o ambos **(15)**. Si la causa del sangrado es una angiectasia en colon derecho, independientemente de la presencia de diverticulosis izquierda, se recomienda la realización de una hemicolectomía derecha, que asegure la erradicación completa de otras posibles angiectasias localizadas en el colon derecho **(15)**. Asimismo, los pacientes en quienes la hemorragia digestiva baja aguda sea secundaria a un cáncer de colon requerirán manejo quirúrgico **(1,2)**.

Algunos pacientes con hemorragia digestiva baja aguda secundaria a hemorroides pueden presentar un sangrado severo e inestabilidad hemodinámica, lo que hace necesaria la transfusión de glóbulos rojos empaquetados. Algunos de estos pacientes requerirán manejo quirúrgico durante la misma hospitalización **(11)**.

En los pacientes con hemorragia digestiva baja aguda masiva, de causa desconocida, a pesar de estudios endoscópicos o angiográficos, se puede contemplar llevarlos a cirugía e indicar angiografía intraoperatoria, enteroscopia o ambas. Si a pesar de la realización de una laparotomía exploratoria no es posible la identificación del sitio de sangrado, se recomienda la realización de una colectomía subtotal (como se anotó anteriormente) y no una colectomía parcial a ciegas, ya que la primera opción tiene menor morbimortalidad que la segunda **(15,18)**. Los criterios para la realización de una colectomía subtotal de urgencia incluyen la presencia de inestabilidad hemodinámica, a pesar de reanimación exhaustiva, que incluye transfusión de más de 6 unidades de glóbulos rojos empaquetados en 24 horas, o 10 durante la hospitalización e imposibilidad para localizar la fuente del sangrado, por medio de otras intervenciones **(19)**.

A diferencia de la hemorragia digestiva alta, para la baja no existe consenso endoscópico respecto a si una lesión sangró, o para localizar la posible región de procedencia de la hemorragia; sin embargo, parece existir uniformidad de criterio en caso de observar una lesión con sangrado activo o con estigmas de sangrado reciente (vaso visible, coágulo adherido sobre lesiones no ulceradas o coágulos o puntos oscuros sobre úlceras). Clarificar dichos conceptos es de enorme importancia para disminuir la morbimortalidad asociada a un posible manejo quirúrgico **(1-3)**.

La disponibilidad cada vez mayor de nuevas terapias endoscópicas y angiográficas ha aumentado la probabilidad de manejo mínimamente invasivo a estos pacientes, reservando el manejo quirúrgico para casos refractarios a estos tratamientos. Es necesario que los médicos tengan un profundo conocimiento de esos recursos, de tal manera que puedan ofrecer a sus pacientes las mejores posibilidades de éxito.

Referencias

1. Peñaloza-Ramírez A. Diagnóstico y tratamiento en el paciente con hemorragia digestiva baja aguda. In: Gil F, Emura F, Santacoloma M, Aponte D, Albis R, Peñaloza A, et al (eds.). Temas Escogidos de Endoscopia Digestiva. 1 ed. Bogotá: Asociación Colombiana de Endoscopia Digestiva, 2010:63-9.

2. Peñaloza-Ramírez A. Colonoscopia terapéutica. Hemorragia. En: Aponte D, Reyes G, Roldán L, Hani A, Gil F, Emura F, et al (eds.). Técnicas en Endoscopia Digestiva, 2 ed. Bogotá: Asociación Colombiana de Endoscopia Digestiva, 2013: 357-63.

3. Peñaloza-Ramirez A, Peñaloza-Rosas A. Colonoscopia de urgencia en la valoración de la hematoquezia. Experiencia en el Hospital de San José. Comunicación preliminar. Repert Med Cir. 2001;10(2):18-23. Disponible en: https://goo.gl/g6Y62W.

4. López-Escobar G. Hemorragia digestiva baja. In: Manual de patología colo-recto-anal, 2da

edición. Bogotá: Fundación Universitaria de Ciencias de la Salud y Sociedad de Cirugía de Bogotá, 2011:263-71.

5. Kestemberg A. Hemorragia rectal. In: Cuando el colon, el recto y el ano son un problema, 1 ed. Cali: Univalle, 1997:63-80.

6. Savides T, Jensen D. Gastrointestinal Bleeding. In: Feldman M, Friedman L, Brandt L (eds.). Gastrointestinal and Liver Disease, 10th ed. Philadelphia: Saunders-Elsevier. 2016:297-355.

7. Strate L, Gralneck I. ACG Clinical Guideline: Management of Patients With Acute Lower Gastrointestinal Bleeding. Am J Gastroenterol. 2016;111(4):459-74. Doi: http://doi.org/f8kxx4.

8. Pabón J. Hemorragia digestiva baja. In: Villa Gómez G, Calderón O, Elio Calvo D, Valle M (eds.). Actualización y guías de manejo de las enfermedades digestivas II, 1 ed. La Paz: Instituto de Gastroenterología Boliviano Japonés. 2004:227-35.

9. Strate L. Lower GI bleeding: epidemiology and diagnosis. Gastroenterol Clin N Am. 2005;34(4):643-64. Doi: http://doi.org/b7p6fs.

10. Sabbagh L, Valle F. Sangrado gastrointestinal inferior. In: Alvarado J, Otero W, Archila P, Rojas E, Sabbagh L, Hani A, et al (eds.). Gastroenterología y hepatología, 2 ed. Bogotá: Celsus, 2006:219-26.

11. Green B, Rockey D. Lower gastrointestinal Bleeding–Management. Gastroenterol Clin N Am. 2005;34(4):655-78. Doi: http://doi.org/dss84r.

12. Jensen D, Machicado G. Diagnosis and treatment of severe hematochezia. The role of urgent colonoscopy after purge. Gastroenterology. 1988;95(6):1569-74. Disponible en: https://goo.gl/cr24pX.

13. Qayed E, Dagar G, Nanchal R. Lower Gastrointestinal Hemorrhage. Crit Care Clin. 2016;32(2):241-54. Doi: http://doi.org/f8jw55.

14. Peura DA, Lanza FL, Gostout CJ, Foutch PG. The American College of Gastroenterology bleeding registry: preliminary findings. Am J Gastroenterol. 1997;92(6):924-8.

15. Brandt L, Aroniadis O. Vascular disorders of the gastrointestinal tract. In: Feldman M, Friedman L, Brandt L (eds.). Gastrointestinal and Liver Disease, 10th ed. Philadelphia: Saunders-Elsevier, 2016:617-635.

16. Kan Tan K, Wong D, Sim R. Superselective Embolization for Lower Gastrointestinal Hemorrhage: An Institutional Review Over 7 Years. World J Surg. 2008;32(12):2707-15. Doi: http://doi.org/cw4qv6.

17. Rossetti A, Buchs N, Breguet R, Bucher P, Terraz S, Morel P. Transarterial Embolization in acute colonic bleeding: review of 11 years of experience and long term results. Int J Colorectal Dis. 2013;28(6):777-82. Doi: http://doi.org/f4xx9r.

18. Bhuket T, Stollman N. Diverticular Disease of the Colon. In: Feldman M, Friedman L, Brand L (eds.). Gastrointestinal and Liver Disease, 10th ed. Philadelphia: Saunders-Elsevier. 2016:2123-38.

19. Lee J, Costantini T, Coimbra R. Acute lower GI bleeding for the acute surgeon: current diagnosis and management. Scand J Surg. 2009;98(3):135-42. Doi: http://doi.org/b83j.

Otros procedimientos **colonoscópicos**

Javier Alberto Preciado Aponte
Diego Mauricio Aponte Martín

Vólvulos del colon

La volvulación colónica hace referencia a la rotación del colon que genera obstrucción. A diferencia de la obstrucción originada en el intestino delgado, que ocurre normalmente en personas con antecedentes quirúrgicos abdominales, la volvulación del colon se cree que es una condición adquirida. Los sitios más frecuentes de volvulación son el sigmoide, el ciego, cel olon transverso y el ángulo esplénico **(1)**.

La teoría actual propone que la base del mesenterio colónico es relativamente estrecha. El colon elongado debido a estreñimiento crónico, abuso de laxantes o asas intestinales largas, sin una fijación normal a las paredes peritoneales, predispone a la rotación del órgano, que puede presentarse en dos formas: 1) mesentero axial, que es la más común, y 2) órgano axial, extremadamente infrecuente **(2)**.

Esta patología corresponde al 2 % de todas las obstrucciones intestinales y entre el 10 y el 15 % de las obstrucciones originadas en el colon. A diferencia de otras condiciones del colon, el hemisferio occidental tiene una baja incidencia de volvulación en comparación con otras regiones del mundo **(3).**

La volvulación colónica se presenta más frecuentemente en pacientes debilitados y con enfermedades incapacitantes (Alzheimer, Parkinson, ELA, etc.), así como en enfermos mentales tratados crónicamente con psicofármacos que condicionan estreñimiento; es más común en hombres y es la causa más frecuente de obstrucción intestinal en las mujeres embarazadas.

El diagnóstico diferencial de la volvulación colónica incluye neoplasias intrínsecas y extrínsecas, enfermedad inflamatoria intestinal, diverticulitis, síndrome de Ogilvie, adherencias posoperatorias e impactación fecal **(4)**.

Presentación

Usualmente, un vólvulo es una situación urgente. Puede presentarse también como una obstrucción recurrente, cuyo diagnóstico se basa en episodios intermitentes de distensión abdominal y dolor seguido por alivio de los síntomas en la historia clínica del paciente. Los pacientes se presentan con distensión abdominal, taquicardia, dolor abdominal cólico y, pasadas unas horas del inicio, estreñimiento, deshidratación, hipotensión y cambios en el estado mental. En casos de instauración muy rápida del cuadro, se puede presentar como abdomen agudo con indicación de cirugía urgente, encontrando isquemia, perforación o necrosis con sepsis. En el caso del vólvulo del sigmoide se han descrito tres patrones de necrosis del asa volvulada y del colon adyacente; así, puede ocurrir en el cuello del asa, en cualquier localización dentro del asa cerrada y en el colon descendente proximal o en el recto distal, como consecuencia de tromobosis de la vasculatura mesentérica **(5).**

Diagnóstico

Asociada a la sospecha clínica, la ayuda radiológica es indispensable para confirmar el diagnóstico. Si la presentación es como abdomen agudo, no se debe demorar la conducta quirúrgica por realizar estudios radiológicos. Si la presentación es menos urgente, la realización de una radiografía simple

de abdomen hace el diagnóstico en el 60 al 75 % de los casos, con el hallazgo —en caso de volvulación del sigmoide— de un asa intestinal colónica muy dilatada orientada hacia el cuadrante superior derecho, dando la imagen de "grano de café" (Figura 1 y 2), así como ausencia de gas en el recto, nivel hidroaéreo y signo de la fosa iliaca izquierda vacía. En el caso de volvulación del ciego, se observa gran dilatación cecal, niveles hidroaéreos y distensión de asas delgadas. En ocasiones es necesario recurrir a la tomografía, que confirma el diagnóstico en el 90 % de los casos de volvulación sigmoidea o cecal **(6)**.

Figura 1. Vólvulo del sigmoide. Imagen en "grano de café".
Fuente: Servicio de gastroenterología de la Clínica Reina Sofía.

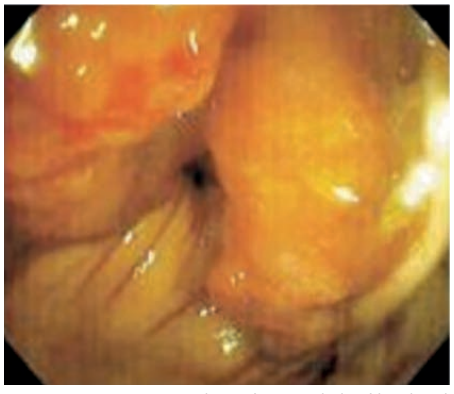

Figura 2. Imagen endoscópica del vólvulo del sigmoide.
Fuente: Servicio de gastroenterología de la Clínica Reina Sofía.

Tratamiento

En general, los algoritmos de tratamiento pueden involucrar devolvulación endoscópica o quirúrgica, seguida por resección del asa intestinal volvulada. En el caso de vólvulo cecal y del colon derecho, la destorsión endoscópica muestra menor eficacia en comparación a la del vólvulo sigmoideo. La preparación de colon debe ser evitada. El éxito de la descompresión endoscópica con equipo flexible o rígido en el vólvulo sigmoideo es de 88 %, pero con recidiva de 50 a 70 %, con una mortalidad del 6 %. La sospecha de necrosis o perforación es una contraindicación absoluta para el procedimiento endoscópico. La técnica para la devolvulación en cualquier segmento del colon incluye aspiración del aire, identificación del cuello del vólvulo, avance suave con succión continua a través de la luz e identificación de la viabilidad de la mucosa para, a continuación, proceder a la rectificación del colon con maniobras de rotación del equipo. Si la mucosa se observa isquémica o necrótica, el paciente debe ser llevado a cirugía, así como si se sospecha perforación durante el procedimiento endoscópico. La colocación de sondas trans rectales para drenaje de aire y evitar la revolvulación es una maniobra discutida. Lo más importante es determinar el manejo definitivo; la devolvulación permite disminuir el diámetro del colon y realizar una preparación prequirúrgica, que va a permitir intentar una anastomosis colónica primaria sin requerimiento de colostomía **(7)**.

Argón plasma

La coagulación con argón plasma (APC) es un método térmico de coagulación en el que el gas inerte —argón— provee el medio para la entrega de corriente eléctrica al tejido. Este gas fluye a través de un catéter flexible, cuyo extremo distal es de cerámica y contiene un electrodo de tungsteno (Figura 3). El catéter avanza a través del canal de trabajo del equipo y, al presionar el pedal de ignición, se produce un flujo sincronizado de gas argón y corriente eléctrica monopolar de alta frecuencia desde el generador. Al fluir el gas sobre el electrodo, este es ionizado, que al estar cerca del tejido con un electrodo de retorno (placa coloca-

da sobre el paciente) produce un arco de corriente que se transmite a la pared intestinal. Si el catéter no está cercano al tejido, la resistencia a la corriente eléctrica es muy grande, sin ignición del gas, produciéndose solo un flujo de argón inerte **(8).**

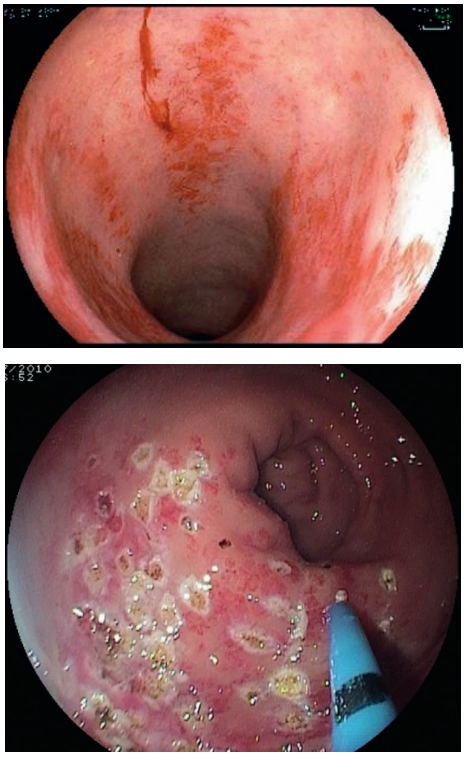

Figura 3. Terapia con argón plasma
Fuente: Servicio de gastroenterología de la Clínica Reina Sofía.

La profundidad de coagulación del tejido depende del flujo del gas, de la intensidad de la corriente eléctrica determinada por el generador, de la duración de la aplicación y de la distancia entre el catéter y el tejido. La resistencia eléctrica del tejido disminuye a medida de que este se deshidrata, desviando la corriente eléctrica al tejido adyacente, lo que limita la profundidad de la lesión. Estudios en modelos animales mostraron que la lesión de la capa muscular propia del colon se producía con la utilización de 20 a 40 W, con duración de aplicación entre 1 y 3 segundos. El flujo del gas puede ser modificado: va de 0,5/l min hasta 7/l min. Las sondas son fabricadas en teflón y se dispone de diferentes longitudes y diámetros, con orificio de salida en frente, lateral o circunferencial

El ajuste de los parámetros debe programarse en el electrogenerador, basado en la localización en el tracto gastrointestinal y en la profundidad deseada de lesión en el tejido. En general, para control de lesiones con sangrado y ablación superficial de tejido, un ajuste de bajo poder (40 W) y un flujo de 0,8/l min es suficiente cuando la aplicación es en áreas con pared delgada, como en el colon derecho. Los flujos altos de gas resultan en una rápida distensión de la luz, requiriendo descompresiones a repetición. El tiempo de aplicación es de 0,5 a 2 segundos, hasta que se observe un coágulo blanco sobre el tejido tratado. La distancia entre el extremo de la sonda y el tejido debe estar entre 2 y 8 mm, aunque estudios realizados han demostrado que, si el ángulo de aplicación entre la sonda y el tejido es de 90 grados, una distancia de 1 mm es adecuado. Cuando la punta del catéter hace contacto con el tejido, este se comporta como una verdadera sonda monopolar, lo que puede resultar en lesión más profunda. Este contacto directo entre el catéter y el tejido también puede insuflar gas a la pared intestinal e, incluso, a la cavidad peritoneal, además de permitir la formación de un coágulo en la punta, que requerirá un retiro periódico de la sonda para su limpieza.

Los equipos de última generación ofrecen diferentes modos de aplicación, pulsado, forzado y preciso, con la intención de minimizar la lesión térmica en el punto de contacto. No hay grandes estudios en humanos comparando los efectos de los diferentes modos ofrecidos, por lo que la elección esté basada en las preferencias y en la experiencia del operador.

La aplicación de esta tecnología en el colon está descrita para hemostasia, ablación de tejido residual luego de resecciones endoscópicas de pólipos o mucocectomías, tratamiento de proctopatía actínica y retunelización de prótesis con crecimiento tumoral endoluminal. Un procedimiento adicional que disminuye el riesgo de perforación, principalmente en el colon derecho y en el ciego, es la realización de infiltración submucosa con solución salina en las áreas a tratar, que aleja la mucosa de las capas subyacentes de la pared intestinal **(9)**.

En el caso específico del tratamiento de la proctopatía actínica (Figura 4), los diferentes métodos locales utilizados (aplicación de corticoides, aminosalicilatos, formalina, sucralfate, irrigación con antibióticos) y los diferentes métodos endoscópicos (coagulación bipolar (BiCap), láser de Neodimium, láser de tytanil fosfato de potasio, sonda caliente, crioterapia, ablación con radio frecuencia) no han demostrado suficiente eficacia clínica. En una revisión del grupo Cochrane, el método con mejor perfil de seguridad, resultados y costo/efectividad para el tratamiento de las lesiones actínicas en el recto fue la aplicación de APC. El control del sangrado se logró en el 90 % de los casos y los síntomas, como tenesmo, urgencia y diarrea, se controló en el 60 a 75 % de los casos **(10)**.

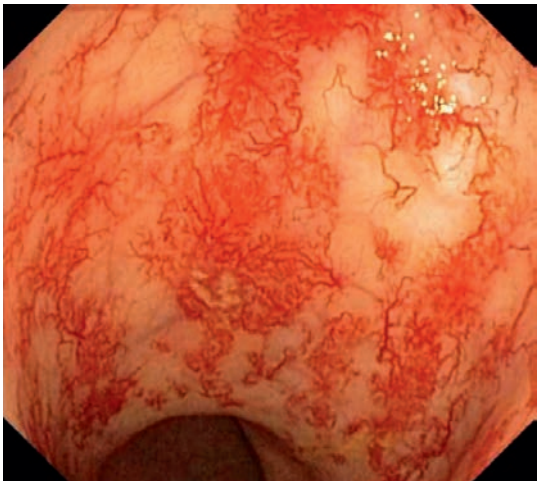

Figura 4. Proctopatía actínica.
Fuente: Servicio de gastroenterología de la Clínica Reina Sofía.

En un estudio acerca de la configuración ideal del electrogenerador y de los resultados a largo plazo de esta terapia, se identificaron los factores que permiten obtener los mejores resultados con el menor número de complicaciones. En cuanto a la potencia de la corriente eléctrica, independiente del grado de severidad de la proctopatía, se demostró que 40 W es el nivel con mejores resultados, asociado a un tiempo máximo de aplicación de 2 segundos, que resulta suficiente para coagular la parte media del plano submucoso, que es en donde se encuentra la neovasculatura sanguínea, sin comprometer el plano muscular.

La técnica de pulso individual o único, descrita por Sato et al. **(11)**, consiste en ir aplicando energía por áreas individuales para evitar el daño extenso del tejido, en vez de cubrir áreas extensas y contiguas como se describía en otros estudios (técnica del pintor). Esta técnica se ha relacionado con disminución de las complicaciones como la sobreinsuflación, estenosis tardías, formación de úlceras y fístulas. El resultado fue adecuado, independientemente del grado de severidad y de la extensión de la proctopatía, y requiriendo entre 2 y 3 sesiones, las cuales, a diferencia de lo descrito en estudios previos, se realizaron cada 2 semanas. En este grupo de 65 pacientes tratados, se determinó una tasa de control de los síntomas de 93 %, con seguimiento a 10 años, período en el que algunos presentaron recaída de los síntomas y requirieron una sesión adicional, con control definitivo de la enfermedad, haciendo la técnica potencialmente curativaEn los casos en los que el compromiso actínico sea del recto distal, muy cercano a la línea pectínea, se ha descrito el uso de una copa, para evitar la lesión y el dolor en el conducto anal.

La aplicación del argón plasma es considerado un procedimiento de bajo riesgo de generación de sangrado cuando se utiliza en el recto; por lo tanto, su aplicación en pacientes que reciban concomitantemente terapia antiagregante o anticoagulante no está, en general, contraindicada. En la publicación de Sato et al. **(11)**, se observó que la eficacia en el control de los síntomas de proctopatía actínica no fue modificada por la ingesta de este tipo de medicamentos.

En conclusión, esta técnica es de fácil aplicación, segura, efectiva y bien tolerada, por lo que se ha propuesto como la terapia de primera elección en lesiones actínicas y otras lesiones vasculares del colon.

Stents

El cáncer colorrectal es uno de los cánceres más frecuentes alrededor del mundo, principalmente en los países con mayor índice de desarrollo económico. La presentación de obstrucción intestinal, en los casos de enfermedad avanzada, ocurre

entre el 8 y 13 % de los casos, generando controversia el tratamiento en esta complicación **(12).**

La aprobación por parte de la Administración de Almienta y Medicamentos (FDA, por su sigla en inglés) para la utilización de stents gastrointestinales en el manejo de la obstrucción colónica ha aumentado el interés en esta opción terapéutica; es así como la Sociedad Europea de Endoscopia Digestiva (ESGE, por su sigla en inglés) publicó las guías sobre manejo de obstrucción colónica aguda secundaria a patología tumoral intraluminal, siendo avalada por las Asociación Americana de Endoscopia Digestiva (ASGE, por su sigla en inglés) **(13)**.

El colon sigmoide es el sitio anatómico con mayor compromiso por obstrucción secundaria a cáncer avanzado, y el 75 % de las obstrucciones malignas del colon se presentan distales al ángulo esplénico.

En 1986, Lelcuk et al. **(14)** describieron la primera descompresión exitosa en 3 de 4 pacientes con obstrucción maligna del colon izquierdo, con la inserción colónica transanal de una sonda nasogástrica. En 1991, la colocación del primer stent metálico expandible en una obstrucción maligna en el recto fue reportada por Dohmoto et al. **(15)**. En 1994, Tejero et al. **(16)** informaron los dos primeros casos de obstrucción colónica aguda maligna tratados exitosamente, con la colocación de stents antes de ser llevados a cirugía electiva. Los stents utilizados en estos primeros reportes eran los diseñados para otras localizaciones anatómicas, como vía biliar, esófago y traqueo bronquiales, hasta que fue introducida una versión de mayor diámetro (20 mm), fabricado en acero inoxidable, con la ventaja de estar montado sobre un sistema de liberación más largo, con un diámetro de 10 F, lo que permitía el paso a través del canal del colonoscopio (Wallstent- Boston Scientific) **(17).**

El primer prototipo de stent fabricado en nitinol fue introducido en 1998, con la ventaja de mantener la fuerza radial que evitaba el colapso de sus paredes y se adaptaba a la anatomía tortuosa del colon. Desde entonces, múltiples diseños han sido fabricados, tratando de solucionar los dos principales problemas que son la migración y la obstrucción por crecimiento tumoral a través de la paredes del stent **(18)**.

La utilización de estos dispositivos está indicada principalmente en los casos de obstrucción del recto sigmoide desde los 10 cm del margen anal, colon sigmoide, colon izquierdo, hasta el ángulo esplénico, en el manejo de la enfermedad avanzada incurable. Su uso en el recto está relacionado con complicaciones como dolor, tenesmo, incontinencia y migración del stent; en las lesiones más proximales, series retrospectivas de casos han mostrado que la colocación de stents puede ser técnicamente exitosa. Sin embargo, los resultados comparados con los de la colocación de stents en el colon izquierdo son confusos. La resección quirúrgica primaria, en los casos potencialmente curables del colon transverso y derecho, es considerada la primera opción, realizando ileoanastomosis primaria o ileostomía derivativa, dependiendo de las comorbilidades del paciente **(19).**

Paliación de obstrucción maligna

La evidencia sugiere que la colocación de stents colorectales ofrece adecuada paliación de la obstrucción maligna. Khot et al. **(20)** revisaron sistemáticamente 58 publicaciones con 598 intentos de colocación de stents en obstrucciones colorrectales malignas, encontrando un éxito técnico de 92 % y clínico de 88 %, con mortalidad de 1 % (un caso, por falla en descomprimir el colon y dos, por perforación). La obstrucción del stent se produjo en el 10 % de los casos (20). Otros dos metaanálisis, incluyendo estudios aleatorizados y no aleatorizados, compararon la colocación de stents vs. cirugía. El éxito técnico de la colocación del stent estuvo entre el 88 % y el 100 %, mientras que la paliación inicial de la obstrucción fue significativamente más alta en el grupo de la cirugía (93 % vs. 100 %, $p < 0.001$). La mortalidad a 30 días en el grupo de stent vs. el grupo quirúrgico fue de 4 % vs. 11 %; el tiempo de hospitalización fue de 10 vs. 19 días; el porcentaje de necesidad de unidad de cuidado intensivo fue de 0,8 % vs. 18 %, y el desenlace en la necesidad de ostomía derivativa fue 13 % vs. 54 % en la cirugía de emergencia. En estos estudios, las complicaciones relacionadas

con la colocación de las prótesis fueron perforación colónica en 10 %, migración en 9 % y reobstrucción en 18 % **(21,22)**.

La evidencia sobre la colocación de stents en pacientes con obstrucción y carcinomatosis peritoneal es insuficiente. Un estudio retrospectivo demostró que la tasa de éxito en la colocación de stents en este grupo de pacientes era menor, comparada con los pacientes sin la misma. A pesar de la baja probabilidad de éxito, la utilización de los stents en esta presentación es un alternativa, aunque el bajo nivel de evidencia no permite hacer una recomendación definitiva **(19).**

La utilización de stents en los casos de oclusión maligna extracolónica es una alternativa válida a la cirugía, en los pacientes con una expectativa de vida corta. La tasa de éxito técnico y clínico está entre 67-96 % y 20-96%, respectivamente, con un porcentaje de complicaciones de 33 % vs. 10 %, en la paliación de obstrucción intraintestinal **(23)**.

Stents como terapia puente previa a cirugía

Aunque la colostomía es considerada el estándar de oro para el tratamiento de emergencia de la obstrucción colónica maligna, en las últimas dos décadas se ha incrementado el uso de los stents para evitar una cirugía derivativa. La realización de un segundo tiempo quirúrgico, luego de la derivación de urgencia, ha sido propuesta como el tratamiento definitivo, aunque las ventajas teóricas de esta estrategia de manejo no son concluyentes. En los casos en los que la estadificación oncológica lo permita, el intervalo de tiempo entre la colocación del stent y la cirugía resectiva debe estar entre 5 y 10 días. Esta recomendación esta basada en un estudio restrospectivo, en el que se realizó un abordaje laparoscópico, observando un índice alto de anastomosis primaria, bajo índice de conversión a cirugía abierta, y bajo incidencia de fístulas, cuando la cirugía se llevaba a cabo 10 días después de la colocación exitosa del stent **(24)**.

En los casos de enfermedad tumoral del colon en estadios T3 y T4, o del recto con compromiso de ganglios linfáticos, la quimioterapia preoperatoria vs. postoperatoria muestra una sobrevida libre de enfermedad a 5 años de 64,7 % vs. 53,4 % (P-0,065), lo que provee la ventaja a la colocación de stents para la administración de quimioterapia prequirúrgica. Una excepción es la utilización concomitante de nuevas terapias inhibidoras de la angiogénesis, como el Bevacizumab, Aflibercept y Regorafenib, dado que varias series retrospectivas de casos han informado mayor riesgo de perforación asociados al stent de entre 17 % y 50 % vs. los esquemas de quimioterapia sin estos antiangiogénicos (7 %). Se debe tener en cuenta la tasa de recaída tumoral comparando los dos grupos (stent vs. cirugía inmediata), dado que algunos estudios reportan mayor incidencia de recaída en el grupo del stent, sin que hubiese diferencia significativa en la mortalidad. Según la edad y el riesgo quirúrgico, los grupos de pacientes con mayor beneficio de la terapia puente son los mayores de 70 años o con score ASA igual o mayor a III **(25)**.

Estenosis colónica benigna

Las estenosis colónicas benignas pueden ser secundarias a enfermedad diverticular, enfermedad inflamatoria intestinal y cirugía colorrectal, así como pueden corresponder a secuelas de radioterapia. Las opciones de tratamiento están entre dilatación y cirugía. La dilatación endoscópica frecuentemente requiere varias sesiones, debido a reestenosis. La cirugía resulta ser el tratamiento tradicional para los casos refractarios, siendo los stents una alternativa para estos casos de estenosis, pero con resultados desalentadores. La experiencia existente es limitada. Un estudio retrospectivo de la Mayo Clinic mostró la experiencia con 23 pacientes con estenosis benignas, con resolución de la obstrucción en 95 % de los casos; sin embargo, la presencia de complicaciones como perforación (2 pacientes), migración (2), y reoclusión (3) ocurrió en el 38 % de los casos. El 87 % de estas complicaciones ocurrió a los 7 días o más de la colocación. Otra publicación en la que se realizó una revisión de la literatura, Geiger et al. **(26)** encontraron 53 reportes que utilizaron stents no recubiertos, 4 stents totalmente recubiertos y 6 utilizando stents

plásticos. La permebilidad a los 18 meses fue de 715, con una tasa de migración del 43 %. El tiempo medio en que se presentó migración en el grupo de stents plásticos fue de 8 días, 32 días para los stents totalmente recubiertos y 112 días para los no recubiertos. La tasa de complicaciones fue mayor (22 %) en el grupo de los no recubiertos, y correspondieron a sangrado, perforación, fistulización, dolor severo, fractura del stent y oclusión **(26)**.

Hasta el momento, solo pequeñas series de casos y reportes de casos han reportado la utilización de stents colónicos biodegradables, y para el manejo de perforaciones colónicas. Se ha diseñado un stent de polidioxanona que libera lentamente 5-Fluorouracilo, en el intento de disminuir el crecimiento tumoral a través del stent. Nuevos estudios y la aparición de nuevas tecnologías seguirán desarrollándose en este campo.

Referencias

1. Ballantyne GH, Brandner MD, Beart RW Jr, Ilstrup DM. Volvulus of the colon. Incidence and mortality. Ann Surg. 1985;202(1):83-92. Disponible en: https://goo.gl/UD7jpr.

2. Janzen D, Heap S. Organo-axial volvulus of the sigmoid colon. Australas Radiol 1992;36(4):332-3. Doi: http://doi.org/c8w3rc.

3. Tan P, Corman M. History of colonic volvulus. Semin Colon Rectal Surg. 1999;10:122-8.

4. Raveenthiran V, Madiba TE, Atamanalp SS, De U. Volvulus of the sigmoid colon. Colorectal Dis 2010;12(7):e1–17. Doi: http://doi.org/b5gh5c.

5. Lau K, Miller B, Schache D, Cohen J. A study of large bowel volvulus in urban Australia. Can J Surg. 2006;49(3):203-7. Disponible en: https://goo.gl/W3LUxf.

6. Raveenthiran V. Emptiness of the left iliac fossa: a new clinical sign of sigmoid volvulus. Postgrad Med J. 2000;76(900):638-41. Doi: http://doi.org/dvt7cq.

7. Oren D, Atamanalp SS, Aydinli B, Yildirgan MI, Başoğlu M, Polat KY, et al. An algorithm for the management of sigmoid colon volvulus and the safety of primary resection: experience with 827 cases. Dis Colon Rectum. 2007;50(4):489-97. Doi: http://doi.org/db2h33.

8. Ginsberg GG, Barkun AN, Bosco JJ, Burdick JS, Isenberg GA, Nakao NL, et al. The argon plasma coagulator: February 2002. Gastrointest Endosc. 2002;55(7):807-10. Disponible en: https://goo.gl/muTHQ1.

9. Rey JF, Beilenhoff U, Neumann CS, Dumonceau JM; European Society of Gastrointestinal Endoscopy (ESGE). European Society of Gastrointestinal Endoscopy (ESGE) guideline: the use of electrosurgical units. Endoscopy. 2010;42(9):764-72. Doi: http://doi.org/chrv68.

10. Sebastian S, O'Connor H, O'Morain C, Buckley M. Argon plasma coagulation as first-line treatment for chronic radiation proctopathy. J Gastroenterol Hepatol. 2004;19(10):1169-73. Doi: http://doi.org/bz4wpv.

11. Sato Y, Takayama T, Sagawa T, Hirakawa M, Ohnuma H, Miyanishi K, et al. Argon plasma coagulation treatment of hemorrhagic radiationproctopathy: the optimal settings for application and long-term outcome. Gastrointest Endosc. 2011;73(3): 542-9. Doi: http://doi.org/fg2s7r .

12. Jemal A, Bray F, Center MM, Ferlay J, Ward E, Forman D. Global cancer statistics. CA Cancer J Clin. 2011;61(2):69-90. Doi: http://doi.org/fh58fk.

13. van Hooft JE, van Halsema EE, Vanbiervliet G, Beets-Tan RG, DeWitt JM, Donnellan F, et al. Self-expandable metal stents for obstructing colonic and extracolonic cancer: European Society of Gastrointestinal Endoscopy (ESGE) Clinical Guideline. Gastrointest Endosc. 2014;80(5):747-61. Doi: http://doi.org/f6m69b.

14. Lelcuk S, Ratan J, Klausner JM, Skornick Y, Merhay A, Rozin RR. Endoscopic decompression

of acute colonic obstruction. Avoiding staged surgery. Ann Surg 1986;203(3):292-4. Disponible en: https://goo.gl/8RLTVX.

15. Dohmoto M, Rupp KD, Hohlbach G. [Endoscopically-implanted prosthesis in rectal carcinoma]. Dtsch Med Wochenschr 1990;115(23):915.

16. Tejero E, Mainar A, Fernández L, Tobio R, De Gregorio MA. New procedure for the treatment of colorectal neoplastic obstructions. Dis Colon Rectum. 1994;37(11):1158-9.

17. Song H, Kim J, Yoon C. History of self-expandable metal and self-expandable plastic stent development. In: Kozarek RA, Baron T, Song HY, editors. Self-expandable stents in the gastrointestinal tract. Ámsterdam: Springer. 2013:35-50.

18. Tack J, Gevers AM, Rutgeerts P. Self-expandable metallic stents in the palliation of rectosigmoidal carcinoma: a follow-up study. Gastrointest Endosc. 1998;48(3):267-71. Doi: http://doi.org/d5ft65.

19. Yoon JY, Jung YS, Hong SP, Kim TI, Kim WH, Cheon JH. Clinical outcomes and risk factors for technical and clinical failures of self-expandable metal stent insertion for malignant colorectal obstruction. Gastrointest Endosc. 2011;74(4):858-68. Doi: http://doi.org/fwg52x.

20. Khot UP, Lang AW, Murali K, Parker MC. Systematic review of the efficacy and safety of colorectal stents. Br J Surg. 2002;89(9):1096-102. Doi: http://doi.org/dxn62r.

21. Liang TW, Sun Y, Wei YC, Yang DX. Palliative treatment of malignant colo-rectal obstruction caused by advanced malignancy: a self-expanding metallic stent or surgery? A system review and meta-analysis. Surg Today. 2014;44(1):22-33. Doi: http://doi.org/b9b7.

22. Zhao XD, Cai BB, Cao RS, Shi RH. Palliative treatment for incurable ma- lignant colorectal obstructions: a meta-analysis. World J Gastroenterol. 2013;19(33):5565-74. Doi: http://doi.org/f48qz3.

23. Kim JY, Kim SG, Im JP, Kim JS, Jung HC. Comparison of treatment outcomes of endoscopic stenting for colonic and extracolonic malignant obstruction. Surg Endosc. 2013;27(1):272-7. Doi: http://doi.org/f4jjk2.

24. Cui J, Zhang JL, Wang S, Sun ZQ, Jiang XL. A preliminary study of stenting fol- lowed by laparoscopic surgery for obstructing left-sided colon cancer [Chinese]. Zhonghua Wei Chang Wai Ke Za Zhi. 2011;14(1):40-3.

25. van Halsema EE, van Hooft JE, Small AJ, Baron TH, García-Cano J, Cheon JH, et al. Perforation in colorectal stenting: a meta-analysis and a search for risk factors. Gastrointest Endosc. 2014;79(6):970-982.e7. Doi: http://doi.org/f2rwqf.

26. Geiger TM, Miedema BW, Tsereteli Z, Sporn E, Thaker K. Stent placement for benign colonic stenosis: case report, review of the literature, and animal pilot data. Int J Colorectal Dis 2008;23(10):1007-12. Doi: http://doi.org/bnj2kv.

Complicaciones en colonoscopia

Viviana Parra Vargas
Diego Mauricio Aponte Martín

Introducción

La colonoscopia es un procedimiento frecuente para el diagnóstico y tratamiento de una amplia gama de patologías, así como para la tamización y seguimiento del cáncer colorrectal. La sedación y la optimización en esta técnica permiten que hoy en día sea considerado como un procedimiento seguro y bien tolerado, con una mortalidad estimada en 0,09 % **(1)**.

Aunque poco frecuentes, las complicaciones asociadas a la colonoscopia se presentan en forma inevitable, ya que este es un examen invasivo. Estas complicaciones son definidas como cualquier desviación del curso óptimo durante o después de la colonoscopia, que sean asociadas al procedimiento y que sean reportadas por el médico, el asistente o el paciente; además, se dividen en mayores y menores, de acuerdo a su gravedad:

- Complicaciones menores: dolor abdominal, diarrea, náuseas, vómito, distención abdominal, rash cutáneo, cefalea, dolor en el hombro y sangrado autolimitado son consideradas como complicaciones menores que pueden presentarse hasta en un tercio de los pacientes y que se resuelven en un lapso de dos días después del procedimiento **(2,3)**.

- Complicaciones mayores: tienen un riesgo global que oscila entre 0,22 % y 0,28 %, con una mortalidad que alcanza hasta el 0,5 % **(4).** Dentro de estas se encuentran complicaciones cardiovasculares, perforación, sangrado que requiere atención médica, síndrome de pospolipectomía, laceración esplénica y sepsis, entre otras **(1,5)**.

Complicaciones cardiovasculares

Se han descrito diferentes efectos adversos cardiovasculares en la literatura; la presencia de fluctuaciones en la frecuencia cardiaca o saturación de oxígeno es frecuente; sin embargo, generalmente no tienen relevancia clínica alguna **(6)**. Por otra parte, pueden presentarse complicaciones como arritmias cardíacas, dolor torácico, hipoxia prolongada, infarto agudo de miocardio, síndrome vaso-vagal, hipo o hipertensión arterial y shock, que en algunos casos llegan a comprometer la vida el paciente **(7,8).** La incidencia de estas varía entre el 0,2 y el 0,5 %, con una mortalidad que puede llegar al 0,05 % **(4).**

Los factores de riesgo pueden ser inherentes del paciente o asociados al procedimiento, como se expone a continuación **(4,5,7):**

- Inherentes del paciente:
  - Edad avanzada.
  - Anemia.
  - Sangrado activo.
  - Obesidad.
  - Comorbilidades asociadas principalmente Enfermedad Pulmonar Obstructiva y enfermedad coronaria.
  - Pacientes clasificados como ASA III o IV, según la Sociedad Americana de Anestesiología.

- Asociados al procedimiento:
  - La combinación de medicamentos o sedación excesiva.
  - Insuflación excesiva en el equipo.
  - Control inadecuado del dolor
  - Procedimiento realizado de urgencia.
  - Tiempo prolongado en el procedimiento.

Por otra parte, los factores dirigidos a minimizar el riesgo son los siguientes:

- Definir pertinencia y necesidad del procedimiento.
- Preparación de colón adecuada.
- Valoración clínica completa previa al procedimiento.
- Monitoria antes, durante y después del procedimiento.
- Valoración de estado mental y vía aérea.
- Acceso venoso disponible.
- Registro estricto de medicación suministrada
- Disponibilidad de personal capacitado para la sedación.
- Disponibilidad de medicamentos y equipo de emergencia.
- Suspensión de aspirina u otros antiagregantes plaquetarios en el tiempo perioperatorio, a menos que tenga una indicación clara de no suspenderlo.
- Adecuada área de recuperación.

Perforación

La perforación no es la complicación más frecuente, pero sí la más grave y, por lo tanto, indudablemente la más temida por el gastroenterólogo. En la colonoscopia diagnóstica, la incidencia de perforación es menor al 0,1 %; sin embargo, hay reportes en la literatura que indican que puede llegar al 0,3 % **(1,3,5,9)**.

Esta incidencia es mayor en procedimientos terapéuticos como polipectomía (1,2 %), mucosectomía (1,4 %), dilatación en estenosis anastomóticas (6 %), disección endoscópica de la submucosa (ESD) (5-10 %), inserción de stent colónico (4 %), inserción de sonda rectal descompresiva en suboclusión (2 %), alcanzando incluso hasta un 18 % en dilatación de estenosis en enfermedad de Crohn **(5,10,11).**

Localización

La mayoría de las perforaciones iatrogénicas durante la colonoscopia diagnóstica ocurre en el recto y sigmoide (Figura 1) (53-65 %), seguido por el ciego (24 %), mientras que el resto se divide uniformemente en el ascendente, transverso y descendente. En las colonoscopias terapéuticas, las localizaciones más frecuentes son el ciego y el colon ascendente, debido a la presencia de una pared más delgada y la dificultad técnica en este lugar **(10,12)**.

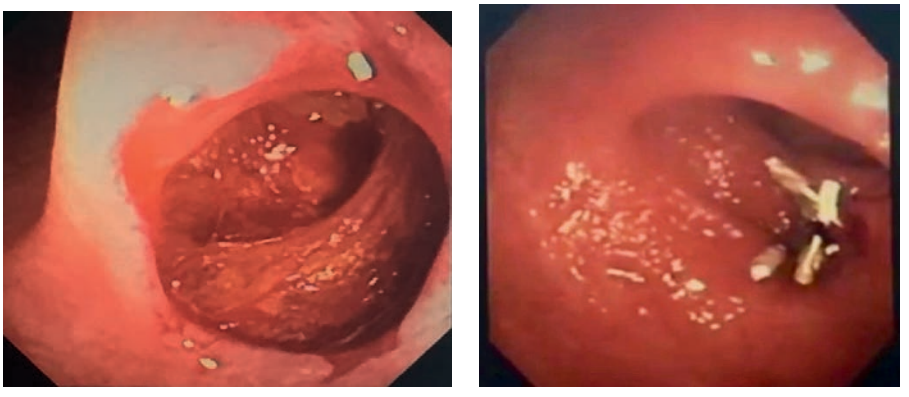

Figura 1. Paciente Clínica Universitaria Colombia (CUC): visión endoscópica de perforación en colon sigmoide, durante colonoscopia diagnóstica en paciente con enfermedad diverticular severa (izquierda), con posterior cierre endoscópico con clips metálicos (derecha).
Fuente: propiedad de los autores.

Factores de riesgo generales

Los factores de riesgo dependen de las características tanto del paciente como del colon:

- Del paciente: edad avanzada, sexo femenino, uso crónico de esteroides, historia personal previa de cirugías abdominales que aumentan el riesgo de adherencias y pacientes en mal estado general.

- Del colon: enfermedad diverticular severa (Figura 1), pólipos grandes, colitis isquémica, radiación previa, obstrucción de diferentes etiologías, estenosis, inflamación aguda de la mucosa intestinal, mala preparación de la luz intestinal.

Mecanismos

Se pueden identificar seis mecanismos en la perforación:

Mecánico

Los factores asociados incluyen la inserción forzada, el avance del equipo sin visualización de la luz intestinal, el tamaño y cantidad de loops o asas dentro del colon, así como los mecanismos de enderezamiento del equipo, la presencia de adherencias externas, la complacencia de la pared intestinal y el grado de elasticidad del mesocolón **(10,13,14).** Según este mecanismo, la lesión puede ser ocasionada:

- Por la punta del endoscopio (impacto directo) (Figura 1).
- Por el cuerpo del endoscopio en la formación de asas (impacto antimesentérico).
- Por retroflexión en ciego o recto.

Por otra parte, las recomendaciones para el operador, con el fin de minimizar el riesgo, son las siguientes:

- Reconocer sus límites y suspender el procedimiento cuando sea necesario.
- Suspender el procedimiento en caso de inflamación severa de la mucosa.
- Evitar avanzar a ciegas.
- Utilizar un endoscopio de calibre menor (colonoscopio pediátrico o gastroscopio).
- Irrigar con agua.
- Insuflar con CO_2.
- Evitar formación de asas: presión abdominal por la enfermera o cambios de posición del paciente.

Electrocoagulación

La electrocoagulación ocurre porque la coagulación utilizada para la polipectomía, mucosectomía o ESD, entre otras, provoca necrosis de espesor total de la pared colónica **(10,13,15).** Los factores asociados a la electrocoagulación incluyen:

- Tamaño y localización de la lesión.
- Mala preparación del colon.
- Cantidad de energía o tiempo excesivo en la cauterización.
- Ausencia o elevación inadecuada de la lesión.
- Apoyo del asa de polipectomía sobre la pared contralateral a la lesión.
- Corte de la pared, secundario a un enlace inadecuado del pólipo.

Por otra parte, las recomendaciones para minimizar el riesgo en este sentido son:

- Evitar la pinza de biopsia caliente.
- Alejar el pólipo de la pared cuando se va a utilizar electrocauterio.
- Adecuada infiltración de la submucosa.
- El uso de coagulación pura aplicada intermitentemente en períodos cortos, que evitará el daño inadvertido a la pared del colon.
- Considerar la posibilidad de una resección fragmentaria si el pólipo es mayor de 2 cm.
- El operador debe reconocer sus límites y saber cuándo debe remitirse el paciente para valoración en un centro de mayor complejidad.

Biopsia

La perforación después de una biopsia con pinza fría es muy rara, pero puede ocurrir especialmente en pacientes ancianos, en los que la pared intestinal

(especialmente el ciego) puede llegar a ser extremadamente delgada o en presencia de un divertículo invertido **(13)**.

Dilatación de estenosis

La dilatación de estenosis es infrecuente; sin embargo, tiene un alto riesgo en pacientes con patologías de base como la enfermedad de Crohn. Se considera que para minimizar el riesgo el procedimiento debe ser realizado en estenosis con diámetro menor a 5 cm, idealmente bajo visión directa y fluoroscopia.

Inserción de stent

Dado que no se considera un procedimiento muy frecuente, la presencia de perforaciones es muy rara. Está descrito el riesgo de perforación cuando se realiza dilatación de la luz posterior a la inserción de la prótesis.

Barotrauma

El barotrauma se presenta por la excesiva distensión de la pared intestinal secundaria a la insuflación de aire. Si bien puede verse a cualquier localización, es una complicación habitual del colon derecho secundario al grosor de la pared **(5)**.

Diagnóstico

La mayoría de las perforaciones se reconocen durante el procedimiento o durante las primeras 24 horas, lo que representa una ventaja, dado que el colon está limpio y el tratamiento oportuno suele ser eficaz para prevenir el desarrollo de sepsis **(5,16).**

Se debe sospechar una perforación tardía cuando se presente dolor abdominal, distensión o signos de peritonitis aguda, asociados o no a signos de respuesta inflamatoria sistémica 24 horas después del procedimiento.

En algunos casos, cuando existe la sospecha clínica, se debe realizar el diagnóstico por medio de imágenes como radiografía de tórax o tomografía axial computarizada de abdomen **(17)** (Figura 2).

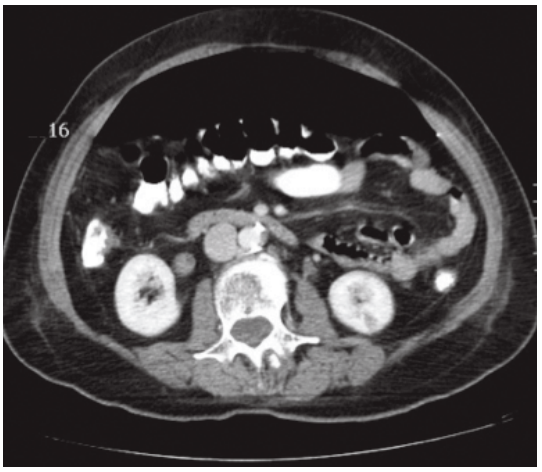

Figura 2. Imagen tomografía axial computarizada de neumoperitoneo posterior a colonoscopia terapéutica, en paciente de la CUC.
Fuente: propiedad de los autores.

Tratamiento

El manejo de las perforaciones del colon depende de múltiples factores: condición clínica del paciente, momento en el que se hace el diagnóstico, sitio, características, procesos patológicos subyacentes en el colon y mecanismo de la perforación, preparación intestinal, experiencia del endoscopista y recursos del sitio donde se realiza el procedimiento.

Aunque la perforación a menudo requiere reparación quirúrgica (Figura 3), gracias al avance en la tecnología de insumos endoscópicos hay un número creciente de casos exitosos posteriores al reparo endoscópico de la perforación, lo que indica que el manejo no quirúrgico puede ser apropiado en algunos casos seleccionados.

Dentro de las opciones endoscópicas actuales se encuentran los clips metálicos, que son principalmente útiles en perforaciones pequeñas (< 2 cm) (Figura 1) y el sistema OVESCO u OTSC (acrónimo del inglés *over the scope clip)*, que puede llegar a ser exitoso en perforaciones de hasta de 3 cm **(5,13).**

Por otro lado, en algunos casos, cuando se descarta la presencia de infección extraluminal o se

drena adecuadamente de la cavidad, la prótesis metálica totalmente recubierta puede ser útil para permitir el cierre de la perforación **(5)**. Por último, aunque actualmente no se encuentra disponible en Colombia, se está llevando a cabo la evaluación de la seguridad y eficacia de un nuevo dispositivo de sutura endoscópica Overstitch (Apollo Endosurgery, Austin, TX, EUA) para el manejo de este tipo de complicaciones **(18)**.

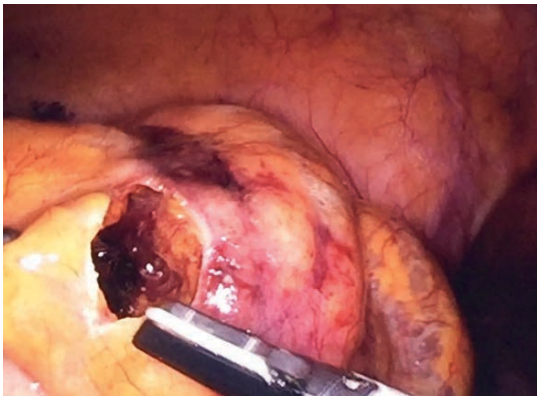

Figura 3. Visión laparoscópica de manejo de perforación de colón sigmoide posterior a colonoscopia terapéutica, en paciente de la CUC.
Fuente: propiedad de los autores.

Hemorragia

En colonoscopias diagnósticas, el riesgo de desarrollar sangrado oscila entre 0,1-0,7 % **(1,16)**, a diferencia de los procedimientos terapéuticos, en los que alcanza el 1 % **(5),** posterior a la realización de una polipectomía, y el 11 % **(15),** posterior a grandes resecciones endoscópicas de la mucosa.

La ocurrencia de sangrado significativo de una biopsia fría en un paciente con coagulación normal es probable solamente cuando se toma la muestra de una estructura vascular, como un hemangioma, una malformación arteriovenosa o una vena de la mucosa prominente **(16).** Por su parte, el sangrado postpolipectomía puede ocurrir inmediatamente, diferido (hasta las dos semanas) o de forma tardía (hasta los 30 días del procedimiento), cuyos factores de riesgo asociados incluyen:

- Localización: los pólipos en el colon derecho, especialmente en el ciego, tienen 5 veces más riesgo de sangrado que los que se localizan en el colon izquierdo. La principal razón es el grosor de la pared intestinal **(19)**.

- Tamaño: las lesiones mayores a 1 cm tienen hasta 4,5 veces más de riesgo de presentar sangrado, incrementándose incluso por encima de 5 % cuando son mayores de 2 cm (19-21).

- Forma: las lesiones sésiles y las lesiones de extensión lateral tienen mayor riesgo que los pólipos pseudopediculados **(5,13)**.

- Factores asociados al paciente: el efecto de la aspirina y los AINES sobre la función plaquetaria, así como los de la warfarina sobre los factores de coagulación, podrían aumentar el riesgo de sangrado. Por otro lado, la edad mayor de 65 años y presencia de algunas comorbilidades, como enfermedad renal o cardiovascular, hipertensión arterial y alteraciones en la coagulación, constituyen factores de riesgo para sangrado postpolipectomía **(1,5,13).**

Las principales recomendaciones para minimizar riesgos son **(1,13,19)**:

- Decidir, según las características del pólipo, si es susceptible de resección endoscópica o si debe ser remitido a un cirujano.
- Suspender el uso de anticoagulantes con previa valoración por el médico tratante.
- Utilizar una adecuada técnica:
  - Inyectar la submucosa previamente con solución salina o adrenalina.
  - Utilizar corriente con coagulación interrumpida.
  - Realizar cierre lento del asa de polipectomía.
  - Tomar piezas menores a 2 cm en cada cierre.
- Valorar la necesidad del uso de clips metálicos o coagulación. (p. ej., argón plasma), posterior al procedimiento.

Asimismo, la recomendación de tratamiento para hemorragia postpolipectomía se presenta en la Figura 4 y 5 **(13,19,22)**.

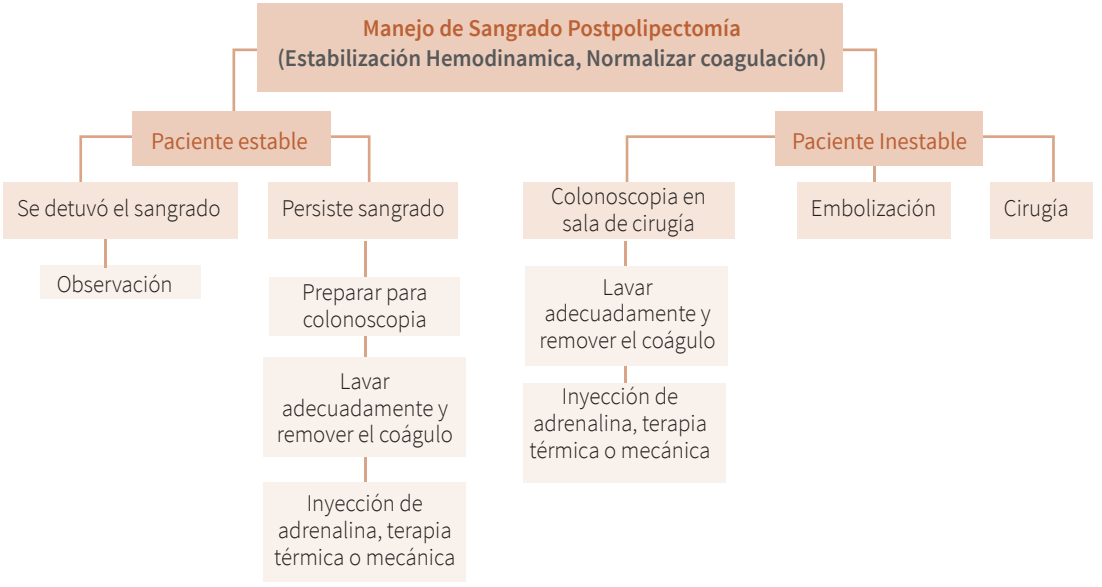

Figura 4. Manejo de sangrado postpolipectomía.
Fuente: elaboración propia.

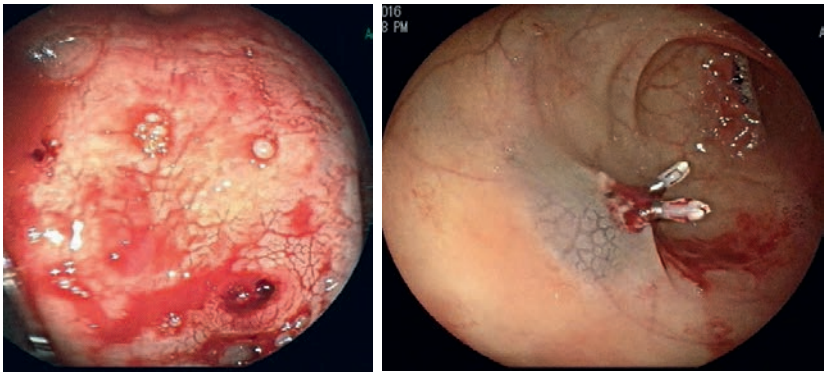

Figura 5. Visión endoscópica de sangrado postpolipectomía (izquierda) y control con terapia mecánica por medio de clips metálicos (derecha), en un paciente de la CUC.
Fuente: propiedad de los autores.

Bacteremia

El colon contiene una importante población bacteriana, por lo que aún sin maniobras terapéuticas secundarias a una distención de la pared se presenta un daño de la mucosa que puede terminar en el desarrollo de bacteremia durante la realización del procedimiento. Se estima que este riesgo se encuentra entre el 2-4 % **(13,23).** Los principales factores de riesgo asociados a la bacteremia son los siguientes:

- Pacientes con cirrosis: existen casos aislados de peritonitis **(24)**.
- Pacientes con valvulopatía: existen casos reportados de endocarditis **(13)**.
- Reprocesamiento inadecuado de los equipos: se ha descrito la transmisión por Salmonella, Klebsiella, Enterobacter, Serratia, Hepatitis B y C secundario a un inadecuado reprocesamiento de los equipos **(1,13)**.

Además, las recomendaciones para minimizar el riesgo a la bacteremia son:

- Limpieza, desinfección y esterilización adecuada de los equipos **(5,13).**

- No existe soporte en la literatura que apoye el uso de antibióticos profilácticos en pacientes de alto riesgo, por lo que no se recomienda de forma rutinaria. Su necesidad debe ser individualizada según el criterio del operador **(5,13).**

Síndrome de coagulación postpolipectomía

Este síndrome es el producto de una lesión por electrocoagulación sobre la pared intestinal, que induce una quemadura transmural y peritonitis localizada sin evidencia de perforación en los estudios imagenológicos **(5)**. Su incidencia varía entre el 0,003 % y el 1 % **(1,5,13)**. Se presenta típicamente con dolor abdominal, fiebre, signos de irritación peritoneal localizada y leucocitosis entre 1 y 5 días posteriores al procedimiento. Su manejo es conservador, con adecuada hidratación endovenosa, antibioticoterapia y suspensión temporal de la vía oral, hasta presentar una adecuada resolución de los síntomas **(13).**

Complicaciones raras

Otras complicaciones que se pueden encontrar de forma muy infrecuente, posteriormente a la realización del procedimiento, son diverticulitis, apendicitis, trombosis perianal, vólvulo sigmoideo y cecal, colitis química por glutaraldheído, impactación del endoscopio en un saco herniario, ruptura esplénica, laceración hepática, laceración mesentérica, hematoma cecal intramural, disección de aneurisma aórtico, neumomediastino, neumotórax, trombo embolismo pulmonar, hematuria, embolia arterial, sepsis por tromboflebitis de las venas hepáticas y enfisema subcutáneo, y complicaciones asociadas a la preparación, que se presentan ocasionalmente con dolor abdominal, y hemorragia digestiva.

Anecdóticamente, en la CUC, se detectaron tres complicaciones con muy poca diferencia de tiempo, por lo que se realizó una investigación exhaustiva y se encontraron fallas en el equipo, al mezclar solución de preparación en la bomba de lavado, lo que requirió una corrección técnica y, a pesar de ser una complicación rara, debe tenerse en cuenta (nefrocalcinosis, falla renal, encefalopatía hipernatrémica) **(1,5,13)**.

Referencias

1. ASGE Standards of Practice Committee, Fisher DA, Maple JT, Ben-Menachem T, Cash BD, Decker GA, et al. Complications of colonoscopy. Gastrointest Endosc. 2011;74(4):745-52. Doi: http://doi.org/dbbhh7.

2. Ko CW, Riffle S, Shapiro JA, Saunders MD, Lee SD, Tung BY, et al. Incidence of minor complications and time lost from normal activities after screening or surveillance colonoscopy. Gastrointest Endosc. 2007;65(4):648-56. Doi: http://doi.org/fxg3qv.

3. Ko CW, Dominitz JA. Complications of Colonoscopy: Magnitude and Management. Gastrointest Endosc Clin N Am. 2010;20(4):659-71. Doi: http://doi.org/d8kt8r.

4. Arrowsmith JB, Gerstman BB, Fleischer DE, Benjamin SB. Results from the American Society for Gastrointestinal Endoscopy/U.S. Food and Drug Administration collaborative study on complication rates and drug use during gastrointestinal endoscopy. Gastrointest Endosc. 1991;37(4):421-7. Doi: http://doi.org/btvrxr.

5. Manta R, Tremolaterra F, Arezzo A, Verra M, Galloro G, Dioscoridi L, et al. Complications during colonoscopy: prevention, diagnosis, and management. Tech Coloproctol. 2015;19(9):505-13. Doi: http://doi.org/f7q6tp.

6. Cotton PB, Eisen GM, Aabakken L, Baron TH, Hutter MM, Jacobson BC, et al. A lexicon for endoscopic adverse events: report

of an ASGE workshop. Gastrointest Endosc. 2010;71(3):446-54. Doi: http://doi.org/ftq5vp.

7. Sharma VK, Nguyen CC, Crowell MD, Lieberman DA, de Garmo P, Fleischer DE. A national study of cardiopulmonary unplanned events after GI endoscopy. Gastrointest Endosc. 2007;66(1):27-34. Doi: http://doi.org/cbjj2s.

8. Triantafillidis JK, Merikas E, Nikolakis D, Papalois AE. Sedation in gastrointestinal endoscopy: Current issues. World J Gastroenterol. 2013;19(4):463-81. Doi: http://doi.org/f4kjwh.

9. Korman LY, Overholt BF, Box T, Winker CK. Perforation during colonoscopy in endoscopic ambulatory surgical centers. Gastrointest Endosc. 2003;58(4):554-7. Doi: http://doi.org/bv3g4c.

10. Rogart JN. Foregut and Colonic Perforations. Gastrointest Endosc Clin N Am. 2015;25(1):9-27. Doi: http://doi.org/b8wh.

11. Boumitri C, Kumta NA, Patel M, Kahaleh M. Closing perforations and postperforation management in endoscopy: duodenal, biliary, and colorectal. Gastrointest Endosc Clin N Am. 2015;25(1):47–54. Doi: http://doi.org/b8wj.

12. Anderson ML, Pasha TM, Leighton JA. Endoscopic perforation of the colon: lessons from a 10-year study. Am J Gastroenterol. 2000;95(12):3418-22. Doi: http://doi.org/btnf7d.

13. Church J. Complications of Colonoscopy. Gastroenterol Clin North Am. 2013;42(3):639-57. Doi: http://doi.org/f2mg9z.

14. Lohsiriwat V, Sujarittanakarn S, Akaraviputh T, Lertakyamanee N, Lohsiriwat D, Kachinthorn U. What are the risk factors of colonoscopic perforation? BMC Gastroenterol. 2009;9(1):71. Doi: http://doi.org/dch2c9.

15. Sethi A, Wong Kee Song LM. Adverse Events Related to Colonic Endoscopic Mucosal Resection and Polypectomy. Gastrointest Endosc Clin N Am. 2015;25(1):55-69. Doi: http://doi.org/b8wn.

16. Waye JD, Rex D, Williams C. Colonoscopy. New Jersey: John Wiley & Sons; 2008.

17. Fisher DA, Maple JT, Ben-Menachem T, Cash BD, Decker GA, Early DS, et al. Complications of colonoscopy. Gastrointest Endosc. 2011;74(4):745–52. Doi: http://doi.org/dbbhh7.

18. Kantsevoy S V., Bitner M, Hajiyeva G, Mirovski PM, Cox ME, Swope T, et al. Endoscopic management of colonic perforations: clips versus suturing closure (with videos). Gastrointest Endosc. 2016;84(3):487-93. Doi: http://doi.org/f82b2x.

19. Sawhney M, Salfiti N, Nelson D, Lederle F, Bond J. Risk factors for severe delayed postpolypectomy bleeding. Endoscopy. 2008;40(2):115-9. Doi: http://doi.org/fsw34x.

20. Watabe H, Yamaji Y, Okamoto M, Kondo S, Ohta M, Ikenoue T, et al. Risk assessment for delayed hemorrhagic complication of colonic polypectomy: polyp-related factors and patient-related factors. Gastrointest Endosc. 2006;64(1):73-8. Doi: http://doi.org/dw27gj.

21. Waye JD, Kahn O, Auerbach ME. Complications of colonoscopy and flexible sigmoidoscopy. Gastrointest Endosc Clin N Am. 1996;6(2):343-77.

22. Thirumurthi S, Raju GS. Management of Polypectomy Complications. Gastrointest Endosc Clin N Am. 2015;25(2):335-57. Doi: http://doi.org/f7dsgf.

23. Low DE, Shoenut JP, Kennedy JK, Sharma GP, Harding GK, Den Boer B, et al. Prospective assessment of risk of bacteremia with colonoscopy and polypectomy. Dig Dis Sci. 1987;32(11):1239-43. Doi: http://doi.org/d2gf7w.

24. Shrake PD, Troiano F, Rex DK. Peritonitis following colonoscopy in a cirrhotic with ascites. Am J Gastroenterol. 1989;84(4):453-4.

CPRE
Colangiopancreatografía retrógrada endoscópica

CAPÍTULO 8

Dr. Gustavo Adolfo Reyes Medina
Coeditor

Duodenoscopio

Carlos Alberto Donneys

Introducción

Los procedimientos endoscopios que se llevan a cabo para el diagnóstico y tratamiento de patologías en los conductos biliares y pancreáticos son considerados operador-dependientes; esto significa que, sumado a la experticia del médico, es necesario seleccionar el equipamiento adecuado para lograr incrementar el porcentaje de éxito del estudio a realizar. Adicionalmente, los duodenoscopios tienden a ser los instrumentos más costosos entre toda la gama de endoscopios gastrointestinales, por lo que la relación costo-beneficio debe primar en su selección.

El uso de fibroscopios cada día es menor, debido a que la videoendoscopia facilita la realización de procedimiento desde un punto de vista puramente técnico, independientemente de la habilidad del médico tratante. Además, la tecnología actual disponible en el mercado permite un mejor desempeño con el consiguiente ahorro de tiempo y beneficio para el paciente; sin embargo, la videoendoscopia significa un conjunto balanceado de equipos electrónicos y mecánicos: los componentes electrónicos se encargan de brindar una imagen clara y definida de la anatomía, mientras que el componente mecánico, en este caso el duodenoscopio, es el elemento clave al ser la interfase entre el médico y el procedimiento endoscópico **(1)**.

Tubo de inserción

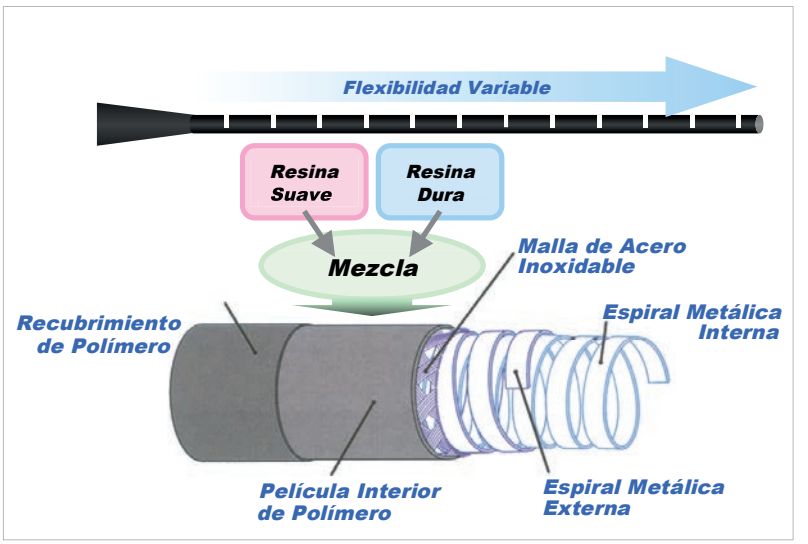

Figura 1. Estructura de un tubo de inserción.
Fuente: propiedad del autor.

Un factor muy importante en el duodenoscopio es el torque, que es la capacidad del tubo de inserción de transmitir los giros de la mano del médico, cuando sujeta el tubo, hasta la punta distal; esta característica debe ser considerada, pues repercute directamente en el correcto posicionamiento del endoscopio frente a la papila (Figura 1). Si la tecnología del tubo de inserción no es la apropiada, el torque lo absorbe el tubo en toda su extensión y no se transmite hacia la punta. Por otra parte, algunos fabricantes de endoscopios incorporan el concepto de "flexibilidad variable" de manera que la rigidez del tubo de inserción decrece desde el extremo proximal hacia el distal **(2)**.

Consideraciones ópticas y mecánicas

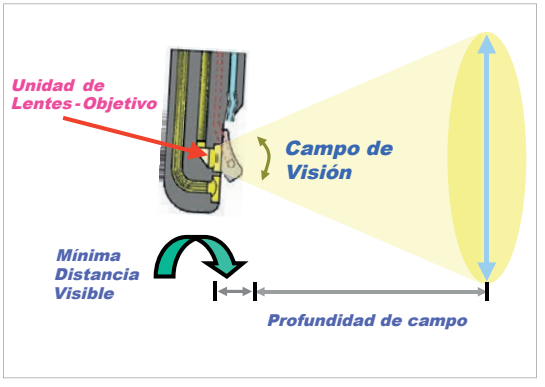

Figura 2. Campo de visión y profundidad de campo.
Fuente: propiedad del autor.

Desde el punto de vista óptico, es necesario que el duodenoscopio permita ver de manera adecuada la papila de Vater o la papila menor; no son necesarias imágenes grandes o magnificadas, simplemente el sistema óptico debe garantizar la visión del área a tratar a una distancia acorde con el tamaño anatómico de las estructuras (Figura 2). Esto es lo que se conoce como "profundidad de campo", que se define como la distancia entre la punta distal del endoscopio y el objetivo donde se obtienen imágenes enfocadas.

Asimismo, existe la necesidad de enfrentar a la papila correctamente con el accesorio cuando se acciona la uña elevadora; en este sentido, la forma de la punta distal debe tener un correcto balance entre el sistema óptico, el diámetro del canal y el diseño de la uña: dado el espacio anatómico donde se trabaja no se requiere que el campo visual sea muy amplio, debido a que los únicos sitios de interés son los esfínteres de las papilas, un canal para instrumentación con diámetro interior pequeño. Además de garantizar un tubo de inserción delgado, permite manipular los accesorios mas fácilmente, teniendo en cuenta que la gran mayoría de ellos no superan los 2,6 mm de diámetro. Finalmente, el recorrido total de la uña ubica al accesorio justo frente al esfínter, aunque para lograr este enfrentamiento se ajusta el ángulo del lente, conocido también como "visión retrógrada".

Ahora bien, si el canal es pequeño, 15° retrógrados son suficientes para trabajar confortablemente. Cuando el canal se aumenta a 4,2 mm o más, se disminuyen los grados hasta 10º o 5°, dependiendo del fabricante, para contrarrestar el movimiento de los mismos accesorios en un canal mayor. Pero la papila tiende a aparecer un poco hacia arriba y a la derecha del campo visual, obligando al médico a contrarrestar esta situación, manipulando los controles de angulación y modificando la posición del endoscopio **(2).**

Canal para instrumentación

Un criterio que cada vez toma más fuerza es la utilización de los duodenoscopios con canal amplio, también denominados "jumbo" **(3)**, para la realización de todos los procedimientos endoscópicos, basándose en la eventual necesidad de colocar prótesis con perímetro igual o superior a 10 Fr, o la realización de la coledocofibroscopia peroral, bien sea con los fibroscopios denominados "baby scope" o el sistema para visualización directa de Boston Scientific®, denominado SpyGlass™; por lo tanto, todos los fabricantes ofrecen videoduodenoscopios con canal de 4,2 mm de diámetro

Uña elevadora

Los más recientes videoduodenoscopios de Olympus® integran en la punta distal una ranura en V en la uña elevadora que permite la fijación del alambre guía distalmente, esta característica en los videodudenoscopios Pentax® ayuda a estabilizar los accesorios delgados con mayor facilidad en su tránsito hacia la papila (Figura 3).

Figura 3. Detalle de la punta distal de un videoduodenoscopio Pentax®.
Fuente: propiedad del autor.

Para cumplir con las exigencias de las organizaciones internacionales sobre mejora de los diseños de los endoscopios para minimizar la posibilidad de infecciones por un reprocesamiento inadecuado, el alambre que controla la uña elevadora ya no es visible en la punta distal de todos los endoscopios de Pentax®, ni en los más recientes modelos de Olympus® y Fujinon®; esta característica de encapsulamiento del mecanismo también disminuye drásticamente la cantidad de reparaciones para cambiar el alambre, ya que al estar expuesto en la mayoría de los videoendoscopios el metal sufre la acción de los agentes químicos, produciendo su corrosión por una limpieza inadecuada y su frecuente ruptura.

Sección distal

Preocupan sobre manera los reportes, especialmente desde Estados Unidos, donde se asocia a los duodenoscopios con muchos eventos de infecciones causadas por las bacterias resistentes a las enterobacterias; lamentablemente, algunos de ellos han tenido un desenlace fatal. En cualquier otra situación similar, con un equipo médico se hubiese retirado inmediatamente del mercado, pero no existe un dispositivo que pueda reemplazar al duodenoscopio actualmente. Las investigaciones de las autoridades concluyen que el complicado mecanismo de la uña elevadora impide su adecuado reprocesamiento **(4)** y han forzado a los fabricantes a elaborar nuevos manuales de limpieza y desinfección. Inclusive Olympus® unilateralmente tomó la decisión de modificar algunas partes en su TFJ-Q180V **(5)** y Fujifilm retiró del mercado sus modelos de las series 250 y 450 **(6)**.

Si bien han bajado considerablemente los eventos infecciosos, no han desaparecido, y mientras las fábricas diseñan nuevos endoscopios es imperativo reeducar a los usuarios en dedicar mucho más tiempo durante la prelimpieza a cepillar concienzudamente toda la sección distal, especialmente bajo la uña. La recomendación es evitar utilizar cepillos que tengan algún tipo de punta expuesta y en su lugar usar cepillos con cerdas hasta el final de la punta.

Recientes propuestas de los fabricantes incluyen endoscopios con capacidad de removerles el protector de la punta distal y así dejar expuesto el mecanismo de elevación, y Pentax® presentará en un futuro cercano un videoendoscopio con la uña elevadora desechable.

Algunas entidades opinan que esterilizar los duodenoscopios podría ser la solución definitiva al tema de las infecciones, pero por ser equipos termosensibles las únicas posibilidades de esterilización son con Óxido de Etileno o con plasma de peróxido de hidrógeno. El primero de ellos requiere equipos especializados, al menos 12 horas de aireación y cada vez se utiliza menos debido a su toxicidad; el segundo método produce severos daños cosméticos que repercuten en reparaciones costosas a corto plazo y no está validado por los fabricantes de los endoscopios.

Conclusiones

Es claro que el duodenoscopio debe tener unas especificaciones técnicas muy elevadas para garantizarle al médico la realización de procedimientos endoscópicos con mínimo de inconvenientes. Aunque todos los fabricantes se esfuerzan por mejorar su tecnología, es altamente recomendable solicitare al proveedor que permita hacer varios estudios con diferentes situaciones clínicas antes de adquirir un nuevo equipo; sólo una demostración efectiva le brindará al profesional los criterios necesarios para una correcta elección.

Por supuesto, se deben acatar siempre las recomendaciones del fabricante para las correctas limpieza y desinfección, especialmente en lo que se refiere a la prelimpieza de la punta distal, dedicando suficiente tiempo para garantizar el correcto cepillado y la eliminación de la materia orgánica. Por otra parte, es preciso realizar cultivos biológicos tan frecuentemente como los recursos lo permitan, pero no más allá de semanalmente **(7).**

Referencias

1. Ahlawat SK, Al-Kawas F. Endoscopes, Guidewires and Accessories. In Baron TH, Kozarek RA, Carr-Locke DL. ERCP: Elsevier Inc. Section 1, Chapter 4. 2008:31-42. Doi: http://doi.org/dtxbtr.
2. Cotton PB, Williams CB. Practical Gastrointestinal Endoscopy: The Fundamentals. Chapter 2. Sixth Edition. Oxford: Saunders. 2008.
3. Leung JW. Fundamentals of ERCP. Chapter 3. In Cotton PB, Leung JW. Advanced Digestive Endoscopy: ERCP. Blackwell Publishing Ltd. 2008:17.
4. Verfaillie CJ, Bruno MJ, Voor in't Holt AF, Buijs JG, Poley JW, Loeve AJ, et al. Withdrawal of a novel-design duodenoscope ends outbreak of a VIM-2-producing Pseudomonas aeruginosa. Endoscopy. 2015;47(6):493-502. Doi: http://doi.org/b9c2.
5. Olympus. Urgent medical device removal and corrective action: elevator mechanism replacement, updated operation manual, and new reprocessing instructions for the olympus TJF-Q180V duodenoscope. January 15, 2016. Disponible en: https://goo.gl/k2URHG.
6. Fujifilm. Medical Device Removal. ED-250XL5/XT5 and ED-450XL5/XT5 Duodenoscopes. January 13, 2017. Disponible en: https://goo.gl/2j1P5R.
7. Design of Endoscopic Retrograde Cholangiopancreatography (ERCP) Duodenoscopes May Impede Effective Cleaning: FDA Safety Communication. Updated: March 4, 2015. Disponible en: https://goo.gl/rSyuWk.

Canulación de la papila mayor en la CPRE

Martín Alonso Gómez
Hernando Marulanda
William Otero Regino

Introducción

La técnica para la realizacion de la colangiopancreatografía retrógrada endoscópica (CPRE) fue descrita en 1960 por McCune **(1)**, con el objetivo de tener una herramienta eminentemente diagnóstica en las alteraciones del tracto biliar. Sin embargo, a mediados de la década de los setenta, se describieron diferentes abordajes y modificaciones, que permitieron el uso de dispositivos y procedimientos adicionales para el tratamiento de la coledocolitiasis **(2).**

Recientemente, con el advenimiento y desarrollo de técnicas menos invasivas, como la colangioresonancia y el ultrasonido endoscópico, se ha modificado de forma sustancial sus indicaciones, considerándose actualmente como un procedimiento escencialmente terapéutico **(3).**

Esta técnica es una de las intervenciones endoscópicas más desafiantes. Su entrenamiento requiere un mínimo de 200 procedimientos, para certificar al profesional como competente para su realización; ese número de casos le otorga en promedio un 80 % de éxito en la canulación de la vía biliar de forma selectiva **(4)**, y de forma subsecuente disminuye el número de complicaciones, que son directamente proporcionales al tipo de abordaje, en las que destacan la pancreatitis, el sangrado y la perforacion **(5).**

Técnica estándar

El éxito terapéutico y la reducción en las complicaciones no sólo dependen de la habilidad, experiencia y destreza del gastroenterólogo, sino también en la posibilidad de contar con un grupo multidisciplinar (anestesiólogo, enfermeras, médicos, técnicos en radiología), familiarizados con el procedimiento y sus potenciales complicaciones **(6)**. Es necesario contar con los recursos fisicos y tecnológicos mínimos necesarios y estar familiarizado con los dispositivos externos y recursos con los que se cuenta en la institución **(7),** así como también garantizar el uso de los accesorios propios de radioprotección: chalecos, lentes con cristales plomados y dosímetros, en los que existe una subutilización excesiva **(8)**.

Un objetivo primario será perseguir un alto porcentaje de cumplimiento en los indicadores que garantizan una atención de calidad, antes, durante y después del procedimiento, así como obtener un nivel de introspección adecuado para tener claridad hasta qué punto llegar, limitando así posibles efectos deletéreos derivados de la intervención **(9)**.

Es fundamental realizar un adecuado ejercicio en la construccion de la historia clínica, ya que esta determina la suceptibilidad y el momento de realizar el procedimiento de forma segura, enfatizando en

enfermedades asociadas, estado de la hemostasia primaria y antecedentes de intervenciones quirúrgicas que puedan condicionar la técnica del procedimiento (cirugía del tracto gastrointesitnal tipo Billroth II) **(10).**

La posición del paciente varía de acuerdo con la preferencia del endoscopista y el anestesiólogo. Si bien la técnica inicial fue descrita en posición prono, que ofrece una orientación favorable para la realización de la fluoroscopia, esta limita el quehacer médico del personal encargado como la administración de los anestésicos, con posibilidad incluso de complicaciones adicionales, como el desplazamiento del tubo orotaqueal, para aquellos bajo anestesia general, o la depresión respiratoria en los que estén sedados **(11).**

Por ende, las posiciones más habituales son el decúbito lateral izquierdo, una posición intermedia (semiprono) o incluso en supino; esta última es exclusiva para pacientes bajo ventilación mecánica, ya que en pacientes sedados confiere un riesgo alto de broncoaspiración **(12)**.

Luego de que el paciente está sedado y en la posición acordada, se introduce el duodenoscopio dirigido hacia los pies del paciente, siguiendo el eje longitudinal de su cuerpo. Esta maniobra no requiere fuerza ni realizar excesiva presión, ya que puede facilitar laceraciones de la mucosa y perforaciones **(13)**. Ante la menor resistencia, se debe realizar una pausa, intentando redireccionar o corregir la posición del equipo; en caso de imposibilidad de avanzar, debe diferirse hasta realizar una valoración con el endoscopio de visión frontal para descartar alteraciones anatómicas que faciliten complicaciones (divertículo de zenker, divertículos esofágicos, hernia hiatal, estenosis o lesiones mucosas de origen neoplásico) **(14).**

Al percatarse de sobrepasar la unión esofagogástrica, es necesario realizar un ligero torque a la izquierda, para así lograr avanzar el estómago, ya que de no advertirse la disposición anatómica habitual existe riesgo de perforación distal, siendo este el segundo punto crítico de la inserción **(15)**.

En el estómago, se debe optar por insuflar la menor cantidad de aire necesaria para garantizar una adecuada visualización; seguido de esto, se aspira el contenido gástrico residual y se avanza el duodenoscopio sobre la curvatura menor, siguiendo la disposición de los pliegues hasta el antro, en donde el píloro se visualizará a manera de sol naciente; se continúa ejerciendo presión suave y dirigida ligeramente hacia la porción pilórica más superior. Para sobrepasarlo, se requiere un ligero giro del mando del duodenoscopio hacia abajo **(16).**

Al posicionarse en el bulbo, se insufla para identificar en qué dirección está ubicado el ingreso a la segunda porción duodenal, que generalmente se alcanza realizando un giro hacia la derecha; luego de esto, se realiza la rectificación del equipo, lo que permite que la papila se presente en su disposición habitual, que es fácil de identificar, ya que presenta un pliegue longitudinal en su porción inferior y uno transverso en su porción superior. Si la papila no se identifica, debe buscarse este pliegue longitudinal y seguirlo hasta su terminación, donde casi siempre está la papila **(17).**

Luego de identificarla plenamente, se debe posicionar de tal forma que no genere distensión exagerada del equipo. Las claves para proceder a una canulación exitosa son la posición de la papila, que en general debe quedar en el monitor hacia las doce del reloj, y la segunda, la forma de aproximación, que debe ser realizada con la papila, visualizada de abajo hacia arriba y ligeramente desplazada hacia la izquierda, asegurando que los dispositivos, como el papilotomo de arco, salgan en la posición adecuada **(18)**. Si se toma como ejemplo las manecillas del reloj, se debe situar el papilótomo a las cinco y dirijirlo hacia las once; si esto no se logra, es muy dificil la canulación o se corre un riesgo mayor de ir hacia la vía pancreática, por lo que se deben usar todas la medidas, para intentar lograr una adecuada ubicación y orientación (Figura 1).

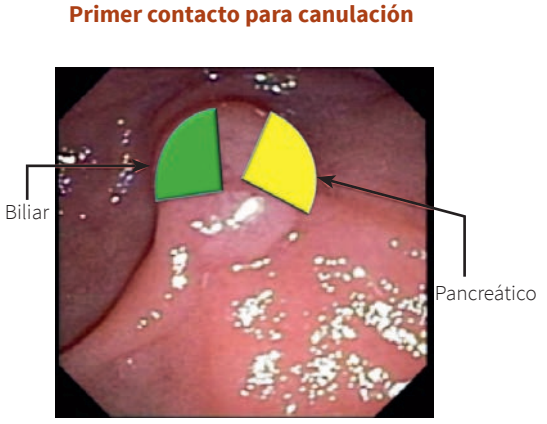

Figura 1. Puntos de canulación hacia la vía biliar o pancreática.
Fuente: adaptada de (19).

Existen todavía controversias sobre el uso de guía a través del dispositivo para lograr una canulación selectiva exitosa, ya que tal y como se sustenta en los resultados de metanalisis recientes, si bien no confiere una tasa de canulación superior, só presenta una reducción en los casos de pancreatitis. Por esta razón, la canulación asistida por guías se ha convertido rápidamente en la técnica estándar **(20)** (Figura 2).

El procedimiento consiste en canular la papila con una guía que se avanza sobre el dispositivo, lo que ofrece una mayor maleabilidad y sostén en la punta. Existen diferentes tipos; sin embargo, las más utilizadas son las guías hidrofilicas regulares, con diámetro de 0,035 pulgadas y la ultra fina de 0,025 pulgadas **(22).**

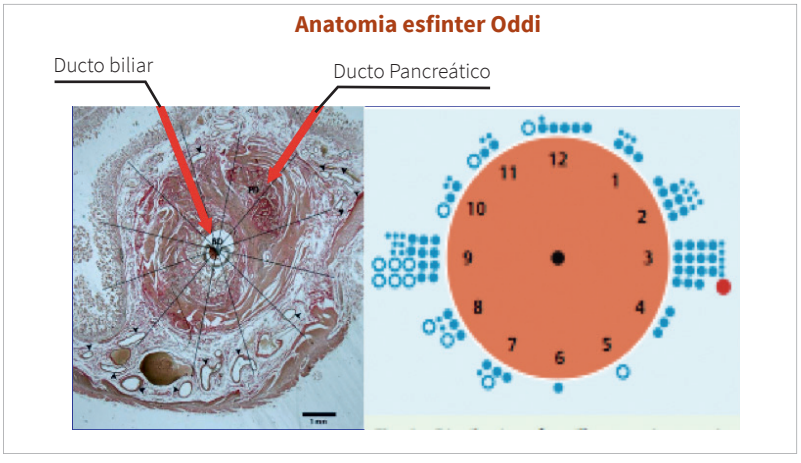

Figura 2. La imagen izquierda muestra la anatomía de la papila, y la de la derecha muestra las manecillas del reloj. Se debe canular colocando la punta a las cinco y diriguiendo hacia las once.
Fuente: adaptada de (21).

La guía se hace avanzar confirmando su posición mediante fluoroscopio (Figura 3), sin la necesidad de inyectar de forma innecesaria medio de contraste. En el abordaje inicial, se puede optar por exponer unos pocos milímetros la punta de guía antes de comenzar la canulación o acoplando la punta del papillotomo en el orificio papilar, proporcionando así una plataforma estable para comenzar la manipulación **(23).** La primera se prefiere cuando el diámetro del poro es pequeño o para los casos que se encuentre o sospeche un orificio papilar estenótico. La manipulación de la guía puede ser realizada por un auxiliar; sin embargo, la mayoría de los endoscopistas prefieren controlarla, probando la resistencia ofrecida al paso, corroborando así la seguridad de su avance **(24).**

Se debe afrontar el dispositivo e introducir mínimamente; luego, se avanza la guía, siguiendo las recomendaciones indicadas. En caso de resistencia, se debe suspender su avance, ya que puede generar falsos trayectos y perforaciones.

Figura 3. Cuando la guía cruza al equipo formando una "x", es seguro que se está en la vía biliar.
Fuente: adaptada de (25).

De existir alguna duda sobre la posición, se considera seguro inyectar una pequeña cantidad de medio de contraste diluido (1 cc) antes de avanzar el papilotomo hacia el interior del conducto **(26)**.

Al lograr un adecuado avance de la guía, se corrobora su posición por fluoroscopia. Si fuera el coledoco el conducto deseado, la guía se desplazará hacia arriba en forma tangencial, hasta cruzar el duodenoscopio (clásicamente formando la llamada "x" entre la guía y el duodenoscopio); por el contrario, si se está en el Wirsung, la guía tomará una disposición alejándose del endoscopio **(27)**.

Varios estudios encontraron que la técnica de canulación asistida por guía disminuyó el riesgo de complicaciones, explicado por un menor trauma papilar, reducción del edema generado sobre la mucosa por contactos de forma reiterada, así como también una disminución en los episodios de opacificación innecesaria, que puede generar un aumento en la presión hidrostática dentro del ducto, o inducir una respuesta inflamatoria a los constituyentes químicos del medio de contraste **(28).**

Dentro de los riesgos relacionados a la canulación con guía, están descritos la reproducción de falsos trayectos, la disección intramural, la lesión pancreática ductal y la perforación **(29).**

Independientemente de la guía utilizada, se considera necesario la colocación de un stent pancreático como profilaxis de pancreatitis post CPRE, después de múltiples inserciones en el ducto pancreático **(30).**

Ya que la canulación selectiva del conducto biliar común puede ser difícil y el número de intentos va de la mano con las complicaciones, se han desarrolado diferentes variaciones a la técnica inicial, así como también el uso de medicamentos y diferentes dispositivos, como el glucagón, la nitroglicerina, los papilótomos de última generación, el uso del precorte de forma temprana, la septotomía papilar transpancreática, el uso de doble guía y la inserción de stents **(31).**

Para el caso de medicamentos, recientemente se ha publicado un artículo con 250 pacientes en el brazo activo, utilizando la combinación farmacológica de glucagón 1 mg y nitroglicerina (puff) 2,4 mg, con lo que se logró demostrar una mayor tasa de canulación exitosa, con un menor número de intentos, un menor tiempo de duración del procedimiento una menor tasa de pancreatitis post CPRE **(32).**

En un trabajo publicado por nuestra unidad, usamos sildenafil (viagra) aplicado en forma de espray directo sobre la papila, mejorando la canulación al dilatar la papila **(33)**.

Canulación difícil

El concepto de canulación difícil se ha modificado constantemente. Según las últimas guías de la Sociedad Americana de Gastroenterología (ESGE, por su sigla en inglés), la canulación difícil se define como aquella que no es posible lograr luego de cinco intentos de canulación o cinco minutos transcurridos desde el primer contacto. Ante esta situación, es necesario establecer estrategias adicionales, que se describiran a continuación **(34).**

Precorte

La papilotomía por precorte puede ser lograda gracias a una gran variedad de técnicas, cuyo éxito y complicaciones dependen en gran medida de factores relacionados con las variaciones anatómicas del paciente. Existen distintos abordajes para su realización, lo que ha generado confusión, y de forma sistemática se utilizan de manera indistinguible diferentes tipos de intervenciones **(35).**

La recomendación general es que sólo aquellos endoscopistas que cuentan con una tasa de canulación convencional superior al 80 % (es decir, un número superior a 200 procedimientos realizados) inicien el desarrollo de técnicas que incluyan el precorte **(36)**. Con respecto a las curvas de aprendizaje necesaria para los endoscopistas, un estudio previo sugirió que la tasa de complicaciones disminuyó significativamente después de los primeros 100 procedimientos **(37).**

En término general, se define papilotomía por precorte cualquier técnica, independiente del dispositivo que se utilice, para generar un corte a través del orificio papilar, pudiendo abarcar de forma parcial o total su extensión. Por el contrario, la fistulotomía suprapilar es aquella en la que se realiza una fístula coledocoduodenal en la porción más superior al orificio papilar. Para ambos casos, la recomendación es que el corte se realiza mediante un papilótomo de punta dirigido hacia la porción superior; la incisión se realiza en pulsos de 1-2 mm con una profundidad no superior a 3 mm, garantizando durante esta la salida de bilis, fragmentos litiásicos o pus; dependiendo del contexto clínico, este es un signo de una adecuada disposición **(38).**

El corte logra poner en evidencia la disposición y mucosa del conducto biliar común, para así dirigir su canulación. Diferentes centros a nivel mundial lo han adoptado como una estrategia de uso precoz, al realizarse luego del segundo o tercer intento de canulación **(39).** Si bien en la evidencia actual se sustenta que la técnica de precorte no garantiza una mejor tasa de canulación en este escenario, sí se ha demostrado una reducción en el número de eventos adversos, escencialmente para el caso de pancreatitis, ya que en general las tasas de sangrado y perforación son similares **(40).** Escenario distinto sería cuando se utiliza como medida de rescate, para canulación difícil, ya que puede haber un incremento porcentual en la tasa de éxito hasta de un 90-95 % en centros especializados **(41)**.

Una variación en la técnica del precorte implica el uso de un esfinterótomo de tracción de tipo Erlangen, denominada así por el nombre del lugar en donde se realizó su descripción inicial **(42).** Se cree que el uso de un esfinterótomo de tracción limita las complicaciones, permitiendo un mejor control de la profundidad de la incisión en comparación con un dispositivo de punta **(43).**

La incisión intramucosa es otra variación de la técnica de la papilotomóa por precorte, que fue descrita por Burdick en 2002 **(44),** en la que se aprovecha la formación inadvertida de un falso trayecto submucuso intrapapilar durante el arqueo del esfinterótomo y el avance de la guía hidrofílica. Burdick usó esta formación como una oportunidad para lograr la canulación del ducto biliar: se realiza una incisión intramucosa con el esfinterótomo, mediante la cual se abre la mucosa, mejorando así la exposición del orificio del conducto biliar; su seguridad y eficacia han sido demostrados solo en series retrospectivas como medida de rescate **(44)**.

Septostomía transprancreática

La septostomía transpancreática (TPS) es una técnica de precorte que se realiza a través del septo que separa el extremo terminal del conducto biliar común y el ducto pancreatico. Goff describió por primera vez la técnica en 1995, usando un esfinterótomo de tracción estándar insertado superficialmente en el conducto pancreático **(45)**.

El esfinterótomo se orienta en disposición del ducto pancreático y se canula. La disposición anatómica es más fácil acceder de forma selectiva; posteriormente, se realiza una incisión de 5 mm a lo largo de la guía, en dirección de las once del reloj, para así exponer el conducto biliar. Una vez cortado el septo ductal, se puede volver a intentar la canulación biliar **(46)**.

Existe una tasa de éxito en canulación selectiva que oscila entre 85-97,5 %; la incidencia de complicaciones varía entre el 9-11,1 %, principalmente por pancreatitis leve **(47)**. Por ende, se ha propendido por realizar inserción de stent pancreático luego de realizada la septostomía, como profilaxis al desarrollo de pancreatitis **(48).**

Las ventajas de la técnica radican en la capacidad de controlar mejor la profundidad y extensión de la incisión, así como también orientar el precorte, además de no existir necesidad de intercambiar dispositivos, como se hace en el precorte convencional **(49)**.

Las series retrospectivas y prospectivas han demostrado la eficacia y seguridad relativa. El incremento en las tasas de pancreatitis está probablemente relacionada a la lesión térmica directa sobre el orificio pancreático, considerando esta técnica como una opción viable en los escenarios de canulación difícil, aunque realmente no se utiliza de forma rutinaria a nivel mundial, ni se encuentra dentro de las recomendaciones terapéuticas actuales **(50)**.

Canulación con doble guía

En situaciones en las que el conducto biliar común no puede ser canulado con las técnicas habituales, y por el contrario se ha presentado canulación no deseada del ducto pancreático, puede dejarse la guía alojada en el páncreas para facilitar la canulación de la vía biliar **(51)**.

Las bases que defienden esta técnica es la posibilidad de estabilizar la posición del duodenoscopio, pues logra anclar y reorientar el ducto pancreático, así como generar una ligera tracción, lo que facilita la apertura del orificio papilar y la oclusión parcial del orificio pancreático para desviar la guía hacia el coledoco **(52).**

Los estudios iniciales de la técnica de doble guía fueron prometedores, logrando una canulación exitosa en el 93 % de los casos luego del fracaso a intervenciones tradicionales **(53).** De forma y dada la plausibilidad biológica, se planteó que el uso temprano de la técnica de doble guía podría disminuir el número de canulaciones no deseadas del ducto pancreático y, por tanto, la incidencia de pancreatitis post CPRE. Sin embargo, ensayos clínicos aleatorizados subsecuentes rechazaron dicha hipótesis, encontrando un mayor riesgo de pancreatitis relacionado con esta técnica **(54).**

Esto posiblemente ocurre por el grado de inserción de la guía en el Wirsung, con posible microperforación de las ramas laterales. Por esto, se ha propuesto la inserción de un stent pancreático de pequeño calibre (3-5 F) como profilaxis para el desarrollo de pancreatitis, beneficio demostrado y corroborado en ensayos clínicos **(55)**.

Una variación en la técnica de canulación con doble guía consiste en colocar un stent pancreático inmediatamente después de canular el ducto del páncreas. Esta técnica permite una mejor identificación del eje y su oclusión total, lo que permite la deflexión continua de la guía hacia la vía biliar.

Un estudio previo con pacientes con canulación difícil demostró una tasa más alta de canulación exitosa en el grupo de canulación asistida por stent pancreático, que en el grupo de técnica de doble guía convencional (91 % vs. 67 %). Estas modificaciones permitirían además reducir el riesgo de pancreatitis posr CPRE; sin embargo, a la luz de la evidencia clínica actual, no se permite realizar una aseveración al respecto **(56)**. Recientemente, un metaanálisis ha concluido que el uso de doble guía no incrementa las tasas de canulación exitosa, y parece estar asociado con un mayor riesgo de pancreatitis, por lo que la colocación de un stent pancreático profiláctico debe ser considerada de forma sistemática **(57).**

Canulación guiada por ultrasonido endoscópico

La canulación selectiva del conducto biliar común falla en aproximadamente el 10 % de los procedimientos. Cuando las estrategias convencionales fallan, las técnicas de ultrasonido endoscópico

(USE) permiten el acceso selectivo al árbol biliar para la realización de procedimientos terapéuticos. Varios centros han informado altas tasas de éxito (> 85 %) con esta técnica después de la canulación fallida en CPRE **(58)**.

Sin embargo, existen pocos estudios que comparen directamente la canulación guiada por USE y la papilotomía por precorte. Por ende, aún se desconoce el efecto real que tendrían estas técnicas sobre el éxito global de la CPRE.

Un estudio inicial comparaba, de forma retrospectiva e indirecta, las técnicas guiadas por USE con la papilotomía por precorte en canulación fallida, cuyos resultados informaron que las técnicas guiadas por USE eran superiores a la papilotomóa por precorte en tasas de canulación (98 % vs. 90 %, p: 0,04) **(59).**

Investigaciones posteriores, con un mayor número de pacientes, han comparado cohortes sometidas a CPRE, combinando técnicas de USE con papilotomía por precorte versus papilotomía como única estrategia en el escenario de canulación difícil, realizado por endoscopistas con alto volumen de procedimientos (> 250 CPRE por año) en ambao brazos a estudio. En ellas se ha encontrado una tasa de canulación fallida significativamente menor en la cohorte en la que se utilizó el acceso biliar guiado por USE, en comparación con la cohorte en la que no se utilizó esta técnica (1,0 % frente a 3,6 % p: 0,001). La interpretación de estos resultados debe ser evaluada de forma crítica, ya que el impacto clínico que sugiere esta modificación en la técnica, con una mejoría incremental de 2,6 % para centros de bajo volumen, sería irrelevante **(60)**.

Si bien la tasa de éxito de acceso biliar guiada por USE parece ser comparable, su mayor beneficio está en los casos de pacientes con obstrucción maligna, con tasas de éxito del 93,5 % vs. 64,0 %, comparado con el precorte, que, para este punto en particular, puede representar una mayor tasa de complicaciones por las alteraciones anatómicas subyacentes **(61).**

El mayor inconveniente resulta en el costo adicional, así como en la duración de la intervención, que se prolonga de forma indefectible, dada la necesidad de cambiar los equipos de endoscopia **(62).**

En resumen, las técnicas de acceso biliar guiadas por USE pueden reducir la tasa de canulación fallida y parecen ser tan efectivas, si no más eficaces, que la papilotomía por precorte. Si bien aún el peso de la evidencia en curso no justifica una recomendación fuerte al respecto, por ahora los endoscopistas con experiencia en USE terapéutica deberían considerar incorporar estas técnicas en sus herramientas en CPRE **(63)**.

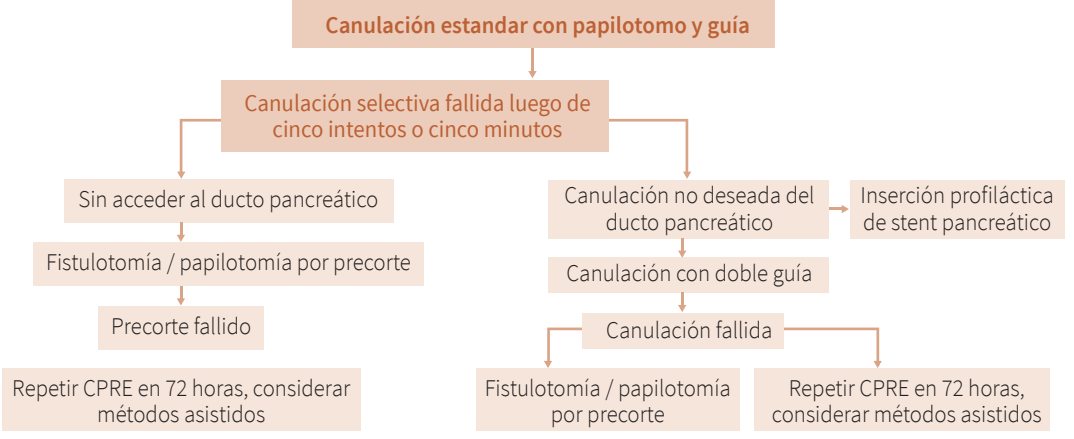

Figura 5. Algoritmo de canulación de la vía biliar.
Fuente: adaptado de (34).

Referencias

1. McCune WS, Shorb PE, Moscovitz H. Endoscopic cannulation of the ampulla of vater: a preliminary report. Ann Surg. 1968;167(5):752-6. Disponible en: https://goo.gl/VSBb55.

2. Kawai K, Akasaka Y, Murakami K, Tada M, Koli Y. Endoscopic sphincterotomy of the ampulla of Vater. Gastrointest Endosc. 1974;20(4):148-51. Doi: http://doi.org/c8cf42.

3. Dib J Jr, Accuracy of ASGE criteria for the prediction of choledocholithiasis. Rev Esp Enferm Dig. 2017;10(109). Doi: http://doi.org/b9fz.

4. A journey toward excellence: training future gastroenterologists - The gastroenterology core curriculum, third edition. Am J Gastroenterol. 2007;102(5):921-7. Doi: http://doi.org/crxhv6.

5. Shahidi N, Ou G, Telford J, Enns R. When trainees reach competency in performing ERCP: a systematic review. Gastrointest Endosc. 2015;81(6):1337-42. Doi: http://doi.org/f3gp98.

6. Feurer ME, Draganov PV. Training for Advanced Endoscopic Procedures. Best Pract Res Clin Gastroenterol. 2016;20(3):397-408. Doi: http://doi.org/b9f2.

7. Garg MS, Patel P, Blackwood M, Munigala S, Thakkar P, Field J, et al. Ocular Radiation Threshold Projection Based off of Fluoroscopy Time During ERCP Am J Gastroenterol. 2017;112(5):716-21. Doi: http://doi.org/f9gn4k.

8. Tchekmedyian A, Trigo T, Rodríguez M, Blanco D, Artifon E. Encuesta latinoamericana de radioprotección en endoscopia digestiva. Revista de Gastroenterología de México. 2012;77(Supl 2):47-8. Disponible en: https://goo.gl/6MG7zF.

9. Baron TH1, Petersen BT, Mergener K, Chak A, Cohen J, Deal SE, et al. Quality Indicators for Endoscopic Retrograde Cholangiopancreatography. Am J Gastroenterol. 2006;101(4):892-7. Doi: http://doi.org/b4kn32.

10. Wang F, Xu B, Li Q, Zhang X, Jiang G, Ge X, et al. Endoscopic retrograde cholangiopancreatography in patients with surgically altered anatomy: One single center's experience. Medicine (Baltimore). 2016;95(52):e5743. Doi: http://doi.org/f9kq8f.

11. Barkay L, Fogel E, Watkins J, Mchenry L, Lehman G, Sherman S. Endoscopic Retrograde Pancreatography. Clin Gastroenterol Hepatol. 2009;7(9):931-43. Doi: http://doi.org/fv6m9b.

12. Mergener K, Kozarek RA. Therapeutic pancreatic endoscopy. Endoscopy. 2005;37(3):201-7. Doi: http://doi.org/dz3f3t.

13. NIH state-of-the-science statement on endoscopic retrograde cholangiopancreatography (ERCP) for diagnosis and therapy. NIH Consensus State Sci Statements. 2002;19(1):1-26. Disponible en: https://goo.gl/Y1GZiN.

14. Adler DG, Baron TH, Davila RE, Egan J, Hirota WK, Leighton JA, et al. ASGE guideline: the role of ERCP in diseases of the biliary tract and the pancreas. Gastrointest Endosc. 2005;62(1):1-8. Doi: http://doi.org/b4tdw2.

15. Petrov MS, Van Santvoort HC, Besselink MG. Early endoscopic retrograde cholangiopancreatographyversus conservative management in acute biliary pancreatitis without cholangitis: a meta-analysis of randomized trials. Ann Surg. 2008;247(2):250-7. Doi: http://doi.org/ffgt4w.

16. Hawes RH. Diagnostic and therapeutic uses of ERCP in pancreatic and biliary tract malignancies. Gastrointest Endosc. 2002;56(Suppl 6):S201-5. Doi: http://doi.org/c6fbr2.

17. Doty J, Hassall E, Fonkalsrud EW. Anomalous drainage of the common bile duct into the fourth portion of the duodenum. Clinical se-

quelae. Arch Surg, 1985;120(9):1077-9. Doi: http://doi.org/btp4vd.

18. ASGE Standards of Practice Committee, Anderson MA, Fisher L, Jain R, Evans JA, Appalaneni V, et al. Complications of ERCP. Gastrointest Endosc. 2012;75(3):467-73. Doi: http://doi.org/f2hv72.

19. Cotton PB, Leung JW. ERCP: The Fundamentals, 2nd Edition. February 2015, Wiley-Blackwell.

20. de Moura ET, de Moura EG, Bernardo W, Cheng S, Kondo A, de Moura DT, et al. Guidewire a sisted cannulation versus conventional contrast to prevent pancreatitis. A systematic review and meta-analysis based on randomized control trials. Rev Gastroenterol Peru. 2016;36(4):308-319. Disponible en: https://goo.gl/zmbJfU.

21. Mirjalili SA, Stringer MD. The arterial supply of the major duodenal papilla and its relevance to endoscopic sphincterotomy. Endoscopy. 2011;43(4):307-311. Doi: http://doi.org/bx99tw.

22. Halttunen J, Kylanpaya L. A prospective randomized study of thin versus regular- sized guidewire in wire-guided cannulation. Surg Endosc. 2013;27(5):1662-7. Doi: http://doi.org/f4vfdb.

23. Lella F, Bagnolo F, Colombo E, Bonassi U. A simple way of avoiding post-ERCP pancreatitis. Gastrointest Endosc. 2004;59(7):830-4. Doi: http://doi.org/cqd3r8.

24. Artifon EL, Sakai P, Cunha JE, Halwan B, Ishioka S, Kumar A. Guidewire cannulation reduces risk of post- ERCP pancreatitis and facilitates bile duct cannulation. Am J Gastroenterol. 2007;102(10):2147-53. Doi: http://doi.org/ddnz8v.

25. Waseem Hamoudi, Endoscopic Retrograde Cholangiopancreatography (ERCP) Textbook of Hepatogastroenterology, Part II: Gastroenterology. Chapter: Endoscopic Retrograde Cholangiopancreatography (ERCP), Publisher: Atlas publishing & informative Production SAE, Editors: Serag Zakaria, Patrik Kennedy, 2017:157-178. Disponible en: https://goo.gl/jRHZ7M.

26. Lee TH, Park do H, Park JY, Kim EO, Lee YS, Park JH, et al. Can wire-guided cannulation prevent post- ERCP pancreatitis? A prospective randomized trial. Gastrointest Endosc. 2009;69(3 Pt 1):444-9. Doi: http://doi.org/dpmdc3.

27. Coteé GA, Ansstas M, Pawa R, Edmundowicz SA, Jonnalagadda SS, Pleskow DK, et al. Difficult biliary cannulation: use of physician-controlled wire-guided cannulation over a pancreatic duct stent to reduce the rate of precut sphincterotomy (with video). Gastrointest Endosc. 2010;71(2):275-9. Doi: http://doi.org/bzn43b.

28. Cha SW, Leung WD, Lehman GA, Watkins JL, McHenry L, Fogel EL, et al. Does leaving a main pancreatic duct stent in place reduce the incidence of precut biliary sphincterotomy-associated pancreatitis? A randomized, prospective study. Gastrointest Endosc. 2013;77(2):209-16. Doi: http://doi.org/f2g994.

29. Cheung J, Tsoi KK, Quan WL, Lau JY, Sung JJ. Guidewire versus conventional contrast cannulation of the common bile duct for the prevention of post-ERCP pancreatitis: a systematic review and meta-analysis. Gastrointest Endosc. 2009;70:1211-9. Doi: http://doi.org/dzrfhf.

30. Mazaki T, Mado K, Masuda H, Shiono M. Prophylactic pancreatic stent placement and post-ERCP pancreatitis: an updated meta-analysis. J Gastroenterol. 2014;49(2):343-55. Doi: http://doi.org/f5s3j8.

31. El Nakeeb A, El Hanafy E, Salah T, Atef E, Hamed H, Sultan AM, et al. Post-endoscopic retro-

grade cholangiopancreatography pancreatitis: Risk factors and predictors of severity. World J Gastrointest Endosc. 2016;8(19):709-715. Doi: http://doi.org/cdq2.

32. Katsinelos P. Impact of nitroglycerin and glucagon administration on selective common bile duct cannulation and prevention of post-ERCP pancreatitis. Scand J Gastroenterol. 2017 Jan;52(1):50-55. Doi: http://doi.org/cdq3.

33. Gomez MA. Utility of Sildenafil for ERCP Cannulation. Gastrointest Endosc. 2013;77(5 Suppl): AB184-5. Doi: http://doi.org/f2jhts.

34. Testoni PA, Mariani A, Aabakken L, Arvanitakis M, Bories E, Costamagna G, et al. Papillary cannulation and sphincterotomy techniques at ERCP: European Society of Gastrointestinal Endoscopy (ESGE) Clinical Guideline. Endoscopy. 2016;48(7):657-83. Doi: http://doi.org/f9pgj2.

35. Lee TH, Park SH. Optimal Use of Wire-Assisted Techniques and Precut Sphincterotomy. Clin Endosc. 2016;49(5):467-74. Doi: http://doi.org/cdq4.

36. Dumonceau JM, Hassan C, Riphaus A, Ponchon T. European Society of Gastro- intestinal Endoscopy (ESGE) Guideline Development Policy. Endoscopy. 2012;44(6):626-9. Doi: http://doi.org/cdq5.

37. Akaraviputh T, Lohsiriwat V, Swangsri J, Methasate A, Leelakusolvong S, Lertakayamanee N. The learning curve for safety and success of precut sphincterotomy for therapeutic ERCP: a single endoscopist's experience. Endoscopy. 2008;40(6):513-6. Doi: http://doi.org/fbcxdj.

38. Lim JU, Joo KR, Cha JM, Shin HP, Lee JI, Park JJ, et al. Early use of needle-knife fistulotomy is safe in situations where difficult biliary cannulation is expected. Dig Dis Sci. 2012;57(5):1384-90. Doi: http://doi.org/fxv8t3.

39. Sundaralingam P, Masson P, Bourke MJ. Early Precut Sphincterotomy Does Not Increase Risk During Endoscopic Retrograde Cholangiopancreatography in Patients with Difficult Biliary Access: A Meta-analysis of Randomized Controlled Trials Clin Gastroenterol Hepatol. 2015;13(10):1722-1729.e2. Doi: http://doi.org/f3h95s.

40. Mariani A, Di Leo M, Giardullo N, Giussani A, Marini M, Buffoli F, et al. Early precut sphincterotomy for difficult biliary access to reduce post-ERCP pancreatitis: a randomized trial. Endoscopy. 2016;48(6):530-5. Doi: http://doi.org/f8p3xf.

41. Freeman ML, Guda NM. ERCP cannulation: a review of reported techniques. Gastrointest Endosc. 2005;61(1):112-25. Doi: http://doi.org/cb97bs.

42. Rabenstein T, Schneider HT, Hahn EG, Ell C. 25 years of endoscopic sphincterotomy in Erlangen: assessment of the experience in 3498 patients. Endoscopy. 1998;30(9):A194-201.

43. Binmoeller KF, Seifert H, Gerke H, Seitz U, Portis M, Soehendra N. Papillary roof incision using the Erlangen- type pre-cut papillotome to achieve selective bile duct cannulation. Gastrointest Endosc. 1996;44(6):689-95. Doi: http://doi.org/fsc2bd.

44. Burdick JS, London A, Thompson DR. Intramural incision technique. Gastrointest Endosc 2002;55(3):425-7. Doi: http://doi.org/bf2k3s.

45. Goff JS. Common bile duct pre-cut sphincterotomy: transpancreatic sphincter approach. Gastrointest Endosc. 1995;41(5):502-5. Doi: http://doi.org/c92qq4.

46. Catalano MF, Linder JD, Geenen JE. Endoscopic transpancreatic papillary septotomy for inaccessible obstructed bile ducts: Comparison with standard pre-cut papillotomy. Gastrointest Endosc. 2004;60(4):557-56. Doi: http://doi.org/ddkckv.

47. Goff JS. Long-term experience with the transpancreatic sphincter pre-cut approach to biliary sphincterotomy. Gastrointest Endosc. 1999;50(5):642-5. Doi: http://doi.org/fh9dgq.

48. Huang L, Yu QS, Zhang Q, Liu JD, Wang Z. Comparison between double-guidewire technique and transpancreatic sphincterotomy technique for difficult biliary cannulation. Dig Endosc. 2015;27(3):381-7. Doi: http://doi.org/cdq6.

49. Kahaleh M, Tokar J, Mullick T, Bickston SJ, Yeaton P. Prospective evaluation of pancreatic sphincterotomy as a precut technique for biliary cannulation. Clin Gastroenterol Hepatol. 2004;2(11):971-7

50. Miao L, Li QP, Zhu MH, Ge XX, Yu H, Wang F, et al. Endoscopic transpancreatic septotomy as a precut- ting technique for difficult bile duct cannulation. World J Gastroenterol. 2015;21(13):3978-82. Doi: http://doi.org/cdq7.

51. Tse F, Yuan Y, Moayyedi P, Leontiadis G. Guidewire-assisted cannulation of the common bile duct for the prevention of post-endoscopic retrograde cholangiopancreatography (ERCP) pancreatitis. Cochrane Database Syst Rev. 2012;12:CD009662. Doi: http://doi.org/cdq8.

52. Maeda S, Hayashi H, Hosokawa O, Dohden K, Hattori M, Morita M, et al. Prospective randomized pilot trial of selective biliary cannulation using pancreatic guide-wire placement. Endoscopy. 2003;35(9):721-4. Doi: http://doi.org/ct2mxg.

53. Ito K, Fujita N, Noda Y, Kobayashi G, Obana T, Horaguchi J, et al. Can pancreatic duct stenting prevent post-ERCP pancreatitis in patients who undergo pancreatic duct guidewire placement for achieving selective biliary cannulation? J Gastroenterol. 2010;45(11):1183-91. Doi: http://doi.org/c9d57h.

54. Coté GA, Mullady DK, Jonnalagadda S, Keswani RN, Wani SB, Hovis CE, et al. Use of a pancreatic duct stent or guidewire facilitates bile duct access with low rates of precut sphincterotomy: a randomized clinical trial. Dig Dis Sci. 2012;57(12):3271-8. Doi: http://doi.org/f4fgkg.

55. Coteé GA, Ansstas M, Pawa R, Edmundowicz SA, Jonnalagadda SS, Pleskow DK, et al. Difficult biliary cannulation: use of physician- controlled wire-guided cannulation over a pancreatic duct stent to reduce the rate of precut sphincterotomy (with video). Gastrointest Endosc. 2010;71(2):275-9. Doi: http://doi.org/bzn43b.

56. Tse F, Yuan Y, Moayyedi P, Leontiadis GI, Barkun AN. Double-guidewire technique in difficult biliary cannulation for the prevention of post-ERCP pancreatitis: a systematic review and meta-analysis. Endoscopy. 2017;49(1):15-26. Doi: http://doi.org/f9jcnz.

57. Tse F, Yuan Y, Bukhari M, Leontiadis GI, Moayyedi P, Barkun A. Pancreatic duct guidewire placement for biliary cannulation for the prevention of post-endoscopic retrograde cholangiopancreatography (ERCP) pancreatitis. Cochrane Database Syst Rev. 2016;(5):CD010571. Doi: http://doi.org/f8rj6v.

58. Shah JN, Marson F, Weiler F, Bhat YM, Nguyen-Tang T, Shaw RE, et al. Single-operator, single-session EUS- guided anterograde cholangiopancreatography in failed ERCP or in- accessible papilla. Gastrointest Endosc. 2012;75(1):56-64. Doi: http://doi.org/fsq68n.

59. Dhir V, Bhandari S, Bapat M, Maydeo A. Comparison of EUS-guided rendez- vous and precut papillotomy techniques for biliary access. Gastrointest Endosc. 2012;75(2):354-9. Doi: http://doi.org/fxwrfv.

60. Lee A, Aditi A, Bhat YB, Binmoeller KF, Hamerski C, Sendino O, et al. Endoscopic ultrasound-guided biliary access versus precut papillotomy in patients with failed biliary cannulation: a retrospective study. Endoscopy. 2017;49(02):146-53. Doi: http://doi.org/f9nbp3.

61. Khashab MA, Valeshabad AK, Modayil R, Widmer J, Saxena P, Idrees M, et al. EUS-guided biliary drainage by using a standardized approach for malignant biliary obstruction: rendezvous versus direct transluminal techniques. Gastrointest Endosc. 2013;78(5):734-741. Doi: http://doi.org/f2mcnw.

62. Kawakubo K, Isayama H, Kato H, Itoi T, Kawakami H, Hanada K, et al. Multicenter retrospective study of endoscopic ultrasound-guided biliary drainage for malignant biliary obstruction in Japan. J Hepatobiliary Pancreat Sci. 2014;21(5):328-34. Doi: http://doi.org/cdq9

63. Gupta K, Perez-Miranda M, Kahaleh M, Artifon EL, Itoi T, Freeman ML, et al. Endoscopic ultrasound- assisted bile duct access and drainage: multicenter, long-term analysis of approach, outcomes, and complications of a technique in evolution. J Clin Gastroenterol. 2014;48(1):80-7. Doi: http://doi.org/f5kqd9.

Dificultades en CPRE

Arecio Peñaloza Ramírez
Andrés Murillo Arias

Introducción

A pesar de los avances tecnológicos, la colangiopancreatografía retrógrada endoscópica (CPRE) continúa siendo un reto para el gastroenterólogo, dada la dificultad para canalizar la vía biliar —incluso en manos expertas, se acepta un porcentaje de falla del 10 % **(1)**— y las complicaciones inherentes al procedimiento. En centros de referencia, en los que se realizan más de 200 CPRE por año, se presenta hasta 2 % de complicaciones, en comparación con el 7 % en centros que realizan menos CPRE **(2)**.

Adicionalmente, existen situaciones que incrementan la dificultad del procedimiento, como la presencia de papila mayor intra o peridiverticular, y aquellos antecedentes quirúrgicos que puedan modificar la anatomía (Billroth II, cirugía de Whipple, hepáticoyeyunostomia "Y de Roux", bypass gástrico). Al momento de la realización del procedimiento, también se deben tener en cuenta antecedentes patológicos que limiten la sedación, malformaciones cardiovasculares congénitas, ingesta de antiagregantes plaquetarios o anticoagulantes, y el estado hemodinámico como consecuencia de colangitis.

La CPRE se considera un procedimiento de endoscopia avanzada, que generalmente no se aprende en el programa de especialización usual en gastroenterología y endoscopia digestiva; se considera un procedimiento difícil que debe ser aprendido en tiempo extra. Por esa razón, su principal dificultad se asocia a la falta de un riguroso entrenamiento en reconocidos centros académicos de referencia y a un inadecuado número de CPRE posterior a la formación que permitan el mantenimiento de las destrezas aprendidas. Las dificultades de este procedimiento se pueden dividir en dos grupos: 1) las asociadas al paciente y 2) las asociadas al procedimiento.

Dificultades asociadas al paciente

Durante la valoración previa a la CPRE, es indispensable la obtención de una historia clínica completa, para definir la indicación, riesgos y alternativas del procedimiento; además, se deberá evaluar la necesidad de paraclínicos que pudieran retrasar la CPRE o aumentar la probabilidad de complicaciones.

Se sugiere descartar embarazo en pacientes en edad fértil o ante la ausencia de histerectomía o Pomeroy **(3).** Asimismo, se deben valorar síntomas respiratorios o falla cardíaca descompensada que, en caso de un procedimiento electivo, demorarán la CPRE hasta su estabilización, así como niveles de hemoglobina, en caso de antecedente de anemia, para definir necesidad de transfusión o en caso de presumirse un alto riesgo de sangrado para determinar su nivel previo.

Ante evidencia de trastornos hematológicos o ingesta de warfarina, es indispensable la obtención de tiempos de coagulación (PT, PTT e INR) **(4)**; también se debe tener presente el paciente que recibe nuevos anticoagulantes orales o antiagregantes plaquetarios.

En CPRE se presenta una hemorragia relacionada con la esfinterotomía hasta en el 1,3 % de los casos **(4,5)**. Entre los factores de riesgo que pueden aumentar su incidencia, se destacan las coagulopatías y el reinicio de anticoagulación tres días después del procedimiento, así como el inadecuado entrenamiento, o la poca experiencia del gastroenterólogo, o ambas.

Se ha sugerido que el uso de AINES o ASA incrementan el riesgo de hemorragia postesfinterotomía. Actualmente, se encuentran publicados cinco estudios controlados de buena calidad, que tienen en cuenta a los pacientes con ingesta crónica de AINES o ASA y el riesgo de sangrado que estos puedan presentar durante el procedimiento **(6),** sin encontrarse diferencias estadísticamente significativa en cuatro de los cinco.

Con respecto al uso de clopidogrel y los nuevos antiagregantes plaquetarios, existe poca evidencia que soporte su retiro o suspensión previos al procedimiento. Los estudios hasta ahora realizados no muestran diferencias estadísticamente significativas en sangrado postesfinterotomía; sin embargo, un estudio concluyó en un análisis secundario que la continuación de clopidogrel y ASA posterior al procedimiento aumenta en un 12 % el riesgo de sangrado tardío, sin afectar la mortalidad **(7)**.

No existen estudios aleatorizados que confirmen si los antiagregantes plaquetarios aumentan el riesgo de sangrado durante la esfinterotomía seguida de dilatación con balón; no obstante, en una revisión de la literatura se pudo encontrar que hasta un 5 % de los pacientes que presentaron sangrado posterior a la dilatación con balón consumían clopidogrel **(8)**. No se dispone de información relacionada con prasugrel, ticagrelor o vorapaxar.

No existen publicaciones que hayan estudiado pacientes con doble antiagregación plaquetaria (por antecedente de implante de prótesis coronarias) más warfarina (por fibrilación auricular o válvula mecánica), por lo que el paciente debe ser llevado a junta médica entre cardiología y gastroenterología para definir la relación riesgo-beneficio de la realización del procedimiento y la conducta a seguir.

A pesar de lo anterior, se ha recomendado que los antagonistas de P2Y12 (clopidogrel) se suspendan 5 días antes de la CPRE en pacientes de bajo riesgo trombótico (infarto agudo del miocardio, accidentes cerebrovasculares, enfermedad arterial periférica). En pacientes de alto riesgo trombótico (prótesis coronarias de reciente implantación), debe discutirse con cardiología la conducta a seguir **(9)**.

Para los pacientes con ingesta de warfarina, hay que considerar el riesgo trombótico, partiendo del hecho de que la CPRE es un procedimiento de alto riesgo de sangrado. A los pacientes con bajo riesgo trombótico se les debe suspender la warfarina 5 días antes de la CPRE y controlar el INR hasta asegurase de que esté menor a 1,5, pudiéndose reiniciar un días después del procedimiento. Por otra parte, a los pacientes con alto riesgo trombótico (portadores de válvula mecánica en posición mitral, válvula protésica más fibrilación auricular o paciente con tromboembolismo venoso menor a tres meses) se les debe suspender la warfarina 5 días antes de procedimiento, sin que esto implique un aumento de los episodios trombóticos **(10),** y dos días después de la suspensión se debe iniciar heparina de bajo peso molecular a dosis de anticoagulación, para suspenderla 24 horas antes de la CPRE, vigilando que el INR sea menor a 1,5 como nivel de seguridad. Por el alto riesgo trombótico, se recomienda reiniciar la warfarina el mismo día del procedimiento, sin suspender la heparina de bajo peso molecular, hasta obtener un INR en rango terapéutico.

Para los pacientes con ingesta de anticoagulantes de acción directa (dabigatran, rivaroxaban, apixaban y edoxaban) se recomienda, en caso de procedimientos de alto riesgo de sangrado como la CPRE, que la última dosis se administre 48 horas antes del procedimiento y 72 horas antes, en el caso del dabigatran con tasas de filtración glomerular entre 30-50 mL/min **(11)**.

Cuando está indicada una CPRE en un paciente con antecedente de infarto agudo de miocardio reciente (en ausencia de colangitis o pancreatitis aguda biliar severa), se recomienda una junta

con cardiología que defina el momento de la intervención endoscópica, así como la relación riesgo-beneficio, especialmente por la duración de la sedación o anestesia y el manejo de la antiagregacion plaquetaria. Se ha reportado una incidencia de 10 % de sangrado inmediato post CPRE en pacientes antiagregados que aumenta al 28 %, en caso de doble antiagregación, sin mortalidad asociada. No se documentó aumento de las complicaciones inherentes a la CPRE como pancreatitis, y cuando se presentó no existió una relación estadísticamente significativa entre la pancreatitis y el deterioro la enfermedad coronaria **(12)**.

Se considera que la CPRE tiene un riesgo de bacteriemia del 18 %, en caso de síndrome biliar obstructivo por cálculos. Por esta razón, es vital conocer el historial médico del paciente que identifique portadores de válvula protésica cardíaca, trasplante cardíaco y defectos congénitocianosantes, quienes deben recibir profilaxis antibiótica (ampicilina, ampicilina sulbactam, piperacilina o vancomicina) que disminuye el riesgo de bacteriemia y colangitis **(13)**. A pesar de ser poco frecuente, en caso de indicarse una CPRE en pacientes neutropénicos (< 500 cel/µl) o con neoplasia hemato-linfoide, se sugiere profilaxis antibiótica **(14)**.

Dificultades asociadas al procedimiento

La esofagectomía, la manga gástrica y la coledocoduodenostomia no generan cambios en la técnica endoscópica. Por otra parte, las reconstrucciones en Billroth II, "Y de Roux", pancreatoduodenectomía y post bypass gástrico suponen un desafío técnico que debe ser resuelto en centros de referencia; en ocasiones, se requiere asistencia laparoscópica **(15)**. Aun logrando alcanzar la papila mayor, la alteración del tracto digestivo cambia su posición, dificultando el afrontamiento y canalización; en la actualidad, existen múltiples esfinterótomos que pueden modificar la orientación para facilitar dicha canalización.

La papila intra o peridiverticular disminuye la probabilidad de canalización selectiva, debido principalmente a la imposibilidad para identificar la papila mayor o para posicionarla adecuadamente **(16)**. Una vez se logra canalizar la papila mayor, el porcentaje de complicaciones inherentes a la CPRE es igual al de una papila mayor no asociada a esta alteración anatómica **(17)**. El porcentaje de canalización es aproximadamente de 78 % **(18).** Buscando aumentar este porcentaje de canalización, se ha descrito el uso de la guía hidrofílica con el extremo rígido para enderezar los pliegues y lograr una mejor presentación de la papila **(19)**, dilatación con balón de cuello del divertículo, tracción de los pliegues con endoclips, uso de copa, uso de prótesis pancreática, técnica de "Rendezvous" y el uso de duodenoscopio de doble canal, con el fin de utilizar la pinza de biopsia para traccionar y lograr una mejor visualización de la papila mayor **(13)**.

A pesar de la mejoría en los programas de entrenamiento, equipos e insumos, el fracaso en la canalización de la vía biliar sigue presentándose hasta en un 20 % **(20)**. Existen escasos reportes que soporten el uso de un segundo intento de CPRE; sin embargo, se justifica en pacientes en quienes se realizó papilotomía por precorte, ya que después de esta se aumenta la tasa de canalización sin aumentar las complicaciones **(21,22)**.

Referencias

1. Testoni P, Testoni S, Giussani A. Difficult biliary cannulation during ERCP: how to facilitate biliary access and minimize the risk of post-ERCP pancreatitis. Dig Liver Dis. 2011;43(8):596-603. Doi: http://doi.org/fcttn9.

2. Loperfido S, Angelini G, Benedetti G, Chilovi F, Costan F, De Berardinis F, et al. Major early complications from diagnostic and therapeutic ERCP: a prospective multicenter study. Gastrointest Endosc. 1998;48(1):1-10. Doi: http://doi.org/cs2fwd.

3. Axelrad AM, Fleischer DE, Strack LL, Benjamin SB, al-Kawas FH. Performance of ERCP for symptomatic choledocholithiasis during pregnancy. Am J Gastroenterol. 1994;89(1):109-12.

4. Pasha S, Acosta R, Chandrasekhara V, Chathadi KV, Eloubeidi MA, Fanelli R, et al. Routine laboratory testing before endoscopic procedures. Gastrointest Endosc. 2014;80(1):28-33. Doi: http://doi.org/f2sfd7.

5. Peñaloza-Ramírez A, Leal-Buitrago C, Rodríguez-Hernández A. [Adverse events of ERCP at San José Hospital of Bogotá (Colombia)]. Rev Esp Enferm Dig. 2009;101(12):837-43. Disponible en: https://goo.gl/xUCM42.

6. Freeman M, Nelson DB, Sherman S, Haber GB, Herman ME, Dorsher PJ, et al. Complications of endoscopic biliary sphincterotomy. N Engl J Med. 1996;335(13):909-198. Doi: http://doi.org/c46vck.

7. Onal I, Parlak E, Akdogan M, Yesil Y, Kuran SO, Kurt M, et al. Do aspirin and non-steroidal anti-inflammatory drugs increase the risk of post-sphincterotomy hemorrhage–a case-control study. Clin Res Hepatol Gastroenterol. 2013;37(2):171-6. Doi: http://doi.org/f5d7bv.

8. Lee MG, Kim J, Lee SH, Lee BS, Lee SJ, Lee YS, et al. Effect of sustained use of platelet aggregation inhibitors on post-endoscopic sphincterotomy bleeding. Dig Endosc. 2014;26(6):737-44. Doi: http://doi.org/b9j6.

9. Veitch A, Vanbiervliet G, Gershlick A, Boustiere C, Baglin T, Smith L, et al. Endoscopy in patients on antiplatelet or anticoagulant therapy, including direct oral anticoagulants: British Society of Gastroenterology (BSG) and European Society of Gastrointestinal Endoscopy (ESGE) guidelines. Endoscopy. 2016;48(4):c1. Doi: http://doi.org/b9j8.

10. Rouquette O, Bommelaer G, Abergel A, Poincloux L. Large balloon dilation post endoscopic sphincterotomy in removal of difficult common bile duct stones: A literature. World J Gastroenterol. 2014;20(24):7760-66. Doi: http://doi.org/f58q2k.

11. Douketis J, Spyropoulos A, Kaatz S, Becker R, Caprini J, Dunn A, Schulman S, et al. Perioperative bridging anticoagulation in patients with atrial fibrillation. N Engl J Med. 2015;373:823-33. Doi: http://doi.org/74g.

12. Blech S, Ebner T, Ludwig-Schwellinger E, Stangier J, Roth W. The metabolism and disposition of the oral direct thrombin inhibitor, dabigatran, in humans. Drug Metab Dispos. 2008;36(2):386-99. Doi: http://doi.org/ftn3tm.

13. Koh H, Park C, Chung M, Park S, Hong Y, Jeong M, et al. Endoscopic Retrograde Cholangiopancreatography in Patients with Previous Acute Coronary Syndrome. Gut Liver. 2014;8(6):674-9. Doi: http://doi.org/f7jp9s.

14. Brand M, Bizos D, O'Farrell P. Antibiotic prophylaxis for patients undergoing elective endoscopic retrograde cholangiopancreatography. Cochrane Database Syst Rev. 2010;(10):CD007345. Doi: http://doi.org/c4kzv9.

15. Jang H, Lee K, Jung M, Jung J, Park J, Park S, et al. Endoscopic papillary large balloon dilatation alone is safe and effective for the treatment of difficult choledocholithiasis in cases of Billroth II gastrectomy: a single center experience. Dig Dis Scie. 2013;58(6):1737-43. Doi: http://doi.org/b9j9.

16. Nagem R, Lázaro-da-Silva A. Cholecystolithiasis after gastric bypass: a clinical, biochemical, and ultrasonographic 3-year follow-up study. Obes Surg. 2012;22(10):1594-9. Doi: http://doi.org/f3748v.

17. Altonbary A, Bahgat M. Endoscopic retrograde cholangiopancreatography in periampullary diverticulum: The challenge of cannulation. World J Gastrointest Endosc. 2016;8(6):282-7. Doi: http://doi.org/b9kc.

18. Ospina-Nieto J. Impacto verdadero del divertículo periampular en la CPRE. Rev Col Gastro-

enterol. 2007;22(4):297-301. Disponible en: https://goo.gl/akm47D.

19. Zoepf T, Zoepf D, Arnold J, Benz C, Riemann J. The relationship between juxtapapillary duodenal diverticula and disorders of the biliopancreatic system: analysis of 350 patients. Gastrointest Endosc. 2001;54(1):56-61. Doi: http://doi.org/b4vj5c.

20. Elmunzer B, Boetticher N. Reverse guidewire anchoring of the papilla for difficult cannulation due to a periampullary diverticulum. Gastrointest Endosc. 2015;82(5):957. Doi: http://doi.org/f3jkg3.

21. Cennamo V, Fuccio L, Zagari R, Eusebi L, Ceroni L, Laterza L, et al. Can early precut implementation reduce endoscopic retrograde cholangiopancreatography-related complication risk? Meta-analysis of randomized controlled trials. Endoscopy. 2010;42(5):381-8. Doi: http://doi.org/fn72wx.

22. Pavlides M, Barnabas A, Fernandopulle N, Bailey A, Collier J, Phillips-Hughes J, et al. Repeat endoscopic retrograde cholangiopancreaticography after failed initial precut sphincterotomy for biliary cannulation. World J Gastroenterol. 2014;20(36):13153-8. Doi: http://doi.org/f6m8jn.

Patologías en CPRE

Benedicto Velasco Sepúlveda

Introducción

Desde su introducción en 1968 **(1)**, la colangiopancreatografía retrógrada endoscópica (CPRE) ha evolucionado de un método diagnóstico a uno completamente terapéutico. Actualmente, con el desarrollo de nuevas técnicas diagnósticas, mínimamente invasivas, como la colangiografía por resonancia, la tomografía multicorte y el ultrasonido endoscópico, la CPRE ha sido desplazada como método diagnóstico, pero continúa siendo la base para llevar a cabo un gran número de procedimientos terapéuticos en pacientes con enfermedades del páncreas y las vías biliares. La CPRE es particularmente útil en la evaluación y tratamiento de pacientes con ictericia secundaria a obstrucción por cálculos o estenosis de las vías biliares benignas y malignas.

Coledocolitiasis

La coledocolitiasis es la causa más frecuente de obstrucción biliar; se presenta en el 5 a 15 % de los pacientes con cálculos en la vesícula. Desde el punto de vista clínico, se puede presentar como cólico biliar, ictericia obstructiva, colangitis o pancreatitis de severidad variable. La sensibilidad y especificidad de la CPRE para el diagnóstico de cálculos en la vía biliar es superior al 95% **(2)** (Figura 1). La esfinterotomía endoscópica con extracción de cálculos es el tratamiento de elección en los pacientes con coledocolitiasis, cuyo procedimiento es exitoso en más del 90 % de los pacientes; las complicaciones se presentan en alrededor del 5 % de los casos y la mortalidad es inferior al 1 % **(3).** Estos resultados se comparan favorablemente con la mayoría de series quirúrgicas. La CPRE con extracción de cálculos previa a la colecistectomía debe realizarse en los pacientes con alta probabilidad de tener cálculos en el colédoco, dilatación de la vía biliar en la ecografía, elevación de las enzimas hepáticas, pancreatitis severa o colangitis aguda **(2)** (Figura 2).

Figura 1. Coledocolitiasis.

Figura 2. Colelitiasis coledocolitiasis instrumentación con balón.

Los casos de canulación endoscópica fallida de la vía biliar pueden ser abordados con esfinterotomía endoscópica por precorte (papilotomía de

acceso) o procedimientos combinados percutáneos y endoscópicos. La extracción endoscópica de cálculos se realiza con canastillas de Dormia o balones tipo Fogarty, (Figuras 3 y 4). La extracción de cálculos grandes que no se haya logrado usando estos accesorios se realiza con litotriptores mecánicos, con los que se fragmentan para facilitar su posterior extracción. La dilatación papilar con balones de gran calibre (12 a 18 mm) se usa cada vez con mayor frecuencia para lograr la extracción de cálculos gigantes. Este procedimiento siempre debe realizarse después de la esfinteretomía.

El drenaje de la vía biliar con prótesis plásticas o sondas nasobiliares está reservado para los pacientes en quienes no ha sido posible la extracción endoscópica de los cálculos **(4)**.

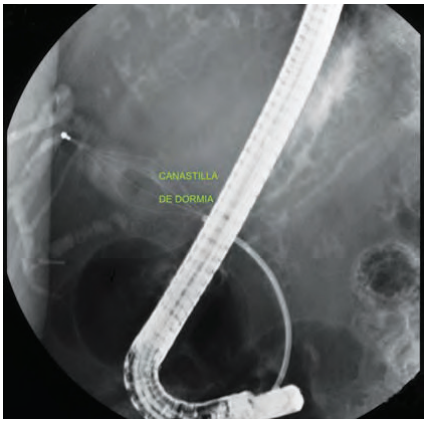

Figura 3. Coledocolitiasis extracción con canastilla de Dormia.

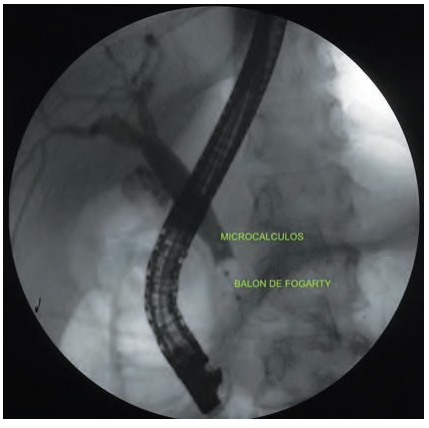

Figura 4. Coledocolitiasis extracción con balón.

La exploración laparoscópica de los ductos biliares y la extracción de los cálculos por esta vía se han reportado como costoefectivas y con menor número de complicaciones; su uso es cada vez más frecuente con la evolución de la cirugía laparoscópica. Esta práctica está indicada en los pacientes llevados a cirugía, en quienes la colangiografía intraoperatoria es positiva para cálculos, con el fin de resolver la patología del paciente en un solo tiempo quirúrgico.

La terapia endoscópica, como único tratamiento de la litiasis vesicular y coledociana, está indicada en pacientes de edad avanzada, con enfermedades asociadas, quienes son considerados de alto riesgo quirúrgico **(5)**.

Estenosis biliares

La CPRE está indicada en el diagnóstico y tratamiento de la obstrucción biliar secundaria a estenosis benignas y malignas. La inserción endoscópica de prótesis plásticas para restaurar el flujo biliar fue descrita por primera vez en 1980 por Sohendra y Reynders Frederix **(16)**.

Las causas más frecuentes de estenosis biliares benignas son complicaciones de la cirugía de vesícula y vías biliares, trasplante hepático y pancreatitis crónica (Figura 5). La Cpre, con o sin esfinteretomía seguida de dilatación e inserción de una o más prótesis plásticas, está indicada en el tratamiento de estos pacientes; sus resultados, en manos expertas, son similares a los de la cirugía **(6-9)** (Figura 6). La inserción de prótesis metálicas autoexpandibles cubiertas es una alternativa prometedora en pacientes con estenosis biliares benignas bien seleccionados.

Los casos de estenosis biliares diagnosticadas en el postoperatorio de cirugía biliar o trasplante hepático deben ser llevados a una CPRE, en la que se realiza una colangiografía, con el fin de hacer una evaluación anatómica de la estenosis, con una esfinteretomía endoscópica convencional para facilitar el acceso a la vía biliar; posteriormente, se pasa una guía hidrofílica y, sobre ella, un catéter o

un balón de dilatación biliar; finalmente, se deja una o más prótesis plásticas para mantener la permeabilidad a largo plazo. Este procedimiento se repite cada tres a cuatro meses durante un período de 12 a 14 meses **(6,10).**

Figura 5. Estenosis benigna del colédoco.

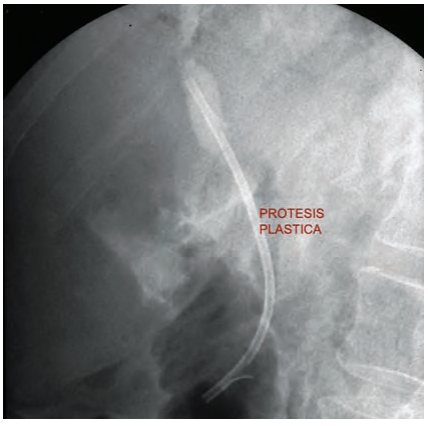

Figura 6. Prótesis plástica en estenosis benigna del colédoco.

Los resultados de la terapia endoscópica con dilatación e inserción de prótesis plásticas son exitosos en el 55 a 85 % de los casos **(10,34)**; en el 17 % se presenta reestenosis **(11,12,29,30)**. En los pacientes con estenosis posterior a trasplante hepático los resultados son mejores, con un 90 a 100 % de casos exitosos **(13,14,35,37).**

Las estenosis secundarias a colangitis esclerosante primaria (CEP) responden mejor al tratamiento endoscópico y usualmente no requieren de la inserción de prótesis **(15,31)**. La terapia endoscópica, sin embargo, no ha demostrado ser efectiva para retardar el trasplante hepático, ni para la detección temprana de colangiocarcinoma en estos pacientes. Las estenosis dominantes en pacientes con CEP siempre deben ser sometidas a citología y cepillados en busca de neoplasia. La obtención de tejido a través de cepillados, biopsias o punción con aguja fina puede ser diagnóstica hasta en el 60 % de los casos **(6,7)**. El rendimiento diagnóstico de las biopsias puede ser mejorado con el uso de colangioscopia directa y toma de biopsias, a través de plataformas de un solo operador, como el Spyglass o colongioscopios electrónicos actualmente disponibles (Figura 9).

El principal problema de las prótesis plásticas, y que aún no ha podido ser resuelto, es la obstrucción. Prótesis de diferentes materiales y diseños (con o sin huecos laterales) y con liberación de antibióticos han sido estudiadas *in vitro* e *in vivo*, sin lograr solucionar el problema de la obstrucción temprana. La inserción de prótesis de mayor calibre parece ser el único mecanismo que permite un mayor tiempo de permeabilidad. No hay diferencias entre las diferentes prótesis plásticas con respecto a la obstrucción temprana (primer mes), pero se prefieren las de polietileno sobre las de teflón, en el caso de que los dos estén disponibles **(53)**. La frecuencia de migración de las prótesis es de 3 a 5 % de los casos y en la gran mayoría de ellos puede ser resuelta por vía endoscópica **(17)**.

Las prótesis metálicas autoexpandibles fueron introducidas a la práctica clínica en 1989. Su diámetro una vez lograda su expansión es de 30 French, lo que les da una mayor permeabilidad comparada con las plásticas (7 y 10 Fr) **(18,19)**. Su uso solo está indicado en los pacientes con obstrucción maligna, no resecable, sin evidencia de enfermedad a distancia.

El drenaje preoperatorio de estenosis malignas potencialmente resecables está indicado en pacientes que van a ser sometidos a terapia neoadyuvante, en presencia de colangitis aguda, prurito intratable o cuando la cirugía va a ser diferida por otras razones **(53)**.

En la actualidad, disponemos de muchos tipos de prótesis metálicas, siendo los más comunes las de acero inoxidable (Wallstent) y las de nitinol (ultra ex). Las prótesis metálicas vienen ensambladas en un catéter de liberación de siete u ocho Fr, con marcas radiopacas para facilitar su liberación dentro de los ductos biliares.

Las prótesis autoexpandibles se obstruyen en 22 a 33 % de los casos, usualmente por crecimiento tumoral dentro o sobre las mismas **(20,21).** La disfunción de la prótesis por crecimiento tumoral puede ser tratada con la inserción de una o más prótesis plásticas dentro de la prótesis metálica o por la inserción de una segunda prótesis metálica dentro de la primera. Las prótesis metálicas no cubiertas no pueden ser retiradas.

Para prevenir el crecimiento tumoral en el interior de las prótesis, se han desarrollado prótesis cubiertas; su tasa de oclusión es menor, migran con mayor frecuencia (20 %) y pueden ser ocluidas por adherencia bacteriana a su superficie interna. No se recomiendan en pacientes con vesícula ni deben ser colocadas en los ductos biliares intrahepáticos.

En pacientes con obstrucción biliar maligna, la inserción endoscópica de prótesis biliares proporciona una paliación efectiva, como una medida temporal antes de la cirugía o como tratamiento paliativo definitivo en casos no operables. (Figuras 7 y 8).

La dilatación endoscópica rara vez es necesaria en pacientes con obstrucción biliar maligna. En pacientes con tumores periampulares, la descompresión biliar preoperatoria solo está indicada en casos de colangitis aguda, prurito severo o cuando la cirugía ha tenido que ser diferida, en cuyos casos se deben colocar prótesis plásticas de gran calibre. El procedimiento, en manos expertas, es exitoso en más del 90 % de los pacientes. Los tumores de la bifurcación de los hepáticos tienen mayor dificultad para su drenaje.

En estudios controlados, las prótesis metálicas autoexpandibles tienen el doble de permeabilidad que las plásticas y son más costoefectivas en los pacientes con lesiones no resecables en quienes no hay evidencia de metástasis hepáticas **(23)**.

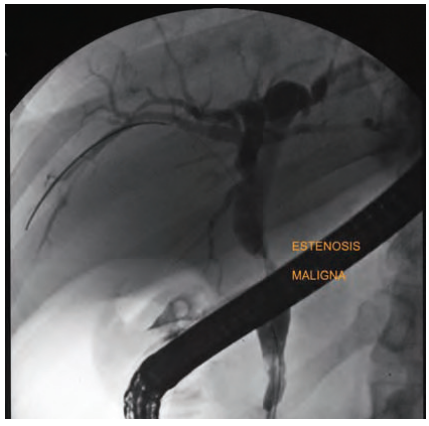

Figura 7. Estenosis biliar maligna.

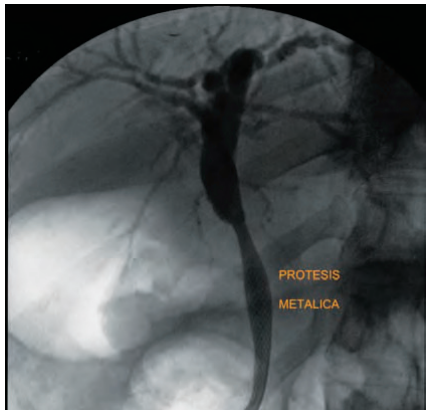

Figura 8. Prótesis metálica autoexpandible en estenosis biliar maligna.

Colangitis

La colangitis se define como la inflamación del árbol biliar en presencia de infección bacteriana aguda; la causa más frecuente es la obstrucción biliar, que a su vez es secundaria, en la mayoría de los casos, a cálculos biliares. La colangitis bacteriana aguda es poco frecuente en la obstrucción maligna, con excepción de los pacientes que han sido intervenidos .

El esfínter de Oddi regula la dirección del flujo biliar y, junto con las propiedades bacteriostáticas

de las sales biliares, mantiene estéril el líquido biliar; no obstante, aun si la bilis es colonizada por bacterias, no hay una progresión a colangitis aguda en ausencia de obstrucción biliar **(23)**. En la mayoría de casos de colangitis aguda no se conoce la forma exacta como las bacterias alcanzan los conductos biliares. Los gérmenes más frecuentemente implicados en el desarrollo de colangitis son*: Escherichia coli, Klebsiella* y *Enterococo* **(24)**.

El cuadro clínico de la colangitis se caracteriza por ictericia en el 90 % de los casos, fiebre en el 60 %; la triada clásica de fiebre, dolor en hipocondrio derecho e ictericia se presenta solo en el 70 % de los casos **(25)**.

La CPRE es fundamental en el manejo de los pacientes con sospecha de sepsis biliar, pues provee una excelente sensibilidad diagnóstica para definir la etiología y la localización de la obstrucción y puede ser utilizada para drenar la vía biliar en la mayoría de los casos **(26)**.

El drenaje biliar adecuado se constituye en la acción terapéutica fundamental en los pacientes con colangitis. Los antibióticos solos no resuelven la infección en presencia de obstrucción. El momento adecuado del drenaje no ha sido establecido en estudios controlados; la mayoría de autores está de acuerdo en que los pacientes con hipotensión que no responden rápidamente a las medidas de reanimación requieren descompresión biliar urgente **(27)**.

La CPRE es el procedimiento de elección para el drenaje del sistema biliar, su morbilidad y mortalidad son inferiores a los de la colangiografía transparietohepática y a los de la cirugía **(26)**. La extracción inmediata de los cálculos no es necesaria en pacientes inestables, en cuyos casos se recomienda el drenaje a través de la inserción de prótesis plásticas o sondas nasobiliares. La limpieza definitiva de la vía biliar se realizará una vez el paciente se encuentre estable y con resolución del cuadro agudo **(27)**. En pacientes con coagulopatía o trombocitopenia debe evitarse la esfinterotomía, el establecimiento del drenaje con la inserción de una prótesis es suficiente **(27).**

Fístulas biliares

El tratamiento endoscópico por medio de esfinteretomía con o sin inserción de prótesis es exitoso en el 90 % de los pacientes con fístula biliar. La inserción de prótesis permite una más rápida resolución de la fístula comparada con la esfinteretomía sola. La esfinteretomía está asociada a complicaciones a corto y a largo plazo, principalmente en pacientes jóvenes. La inserción temporal de prótesis está asociada a formación de barro y cálculos, que deberán ser limpiados al momento de retirar la prótesis. Se recomienda discutir con el paciente y su familia los pros y contras de los tratamientos disponibles antes de la CPRE.

En el momento de la CPRE se debe estar atento a la localización de la fístula, el momento de aparición de la fuga de contraste y la presencia de lesiones asociadas como cálculos o estrecheces. En casos de fístulas pequeñas de aparición tardía, que requieren el llenamiento de los hepáticos, la esfinteretomía sola es suficiente. En los casos de fístulas grandes, se recomienda la inserción de prótesis más esfinteretomía (Figura 11). La prótesis se debe dejar entre 4 y 8 semanas. La esfinteretomía endoscópica sola es una opción atractiva, sobre todo en pacientes de edad avanzada **(9,28-31,53)**.

Disfunción del esfínter de Oddi

La disfunción del esfínter de Oddi (DEO) puede presentarse con signos o síntomas de enfermedad biliar o pancreática. La DEO tipo I se caracteriza por dolor de tipo biliar asociado a dilatación del colédoco y alteración del perfil hepático. La DEO tipo II se presenta con dolor tipo biliar, alteración del perfil hepático y colédoco de diámetro normal. La DEO tipo III solo se presenta con dolor de tipo biliar, el perfil hepático y el diámetro del colédoco son normales. La esfinteretomía endoscópica biliar mejora el dolor en la mayoría de los pacientes con disfunción tipo I y II, pero no está indicada en los pacientes con disfunción tipo III. La frecuencia de complicaciones de la CPRE y la esfinteretomía es mayor en este grupo de pacientes **(32,33)**.

Pancreatitis aguda recurrente

Una gran variedad de patologías pancreáticas puede ser diagnosticada y tratada por CPRE, aunque sus resultados no están avalados por estudios clínicos controlados. En las enfermedades del páncreas, la CPRE está reservada para el tratamiento de anormalidades encontradas con medios diagnósticos menos invasivos como la colangiografía por resonancia y el ultrasonido endoscópico **(37)**.

En los pacientes con pancreatitis aguda recurrente, la bilis obtenida durante la CPRE puede ser estudiada para el diagnóstico de microlitiasis. En algunos pacientes bien seleccionados la esfinteretomía biliar sin colecistectomía podría ser el único tratamiento para prevenir los episodios de pancreatitis aguda secundaria a microlitiasis **(34)**.

El páncreas divisum se debe a una falla de fusión de los ductos pancreáticos ventral y dorsal, se presenta en el 7 % de la población y su papel en la etiología de la pancreatitis aguda recidivante es controvertido. La recomendación del consenso del Instituto Nacional de Salud de Estados Unidos sobre CPRE en el año 2002 es realizar esfinterotomía de la papila menor o inserción de prótesis en el Santorini en estos pacientes **(2,35-37).** La instrumentación de la papila menor conlleva un mayor riesgo de pancreatitis.

Pancreatitis crónica

La CPRE nos permite el acceso a los ductos pancreáticos para la evaluación y el tratamiento de cálculos, estenosis y seudoquistes sintomáticos. Las estenosis pancreáticas pueden ser tratadas con dilatación e inserción de prótesis. El alivio del dolor después de la terapia endoscópica es variable. En algunos estudios la cirugía tiene mejores resultados a largo plazo; no obstante, la endoscopia es preferida debido a que es menos invasiva, reservando la cirugía para la recurrencia de los síntomas o cuando la terapia endoscópica ha fallado **(38,39).**

La esfinterotomía pancreática y la extracción de cálculos es efectiva en el control del dolor en el 100 % de los pacientes a corto plazo, y en 54 a 86 % a largo plazo **(38,40)**. La mayoría de los autores está de acuerdo en que más o menos el 65 % de los pacientes con pancreatitis crónica asociada a estenosis, cálculos o cálculos y estenosis se benefician del tratamiento endoscópico, principalmente en el control del dolor. No hay recuperación de la función pancreática y a largo plazo el 24 % de los pacientes requerirá de algún tipo de tratamiento quirúrgico **(41).**

La pancreatoscopia directa usando plataformas como el Spyglass o videopancreatoscopios electrónicos se está usando cada vez con más frecuencia para el manejo de los cálculos pancreáticos, haciendo uso de sondas láser y de ondas de choque electrohidráulicas, que pueden ser enviadas bajo visión directa a través de estos accesorios; esta misma tecnología se puede usar para el estudio y clasificación de las estenosis biliares y pancreáticas (Figuras 12 y 13).

La obstrucción biliar secundaria a edema, fibrosis o pseudoquistes es frecuente en los pacientes con pancreatitis crónica avanzada; puede ser asintomática o presentarse como ictericia o colangitis. Los casos asintomáticos deben ser tratados en forma conservadora, la inserción de prótesis está indicada en los pacientes con colangitis o con ictericia persistente quienes no son buenos candidatos para una derivación quirúrgica **(54).**

Fístulas pancreáticas

Las fístulas pancreáticas son el resultado de pancreatitis aguda, pancreatitis crónica, trauma o cirugía pancreática, y se pueden presentar como ascitis pancreática, formación de colecciones o ambas. La esfinterotomía pancreática con inserción de prótesis plásticas puede ser el único tratamiento. En casos de fístulas de alto gasto, se requiere el uso de prótesis que franqueen la disrupción del ducto pancreático y restablezcan el flujo de líquido pancreático (42). Se recomienda dejar la prótesis por períodos prolongados, alre-

dedor de seis meses; 60 % de los pacientes logra resolución completa de la fístula. No existen estudios controlados que comparen el tratamiento quirúrgico con el endoscópico (43).

Colecciones fluidas pancreáticas

La CPRE está indicada en el diagnóstico y tratamiento de seudoquistes pancreáticos agudos, crónicos y en necrosis pancreática. El drenaje de un seudoquiste está indicado en casos sintomáticos, dolor abdominal, obstrucción gástrica, saciedad precoz u obstrucción biliar. Las colecciones que tienen comunicación con los ductos pancreáticos son susceptibles de tratamiento transpapilar, mientras que las colecciones benignas, no comunicantes, deben ser drenadas por vía transgástrica o transduodenal. La esfinteretomía pancreática y la inserción de prótesis o sondas nasoquísticas ayudan a la resolución no quirúrgica de estos casos **(44)**.

En manos experimentadas el drenaje transpapilar se logra en el 90 % de los pacientes y el drenaje transparietal, aunque más complicado, se logra en el 80 % **(45-47)**. El drenaje de necrosis pancreática organizada se recomienda para evacuar material sólido, se realiza por vía transmural y requiere de amplia experiencia endoscópica **(48,49)**.

Las complicaciones más frecuentes de la terapia endoscópica son: pancreatitis, perforación y hemorragia; se presentan en el 5 a 16 % de los pacientes. La recurrencia de las colecciones se presenta en 4 a 15 % de los casos **(50).** El drenaje endoscópico de seudoquistes pancreáticos tiene resultados similares a la cirugía; el drenaje endoscópico de necrosis pancreática, aunque controvertido, es una opción no quirúrgica viable **(51).**

Ampulectomía

La CPRE está indicada en el diagnóstico y tratamiento de los adenomas ampulares. La ampulectomía con asa y la esfinterotomía biliar o pancreática permiten la resección completa del 90 % de los adenomas sin extensión ductal **(52)**. La ampulectomía está asociada a un mayor riesgo de pancreatitis, que se presenta hasta en el 20 % de los pacientes; se recomienda la inserción de una prótesis pancreática para prevenir el desarrollo de pancreatitis **(52)**. Se debe hacer seguimiento endoscópico para detectar la recurrencia y verificar la completa resección de la lesión.

Referencias

1. McCune WS, Shorb PE, Moscovitz H. Endoscopic cannulation of the ampulla of Vater: a preliminary report. Ann Surg. 1968;167(5):752-6. Disponible en: https://goo.gl/GPQCtG.

2. NIH state-of-the-science statement on endoscopic retrograde cholangiopancreatography (ERCP) for diagnosis and therapy. NIH Consens State Sci Statements 2002;19(1):1-26. Disponible en: https://goo.gl/YwXkGX.

3. Carr-Locke DL. Therapeutic role of ERCP in the management of suspected common bile duct stones. Gastrointest Endosc. 2002;56(Suppl 6):S170-4. Doi: http://doi.org/dbp5cs.

4. Leung JW, Tu R. Mechanical lithotripsy for large bile duct stones. Gastrointest Endosc. 2004;59(6):688-90. Doi: http://doi.org/bm7qqb.

5. Pereira-Lima JC, Jakobs R, Winter UH, Benz C, Martin WR, Adamek HE, et al. Long-term results (7 to 10 years) of endoscopic papillotomy for choledocholithiasis. Multivariate analysis of prognostic factors for the recurrence of biliary symptoms. Gastrointest Endosc. 1998;48(5):457-64. Doi: http://doi.org/c4m2mv.

6. Hawes RH. Diagnostic and therapeutic uses of ERCP in pancreatic and biliary tract malignancies. Gastrointest Endosc. 2002;56(Suppl 6):S201-5. Doi: http://doi.org/c6fbr2.

7. Morelli J, Mulcahy HE, Willner IR, Cunningham JT, Draganov P. Longterm outcomes

for patients with post-liver transplant anastomotic biliary strictures treated by endoscopic stent placement. Gastrointest Endosc. 2003;58(3):374-9. Doi: http://doi.org/fqjrdj.

8. Shah JN, Ahmad NA, Shetty K, Kochman ML, Long WB, Brensinger CM, et al. Endoscopic management of biliary complications alter adult living donor liver transplantation. Am J Gastroenterol. 2004;99(7):1291-5. Doi: http://doi.org/btjvsw.

9. Costamagna G, Shah SK, Tringali A. Current management of postoperative complications and benign biliary strictures. Gastrointest Endosc Clin N Am. 2003;13(4):635-48, ix. Doi: http://doi.org/cs7c4q.

10. Draganov P, Hoffman B, Marsh W, Cotton P, Cunningham J. Long-term outcome in patients with benign biliary strictures treated endoscopically with multiple stents. Gastrointest Endosc. 2002;55(6):680-6. Doi: http://doi.org/c9cxwk.

11. Davids PH, Rauws EA, Coene PP, Tytgat GN, Huibregtse K. Endoscopix stenting for post-operative biliary strictures. Gastrointest Endosc. 1992;38(1):12-8. Doi: http://doi.org/bxcsst.

12. Catalano MF, Linder JD, George S, Alcocer E, Geenen JE. Treatment of symptomatic distal common bile duct stenosis secondary to chronic pancreatitis: comparison of single vs. multiple simultaneous stents. Gastrointest Endosc. 2004;60(6):945-52. Doi: http://doi.org/bm6m3h.

13. Park JS, Kim MH, Lee SK, Seo DW, Lee SS, Han J, et al. Efficacy of endoscopic and percutaneous treatments for biliary complications after cadaveric and living donor liver transplantation. Gastrointest Endosc. 2003;57(1):78-85. Doi: http://doi.org/dj8ss7.

14. Thethy S, Thomson BN, Pleass H, Wigmore SJ, Madhavan K, Akyol M, et al. Management of biliary tract complications after orthotopic liver transplantation. Clin Transplant 2004;18(6):647-53. Doi: http://doi.org/b6z99v.

15. Kaya M, Petersen BT, Angulo P, Baron TH, Andrews JC, Gostout CJ, et al. Balloon dilation compared to stenting of dominant strictures in primary sclerosing cholangitis. Am J Gastroenterol. 2001;96(4):1059-66. Doi: http://doi.org/b2rnc6.

16. Soehendra N, Reynders-Frederix V. Palliative bile duct drainage - a new endoscopic method of introducing a transpapillary drain. Endoscopy. 1980;12(1):8-11. Doi: http://doi.org/b39xbn.

17. Pedersen FM. Endoscopic management of malignant biliary obstruction. Is stent size of 10 French gauge better than 7 French gauge? Scand J Gastroenterol. 1993 Feb;28(2):185-9. Doi: http://doi.org/dcg3d8.

18. Davids PHP Groen AK, Rauws EA, Tytgat GN, Huibregtse K. Randomised trial of self-expanding metal stents versus polyethylene stents for distal malignant biliary obstruction. Lancet. 1992;340(8834-8835):1488-92. Doi: http://doi.org/c9rfhj.

19. Prat F, Chapat O, Ducot B, Ponchon T, Pelletier G, Fritsch J, et al. A randomized trial of endoscopic drainage methods for inoperable malignant strictures of the common bile duct. Gastrointest Endosc. 1998;47(1):1-7. Doi: http://doi.org/cnkcvb.

20. Davids PHP Groen AK, Rauws EA, Tytgat GN, Huibregtse K. Randomised trial of self-expanding metal stents versus polyethylene stents for distal malignant biliary obstruction. Lancet. 1992;340(8834-8835):1488-92. Doi: http://doi.org/c9rfhj.

21. Knyrim K Wagner HJ, Pausch J, Vakil N. A prospective, randomized, controlled trial of metal stents for malignant obstruction of the common bile duct. Endoscopy. 1993;25(3):207-12. Doi: http://doi.org/ctgsbq.

22. Dumonceau JM. Cremer M. Auroux J. et al. A comparison of Ultra ex Diamond stents and Wallstents, for palliation of distal malignant biliary strictures. Am J Gastroenterol. 2000;95:670-6.

23. Levy MJ Baron TH, Gostout CJ, Petersen BT, Farnell MB. Palliation of malignant extrahepatic biliary obstruction with plastic versus expandable metal stents: an evidence-based approach. Clin Gastroenterol Hepatol. 2004;2(4):273-85. Doi: http://doi.org/d9fwb5.

24. Suzuki Y,, Kobayashi A, Ohto M, Tsuchiya Y, Saisho H, Kimura K et al. Bacteriological study of transhepatically aspirated bile: relation to cholangiographic findings in 295 patients. Dig Dis Sci. 1984;29(2):109-15. Doi: http://doi.org/d5pf7d.

25. Rahman SH Larvin M, McMahon MJ, Thompson D. Clinical presentation and delayed treatment of cholangitis in older people. Dig Dis Sci. 2005;50(12):2207-10. Doi: http://doi.org/fcmpvh.

26. Lai EC, Mok FP, Tan ES, Lo CM, Fan ST, You KT, et al. Endoscopic biliary drainage for severe acute cholangitis. N Engl J Med. 1992;326(24):1582-6. Doi: http://doi.org/dgm53t.

27. Qureshi WA. Aproach to the patient who has suspected acute bacterial cholangitis. Gastroenterol Clinic N Am. 2006;35(2):409-23. Doi: http://doi.org/bfrq2f.

28. Sugiyama M, Mori T, Atomi Y. Endoscopic nasobiliary drainage for treating bile leak after laparoscopic cholecystectomy. Hepatogastroenterology. 1999;46(26):762-5.

29. De Palma GD, Galloro G, Iuliano G, Puzziello A, Persico F, Masone S, et al. Leaks from laparoscopic cholecystectomy. Hepatogastroenterology. 2002;49:924-5.

30. Bergman JJ, van den Brink GR, Rauws EA, de Wit L, Obertop H, Huibregtse K, et al. Treatment of bile duct lesions after laparoscopic cholecystectomy. Gut. 1996;38(1):141-7.

31. Bhattacharjya S,, Puleston J, Davidson BR, Dooley JS. Outcome of early endoscopic biliary drainage in the management of bile leaks alter hepatic resection. Gastrointest Endosc. 2003;57(4):526-30. Doi: http://doi.org/b389fr.

32. Petersen BT. An evidence-based review of sphincter of Oddi dysfunction: part I, presentations with ‘‘objective’’ biliary findings (types I and II). Gastrointest Endosc. 2004;59(4):525-34. Doi: http://doi.org/fnt63w.

33. Petersen BT. Sphincter of Oddi dysfunction, part2: evidence-based review of the presentations, with ‘‘objective’’ pancreatic ndings (types I and II) and of presumptive type III. Gastrointest Endosc 2004;59(6):670-87. Doi: http://doi.org/dvvg6j.

34. Kozarek R. Role of ERCP in acute pancreatitis. Gastrointest Endosc. 2002;56(Suppl 6):S231-6. Doi: http://doi.org/b6s8xf.

35. Lehman GA Sherman S, Nisi R, Hawes RH. Pancreas divisum: results of minor papilla sphincterotomy. Gastrointest Endosc. 1993;39(1):1-8. Doi: http://doi.org/brbb37.

36. Heyries L Barthet M, Delvasto C, Zamora C, Bernard JP, Sahel J. Long term results of endoscopic management of pancreas divisum with recurrent acute pancreatitis. Gastrointest Endosc. 2002;55(3):376-81. Doi: http://doi.org/bvzj8g.

37. Ertan A. Long-term results after endoscopic pancreatic stent placement without pancreatic papillotomy in acute recurrent pancreatitis due to pancreas divisum. Gastrointest Endosc. 2000;52(1): 9-14. Doi: http://doi.org/bj24hh.

38. Lehman GA. Role of ERCP and other endoscopic modalities in chronic pancreatitis. Gastrointest Endosc. 2002;56(Suppl 6):S237-40. Doi: http://doi.org/fknwcc.

39. Dite P Ruzicka M, Zboril V, Novotný I. A prospective, randomized trial comparing endoscopic and surgical therapy for chronic pancreatitis. Endoscopy. 2003;35(7):553-8. Doi: http://doi.org/cxd8pv.

40. Delhaye M, Arvanitakis M, Verset G, Cremer M, Deviere J. Long-term clinical outcome a er endoscopic pancreatic ductal drainage for patients with painful chronic pancreatitis. Clin Gastroenterol Hepatol. 2004;2(12):1096-106. Doi: http://doi.org/c8zzh5.

41. Rosch T, Daniel S, Scholz M, Huibregtse K, Smits M, Schneider T, et al. Endoscopic treatment of chronic pancreatitis: a multicenter study of 1000 patients with long-term follow-up. Endoscopy. 2002;34(10):765-71. Doi: http://doi.org/fjzrmq.

42. Bracher GA, Manocha AP, DeBanto JR, Gates LK Jr, Slivka A, Whitcomb DC, et al. Endoscopic pancreatic duct stenting to treat pancreatic ascites. Gastrointest Endosc. 1999;49(6):710-5. Doi: http://doi.org/fmd2x5.

43. Telford JJ, Farrell JJ, Saltzman JR, Shields SJ, Banks PA, Lichtenstein DR, et al. Pancreatic stent placement for duct disruption. Gastrointest Endosc. 2002;56(1):18-24. Doi: http://doi.org/bc7gmg.

44. Sharma SS, Bhargawa N, Govil A. Endoscopic management of pancreatic pseudocyst: a long-term follow-up. Endoscopy. 2002;34:203-7.

45. Mallavarapu R Habib TH, Elton E, Goldberg MJ. Resolution of mediastinal pancreatic pseudocysts with transpapillary stent placement. Gastrointest Endosc 2001;53(3):367-70. Doi: http://doi.org/c3b6tm.

46. Della Libera E, Siqueira ES, Morais M, Rohr MR, Brant CQ, Ardengh JC, et al. Pancreatic pseudocysts transpapillary and transmural drainage. HPB Surg 2000;11(5):333-8. Doi: http://doi.org/bwdbzq.

47. Baron TH, Harewood GC, Morgan DE, Yates MR. Outcome differences after endoscopic drainage of pancreatic necrosis, acute pancreatic pseudocysts, and chronic pancreatic pseudocysts. Gastrointest Endosc. 2002;56(1):7-17. Doi: http://doi.org/d5cd25.

48. Baron TH Thaggard WG, Morgan DE, Stanley RJ. Endoscopic therapy for organized pancreatic necrosis. Gastroenterology. 1996;111(3):755-64. Disponible en: https://goo.gl/ng9Ef7.

49. Baron TH, Morgan DE. Endoscopic transgastric irrigation tube placement via PEG for debridement of organized pancreatic necrosis. Gastrointest Endosc.1999;50(4):574-7. Doi: http://doi.org/dr3nv7.

50. Beckingham IJ Krige JE, Bornman PC, Terblanche J. Long term outcome of endoscopic drainage of pancreatic pseudocysts. Am J Gastroenterol. 1999;94(1):71-4. Doi: http://doi.org/ddjpc2.

51. Jacobson BC, Baron TH, Adler DG, Davila RE, Egan J, Hirota WK, et al. The role of endoscopic in the diagnosis and the management of cystic lesions and inflammatory fluid collections of the pancreas. Gastrointest Endoscopic. 2005:61(3);363 370. Doi: http://doi.org/cjb3hz.

52. Bohnacker S, Soehendra N, Maguchi H, Chung JB, Howell DA. Endoscopic Resection of Benign Tumors of the Papilla of Vater. Endoscopy. 2006;38:(521±525):409-23. Doi: http://doi.org/d8848t.

53. Dumonceau JM, Tringali A, Blero D, Devière J, Laugiers R, Heresbach D, et al. Biliary stenting: Indications, choice of stents and results: European Society of Gastrointestinal Endoscopy (ESGE) clinical guideline. Endoscopy. 2012;44(3):277-98. Doi: http://doi.org/f4kqss.

54. Frulloni L1, Falconi M, Gabbrielli A, Gaia E, Graziani R, Pezzilli R, et al. Italian Consensus guidelines for chronic pancreatitis. Dig Liver Dis. 2010 Nov;42 Suppl 6:S381-406. Doi: http://doi.org/ck6jrs.

Generalidades y **complicaciones en CPRE**

Rafael Ángel G.

Introducción

La colangiopancreatrografía retrógrada endoscópica (CPRE) fue utilizada como instrumento diagnóstico y terapéutico en un comienzo. Ahora, con alternativas de diagnóstico menos invasivas, como la endosonografía y la colangiorresonancia magnética, la CPRE está indicada sólo como método terapéutico.

Toda intervención tiene el riesgo de provocar efectos adversos o complicaciones, que son de especial cuidado cuando se trabaja en un área tan crítica del organismo, como el confluente biliopancreático. Las complicaciones son frustrantes y dolorosas, cuando lo que se busca es solucionar los problemas de los pacientes de una forma menos agresiva, con menos riesgo, menores costos y menor estadía hospitalaria.

Cuando se habla de complicaciones, se hace referencia a resultados no deseados de un procedimiento, que pueden ir desde no lograr canular el conducto que se requiere, hasta efectos adversos como resultado de un procedimiento que se pudo hacer en su totalidad. Aquí se va a hacer referencia con mayor detalle a las complicaciones más frecuentes de la CPRE: pancreatitis, sangrado, perforación y colangitis.

Como en todo, es mejor prevenir que curar, y para lograrlo hay que empezar por no hacer procedimientos que no tienen una indicación terapéutica clara. La CPRE no está indicada en la evaluación del dolor abdominal de origen oscuro, en ausencia de hallazgos objetivos que sugieran patología biliar o pancreática **(1-3)**. Si ocurre una complicación, hay que abordarla de forma inmediata, directa y con calma, y aprender de esta para evitar situaciones similares en el futuro.

La CPRE no es un procedimiento fácil y necesita del compromiso serio del endoscopista para persistir, tolerar la frustración y no dejarse derrotar cuando ocurre una complicación. Las complicaciones se han clasificado en grados de severidad, para poder tener un lenguaje común al referirnos a ellas **(4)**:

- **I – LEVE:** cuando esta implica una hospitalización menor de tres días y, en caso de sangrado, disminución menor de 3 g en la hemoglobina, sin necesidad de transfusión.
- **II – MODERADA:** cuando implica una hospitalización de entre 3 y 10 días, o en caso de hemorragia una transfusión de 4 unidades o menos de sangre.
- **III – SEVERA:** cuando se requieren más de 10 días de hospitalización, transfusión de más de 5 unidades de sangre, intervención quirúrgica o embolización angiográfica en caso de hemorragia.

Esta clasificación lleva en uso más de 20 años; se basa en el tiempo hospitalario y deja vacíos. Hay otras clasificaciones, en especial para la pancreatitis

aguda, pero no están desarrolladas para pacientes con complicaciones post-CPRE. De todas formas, son útiles en el manejo posterior, ya que el tratamiento es el mismo **(5,6)**.

Prevención

Para prevenir complicaciones innecesarias es importante no hacer procedimientos que no están indicados. Muchas veces es fácil predecir qué pacientes necesitan una CPRE por los aspectos clínicos, los resultados de laboratorio y la ecografía abdominal, pero muchos pacientes quedan en una categoría intermedia. Es en estos pacientes en que la endosonografía y la colangiorresonancia magnética están indicados **(7-11)**.

En la clínica, el dolor típico de la coledocolitiasis es de tipo cólico, en epigastrio o hipocondrio derecho, irradiado a la espalda. De acuerdo a los resultados de la ecografía abdominal y enzimas hepáticas, se pueden clasificar estos pacientes en tres grupos **(12):**

- Riesgo alto de coledocolitiasis (> 50 %): pacientes con colangitis ascendente o elevación de bilirrubinas por encima de 4 mg/dL, o un cálculo en el colédoco en la ecografía abdominal; también en pacientes con bilirrubinas entre 1,8 y 4 mg/dL, sumado al hallazgo de una vía biliar dilatada en la ecografía abdominal.

- Riesgo intermedio de coledocolitiasis (10-50 %): pacientes con otras alteraciones de enzimas hepáticas diferentes a la bilirrubina, presencia de pancreatitis biliar o edad mayor de 55 años.

- Riesgo bajo de coledocolitiasis (< 10 %): pacientes sintomáticos, sin elevación de bilirrubinas o dilatación de vía biliar.

Los pacientes con baja probabilidad de coledocolitiasis no necesitan más estudios y pueden ser llevados a una colecistectomía si tienen colelitiasis. Los pacientes con probabilidad intermedia necesitan estudios por imágenes como la colangiorresonancia magnética o la endosonografía, antes de indicar realizar una CPRE. Los pacientes con probabilidad elevada pueden ir directamente a una CPRE. Estas consideraciones no son absolutas y, en caso de cualquier duda con respecto a si la CPRE está indicada, debe hacerse un estudio complementario.

La ecografía abdominal tiene una sensibilidad baja para encontrar cálculos en el colédoco, de entre el 22 y el 55 %, pero una sensibilidad más alta, del 77-87 %, para detectar dilatación de la vía biliar **(12,13)**. La endosonografía (sensibilidad 89 a 94 %, especificidad 94 a 95 %) y la colangiorresonancia magnética (sensibilidad 85 a 92 % y especificidad 93 a 97 %) son similares en la detección de coledocolitiasis, pero la endosonografía es más sensible en los pacientes con cálculos pequeños en vías biliares sin dilatación **(11,14-18)**.

Una ventaja de la endosonografía es que la CPRE se puede realizar durante la misma intervención, si se cuenta con el equipo y el personal entrenado en ambas técnicas, ahorrando estancia hospitalaria y dos procedimientos con sedación o anestesia **(19,20).** La endosonografía es especialmente útil en pacientes con pancreatitis, en quienes se sospecha un origen biliar, ya que puede orientar el tratamiento, ya sea al encontrar coledocolitiasis e indicar la necesidad de una CPRE, o diagnosticar colelitiasis, microlitiasis y barro en la vesícula biliar que no se han visto con la ecografía abdominal o la resonancia magnética **(21,22)** (Figura 1 y 2) (Video 1).

Código QR 1.
Endosonografía y CPRE.

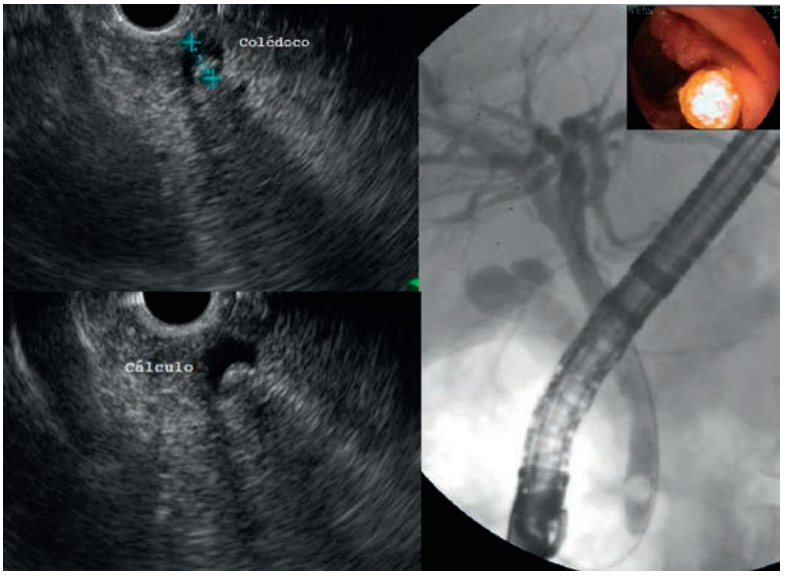

Figura 1. Se observan a la izquierda imágenes de endosonografía con equipo lineal del colédoco, con un cálculo en su interior. A la derecha la CPRE para la extracción del cálculo. Este paciente de 33 años presentaba un riesgo intermedio para coledocolitiasis; dolor en epigastrio e hipocondrio derecho, así como ecografía con vía biliar de 7 mm y vesícula con cálculo único, bilirrubinas en 3,5 mg/dL, a expensas de la directa 2,2 mg/dL, y fosfatasa alcalina levemente elevada. Se realizó la endosonografía para confirmar la necesidad de CPRE, que se realiza inmediatamente después, evitando esperas innecesarias. Ver video 1.
Fuente: propiedad del autor.

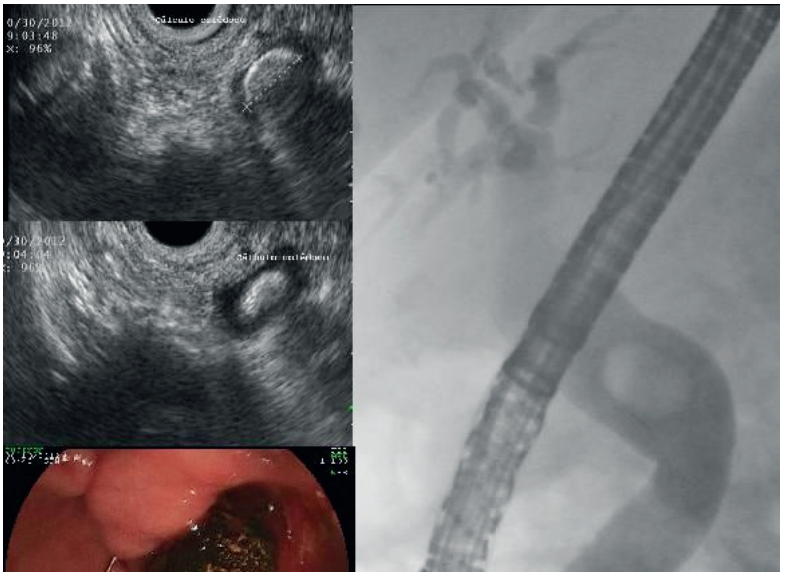

Figura 2. Paciente de edad avanzada, con dilatación de la vía biliar en ecografía y TAC sin demostrarse la causa; con dolor abdominal atípico, bilirrubinas, fosfatasa alcalina y transaminasas normales. Se realiza endosonografía y se identifica cálculo único en el colédoco. Se realiza CPRE inmediatamente después y se soluciona su patología.
Fuente: propiedad del autor.

Pancreatitis

La pancreatitis es la complicación más común luego de una CPRE. Se puede definir como una elevación de la amilasa o de la lipasa 3 veces por encima del límite superior normal, 24 horas luego del procedimiento, acompañada de dolor abdominal que se presenta o aumenta después de la intervención y la necesidad de hospitalización no planeada. Después de una CPRE, se puede elevar la amilasa, pero si no hay síntomas esto no constituye una pancreatitis post-CPRE. La pancreatitis post-CPRE se presenta en un 2 a 9 %, con un promedio de 3,5 % en estudios prospectivos, con pacientes no seleccionados, y son severas en 0,3 a 0,6 % **(4,23-26).**

De nuevo, para prevenir esta complicación, lo más importante es no realizar procedimientos que no están indicados. Hay factores de los pacientes y del procedimiento que aumentan el riesgo de una pancreatitis post-CPRE. Estos factores se suman y el riesgo aumenta con cada uno que esté presente, pudiendo llegar a más del 42 % **(1,2,26-30)**:

- Del paciente: mujeres, jóvenes, con sospecha de disfunción del esfínter de Oddi, vías biliares sin dilatación, antecedentes de pancreatitis aguda o recurrente o post-CPRE.

- Del procedimiento: más de 5 minutos de intentos de canulación, contrastar el Wirsung y más de un paso de guía al conducto pancreático. También son factores de riesgo la dilatación de la papila con balón sin esfinterotomía previa, papilotomía del Wirsung o de la papila menor y la ampulectomía.

La canulación difícil debe definirse como más de 5 minutos, más de 5 intentos por canular, o más de un paso no intencional de la guía al conducto pancreático o contraste no planeado del Wirsung. Exceder cada uno de estos aumenta el riesgo de pancreatitis post-CPRE. Esta definición es la recomendada por la European Society of Gastrointestinal Endoscopy (ESGE) para hablar un lenguaje común en futuros estudios **(26,31,32)**.

En cuanto a la técnica, hay que evitar traumatizar la papila, coagular cerca del orificio pancreático y contrastar repetidamente o a presión el Wirsung. Para canular, es de ayuda un papilótomo que permita el paso de una guía hidrofílica. La utilización de una guía para canular ha demostrado que facilita la canulación y disminuye el riesgo de pancreatitis post-CPRE **(26,30,33-35)**. Se trata de no inyectar hasta no obtener una canulación profunda para evitar contrastar el Wirsung. La guía es un indicador muy bueno. Con el paciente en decúbito lateral izquierdo, en la visión fluoroscópica, cuando la guía está en el Wirsung, esta no cruza el duodenoscopio (Figura 3). Cuando se está en vía biliar, la guía cruza el endoscopio hacia la parte superior (Figura 4). Cuando fallan estas técnicas para entrar a la vía biliar y se tiene una papila anatómicamente favorable, protruida y con una rodilla prominente, una infundibulotomía estaría indicada. El precorte, que se realiza desde el poro, puede producir trauma al conducto pancreático y facilitar la aparición de una pancreatitis **(26,27,30,31,36,37)**.

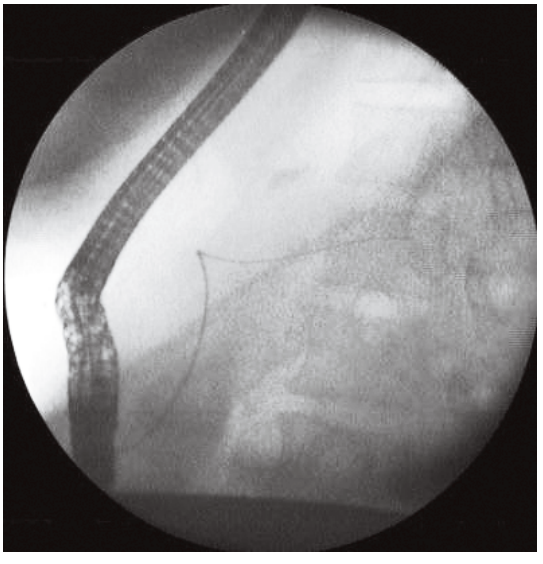

Figura 3. La guía hidrofílica en el Wirsung. Nótese que no pasa el endoscopio y dibuja el trayecto del conducto pancreático.
Fuente: propiedad del autor.

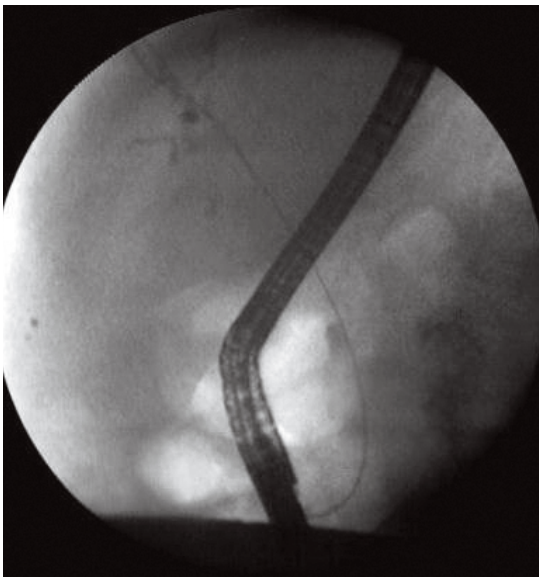

Figura 4. Guía hidrofílica en la vía biliar. La guía cruza el endoscopio.
Fuente: propiedad del autor.

La infundibulotomía se realiza con el papilótomo de aguja, comenzando lejos del poro, en la parte media del abombamiento papilar y hacia su parte superior. De esta forma, no se involucra el poro, ni la parte baja de la papila, evitando así el conducto pancreático. Se realiza gradualmente, primero incidiendo la mucosa y luego el músculo, hasta visualizar el epitelio color salmón de la vía biliar, momento en el que se puede canular (Figura 5 y 6, Video 2).

Video código QR 2.
Precorte de la papila

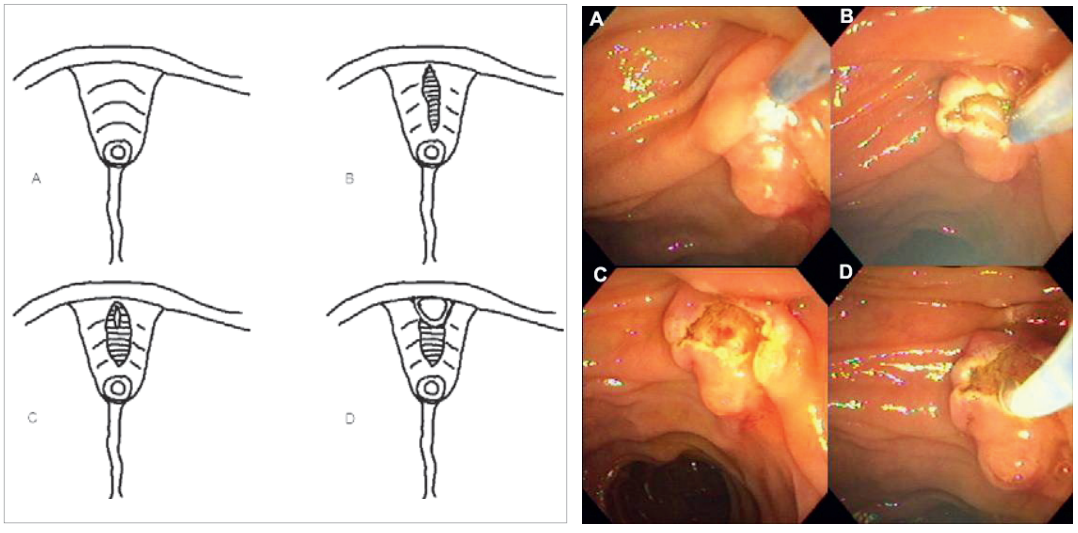

Figura 5 y 6. Infundibulotomía: la figura 5 muestra en forma esquemática la técnica. La figura 6 un caso real. A y B. Se incide con el papilótomo de aguja, lejos del poro, sobre la parte más prominente de la papila, paso a paso, capa por capa. Primero la mucosa y luego la muscular; C. Se observa cómo se expone la mucosa color salmón de los conductos a nivel de la papila; D. Se observa cómo ya se puede canular fácilmente por la mucosa expuesta en el infundíbulo de la papila. A no ser que el paciente tenga un conducto común largo, con este método se accede a la vía biliar la mayoría de las veces en que no se logra canular con otros métodos, evitando contrastar y traumatizar el Wirsung (Video 2).
Fuente: propiedad del autor.

Esta técnica fue originalmente descrita por el Dr. Liguory como infundibulotomía y el Dr. Hashiba como disección de la papila **(38,39)**, a diferencia del precorte desde el poro del Dr. Huibregste **(40)** y otra técnica también desde el poro con un papilótomo convencional corto del Dr. Soehendra **(41)**. Otra alternativa, en casos muy difíciles o con papilas no favorables, es dejar una guía en el conducto pancreático y luego intentar, con otra, entrar a la vía biliar, (técnica de doble guía). Aún mejor es dejar una prótesis delgada (3-5 Fr) corta (3 cm) en el Wirsung, sin aleta interior, para que pueda migrar espontáneamente, con el fin de protegerlo y, luego, entrar a tratar de canular la vía biliar. También puede hacerse un corte con el papilótomo de aguja, sobre la endoprótesis pancreática, en la dirección de la vía biliar, hacia las 11 horas, logrando así acceder a esta **(23,26,27,31,42,43)** (Figura 7). La prótesis pancreática se deja *in situ,* lo que previene una pancreatitis, y en 5 a 10 días se toma una placa de abdomen para ver si migró en forma espontánea, de lo contrario se programa una duodenoscopia para extraerla, ya que no se deben dejar más de 2 semanas, pues pueden causar cambios en el conducto pancreático normal **(26,30,31).**

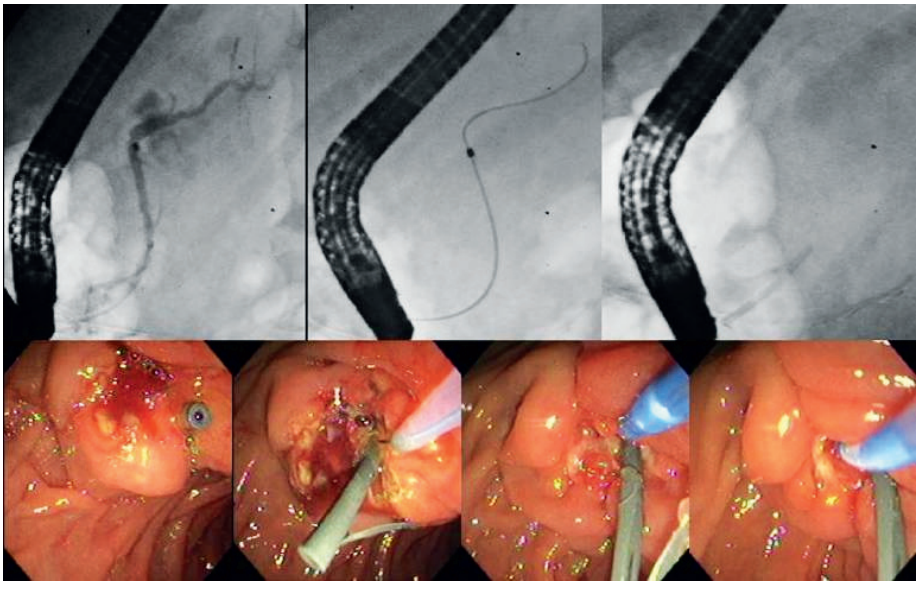

Figura 7. Infunidublotomía fallida, canulación repetida e inyección del Wirsung con ascinarización. Se coloca una prótesis 5 Fr en el Wirsung y, luego, se corta sobre esta hacia las 11 horas, para encontrar y canular la vía biliar, como se ve en las imágenes. Luego de resolver la patología biliar, se deja el stent pancreático *in situ* para prevenir una pancreatitis.
Fuente: propiedad del autor.

Otros casos de alto riesgo para pancreatitis en los que se debe considerar una prótesis pancreática son las ampulectomías, esfinterotomías pancreáticas o de la papila menor, la toma de citología por cepillado del conducto pancreático, dilatación con balón de la papila sin esfinterotomía previa, entradas repetidas al Wirsung con la guía y la técnica de canulación con doble guía **(26,27,30,35,43-46)**.

Lo más importante al intentar canular es cambiar rápidamente de método cuando uno no da resultado, logrando así maximizar las posibilidades de éxito. No se debe intentar más de 5 minutos una canulación para evitar traumatismo a la papila. La infundibulotomía se debe considerar en forma temprana y se ha visto que esto disminuye la incidencia de pancreatitis. No sobra anotar que el manejo de la guía, que generalmente realiza el

auxiliar, debe ser lo más suave posible, sin ejercer fuerza en ningún momento **(26,30,31)**.

Los medicamentos para la prevención de una pancreatitis han sido exhaustivamente estudiados, ya que presentarían una solución que no dependería del operador, la técnica o el paciente. Entre los más estudiados están los antibióticos como la ceftazidima, la somatostatina, el octreótido, corticoides, trinitrato de glicerilo, hidratación intensiva, antibióticos y antiproteasas como el gabexate, unilastatina y nafamostat **(26,27,47-51)**. En los últimos años, varios metanálisis han mostrado que la administración perioperatoria de diclofenaco, disponible en nuestro país, o indometacina, administrados por vía rectal, disminuye el riesgo de desarrollar una pancreatitis desde leve hasta moderada a grave **(30,31,52-54)**. En las guías europeas, actualizadas en 2014, se considera como recomendación grado A la aplicación de diclofenaco o indametacina intrarrectal, por 100 mg, en todos los pacientes sin contraindicación, antes o al terminar un procedimiento de CPRE. Otros que aparecen promisorios son la somatostatina a dosis en bolo de 250 ug, el trinitrato de glicerilo adnimistrado por vía sublingual y la hidratación intensiva durante y después del procedimiento con lactado de Ringer **(31,55-58)**. De todas formas, los medicamentos no remplazan una adecuada selección de los pacientes y una técnica cuidadosa, aunque son una adición bienvenida **(30,31,59)**.

Sangrado

Junto con la pancreatitis, el sangrado es la complicación más frecuente, con una incidencia de 0,76 a 2 %, siendo severa en un 0,1 a 0,5 % de los casos **(24,25,30,60)**. Aquí se habla de sangrado importante que produce una baja de la hemoglobina o necesita transfusión, no del sangrado autolimitado o controlado durante el procedimiento. Para prevenirlo, es importante que los parámetros de coagulación y, en especial, las plaquetas hayan sido corregidos. Los parámetros generalmente aceptados para realizar una CPRE se consideran un INR, relación normalizada internacional, por debajo de 1,5 y una plaqueta por encima de 50.000 **(60)**.

Nuevas pruebas, reflejadas en las últimas guías de la American Society for Gastrointestinal Endoscopy (ASGE), indican que en pacientes sin evidencia clínica de un trastorno hemorrágico o coagulopatía, el tiempo de protrombina (PT), INR y el tiempo parcial de trombopastina (PTT) no tienen correlación con el sangrado durante o después del procedimiento. El estudio del PT, PTT e INR no están indicados de rutina, a no ser que haya una historia de sangrado, un trastorno hemorrágico conocido, malnutrición, una obstrucción biliar prolongada, uso prolongado de antibióticos o un tratamiento anticoagulante. Tampoco está indicado un recuento de plaquetas, a no ser que haya sospecha de trombocitopenia por la historia y la clínica: historia de sangrados fáciles, equimosis, síndromes mieloproliferativos o medicamentos que causen este fenómeno **(30,61,62)**. Hay que tener especial cuidado en pacientes con leucemias o en hemodiálisis, en los que las plaquetas, a pesar de ser normales en número, no funcionan bien. En los pacientes urémicos, los estrógenos conjugados a una dosis de 0,6 mg/kg intravenoso, por día, por 5 días, ayudan a mejorar la funcionalidad de las plaquetas, actúan luego de 6 horas y su efecto dura 2 semanas. **(63,64)**. En pacientes medicados con anticoagulantes, estos deben ser suspendidos con tiempo suficiente cuando el procedimiento es electivo, y este puede variar de acuerdo al medicamento. En caso de urgencia, puede ser necesario evitar cortar la papila y utilizar la técnica de dilatación con balón **(30,65)**.

Durante la papilotomía, se recomienda utilizar corriente mixta, o una en la que se alternan corte y coagulación como endocut o pulsada. El utilizar corte puro se asocia a un aumento de sangrados moderados y a un mayor número de cortes en cremallera **(26,30,31)**. Debe hacerse un corte gradual, paso a paso, con una pequeña parte del alambre de corte dentro de la papila, evitando un corte rápido en "cremallera". El corte debe estar ajustado a las necesidades: para colocar una prótesis un corte pequeño es suficiente, lo mismo para cálculos pequeños. Para cálculos más grandes, se necesita un corte de mayor longitud. La longitud máxima de una papilotomía depende de la anatomía del paciente y de la dilatación del co-

lédoco distal. El límite anatómico no lo dan los pliegues proximales de la papila, sino la parte que protruye internamente por fuera pared del duodeno. Inicialmente, puede parecer que la papilotomía llega al límite, pero esto se evalúa mejor al explorar o traccionar con el papilótomo o la canastilla o durante la extracción de un cálculo o halando con un balón. En ese momento se puede observar cómo la papila protruye hacia el duodeno, mostrando el límite hasta el que se puede cortar, lo que es muy útil cuando se trata de extraer cálculos grandes o para la papilotomía en un divertículo **(66)**. La dirección del corte también es importante, pues este debe estar orientado hacia las 11 horas; un corte que se desvíe mucho a la derecha tiende a sangrar con mayor frecuencia **(60).**

Hay casos en que se produce un sangrado masivo, aún con cortes pequeños, que puede obstruir rápidamente la visión. Es importante actuar con tranquilidad, irrigando repetidamente con solución salina, para evitar la pérdida de la visualización en el espacio limitado del duodeno y la formación de coágulos difíciles de aspirar. Muchas veces, con la inyección de adrenalina, se logra detener el sangrado unos minutos, lo que permite fulgurar el vaso sangrante o la aplicación de clips para su control **(67).** Estos sangrados se atribuyen a ramas anómalas de la arteria gastroduodenal que cursan sobre la papila. En caso de no poderse controlar endoscópicamente, o en un sangrado que recurre varias veces, puede ser útil la colocación de una prótesis biliar autoexpandible cubierta temporal **(30,68,69).** La prótesis, al presionar los bordes de la papilotomía, comprime el vaso sangrante; además puede retirarse en una a dos semanas. Si nada de esto funciona, se puede recurrir a una embolización radiológica o una cirugía, en la que se abre el duodeno y se sutura la papilotomía a modo de esfinteroplastia, involucrando el vaso sangrante con las suturas **(60,70).**

Durante una CPRE, es común observar algún grado de sangrado. La mayoría son autolimitados y, al final del procedimiento, ya han cedido. Otros persisten hasta el final del procedimiento, y en estos casos es importante considerar la inyección de adrenalina al 1 x 20.000, en el ápice del corte. En general, la literatura recomienda adrenalina al 1 x 10.000, pero con la absorción de esta pueden presentarse, en pacientes predispuestos con enfermedad coronaria, arritmias o isquemia. El efecto principal de la inyección es por compresión, razón por la que se prefiere una solución más diluida **(60,71,72)** (Figura 8).

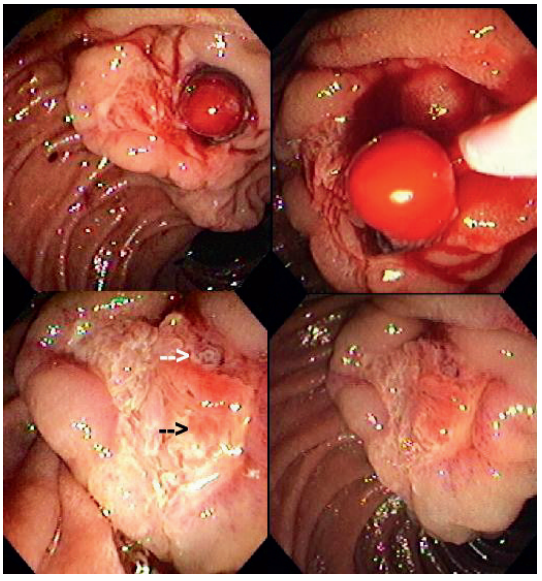

Figura 8. Sangrado de una papilotomía con vaso expuesto (flecha blanca), que cede con inyección de adrenalina al 1 x 20.000. No se fulgura, pues el vaso se encuentra a la derecha, muy cercano al orificio pancreático (flecha negra).
Fuente: propiedad del autor.

Si aún con esto el sangrado no cede, es de ayuda irrigar con solución salina para poder visualizar el vaso o punto exacto del sangrado y considerar fulgurar con la punta de una canastilla, una pinza de biopsia caliente, aplicar argón plasma o colocar clips **(4,60,73)**. Es importante evitar la fulguración en el área pancreática, en la parte baja de la papilotomía, hacia la derecha, a las 5 horas en las manecillas del reloj, sitio donde normalmente se encuentra el orificio del Wirsung **(60)** (Figura 9, Video 3).

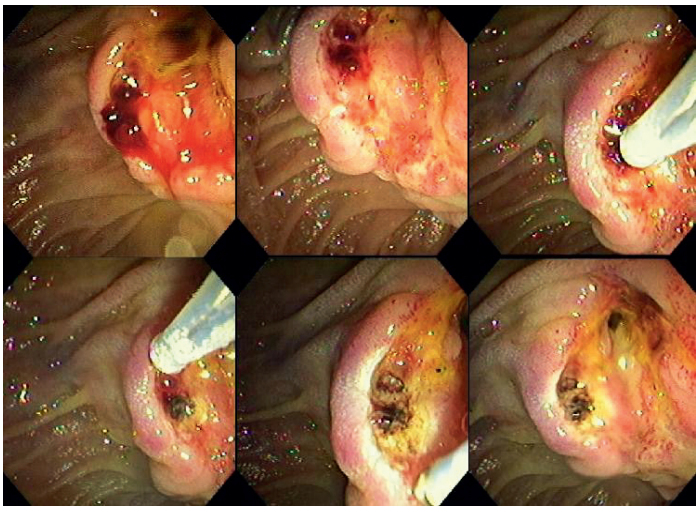

Video código QR 3.
Sangrado de Papilotomía.
Control de Fulguración

Figura 9. Sangrado de una papilotomía con vasos expuesto. Estos se infiltran inicialmente con adrenalina al 1 x 20.000 y, luego, se fulguran con la punta de una canastilla de Dormia. El vaso está a la izquierda alejado del conducto pancreático (Video 3).
Fuente: propiedad del autor.

Cuando no se logra el control del sangrado, el uso de clips es una opción que puede evitar la cirugía, aunque su aplicación a nivel de la papila puede ser difícil. Aplicar los clips con la ayuda de un Cap en la punta de un endoscopio de visión frontal puede facilitar la aplicación **(74)** (Figura 10, Video 4).

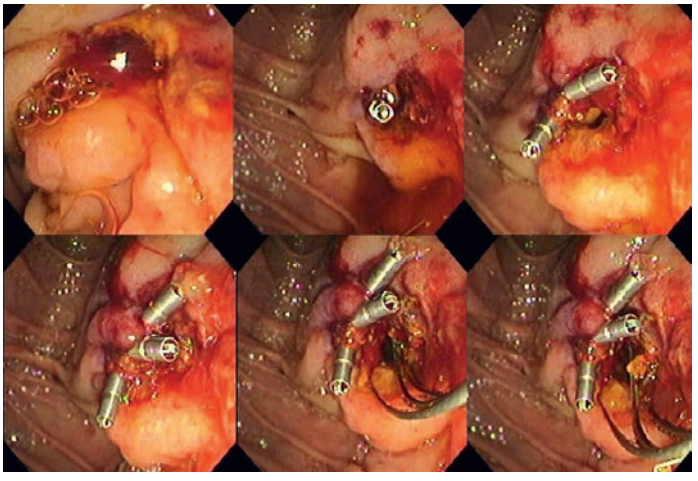

Video código QR 4.
Sangrado de Papilotomía.
Control con clips.

Figura 10. Sangrado de una papilotomía. Se colocan tres clips en el borde izquierdo para controlar el sangrado (Video 4).
Fuente: propiedad del autor.

El sangrado puede presentarse tardíamente hasta 12 días después de una papilotomía. En nuestra experiencia, este se manifiesta más frecuentemente hacia las 36 horas. Cuando hay sangrado en los días posteriores a una CPRE con papilotomía, hay que pensar que este se origina en la papila y, sin dudarlo, es importante realizar nuevamente una duodenoscopia, utilizando el endoscopio de visión lateral. Se puede inyectar nuevamente adrenalina al 1 x 20.000, fulgurar o colocar clips. También

es importante corregir cualquier alteración de la coagulación y evitar el uso de anticoagulantes en las 72 horas siguientes al procedimiento **(23,71).**

Perforación

La perforación se presenta en un 0,3 a un 0,6 % de los casos **(8,9)**. Las perforaciones pueden ser de cuatro tipos **(75,76):**

- Tipo I: perforación de víscera hueca, esófago o duodeno en su pared lateral, causadas en general por el endoscopio o una endoprótesis; son en su mayoría grandes y son de tratamiento quirúrgico, pueden ser intraperitoneales o retroperitoneales.

- Tipo II: perforación a nivel de la papila, en la pared medial del duodeno; son retroperitoneales y se producen durante la esfinterotomía; son las más frecuentes y su manejo puede ser expectante o quirúrgico, de acuerdo a la magnitud.

- Tipo III: perforación del colédoco por guías o accesorios; en general, son pequeñas y se pueden tratar en forma expectante.

- Tipo IV: son perforaciones retroperitoneales pequeñas, causadas muchas veces por el papilótomo de aguja y donde se presenta retroneumoperitoneo por el uso de aire comprimido durante la duodenoscopia. Este puede ser grande, puede causar dolor y presentarse a distancia, como enfisema subcutáneo, en cuello o en la región inguinal. Si se operan, en la mayoría de los casos no se encuentra el sito de perforación. Su tratamiento es conservador **(77)**.

La perforación de víscera hueca en general es obvia inmediatamente. Los sitios más delicados son el cricofaríngeo y el cardias, así como el duodeno en el ángulo superior. El paso por el cricofaríngeo es ciego y es importante ir con cuidado y no forzar el duodenoscopio. En el esófago hay que tener cuidado también con cualquier resistencia, ya que no se tiene una visión de frente, especialmente en el cardias. En el duodeno pueden existir estenosis secundarias a úlceras e infiltraciones tumorales que dificultan el paso y pueden predisponer a una perforación. El riesgo de este tipo de perforación también se aumenta al navegar el asa aferente en un Billroth II. En estos casos, se trata de una perforación grande y está indicada una cirugía para solucionar el problema **(60,78).**

La utilización de prótesis biliares y pancreáticas es una conducta frecuente durante la CPRE, para el manejo de cálculos gigantes, fístulas biliares, obstrucciones benignas y malignas de la vía biliar. En algunos casos se puede presentar migración de la prótesis, que puede causar cuadros de perforación duodenal y de otros segmentos intestinales, aunque en la mayoría de las veces son expulsadas con las heces sin problema **(79,80-82)**. La migración de las prótesis ocurre en general cuando estas quedan demasiado largas en relación con la estenosis, o en un segmento angulado de la vía biliar intrahepática, y tienden a luxarse distalmente. Para evitar esto es importante que la guía quede bien profunda en la vía biliar intrahepática, que la prótesis se mida para que corresponda a la longitud de la estenosis, dando un margen de 2 cm proximales a esta y uno distal, y tratando de que no quede en un segmento angulado, en especial en el hepático izquierdo. En casos en los que ocurra perforación intestinal por migración tardía de la prótesis, se deben establecer las condiciones generales del paciente. Si nos enfrentamos a un paciente estable, sin respuesta inflamatoria, se puede realizar un manejo conservador. Si es a nivel duodenal, hay que ver la posibilidad de manejo endoscópico para retirar la prótesis y sellar la perforación **(60)**. Por medio de radiología intervencionista, se puede extraer la prótesis y drenar las colecciones. En el caso de pacientes comprometidos en su estado general, la cirugía debe ser la opción como se mencionó previamente **(70,83).**

La perforación a nivel de la papila se presenta durante la esfinterotomía, y es el tipo más común durante una CPRE. Es importante tener cuidado con la dirección del corte, que debe hacerse entre las

11 y la 1 horas, gradualmente, evitando un corte rápido en "cremallera". Cortes dirigidos hacia la derecha, 9 a 11 horas, tienen más riesgo de perforación, y hacia la izquierda, 2 o 3 horas, tienen más tendencia a sangrar **(60)**. Cortes muy extensos pueden llegar a separar las mucosas del duodeno y la vía biliar, y pueden permitir filtración en el ángulo del corte. Hay que tener cuidado durante la exploración con la canastilla, ya que si esta se dirige hacia el borde lateral de la esfinterotomía y se fuerza puede separar las capas de la pared y perforar (Figura 11, Video 5).

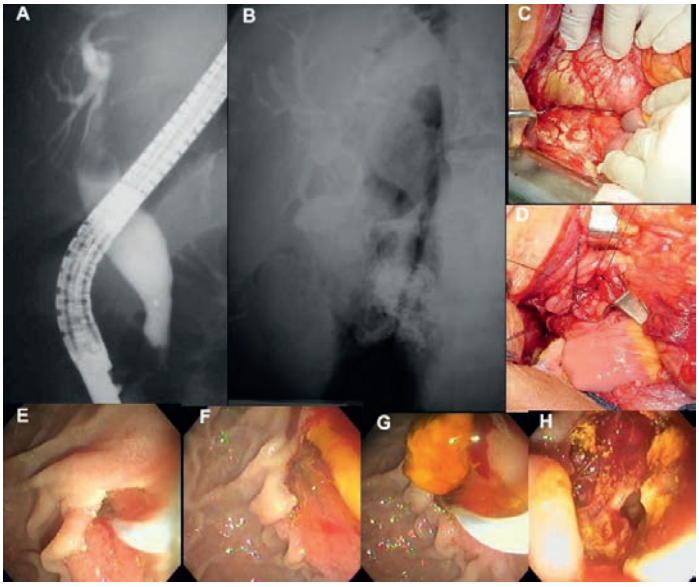

Video código QR 5.
Coledocolitiasis recidivante

Figura 11. Perforación Tipo II. A. Canulación y contraste de la vía biliar dilatada con coledocolitiasis; B. Radiografía al fin del procedimiento donde se observa aire retroperitoneal, delineando el músculo psoas y medio de contraste extravasado; E y F. Fotos de la papilotomía, con corte adecuado hacia las 11 horas; G. Extracción de los cálculos; H. Se observa claramente la perforación que se causó al revisar con la canastilla, con la que se separaron y disecaron las mucosas de la vía biliar y el duodeno; C. Aspecto del duodeno y retroperitonéo durante la maniobra de Kocher; D. Aspecto del duodeno abierto durante la esfinteroplastia (Video 5).
Fuente: propiedad del autor.

En estos casos, si la perforación es grande y se observa paso fácil del medio de contraste a retroperitoneo, está indicada una cirugía, o si la perforación es visible el cierre endoscópico con clips. Una prótesis autoexpandible cubierta puede sellar la perforación y ser la solución **(77,78,84)** (Figura 12). En caso de una perforación pequeña, con mínima extravasación de medio de contraste y poca disección retroperitoneal, se puede optar por un manejo expectante, sin vía oral, administración de antibióticos y estar atentos a la evolución del paciente y a intervenir en el caso de que esta sea desfavorable. El mejor estudio en casos dudosos y guía para el manejo es la tomografía axial computarizada (TAC), que muestra claramente el aire retroperitoneal y las colecciones. También unas vías digestivas altas, con medio hidrosoluble, pueden ser útiles para tomar una conducta y en el seguimiento del paciente. Si al paciente no se le ha resuelto su patología durante la CPRE y presenta esta complicación, es preferible optar por una cirugía para resolver la patología de base y, a la vez, manejar la perforación **(4,30,70,74,75,85,86).**

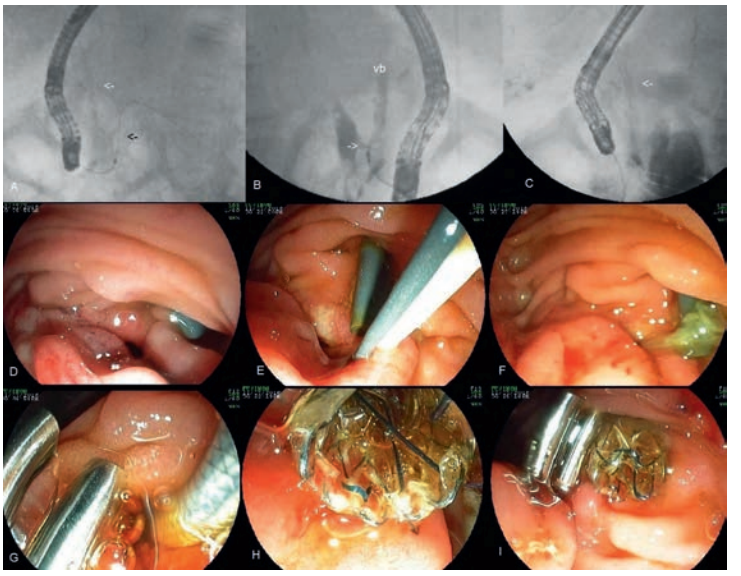

Figura 12. Perforación tipo II, durante una papilotomía por fistula biliar luego de colecistectomía, en una vía biliar de calibre normal. Presentó una segunda perforación tipo I, vecina a la papila, por el extremo distal de una prótesis plástica. Fue llevada a cirugía y desarrolló una fistula duodenal de alto gasto, más de 1.000 mL por día. Se resolvió con inyección de sellante de fibrina en el trayecto fistuloso de la perforación tipo I, además de cerrar este orificio con dos clips. La perforación tipo II en la papila se trató con una prótesis autoexpandible cubierta en vía biliar, que fue retirada al mes; A. La flecha blanca indica prótesis plástica en vía biliar y la flecha negra, cánula biliar y guía en orificio fistuloso en duodeno causado por la prótesis; B. La flecha blanca corresponde a la perforación tipo II a nivel de la papilotomía; C. La flecha blanca indica la prótesis autoexpandible cubierta *in situ*; D. Imagen endoscópica del orificio fistuloso causado por la prótesis, y la prótesis plástica *in situ* en la papila al lado derecho; E. Guía y catéter para la aplicación del sellante de fibrina en la fístula duodenal causada por la prótesis; F. Aspecto de la fístula duodenal luego de aplicar el sellante de fibrina; G. Colocación de la prótesis biliar autoexpandible en vía biliar luego de la aplicación de los clips en la perforación tipo I; H. Prótesis autoexpandible liberada; I. Imagen final con dos clips en la perforación tipo I y la prótesis autoexpandible sellando la perforación tipo II.
Fuente: propiedad del autor.

La cirugía ante una perforación es controversial. Durante está es importante realizar una maniobra de Kocher amplia. No se debe ser tímido en realizar una exploración amplia, levantando el colon derecho que permita levantar la C duodenal y buscar en la cara posterior, en el área de la papila, la perforación. Si esta no se encuentra, se puede optar por un buen drenaje retroperitoneal, que evitará complicaciones adicionales como colecciones y septicemia. Si se encuentra la perforación y esta es grande, es importante suturarla, y considerar derivar con un tubo en T la vía biliar. La sutura de la perforación puede hacerse externamente, lo que es más difícil, o abrir el duodeno y suturarla a modo de esfinteroplastia. Un buen drenaje retroperitoneal sigue siendo importante **(70).**

Colangitis

La colangitis tiene una incidencia del 1 % o menos **(24,25).** Para evitar esta complicación es importante seguir los parámetros básicos de una CPRE. Una vez contrastada la vía biliar, esta se considera contaminada, sin contar que muchas veces ya están colonizadas con gérmenes, al tener

coledocolitiasis. Al final del procedimiento, la vía biliar debe quedar drenada completamente, ya sea por la extracción de los cálculos o la colocación de una sonda nasobiliar o una endoprótesis. También es importante no inyectar a presión medio de contraste en una vía biliar obstruida por tumor o contaminada **(4,60)**.

En los tumores de Klatskin, con obstrucciones bilaterales o de conductos terciarios, nivel II, con compromiso de la bifurcación y III con compromiso de ramas secundarias hepáticas, es importante drenar todos los conductos que se contrastaron, para evitar una colangitis que puede ser fatal para el paciente. Una colangiorresonancia previa puede indicar el grado y nivel de la obstrucción, para, en el procedimiento, ir directamente sólo al conducto más accesible para el drenaje y para evaluar en aquellos con nivel III si se benefician de una CPRE, ya que el riesgo puede exceder los beneficios. Estos últimos son pacientes con tumores avanzados, múltiples estenosis y conductos dilatados periféricamente, en los que no se va a poder drenar suficiente parénquima hepático para ser de beneficio. No es necesario paliar solo una ictericia en un paciente terminal, sin otros síntomas como el prurito. Es importante, en las estenosis o en tumores de hiliares, no contrastar hasta no pasar la estenosis proximal, ayudado con una guía hidrofílica, evitando así contaminar conductos que luego no se logren drenar **(30,87).**

Los antibióticos profilácticos no han sido encontrados útiles de rutina, pero están indicados en pacientes con vías biliares obstruidas que van a ir a una CPRE **(60,88).**

La desinfección de los equipos juega un papel muy importante en evitar contaminación con bacterias resistentes. Se han encontrado brotes de infecciones nosocomiales asociados a desinfección inadecuada de los duodenoscopios. La uña o elevador de estos equipos presenta una dificultad especial y en esta área la limpieza manual debe ser exhaustiva **(89,90)**. Hay que tener personal entrenado en la desinfección y seguir las recomendaciones del fabricante del equipo, así como hacer cultivos y monitorización periódica y rápidamente investigar si se presenta una infección que pueda estar asociada a los equipos. En los sitios donde se han presentado brotes de infección, se ha pasado de una desinfección de alto nivel a la esterilización con óxido de etileno. Esta estrategia implica un tiempo prolongado, 16 horas, para la esterilización, lo que implica gastos en la compra de equipos endoscópicos adicionales, y ha mostrado su utilidad, aunque no hay estudios prospectivos que la validen. Otras estrategias son esterilización por medio de un sistema de reprocesamiento con químicos líquidos, como el ácido peracético, o hacer una doble desinfección de alto nivel de los duodenoscopios **(30,91-94)**. Cabe mencionar que los accesorios utilizados deben estar estériles.

La colecistitis aguda puede presentarse en los días siguientes a una CPRE, en un 0,5 % de los casos. Se presenta en pacientes con colelitiasis y se piensa que puede deberse a contaminación de la vesícula con la inyección de contraste y posterior obstrucción del cístico **(24).** Hay que estar atento a esta eventualidad en pacientes que no son llevados a colecistectomía. La conducta es una colecistectomía o, en pacientes de alto riesgo, colecistostomía o drenaje transpapilar de la vesícula **(95)**. También puede presentarse en neoplasias dístales de vía biliar o páncreas, con vesícula *in situ*, en los que se coloca una prótesis autoexpandible. En algunos, el cístico ya está obstruido y se esperaría que esta complicación no se presentara, pero puede hacerlo, ya sea que se utilicen prótesis cubiertas o descubiertas. En estos casos puede presentarse una incidencia del 1,9 al 12% **(5).** Cuando se presenta, la conducta es retirar la prótesis y reemplazarla por una autoexpandible no cubierta o una prótesis plástica **(96)**.

Otras

Las complicaciones cardiopulmonares pueden presentarse en el 1 % de los procedimientos con mortalidad del 0,7 % **(97)**. Durante la sedación, puede haber depresión respiratoria, hipotensión y broncoaspiración. Para evitar esta última, es importante aspirar el contenido gástrico al entrar. Se

recomienda la utilización de pulsoxímetro y monitorización de la presión arterial para estar atento a estas eventualidades. La utilización del butilbromuro de hioscina para disminuir la motilidad duodenal produce taquicardia y puede desencadenar arritmias en algunos pacientes. En pacientes cardiópatas, con trastornos del ritmo, es prudente evitar este medicamento y, como alternativa, utilizar el glucagón en dosis de 0,5 a 1 mg, que no produce taquicardia y disminuye el peristaltismo duodenal por un tiempo más prolongado. Pueden presentarse otras complicaciones como infarto cerebral, infarto miocárdico y falla respiratoria, y se debe estar alerta con la vigilancia de los monitores para manejar estas eventualidades **(30,35,98)**. De ser posible, el concurso de un anestesiólogo de rutina o en casos complicados es una ayuda invaluable.

La embolia aérea, ya sea venosa o arterial, es una complicación rara pero catastrófica, con una mortalidad mayor del 40 %. Hay 27 casos descritos en relación a una CPRE en la literatura. Factores predisponentes son procedimientos prolongados, insuflación de aire a presión, intervenciones biliares previas, abscesos hepáticos, biopsia hepática previa, coledocoscopia, tumores y procedimientos de CPRE con rendezvous. Debe sospecharse en pacientes que se descompensan súbitamente o presentan síntomas neurológicos. En esos casos, se debe realizar un ecocardiograma en forma urgente, que puede ayudar en el diagnóstico. Cuando se sospecha, se debe terminar el procedimiento inmediatamente, colocar al paciente en decúbito lateral izquierdo y en posición de Trendelemburg, así como hacer una reanimación cardiopulmonar y administrar oxígeno con alto flujo, al 100 %. La insuflación con CO_2 disminuye el riesgo de embolia aérea y está indicado especialmente en la colangioscopia **(99,100,101)**.

Con respecto a los accesorios, la canastilla puede impactarse con un cálculo en el colédoco distal al tratar de extraerlo. Esto no es una complicación si se maneja adecuadamente. En este caso se puede intentar liberar el cálculo avanzando la canastilla hacia los hepáticos para que esta se cierre y libere el cálculo por debajo. Si el cálculo no se logra liberar de la canastilla, se procede a una litotripsia mecánica, con lo que se rompe el cálculo o se libera la canastilla. Si el cálculo se fracturó, pueden extraerse los fragmentos; si no, la colocación de una endoprótesis garantiza un adecuado drenaje de la vía biliar **(4,30).**

En ocasiones, hay migración de las prótesis hacia la vía biliar proximal o el conducto pancreático. Para prevenir esta complicación, es importante que la aleta de fijación duodenal, en las prótesis plásticas, sea larga, al menos de 1 cm. Para extraerlas, se puede utilizar una canastilla, el balón o una pinza de cuerpo extraño. También intentar pasar una guía a través de la prótesis para luego utilizar el extractor de Soehendra o un asa de polipectomía. Esta última técnica puede ser muy útil en el Wirsung. En las prótesis metálicas autoexpandibles, una buena técnica, con una coordinación milimétrica entre el endoscopista y el ayudante, y guiarse por visión endoscópica y radiológica, permite una adecuada colocación. Si quedan luxadas hacia la vía biliar, puede intentarse en forma inmediata recolocarlas, utilizando una pinza de cuerpo extraño **(30)**.

Referencias

1. Cotton PB. ERCP is most dangerous for people who need it least. Gastrointest Endosc. 2000;54(4):535-6. Doi: http://doi.org/chrprn.

2. Freeman ML, Disario JA, Nelson DB, Fennerty MB, Lee JG, Bjorkman DJ, et al. Risk factors for post-ERCP pancreatitis: a prospective multicenter study. Gastrointest Endosc. 2001;54(4):425-34. Doi: http://doi.org/c38ptm.

3. Cotton PB. Analysis of 59 ERCP lawsuits; mainly about indications. Gastrointest Endosc. 2006;63(3):378-82. Doi: http://doi.org/bwbc8c.

4. Cotton PB, Lehman G, Vennes J, Geenen JE, Russell RC, Meyers WC, et al. Edoscopic sphincterotomy complications and their management: an attempt at consensus. Gastrointest Endosc. 1991;37(3):383-93. Doi: http://doi.org/bk3zgr.

5. Banks PA, Bollen TL, Dervenis C, Gooszen HG, Johnson CD, Sarr MG, et al. Classification of acute pancreatitis–2012: revision of the Atlanta classification and definitions by inter-national consensus. Gut. 2013;62(1):102-11. Doi: http://doi.org/f4grfz.

6. Dellinger EP, Forsmark CE, Layer P, Lévy P, Maraví-Poma E, Petrov MS, et al. Determinant-based classification of acute pancreatitis severity: an international multidisciplinary consultation. Ann Surg. 2012;256(6):875-80. Doi: http://doi.org/f4gr6v.

7. Barkun AN, Barkun JS, Fried GM, Ghitulescu G, Steinmetz O, Phram C, et al. Useful predictors of bile duct stones in patients undergoing laparoscopic cholecystectomy. Ann Surg. 1994;220:32-9. Disponible en: https://goo.gl/pZq9Xp.

8. Onken JE, Brazer SR, Eisen GM, Williams DM, Bouras EP, DeLong ER, et al. Predicting the presence of choledocholithiasis in patients with symptomatic cholelithiasis. Am J Gastroenterol. 1996;91(4):762-7.

9. Prat F, Meduri B, Ducot B, Chiche R, Salimbeni-Bartolini R, Pelletier G. Prediction of common bile duct stones by noninvasive tests. Ann Surg. 1999;229(3):362-8. Disponible en: https://goo.gl/E3VUM5.

10. Abboud PAC, Malet PF, Berlin JA, Staroscik R, Cabana MD, Clarke JR, et al. Predictors of common bile duct stones prior to cholecystectomy: a meta-analysis. Gastrointest Endosc. 1996;44(4):450-9. Doi: http://doi.org/fj5xsz.

11. Maple JT, Ben-Menachem T, Anderson MA, Appalaneni V, Banerjee S, Cash BD, et al. ASGE Standards of Practice Committee. The Role of Endoscopy in the Evaluation of Suspected Choledocholithiasis. Gastrointest Endosc. 2010;71(1):1-9. Doi: http://doi.org/ctm96n.

12. Baron RL, Stanley RJ, Lee JKT, Koehler RE, Melson GL, Balfe DM, et al. A prospective comparison of the evaluation of biliary obstruction using computed tomography and ultrasonography. Radiology. 1982;145(1):91-8. Doi: http://doi.org/b9vm.

13. Einstein DM, Lapin SA, Ralls PW, Halls JM. The insensitivity of sonography in the detection of choledocholithiasis. AJR Am J Roentgenol. 1984;142(4):725-8. Doi: http://doi.org/b9vn.

14. Tse F, Liu L, Barkun AN, Armstrong D, Moayyedi P. EUS: a meta-analysis of test performance in suspected choledocholithiasis. Gastrointest Endosc. 2008;67(2):235-44. Doi: http://doi.org/dmpv6m.

15. Garrow D, Miller S, Sinha D, Conway J, Hoffman BJ, Hawes RH, et al. Endoscopic ultrasound: a meta-analysis of test performance in suspected biliary obstruction. Clin Gastroenterol Hepatol. 2007;5(5):616-23. Doi: http://doi.org/fjmn2h.

16. Verma D, Kapadia A, Eisen GM, Adier DG. EUS vs MRCP for detection ofcholedocholithiasis. Gastrointest Endosc. 2006;64(2):248-54. Doi: http://doi.org/dbr8ts.

17. Zidi SH, Prat F, Le Guen O, Rondeau Y, Rocher L, Fritsch J, et al. Use of magnetic resonance cholan-giography in the diagnosis of choledocholithiasis: prospective comparison with a reference imaging method. Gut. 1999;44(1):118-22.

18. Gan S I, Rajan E, Adler DG, Baron TH, Anderson MA, Cash BD, et al. Role of EUS. Gastrointest Endosc. 2007;66(3):425-34. Doi: http://doi.org/bmjxm3.

19. Polkowski M, Regula J, Tilszer A, Butruk E. Endoscopic ultrasound versus endoscopic retrograde cholangiography for patients with intermediate probability of bile duct stones: a randomized trial comparing two management strategies. Endoscopy. 2007;39(4):296-303. Doi: http://doi.org/fpghxt.

20. Karakan T, Cindoruk M, Alagozlu H, Ergun M, Dumlu S, Unal. EUS versus endoscopic

retrograde cholangiography for patients with intermediate probability of bile duct stones: a prospective randomized trial. Gastrointest Endosc. 2009;69(2):244-52. Doi: http://doi.org/cn58bg.

21. Liu CL, Lo CM, Chan JKF, Poon RT, Lam CM, Fan ST, et al. Detection of choledocholithiasis by EUS in acute pancreatitis: a prospective evaluation in 100 consecutive patients. Gastrointest Endosc. 2001;54(3):325-30. Doi: http://doi.org/dg4wzt.

22. Liu CL, Fan ST, Lo CM, Tso WK, Wong Y, Poon RT, et al. Comparison of early endoscopic ultrasonography and endoscopic retrograde cholangiopancreatography in the management of acute biliary pancreatitis: a prospective randomized study. Clin Gastroenterol Hepatol. 2005;3(12):1238-44. Doi: http://doi.org/d4dc59.

23. Mallery J Sh, Baron TH, Dominitz JA, Goldstein JL, Hirota WK, Jacobson BC, et al. ASGE Standards of Practice Committee. Complications of ERCP. Gastrointest Endosc. 2003; 57(6):633-8.

24. Freeman, ML, Nelson DB, Sherman S, Haber GB, Herman ME, Dorsher PJ, et al. Complications of endoscopic biliary sphincterotomy. N Eng J Med. 1996;335(13):909-18. Doi: http://doi.org/c46vck.

25. Loperfido S. Angelini G, Benedetti G, Chilovi F, Costan F, De Berardinis F, et al. Major early complications from diagnostic and therapeutic ERCP: a prospective multicenter study. Gastrointest Endosc. 1998;48(1):1-10. Doi: http://doi.org/cs2fwd.

26. Dumonceau J-M, Adriulli A, Elmunzer BJ, Mariani A, Meister T, Deviere J, et al. Profilaxis of post-ERCP pancreatitis: European Society fo Gastrointestinal Endoscopy (ESGE) Guideline - Updated June 2014. Endoscopy. 2014;46(9):799-815. Doi: http://doi.org/b9vp.

27. Freeman ML, Guda NM. Prevention of post-ERCP pancreatitis: a comprehensive review. Gastrointest Endosc. 2004;59(7):845-64. Doi: http://doi.org/d8vw24.

28. Christoforidis E, Goulimaris I, Kanellos I, Tsalis K, Demetriades C, Betsis D. Post-ERCP pancreatitis and hyperamylasemia: Patient related and operative risk factors. Endoscopy. 2002;34(4):286-92. Doi: http://doi.org/br9smv.

29. Vandervoort J, Soetikno RM, Tham TC, Wong RC, Ferrari AP Jr, Montes H, et al. Risk factors for complications after performance of ERCP. Gastrointest. Endosc. 2002;56(5):652-6. Doi: http://doi.org/c8sfw8.

30. Chandrasekhara V, Khashab M A, Muthusamy VR, Acosta RD, Agrawal D, Bruining DH, et al. ASGE Standards of Practice Committee. Adverse events associated with ERCP. Gastrointest Endosc. 2017;85(1):32-47. Doi: http://doi.org/b9cw.

31. Testoni PA, Marinani A, Aabakken L, Arvanitakis M, Bories E, Costamagna G, et al. Papillary cannulation and sphincterotomy techniques at ERCP: European Society of Gastrointestinal Endoscopy (ESGE) Clinical Guideline. Endoscopy. 2016;48(7):657-85. Doi: http://doi.org/f9pgj2.

32. Halttunen J, Meisner S, Aabakken L, Arnelo U, Grönroos J, Hauge T, et al. Difficult cannulation as defined by a prospective studyof the Scandinavian Association for Digestive Endoscopy (SADE) in 907 ERCPs. Scand J Gastroenterol. 2014;49(6):752-8. Doi: http://doi.org/f237d9

33. Cennamo V, Fuccio L, Zagari RM, Eusebi LH, Ceroni L, Laterza L, et al. Can a wire-guided cannulation technique increase bile duct cannulation rate and prevent post-ERCP pancreatitis?: A metanalysis of randomized controlled trials. Am J Gastroenterol. 2009;104(9):2343-50. Doi: http://doi.org/dchngd.

34. Shao LM, ChenQY, ChenMY, Cai JT. Canwire-guided cannulation reduce the riskof post-endoscopic retrograde cholangiopan-

creatography pancreatitis? A metanalysis of randomized controlled trials. J Gastroenterol Hepatol. 2009;24(11):1710-5. Doi: http://doi.org/dhx96x.

35. Anderson MA, Fisher L, Jain R, Evans JA, Appalaneni V, Cash BD, et al. ASGE Standards of Practice Committee. Complications of ERCP. Gastrointest Endosc. 2012;75(3):467-73. Doi: http://doi.org/f2hv72.

36. De Weerh A, Seitz U, Zhong Y, Groth S, Omar S, Papageorgiou C, et al. Primary Precutting versus conventional over-the-wire sphincterotomy for bile duct access: A prospective randomized study. Endoscopy. 2006;38(12):1235-40. Doi: http://doi.org/bs3gvz.

37. Mavogiannis C, Liatsos C, Romanos A, Petoumenos C, Nakos A, Karvountzis G. Needle-knife fistulotomy versus needle-knife precut papillotomy for the treatment of common bile duct stones. Gastrointest Endosc 1999;50(3):334-9. Doi: http://doi.org/ftsgrq

38. Seyrig JA, Liguory C, Meduri B, Ink O, Buffet C. Endoscopy in tumors of the Oddi region. [Diagnostic and therapeutic possibilities]. Gastroenterol Clin Biol. 1985;9(2):103-8.

39. Hashiba K, D´Assuncao MA, Armellini S, Hassegawa RT, Cappellanes CA, Moribe D. Endoscopic suprapapillary blunt dissection of the distal common bile duct in cases of difficult cannulation: A pilot series. Endoscopy. 2004;36(4):317-21. Doi: http://doi.org/cntjq3.

40. Huibregtse K, Katon RM, Tygat GNJ. Precut papillotomy via fine-needel sphincterotomy: a safe and effective technique. Gastrointest Endosc. 1986;32(6):403-5. Doi: http://doi.org/b58hq4.

41. Binmoeller KF, Seifert H, Gerke H, Seitz U, Portis M, Soehendra N. Papillary roof incision using the Erlangen-type pre-cut papilotome to achieve selective bile duct cannulation. Gastrointest Endosc. 1996;44(6):689-95. Doi: http://doi.org/fsc2bd.

42. Freeman ML, Overby C, Qi D. Pancreatic stent insertion: consequences of failure and results of a modified technique to maximize success. Gastrointest Endosc. 2004;59(1):8-14. Doi: http://doi.org/b4zdr9.

43. Singh P, Das A, Isenberg G, Wong RC, Sivak MV Jr, Agrawal D, et al. Prophylactic pancreatic stenting for prevention of Post-ERCP pancreatitis: a meta-analysis of controlled trials. Gastrointest Endosc. 2003;57(5):AB89. Doi: http://doi.org/cmh5wp.

44. Freeman ML. Pancreatic stents for prevention of post-endoscopic retro-grade cholangiopancreatography pancreatitis. Clin Gastroenterol Hepatol. 2007;5(11):1354-65. Doi: http://doi.org/b27k4v.

45. Ito K, Fujita N, Noda Y, Kobayashi G, Obana T, Horaguchi J, et al. Can pancreatic duct stenting prevent post-ERCP pancreatitis in patients who undergo pancreatic duct guidewire placement for achieving selective biliary cannulation? A prospective randomized controlled trial. J Gastroenterol. 2010;45(11):1183-91. Doi: http://doi.org/c9d57h.

46. Mazaki T, Masuda H, Takayama T. Prophylactic pancreatic stent placement and post-ERCP pancreatitis: a systematic review and meta-analysis. Endoscopy. 2010;42(10):842-53. Doi: http://doi.org/fp8j8c.

47. Cavallini G, Tittobello A, Frulloni L, Masci E, Mariana A, Di Francesco V. Gabexate for the prevention of pancreatic damage related to endoscopic retrograde cholangiopancreatography. Gabexate in digestive endoscopy: Italian Group. N Engl J Med. 1996;335(13):919-23. Doi: http://doi.org/cpcw6s.

48. Andriulli A, Leandro G, Niro G, Facciorusso D, Conoscitore P, Spirito F, et al. Pharmacologic treatment can prevent pancreatic injury after ERCP: A meta-analysis. Gastrointest. Endosc. 2000;51(1):1-7. Doi: http://doi.org/bks7rw.

49. Andriulli A, Clemente R, Solmi L, Terruzzi V, Suriani R, Sigillito A, et al. Gabexate or somatostatin administration before ERCP in patients at high risk for post-ERCP pancreatitis: A multicenter, placebo-controlled, randomized clinical trial. Gastrointest Endosc. 2002;56(4):488-95. Doi: http://doi.org/cv4bzn.

50. Fujishiro H, Adachi K, Imaoka T, Hashimoto T, Kohge N, Moriyama N, et al. Ulinastatin shows preventive effect on post-endoscopic retrograde cholangiopancreatography pancreatitis in a multicenter prospective randomized study. J Gastroenterol Hepatol. 2006;21(6):1065-69. Doi: http://doi.org/dv8q3p.

51. Zheng M, Chen Y, Yang X, Li J, Zhang Y, Zeng Q. Gabexate in the prophylaxis of post-ERCP pancreatitis: ameta-analysis of randomized controlled trials. BMC Gastroenterol. 2007;7:6. Doi: http://doi.org/bpfc6c.

52. Elmunzer BJ, Waljee AK, Elta GH, Taylor JR, Fehmi SM, Higgins PD. A meta-analysis of rectal NSAIDs in the prevention of post-ERCP pancreatitis. Gut. 2008;57(9):1262-7. Doi: http://doi.org/dn26r7.

53. Dai HF, Wang XW, Zhao K. Role of nonsteroidal anti-inflammatory drugs in the prevention of post-ERCP pancreatitis: ameta-analysis. Hepatobiliary Pancreat Dis Int. 2009;8(1):11-6.

54. Elmuzer BJ, Sheiman JM, Lehman GA, Chak A, Mosler P, Higgins P, et al. A randomized trial of rectal indomethacin to prevent post-ERCP pancreatitis. N Engl J Med. 2012;366(15):1414-22. Doi: http://doi.org/cc7s.

55. . Omata F, Deshpande G, Tokuda Y, Takahashi O, Ohde S, Carr-Locke DL, et al. Meta-analysis: somatostatin or its long-acting analogue, octreotide, for prophylaxis against post-ERCP pancreatitis. J Gastroenterol. 2010;45(8):885-95. Doi: http://doi.org/fkgpsr.

56. Ding J, Jin X, Pan Y, Liu S, Youming L. Glyceryl trinitrate for prevention of post-ERCP pancreatitis and improve the rate of cannulation: a meta-analysis of prospective, randomized, controlled trials. PloS One. 2013;8(10):e75645. Doi: http://doi.org/f5jqp3.

57. Buxbaum J, Yan A, Yeh K, Lane C, Nguyen N, Laine L. Aggressive hydration with lactated ringer's solution reduces pancreatitis after endoscopic retrograde cholangiopancreatography. Clin Gastroenterol Hepatol. 2014;12(2):303-7. Doi: http://doi.org/f2pj3v.

58. Shaygan-Nejad A, Masjedizadeh AR, Ghavidel A, Ghojazadeh M, Khoshbaten M. Aggressive hydration with Lactated Ringer's solution as the prophylactic intervention for postendoscopic retrograde cholangiopancreatography pancreatitis: a randomized controlled double-blind clinical trial. J Res Med Sci. 2015;20(9):838-43. Doi: http://doi.org/cc7t.

59. Andriulli A, Caruso N, Qitadamo M, Forlano R, Leandro G, Spirito F, et al. Antisecretory vs. antiproteasic drugs in the prevention of post-ERCP pancreatitis: the evidence-based medicine derived from a meta-analysis study. JOP. 2003; 4(1);41-48. Disponible en: https://goo.gl/4fNkw1.

60. Szary NM, Al-Kawas FH. Complications of Endoscopic Retrograde Cholangiopancreatography: How to Avoid and Manage Them. Gastroenterol Hepatol (NY). 2013;9(8):496-504. Disponible en: https://goo.gl/vC4qLC.

61. Pasha SF, Acosta R, Chandrasekhara V, Chathadi KV, Eloubeidi MA, Fanelli R, et al. ASGE Standards of Practice Committee. Routine laboratory testing before endoscopic procedures Gastrointest Endosc. 2014;80(1):28-33. Doi: http://doi.org/f2sfd7.

62. Lee M-H, Tsou Y-K, Lin Ch-H, Lee, Ch-S, Liu N-J, Sung K-F, et al. Predictors of re-bleeding after endoscopic hemostasis for delayed post-endoscopic sphincterotomy bleeding. World J Gastroenterol. 2016;22(11):3196-201. Doi: http://doi.org/f8dqm9.

63. Heistinger M, Stockenhub F, Sneider B, Pabinger I, Brenner B, Wagner B, et al. Effect of conjugated estrogens on platelet function and prostacyclin generation in CRF. Kidney Int. 1990;38(6):1181-6. Doi: http://doi.org/bbwsmm.

64. Kaw D, Malhotra D. Platelet dysfunction and end-stage renal disease. Semin Dial. 2006;19(4):317-22. Doi: http://doi.org/b7t7wf.

65. Acosta RD, Abraham NS, Chandrasekhara V, Chathadi KV, Early DS, Eloubeidi MA, et al. ASGE Standards of Practice Committee. The management of antithrombotic agents for patients undergoing GI endoscopy. Gastrointest endosc. 2016;83(1):3-16. Doi: http://doi.org/cc7v.

66. Park DH, Park SH, Kim HJ, Park JH, Lee JY, Choi KH, et al. A novel method of estimating the safe margin and the adequate direction of endoscopic biliary sphincterotomy in choledocholithiasis with complications. Gastrointest Endosc. 2006;64(6):979-83. Doi: http://doi.org/dmdtvs.

67. Tsou Y-K, Lin Ch-H, Liu N-J, Tang JH, Sung KF, Cheng CL, et al. Treating delayed endoscopic sphincterotomy-induced bleeding: Epinephrine injection with or without thermotherapy. World J Gastroenterol. 2009;15(38):4823-8. Doi: http://doi.org/fmp6zr.

68. Shah JN, Marson F, Binmoeller KF. Temporary self-espandable metal stent placement for treatment of post-sphicterotomy bleeding. Gastrointest Endosc. 2010;72(6):1274-8. Doi: http://doi.org/b68vpf.

69. Shah JN, Marson F, Binmoeller KF. Temporary self-expandable metal stent placement for treatment of post-sphincterotomy bleeding. Gastrointest Endosc. 2010;72(6):1274. Doi: http://doi.org/b68vpf.

70. Kumbhari V, Sinha A, Reddy A, Afghani E, Cotsalas D, Patel YA, et al. Algorithm for the management of ERCP-related perforations. Gastrointest Endosc. 2016;83(5):934-43. Doi: http://doi.org/f8nvwv.

71. 71. Wilcox M, Canakis J, Monkemuller K, Bondora A, Geels W. Patterns of bleeding after endoscopic sphincterotomy, the subsequent risk of bleeding, and the role of epinephrine injection. Am J Gastroenterol. 2004;99(2):244-8.

72. Von Delius S, Thies P, Umgelter A, Prinz C, Schmid RM, Huber W. Hemodynamics after endoscopic submucosal injection of epinephrine in patients with nonvariceal upper gastrointestinal bleeding: a matter of concern. Endoscopy. 2006;38(12):1284-8. Doi: http://doi.org/fhd7r9.

73. Tsou Y-K, Lin Ch-H, Liu N-J, Tang JH, Sung KF, Cheng CL, et al. Treating delayed endoscopic sphincterotomy-induced bleeding: Epinephrine injection with or without thermotherapy. World J Gastroenterol. 2009;15(38):4823-8. Doi: http://doi.org/fmp6zr.

74. Liu F, Wang GY, Li ZS. Cap-assisted hemoclip application with forward-viewing endoscope for hemorrhage induced by endoscopic sphincterotomy: a prospective case series study. BMC Gastroenterol. 2015;15:135. Doi: http://doi.org/f7thdw.

75. Saranga Bharathi S, Rao P, Gosh K. Perforations caused by biliary stents. Endoscopy. 2006;38(12):1271-4.

76. Stapfer M, Selby RR, Stain SC, Katkhouda N, Parekh D, Jabbour N, et al. Management of duodenal perforation after endoscopic retrograde cholangiopancreatography and sphincterotomy. Ann Surg. 2000;232(2):191-8.

77. Baron TH, Won Kee Song LM, Zielinski MD, Emura F, Fotoohi M, Kozarek RA. A comprehensive approach to the management of acute endoscopic perforations. Gastrointest Endosc. 2012;76(4):838-59. Doi: http://doi.org/f2hzq6.

78. Lee S M, Cho KB. Value of temporary stents for the management of perivaterian perforation during endoscopic retrograde cholangiopancreatography. World J Clin Cases 2014;2(11):689-97. Doi: http://doi.org/cc7x.

79. Saranga Bharathi R, Rao P, Ghosh K. Iatrogenic duodenal perforations caused by endoscopic biliary stenting and stent migration: an update. Endoscopy. 2006;38(12):1271-4. Doi: http://doi.org/fst6gk.

80. Miller G, Yim D, Macari M, Harris M, Shamamian P. Retroperitoneal perforation of the duodenum from biliary stent erosion. Curr Surg. 2005;62(5):512-5. Doi: http://doi.org/fmzmsj.

81. Sánchez-Tembleque MD, Naranjo Rodríguez A, Ruiz Morales R, Hervás Molina AJ, Calero Ayala B, de Dios Vega JF. Duodenal perforation due to an endoscopic biliary prosthesis. Gastroenterol Hepatol. 2005;28(4):225-7.

82. Akimboye F, Lloyd T, Hobson S, Garcea G. Migration of endoscopic biliary stent and small bowel perforation within an incisional hernia. Surg Laparosc Endosc Percutan Tech. 2006;16(1):39-40. Doi: http://doi.org/dhdd6b.

83. Putcha RV, Burdick JS. Management of iatrogenic perforation. Gastroenterol Clin North Am. 2003;32(4):1289-309. Doi: http://doi.org/cq6cq6.

84. Vezakis A, Fragulidis G, Nastos C, Yiallourou A, Polydorou A, Voros D. Closure of a persistent sphincterotomy related duodenal perforation by placement of a covered self-expandable metallic biliary stent. World J Gastroenterol. 2011;17(40):4539-41. Doi: http://doi.org/dj-3dks.

85. Katsinelos P, Paroutoglou G, Papaziogas B, Beltsis A, Dimiropoulos A, Atmatzidis K. Treatment of a duodenal perforation secondary to an endoscopic sphincterotomy with clips. World J Gastroenterol. 2005;11(39):6232-4. Doi: http://doi.org/cc7z.

86. Paspatis DA, Dumonceau JM, Barthet M, Meisner S, Repici A, Saunders BP, et al. Diagnosis and management of iatrogenic endoscopic perforations: ESGE position statement. Endoscopy. 2014;46(8):693-711. Doi: http://doi.org/f6jpzd.

87. Chahal P, Baron T. Endoscopic palliation of cholangiocarcinoma. Curr Opin Gastroenterol. 2006;22(5):551-60. Doi: http://doi.org/c3fgtw.

88. Harris A, Chong Hen Chan A, Torres-Viera C, Hammett R, Carr-Locke D. Meta-analisis of antibiotic prophylaxis in endoscopic retrograde cholangiopancreatography (ERCP). Endoscopy. 1999;31(9):718-24. Doi: http://doi.org/bnv8zh.

89. Epstein L, Hunter JC, Arwady MA, Tsai V, Stein L, Gribogiannis M, et al. New Delhi metallo-β-lactamase-producing carbapenem-resistant Escherichia coli associated with exposure to duodenoscopes. JAMA. 2014;312(14):1447-55. Doi: http://doi.org/cc72.

90. Muscarella LF. Risk of transmission of carbapenem-resistant Enterobacteriaceae and related “superbugs” during gastrointestinal endoscopy. World J Gastrointest Endosc. 2014;6(10):457-74. Doi: http://doi.org/b9bs.

91. Rutala WA, Weber DJ. Gastrointestinal endoscopes: a need to shift from disinfection to sterilization? JAMA. 2014;312(14):1405-6. Doi: http://doi.org/cc73.

92. Komanduri S, Abu Dayyeh BK, Bhat YM, Chauhan SS, Gottlieb KT, Hwang JH, et al. ASGE Technology Committee. Technologies for monitoring the quality of endoscope reprocessing. Gastrointest Endosc. 2014;80(3):369. Doi: http://doi.org/f2tkb2.

93. Beilenhoff U. ERCP and reprocessing in focus: what can we do to prevent or manage Infection outbreaks? Endoscopy. 2015;47(6):483-5. Doi: http://doi.org/cc74.

94. 94. Naryzhny I, Silas D, Chi K. Impact of ethylene oxide gas sterilization of duodenos-

copes after a carbapenem-resistant Enterobacteriaceae outbreak. Gastrointest Endosc. 2016;84(2):259-62. Doi: http://doi.org/f8x5qx.

95. Ángel R, Bonilla RA, Mejía AF, Rojas CA, Ospina J. Drenaje transpapilar de la vesícula biliar: Informe de dos casos y revisión de la literatura. Rev Col Gastroenterol. 2005;20(3):47-41. Disponible en: https://goo.gl/6FUd4R.

96. Saxena P, Singh VK, Lennon AM, Okolo PI, Kalloo AN, Khashab MA. Endoscopic management of acute cholecystitis after metal stent placement in patients with malignant biliary obstruction: a case series. Gastrointest Endosc. 2013;78(1):175-8. Doi: http://doi.org/f2mx9p.

97. Andriulli A, Loperfido S, Napolitano G, Niro G, Valvano MR, Spirito F, et al. Incidence rates of post-ERCP complications: a systematic survey of prospective studies. Am J Gastroenterol. 2007;102(8):1781-8. Doi: http://doi.org/ckqn5q.

98. Christensen M, Matzen P, Schulze S, Rosenberg J. Complications of ERCP: a prospective study. Gastrointest Endosc. 2004;60(5):721-31. Doi: http://doi.org/c78mw2.

99. Mathew J Jr, Parker C 3rd, Wang J. Pulseless electrical activity arrest due to air embolism during endoscopic retrograde cholangiopancreatography: a case report and review of the literature. BMJ Open Gastroenterol. 2015;2(1):e000046. Doi: http://doi.org/cc75.

100. Donepudi S, Chavalitdhamrong D, Pu L. Air embolism complicating gastrointestinal endoscopy: a systematic review. World J Gastrointest Endosc. 2013;5(8):359-65. Doi: http://doi.org/cc76.

101. Wills-Sanin B, Cárdenas YR, Polanco L, Rivero O, Suárez S, Buitrago AF. Air embolism after endoscopic retrograde cholangiopancreatography in a patient with Budd Chiari syndrome. Case Rep Crit Care. 2014;2014:205081. Doi: http://doi.org/cc77.

Disfunción del esfínter de Oddi

Jaime Solano Mariño

Introducción

La disfunción del esfínter de Oddi (DEO) constituye un reto para el abordaje desde ambos puntos de vista: diagnóstico y terapéutico. Hasta un 10-20 % de los pacientes postcolecistectomía continúa con dolor tipo cólico biliar recurrente y, de estos, hasta al 10 % se le puede demostrar una DEO meses o años más tarde **(1).**

El presente capítulo se orientará prioritariamente al enfoque diagnóstico y terapéutico de la DEO y de la estenosis de la papila de Vater.

Definiciones

La gran variedad de síntomas y signos que persisten después de una colecistectomía ha sido denominada con el término de "síndrome postcolescistectomía", que abarca múltiples alteraciones conocidas indistintamente con los nombres de *disquinesia biliar, papilitis, estenosis de la ampolla, estenosis papilar* o DEO propiamente dicha, que incluye tanto la fibrosis del esfínter como el espasmo del músculo esfinteriano.

Basados en los mecanismos patogénicos, han sido propuestos dos tipos de DEO, a saber: la estenosis del esfínter de Oddi y la disquinesia del esfínter de Oddi. La estenosis del esfínter de Oddi es una anormalidad estructural, en la que existe un estrechamiento parcial o total del esfínter, debido a inflamación crónica y fibrosis; esta puede ser causada por pancreatitis, migración de un cálculo a través de la papila, trauma intraoperatorio por manipulación durante una exploración de vías biliares (EVB), o por cualquier condición inflamatoria no específica. Por su parte, la disquinesia del esfínter de Oddi es un bloqueo funcional intermitente producido por espasmo, hipertrofia o denervación del esfínter, cuyo resultado final es crear una zona de alta presion. Esta condición refleja un trastorno de la motilidad del esfínter, similar a los trastornos de motilidad en otras partes del tracto gastrointestinal. Con frecuencia resulta difícil distinguir un paciente con disquinesia del esfínter de Oddi de otros con estenosis, razón por la cual se ha utilizado el término de DEO para incluir ambos grupos de pacientes.

Se ha desarrollado un sistema de clasificación clínica: la clasificación de Milwaukee, para ayudar al diagnóstico diferencial de pacientes con esta doble etiología sobrepuesta y también para precisar la utilización adecuada de la manometría del esfínter de Oddi. Esta clasificación está basada en la historia clínica, los resultados de laboratorio y los hallazgos colangiográficos durante la CPRE.

Clasificación de Milwaukee para DEO

Parámetros:

A. Elevación de transaminasas hepáticas > 2x normal
B. Conducto biliar dilatado mayor a 12 mm por ecografía
C. Retardo del drenaje del medio de contras- te mayor a 45 minutos durante cpre

Clasificación de Milwaukee

Tipo I: Dolor biliar recurrente, más A, B y C
Tipo II: Dolor biliar recurrente y al menos uno de A, B o C
Tipo III: Dolor biliar recurrente solamente **(2)**

Fisiopatología

Se ha propuesto que la causa del dolor en la DEO se debe al impedimento del paso del flujo biliar y pancreático al duodeno, lo que resulta en hipertensión intraductal. Por otro lado, también se ha dicho que existen contracciones espásticas e hipersensibilidad de la papila, la llamada "hiperalgesia visceral", responsable del dolor abdominal, visto en muchos pacientes con DEO tipo III. Claramente, los cambios morfológicos del esfínter, como edema, inflamación, hipertrofia y fibrosis, son evidentes en la mayoría de pacientes con estenosis papilar, tipo I. Además, es entendible, aunque especulativo, que las alteraciones funcionales, tanto nerviosas como musculares son las responsables de la dismotilidad vista en los pacientes con deo tipo III, con frecuencia acompañada de factores psicológicos adicionales, que parecen ser prevalentes en esta clase de pacientes.

Ponchon et al. **(3)** realizaron biopsias en 69 pacientes sospechosos de tener DEO y encontraron que la papila de Vater era microscópicamente normal en 30 pacientes; observaron el orificio papilar con signos inflamatorios en 21 pacientes, y advirtieron prominencia del infundíbulo en 18 pacientes. Se tomaron de 3 a 10 muestras para biopsias de la región intraampular, con los siguientes resultados: 36 fueron biopsias normales, 27 mostraron cambios inflamatorios, tres tuvieron franca fibrosis y tres fueron positivos para adenocarcinoma ampular.

Cuadro clínico

Los pacientes postcolecistectomía, con dolor re-currente en epigastrio o en el hipocondrio derecho, requieren una evaluación cuidadosa y sistemática. El dolor generalmente es continuo, con episodios de exacerbación, típicamente con irradiación al dorso o a la espalda, en ocasiones acompañado de náusea y vómito; a veces, puede presentarse varios años después de la colecistectomía y con características muy similares al dolor que llevó a la colecistectomía, o algunas veces puede persistir aún después de la colecistectomía. Después de la evaluación inicial, los pacientes deben categorizarse de acuerdo con la clasificación de Milwaukee.

Diagnóstico

Los exámenes paraclínicos iniciales deben incluir una ecografía abdominal y unas pruebas de la función hepática. Se debe realizar una endoscopia de vías digestivas altas para descartar alguna patología gastroduodenal. La tac abdominal y la ecografía endoscópica son los exámenes de elección para investigar anormalidades morfológicas del páncreas y, específicamente, del confluente biliopancreático.

Desde el aspecto funcional, se cuenta con las siguientes pruebas diagnósticas con sus limitaciones, ventajas y desventajas.

Prueba de estimulación con morfina y prostigmine (test de Nardi)

Esta prueba se realiza administrando 10 mg de morfina subcutánea y 1 mg de prostigmine (neostigmine), para provocar simultáneamente espasmo del esfínter de Oddi y estimulación de la secreción pancreática. La reproducción del dolor y la elevación de las enzimas pancreáticas y hepáticas hasta cuatro veces indican un resultado positivo **(2)**. Su realización es fácil, pero su sensibilidad y especificidad son bajas, manteniendo poca correlación con los resultados postesfinterotomía.

Gamagrafía hepatobiliar

La gamagrafía hepatobiliar es un método que proporciona información cuantitativa y cualitativa sobre el tiempo de captación hepática y vaciamiento del radioisótopo al intestino. Un tiempo de llega-

da del isótopo al duodeno mayor a 20 minutos o un tiempo de tránsito desde el hilio hasta el duodeno mayor a 10 minutos son los parámetros más aceptados como positivos **(4,5)**. Esta prueba tiene la desventaja de no diferenciar claramente la colestasis intrahepática de las alteraciones extrahepáticas de la vía biliar, y no tiene utilidad alguna en la evaluación del componente pancreático del esfínter de Oddi **(6,7,8)**. Recientes técnicas están utilizando la cintigrafía en combinación con colecistoquinina, mejorando la sensibilidad y la especificidad del método; sin embargo, los resultados muestran pobre correlación con los hallazgos manométricos en los pacientes con sospecha de DEO **(4).**

Manometría del esfínter de Oddi

La mayoría de los pacientes con DEO son sometidos a CPRE, buscando cálculos retenidos o estrecheces de los conductos biliares y, aunque la dilatación de los conductos o el retardo en el vaciamiento del medio de contraste debe hacer sospechar el diagnóstico de DEO, la confirmación definitiva requiere la realización de la manometría del esfínter de Oddi, especialmente en los tipos II y III de la clasificación de Milwaukee.

La manometría del esfínter de Oddi, aunque difícil de realizar, actualmente es considerada el "gold standard" para la evaluación funcional del esfínter de Oddi. La técnica e interpretación de la manometría del esfínter de Oddi ha sido razonablemente estandarizada, con valores generalmente reproducibles. En ocasiones, puede resultar un procedimiento azaroso, principalmente por el riesgo de pancreatitis, que puede ocurrir hasta en un 30 % de los pacientes **(9)**. Aunque se ha estudiado una gran variedad de índices, la presión basal del esfínter es el parámetro más importante para evaluar la disfunción del esfínter; una cifra por encima de 35 mm Hg se considera una manometría anormal **(10).**

La manometría del esfínter pancreático, a pesar del alto riesgo de pancreatitis, puede ser necesaria en pacientes con pancreatitis idiopática recurrente o con pancreatitis crónica, que no presentan alivio aún después de esfinterotomía del conducto biliar, porque una esfinterotomía biliar habitual, al seccionar la porción común del esfínter, solamente reduce parcialmente la presión en el conducto pancreático, sin abolir específicamente la zona de presión del esfínter pancreático **(11,12)**. En consecuencia, algunos estudios sugieren un beneficio significativo derivado de la ablación de la zona de presión del esfínter pancreático, bien sea mediante esfinterotomía pancreática o bien mediante dilatación con balón **(13,14)**, procedimiento siempre protegido mediante la inserción de un stent de 5 o 7 French. El alto riesgo de pancreatitis en gran parte es debido a la inyección directa de líquido a mayor presión en el conducto pancreático, lo que también puede reducirse usando catéteres especiales de aspiración **(9)**. Merece especial advertencia que el intervencionismo sobre el esfínter pancreático exige estar familiarizado y tener experiencia en CPRE, preferiblemente habiendo documentado previamente por métodos no invasivos la dilatación ductal, la hiperpresión o indicación precisa, pues el principal factor de riesgo de complicaciones en CPRE, es la no indicación del procedimiento.

Tratamiento

En general, hay acuerdo en recomendar la esfinterotomía endoscópica para los pacientes con DEO tipo I, así como también para los pacientes tipo II y III con manometría anormal, específicamente en quienes se documentan presiones altas **(10,15,16)**. Los pacientes con manometrías normales pueden ser tratados con dosis bajas de antidepresivos, en la misma forma como se trata el dolor en otros trastornos funcionales del tracto gastrointestinal **(17).**

La expectativa de aliviar el dolor con la esfinterotomía endoscópica es del 90-95 % en los pacientes tipo I. Para los pacientes tipo II con hallazgos manométricos anormales es del 85 %, y de sólo el 35 % en pacientes con presión normal del esfínter. Para los pacientes tipo III la expectativa de alivio del dolor es del 55-60 % con hiperpresión del esfínter, y menos del 20 % cuando la presión es normal **(10)**.

En la práctica clínica y acorde con los anteriores resultados, la manometría del esfínter de Oddi no es necesaria para indicar la esfinterotomía endoscópica en los pacientes tipo I **(10,15,18)**.

Los pacientes sometidos a esfinterotomía endoscópica por estenosis de la papila tienen cinco veces más probabilidades de desarrollar reestenosis papilar que aquellos a quienes se les practicó esfinterotomía para extracción de cálculos **(19)**. Por tanto, la incisión papilar desde la esfinterotomía inicial debe ser lo más amplia posible, para disminuir el riesgo de reestenosis por fibrosis cicatricial **(19,20)**.

Conclusiones

La DEO es una entidad poco común, que se convierte en un reto tanto desde el punto de vista diagnóstico como terapéutico. La esfinterotomía endoscópica es el tratamiento de elección, por ser la modalidad terapéutica más efectiva y segura para los pacientes con DEO tipo I, es decir, con estenosis papilar, en quienes no es necesaria la manometría del esfínter.

La alta frecuencia de fracaso, tanto del tratamiento endoscópico como quirúrgico, refleja las dificultades para llegar a un diagnóstico preciso, que permita seleccionar la terapia apropiada en los pacientes con DEO tipo II y tipo III, en quienes cualquier procedimiento intervencionista sobre el esfínter debe ser analizado con alta precaución, después de una minuciosa investigación y de discutir con el paciente los riesgos y beneficios involucrados en la decisión.

Referencias

1. Sugawa Ch, Higuchi D. An T, Lucas CE, Tokioka S. Sphincter of Oddi dysfunction: role of sphincterotomy. Digestive Endoscopy. 2001;13(4):182-6. Doi: http://doi.org/dnbpp6.

2. Eduardo Guimaraes Hourneaux de Moura, Spen- cer Ch. Disfunción del Esfínter de Oddi. In: Sakai P, Ishioka Sh, Maluf F. Tratado de Endoscopia Digestiva Diagnóstica e Terapéutica, Vol. 3, Vias Biliares e Páncreas. Sao Paulo: Atheneu; 2005:59-67.

3. Ponchon T. Aucia N, Mitchell R, Chavaillon A, Bory R, Hedelius F. Biopsies of the ampullary region in patients suspected to have sphincter of Oddi dysfunction. Gastrointest Endosc. 1995;42(4):296-300.

4. Craig AG, Peter D, Saccone GTP, Ziesing P, Wycherley A, Toouli J. Scintigraphy versus manometry in patients with suspected biliary sphincter of Oddi dysfunction. Gut. 2003;52(3):352-7. Doi: http://doi.org/bzv5rn.

5. Sostre S. Callón AN, Spiegler EJ, Camargo EE, Wagner HN Jr. A noninvasive test of sphincter of Oddi dysfunction in postcholedocholecystectomy bile flow: the scintigrafic score. J Nucl Med. 1992;33(6):1216-22.

6. Coelho JC, Wiederkehr JC. Motility of Oddi's sphincter: recent developments and clinical applications. Am J Surg. 1996;172(1):48-51,. Doi: http://doi.org/frskw3.

7. Lisbona R. The scintigraphic evaluation of sphincter of Oddi dysfunction. J Nucl Med. 1992;33(6):1223-4. Disponible en: https://goo.gl/PKDiX2.

8. Persson B, Axelsson B, Jacobsson H. Cholescintigraphy in the diagnosis and assessrnent of benign papillary stenosis. Eur J Nucl Med. 1993;20(9):770-5. Doi: http://doi.org/d4794v.

9. Sherman S, Hawes RH, Troiano FP, Lehman GA. Pancreatitis following bile duct sphincter of Oddi manometry: Utility of the aspirating catheter. Gastrointest Endosc. 1992;38(3):347-50. Doi: http://doi.org/bxdws4.

10. Lehman GA, Sherman S. Sphincter of Oddi dysfunction. In: Yamada T, AIpers DH, Laine L, Owyang C, Powell D, eds. Textbook of Gastroenterology, 3rd ed. Philadelphia: Lippincott, Williams and Wilkins. 1999:2343-554.

11. Lebovics E, Heier SK, Rosenthal WS. Chronic pancreatitis and the sphincter of Oddi: Which is the numerator and which the denominator? Am J Gastroenterol. 1988;83(8):854-6.

12. Toouli J, Roberts-Thomson IC, Dent J, Lee J. Sphincter of Oddi motility disorders in patients with idiopathic recurrent pancreatitis. Br J Surg. 1985;72(11):859-63. Doi: http://doi.org/bfp5px.

13. Guelrud M, Siegel JH. Hypertensive pancreatic duct sphincter as a cause of pancreatitis. Successful treat- ment with hydrostatic balloon dilatation. Dig Dis Sci. 1984;29(3):225-31. Doi: http://doi.org/fsqpjt.

14. Venu RP, Geenen JR, Hogan W, Stone J, Johnson K, Soergel K. Idiopathic recurrent pancreatitis. An approach to diagnosis and treatment. Dig Dis Sci. 1989;34(1):56-60. Doi: http://doi.org/bpcsb6.

15. Botoman VA, Kozarek RA, Novell LA, Patterson DJ, Ball TJ, Wechter DG, et al. Longterm outcome after endoscopic sphincterotomy in patients with biliary colic and suspected sphincter of Oddi dysfunction. Gastrointest Endosc. 1994;40(2 Pt 1):165-70.

16. Geenen JE, Hogan WJ, Dodds WJ, Toouli J, Venu RP. The efficacy of endoscopic sphincterotomy after cholecys-tectomy in patients with sphincter-of-Oddi dysfunction. N Engl J Med. 1989;320(2):82-7. Doi: http://doi.org/b5pdtv.

17. Desautels SG, Slivka A, Hutson WR, Chun A, Mitrani C, DiLorenzo C, et al. Postcholecystectomy pain syndrome. Pathophysiology of abdominal pain in sphincter of Oddi type III. Gastroenterol. 1999;116(4):900-5. Doi: http://doi.org/c8g2b4.

18. Sugawa C, Park DH, Lucas CE, Higuchi D, Ukawa K. Endoscopic sphincterotomy for stenosis of the sphincter of Oddi. Surg Endosc. 2001;15(9):1004-7. Doi: http://doi.org/b8bs94.

19. Seifert E. Long-term follow-up after endoscopic sphincterotomy EST. Endoscopy. 1988;20(Suppl. 1):232-5. Doi: http://doi.org/b9j3kd.

20. Siegel JH. Techniques: Biliary and pancreatic en- doscopic sphincterotomy standard, wire guided, precut, needle knife. In: Siegel JH, ed. Endoscopic Retrograde Cholangiopancreatography. New York: Raven Press. 1992:177-226.

CPRE
Colangiopancreatografía retrógrada endoscópica
Terapéutica

CAPÍTULO 9

Dr. Gustavo Adolfo Reyes Medina
Coeditor

Dr. Raúl Antonio Cañadas
Coeditor

CPRE terapéutica

Iván Unigarro Bravo
Jesús Arbey Hoyos Palacios
Andrés Felipe Mejía Prado

Introducción

Actualmente, con la consolidación de técnicas de imagen como la colangiopancreatorresonancia magnética y el ultrasonido endoscópico (USE) pancreatobiliar, el término colangiopancreatografía retrógrada endoscópica terapéutica (CPRE) implica por sí mismo un procedimiento terapéutico. Este concepto es afortunado, dado que ubica a la CPRE en el rol que siempre le ha correspondido, minimizando el potencial de complicaciones cuando se realiza apoyado en diagnósticos hechos por las técnicas mencionadas. Esto quiere decir que la excelencia en CPRE tiene ahora una curva de aprendizaje más prolongada y debe circunscribirse a centros con la tecnología y el personal con proficiencia adecuadas **(1,2)**.

El beneficio en el manejo mínimamente invasivo de desórdenes biliares y pancreáticos es un desafío, por el más alto potencial de complicaciones que tiene con respecto a cualquier otra técnica endoscópica.

Indicaciones

Como concepto general, es aceptado que la CPRE debe ser realizada con claras indicaciones por endoscopistas entrenados, obedeciendo a normas establecidas. A continuación, se enumera el consenso con respecto a las indicaciones, implementadas en el 2002 por el Instituto Nacional de Salud de Estados Unidos (NIH, por su sigla en inglés) **(3)**:

1. La CPRE, la colangiopancreato-RMN y el USE tienen sensibilidad y especificidad comparables en el diagnóstico de coledocolitiasis.
2. La CPRE y esfinterotomía para remoción de cálculos es una modalidad terapéutica de valor en coledocolitiasis con ictericia, colédoco dilatado, pancreatitis aguda o colangitis.
3. En pacientes con cáncer biliar o pancreático, la principal ventaja de la CPRE es la paliación de la obstrucción biliar, cuando la cirugía no es la elección.
4. La CPRE permite la toma de biopsias en pacientes con cáncer biliar o pancreático, en instancias no quirúrgicas, aunque estas no siempre son diagnósticas.
5. La CPRE permite diagnosticar el cáncer ampular.
6. La intervención temprana en pacientes con pancreatitis biliar severa reduce la morbilidad y la mortalidad.
7. La CPRE es apropiada en pacientes seleccionados con pancreatitis recurrente o seudoquiste pancreático.
8. La CPRE y esfinterotomía está indicada en pacientes con disfunción de esfínter de Oddi tipo I.
9. La CPRE debe evitarse ante baja probabilidad de estenosis o cálculos biliares, especialmente en mujeres con dolor recurrente, bilirrubina

normal y sin ningún otro signo objetivo de enfermedad biliar.

A las anteriores, se suman las recomendaciones hechas en 2005 por la Sociedad Americana de Endoscopia Gastrointestinal (ASGE, por su sigla en inglés) **(4)**:

1. La CPRE es terapia de primera línea en el manejo de fístulas y estenosis biliares postquirúrgicas.
2. Permite la identificación de la causa y, en algunos casos, tratamiento en pacientes con pancreatitis recurrente.
3. Es tratamiento de estenosis sintomáticas en pacientes con pancreatitis crónica.
4. Sirve como paliación de obstrucción biliar maligna.
5. Sirve como diagnóstico y tratamiento de cálculos en el conducto pancreático.
6. La disrupción del conducto pancreático puede ser tratada de manera efectiva mediante la inserción de stent por vía transpapilar.
7. La CPRE es de alta efectividad en el drenaje de seudoquistes pancreáticos.
8. Mediante CPRE, se puede realizar ultrasonido intraductal y pancreatoscopia para diagnóstico de neoplasias malignas.

Esfinterotomía

Descrita inicialmente en 1974, independientemente por Classen y Demling en Alemania **(5)** y en Kioto por Kawai **(6)**, la esfinterotomía era el resultado lógico de la intervención quirúrgica directa de la papila de Váter. Con el desarrollo de los nuevos endoscopios y especialmente duodenoscopios de visión lateral, se inicia la nueva era de la endoscopia biliar terapéutica, donde la papilotomía o esfinterotomía de la papila mayor del duodeno es el paso crucial.

Cualquiera de las técnicas hasta ahora descritas y usadas permiten un único objetivo: el acceso amplio, fácil y directo a la vía biliar o conducto pancreático, permitiendo realizar las intervenciones terapéuticas. La meta final es seccionar las fibras del esfínter, ya sea total o parcialmente y, así, permitir el paso de los accesorios y catéteres.

Indicaciones de la esfinterotomía

La indicación de la esfinterotomía es permitir el acceso a los conductos, con propósito diagnóstico o como primer paso en la colangiografía de carácter terapéutico. Esta puede ser biliar o pancreática, selectiva o para ambos conductos, y tanto de la papila mayor como menor.

En los casos de papilas de difícil acceso, se justifica plenamente su utilización, especialmente la llamada técnica de precorte. Las principales indicaciones son:

- Coledocolitiasis.
- Pancreatitis aguda de origen biliar.
- Fístula biliar: postcolecistectomía, postrans-plante.
- Colocación de prótesis biliares o pancreáticas: estenosis benignas, malignas, postrasplantes, fístulas.
- Acceso a papila difícil: Bilroth-II, papila peridiverticular.
- Síndrome del sifón (“Sump”).
- Estenosis papilar.

La esfinterotomía es requisito esencial para la extracción de cálculos, aunque no es la única técnica disponible, pues actualmente la dilatación del esfínter con balón es una alternativa. Existen dos técnicas esenciales y variaciones sobre ellas, dependiendo de los esfinterótomos usados y la región anatómica sobre la que se incide.

Esfinterótomos

Se utilizan con mayor frecuencia los esfinterótomos de arco, bisturí (aguja) y tipo Billroth II. También tienen variaciones de calibre y longitud, y su uso se basa en la experiencia individual y la seguridad que el endoscopista pueda brindar con

su técnica. Sin embargo, hay principios generales que se deben seguir con el propósito de disminuir los riesgos de complicaciones y aumentar la efectividad del procedimiento. La cantidad de energía térmica debe ser la menor posible al realizar la esfinterotomía. La energía necesaria para el corte es mayor que la generada para coagulación, pero el calor debido a la resistencia es menor; por eso, es la preferida por muchos endoscopistas para realizar la esfinterotomía con menor riesgo de pancreatitis. Por otra parte, la probabilidad de sección de algún vaso en los pliegues transversales es alta y la hemorragia posprocedimiento es más frecuente.

El corte se logra con contacto limitado del alambre del esfinterótomo con el tejido; si bien una mayor exposición transmite mayor cantidad de energía, no es posible controlar su efecto (mayor voltaje con mayor resistencia) y aumenta el riesgo de perforación. Por eso, se prefiere la utilización de 'salvas' de corte puro en etapas, más que un solo corte.

En el caso del bisturí, se aplica el mismo principio de exposición mínima necesaria para una transmisión efectiva de la energía de corte. La tensión de alambre debe ser la mínima posible, ya que a mayor tensión el arco de transmisión de energía es mayor y aumenta también el riesgo de perforación (mayor voltaje).

Los tipos de esfinterótomos varían también dentro de cada tipo en la longitud del alambre (10-40 mm), calibre (3-7 Fr), tipo de alambre (monofilamento, trenzado), punta (3-30 mm), número de canales y accesorios acompañantes (balón, guía). Su uso depende más de la experiencia y preferencia individual que de principios únicos y absolutos, exceptuando el alambre monofilamento que ha mostrado mayor efectividad con menor transmisión de energía térmica.

Principios anatómicos

El esfínter de Oddi es una estructura minúscula, pero compleja, que ocupa la porción terminal de los conductos pancreático y biliar para regular el paso de las secreciones al duodeno. Desde el punto de vista que aquí compete, se trata de un mecanismo limitante para el acceso a las vías biliopancreáticas y, por supuesto, para la instrumentación.

Endoscópicamente, se debe comprender una anatomía de superficie que conduce a la realización parcial o completa de la sección del esfínter (de ahí el término "esfinterotomía"), a través de la referencia clara de la papila de Váter (de ahí el término "papilotomía"). Las variaciones anatómicas son pocas: más distal, más proximal, diverticular, etc. Las particularidades de la papila son las que hacen de ella un órgano único en cada paciente: longitud, anchura, ubicación del poro y, sobre todo, los pliegues, caprichosos en la mayoría de los casos. Es ahí donde la referencia fundamental de la esfinterotomía se hace importante: la porción intramural del conducto biliar. Ese es el límite proximal del corte. Más allá de ese punto, ya se trata de una perforación al espacio retroperitoneal.

Otro factor es la ubicación y dirección del corte. Se utiliza la orientación de la dirección entre las 11 y la 1 horas, según las manecillas del reloj. Esto se aplica en las ubicaciones convencionales de la papila en relación con el endoscopio y coincide con la referencia de la terminación del esfínter intraluminal ya descrito, y que es el centro del abultamiento papilar intraluminal, que sirve como guía en papilas excéntricas, elongadas o con duodenos deformados.

Técnica

Se realizan dos tipos fundamentales de esfinterotomía que son a través del poro papilar y el infundibular o fistulotomía. También se pueden clasificar como convencional y precorte, y este a su vez se subdivide en fistulotomía y ascendente, a partir del orificio. Incluye también la realizada sobre una prótesis. La técnica más utilizada es la canulación con esfinterótomo de arco y el corte a partir de la tensión del alambre, desde el interior del orificio hacia la mucosa duodenal y en dirección cefálica. Puede realizarse con la asistencia de una canulación profunda con una guía, lo que le da mayor estabilidad y seguridad, no "perdiendo" la canulación. Estas guías deben ser recubiertas o preferiblemente las más actuales de materiales aislantes de la corriente eléctrica.

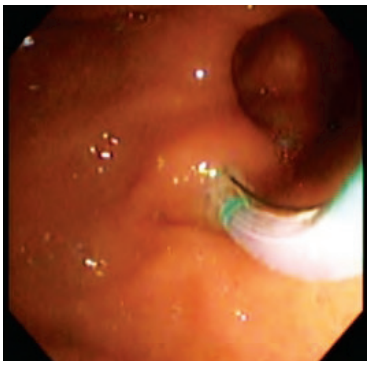

Figura 1. Papila paradiverticular.

Figura 2. Cálculo enclavado en papila.

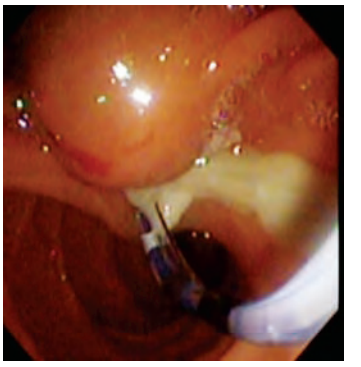

Figura 3. Colangitis supurativa.

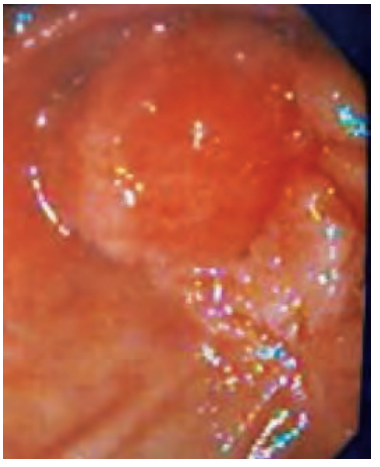

Figura 4. Adenoma.

Figura 5. Colédocolitiasis.

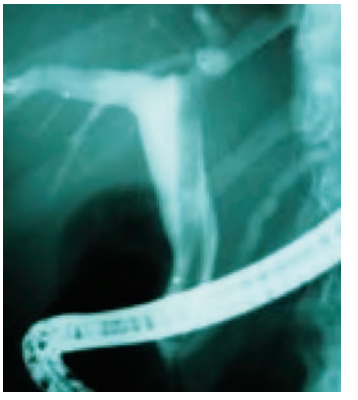

Figura 6. Ascaris en la vía biliar.

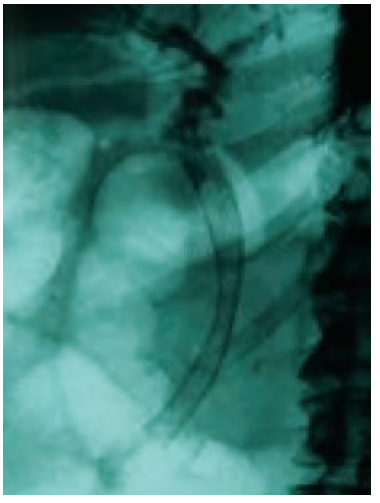

Figura 7. Prótesis autoexpandible en cáncer de páncreas.

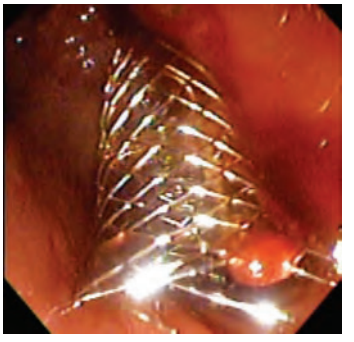

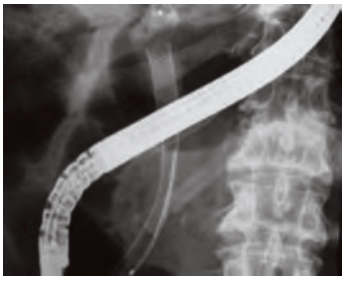

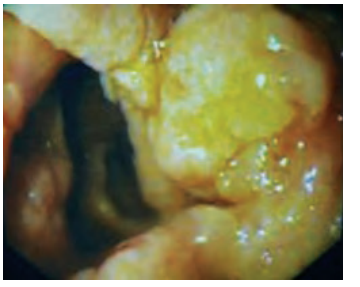

Figura 8. Carcinoma.

Figura 9. Signo del "doble conducto dilatado".

Figura 10. Cáncer de vías biliares.

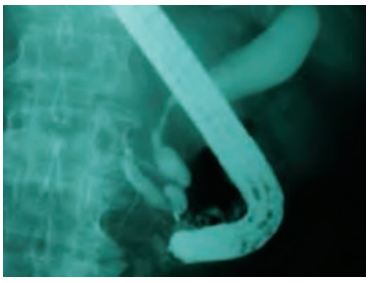

Figura 11. Carcinoma de páncreas.

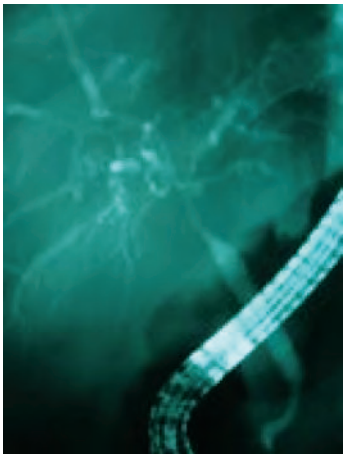

Figura 12. Tumor de Klatskin.

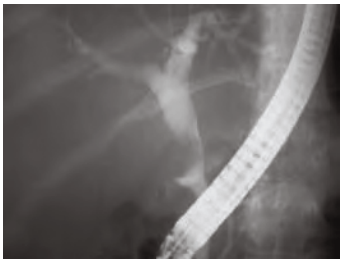

Figura 13. Síndrome de Mirizzi.

Figura 14. Stent en estenosis maligna.

Figura 15. Tratamiento de estenosis benignas múltiples prótesis.

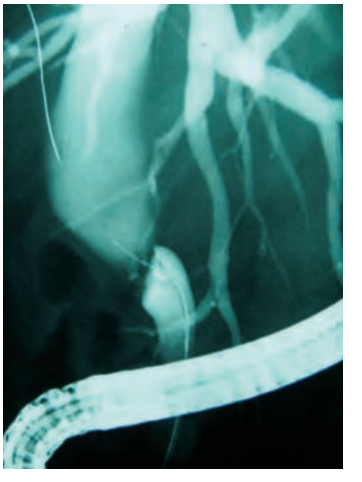

Figura 16. Estenosis posquirúrgica.

Una vez canulado el orificio papilar, se verifica su posición dentro de la vía biliar, ya sea radiológicamente, con medio de contraste, guía o por aspiración de material biliar **(7)**. Se retrocede el esfinterótomo y se expone entre la mitad y dos tercios del alambre de corte en la luz duodenal, siempre bajo visión directa. Luego, se tensiona el alambre lo mínimo necesario y se inicia el corte, preferiblemente puro **(8,9)**, con el simple contacto. No es la presión la que realiza el corte sino la transmisión de energía eléctrica. El corte se extiende lo necesario para la intervención. El principio básico de la colangiografía terapéutica es una adecuada esfinterotomía. Esa extensión necesaria está marcada por la terminación del esfínter intraluminal. En ese punto es posible observar directamente el conducto biliar y el drenaje es libre. En ese momento la entrada de los accesorios y del esfinterótomo curvado debe ser fácil.

Algunas veces la determinación del punto de corte máximo es incierta y la esfinterotomía parece pequeña para los cálculos a extraer; en esa situación, es prudente practicar una "calibración" de la esfinterotomía con balón. La maniobra permite verificar el diámetro del orificio de trabajo y, al mismo tiempo, tiende a exponer un mayor segmento de esfínter intraluminal y así extender la papilotomía un poco más **(10)**.

Esfinterotomía de precorte

La esfinterotomía de precorte incluye varias técnicas que permiten el acceso a la vía biliar o pancreática, valiéndose de un corte parcial de la papila, y es utilizado generalmente en situaciones de dificultad moderada a severa para la canulación.

Se utilizan diversos tipos de esfinterótomos, dependiendo del tipo de acceso y de la experiencia del operador. Los principales son esfinterótomos son de arco sin punta, convencional de arco, arco de empujar ("shark", push) y aguja (bisturí) **(11).**

La técnica varía desde la esfinterotomía parcial con esfinterótomo de arco, donde se incide el poro aproximadamente 5 mm, ampliando a su diámetro y permitiendo el ingreso a la porción biliar del orificio, desde la canulación parcial del conducto pancreático llamada también "transpancreática". Por ese motivo, se realiza variando la técnica con cortes de 1 mm, cada uno de ellos a la izquierda del anterior, para evitar de esta forma realizar la esfinterotomía pancreática **(12)**. Una vez logrado el acceso biliar, se determina su continuación de acuerdo con los hallazgos. Este mismo procedimiento se realiza con el esfinterótomo sin punta y con el de "empujar", con el mismo propósito de ampliar el orificio papilar.

Con el bisturí o esfinterótomo de aguja se pueden utilizar dos caminos: ascendente, a partir del poro, o la fistulotomía o infundibulotomía, donde el ingreso se hace a través del "techo" papilar **(13-16)**. El primer caso se realiza bajo visión directa de la mucosa del conducto, y se continúa siguiendo el eje del conducto hasta exponerlo en forma adecuada para su canulación. El segundo se realiza con el mismo bisturí, pero sin seguir el camino de la mucosa del conducto, sino del eje de dicho conducto. Obviamente, requiere experiencia del endoscopista, pues se debe trazar una línea imaginaria (o marcarla con el electrobisturí), en la que, se supone, debe subyacer el conducto a canular. En el caso del conducto biliar es más frecuente encontrarlo trazando una línea entre el orifico y el punto medio de la terminación del abultamiento papilar del duodeno; se inicia la incisión en la porción más prominente, seccionando verticalmente la mucosa y, justo debajo de ella, se expone el conducto. A partir de ese momento, se puede perforar el conducto o disecarlo para una mayor exposición y luego incidirlo.

También se puede realizar una novedosa técnica de acceso por punción suprapapilar, evitando así la necesidad de utilizar energía para el corte y las complicaciones como hemorragia y pancreatitis **(17)**.

Complicaciones de la esfinterotomía

La esfinterotomía endoscópica de la papila de Váter da cuenta de buena parte de las complicaciones de la colangiografía retrógrada, como la pancreatitis y la hemorragia, además de las propias

de la colangiografía **(18)**. Como factor único asociado al procedimiento, la papilotomía y, específicamente, la esfinterotomía de precorte son causa de la mayor parte de las complicaciones **(15)**. Se suma a esto la experiencia del endoscopista y su entrenamiento como factores inherentes al operador **(19-22)**.

Consideraciones específicas en CPRE

Coledocolitiasis

La realización de CPRE y esfinterotomía constituye el tratamiento de primera línea para la coledocolitiasis, con éxito mayor del 90 %, mediante el uso de técnicas convencionales **(23).** Otras técnicas más avanzadas para cálculos de la vía biliar de difícil extracción incluyen litotricia mecánica, electrohidráulica, láser y de ondas de choque extracorpóreo, que aumentan el éxito a cerca del 100 %.

Las técnicas patrón en el tratamiento endoscópico de coledocolitiasis incluyen CPRE más esfinterotomía, combinadas con extracción con balón o canastilla **(24)**. La dilatación endoscópica con balón de la papila es una alternativa a la esfinterotomía, cuyo propósito original fue preservar la función del esfínter de Oddi en pacientes jóvenes y en pacientes con riesgo elevado de sangrado en condiciones como cirrosis, coagulopatía o alteraciones anatómicas. Sin embargo, la esfinterotomía permanece como la técnica preferida, que proporciona la más alta tasa de éxitos y la menor posibilidad de pancreatitis inducida por el procedimiento. Muchos esfinterótomos incluyen una guía hidrofílica que garantiza mayor seguridad en la canulación.

La inserción de stents biliares en la coledocolitiasis es una medida temporal efectiva en casos de cálculos de la vía biliar que no pueden ser extraídos por las técnicas convencionales. Ellos proporcionan drenaje inmediato y, en ocasiones, llevan a la resolución o fragmentación del cálculo, lo que permite una posterior extracción endoscópica **(25)**.

Manejo endoscópico de cálculo difícil

Se denomina "cálculo difícil" a aquel que, por su tamaño en relación con la vía biliar distal, no es posible extraer a través del método convencional de esfinterotomía y exploración con balón o canastilla. En general, se acepta que un cálculo igual o mayor a 12 mm es de difícil manejo y requiere de otras técnicas para su extracción, como dilatación papilar con balón (ya mencionada), litotricia mecánica, litotricia con ondas de choque extracorpórea, litotricia electrohidráulica y litotricia con láser; estas dos últimas técnicas requieren la visualización directa del cálculo (colangioscopia, pancreatoscopia).

Dilatación papilar con balón neumático

Este método ha sido evaluado en numerosos estudios, cuestionando su seguridad en algunos de ellos (riesgo de pancreatitis), con resultados contradictorios. Su mayor beneficio se ha observado cuando se combina con la esfinterotomía para la extracción de cálculos y evitar la necesidad de litotricia mecánica **(26-29).**

Esta alternativa, descrita inicialmente para situaciones en las que era imposible practicar la esfinterotomía por trastornos de coagulación u otras contraindicaciones, se ha popularizado especialmente en oriente (Japón y Corea) como un complemento para el manejo del cálculo difícil, donde la relación anatómica de la papila con el cálculo no permite su paso.

En los estudios iniciales se lograban calibres de 10 mm y se asoció a una alta tasa de complicaciones, especialmente la pancreatitis. Fue prácticamente proscrita en occidente. Pero con la introducción de la combinación de esfinterotomía y dilatación se han logrado calibres de dilatación de hasta 20 mm, con una morbilidad similar a la alcanzada en la esfinterotomía simple.

Se arguye a favor de la dilatación la menor incidencia de complicaciones a largo plazo y se evita el uso del litotriptor asociado a mayor morbilidad y recurrencia. Es una técnica elegante, simple y no agrega mayor duración al procedimiento.

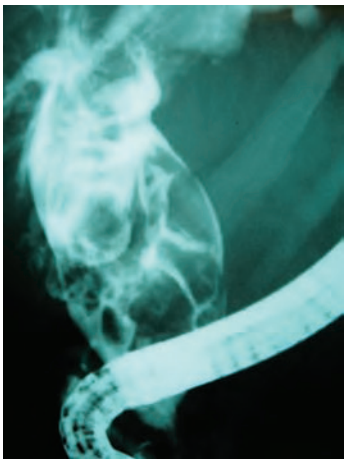

Figura 17. Litiasis gigante.

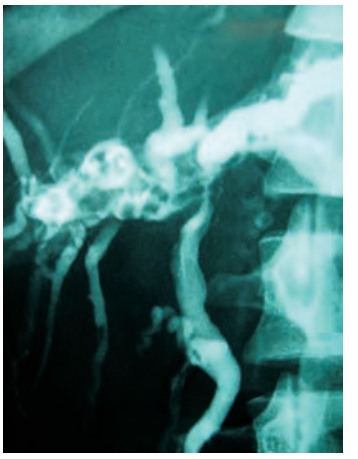

Figura 18. Litiasis intrahepática.

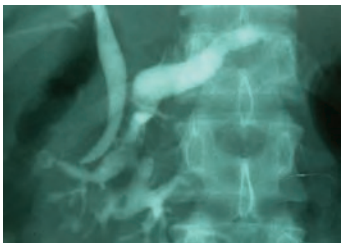

Figura 19. Páncreas Divisum.

Figura 20. Litotripsia mecánica.

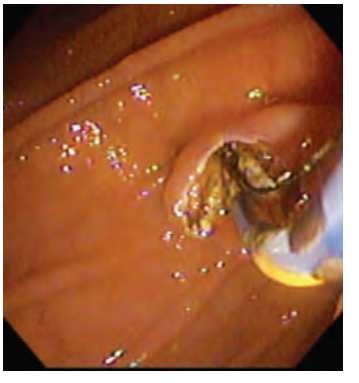

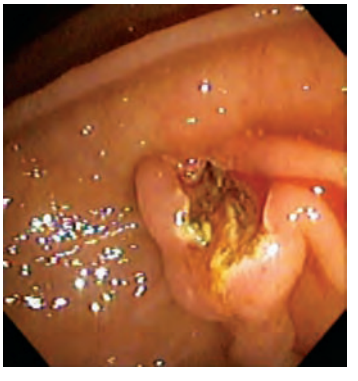

Figura 21. Secuencia esfinterotomía. Esfinterotomía mostrando el acceso amplio al colédoco.

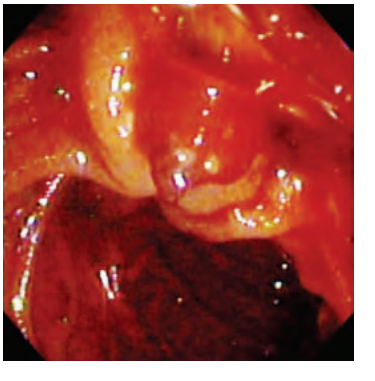

Figura 22. Hemorragia en esfinterotomía.

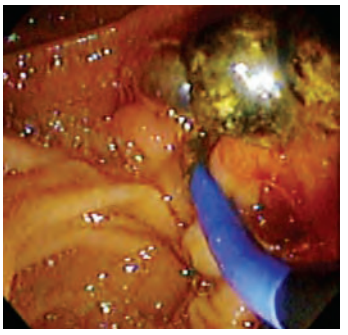

Figura 23. Extracción de cálculo con balón.

Selección del lugar.

Corte.

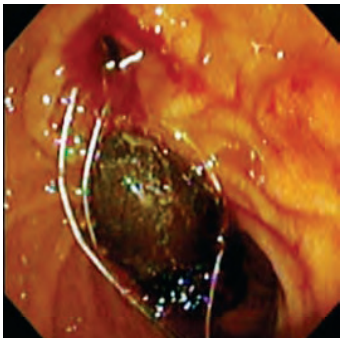

Figura 24. Extracción con canastilla.

Disección.

Figura 25. Infundibulotomía.

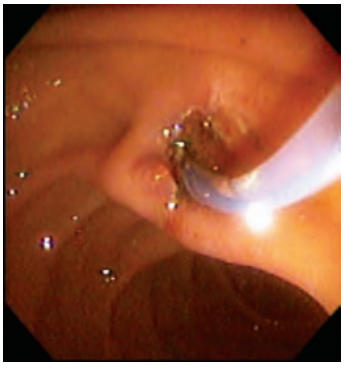

Canulación.

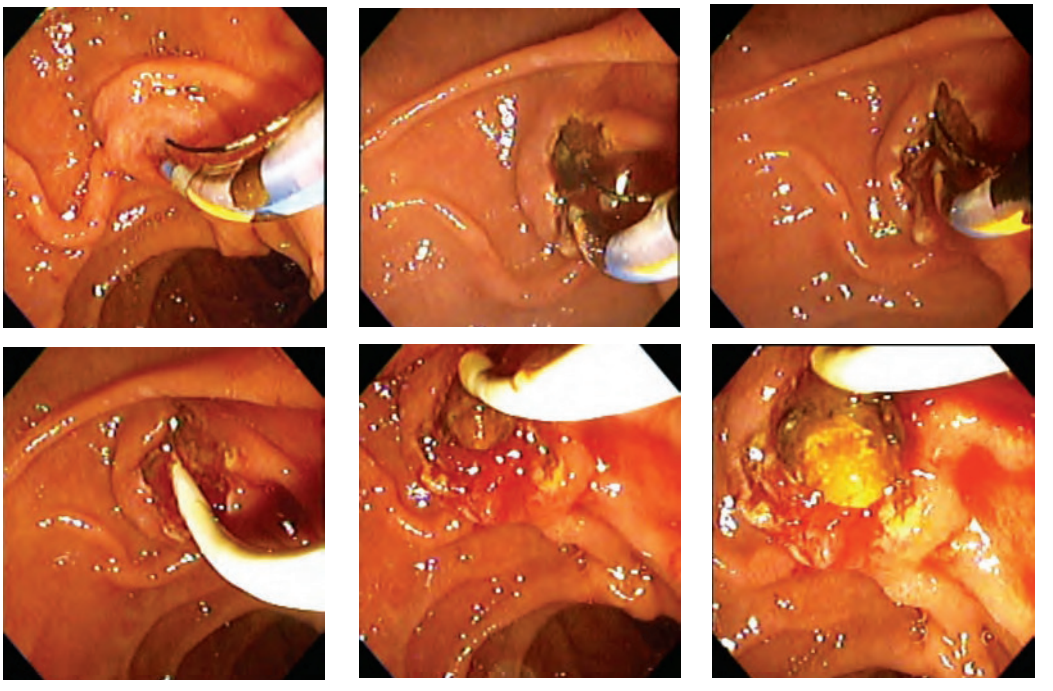

Figura 26. Extracción de cálculo.

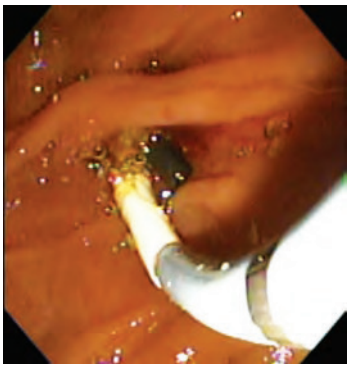

Figura 27. Colocación de múltiples prótesis en estenosis benigna tipo 3.

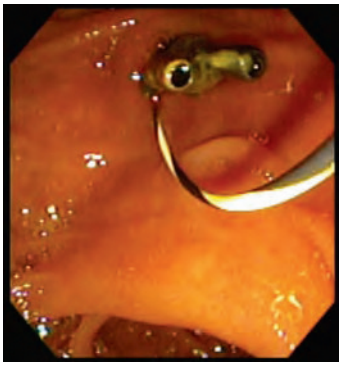

Figura 28. Colocación de múltiples prótesis en estenosis benigna tipo 4.

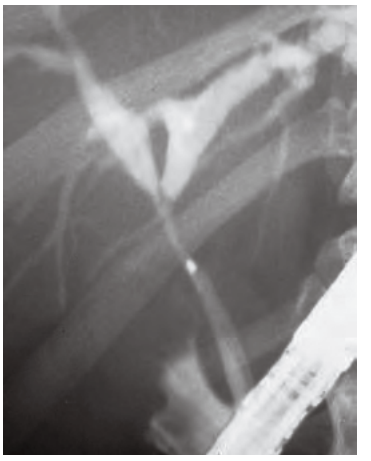

Figura 29. Dilatación T. de Klatskin y colocación de prótesis.

Figura 30. Dilatación estenosis benigna. Colédocolitiasis.

La técnica usada actualmente consiste en realizar una esfinterotomía parcial o completa que permite justamente conducir la dirección de la dilatación hacia la luz del duodeno y no retroduodenal, que era una de las complicaciones iniciales; de esta forma, se expone con mayor amplitud el conducto. Se procede a colocar una guía y se llena el balón con aire o medio de contraste, en cuyo caso sería una dilatación hidrostática, y, de acuerdo con el calibre del balón (12, 15, 18 o 20 mm), se mantiene una presión de 2-6 atm, durante un período de 30 segundos a 2 minutos. En este punto hay controversia, aún no aclarada, de cuánto tiempo, cuánta presión y cuántas veces hacerlo. En este aspecto, no hay respuestas claras. Las publicaciones muestran los lapsos mencionados con similares resultados. Lo importante es lograr el espacio suficiente con las menores complicaciones.

Los balones actuales de expansión radial controlada permiten también ver el desarrollo de la dilatación a través de ellos, y eso permite un mejor control. Una vez logrado el calibre deseado, se procede a la extracción convencional del cálculo con balón o canastilla. Una recomendación general es la de no dilatar más allá del calibre de la vía biliar y nunca dilatar segmentos proximales a la papila; como su nombre lo dice, es una dilatación neumática o hidrostática de la papila. La dilatación del ducto biliar es otra intervención independiente, bajo otras circunstancias. Es importante aclarar este punto, pues de ello pueden derivar las complicaciones del procedimiento. Aún no hay suficiente información de complicaciones a largo plazo, y una de ellas sería la estenosis, pero no hay evidencia concluyente que la soporte. Sí se han estudiado los beneficios a largo plazo, mostrando una menor incidencia de colangitis y recurrencia comparada con la litotricia.

Litotricia mecánica

Esta técnica es la más usada para extracción de cálculos difíciles, que consiste en el atrapamiento del cálculo con la canastilla y su posterior fractura **(30).**

Existen múltiples tipos de dispositivos para litotricia, que varían según si se introducen a través del canal de trabajo del endoscopio o si se requiere su retiro para la remoción del cálculo.

Litotricia de onda extracorpórea

La litotricia de onda extracorpórea es una alternativa en pacientes con cálculos pancreáticos, vesiculares o biliares que no se logran extraer por los métodos anteriores **(31)**. Se han descrito casos aislados de colangitis y colecistitis como complicaciones.

Litotricia electrohidráulica

La ventaja de este técnica, comparada con otros métodos, es el ser portable, rápida, eficiente y relativamente barata. Ha sido usada también para tratamiento de cálculos del tracto urinario. El principio se basa en la creación de una chispa eléctrica de alto voltaje, entre dos electrodos, que es liberada en pulsos cortos y que crea expansión de líquido alrededor, induciendo una onda esférica de choque, que genera suficiente presión para fragmentar el cálculo.

Litotricia con láser

El principio de la litotricia con láses se basa en la generación de ondas de choque de alta energía, capaces de fragmentar cálculos intraductales. El láser original de onda continua no era eficiente para la fragmentación del cálculo, con riesgo potencial de causar perforación. El sistema de láser pulsado reduce el riesgo de daño térmico, alcanzando rangos de gigawatt, en intervalos de tiempo extremadamente cortos **(32,33)**.

Colangitis aguda

La colangitis aguda ocurre como resultado de estasis biliar e infección; la causa más común es la coledocolitiasis. Otras causas incluyen estenosis de la vía biliar y obstrucción por parásitos intestinales, siendo el más común el áscaris.

Además del tratamiento con antibióticos de amplio espectro, se requiere descompresión biliar urgente. El método preferido es mediante CPRE, que ha demostrado reducir la morbilidad y mortalidad cuando se compara con el tratamiento quirúrgico **(34).**

Fístulas biliares

Injurias de la vía biliar durante procedimientos quirúrgicos pueden llevar al desarrollo de fístulas

o bilomas. La realización de CPRE en la mayoría de los casos muestra la localización de la fuga **(35)**. Si la fístula es de bajo flujo, la esfinterotomía per se permite el cierre de ella. En los casos de alto flujo, la inserción endoscópica de un stent de manera temporal agiliza y permite el cierre de la fístula.

Estenosis malignas de la vía biliar

Las estenosis de la vía biliar de origen maligno pueden presentarse a cualquier nivel desde la papila hasta la localización intrahepática. Pueden originarse desde el páncreas, vesícula biliar, papila de Váter, vía biliar o metástasis. Aquellos pacientes considerados como no aptos para tratamiento quirúrgico se benefician de tratamiento paliativo, que disminuye el prurito, la desnutrición, el riesgo de colangitis y de falla hepática.

La inserción endoscópica de stents biliares disminuye los niveles de bilirrubinas séricas y el prurito en 24 a 48 horas **(36,37)**. Actualmente, es el método de elección para la paliación en obstrucciones de origen maligno, especialmente las localizadas distales a la confluencia de los hepáticos lobares. El drenaje percutáneo está reservado para aquellas situaciones en que el drenaje endoscópico no es posible o las estenosis comprometan ramas secundarias de los hepáticos. También se utilizan técnicas combinadas externo-interno para acceder a la vía biliar ("rendezvous") en casos de acceso endoscópico "imposible" o difícil.

La tasa de éxito de los stent endoscópicos es comparable a la técnica de derivación quirúrgica (95 % vs. 94 %) con menor mortalidad (3 % vs. 14 %, p = 0,01) y menos complicaciones (11 % vs 29 %, p = 0,02), además de disminuir el tiempo de estancia hospitalaria. La vida media de los stent plásticos está determinada por el diámetro y oscila entre 8 a 12 semanas. Son alternativas económicas y pueden reacomodarse o ser extraídos de manera más o menos sencilla.

Los stents metálicos autoexpandibles (SEMS) se ocluyen con menos frecuencia que los plásticos, disminuyendo el número de procedimientos y hospitalizaciones. Su permeabilidad normalmente excede los nueve meses. Su inconveniente radica en su costo y en que su remoción endoscópica no es posible después de una a dos semanas de su inserción en el caso de los stents no recubiertos. Sin embargo, se pueden utilizar técnicas de "stent dentro de stent", ya sean plásticos o autoexpandibles, para prolongar la permeabilidad.

No ha sido establecida la mejor estrategia costo-efectiva en la elección inicial del stent (plástico vs. metálico), pero se ha sugerido que un stent plástico debe ser utilizado primero y, cuando este se ocluya, utilizar uno metálico.

Estenosis posquirúrgicas

La cirugía de la vía biliar es la causa más común de estenosis no neoplásica de esta. El tratamiento quirúrgico mejora hasta un 90 % de los casos, pero en pacientes con cirugías previas o estenosis intrahepáticas la solución por este método es difícil.

Mediante CPRE se logra superar el sitio de la estenosis y su dilatación, con una inserción sucesiva de prótesis en paralelo **(38-40)**, durante un período de nueve a doce meses; se reportan éxitos del 89 % en un seguimiento de aproximadamente cuatro años.

Actualmente, se considera que los resultados obtenidos mediante el manejo endoscópico en lesiones posquirúrgicas de la vía biliar son comparables a los de la cirugía y, en algunos casos, constituyen la única intervención terapéutica requerida.

Colangitis esclerosante

El tratamiento endoscópico depende de la localización y de la extensión del compromiso en la vía biliar. La dilatación con balón por vía endoscópica es beneficiosa en aquellos pacientes con ictericia, en donde la estenosis es de localización extrahepática principalmente.

Hay evidencia que sugiere que la dilatación con balón sin stent disminuye la velocidad de la progresión de la enfermedad, con una baja tasa de complicaciones **(41)**.

Pancreatitis aguda

La forma más común de pancreatitis aguda es la llamada "pancreatitis biliar", que se desencadena por la presencia de cálculos, microcálculos o barro biliar, localizados en la terminación de la confluencia biliopancreática. En pacientes con pancreatitis leve a moderada no se ha demostrado beneficio en la intervención con CPRE y la remoción de cálculos.

La extracción de cálculos en pacientes con pancreatitis severa durante las primeras 72 horas reduce la morbilidad y posiblemente la mortalidad, especialmente en aquellos que presentan ictericia **(42)**.

CPRE y sonda nasobiliar

Anteriormente, la indicación para el uso de sondas nasobiliares en CPRE era el drenaje de seudoquistes pancreáticos. Actualmente, esta derivación se realiza por medio de la colocación de una o más prótesis plásticas que comuniquen el seudoquiste con el estómago o el duodeno, lo que resulta más práctico y cómodo para el paciente **(43)**.

La indicación actual para el uso de sondas nasobiliares en drenaje de seudoquistes es cuando estos presentan gran cantidad de detritos en su interior. En este caso, se sitúan las sondas nasobiliares para lavado, al lado de las prótesis plásticas.

La colocación de sonda nasobiliar es también útil durante los procedimientos de litotricia extracorpórea para opacificar la vía biliar, cuando se utiliza fluoroscopia o como método complementario de drenaje.

Pancreatitis crónica

La CPRE es considerada el examen con mayor sensibilidad (93-99 %) y especificidad (85-100 %) en la definición de la morfología del conducto pancreático; además, constituye el patrón de oro en el diagnóstico de pancreatitis crónica. El valor de la CPRE no sólo es diagnóstico, sino que también ofrece la posibilidad de tratamiento como la remoción de cálculos, dilatación de estenosis y colocación de stent intrapancreáticos.

CPRE y vesícula biliar

La patología más frecuente de la vesícula biliar es la colelitiasis. Las complicaciones de la colelitiasis, como la aguda y crónica, requieren intervención quirúrgica: sin embargo, en algunos pacientes con colecistitis aguda (piocolecisto o hidrocolecisto), que requieren manejo urgente y no son buenos candidatos quirúrgicos por cursar con severas patologías de base asociadas (cirrosis, insuficiencia cardíaca, insuficiencia renal crónica, etc.), existe la opción de manejo menos invasivo, como la colecistostomía percutánea, que se puede realizar abierta o guiada por ecografía. Durante el procedimiento, se drena la vesícula por un catéter a la piel, que se deja por varias semanas. El procedimiento cursa con gran incomodidad para los pacientes y no deja de tener morbilidad. Como alternativa para la colecistostomía percutánea ha surgido, ya hace algún tiempo, la opción endoscópica, que consiste en realizar un drenaje transpapilar de la vesícula **(44)**.

La posición ideal para contrastar el conducto cístico es la supina. Una vez contrastado el conducto, se conduce una guía para ingresar por el conducto cístico a la vesícula biliar. Sobre esta guía se pueden avanzar dilatadores si es necesario y, posteriormente, prótesis plásticas **(45)**. Es cada vez menor el uso que se les da a las sondas nasobiliares, principalmente por la incomodidad con la que cursan. Las prótesis se pueden cambiar cuando el paciente presente nuevamente manifestaciones clínicas de colecistitis. En pacientes asintomáticos pueden dejarse *in situ* por años.

Complicaciones de la CPRE

Se considera como factores de riesgo para la aparición de complicaciones la dificultad en la canulación, la realización de precorte, la disfunción del esfínter de Oddi y la cirrosis. Adicionalmente, se deben considerar la edad avanzada, la presencia de comorbilidades y de divertículos peripapilares, así como el diámetro pequeño del conducto biliar, la gastrectomía tipo Billroth II y los procedimientos de emergencia.

Complicaciones generales

Las complicaciones general son inherentes a cualquier procedimiento endoscópico, como las reacciones adversas a medicamentos, los eventos cardiorrespiratorios, las hemorragias y la perforación del intestino en cualquiera de sus trayectos. La severidad de ellas puede ser medida en términos de estancia hospitalaria, necesidad de transfusiones, intervenciones quirúrgicas, endoscópicas o radiológicas, y la muerte **(46,47)**.

Complicaciones específicas

Las relacionadas con la instrumentación pancreatobiliar incluyen pancreatitis, infección, hemorragia y perforación biliar y duodenal **(48,49)**. La infección se presenta después de la manipulación de la vía biliar o pancreática obstruida, cuando no se ha logrado el drenaje de manera adecuada.

La perforación está incrementada en pacientes que presentan estenosis en algún segmento del intestino y en pacientes gastrectomizados. Igualmente, puede presentarse por la realización de la esfinterotomía. La incidencia de perforación se calcula en 0,2-0,3 %.

Se puede presentar hemorragia posterior a la esfinterotomía, y el riesgo se incrementa en aquellos pacientes que utilizan antiagregantes plaquetarios y anticoagulantes; antes de la realización de la CPRE, debe verificarse la normalidad en el recuento de plaquetas y del tiempo de protrombina. La tasa de hemorragia está determinada en 2 %.

La aparición de pancreatitis está relacionada con el número de canulaciones sobre el conducto pancreático y la incidencia está entre el 2-4 %, y puede variar de pancreatitis leve a severa **(50).**

Prevención de la pancreatitis

Sigue siendo motivo de controversia la profilaxis de la pancreatitis pos-CPRE. Entre las propuestas con mayor nivel de evidencia se encuentra la colocación de stent en el conducto pancreático **(51-54).** Las indicaciones para colocarlos varían de acuerdo con los factores de riesgo en cada caso: manipulación o instrumentación de la papila, conductos de calibre delgado, dilatación del esfínter de Oddi y realización de esfinterotomía. Globalmente, la reducción se ha logrado desde un 25 % hasta un 18 % e incluso 15 y 5 %. El análisis de los resultados es difícil, ya que la mayor parte de los estudios hacen referencia a las canulaciones difíciles, lo que ya de por sí aumenta la probabilidad de pancreatitis. Por otra parte, la colocación del stent implica la manipulación profunda del conducto pancreático, llevando a pancreatitis más severas cuando ellas se presentan.

Se proponen, como opciones para minimizar la instrumentación, la colocación de stents de menor calibre, más cortos (2-3 cm) y la utilización de guías más cortas **(55)**.

Por otra parte, la prevención farmacológica de la pancreatitis pos-CPRE ha sido persistentemente frustrante, pues los resultados son usualmente contradictorios o insatisfactorios **(56)**.

Los agentes estudiados han sido somatostatina, octreótido, prednisolona, alopurinol, nifedipina, interleukina 10, heparina y gabexate; este último es el que ha presentado resultados más consistentes **(57,58)**. El uso de somatostatina en infusión endovenosa ha sido documentado con la sugerencia de realizar estudios complementarios. Su uso es obviamente engorroso y no costo-efectivo **(59,60)**.

El uso del octreótido no ha mostrado resultados concluyentes y no se recomienda su utilización rutinaria. La utilización de medio de contraste iso-osmolar no ha mostrado afectar el resultado final en la incidencia de pancreatitis **(61,62)**.

El tipo de corriente eléctrica utilizado no ha arrojado resultados concluyentes. Por otra parte, el uso de canulación selectiva usando una guía sí ha demostrado disminuir la incidencia de pancreatitis, tal vez debido a la menor manipulación y edema ampular **(63).**

En conclusión, la disminución de la incidencia de pancreatitis pos- CPRE depende de muchos factores, pobremente entendidos, y ningún elemento individualmente ha probado prevenirla por completo. Continúa siendo importante la pericia y la disminución de la manipulación papilar en armonía con un buen criterio para utilizar alguno de los métodos "profilácticos" en casos seleccionados, como podría ser la colocación de stent pancreático en casos como la ampulectomía.

Referencias

1. Schuman BM. The evolution of diagnostic ERCP. Gastrointest Endosc. 1990;36(2):155-6. Doi: http://doi.org/cqf4kd.

2. Jowell PS. Baillie J. Branch MS, Affronti J, Browning CL, Bute BP. Quantitative assessment of procedural competence. A prospective study of training in endoscopic retrograde cholangiopancreatography. Ann Intern Med. 1996;125(12):983-89. Doi: http://doi.org/b9vt.

3. Cohen S. Bacon BR. Berlin JA, Fleischer D, Hecht GA, Loehrer PJ Sr, et al. National Institutes of Health State-of-the Science Conference Statement: ERCP for diagnosis and therapy, January 14-16, 2002. Gastrointest Endosc. 2002;56(6):803-9. Doi: http://doi.org/bj9ct5.

4. Adler DG. Baron TH. Dávila RE, Egan J, Hirota WK, Leighton JA, et al. ASGE guideline: The role of ERCP in diseases of the biliary tract and the pancreas. Gastrointest Endosc. 2005;62(1):1-8. Doi: http://doi.org/b4tdw2.

5. Classen M, Demling L. Endoskopische sphinkterotomie der Papilla Vateri und steinextraktion aus dem Ductus choledochus. Dtsch Med Wochenschr. 1974:99(11):496-7. Doi: http://doi.org/d7dw9x.

6. Kawai K, Akasaka Y, Murakami K, Tada M, Koli Y. Endoscopic Sphincterotomy of the ampulla of Vater. Gastrointest Endosc. 1974;20(4):148-51. Doi: http://doi.org/c8cf42.

7. Sherman S, Uzer MF, Lehman GA. Wire-guided sphincterotomy. Am J Gastroenterol. 1994;89(12):2125-9.

8. Elta GH, Barnett JL, Wille RT, Brown KA, Chey WD, Scheiman JM. Pure cut electrocautery current for sphincterotomy causes less post-procedure pancreatitis than blended current. Gastrointest Endosc. 1998,47(2):149-53. Doi: http://doi.org/fnv382

9. Grund KE, Farin G. New principles and application of high frequency surgery, including argon plasma coagulation. In: Annual of Gastrointestinal Endoscopy, 10th ed, Rapid Science Publishers. 1997.

10. Park DH, Park SH, Kim HJ, Park JH, Lee JY, Choi KH, et al. A novel method for estimating the safe margin and the adequate direction of endoscopic biliary sphinc- terotomy in choledocholithiasis with complications. Gastrointest Endosc. 2006,64(6):979-83. Doi: http://doi.org/dmdtvs.

11. Mavrogiannis C, Liatsos C, Romanos A, Petoumenos C, Nakos A, Karvountzis G. Needle-knife fistulotomy versus needle-knife precut papillotomy for the treatment of common bile duct stones. Gastrointest Endosc. 1999;50(3):334-9. Doi: http://doi.org/ftsgrq.

12. Catalano MF, Linder JD, Geenen JE. Endoscopic transpancreatic papillary septotomy for inaccessible obstructed bile ducts: comparison with standard pre-cut papillotomy Gastrointest Endosc. 2004,60(4):557-61.

13. Huibregtse K, Katon RM, Tytgat GNJ. Precut papillotomy via kneedle knife papillotomy: a safe and effective technique. Gastrointest Endosc. 1986;32(6):403-5. Doi: http://doi.org/b58hq4.

14. Siegel JH, Ben-Zvi J, Pullano W. The needle-knife: a valuable tool in diagnostic and

therapeutic ERCP. Gastrointest Endosc 1989;35(6):499-505. Doi: http://doi.org/fp8pzc.

15. Bruins S, Schoeman MN, Disario JA, Wolters F, Tytgat GNJ, Hulbregtse K. Neddle-knife sphincterotomy as a precut procedure: a retrospective evaluation of efficacy and complications. Endoscopy 1996;28(4):334-9. Doi: http://doi.org/b7q7j3.

16. Foutch P. A prospective assessment of results for needle-knife papillotomy and standard endoscopic sphincterotomy. Gastrointest Endosc. 1995;41(1):25-32. Doi: http://doi.org/cm9b96.

17. Artifon E, Sakai P, Ishioka S, Hondo FY, Raju GS. Suprapapillary puncture of the common bile duct for selective biliary access: a novel technique. Gastrointest Endosc. 2007;65(1):124-31. Doi: http://doi.org/cctv9s.

18. Bilbao MK, Dotter CT, Lee TG, Katon RM. Complications of endoscopic retrograde cholangiopancreatography: a study of 10000 cases. Gastroenterology. 1976;70(3):3-14. Disponible en: https://goo.gl/tjjzCA.

19. Freeman M, Nelson D, Sherman S, Haber GB, Herman ME, Dorsher PJ, et al. Complications of endoscopic biliary sphincterotomy. N Engl J Med. 1996;335(13):909-18. Doi: http://doi.org/c46vck.

20. Cotton PB, Lehman GA, Vennes J, Geenen JE, Russell RC, Meyers WC, et al. Endoscopic sphincterotomy complications and their management: an attempt at consensus. Gastrointest Endosc. 1991;37(3):388-93. Doi: http://doi.org/bk3zgr.

21. Aronson N, Flamm CR, Bohn RL, Mark DH, Speroff T. Evidence-based assessment: Patient, procedure, or operator factors associated with ERCP complications. Gastrointest Endosc. 2002:56(6 Suppl):S294-302. Doi: http://doi.org/b774hb.

22. Rabenstein T, Schneider HT, Nicklas M, Ruppert T, Katalinic A, Hahn EG, et al. Impact of skill and experience of the endoscopist on the outcome of endoscopic sphincterotomy techniques. Gastrointest Endosc. 1999;50(5):628-36.

23. Cooper AD, Young HS. Pathophysiology and treatment of gallstones. Med Clin North Am. 1989;73(4):753-774. Doi: http://doi.org/cdvz.

24. Carr-Locke DL. Therapeutic role of ERCP in the management of suspected common bile duct stones. Gastrointes Endosc. 2002;56(6 Suppl):S170-4. Doi: http://doi.org/dbp5cs.

25. Katsinelos P, Galanis I, Pilpilidis I, Paroutoglou G, Tsolkas P, Papaziogas B, et al. The effect of indwelling endoprosthesis on stone size or fragmen- tation after long-term treatment with biliary stenting for large stones. Surg Endosc. 2003;17(10):1552-5. Doi: http://doi.org/dmdpqt.

26. Disario JA, Freeman ML, Bjorkman DJ, Macmathuna P, Petersen BT, Jaffe PE, et al. Endoscopic balloon dilation compared with sphincterotomy for extraction of bile duct stones. Gastroenterology. 2004;127(5):1291-9. Doi: http://doi.org/fsn4vc.

27. Park DH, Kim MH, Lee SK, Lee SS, Choi JS, Song MH, et al. Endoscopic sphincterotomy vs endoscopic papillary ballon dilation for choledocholithiasis in patiens with liver cirrhosis and coagulopathy. Gastrointest Endosc. 2004;60(2):180-5. Doi: http://doi.org/b9fcft.

28. Arnold JC, Benz C, Martin WR, Adamek HE, Riemann JF. Endoscopic papillary balloon dilation vs sphincterothomy for removal of common bile duct stones: a prospective randomized pilot study. Endoscopy. 2001:33(7):563-7. Doi: http://doi.org/ct5tmn.

29. Yasuda I, Fujita N, Maguchi Y, Hasebe O, Igarashi Y, Murakami A, et al. Long-term outcomes after endoscopic sphincterotomy versus endo-

scopic papillary balloon dilation for bile duct stones. Gastrointest Endosc. 2010:72(6);1185-91. Doi: http://doi.org/fqsvgd.

30. Chang WH, Chu CH, Wang TE, Chen MJ, Lin CC. Outcome of simple use of mechanical lithotripsy of difficult common bile duct stones. World J Gastroenterol. 2005;11(4):593-6. Doi: http://doi.org/cdv2.

31. Sackmann M, Holl J, Sauter GH, Pauletzki J, von Ritter C, Paumgartner G. Extracorporeal shock wave lithotripsy for clearance of bile duct stones resistant to endoscopic extraction. Gastrointest Endosc. 2001;53(1):27. Doi: http://doi.org/cc5k9t.

32. Piraka C, Shah RJ, Awadallah NS, Langer DA, Chen YK. Transpapillary cholangioscopy-directed lithotripsy in patients with difficult bile duct stones. Clin Gastroenterol Hepatol. 2007;5(11):1333. Doi: http://doi.org/dbbw5b.

33. Chaney CA, Yang Y, Fried NM. Hybrid germanium/silica optical fibers for endoscopic delivery-of erbium:YAG laser radiation. Lasers Surg Med. 2004;34(1):5-11. Doi: http://doi.org/bvhvkd.

34. Lai EC, Mok FP, Tan ES, Lo CM, Fan ST, You KT, et al. Endoscopic biliary drainage for severe acute cholangitis. N Engl J Med. 1992;326(24):1582-6. Doi: http://doi.org/dgm53t.

35. Ponchon T, Gallez JF, Valeete PJ, Chavaillon A, Bory R. Endoscopic treatment of biliary tract fistulas. Gastrointest Endosc. 1989;35(6);490-8. Doi: http://doi.org/dr3dsx.

36. Smith AC, Dowsett JF, Russell RC, Hatfield AR, Cotton PB. Randomized trial of endoscopic stenting versus surgical bypass in malignant low bile duct obstruction. Lancet. 1994;344(8938):1655-1660. Doi: http://doi.org/d8g7j6.

37. Carr-Locke DL. Ball TJ. Connors PJ. et al. Multi-center randomized trial of wallstent biliary endo-prosthesis versus plastic stent (abstract). Gastrointest Endosc. 1993;39:310A.

38. Lillemoe KD, Melton GB, Cameron JL, Pitt HA, Campbell KA, Talamini MA, et al. Postoperative bile duct strictures: Management and outcome in the 1990s. Ann Surg. 2000;232(3);430-1. Disponible en: https://goo.gl/M5mPdM.

39. Duvall A, Haber GB, Kortan P, et al. Long term follow up of endoscopic stenting for benign posto- perative bile duct strictures (abstract). Gastrointest Endosc. 1997;45:AB129.

40. Costamagna G, Pandolfi M, Mutignani M, Spada C, Perri V. Long-term results of endoscopic mana- gement of postoperative bile duct strictures with increasing numbers of stents. Gastrointest Endosc. 2001;54(2):162-8. Doi: http://doi.org/bg3kgt.

41. Mahadevan U, Bass NM, Ostroff JW. Endoscopic management of primary sclerosing cholangitis: Results in slowing of disease progression (abstract). Am J Gastroenterol 2000;95;252.

42. Fan ST, Lai ECS, Mok FPT, Lo CM, Zheng SS, Wong J. Early treatment of acute biliary pancreatitis by endoscopic papillotomy. N Engl J Med. 1993;328(4):228-32. Doi: http://doi.org/csxphq.

43. Cahen D, Rauws E, Fockens P, Weverling G, Huibregtse K, Bruno M. Endoscopic drainage of pancreatic pseudocysts: long term outcome and procedural factors associated with safe and sucessful treatment. Endoscopy. 2005;37(10):977-83. Doi: http://doi.org/c9m2wh.

44. Ángel-Bonilla R, Mejía A, Rojas-Rodríguez CA, Ospina-Nieto J. Drenaje transpapilar de la vesícula biliar. Informe de dos casos y revisión de literatura. Rev Col Gastroenterol. 2005;20(3):47-51. Disponible en: https://goo.gl/91AhSB.

45. Conway J, Russo M, Shrestha R. Endoscopic stent insertion into the gallbladder for symp-

tomatic gallbladder disease in patient with end-stage liver disease. Gastrointest Endosc. 2005;61(1):32-36. Doi: http://doi.org/c99v5f.

46. Cotton PB, Williams C. Preparation and safety; Complications in Practical Gastrointestinal Endoscopy, 4th edition, Blackwell Science, Oxford; 1996: 46.

47. Aliperti G. Complications related to diagnostic and therapeutic endoscopic retrograde cholangio-pancreatography. Gastrointest Endosc Clin N Am. 1996;6(2):379-407.

48. Wilkinson ML, Engelman JL, Hanson PJ. Intestinal perforation after ERCP in Billroth II partial gastrectomy. Gastrointest Endosc 1994;40(3):389-90. Doi: http://doi.org/dgbbck

49. Rabestein T, Schneider HT, Hahn EG, EII C. 25 years of endoscopy sphincterotomy in Erlangen: Assessment of the experience in 3498 patients. Endoscopy. 1998;30(9):194-201. Doi: http://doi.org/fvqtq9.

50. Gottlieb K, Sherman S, Pezzi J, Esber E, Lehman GA. Early recognition of post-ERCP pancreatitis by clinical assessment and serum pancreatic enzymes. Am J Gastroenterol. 1996;91(8):1553-7.

51. Smithline A, Silverman W, Rogers D, Nisi R, Wieserma M, Jamidar P, et al. Effect of prophylactic main pancreatic duct stenting on the incidence of biliary endoscopic sphincterotomy-induced pancreatitis in high-risk patients. Gastrointest Endosc. 1993;39(5):652-7. Doi: http://doi.org/bcgpx7.

52. Singh P, Das A, Isenberg G, Wong RC, Sivak MV Jr, Agrawal D, et al. ¿Does prophylactic pancreatic stent placement reduce the risk of post- ERCP acute pancreatitis? A meta-analysis of controlled trials. Gastrointest Endosc. 2004;60(4):544-50. Doi: http://doi.org/c33zdb.

53. Freeman ML. Overby C, Qi D. Pancreatic stent insertion: consequences of failure and results of a modified technique to maximize success. Gastrointest Endosc. 2004;59(1):8-14. Doi: http://doi.org/b4zdr9.

54. Aizawa T, Ueno N. Stent placement in the pancreatic duct prevents pancreatitis after endoscopic sphincter dilation for removal of bile duct stones. Gastrointest Endosc. 2001;54(2):209-13. Doi: http://doi.org/ck4pmj.

55. Rashdan A, Fogel EL, McHenry L Jr, Sherman S, Temkit M, Lehman GA. Improved stent haracteristics for prophylaxis of post-ERCP pancreatitis. Clin Gastroenterol Hepatol. 2004;2(4):322-9. Doi: http://doi.org/d2k3wx.

56. Andriulli A, Leandro G, Niro G, Mangia A, Festa V, Gambassi G, et al. Pharmacologic treatment can prevent pancreatic injury after ERCP: a meta-analysis. Gastrointest Endosc. 2000;51(1):1-7. Doi: http://doi.org/bks7rw.

57. Cavallini G, Tittobello A, Frulloni L, et al. Gabexate for the prevention of pancreatic damage related to endoscopic retrograde cholangiopancreatography. Gabexate in digestive endoscopy: Italian group. N Engl J Med. 1996;335:919-23. Doi: http://doi.org/cpcw6s.

58. Andriulli A, Solmi L, Loperfido S, Leo P, Festa V, Belmonte A, et al. Prophylaxis of ERCP-related pancreatitis: a randomized, controlled trial of somatostatin and gabexate mesylate. Clin Gastroenterol Hepatol. 2004;2(8):713-8. Doi: http://doi.org/bm5z7r.

59. Poon RT, Yeung C, Liu CL, Yuen WK, Lo C, Tang A, et al. Intravenous bolus somatostatin after diagnostic cholangiopancreatography reduces the incidence of pancreatitis associated with therapeutic endoscopic retrograde cholangiopancreatography procedures: a randomized controlled trial. Gut. 2003;52(12):1768-73.

60. Binmoeller KF, Dumas R, Harris AG, Delmont JP. Effect of somatostatin analog octreotide on human sphincter of Oddi. Dig Dis Sci. 1992;37(5):773-7. Doi: http://doi.org/cn2tnm.

61. Johnson GK, Geenen JE, Bedford RA, Johanson J, Cass O, Sherman S, et al. A comparison of nonionic versus ionic contrast media: results of a prospective, multicenter study. Midwest Pancreaticobiliary Study Group. Gastrointest Endosc. 1995;42(4):312-6. Doi: http://doi.org/b789ch.

62. Mishkin D, Carpenter S, Croffie J, Chuttani R, DiSario J, Hussain N, et al. ASGE technology status evaluation report: radiographic contrast media used in ERCP. Gastrointest Endosc. 2005;62(4):480-4. Doi: http://doi.org/cbrnvm.

63. Cortas GA, Mehta SN, Abraham NS, Barkun AN. Selective cannulation of the common bile duct: a prospective randomized trial comparing standard catheters with sphincterotomes. Gastrointest Endosc. 1999;50(6):775-9. Doi: http://doi.org/fmdqbx.

Ampulectomía

Mario Rey Ferro

Código QR 1. Ampulectomía

Introducción

Se define como tumor periampular aquella lesión localizada en o hasta 1 cm alrededor de la región ampular; de acuerdo con la clasificación TNM, se define como tumor limitado a la ampolla o al esfínter de Oddi **(1).**

Los tumores de la papila mayor o menor son raros, representando hasta el 5 % de los tumores gastrointestinales, con una prevalencia de 0,04 % a 0,12 % **(2).** Los adenomas ampulares se consideran neoplasias premalignas, que se originan del epitelio mucoso de la papila de vater, con el potencial de presentar cambios metaplásicos y displásicos hacia carcinomas ampulares; principalmente, afectan la papila mayor. Pueden presentarse en forma esporádica o a través de la Poliposis Familiar Adenomatosa, en donde aparecen múltiples pólipos duodenales entre un 10 % y un 30 % de los pacientes; de estos, 30 % a 40 % tendrá un riesgo de cáncer acumulado **(3).**

De manera recurrente, el manejo se ha realizado quirúrgicamente mediante resecciones locales (ampulectomia transduodenal) con una morbilidad entre 20-30 % y con una mortalidad de hasta el 14 %, o con una pancreatoduodenectomia, lo que representaba un tratamiento con alta morbimortalidad, observándose fístulas del 9 % y dehiscencias del 14 %, con una mortalidad de hasta el 10 % para una enfermedad de comportamiento benigno **(4-7)**.

La primera ampulectomía endoscópica fue realizada en 1970 **(8)**, demostrando una menor morbimortalidad pero con una mayor recurrencia en términos generales **(5,6)**.

Características clínicas

Los ampulomas se presentan entre la cuarta y la novena década, con un pico de mayor incidencia en la séptima década en la forma esporádica; debido a la vigilancia de los pacientes con PFA por endoscopia, usualmente el diagnóstico en esta variedad se encuentra en una edad más temprana **(9).**

La presentación clínica es inespecífica, bien por el efecto de masa del adenoma comprimiendo el drenaje biliar o pancreático, o bien por ictericia indolora o con un vago dolor epigástrico entre un 30 % a 75 % de los pacientes **(10)**. En menor por-

centaje, se puede presentar como pancreatitis aguda, anemia ferropénica, hemorragia de vías digestivas franca o colangitis **(11)**.

Diagnóstico

Ante el cuadro típico de ictericia o de dolor en cuadrante superior derecho, se practica usualmente medición de pruebas de función hepática, y una ecografía o tac demostrarán dilatación difusa del árbol biliar. Solamente en un 0-29 % de los casos se evidenciarán los ampulomas pequeños, con alguna de estas dos técnicas en forma específica **(12)**; sin embargo, el tac demuestra utilidad en la estadificación preoperatoria, si se confirma un carcinoma ampular.

La CPRE y la USE llegan a ser los métodos más específicos en demostrar la lesión bajo visión endoscópica, al visualizar toda la lesión y el duodeno periampular, definiendo el aspecto benigno o maligno y facilitando la toma de biopsias **(13)**; no obstante, autores como Ponchon **(14)** han informado falsos negativos hasta en un 62 %, si las biopsias se toman a las 48 horas posteriores a la realización de una esfinterotomía o en la toma de mínimo 6 biopsias los falsos negativos han bajado a 0 %, aumentando la exactitud de confirmar focos de carcinoma dentro de los adenomas ampulares a tasas de 45 % a 80 %. Recientemente, otros autores impulsan la resección endoscópica como método para examinar toda la pieza y demostrar con mayor exactitud la presencia de carcinomas o de infiltración linfovascular, lo que aumentaría el riesgo de tener compromiso ganglionar en un 18 % **(15)**.

El ultrasonido endoscópico (UE) o el UE intraductal han emergido como herramientas importantes en la definición de la penetración de la lesión intraductal y dentro de la capa muscular entre un 70-90 %, al igual que la visualización, caracterización y potencial toma de muestras de adenopatías periampulares **(16)**. Varios estudios prospectivos que comparan el tac, el UE y el UE intraductal han demostrado que el UE intraductal es el método más exacto, por encima de los otros dos.

En relación con la resonancia magnética, esta ha demostrado mayor valor en el estadiaje ganglionar, en comparación con el UE, mientras que el tac y la tomografía por emisión de positrones (PET) scan pueden identificar metástasis no vistas por el US y el US intraductal. **(17,18)**.

Endoscópicamente, se sospecharía de malignidad, al encontrarse ulceración, sangrado espontáneo, fijación a la pared duodenal e induración (que igualmente podría estar en caso de fibrosis). En la actualidad, no hay un marcador tumoral que identifique específicamente adenomas o carcinomas ampulares.

Tratamiento

El principal criterio para la resección de los adenomas ampulares es el de eliminar su potencial maligno, considerando que hay una alta incidencia de focos de adenocarcinoma, que no siempre son confirmados en la toma de biopsias.

La mayoría de los autores están de acuerdo con las siguientes indicaciones:

- Lesión polipoide papilar < 5 cm, sin infiltración de la muscular propia.
- Márgenes definidos (base libre).
- Sin crecimiento intraductal, ulceración ni friabilidad.

Uno de los principales factores a definir es la resección oncológica de la lesión, debido a la posibilidad de tener crecimiento dentro del conducto biliar, que limitaría las posibilidades de resección endoscópica si este fuera mayor de 1 cm. La terapia endoscópica se ha fortalecido al ofrecer una menor invasividad y menor morbilidad a la terapia quirúrgica. El organigrama propuesto por Seewald et al. **(19)** evalúa estos parámetros en la práctica clínica.

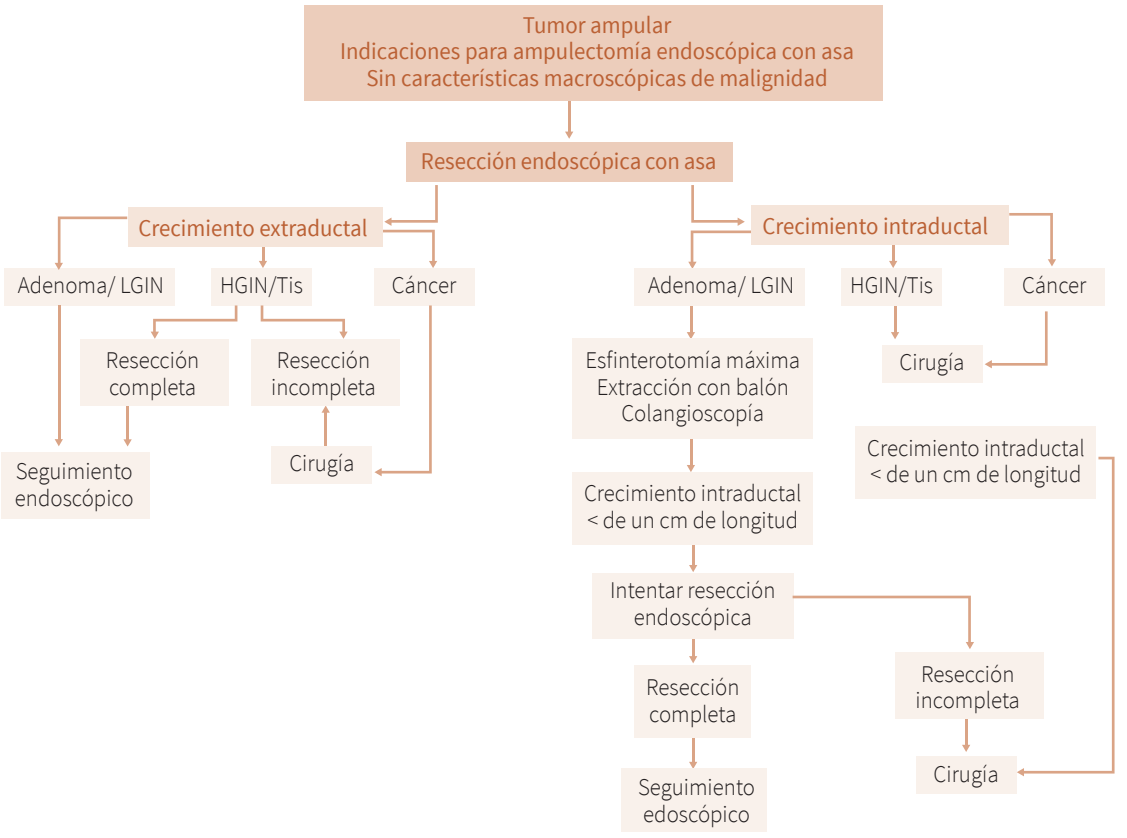

Figura 1. Organigrama de evaluación de parámetros en la práctica clínica.
Fuente: tomada de (19).

La clasificación TNM define los parámetros de penetración tumoral a la pared, así como el compromiso ganglionar o metastático de la siguiente forma (Tabla 1):

- T
  - pTis Intraepitelial.
  - pT1 Limitado a la papila.
  - pT2 Invade pared duodenal.
  - pT3 Invasión pancreática < 2 cm.
  - pT4 Invasión peripancreática.
- N
  - N0 Sin ganglios comprometidos.
  - N1 Con ganglios comprometidos.
- M
  - M0 Sin metástasis.
  - M1 Con metástasis.

Tabla 1. Clasificación de Tumores Ampulares TNM - UICC / AJCC.

0	Tis	N0	M0
IA	T1	N0	M0
IB	T2	N0	M0
IIA	T3	N0	M0
IIB	T1	N1	M0
	T2	N1	M0
	T3	N1	M0
IIII	T4	Cualquier N	M0
V	Cualquier T	Cualquier N	M1

Fuente: tomada de (1).

Se han establecido parámetros de cáncer temprano para resección endoscópica dados por:

- Lesiones T1.
- < 2 cm.
- Bien o moderadamente diferenciados.
- Sin microinvasión linfovascular.

Técnica

En términos generales, la ampulectomía se inicia realizando una CPRE con un duodenoscopio convencional; se canaliza la vía biliar y el conducto de Wirsung (algunos expertos sugieren aplicación de azul de metileno para marcar el orificio papilar y facilitar la colocación de la prótesis pancreática posterior a la ampulectomía); posteriormente, se adosa el asa a la base de la masa. Aunque algunos prefieren levantar levemente la masa con adrenalina para prevenir sangrado y perforación, se han utilizado ambos tipos de corriente para el corte; actualmente se facilita con endocut (50-60 J). Se tensiona el asa y se corta en un segmento abarcando toda la masa, si es posible, para realizar un mejor estudio histológico. Si se realiza una resección fragmentada, se aconseja aplicar posteriormente argón plasma para disminuir recurrencia local. Generalmente, después se colocaría prótesis pancreática profiláctica y algunos adicionarían prótesis biliar, si hubiera dudas del drenaje biliar.

Resultados clínicos

Las primeras series informadas en la literatura están descritas desde 1988-1989 por Lambert, Ponchon y Shemesh. Ponchon **(14)** describió 16 ampulectomías con asa, con 6 casos de adenomas benignos con intención curativa, resecándose completamente en el 50 % sin evidencia de pancreatitis. En 1993 Binmoeller **(20)** describió la primera serie de adenomas benignos con intención curativa en 25 pacientes, 23 resecados en una sesión con una recurrencia en 6 pacientes, 4 retratados endoscópicamente y 2 por cirugía, con un seguimiento de 37 meses (7-79 meses); posteriormente, se presentan las series subsiguientes en la Tabla 2.

Tabla 2. Resultado clínico de ampulectomías.

Autor	Año	# adenomas	Ampulectomías							
			Resección completa	Stent Pancreático	Pancreatitis	Sangrado	Perforación	Colangitis	Estenosis papilar	Total (%)
Binmoller et al. **(13)**	1993	23	74	1	3	2	0	0	0	22
Martin **(21)**	1997	14	45	10	0	0	0	1	0	13
Desilets et al. **(22)**	2001	13	92	11	1	0	0	0	0	13
Norton et al. **(23)**	2002	28	93	10	4	2	1	0	2	32
Catalano et al. **(24)**	2004	103	81	91	5	2	0	0	3	10
Bohnacker et al. **(25)**	2005	109	73	-	13	27				20
Total		290	76	131	14	7	1	1	5	16

Fuente: elaboración propia con base en (13,21-25).

Complicaciones

Dentro de las complicaciones frecuentes, se encuentra la pancreatitis post-ampulectomía (10-15 %) en grado leve, para lo cual se han realizado estudios evaluando la utilidad de la colocación de prótesis pancreáticas durante la ampulectomia, encontrando disminución de 17 % a 3,3 % en la serie de Catalano **(24)**, y menores diferencias de 14 % a 11 % en un trabajo prospectivo, aleatoriza-

do y controlado como el de Harewood, Ponchon et al. **(26).** En menor grado, se observan perforaciones de 0-4 %, sangrado de 2-13 % (que es menor y manejable endoscópicamente en la mayoría de los casos) y estenosis papilar entre 0-8 % (manejable con prótesis o dilataciones neumáticas). La mortalidad es rara, pero presente hasta en un 0,4 % **(27).**

El resultado final del procedimiento varía entre 46-92 %, dependiendo de si la resección fue completa, en un solo fragmento, con diferenciación histológica, o con aplicación de argón plasma en adenomas residuales. Dos de las series más grandes (44 pacientes) demuestran una recurrencia de 26 % y 29 % con un seguimiento de 22,5 y 37 meses **(13,28).** Tres factores se han relacionado a una resección incompleta de la lesión: 1) presentación clínica de ictericia, 2) extensión intraductal > 1 cm y 3) adenocarcinoma en el espécimen resecado **(29).**

El factor pronóstico más relevante en la sobrevida de las lesiones T1 va a estar dado por el compromiso ganglionar, lo que cambiaría la clasificación de un estado IA a un IIB, con una sobrevida significativamente menor; el estudio de Lee et al. **(15)** sugiere que el 90 % de las lesiones T1 no presenta compromiso ganglionar y sólo las lesiones que tienen infiltración linfática microvascular van a tener un 18 % de posibilidades de compromiso, lo que sugeriría que, posterior al estudio del espécimen de la ampulectomía de invasión linfovascular y márgenes de resección, daría seguridad en el tratamiento endoscópico realizado.

Al comparar las técnicas quirúrgicas y endoscópicas, se encuentra que la pancreatoduodenectomía demuestra una baja tasa de recurrencia, a expensas de una alta morbilidad (25-65 %) y baja mortalidad (5-10 %); además, la ampulectomía quirúrgica tiene la ventaja de menor morbilidad (0-25 %), disminución de estancia hospitalaria, sin mortalidad pero con una recurrencia entre 5-30 %.

La ampulectomía endoscópica demuestra una menor morbilidad (15 %), mínima mortalidad, y resultados exitosos en centros de referencia sin la necesidad de anestesia general prolongada y laparotomía.

Referencias

1. Hamilton SR, Ratonen LA, editors. World Health Organization classification of tumours: pathology and genetics of tumours of the digestive system. Lyon: IARC Press; 2000. Disponible en: https://goo.gl/AuDiiU.

2. Stolte M, Pscherer C. Adenoma-carcinoma sequence in the papilla of vater. Scand J Gastroenterol. 1996;31(4):376-382. Doi: http://doi.org/cr8w9w.

3. de Vos tot Nederveen Cappel WH, Jarvinen HJ, Björk J, Berk T, Griffioen G, et al. Worldwide survey among polyposis registries of surgical management of severe duodenal adenomatosis in familial adenomatous polyposis. Br J Surg. 2003;90(6):705-10. Doi: http://doi.org/c2n822.

4. Cahen DL, Fockens P, de Wit LT, Offerhaus GJ, Obertop H, Gouma DJ. Local resection or pancreatoduodenectomy for villous adenoma of the ampula of vater diagnosed before operation. Br J Surg. 1997;84(7):948-51. Doi: http://doi.org/dr6ktb.

5. Rosenberg J, Welch JP, Pyrtek LJ, Walker M, Trowbridge P. Benign villous adenomas of the ampulla of vater. Cancer. 1986;58(7):1563-8. Doi: http://doi.org/bm57zt.

6. Tran TC, Vitale GC. Ampullary tumors: endoscopic versus operative management. Surg Innov. 2004;11(4):255-63. Doi: http://doi.org/ff6nbn.

7. Hirota WK, Zuckerman MJ, Adler DG, Davila RE, Egan J, Leighton JA, et al. ASGE guideline: the role of endoscopy in the surveillance of premalignant conditions of the upper GI tract. Gastrointest Endosc. 2006; 63(4):570-80. Doi: http://doi.org/cnwjpx.

8. Haubrich WS, Johnson RB, Foroozan P. Endoscopic removal of a duodenal adenoma. Gastrointest Endosc. 1973;19(4):201. doi: http://doi.org/brrfwc.

9. Lindor NM, Greene MH. The concise handbook of family cancer syndromes. J Nat Cancer Inst. 1998;90(14):1039-71.

10. Ashkar K, Deep LS, BIkhazi K, Arnaout MS. Unusual manifestation of an ampullary tumor presenting with severe upper gastrointestinal bleeding. Digestion 1999;60(6):583-6. Doi: http://doi.org/b95ng6.

11. Sand JA, Nordback IH. Transduodenal excision of benign adenoma of the papilla of vater. Eur J Surg. 1995;161(4):269-72.

12. Cannon ME, Carpenter SL, Nostrant TT, Kochman ML, Ginsberg GG, et al. Eus compared with CT, Magnetic resonance imaging and angiography and the influence of billiary stenting of staging accuracy of ampullary neoplasms. Gastrointest Endosc 1999;50(1):27-33.

13. Mukai H, Nakajima M, Yasuda k, Mizuno S, Kawai K. Evaluation of endoscopic ultrasonography in the preoperative staging of carcinoma of the ampulla of vater and common bile duct. Gastrointest Endosc. 1992;38(6):667-83.

14. Ponchon T, Berger F, Chavaillon A, Bory R, Lambert R. Contribution of endoscopy to diagnosis and treatment of tumors of the ampulla of vater. Cancer. 1989;64(1):161-7. Doi: http://doi.org/fpzdhk.

15. Lee SY, Jang KT, Lee KT, Lee JK, Choi SH, Heo JS , et al. Can be endoscopic resection be applied for early stage ampulla of vater cancer. Gastrointest Endosc. 2006;63(6):783-8. http://doi.org/brqztc.

16. Kubo K, Chijiwa Y, Akahoshi K, Hamada S, Matsui N, Nawata H. Pre-operative staging of ampullary tumors by endoscopio ultrasound. Br J Radiol. 1999;72(857):443-7. Doi: http://doi.org/b9mg.

17. Itoh A, Goto H, Naitoh Y, Hirooka Y, Furukawa T, Hayakawa T. Intraductal ultrasonography in diagnosing tumor extension of cancer of the papilla of vater. Gastrointest Endosc. 1997;45(3):251-60. Doi: http://doi.org/bhzrsr.

18. Chen CH,Tseng LI, Yang CC, Yeh YH. Preoperative evaluation of periampullary tumors by endoscopic sonography, transabdominal sonography and computed tomography. J Clin Ultrasound. 2001;29(6):313-21. Doi: http://doi.org/cg3drb.

19. Seewald S, Salem S, Soehendra N. Endoscopic resection of tumors of the ampulla of vater: how far up and how deep can we go? Gastrointest Endosc. 2006;63(6):789-91. Doi: http://doi.org/bnqt4n.

20. Binmoeller KF, Boaventura S, Ramsperger K, Soehendra N. Endoscopic snare excision of benign. Gastrointest Endosc 1993;39(2):127-31. Doi: http://doi.org/bhs3sg.

21. Martin JA, Haber GB, Kortan PP, Raijman I, Abedi M, DuVall GA, et al. Endoscopic snare ampullectomy for resection of benign ampullary neoplasms. Gastrointest Endosc. 1997;45(4):AB139. Doi: http://doi.org/dgxtnv.

22. Desilets DJ, Dy RM, Ku PM, Hanson BL, Elton E, Mattia A, et al. Endoscopic management of tumors of the major duodenal papilla: refined techniques to improve outcome and avoid complications. Gastrointest Endosc. 2001;54(2):202-8. Doi: http://doi.org/dcnd59.

23. Norton ID, Gostout CJ, Baron TH, Geller A, Petersen BT, Wiersema MJ. Safety and outcome of endoscopic snare excision of the major duodenal papilla. Gastrointest Endosc. 2002;56(2):239-43. Doi: http://doi.org/bbcnbx.

24. Catalano MF, Linder JD, Chak A, Sivak MV Jr, Raijman I, Geenen JE, et al. Endoscopic management of adenoma of the major duodenal papilla. Gastrointest Endosc. 2004;59(2):225-32. Doi: http://doi.org/frz6gz.

25. Bohnacher S, Soehendra N, Maguchi H, Chung JB, Howell DA. Endoscopic resection of benign tumors of the papilla of vater. Endoscopy. 2006;38(5):521-5. Doi: http://doi.org/d8848t.

26. Harewood GC, Ponchon NL, Goustout CJ. Prospective, randomized Controlled trial of prophylactic stent placement for endoscopic snare excision of the duodenal ampulla. Gastrointest Endosc 2005;62(3):367-70. Doi: http://doi.org/c7zbr8.

27. Heinzow HS, Lenz P, Lenze F, Domagk D, Domschke W, Meister T. Feasibility of snare papillectomy in ampulla of Vater tumors: meta-analysis and study results from a tertiary referral center. Hepatogastroenterology. 2012;59(114):332-5. Doi: http://doi.org/b7cvvx.

28. Ponnudurai AD, Lavelle MI, Venables CW. Endoscopic sphinteroptomy before pancreatoduodenectomy for ampullary carcinoma. Br Med J. 1981:282:109-11.

29. Ridtitid W, Tan D, Schmidt SE, Fogel EL, McHenry L, Watkins JL, et al. Endoscopic papillectomy: risk factors for incomplete resection and recurrence during long-term follow-up. Gastrointest Endosc. 2014;79(2):289-96. Doi: http://doi.org/f2pj6b.

Profilaxis de la pancreatitis **posterior a la CPRE**

Gustavo Adolfo Reyes Medina

Introducción

La colangiopancreatografía retrógrada endoscópica (CPRE) fue descrita por primera vez en la literatura médica en 1968. Inicialmente, era un procedimiento diagnóstico del tracto biliopancreático y, con el desarrollo de la esfinterotomía endoscópica en 1974 y las prótesis biliares, adquiere la característica de un procedimiento terapéutico **(1).**

La CPRE es uno de los procedimientos endoscópicos más complejos y con mayor probabilidad de morbilidad y mortalidad. Entre sus complicaciones se encuentran pancreatitis aguda, sangrado, perforación del tracto digestivo, colangitis, colecistitis, complicaciones cardiopulmonares, impactación de instrumentos (canastillas) en el conducto biliar o pancreático, y migración de prótesis biliares o pancreáticas; el riesgo de mortalidad por complicaciones post-CPRE se encuentra entre el 0,2 % y el 0,5 % **(2).**

Debido a las complicaciones inherentes a la CPRE, al riesgo de mortalidad y a la presencia de otras técnicas diagnósticas por imagen (ecografía transabdominal, tomografía axial computadorizada, ultrasonografía endoscópica biliopancreática, resonancia nuclear magnética), la CPRE se considera en este momento un procedimiento exclusivamente terapéutico.

La complicación más frecuente de la CPRE es la pancreatitis aguda, cuya incidencia se encuentra alrededor del 5 % (con un rango entre 1,6 % a 15,7 %) de las que hasta un 10 % puede ser pancreatitis severa, con necrosis pancreática, falla orgánica multisistémica e, incluso, la muerte **(2,3)**. Por estos motivos, es fundamental que el médico que realiza este procedimiento conozca los diferentes métodos que existen para la prevención de esta complicación y los respectivos servicios de endoscopia cuenten con todos los elementos para este propósito.

Fisiopatología de la pancreatitis post-CPRE

Varios mecanismos se han postulado como causantes de pancreatitis post-CPRE:

a. Obstrucción del flujo del jugo pancreático: debido al edema secundario, al traumatismo de la papila y del esfínter pancreático por la instrumentación, y al espasmo del esfínter de Oddi, lo que causa obstrucción transitoria del conducto pancreático.

b. Lesión por presión hidrostática: por la inyección del medio de contraste en el conducto de Wirsung o de agua o solución salina durante la manometría del esfínter de Oddi, especialmente si los catéteres no tienen aspiración.

c. Lesión química o alérgica: por el medio de contraste en el conducto pancreático.

d. Lesión enzimática: por la activación intrapancreática de las enzimas digestivas, debido a la introducción de sustancias extrañas dentro del páncreas.

E. Infección: por la introducción al conducto pancreático de bacterias de la flora intestinal normal o de bacterias procedentes de endoscopios o accesorios endoscópicos contaminados.

F. Manipulación con guías, catéteres u otros instrumentos: pueden causar edema, disrupción e incluso perforación del Wirsung,

G. Lesión térmica: secundaria a la corriente electroquirúrgica durante la esfinterotomía endoscópica, ampulectomía, termocoagulación por sangrado, o ablación de lesiones neoplásicas en la ampolla **(3,4).**

H. Estado de activación de los leucocitos neutrófilos previo a la CPRE: algunos pacientes desarrollan pancreatitis post-CPRE a pesar de no tener factores de riesgo personales ni relacionados al procedimiento. En un estudio piloto se observó que el estado de activación de los neutrófilos (determinado por la expresión del receptor CD11b, miembro de la familia de las integrinas y molécula clave para la adhesión de los neutrófilos), previamente a la realización de la CPRE, se relaciona con el desarrollo de pancreatitis post-CPRE. Este estado de activación celular es posiblemente un fenómeno idiosincrático. La hipótesis es que durante la CPRE hay lesión microscópica de la glándula pancreática, con liberación local de mediadores de la inflamación y expresión de las moléculas de adhesión del endotelio, a las que se unen los neutrófilos circulantes activados (positivos para el receptor CD11b). La unión e interacción del neutrófilo con el endotelio genera cambios en la permeabilidad vascular, lo que facilita la entrada de la amilasa a la circulación sistémica (hiperamilasemia). En algunos casos, este fenómeno es seguido por una destrucción tisular a mayor escala y se genera la cascada inflamatoria característica de la pancreatitis aguda **(5)**.

Independientemente del mecanismo responsable, se sucede una serie de eventos similares a los presentes en otras formas de pancreatitis, con activación prematura de las enzimas digestivas dentro de la célula pancreática, autodigestión celular, alteración en la secreción acinar, secreción de citoquinas proinflamatorias y quemoquinas, con la consecuente respuesta inflamatoria pancreática inicialmente local, pero que, dependiente de la respuesta individual del paciente a la lesión, puede extenderse a los tejidos vecinos o convertirse en una respuesta inflamatoria sistémica **(3,4).**

Definición de pancreatitis post-CPRE

Después de una CPRE, es frecuente la presencia de hiperamilasemia asintomática (hasta en un 60 % a 75 % de los casos) *(4)*. Otros procedimientos como la endoscopia digestiva alta, colonoscopia, o enteroscopia asistida con balón también pueden causar hiperamilasemia asintomática. Algunos pacientes pueden presentar dolor abdominal en el posoperatorio inmediato (hasta un 62 %), debido, por ejemplo, a la distensión abdominal por el aire utilizado durante la insuflación **(6).** Ni la hiperamilasemia asintomática ni todos los dolores abdominales posteriores a una CPRE constituyen un diagnóstico de pancreatitis post-CPRE.

La definición de pancreatitis post-CPRE fue inicialmente descrita por el Doctor Cotton et al en 1991 **(7)**; actualmente, con base en la revisión de la clasificación de Atlanta **(8),** el diagnóstico de pancreatitis post-CPRE se considera cuando se cumplen dos de los siguientes criterios:

a. Dolor abdominal sugestivo de pancreatitis aguda (inicio agudo de un dolor severo, persistente, epigástrico, irradiado a espalda).

b. Elevación de la amilasa o lipasa tres veces o más por encima del valor normal.

c. Hallazgos característicos de pancreatitis aguda en TAC abdominal contrastado, resonancia nuclear magnética o ecografía abdominal.

En pacientes que ya presentaban dolor abdominal previo a la CPRE (pacientes con pancreatitis aguda de origen biliar o pancreatitis crónica), se

tiene en cuenta como criterio la presencia de un "nuevo dolor abdominal" o "empeoramiento" del dolor abdominal **(6)**.

En la revisión de los criterios de Atlanta, se clasifica la pancreatitis aguda según la severidad como se menciona en la Tabla 1 **(8,9)**.

Tabla 1. Clasificación de la pancreatitis aguda según la severidad.

Pancreatitis aguda leve	Pancreatitis aguda moderadamente severa	Pancreatitis aguda severa
Ausencia de falla orgánica	Falla orgánica transitoria (resuelve dentro de las primeras 48 horas).	Falla orgánica persistente (uno o varios órganos, duración mayor a 48 horas).
Ausencia de complicaciones locales o sistémicas	Complicaciones locales o sistémicas (estériles o infectadas) sin falla orgánica persistente.	

Fuente: elaboración propia con base en (8,9).

La graduación de la severidad según la definición previa de consenso **(4,6)** no es ideal, debido a que se basa principalmente en la duración de la hospitalización sin tener en cuenta la presencia o ausencia de complicaciones locales o falla orgánica.

Factores de riesgo para el desarrollo de pancreatitis post-CPRE

Han sido descritos varios factores de riesgo para el desarrollo de pancreatitis post-CPRE:

a. Factores relacionados con el paciente: mujeres jóvenes, antecedente de pancreatitis post-CPRE, disfunción del esfínter de Oddi, conducto biliar de calibre normal, bilirrubinas séricas normales, historia de pancreatitis aguda recurrente.

b. Factores relacionados con el endoscopista: inexperiencia.

c. Factores relacionados con el procedimiento endoscópico: canulación difícil (más de cinco intentos), esfinterotomía pancreática, múltiples inyecciones de medio de contraste en el conducto Wirsung, acinarización pancreática durante la inyección del medio de contraste, esfinterotomía por precorte, esfinteroplastia con balón sin esfinterotomía previa (Figura 2b), manometría del esfínter de Oddi (con catéteres sin succión) y ampulectomía endoscópica **(10,11).**

Los factores de mayor riesgo para pancreatitis post-CPRE son la presencia de disfunción del esfínter de Oddi, el sexo femenino y el antecedente de pancreatitis post-CPRE. No todos los factores arriba mencionados son aceptados en forma universal como factores de riesgo, y algunos merecen un comentario aparte.

La papilotomía por precorte (con papilótomo de aguja, a partir del orificio papilar), cuando es realizada en manos expertas y en forma temprana, aumenta el porcentaje de éxito de la CPRE a un 97 % (comparado con seguir intentando la canulación estándar) y no aumenta el riesgo de pancreatitis. El riesgo aumentado de pancreatitis post-CPRE, en los casos en que se realiza precorte, parece estar relacionado con múltiples intentos fallidos previos de canulación biliar convencional o a múltiples inyecciones de medio de contraste en el conducto pancreático **(12)**. La papilotomía por precorte, cuando se inicia como una fistulotomía (infundibulotomía) lejos del orificio papilar, no tiene un riesgo incrementado de pancreatitis **(6)**. Se recomienda actualmente utilizar el precorte tipo fistulotomía como primera opción en pacientes con conducto biliar dilatado hasta la papila. Si se opta por utilizar el precorte convencional (a partir del orificio papilar) y se puede canular fácilmente el conducto pancreático, se recomienda insertar primero una prótesis pancreática para guiar luego el corte, y dejar la prótesis por 12 a 24 horas *in situ* **(11,13).**

La dilatación con balón de una papila intacta tiene un riesgo aumentado de pancreatitis post-CPRE y no se recomienda como alternativa a la esfinterotomía, pero puede ser indicada en algunos casos (pacientes con coagulopatía) (Figura 2b). Si se utiliza esta técnica se recomienda que la duración de la dilatación sea mayor a un minuto. La dilatación con balón de la papila combinada con una esfinterotomía previamente realizada no tiene un riesgo aumentado de pancreatitis **(11).**

La realización de una CPRE por un endoscopista con poca experiencia ha sido mencionada como factor de riesgo para pancreatitis post-CPRE, debido a la probabilidad de necesitar un mayor número de intentos para la canulación biliar o un mayor trauma de la ampolla. Sin embargo, no hay evidencia de que el volumen de CPRE de un hospital tenga influencia con la incidencia de pancreatitis post-CPRE. Un bajo número de CPRE/año se relacionan con un mayor número de CPRE fallidas y una mayor tasa de colangitis y otras complicaciones post-CPRE, pero no con una mayor incidencia de pancreatitis **(6).**

La "canulación difícil" del conducto biliar se refiere a la falla en obtener un acceso biliar profundo a pesar de múltiples intentos de canulación o de un tiempo prolongado, lo que puede causar un mayor trauma de la papila e inyecciones inadvertidas o no intencionales de medio de contraste en el conducto pancreático **(10,14)** y se asocia con una incidencia de pancreatitis post-CPRE mayor al 10 % (Figuras 1 y 2). La sociedad europea de endoscopia gastrointestinal (ESGE) define *canulación difícil* como alguno de los siguientes eventos **(11,13):**

a. Intentos de canulación por más de 5 minutos.
b. Más de 5 intentos de canulación.
c. Dos o más pasos de la guía al conducto pancreático.

Algunos factores dependientes del paciente pueden ser protectores contra la pancreatitis post-CPRE, como pacientes ancianos (especialmente mayores de 80 años), pacientes con neoplasias malignas del páncreas (probablemente por la obstrucción crónica del conducto de Wirsung y la atrofia del parénquima pancreático), la pancreatitis crónica y la técnica de canulación por *rendezvous*. Otros factores recientemente mencionados como de riesgo para la pancreatitis post-CPRE son el consumo previo o actual de alcohol o cigarrillo, y la instrumentación del conducto pancreático dorsal en los pacientes con páncreas divisum **(14).** En la Tabla 2, se presenta un resumen de los factores mencionados.

Tabla 2. Factores de riesgo independientes para pancreatitis post-CPRE.

Relacionados con el paciente		Relacionados con el procedimiento	
Definidos	**Probables**	**Definidos**	**Probables**
Disfunción del esfínter de Oddi Sexo femenino Antecedente de pancreatitis previa	Antecedente previo de pancreatitis pos-CPRE Edad (menor de 45 años) Vía biliar no dilatada Bilirrubinas séricas normales Consumo de alcohol-tabaquismo ¶	Intentos de canulación > 10 minutos * Paso de la guía más de una vez al conducto pancreático. Opacificación del conducto pancreático	Esfinterotomía por precorte** Esfinterotomía pancreática Dilatación con balón de la ampolla (sin esfinterotomía previa) Falla para extraer los cálculos biliares Ultrasonido endoscópico intraductal (IDUS) Papilectomía (ampulectomía) ± Biopsia/citología del conducto pancreático± IPMN sin conducto pancreático dilatado ± Instrumentación del conducto pancreático dorsal en paciente con páncreas divisum ¶

*Mayor de 5 minutos según otros autores.
**Ver comentario previo.
± Referencia (15). IPMN: Intraductal papillary mucinous neoplasm.
¶ Referencia (14).
Fuente: adaptada de (11).

La presencia de varios factores de riesgo en un mismo paciente aumenta proporcionalmente el riesgo de pancreatitis. Por ejemplo, una mujer joven, con dolor abdominal crónico recurrente, sospecha de disfunción del esfínter de Oddi, vía biliar de calibre normal y bilirrubinas normales, tiene un riesgo 10 veces mayor de presentar pancreatitis post-CPRE. **(10).**

Estrategias para la prevención de la pancreatitis post-CPRE

A continuación, se mencionan los diferentes métodos para la profilaxis de esta complicación.

Adecuada selección del paciente que va a ser sometido a CPRE

El primer y fundamental paso para la prevención de la pancreatitis post-CPRE es seleccionar adecuadamente al paciente candidato a CPRE. Hoy en día, existen otros medios diagnósticos, especialmente basados en imágenes (ver introducción) para la confirmación o descarte de patología biliopancreática. Por ende, se debe evitar la realización de una CPRE innecesaria (diagnóstica) o marginalmente indicada, más aún en pacientes de alto riesgo (mujeres jóvenes, con vía biliar normal y bilirrubinas normales).

Medidas generales

El endoscopista y sus asistentes deben tener el entrenamiento necesario para realizar la CPRE. Los endoscopios deben estar adecuadamente desinfectados y se deben utilizar accesorios estériles. En casos de manometría del esfínter de Oddi, se deben usar catéteres con aspiración **(10).** En cada procedimiento endoscópico biliopancreático es necesario tener a disposición todos los implementos y accesorios necesarios para la realización del mismo y para la solución de los casos más complejos y de las diferentes dificultades que puedan surgir (muchas veces inesperadamente); el médico dedicado a la CPRE debe actualizarse permanentemente, con el fin de estar informado sobre las nuevas técnicas que permiten realizar un procedimiento más eficaz y seguro.

Agentes farmacológicos

Los antiinflamatorios no esteroideos (AINES) son los únicos medicamentos que han demostrado un rol en la profilaxis de la pancreatitis post-CPRE, pues inhiben la síntesis de prostaglandinas, la activación de la fosfolipasa A2 y la unión del neutrófilo al endotelio, factores clave en la patogénesis de la pancreatitis aguda.

Un metaanálisis de 10 estudios aleatorizados controlados (2.269 pacientes), que evaluó la eficacia y seguridad de los AINES en la profilaxis de pancreatitis post-CPRE, encontró una reducción del riesgo absoluto del 5,9 %, con un número necesario a tratar (NNT) de 17. Los pacientes que recibieron AINES en el período peri-CPRE (pre-CPRE, post-CPRE o ambas) tuvieron un 43 % menos de posibilidad de desarrollar pancreatitis en general y un 54 % menos de posibilidad de una pancreatitis moderada a severa (NNT: 34). El uso de AINES no aumenta el riesgo de complicaciones y, en especial, no aumenta el riesgo de sangrado posesfinterotomía. Los AINES que han demostrado eficacia son la indometacina y el diclofenac. Por motivos aún no claros, la vía de administración intrarrectal de estos medicamentos es la mejor forma de prevenir la pancreatitis post-CPRE. La administración oral, endovenosa o intramuscular no ha demostrado efecto protector **(16)**. Las guías de la ESGE recomiendan utilizar AINES intrarrectales (100 mg de diclofenac o indometacina) inmediatamente antes o después de una CPRE en todos los pacientes que no tengan contraindicación. En algunos casos altamente seleccionados, como por ejemplo en pacientes con alto riesgo de desarrollar pancreatitis post-CPRE con contraindicación para uso de AINES e inserción fallida de stent pancreático, se puede considerar como una opción el uso de trinitrato de glicerilo sublingual o de somatostatina (250 mcg en bolo endovenoso) **(11)**.

Reducción del trauma mecánico de la papila

El trauma de la papila duodenal secundario a intentos repetidos de acceso a la vía biliar (durante una canulación difícil) es un factor de riesgo comprobado para el desarrollo de pancreatitis.

El riesgo de pancreatitis es mayor después de múltiples intentos de canulación **(17)**. Durante el procedimiento endoscópico se deben utilizar todas las técnicas y los accesorios necesarios para minimizar la manipulación de la papila y, por lo tanto, su traumatismo, y tener en mente que el número de intentos de canulación debe ser reducido al mínimo posible. El uso temprano de las técnicas de precorte en casos de canulación difícil puede ser un factor protector contra el desarrollo de pancreatitis.

Evitar la inyección de medio de contraste en el conducto pancreático

La inyección de medio de contraste dentro del conducto pancreático es un factor independiente para el desarrollo de pancreatitis **(17)** y debe ser evitado. En caso de requerir la opacificación del conducto pancreático, el número de inyecciones y el volumen del medio deben ser limitados al mínimo posible **(6)**. No se han encontrado diferencias entre el uso de medios de contraste iónico versus no iónico **(10)**, o medios de alta versus baja osmolaridad, con respecto al desarrollo de pancreatitis post-CPRE **(17)**.

Canulación biliar con guías

Al inicio de la CPRE, la canulación de la vía biliar se realiza con un catéter (o papilótomo) con o sin guía. Con la técnica de canulación sin guía, la punta del catéter o papilótomo se ubica en el orificio papilar, se orienta hacia las 11 horas según las manecillas del reloj, y se inyecta el medio de contraste. En estos casos, puede suceder que haya paso no deseado o inadvertido del medio de contraste hacia el conducto pancreático, lo que aumenta el riesgo de pancreatitis. La técnica de canulación con guía tiene como objetivo el acceso biliar profundo sin el uso inicial de medio de contraste (específicamente se busca evitar el paso de medio de contraste al conducto pancreático); se utiliza una guía flexible, cuyo extremo distal es blando y maleable. Con la ayuda del catéter (o papilótomo) ubicados cerca o en contacto con el orificio papilar, se avanza suavemente la guía hasta lograr su introducción en el conducto biliar (lo que se comprueba con fluoroscopia). Antes se consideraba que la introducción de la guía en el conducto pancreático no se asociaba a pancreatitis post-CPRE **(18)**. Sin embargo, evidencia más reciente indica que la inserción de la guía más de una vez en el conducto pancreático es un factor de riesgo para pancreatitis post-CPRE **(11,13)**.

En las actuales guías de manejo, revisiones, metaanálisis y revisiones sistemáticas **(2-4,6,10, 11,13,19)** se recomienda el uso de guías para la canulación biliar profunda durante la CPRE, con el fin de disminuir el riesgo de pancreatitis y mejorar la eficacia del estudio. Para las guías de la ESGE constituye una recomendación grado A **(6)**. En una reciente revisión sistemática y metaanálisis **(19)**, el uso de guía para la canulación biliar (comparada con la técnica sin guía) se asoció a un porcentaje significativamente menor de pancreatitis post-CPRE (3,7 % vs. 8,7 %) y el efecto protector se mantuvo incluso en los pacientes que requirieron papilotomía por precorte por canulación inicial fallida. El acceso biliar profundo se logró en un mayor porcentaje (89 %) con la técnica de canulación con guía que con la técnica sin guía (78 %). Ocurrió menos pancreatitis (1,1 %) en los casos en que la guía entró al conducto pancreático, comparados con la opacificación del Wirsung con medio de contraste en la técnica sin guía (9,5 % de pancreatitis).

El acceso biliar profundo inicial puede ser difícil de alcanzar incluso si se usa la técnica con guía; en estos casos, se puede utilizar la técnica de doble guía (Figura 2a): la guía inicial se deja en el conducto pancreático y se intenta avanzar otra guía por el lado de esta, en dirección hacia arriba y a la izquierda (11 horas, según las manecillas del reloj). Esta técnica aumenta la posibilidad de canular la vía biliar en los casos difíciles, pero también conlleva a un mayor riesgo de pancreatitis **(20),** por lo que, cuando se utilice, se deben considerar métodos adicionales para disminuir el riesgo de la mencionada complicación, como la inserción de prótesis pancreática (Figuras 1 y 2).

Prótesis pancreáticas

Uno de los mecanismos fisiopatológicos fundamentales en el desarrollo de la pancreatitis post-CPRE es la obstrucción al flujo del jugo pancreático, secundario al edema por trauma de la papila, del esfínter pancreático (y su correspondiente espasmo) o del ducto pancreático, causados por la manipulación con catéteres, guías o la inyección del medio de contraste. Teóricamente, la inserción de una prótesis pancreática permite el libre flujo de las secreciones pancreáticas hacia la luz duodenal, a pesar del edema presente en estos tejidos "traumatizados". Varios metaanálisis han demostrado que la inserción de prótesis pancreáticas en pacientes de alto riesgo para pancreatitis post-CPRE es un método costo-efectivo como medida profiláctica y prácticamente elimina la posibilidad de una pancreatitis severa **(21,22)** (Figuras 1, 2 y 3).

Elección de la prótesis pancreática

Las prótesis pancreáticas disponibles tienen un calibre entre 3 y 7 Fr, y una longitud entre 2 y 8 cm. Además, pueden ser rectas o con extremo en cola de cerdo (*pigtail*). La recomendación actual es utilizar prótesis pancreáticas plásticas delgadas (de 5 Fr de diámetro) y cortas (de 2 a 3 cm de longitud). Las prótesis de 5 Fr son más fáciles de usar, debido a que pueden ser insertadas sobre una guía de 0,035 pulgadas (a diferencia de las de 3 Fr, que requieren una guía de menor calibre, de 0,018-0,025 pulgadas) y se recomienda que tengan solamente una o dos aletas externas del lado duodenal para evitar su migración interna hacia el conducto pancreático, y que no tengan aleta interna para favorecer su migración espontánea hacia el duodeno, en 5 a 10 días, y disminuir el riesgo de lesión del conducto pancreático. Las prótesis muy largas pueden ser difíciles de colocar y tienen menos posibilidad de migración espontánea. Para que la prótesis sirva como medida profiláctica debe permanecer *in situ* en el conducto pancreático por lo menos durante 12-24 horas **(11)**.

Técnica de inserción (Figura 4)

La técnica convencional consiste en lograr inicialmente una canulación profunda del conducto de Wirsung con la guía (de 0,018, 0,025 o 0,035 pulgadas) (Figuras 1a, 2a). Sobre la guía, se avanza la prótesis seleccionada con ayuda de un empujador, catéter o papilótomo, hasta lograr la posición deseada (extremo distal de la prótesis y aleta externa en la luz duodenal (Figura 2e) y el resto de la prótesis dentro del conducto (Figuras 1b, 1e, 2d)).

Entre un 3 % y un 10 % de los casos, se pueden presentar dificultades para la canulación profunda del conducto pancreático, debido a tortuosidad marcada de este, incluso con formación de giros de hasta 360 grados ("ansa pancreática") o a ductos muy pequeños. En estos casos, se recomienda el uso de la técnica de la "guía corta": si la guía no puede ser introducida más allá del primer giro del conducto pancreático (después de uno o dos intentos), se avanza solamente una corta distancia (1 o 2 cm) más allá del esfínter pancreático, justo lo suficiente para poder insertar una prótesis corta (de 2 o 3 cm). En ocasiones, el uso de guías con la punta flexible plegada-doblada puede facilitar la canulación profunda del páncreas **(23)**.

No se debe "forzar" la inserción de una prótesis pancreática, pues en los pacientes en los que se realizan múltiples intentos y son fallidos, la incidencia de pancreatitis está aumentada hasta en un 66 %, incluso con riesgo de que sea del tipo severo **(23)**.

Extracción de las prótesis pancreáticas

El 96 % de las prótesis de 5 Fr x 3 cm migran espontáneamente hacia el duodeno al cabo de 3 días. Se debe tomar una radiografía simple de abdomen a los 5-10 días de haber insertado una prótesis pancreática para comprobar su eliminación espontánea. Si la prótesis todavía está en el conducto pancreático, debe ser retirada por vía endoscópica, pues su presencia por tiempo prolongado puede causar daños irreversibles en este **(6,10,21-24)**.

En la Tabla 3, se resumen las características de las prótesis pancreáticas recomendadas.

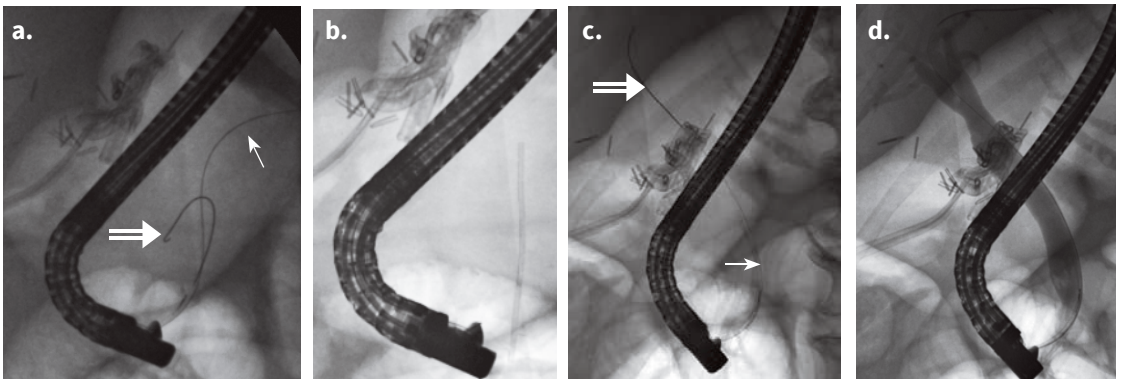

Figura 1. Paciente con coledocolitiasis y riesgo de pancreatitis post-CPRE debido a papila de difícil canulación. Después de varios intentos, la guía pasa a Wirsung, se deja *in situ* y, por técnica de doble guía, se intenta pasar guía a vía biliar, sin ser posible. a. Guía en páncreas (flecha delgada), sin ser posible el acceso a vía biliar con la segunda guía (flecha gruesa); b. Inserción de prótesis pancreática de 5 Fr x 5 cm (flecha); c. Inserción de guía (flecha gruesa) por un lado de la prótesis pancreática (flecha delgada), con acceso a vía biliar; d. Colangiograma.
Fuente: propiedad del autor.

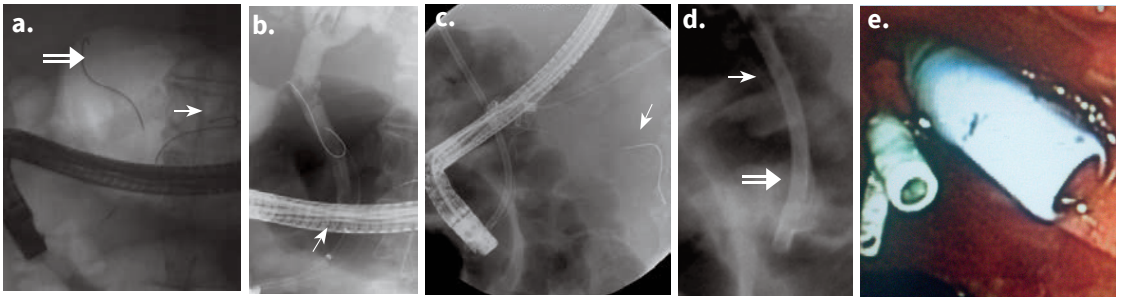

Figura 2. Paciente con dos factores de riesgo para pancreatitis post-CPRE: técnica de canulación con doble guía (por canulación inicial difícil) y dilatación de ampolla duodenal con balón sin papilotomía. Paciente con cirrosis, colecisto-coledocolitiasis, colangitis aguda, sepsis secundaria y coagulopatía (PT, PTT prolongados, trombocitopenia); a. Canulación difícil, técnica de doble guía: guía en páncreas (flecha delgada) y luego canulación de vía biliar (flecha gruesa); b. Colangiografía, con evidencia de coledocolitiasis y dilatación neumática de ampolla con balón (flecha), sin papilotomía (por alto riesgo de sangrado); c. Inserción de prótesis biliar de 10 Fr x 10 cm para drenaje de la colangitis. Nótese la guía en Wirsung (flecha); d. Inserción de prótesis pancreática de 5 Fr x 5cm (flecha delgada) para prevención de pancreatitis post-CPRE y prótesis biliar *in situ* (flecha gruesa); e. Aspecto endoscópico final: prótesis pancreática (delgada) y prótesis biliar (gruesa).
Fuente: propiedad del autor.

Tabla 3. Prótesis pancreáticas.

Tipo	Indicación	Diámetro	Longitud	Aletas	Duración
Plástica	Pacientes con alto riesgo de pancreatitis post-CPRE	3 a 5 Fr*	3 a 5 cm	Solamente externas (lado duodenal)	5-10 días**

*3 Fr require una guía de 0,018-0,025 pulgadas para su inserción. 5 Fr requiere guía de 0,035 pulgadas.
** Comprobar su eliminación espontánea con una radiografía de abdomen simple a los 5-10 días. Si persiste en el conducto pancreático, retirar por vía endoscópica.
Fuente: elaboración propia.

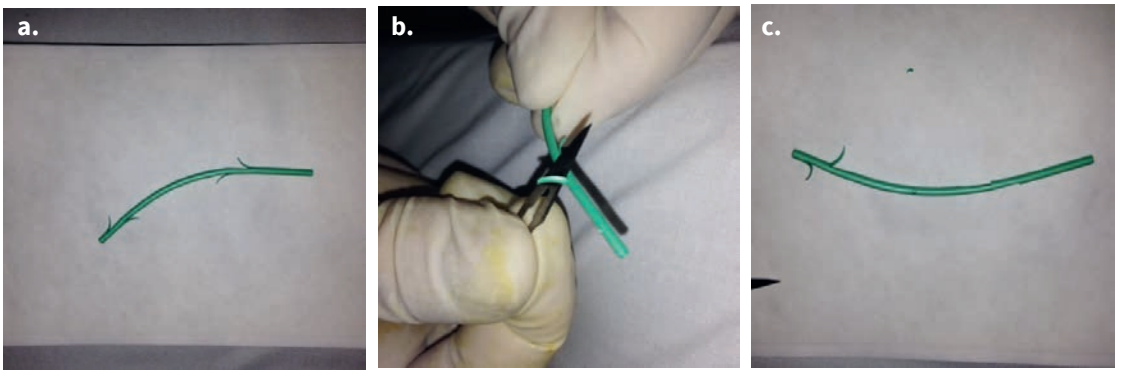

Figura 3. Prótesis pancreática recta de 5 Fr x 5 cm. a. Prótesis con aletas internas y externas; b. Corte de las aletas internas para permitir su migración espontanea; c. Prótesis con las aletas internas cortadas. Solamente quedan las aletas externas para evitar la migración interna.
Fuente: propiedad del autor.

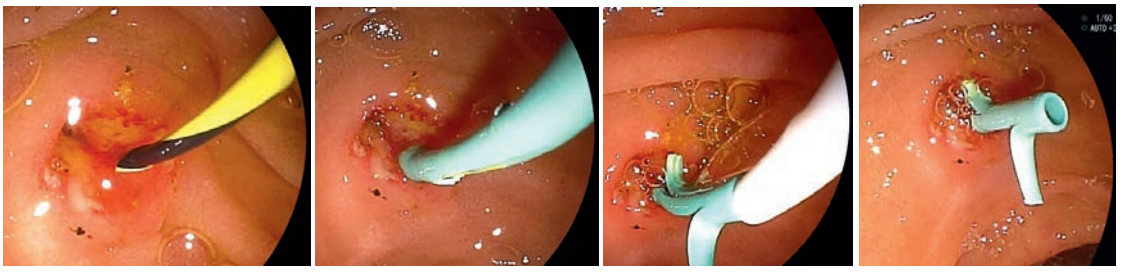

Figura 4. Técnica de inserción de la prótesis pancreática. a. Guía en conducto pancreático (confirmado por fluoroscopia); b. Ingreso de la prótesis al conducto pancreático (5 Fr x 5 cm). Las aletas internas fueron cortadas previamente; c. Prótesis totalmente insertada en posición final, antes de ser liberada. El catéter empujador se observa de color blanco. Se retira en su totalidad y cuidadosamente la guía en páncreas (siempre evitando la migración interna de la prótesis); d. Prótesis totalmente liberada.
Fuente: propiedad del autor.

Hidratación endovenosa agresiva con lactato de ringer

Buxbaum et al. **(25)** realizaron un estudio piloto para comprobar que una hidratación agresiva con Lactato de Ringer podría disminuir el riesgo de pancreatitis post-CPRE. La hidratación con Lactato de Ringer a 3 cc/kg/hora durante la CPRE, un bolo de 20 cc/kg inmediatamente después del procedimiento y un mantenimiento a 3 cc/kg/hora durante las 8 horas posteriores a la CPRE redujeron significativamente el desarrollo de pancreatitis post-CPRE, comparado con los pacientes que recibieron una dosis de hidratación estándar con Lactato de Ringer a 1,5 cc/kg/hora durante el procedimiento y las 8 horas posteriores a este. No se presentó ningún caso de sobrecarga hídrica en el grupo de hidratación agresiva (en el estudio se excluyeron pacientes con falla cardíaca, disfunción hepática o respiratoria, signos clínicos de sobrecarga hídrica, hiper o hiponatremía, mayores de 70 años y mujeres embarazadas). El Lactato de Ringer tiene menos probabilidad de inducir acidosis metabólica comparada con la solución salina, lo que puede explicar su efecto benéfico (un ambiente ácido promueve la activación del tripsinógeno y la lesión de la célula acinar), y adicionalmente el lactato pude estimular una respuesta inmune antiinflamatoria.

Hasta que se publiquen estudios a mayor escala, la evidencia actual apunta hacia el esquema propuesto por Buxbaum. Se sugiere que este tipo de hidratación peri-CPRE sea una medida adicional a las otras medidas profilácticas recomendadas, como el uso de AINES intrarrectales y de stent pancreáticos. Sin embargo, a pesar de los resultados mencionados, la evidencia de la hidratación agresiva con Lactato de Ringer como medida profiláctica todavía es limitada **(26).**

Medidas que no han probado ser efectivas como profilaxis de pancreatitis post-CPRE

a. Los medicamentos diferentes a los AINES intrarrectales (gabexate, octreótide, heparina, corticoides, alopurinol) no son efectivos en la profilaxis de la pancreatitis post-CPRE.

b. El uso de dióxido de carbono (CO_2) para la insuflación disminuye el dolor por distensión abdominal post-CPRE, pero no previene la pancreatitis.

c. La osmolaridad del medio de contraste: no hay diferencia entre el uso de medio de contraste de alta o de baja osmolaridad, con respecto a la incidencia de pancreatitis post-CPRE.

d. Tipo de corriente electroquirúrgica utilizada en la papilotomía: no existe diferencia entre el uso de corriente pura (corte) y la corriente combinada (corte + coagulación) en la incidencia de pancreatitis post-CPRE. La utilización de corte puro tiene un riesgo aumentado de hemorragia post-papilotomía, por lo que se recomienda que para la papilotomía endoscópica se utilice la corriente combinada, especialmente en los pacientes con algo riesgo de sangrado **(6)**.

Conclusiones

La CPRE tiene un no despreciable riesgo de 5-10 % de complicaciones, siendo la más frecuente la pancreatitis aguda, que puede ser severa e incluso mortal hasta en 1 de cada 200 pacientes. Por lo tanto, cualquier medida que se adopte para disminuir la incidencia de esta complicación tendrá una alta costo-efectividad.

Lo primero que se debe tener en cuenta es la adecuada selección de paciente. Nunca se debe usar la CPRE como un procedimiento diagnóstico; siempre se realiza cuando ya está confirmada una patología biliar por otro medio diagnóstico (generalmente imagenológico), o cuando la posibilidad de obstrucción biliar es alta.

Prácticamente todos los pacientes deben recibir como profilaxis (a menos de que esté contraindicado) un supositorio de diclofenaco o indometacina (en nuestro medio se encuentra a disposición el diclofenaco en supositorios por 100 mg) en el período peri-CPRE (antes de iniciar el procedimiento, durante el mismo o inmediatamente después de terminarlo). Se debe contar en la sala de endoscopia con la disponibilidad de prótesis pancreáticas (actualmente la más recomendada es la de 5 Fr x 3 cm, pero se pueden utilizar otras referencias) y estar familiarizado con la técnica de inserción.

La utilización de una hidratación agresiva con Lactato de Ringer como medida adicional profiláctica puede ser considerada en varios casos, si bien hacen falta estudios con un mayor número de pacientes para confirmar esta recomendación. El autor utiliza esta medida en todos los pacientes jóvenes (especialmente si es una mujer, con via biliar delgada, sin ictericia), y también en muchos otros casos que no tengan riesgo de retención hídrica. En una paciente como la que se acaba de mencionar, en caso de que durante el intento de canulación biliar inicial la guía hidrofílica sea insertada en el conducto pancreático, es preferencia del autor dejarla *in situ* en páncreas, utilizar una técnica de doble guía, completar el procedimiento y luego, siempre, insertar una prótesis pancreática al final de mismo (otra de las opciones recomendada por la ESGE es insertar la prótesis pancreática, y sobre ella (guiado por su posición) realizar el precorte para acceso biliar).

Cada vez el umbral que se tiene para considerar una CPRE como de riesgo aumentado para causar

pancreatitis es más bajo: antes era de 15 minutos intentando una canulación biliar, o de 15 intentos de canulación. Ahora se considera que es de 5 minutos (o 5 intentos de canulación) como máximo. Y se esperaba mucho más tiempo (30 minutos, 1 hora o más) para emprender medidas adicionales como papilotomía por precorte. Antes se creía que el paso de la guía a Wirsung no aumentaba el riesgo, pero ahora se considera que más de un ingreso de la guía al conducto pancreático ya es un factor de riesgo para pancreatitis post-CPRE. Y el precorte, que previamente se pensaba que era de alto riesgo para la pancreatitis, en el momento actual parece ser que, si es usado en forma temprana, puede ser un factor protector.

Por lo tanto, los gastroenterólogos que realicen CPRE deben estar no solamente familiarizados con estos procedimientos profilácticos, sino que también deben implementarlos. En la literatura médica se menciona cómo un porcentaje alto de médicos, a pesar de conocer los beneficios de los supositorios de AINES y de las prótesis pancreáticas, no los utilizan en forma rutinaria, tal vez porque no creen en sus beneficios, o por desconocimiento de la técnica o miedo a las complicaciones.

Probablemente las medidas antes mencionadas actúan en forma sinérgica como profilaxis de pancreatitis post-CPRE: los AINES intrarrectales inhiben la cascada inflamatoria, el stent pancreático evita la obstrucción al flujo del jugo pancreático y la hidratación agresiva preserva la microcirculación pancreática.

Por último, como sugerencia del autor, si durante una CPRE surge la duda de un riesgo aumentado de pancreatitis, posiblemente esté totalmente justificada en ese caso la inserción de una prótesis pancreática. Y si no utilizó el supositorio de AINES antes del inicio del procedimiento, puede ser este el momento de colocarlo e iniciar un protocolo de hidratación agresiva con Lactato de Ringer. Tampoco se debe olvidar el seguimiento posterior, 5 a 10 días después, con radiografía de abdomen simple, para confirmar la expulsión espontánea del stent.

Referencias

1. Adler E, Baron TH, Davila RE, Egan J, Hirota WK, Leighton JA, et al. ASGE guideline: the role of ERCP in diseases of the biliary tract and the pancreas. Gastrointest Endosc. 2005;62(1):1-8. Doi: http://doi.org/b4tdw2.

2. Anderson M, Fisher L, Jain R, Evans JA, Appalaneni V, Ben-Menachem, et al. Complications of ERCP. Gastrointest Endosc. 2012;75(3):467-73. Doi: http://doi.org/f2hv72.

3. Freeman L, Guda L. Prevention of post-ERCP pancreatitis: a comprehensive review. Gastrointest Endosc. 2004;59(7):845-64. Doi: http://doi.org/d8vw24.

4. Murray WR. Reducing the incidence and severity of post ERCP pancreatitis. Scandinav J Surg. 2005;94:112-6. Doi: http://doi.org/b98p.

5. Mann DV, Kalu M, Foulds S, Edwards R, Glazer G. Neutrophil activacion and hyperamylasaemia after endoscopic retrograde cholangiopancreatography: potential role for the leukocyte in the pathogenesis of acute pancreatitis. Endoscopy. 2001;33(5):448-53. Doi: http://doi.org/bnkk2z.

6. Dumonceau JM, Andriulli A, Elmunzer BJ, Mariani A, Meister T, Deviere J et al. European Society of Gastrointestinal Endoscopy (ESGE) Guideline: Prophylaxis of post-ERCP pancreatitis. Endoscopy. 2010;42(9):503-15. Doi: http://doi.org/b9vp.

7. Cotton PB, Lehman G, Vennes J, Geenen JE, Russell RC, Meyers WC, et al. Endoscopic shincterotomy complications and their management: an attempt at consensus. Gastrointest Endosc. 1991;37(3):383-93. Doi: http://doi.org/bk3zgr.

8. Banks PA, Bollen TL, Dervenis C, Gooszen HG, Johnson CD, Sarr MG, et al. Classification of acute pancreatitis 2012: Revision of the Atlanta classification and definitions by international

consensus. Gut. 2013;62(1):102-11. Doi: http://doi.org/f4grfz.

9. Sarr MG, Banks PA, Bollen TL, Dervenis C, Gooszen HG, Johnson CD, et al. The new revised classification of acute pancreatitis 2012. Surg Clin North Am. 2013;93(3):549-62. Doi: http://doi.org/b98s.

10. Saritas U, Üstündağ Y, Baron TH. Prevention of post-ERCP pancreatitis. Turk J Gastroenterol. 2011;22(5):449-463. Doi: http://doi.org/b983.

11. Dumonceau JM, Andriulli A, Elmunzer BJ, Mariani A, Meister T, Deviere J, et al. Prophylaxis of post-ERCP pancreatitis: European Society of Gastrointestinal Endoscopy (ESGE) Guideline - Updated June 2014. Endoscopy. 2014;46(9):799-815. Doi: http://doi.org/b9vp.

12. Bailey A, Bourke MJ, Kaffes AJ, Byth K, Lee EY, Williams SJ. Needle-knife sphincterotomy: factors predicting its use and the relationship with post-ERCP pancreatitis. Gastrointest Endosc. 2010;71(2):266-71. Doi: http://doi.org/fr8gw4.

13. Testoni PA, Mariani A, Aabakken L, Arvanitakis M, Bories E, Costamagna G, et al. Papillary cannulation and sphincterotomy techniques at ERCP: European Society of Gastrointestinal Endoscopy (ESGE) Clinical Guideline. Endoscopy. 2016;48(7):657-83. Doi: 10.1055/s-0042-108641.

14. Feurer M, Adler D. Post-ERCP pancreatitis: review of current preventive strategies. Curr Opin Gastroenterol. 2012;28(3):280-6. Doi: http://doi.org/b99m.

15. Ito K, Fujita N, Kanno A, Matsubayashi H, Okaniwa S, Nakahara K, et al. Risk factors for post-ERCP pancreatitis in high risk patients who have undergone prophylactic pancreatic duct stenting: A multicenter retrospective study. Intern med. 2011;50(24):2927-32.

16. Ding X, Chen M, Huang S, Zhang S, Zou X. Non-steroidal anti-inflammatory drugs for prevention of post-ERCP pancreatitis: a meta-analysis. Gastrointest Endosc. 2012;76(6):1152-9. Doi: http://doi.org/f2h4gs.

17. Williams EJ, Taylor S, Fairclough P, Hamlyn A, Logan RF, Martin D, et al. Risk factors for complication following ERCP; results of a large-scale, prospective multicenter study. Endoscopy. 2007;39(9):793-801. Doi: http://doi.org/bfvxk6.

18. Adler DG, Verma D, Hilden K, Chadha R, Thomas K. Dye-free wire-guided cannulation of the biliary tree during ERCP is associated with high success and low complication rates: outcomes in a single operator experience of 822 cases. J Clin Gastroenterol. 2010;44(3):e57-62. Doi: http://doi.org/dwb34t.

19. Cheung J, Tsoi KK, Quan WL, Lau JY, Sung JJ. Guidewire versus conventional contrast cannulation of the common bile duct for the prevention of post-ERCP pancreatitis: a systematic review and meta-analysis. Gastrointest Endosc. 2009;70(6):1211-9. Doi: http://doi.org/dzrfhf.

20. Herreros de Tejada A, Calleja JL, Díaz G, Pertejo V, Espinel J, Cacho G, et al. UDOGUIA-04 Group. Double-guidewire technique for difficult bile duct cannulation: a multicenter randomized, controlled trial. Gastrointest Endosc. 2009;70(4):700-9. Doi: http://doi.org/dhjvsv.

21. Singh P, Das A, Isenberg G, Wong RC, Sivak MV Jr, Agrawal D, et al. Does prophylactic pancreatic stent placement reduce the risk of post-ERCP acute pancreatitis? A meta-analysis of controlled trials. Gastrointest Endosc. 2004;60(4):544-50. Doi: http://doi.org/c33zdb.

22. Choudhary A, Bechtold ML, Arif M, Szary NM, Puli SR, Othman MO, et al. Pancreatic stents for prophylaxis against post-ERCP pancreatitis: a meta-analysis and systematic review. Gastrointest Endosc. 2011;73(2):275-82. Doi: http://doi.org/bs3fk9

23. Freeman M, Overby C, Qi D. Pancreatic stent insertion: consequences of failure and results of a modified technique to maximize success. Gastrointest Endosc. 2004;59(1):8-14. Doi: http://doi.org/b4zdr9.

24. Kawaguchi Y, Ogawa M, Omata F, Ito H, Shimosegawa T, Mine T. Randomized controlled trial of pancreatic stenting to prevent pancreatitis after endoscopic retrograde cholangiopancreatography. World J Gastroenterol. 2012;18(14):1635-41. Doi: http://doi.org/b99n.

25. Buxbaum J, Yan A, Yeh K, Lane C, Nguyen N, Laine L. Aggressive Hydration With Lactated Ringer's Solution Reduces Pancreatitis After Endoscopic Retrograde Cholangiopancreatography. Clin Gastroenterol Hepatol. 2014;12(2):303-7. Doi: http://doi.org/f2pj3v

26. Smeets XJ, da Costa DW, Besselink MG, Bruno MJ4, Fockens P5, Mulder CJ, et al. Periprocedural Hydration in the Prevention of Post-ERCP Pancreatitis. Systematic Review. Aliment Pharmacol Ther. 2016;44(6):541-53. Doi: http://doi.org/f9bmzn.

Prótesis **biliares**

Gustavo Adolfo Reyes Medina

Introducción

Las prótesis biliares (*stents* biliares) son utilizadas frecuentemente en el tratamiento endoscópico (temporal o definitivo) de diferentes patologías biliopancreáticas, benignas o malignas, con el fin de restablecer un adecuado flujo biliar.

La palabra *stent* se origina en el nombre del dentista inglés Charles Thomas Stent (1807-1885), quien modificó y mejoró la gutta-percha (látex natural derivado de árboles tropicales asiáticos, usado para impresiones dentales y como base para dentaduras postizas), por lo que fue nombrado Dentista de la Casa Real de Inglaterra. Durante la primera guerra mundial, los soldados exponían con frecuencia sus rostros por fuera de la trinchera para poder disparar, por lo que fueron numerosos los casos de heridas faciales. En esta época, el doctor Johannes Fredericus Esser (1877-1946), cirujano plástico holandés, utilizó por primera vez el compuesto modificado por Charles Stent para estabilizar los injertos de piel en los heridos. En 1972, se aclara en la literatura médica que, cuando se hace referencia a un dispositivo intraluminal que tiene como función mantener la permeabilidad hasta que la cicatrización del tejido se haya logrado, el término *stent* es el más apropiado **(1)**.

Tipos de prótesis biliares

Las prótesis biliares se clasifican, según el material del que están compuestas, en:

a. Prótesis biliares "plásticas".

b. Prótesis biliares metálicas autoexpandibles (SEMS, *Self-Expanding Metal Stents*), que pueden ser no cubiertas, parcialmente cubiertas o totalmente cubiertas.

c. Otras prótesis biliares, actualmente en investigación, como las prótesis autoexpandibles biodegradables, magnéticas y las liberadoras de agentes quimioterapéuticos. En este capítulo se revisarán únicamente las dos primeras mencionadas. Tampoco se tratarán las prótesis usadas en ultrasonografía endoscópica.

Prótesis biliares plásticas

La mayoría de las prótesis biliares plásticas está hecha de polietileno, politetrafluoroetileno (teflón) o poliuretano. Generalmente, tienen una disposición recta o con una ligera curva para acoplarse a la anatomía de la vía biliar y prevenir la migración proximal o distal de la prótesis. Todas las prótesis biliares tienen orificios en su parte distal y proximal; algunas tienen adicionalmente orificios laterales en sus extremos. Asimismo, estas prótesis cuentan con aletas laterales dispuestas en ambos extremos de la prótesis, para prevenir la migración distal o proximal. Pueden ser múltiples o *tannenbaum* (palabra alemana que significa "árbol de navidad") o únicas.

El diámetro de las prótesis plásticas se mide en French (Fr), que corresponde a la tercera parte de un milímetro (1 French = 0,33 mm); las hay de 7,0 Fr (2,3 mm), 8,5 Fr (2,8 mm), 10 Fr (3,3 mm) y 12 Fr (3,96 mm). El mayor diámetro de la prótesis se relaciona con un mayor tiempo de permeabilidad; sin embargo, las prótesis de 11,5 y 12 Fr no han

demostrado ser más ventajosas, comparadas con las de 10 Fr. Una prótesis de 10 Fr o menor requiere un duodenoscopio con un canal de trabajo de 3 7 mm. Las de 11,5 Fr o mayores requieren un canal de trabajo de 4,2 milímetros. Su longitud varía entre 5 y 18 cm.

Algunas prótesis biliares son diseñadas con forma de "S" para ser insertadas específicamente en el árbol biliar izquierdo (Figura 7). También las hay con una o doble cola de cerdo (*pigtail*) o con válvula antireflujo en su extremo distal (duodenal). Todas las prótesis plásticas son radiopacas y cuentan con un sistema introductor.

Las características de las prótesis plásticas varían según la casa comercial que las produzca, así:

- Prótesis Coton-Leung (Amsterdam) (Cook Medical Endoscopy), hecha de polietileno, con una ligera curva en forma de "C" en la parte media de la prótesis y una aleta en cada extremo. Tiene tres orificios laterales: uno en el extremo proximal y dos en el distal.

- Prótesis Soehendra-Tannenbaum (Cook Medical Endoscopy), hecha de teflón, sin orificios laterales (con el fin de disminuir la turbulencia del flujo biliar dentro de la prótesis), y con cuatro aletas de anclaje en cada uno sus extremos.

- Prótesis Cotton-Huibregste, similar a la Coton-Leung, pero con la curva en forma de C cerca al extremo distal.

- Prótesis Flexima (Boston Scientific), hechas de polietileno, con cuatro orificios y dos aletas de anclaje en total (un orificio terminal, uno lateral y una aleta en cada uno de sus extremos).

- Advanix Biliary Stent (Boston Scientific), de polietileno y paredes delgadas para optimizar el flujo biliar y la permeabilidad. Está disponible en varias formas: con curva distal (duodenal) central, y doble cola de cerdo.

Si bien cada una de las prótesis plásticas mencionadas posee diferentes características, con el fin de optimizar su funcionamiento, esto también acarrea diversas ventajas y desventajas:

- Los coeficientes de fricción en el interior de la prótesis varían según su composición; las compuestas de teflón tienen el menor coeficiente de fricción, lo que disminuye la posibilidad de obstrucción en su interior, pero son mas rígidas y se ha reportado un mayor porcentaje de perforación con su uso.

- Las prótesis de poliuretano se vuelven quebradizas con el paso del tiempo, y se pueden fragmentar durante su retiro, lo que puede dificultar su extracción o, incluso, hacerla imposible.

- Las prótesis de polietileno poseen una estructura que combina la firmeza con la maleabilidad, de tal forma que disminuye la posibilidad de causar lesiones en la vía biliar o en la pared duodenal. Aunque tienen un mayor coeficiente de fricción comparadas con las de teflón, se ha demostrado que no difiere en cuanto a su permeabilidad **(2,3)**.

Accesorios

Guías radiopacas

Las guías radiopacas permiten no solamente la inserción de las prótesis biliares, sino también el cambio de otros accesorios (catéteres, papilótomos, balones extractores, balones dilatadores), sin perder el acceso al conducto biliar. Existen numerosos modelos disponibles. El más utilizado es el modelo híbrido, que tiene una punta (extremo distal) hidrofílica, flexible y "deslizable", que facilita franquear estenosis fuertes o tortuosas, y un cuerpo de mayor rigidez, que permite la trasmisión axial de la fuerza y, por lo tanto, disminuye la posibilidad de desviación lateral de esta. Existen guías cortas, que miden entre 185-270 cm, y guías largas, que miden entre 400-460 cm. En general, tienen un diámetro de 0,035 pulgadas (0,89 mm), aunque se pueden utilizar guías de menor calibre para casos de estenosis muy fuertes o papilas de difícil canulación. Las guías cortas se pueden frenar o asegurar para que mantengan la misma posición durante el intercambio de accesorios, lo que disminuye el

tiempo del procedimiento, de fluoroscopia, y el riesgo de desplazamiento, comparadas con las guías largas **(4-6).**

Otros accesorios

También existen catéteres introductorios, de 5-6 Fr, con marcadores radiopacos. Asimismo, existen catéteres empujadores de la prótesis, que tienen el mismo diámetro de la prótesis a insertar **(7).** Según la casa comercial, algunas prótesis se consiguen por separado de su sistema introductor (Cook) o pueden encontrarse premontadas (Boston). Las prótesis plásticas Boston están unidas al catéter empujador por un hilo, diseñado para ser liberado una vez la prótesis se encuentran en la posición deseada dentro de la vía biliar. El autor prefiere liberar este hilo antes de introducir la prótesis y el sistema introductor por el canal de trabajo del duodenoscopio, debido a la experiencia (no publicada) de dos casos con prótesis 8,5 Fr, en los que, una vez ubicadas dentro de la vía biliar, no fue posible su liberación, debido a que el hilo no se pudo romper.

Técnica de inserción

Colangiopancreatografía retrógrada endoscópica (CPRE)

Previo a la inserción de la prótesis biliar, es necesario realizar una colangiografía para obtener un mapa claro del árbol biliar e identificar con absoluta claridad la presencia de cálculos, estenosis y sus características (longitud, diámetro, ubicación), para poder escoger la prótesis biliar apropiada. Algunos autores sugieren que se utilice aire como medio de contraste en el caso de estenosis neoplásicas proximales (en el hilio hepático), para realizar la inserción unilateral de la prótesis (Figura 1) y drenar solamente uno de los lóbulos hepáticos obstruidos (una vez descartada atrofia de dicho lóbulo por medio de TAC o resonancia magnética), con el fin de disminuir la incidencia de colangitis post-CPRE **(8).**

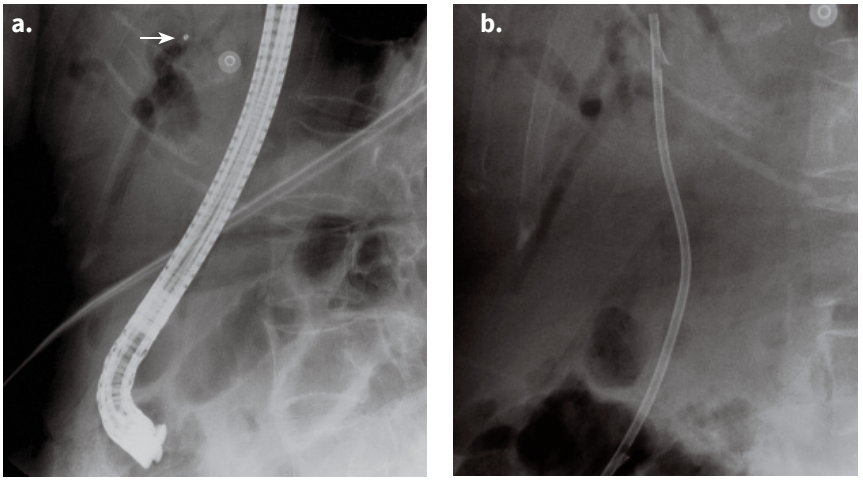

Figura 1. Paciente con tumor de Klatskin. a. Colangiograma aéreo, realce de la vía biliar intrahepática derecha. La flecha señala el catéter de colangiografía a través del cual se inyectó el aire; b. Inserción selectiva de prótesis biliar plástica (8,5 Fr x 12 cm) en el conducto seleccionado.
Fuente: propiedad del autor.

Papilotomía endoscópica

La papilotomía endoscópica facilita la inserción de prótesis de mayor calibre. Es muy útil cuando se planea un tratamiento que requiera varios procedimientos endoscópicos, como en el manejo de las estenosis biliares benignas poscolecistectomía o postrasplante hepático **(4,7,9)**. En dichos casos, es necesario retirar e insertar nuevas prótesis biliares con cada procedimiento, y la presencia de papilotomía previa facilita considerablemente

la canulación rápida y efectiva del conducto biliar; además permite la inserción de un mayor número de prótesis.

No obstante, la papilotomía no es un requisito indispensable para la inserción de una prótesis biliar; de hecho, en algunos pacientes se puede encontrar contraindicada por alto riesgo de hemorragia, como en los casos de pacientes con sepsis por colangitis, con prolongación de los tiempos de coagulación o trombocitopenia, que no siempre corrigen con la trasfusión de hemoderivados y que requieren un drenaje biliar de emergencia. En estos pacientes, se puede insertar una prótesis biliar sin realizar papilotomía (puede existir algo de dificultad con las prótesis de mayor diámetro) o previa a una dilatación con balón del orificio papilar **(7)**. Cuando se decide realizar una papilotomía previa a la inserción de una prótesis biliar, se debe tener en cuenta el balance entre los beneficios previamente mencionados de la esfinterotomía y los posibles riesgos (perforación, sangrado, pancreatitis) **(9).**

Utilización de la guía

Cuando se desea insertar una prótesis biliar como parte del tratamiento de una estenosis biliar benigna, o para la paliación de una estenosis biliar maligna, es necesario franquear dicha estrechez con la guía hidrofílica, hasta lograr ubicarla en la vía biliar proximal (pre-estenosis) para asegurar el paso de los demás accesorios y su intercambio.

Toma de muestras

Se deben hacer tomas de muestras para estudios bacteriológicos (aspirado de bilis para coloración de Gram y cultivos), citología (aspiración de bilis para centrifugado, citología por cepillado previa o posterior a la dilatación de la estenosis) e incluso biopsia con fórceps (Figura 5b), según el contexto clínico **(7)**.

Elección de la prótesis

Para la elección de la prótesis, se deben tener en cuenta diferentes variables: la patología de base del paciente (benigna o maligna, y en este último caso, si la neoplasia es susceptible de manejo quirúrgico o no), la duración del tratamiento y la ubicación de la estenosis biliar (proximal o distal). Es necesario saber la distancia que existe entre el borde superior de la estenosis biliar y la papila, lo que facilita escoger la longitud de la prótesis, teniendo en cuenta que su extremo proximal debe quedar entre 1-2 cm por encima de la estenosis y entre 1-2 cm por fuera del orificio papilar (en la luz duodenal). Esta medida se puede obtener con la ayuda de algunos introductores de prótesis que tienen marcas radiopacas. Otra forma de calcular esta distancia es ubicar el extremo de la guía o del introductor inmediatamente por encima de la estenosis; tomar en este momento como referencia el sitio donde el accesorio se encuentra saliendo del canal de trabajo del duodenoscopio; retirar la guía o el introductor hasta que su extremo distal salga a la luz duodenal y, en este momento, medir con una regla la longitud del accesorio que ha sido extraída del canal de trabajo del duodenoscopio. Así, una prótesis cuyo extremo quede muy por fuera del orificio papilar, en la luz duodenal, tiene riesgo de causar trauma, sangrado o perforación de la pared intestinal. Se debe escoger la prótesis de menor longitud que cumpla con los requisitos arriba mencionados. Las guías europeas para el uso de prótesis biliares recomiendan el uso de las prótesis plásticas de polietileno, ya que permiten resolver la obstrucción biliar con más frecuencia que las prótesis de teflón tipo *Tannenbaum* o Amsterdam. Además, para la paliación de una obstrucción biliar maligna, si se decide usar una prótesis plástica, se sugiere el uso de prótesis de 10 French **(9).**

Dilatación de la estenosis

La dilatación de la estenosis se puede realizar con bujías o con balones dilatadores, diseñados específicamente para este uso, con el fin de permitir el paso de la(s) prótesis hasta la vía biliar proximal (Figuras 5c, 6b).

Inserción de la prótesis

El catéter introductor y la guía deben estar humedecidos con solución salina, ya que son hidrofílicos. Una vez la guía hidrofílica se encuentra ubicada en la vía biliar proximal a la estenosis, se introduce sobre ella el conjunto formado por el catéter introductor de la prótesis, la prótesis biliar y el empujador. En el momento en que el extremo distal del catéter introductor se encuentra por en-

cima de la estenosis biliar, se comienza a insertar la prótesis por medio de movimientos altamente coordinados entre el gastroenterólogo y su ayudante, que consisten en avanzar lentamente el empujador que, como su nombre lo indica, empuja la prótesis hacia adelante, mientras se mantienen tensionados la guía y el catéter introductor. Una vez la prótesis biliar se encuentra en la posición deseada, se retira el conjunto formado por la guía hidrofílica, catéter introductor y empujador (también en forma suave para evitar una migración proximal o distal de la prótesis en ese momento); asimismo, se verifica el drenaje biliar por el extremo distal de la prótesis (por visión endoscópica directa) y el drenaje del medio de contraste que se encontraba en la vía biliar proximal a la estrechez (por imagen radiológica). Este procedimiento se debe realizar bajo monitoreo frecuente con fluoroscopia. Hay varios puntos que deben tenerse en cuenta para una exitosa inserción de la prótesis:

- Mantener el extremo distal del duodenoscopio cerca a la papila. Especialmente en el momento en que se observa la salida de la prótesis a través del duodenoscopio, se debe cerciorar que la prótesis ingrese adecuadamente dentro del conducto biliar. Si al empujar la prótesis el endoscopio se encuentra lejos de la papila, esta se puede doblar en la luz duodenal y se dificulta o falla el procedimiento. Si se presentan dificultades para la inserción del stent, la posición del duodenoscopio en eje largo puede ser beneficiosa, pues ayuda a permitir el avance de la prótesis biliar durante la maniobra de reducción del endoscopio, manteniendo el elevador en posición cerrada **(10)**.

- Mantener los extremos de la guía hidrofílica y del catéter introductor en la vía biliar proximal a la estenosis, hasta que la prótesis biliar se encuentre franqueando totalmente la estrechez.

- El avance de la prótesis se complementa con movimientos del extremo distal del duodenoscopio y del elevador. Inicialmente, se avanza la prótesis con el elevador en posición abierta **(9);** se realizan avances de 1 o 2 cm, ayudándose con los movimientos de *"up"* de la punta del endoscopio y de la uña. Una vez la prótesis biliar se encuentre dentro del árbol biliar, y el catéter introductor ha franqueado la estenosis —si es el caso—, el ayudante libera los extremos proximales del catéter introductor y empujador y comienza a avanzar, siempre en forma coordinada con el gastroenterólogo, el catéter empujador, mientras mantiene tensionado el catéter introductor, hasta que la prótesis se encuentre en la posición final deseada. En ese momento, se retira el conjunto formado por la guía, el introductor y el empujador, y se libera la prótesis biliar.

- Durante la inserción de la prótesis, se pueden utilizar movimientos de rotación antihoraria y tracción del duodenoscopio, para facilitar el procedimiento **(9)**.

Prótesis biliares metálicas autoexpandibles (SEMS)

Las SEMS fueron desarrollados debido a que las prótesis plásticas se obstruyen en un tiempo relativamente corto a causa del depósito de proteínas, bacterias y barro biliar en su interior **(11)**.

Características

En cuanto a su composición, son hechas de aleaciones metálicas, como el Nitinol o el Elgiloy **(4).** La mayoría de ellas son de Nitinol, que es una aleación super-elástica de níquel y titanio; el Elgiloy es una aleación basada en cobalto **(11).**

Estructuralmente, las SEMS no recubiertas tienen una pared en forma de malla cilíndrica, cuyas celdas (orificios) son de similar tamaño en toda su longitud. Esto reduce el riesgo de migración de la prótesis y el riesgo de oclusión de los conductos biliares colaterales, pero puede permitir la obstrucción de la prótesis por crecimiento de tejido neoplásico hacia su interior (*ingrowth*). Algunos modelos, diseñados específicamente para estenosis en el hilio, tienen una sección con celdas de mayor tamaño, con el fin de permitir a través de ellas el paso de otros accesorios **(4,7)**.

Por otra parte, con el fin de evitar la obstrucción del interior de la SEMS por crecimiento tumoral

a través de las celdas (*ingrowth*) y la integración de la prótesis en la pared de la vía biliar (lo que dificulta o imposibilita su posterior retiro), se desarrollaron las SEMS cubiertas por polímeros biocompatibles resistentes a la degradación orgánica (membranas de poliuretano, policarbonato-poliuretano, politetrafluoroetileno expandido, o etileno-propileno fluorinado). Las SEMS recubiertas únicamente en su porción media y con sus extremos proximal y distal "desnudos" se denominan *SEMS parcialmente cubiertas* (PC-SEMS, *partially covered*). Las SEMS totalmente cubiertas (FC-SEMS, *fully covered*) poseen esta membrana en toda su área **(12,13)**.

Además, la flexibilidad permite un funcionamiento correcto en ciertas ubicaciones como, por ejemplo, en el árbol biliar izquierdo (Figura 7). Una de las SEMS más flexibles es la Wallstent **(4)**.

En lo referente al sistema introductor, todas las SEMS se encuentran prensadas sobre un catéter introductor y están recubiertas por una funda que, al ser retirada, permite la liberación de la prótesis y su expansión. El diámetro del sistema introductor completo varía entre 5 Fr (algunas prótesis Leufen) y 10,5 Fr (algunas prótesis Shim-Hanaro). Cuanto más delgado sea el sistema introductor, más fácil será atravesar la estenosis, incluso sin necesidad de dilatación previa. Además, permiten el paso de una guía hidrofílica de hasta 0,039 pulgadas **(11).** Tiene marcadores radiopacos para su adecuada ubicación y despliegue durante la fluoroscopia. Algunas SEMS están prensadas por un hilo que, al ser removido, permite la expansión del stent.

La fuerza de expansión radial les permite alcanzar un diámetro mayor al ser liberadas. En algunos casos de estenosis muy fuertes, si al liberar la prótesis no se observa una adecuada expansión, se puede complementar el procedimiento con una dilatación con balón por dentro de la prótesis.

Su diámetro varía entre 6, 8 y 10 mm. El alcanzar un diámetro mayor cuando han logrado su expansión completa es una de sus grandes ventajas. En los casos de las prótesis no recubiertas Wallstent, la permeabilidad a largo plazo es mayor si su expansión alcanza un 70 % en las primeras 24 horas **(4,7)**. Por su parte, la longitud de estos accesorios está entre 4 y 12 cm.

Después de ser liberadas, durante el proceso de expansión las SEMS tienen diferentes grados de acortamiento (entre el 0-50 %) de la longitud inicial, según la casa matriz que las produzca. Esta característica debe tenerse siempre en cuenta al elegir la longitud de la prótesis con respecto a la estenosis que se quiere tratar **(4)**. Los extremos distal y proximal se ensanchan una vez es liberada la prótesis, con el fin de prevenir su migración. En las PC-SEMS los extremos no tienen revestimiento.

Dentro de otras características de las SEMS, se puede mencionar que las más recientes, hechas de Nitinol, son compatibles con resonancia nuclear magnética; algunos modelos de Elginoy también lo son (4). Así, los pacientes con prótesis WallFlex Biliary Rx uncovered pueden ser sometidos a imágenes de resonancia nuclear magnética bajo las siguientes condiciones: campo magnético estático de 3 Tesla o menos; máximo campo de gradiente magnético espacial de 720 Gauss/cm o menos; máxima tasa de absorción específica (SAR) promedio para todo el cuerpo de 3 W/kg para 15 minutos de barrido (14). Recientemente, se han producido FC-SEMS cuyos diseños buscan disminuir el riesgo de migración: el stent Hanaro, M. I. Tech, Seoul, South Korea, tiene "aletas de anclaje" en el extremo proximal y un hilo proximal y distal para su retiro; el stent Bumpy-Niti-S stent (TaeWoong) tiene extremos ensanchados y un hilo distal para su retiro (10).

Técnica de inserción (Figura 2)

En lo referente a la CPRE, papilotomía, utilización de guía radiopaca, toma de muestras para histopatología, longitud de la prótesis y dilatación de las estenosis, las recomendaciones son similares a las mencionadas en la sección de prótesis biliares plásticas. La técnica de inserción de una SEMS es diferente a la de una prótesis plástica.

Una vez se ha logrado avanzar el sistema introductor sobre la guía hasta la situación deseada dentro

de la vía biliar (se ha franqueado la estenosis y el marcador radiopaco proximal se encuentra por lo menos 1 cm por encima de la estrechez, como se observa en la Figura 2b), se comienza a retirar el tubo o funda exterior (sistema de despliegue) bajo control fluoroscópico, con el elevador del duodenoscopio en posición abierta; al mismo tiempo, se debe mantener la prótesis en posición fija (esto se logra inmovilizando el tubo de acero inoxidable con una mano mientras se desliza hacia atrás el mango delantero del tubo de compresión). En ese momento, se observa cómo se comienza a liberar el extremo proximal de la prótesis. Las SEMS tienen un límite de recompresión (punto de no retorno, señalado por un marcador radiopaco). Antes de alcanzar este punto, se puede comprimir nuevamente la prótesis dentro del tubo externo, para reubicarla. Si se ha liberado la prótesis más allá de dicho punto, no es posible su nueva compresión ni reubicación. Se recomienda que justo antes de alcanzar el punto de recompresión, se compruebe la ubicación de la prótesis mediante fluoroscopia antes de seguir liberándola **(4,14)**.

Una vez se ha liberada completamente la SEMS, se retira el catéter introductor, teniendo especial cuidado de no desplazar la prótesis con la oliva que se encuentra en el extremo proximal este. Si la SEMS quedó posicionada en forma muy proximal, se puede intentar su reubicación con la ayuda de un balón insuflado en su interior o con una pinza de cuerpo extraño. Si esto falla, se puede insertar una segunda prótesis para "prolongar" la primera. Si la prótesis quedó ubicada muy distalmente (una larga porción en la luz duodenal), se puede recortar con APC (Argon Plasma Coagulation) **(14).**

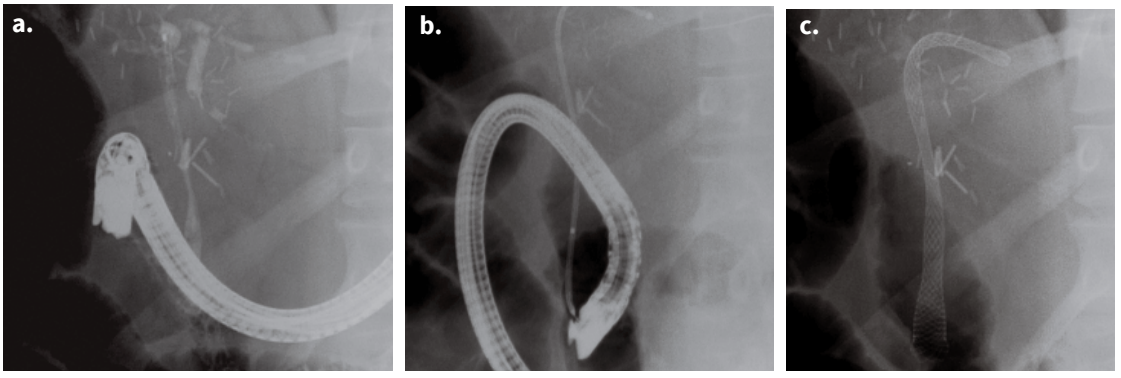

Figura 2. Paciente con hepatectomía derecha por colangiocarcinoma y recidiva neoplásica en colédoco. a. Extenso compromiso neoplásico de colédoco y hepático común, vía biliar izquierda ligeramente dilatada, proximal a la obstrucción; b. Catéter introductor sobre guía hidrofílica ubicada en vía biliar izquierda. Nótese la posición proximal del catéter antes de ser liberado, por encima de la obstrucción; c. SEMS liberado (no recubierto) de 100 mm x 10 mm.
Fuente: propiedad del autor.

Indicaciones y usos clínicos de las prótesis biliares

Obstrucción biliar maligna (Figuras 2, 3 y 4)

El primer caso de inserción de prótesis biliar (plástica) para drenaje de ictericia por obstrucción maligna fue publicado en 1980 por Soehendra y Reynders-Frederix **(15)**.

Por una parte, en obstrucciones biliares malignas distales (no hiliares), solamente se indica la inserción prequirúrgica de prótesis biliares en tres casos: 1) si se considera el uso de quimioterapia neoadyuvante, 2) si el paciente cursa con colangitis aguda o 3) si presenta prurito intenso y la cirugía no se realizará en las siguientes una o dos semanas. En estos casos, se pueden usar prótesis plásticas o SEMS totalmente cubiertas (estas

últimas son recomendadas en casos de neoplasia de cabeza de páncreas que van a recibir neoadyuvancia). En el resto de los casos, especialmente si la cirugía se puede realizar prontamente (en dos semanas o menos), no hay indicación de insertar prótesis biliares, pues su uso se asocia a una mayor morbilidad, especialmente debido a complicaciones infecciosas **(9,16,17).**

En pacientes con criterios de inoperabilidad o irresecabilidad de la lesión, está indicado el uso de prótesis biliares para la paliación de la ictericia y del prurito. Si la sobrevida estimada es menor de tres a seis meses (Figura 4), está indicado el uso de prótesis plásticas (por su bajo costo). Si la sobrevida estimada es mayor de tres a seis meses (Figura 3), se indica el uso de SEMS (cubiertos o no cubiertos). Si se ha insertado una prótesis plástica, esta debe cambiarse a los tres meses. En los casos en que no se pueda estimar con claridad la sobrevida del paciente, se recomienda en la primera CPRE insertar un stent plástico y, posteriormente, un stent metálico en los pacientes que sobreviven un mayor plazo. Esta modalidad ha demostrado ser costo-efectiva **(18)**. Los FC-SEMa parecen tener una mayor vida útil sin obstrucción (*ingrowth*), comparadas con las no cubiertas, pero tienen mayor riesgo de migración, colecistitis y de obstrucción por barro biliar **(17)**. Si bien las SEMS son costo-efectivas en el tratamiento de las obstrucciones biliares malignas no hiliares, no se ha demostrado un beneficio mayor comparando el uso de prótesis cubiertas versus no cubiertas **(18)**.

Por otra parte, en obstrucciones biliares malignas proximales (hiliares), si el paciente es candidato a manejo quirúrgico, no se recomienda realizar drenaje biliar endoscópico preoperatorio, pues se aumenta el número de complicaciones, en especial infecciosas. El drenaje biliar paliativo puede realizarse con prótesis plásticas o SEMS no cubiertos. Estos últimos han demostrado ser más costo-efectivos que los stent plásticos. No se deben usar SEMS cubiertos debido a que obstruyen el conducto hepático contralateral. Previamente es necesario un mapa detallado de la vía biliar (por TAC o RNM), para planear el tipo de drenaje y descartar atrofia de alguno de los lóbulos hepáticos. Si se tiene en cuenta que para tratar la ictericia se requiere el drenaje de un 25-30 % del hígado, en muchos casos el drenaje unilateral es suficiente (siempre y cuando no sea de un lóbulo atrófico), como se puede observar en la Figura 1. Todo segmento opacificado con medio de contraste debe ser drenado: si en un paciente con tumor de Klatskin se opacifican los conductos biliares derecho e izquierdo, se deben colocar stent biliares en ambos conductos; en caso contrario, se desarrollará colangitis en el segmento no drenado. En algunos casos de obstrucciones hiliares complejas, y dependiendo de la experiencia de cada institución, puede considerarse el drenaje biliar trasparietohepático por radiología intervencionista como la primera opción **(19,20)**.

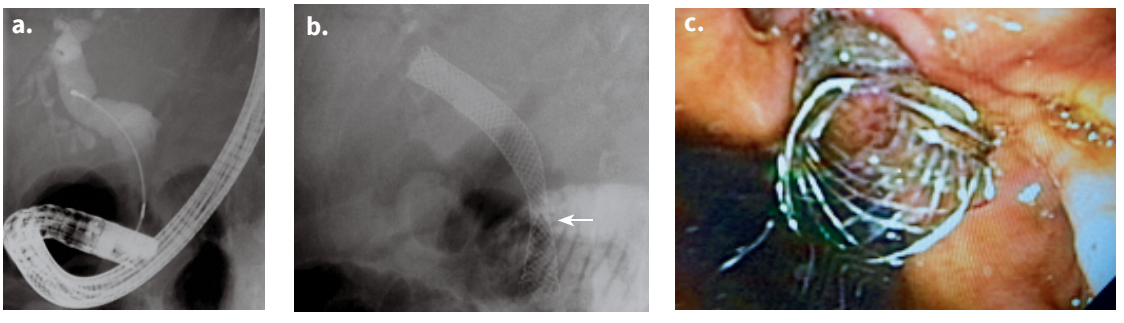

Figura 3. Paciente con carcinoma de papila metastásico y sobrevida estimada mayor de 3 meses. a. Obstrucción neoplásica distal, vía biliar dilatada; b. SEMS (no cubierto) liberado de 80 mm x 10 mm. Nótese la disminución del calibre del SEMS en el sitio de la estrechez maligna (flecha); c. Extremo distal del SEMS una vez liberado, 2 cm en la luz duodenal.
Fuente: propiedad del autor.

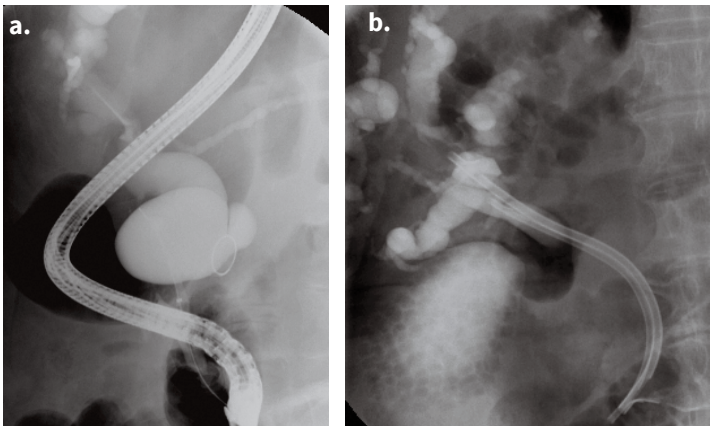

Figura 4. Paciente de 86 años con Linfoma de células B estado IV, estrechez biliar distal por conglomerado ganglionar y colelitiasis. Sobrevida estimada menor de 3 meses. a. Marcada dilatación de la vía biliar intra y extrahepática; b. Inserción de dos prótesis plásticas (7 Fr x 10 cm y 10 Fr x 12 cm), con drenaje del medio de contraste y neumobilia secundaria. Hay opacificación de la vesícula, con múltiples cálculos en su interior (flecha) (alto riesgo de colecistitis en caso de usar un SEMS recubierto).

Fuente: propiedad del autor.

Estrechez biliar benigna (Figuras 5 y 6)

Las estenosis biliares benignas son secundarias a causas posoperatorias (colecistectomía, cirugía hepatobiliar (Figura 5), trasplante hepático (Figura 6) o inflamatorias (pancreatitis crónica, colangitis esclerosante primaria, coledocolitiasis). Se debe realizar una dilatación previa de la estenosis (Figuras 5c, 6b) y luego insertar una o varias prótesis plásticas (Figuras 5c, 6d), que se cambian cada tres meses por un período de por lo menos un año.

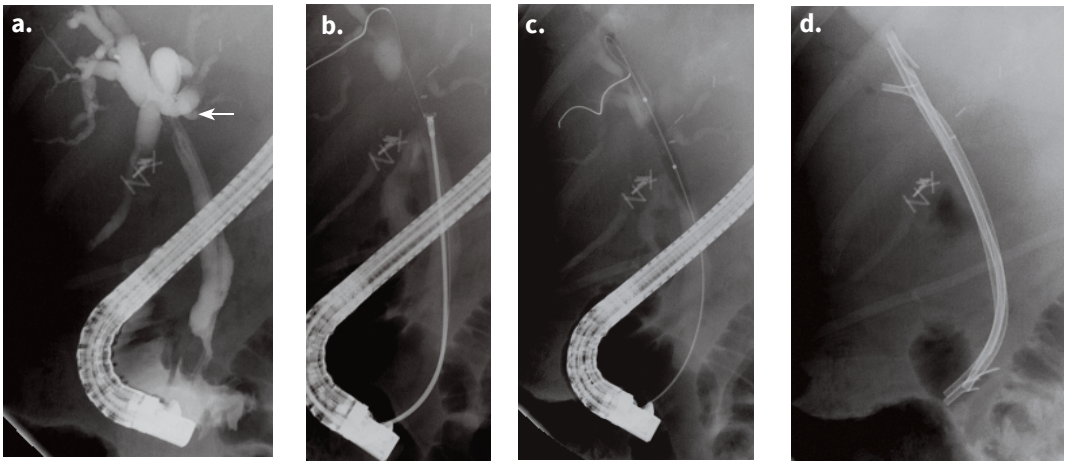

Figura 5. Paciente con estenosis biliar benigna en la confluencia posterior a hepatectomía izquierda. a. Estenosis (flecha) y dilatación de la vía biliar derecha proximal; b. Toma de biopsias de la estenosis (con pinza); c. Dilatación con balón hasta 8 milímetros; d. Inserción de tres prótesis plásticas (dos de 10 Fr x 12 cm, y una de 8,5 Fr x 12 cm).

Fuente: propiedad del autor.

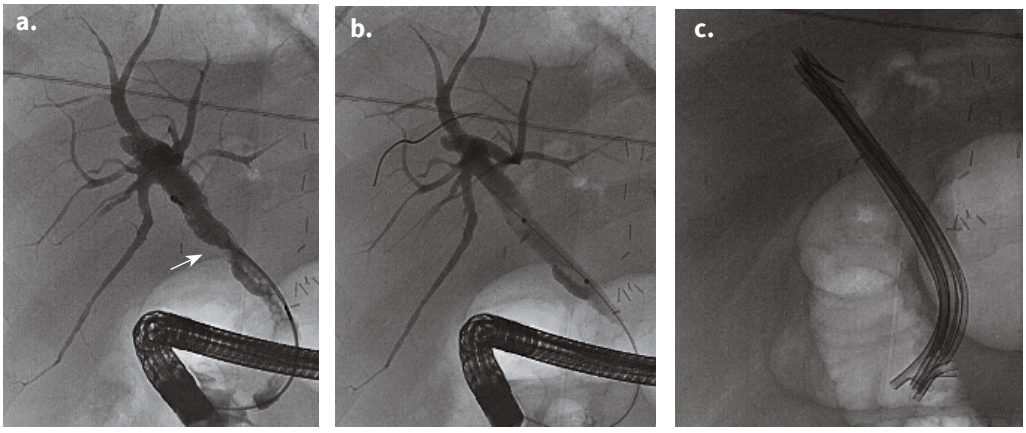

Figura 6. Paciente con estenosis biliar anastomótica postrasplante hepático. a. Estenosis (flecha); b. Dilatación con balón hasta 8 mm; c. Inserción de cinco prótesis plásticas (tres de 10 Fr x 10 cm, dos de 8,5 Fr x 10 cm).
Fuente: propiedad del autor.

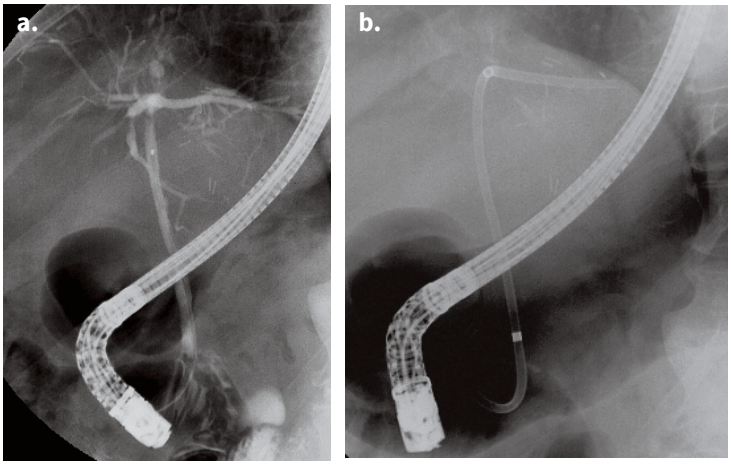

Figura 7. Paciente con estenosis biliar benigna en la confluencia del conducto hepático izquierdo con el hepático común en un paciente post-hepatectomía derecha por metástasis hepáticas de tumor neuroendocrino. Debido a la angulación, en este caso se utilizó un stent plástico doble pigtail para permitir su ubicación proximal.
Fuente: propiedad del autor.

Se inserta el mayor número de prótesis posible en cada cambio, de tal forma que al final de tratamiento el paciente puede tener entre 4 a 8 prótesis. En los últimos años se ha descrito el uso de FC-SEMS para el manejo de las estenosis biliares benignas, con buenos resultados y con la ventaja de necesitar un menor número de procedimientos endoscópicos **(21-23).** Las SEMS no cubiertas se encuentran contraindicadas en las estenosis biliares benignas, debido a que después de pocas semanas de haber sido insertadas se integran en el tejido biliar y su extracción endoscópica es muy difícil o imposible; las PC-SEMS pueden tener similares complicaciones en estos casos.

Mención especial requieren los pacientes con colangitis esclerosante primaria y obstrucción biliar por estenosis dominantes, en las que el manejo endoscópico se basa en dilataciones repetidas de la misma, sin la inserción de prótesis biliar (se

obstruyen rápidamente); solamente se indica la inserción de prótesis biliares (por corto tiempo) si el paciente cursa con colangitis bacteriana aguda **(24,25).**

Fugas biliares (Figuras 8 y 9)

En las fugas biliares, a través del muñón cístico (poscolecistectomía, como en la Figura 9a), se encuentra indicada la inserción de una prótesis biliar plástica (con o sin papilotomía). Si coexiste coledocolitiasis, esta debe resolverse durante la CPRE. Al cabo de seis a ocho semanas se retira la prótesis y se realiza una limpieza del conducto biliar (con balón o canastilla, como en la Figura 9c), pues frecuentemente hay formación de barro biliar **(9,22).** Los mismos principios aplican para fugas biliares secundarias a trauma hepático o cirugía hepatobiliar mayor (Figura 8). En casos de fugas biliares complejas que no mejoran con el tratamiento convencional (prótesis plástica) o asociadas a defectos grandes en la pared del conducto biliar, se pueden utilizar las SEMS totalmente cubiertas durante un período promedio de cinco meses **(12)**.

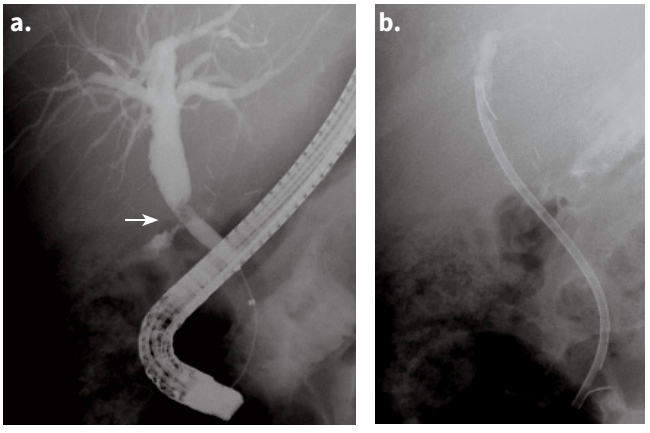

Figura 8. Fugas biliares. a. Paciente postrasplante hepático con estenosis y fuga biliar (flecha) en la anastomosis colédoco-coledociana; b. Inserción de prótesis biliar plástica de 10 Fr x 10 cm.
Fuente: propiedad del autor.

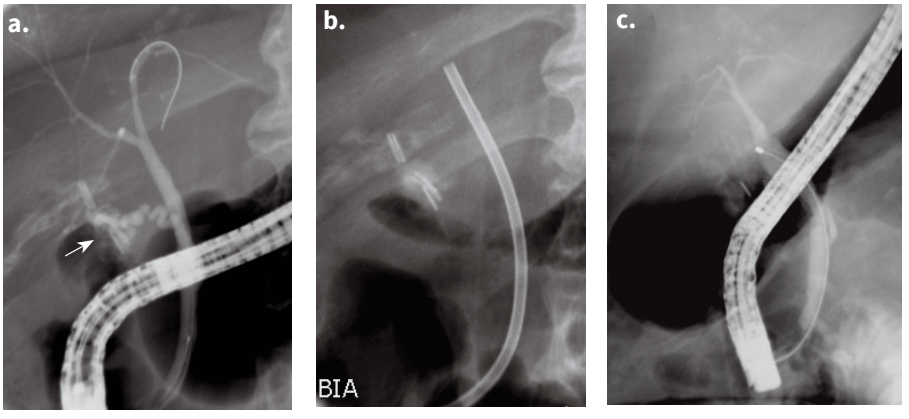

Figura 9. Fugas biliares. Paciente posoperatorio colecistectomía por piocolecisto y plastón perivesicular que desarrolla fuga biliar a través del muñón cístico. a. Fuga de medio de contraste a través del muñón cístico (flecha); b. Inserción de prótesis biliar plástica de 10 Fr x 10 cm; c. Retiro de la prótesis biliar a las 8 semanas y colangiografía de control e instrumentación con canastilla de Dormia, sin evidencia de fugas del medio de contraste.
Fuente: propiedad del autor.

Cálculos biliares

En ocasiones, los cálculos biliares grandes o múltiples no pueden ser extraídos durante el primer procedimiento endoscópico. En estos casos está indicado insertar una prótesis biliar plástica temporal, con el fin de asegurar el drenaje biliar (para evitar la colangitis post-CPRE). Adicionalmente, se favorece la disolución parcial o completa del cálculo, lo que facilita su extracción en un segundo tiempo, cuando se retire la prótesis. También se ha descrito el uso temporal de un FC-SEMS que, además de causar un efecto de litotripsia intraductal, produce dilatación del orificio ampular **(26).**

Otras indicaciones

Los pacientes con perforaciones secundarias a esfinterotomía endoscópica, dilatación de estenosis biliares o de anastomosis bilioentéricas pueden ser tratados con la inserción temporal de FC-SEMS, que sellan la perforación y evitan la extravasación de la bilis.

Los FC-SEMS han sido utilizados con éxito en pacientes con sangrado persistente posterior a esfinterotomía endoscópica, ampulectomía y biopsia intraductal, en quienes los métodos convencionales de hemostasia fueron fallidos.

En los casos en que se requiera el retiro de un SEMS no cubierto, que ya se encuentre integrado al tejido biliar u ocluido por tejido hiperplásico, se puede insertar en su interior un FC-SEMS durante un período no mayor de 18 días, para causar necrosis del tejido hiperplásico. Al cabo de este tiempo, se puede lograr el retiro de ambas prótesis **(12).**

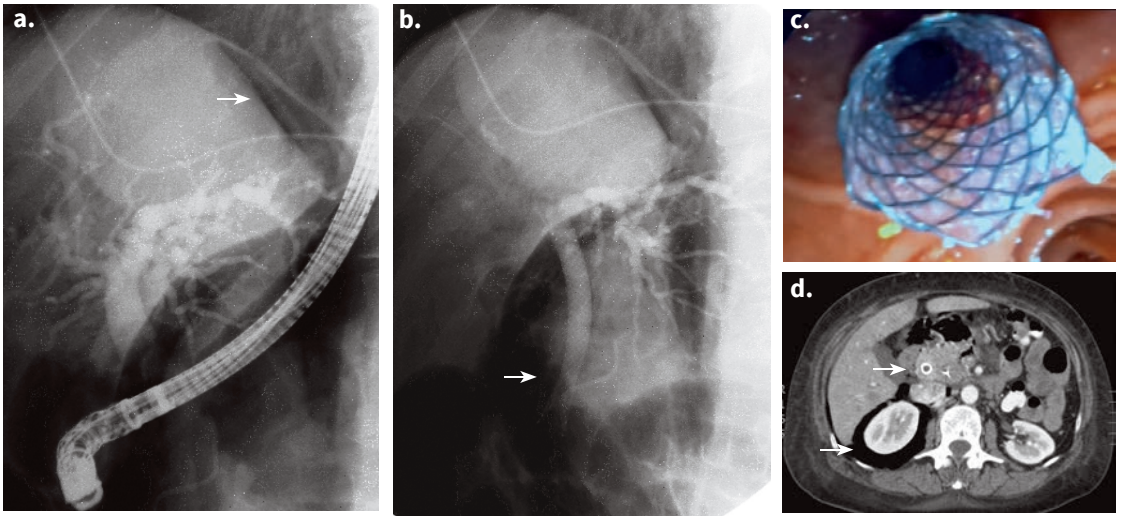

Figura 10. Perforación duodenal pospapilotomía en paciente con coledocolitiasis, tratada con inserción de un FC-SEMS, antibióticos, reposo intestinal. No requirió cirugía. El caso fue manejado en conjunto con el servicio de cirugía general. El SEMS se retiró a las 12 semanas con evolución adecuada. a. Neumoperitoneo (flecha); b. FC-SEMS (flecha); c. Imagen endoscópica del SEMS; d. TAC: Retroneumoperitoneo (flecha corta) y FC-SEMS (flecha larga).

Fuente: propiedad del autor.

Complicaciones de las prótesis biliares

Las complicaciones de las prótesis biliares pueden ser causadas directamente por la CPRE o por la papilotomía (se resumen en la Tabla 1). Las más frecuentes son pancreatitis aguda, perforación, colangitis y sangrado. Estos casos se presentan generalmente en forma temprana. Con respecto a las prótesis biliares, la complicación más frecuen-

te es la disfunción del stent por obstrucción en su interior por barro biliar, por crecimiento neoplásico a través de las celdas del stent (*ingrowth*) o en su extremo proximal (*overgrowth*), por migración (proximal o distal) o por inadecuada ubicación durante su inserción (Figura 11). Los FC-SEMS pueden causar colecistitis aguda en pacientes con obstrucción biliar neoplásica, especialmente si el tumor compromete el cístico o hay colelitiasis (Figura 4b), aunque esta complicación también se puede asociar con el uso de las otras prótesis biliares. Una porción larga de la prótesis en la luz duodenal puede causar ulceración, sangrado y perforación debido a la presión ejercida sobre la pared intestinal. La obstrucción del conducto pancreático por un FC-SEMS (especialmente si no se ha realizado papilotomía) también se ha relacionado con pancreatitis aguda.

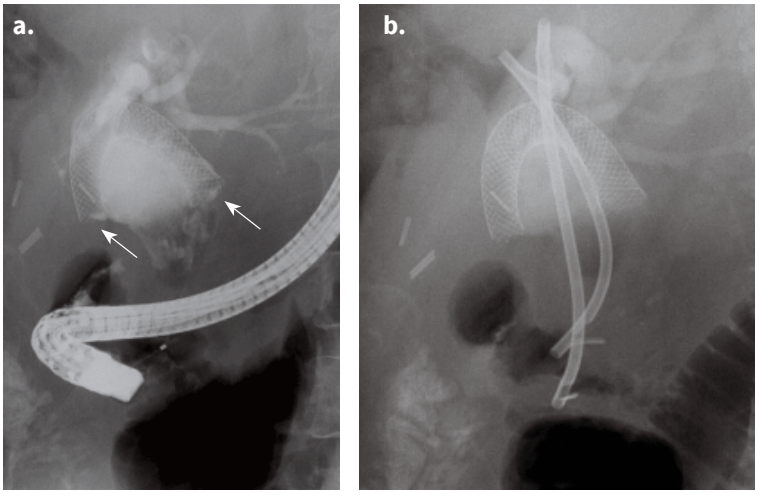

Figura 11. SEMS disfuncional. Paciente con Ca de cabeza de páncreas y SEMS en incorrecta ubicación. a. Doblado en forma de herradura, con sus extremos proximal y distal dentro de la vía biliar extrahepática (flechas); b. Inserción de dos prótesis biliares plásticas de 10 Fr x 10 cm para mantener permeabilidad biliar.
Fuente: propiedad del autor.

Tabla 1. Indicaciones y contraindicaciones de las prótesis biliares.

Patología	Prótesis indicada	Observaciones
Estenosis biliar benigna (poscolecistectomía, post-hepatectomía, postrasplante hepático; inflamatorias)	Prótesis plásticas FC-SEMS	Contraindicado el uso de SEMS no recubiertos*. Las prótesis plásticas deben cambiarse cada 3 meses. No se recomienda el uso de prótesis en pacientes con colangitis esclerosante primaria, excepto en casos de colangitis aguda bacteriana.
Fugas biliares	Prótesis plásticas FC-SEMS en casos refractarios	Contraindicado el uso de SEMS no recubiertos Retiro de la prótesis en seis a ocho semanas
Cálculos biliares que no pudieron ser extraídos inicialmente	Prótesis plásticas FC-SEMS	Contraindicado el uso de SEMS no recubiertos. Completar el procedimiento en un segundo tiempo (retiro de la prótesis + extracción de los cálculos)
Perforación del conducto biliar o posesfinterotomía.	Prótesis plásticas FC-SEMS	Contraindicado el uso de SEMS no recubiertos Manejo conjunto con especialista en cirugía.

Tabla 1. Indicaciones y contraindicaciones de las prótesis biliares.

Patología	Prótesis indicada	Observaciones
Sangrado persistente posesfinterotomía	FC-SEMS	Contraindicado el uso de SEMS no recubiertos.
Obstrucción de SEMS	Inserción de otro SEMS dentro de la prótesis obstruida	Si el SEMS obstruido es no recubierto, se recomienda insertar dentro de este uno cubierto.
Obstrucción biliar maligna	Prótesis plásticas SEMS no cubiertos PC-SEMS FC-SEMS	Escoger la prótesis según el cálculo de sobrevida del paciente. Menor de tres a seis meses: plásticas; mayor de seis meses: SEMS (Figuras 3 y 4). Las prótesis plásticas deben cambiarse cada 3 meses.

*Los SEMS no recubiertos se encuentran contraindicados en todas las patologías benignas por la imposibilidad para su extracción posterior debido a la integración dentro de la pared del conducto biliar después de pocas semanas de su inserción. Los PC-SEMS también pueden presentar serias dificultades para su extracción, e incluso en ocasiones esta puede ser imposible.
Fuente: elaboración propia.

Referencias

1. Roguin A. Stent: The Man and Word behind the coronary metal prosthesis. Circ Cardiovasc Interv. 2011;4(2):206-9. Doi: http://doi.org/b463kv.

2. Huibregtse I, Fockens P. Plastic Biliary Stents for Malignant Biliary Diseases. Gastrointest Endoscopy Clin N Am. 2011;21(3):435-45. Doi: http://doi.org/fnc5tr.

3. Moss AC, Morris E, Leyden J, MacMathuna P. Malignant distal biliary obstruction: A systematic review and meta-analysis of endoscopic and surgical bypass results. Cancer Treat Rev. 2007;33(2):213-21. Doi: http://doi.org/bb6xn6.

4. Dumonceau JM, Heresbach D, Devière J, Costamagna G, Beilenhoff U, Riphaus A, et al. Biliar stenting: models and methods for endoscopic stenting. European Society of Gastrointestinal Endoscopy (ESGE) Technology Review. Endoscopy. 2011;43(7):617-26. Doi: http://doi.org/fjjm8v.

5. Somogyi L, Chuttani R, Croffie J, Disario J, Liu J, Mishkin D, et al. Guidewires for use in GI endoscopy. Technology Status Evaluation Report. Gastrointest Endosc. 2007;65(4): 571-576. Doi: http://doi.org/cd7bjw.

6. Shah RJ, Somogyi L, Petersen BT, Tierney WM, Adler DG, Chand B, et al. Short-wire ERC systems. . Technology Status Evaluation Report. Gastrointest Endosc. 2007;66(4):650-7. Doi: http://doi.org/b8br4s.

7. Rey JF, Dumas R, Canard JM, Ponchon T, Sautereau D, Helbert T, et al. Guidelines of the French Society of Digestive Endoscopy: Biliary Stenting. Endoscopy. 2002;34(2):169-73. Doi: http://doi.org/b4tm55.

8. Singh V, Singh G, Gupta V, Gupta R, Kapoor R. Contrast-free air cholangiography-assisted unilateral plastic stenting in malignant hilar biliary obstruction. Hepatobiliary Pancreat Dis Int. 2010 9(1):88-92. Disponible en: https://goo.gl/r6YWxv.

9. Dumonceau JM, Tringali A, Blero D, Devière J, Laugiers R, Heresbach D, et al. Biliary stenting: Indications, choice of stents and results: European Society of Gastrointestinal Endoscopy (ESGE) clinical guideline. Endoscopy. 2012; 44(3):277-298. Doi: http://doi.org/f4kqss.

10. Mangiavillano B, Pagano N, Baron TH, Arena M, Iabichino G, Consolo P, et al. Biliary and pancreatic stenting: Devices and insertion techniques in therapeutic endoscopic retrograde cholangiopancreatography and endoscopic

ultrasonography. World J Gastrointest Endosc. 2016;8(3):143-156. Disponible en: https://goo.gl/43prCd.

11. Somogyi L, Chuttani R, Croffie J, Disario J, Liu J, Mishkin DS, et al. Biliary and pancreatic stents. Technology Status Evaluation Report. Gastrointest Endosc. 2006;63(7):910-9. Doi: http://doi.org/bwq9vg.

12. Baron T. Covered self-expandable metal stents for benign biliary tract diseases. Curr Opin Gastroenterol. 2011;27(3):262-7. Doi: http://doi.org/bz3bg4.

13. Saleem A, Leggett CL, Murad MH, Baron TH. Meta-analysis of randomized trials comparing the patency of covered and uncovered self-expandable metal stents for palliation of distal malignant bile ducto obstruction. Gastrointest Endosc. 2011;74(2):321-7. Doi: http://doi.org/bncw8w.

14. Boston Scientific. WallFlex Biliary Rx Uncovered Stent System. 2010. Inserto. Instrucciones de uso.

15. Soehendra N, Reynders-Frederix V. Palliative bile duct drainage - a new endoscopic method of introducing a transpapillary drain. Endoscopy. 1980;12(1):8-11. Doi: http://doi.org/b39xbn.

16. van der Gaag NA, Rauws EA, van Eijck CH, Bruno MJ, van der Harst E, Kubben FJ, et al. Preoperative biliary drainage for cancer of the head of the pancreas. N Engl J Med. 2010;362(2):129-37. Doi: http://doi.org/bmjtt9.

17. Hiroyuki I, Nakai Y, Kawakubo K, Kogure H, Hamada T, Togawa O, et al. Endoscopic retrograde cholangiopancreatography for distal malignant biliary stricture. Gastrointest Endoscopy Clin N Am. 2012;22(3):479-90. Doi: http://doi.org/f337px.

18. Moy BT, Birk JW. An Update to Hepatobiliary Stents. J Clin Transl Hepatol. 2015;3(1):67-77. Doi: http://doi.org/b9qd.

19. Jang S, Lee D. Update on Pancreatobiliary Stents: Stent Placement in Advanced Hilar Tumors. Clin Endosc. 2015;48(3):201-8. Doi: http://doi.org/b9qf.

20. Kato H, Tsutsumi K, Kawamoto H1, Okada H. Current status of endoscopic biliary drainage for unresectable malignant hilar biliary strictures. World J Gastrointest Endosc. 2015;7(11):1032-8. Disponible en: https://goo.gl/h1qYaf.

21. Chan CHY. Telford JJ. Endoscopic management of benign biliary strictures. Gastrointest Endoscopy Clin N Am. 2012;22(3):511-537. Doi: http://doi.org/f36d85.

22. Navarrete C, Gobelet J. Treatment of common bile duct injuries after surgery. Gastrointest Endoscopy Clin N Am. 2012;22(3):539-553. Doi: http://doi.org/b9qg.

23. García-Pajares F, Sánchez-Antolín G, Pelayo SL, Gómez de la Cuesta S, Herranz Bachiller MT, Pérez-Miranda M, et al. Covered metal stents for the treatment of biliary complications after orthotopic liver transplantacion. Transplant Proc. 2010;42(8):2966-9. Doi: http://doi.org/b2n4hs.

24. Gotthardt D, Stiehl A. Endoscopic retrograde cholangiopancreaqtography in diagnosis and treatment of primary sclerosing cholangitis. Clin Liver Dis. 2010;14(2):349-58. Doi: http://doi.org/dm255c.

25. Gotthardt D, Rudolph G, Klöters-Plachky P, Kulaksiz H, Stiehl A. Endoscopic dilation of dominant stenoses in primary sclerosing cholangitis: outcome after long-term treatment. Gastrointest Endosc. 2010;71:527-34. Doi: http://doi.org/czs3cv.

26. Cerefice M, Sauer B, Javaid M, Smith LA, Gosain S, Argo CK, et al. Complex biliary stones: treatment with removable self-expandable metal stents: a new approach. Gastrointest Endosc. 2011;74(3):520-6. Doi: http://doi.org/d5dn44.

Utilidad de la CPRE en enfermedades pancreáticas

Gustavo Adolfo Reyes Medina

Introducción

Las patologías pancreáticas constituyen uno de los mayores retos en el área de la gastroenterología y de la cirugía, tanto desde el punto de vista diagnóstico como terapéutico. Para el estudio de las enfermedades biliares y pancreáticas se utilizan técnicas basadas en imagen (ecografía transabdominal, tomografía axial computadorizada (TAC), resonancia nuclear magnética (RNM), ultrasonografía endoscópica (USE)); una vez se ha confirmado el diagnóstico y establecido la necesidad de un procedimiento terapéutico, entonces se acude a la colangiopancreatografía retrógrada endoscópica (CPRE). La terapia endoscópica de las enfermedades pancreáticas ha evolucionado en forma más lenta en comparación con su uso en patologías biliares, tal vez por el temor a la pancreatitis secundaria a la manipulación del esfínter y conductos pancreáticos. Sin embargo, las técnicas utilizadas inicialmente en forma exclusiva para el manejo de la enfermedad biliar (esfinterotomía, extracción de cálculos, dilatación de estenosis, inserción de prótesis) son actualmente empleadas en algunos casos seleccionados de pacientes con patologías pancreáticas **(1).**

CPRE en enfermedades pancreáticas

La CPRE puede ser utilizada en varias enfermedades pancreáticas con propósitos curativos o paliativos, aunque los estudios controlados que evalúan su eficacia son limitados: pancreatitis aguda biliar, pancreatitis aguda recurrente, pancreatitis crónica, fugas de los conductos pancreáticos, colecciones peripancreáticas y neoplasias malignas pancreáticas **(2)**.

Pancreatitis aguda de origen biliar

El rol y el momento de realizar una CPRE con esfinterotomía en los pacientes con pancreatitis aguda biliar es aún en muchos casos motivo de controversia. Actualmente, la única indicación clara de realizar una CPRE urgente con papilotomía (en las primeras 24 horas) está en los pacientes con pancreatitis aguda y colangitis aguda asociada. En los pacientes con pancreatitis aguda severa sin colangitis y con sospecha de obstrucción biliar persistente por cálculos, también se indica la CPRE temprana (en las primeras 72 horas), ya que algunos estudios y metaanálisis han sugerido que, con esta medida, se disminuyen las complicaciones de la pancreatitis, sin que se modifique la mortalidad. En los pacientes con pancreatitis aguda leve sin colangitis no se encuentra indicada la CPRE en forma rutinaria.

En una reciente revisión Cochrane se concluye que en los pacientes con pancreatitis aguda de origen biliar no hay evidencia de que la CPRE temprana afecte de manera significativa la mortalidad o las complicaciones locales o sistémicas de la pancreatitis, independientemente de la gravedad

prevista; sin embargo, los resultados apoyan la recomendación actual de realizar una CPRE temprana en los pacientes con colangitis o con obstrucción biliar concomitante **(3,4,5,6,7)**.

Pancreatitis aguda recurrente

La pancreatitis aguda recurrente es la presencia de dos o más episodios de pancreatitis aguda, separados por un período mayor a dos meses **(8).** Entre sus causas más frecuentes se encuentran patologías biliares (cálculos, microlitiasis-barro biliar en vesícula), alcohol, neoplasias en la ampolla duodenal, páncreas divísum, disfunción del esfínter de Oddi, hipertrigliceridemia y las neoplasias del páncreas.

Microlitiasis biliar-barro biliar

La microlitiasis se define como la presencia de cálculos menores de 3 mm, mientras que el barro biliar es una suspensión de cristales, mucina, glicoproteínas, detritus celulares y material proteináceo **(9)**. En los pacientes con vesícula biliar, la causa más frecuente de pancreatitis aguda recurrente es la microlitiasis o el barro biliar vesicular (hasta en un 75 %), generalmente diagnosticados por USE, debido a las limitaciones de la ecografía transabdominal y de la colangiografía por RNM, por el pequeño tamaño de los cálculos. El tratamiento es la colecistectomía. Si el paciente no es apto para la cirugía, las otras opciones son la esfinterotomía endoscópica o el uso crónico de ácido ursodesoxicólico **(9-11)**.

Disfunción del esfínter de Oddi

En los pacientes con pancreatitis aguda recurrente y antecedente de colecistectomía, es menos frecuente la microlitiasis en colédoco; la disfunción del esfínter de Oddi (DEO) es más prevalente en estos casos (30-65 %). Se divide en 3 tipos según la clasificación de Milwaukee modificada (Tabla 1).

Tabla 1. Clasificación modificada de Milwaukee.

DEO TIPO BILIAR	DEO TIPO PANCREÁTICO
Tipo 1: Todos los siguientes: 1. Dolor abdominal tipo biliar 2. AST-ALT- F.Alcalina >1.5-2 veces en 2 o más ocasiones 3. Conducto biliar > 10 milímetros	Tipo 1: Todos los siguientes: Dolor abdominal tipo pancreático Amilasa o lipasa > 1.5-2 veces en 2 o más ocasiones. Conducto pancreático > 6 mm en la cabeza o > 5mm en el cuerpo
Tipo 2: Dolor abdominal tipo biliar más 2 o 3.	Tipo 2: Dolor abdominal tipo pancreático más 2 o 3.
Tipo 3: Solamente dolor abdominal	Tipo 3: Solamente dolor abdominal

Fuente: adaptada de (12).

La DEO es una patología benigna que, en ausencia de cálculos, causa obstrucción del esfínter, debido a fibrosis, inflamación o espasmo del músculo esfinteriano. La presión elevada de esfínter pancreático se correlaciona con un incremento en la presión intraductal pancreática, lo que presumiblemente tiene un papel en la patogénesis de la pancreatitis aguda recurrente. El diagnóstico se confirma con la manometría del esfínter de Oddi, que no está disponible en nuestro medio. El tratamiento de esta entidad consiste en la esfinterotomía endoscópica, que se reserva únicamente para los pacientes con DEO tipo 1 y 2: en la tipo 1, la indicación y el beneficio de la CPRE son los más claros; en la tipo 2, nuestro grupo de gastroenterología de la Clínica Colombia solicita adicionalmente una gamagrafía HIDA para apoyar el diagnóstico, previo a realizar la CPRE. Por su parte, la CPRE en la DEO tipo 3 no está indicada.

Se ha encontrado que los pacientes con pancreatitis aguda recurrente y DEO tienen un beneficio similar si se les realiza esfinterotomía biliar sola (51,5 %) o combinada biliar y pancreática (52,8 %), lo que sugiere que no debería realizarse esfinterotomía pancreática en estos pacientes por los riesgos inherentes, incluida la estenosis tardía del conducto **(13)**. El tratamiento endoscópico de la

DEO es exitoso en un 60-80 % de los casos. Siempre se debe insertar temporalmente (por 5 a 10 días) una prótesis pancreática para la profilaxis de la pancreatitis post-CPRE **(11)**. Debe discutirse en forma muy clara con el paciente los beneficios y riesgos de la terapia endoscópica de la DEO, pues entre un 20 % y un 40 % el resultado no es exitoso y esta patología es uno de los escenarios con mayor riesgo para la pancreatitis post-CPRE.

Páncreas divisum (Figuras 1, 2 y 3)

El páncreas divisum es la anomalía pancreática congénita más frecuente, pues se encuentra en 5-10% de la población general. En la octava semana de gestación se produce la fusión normal de los conductos pancreáticos ventral y dorsal: en las personas con páncreas divisum no ocurre esta fusión. El páncreas secreta 1,5 L de jugo pancreático al día, y el 90-95 % de este se drena por la papila mayor. En las personas con páncreas divisum, el 90-95 % del jugo pancreático drena por la papila menor. En la mayoría de las personas, el páncreas divisum no causa problemas; sin embargo, en un subgrupo de ellos, esta alteración anatómica puede causar pancreatitis aguda, debido a que el pequeño diámetro de la papila menor produce un efecto obstructivo relativo al flujo del líquido pancreático y un aumento en la presión del conducto pancreático. Para el diagnóstico de esta entidad, la mayor eficacia diagnóstica la tiene la pancreatografía por RNM, con estímulo con secretina. También se puede diagnosticar por medio de la USE y la TAC, aunque la eficacia diagnóstica de estos estudios es menor, comparados con la RNM **(14).**

En los pacientes que presentan síntomas por el páncreas divisum, las manifestaciones clínicas se dividen en tres categorías: pancreatitis aguda recurrente, pancreatitis crónica y dolor crónico de tipo pancreático. El tratamiento del páncreas divisum tiene como objetivo resolver la obstrucción del flujo del jugo pancreático por medio de la esfinterotomía de la papila menor. La mayor parte de la literatura al respecto corresponde a series de pocos casos o retrospectivos. El resultado del tratamiento endoscópico es mejor en el grupo de pacientes cuya manifestación es la pancreatitis aguda recurrente, con un éxito que oscila entre un 69-76 % **(9,15-18)**. La papila menor se encuentra localizada proximal a la papila mayor, entre la 1-2 horas, teniendo en cuenta las manecillas del reloj; puede ser prominente, diminuta o incluso no observarse, además de carecer de pliegue longitudinal, y puede estar relacionada con un divertículo duodenal.

Varias técnicas de canulación de la papila menor han sido descritas con éxito en un 77-100 % de los casos. La canulación es más fácil con catéteres de punta delgada o metálica (Figuras 1a, 2a) y con el duodenoscopio en un eje largo o semilargo (Figura 3). Generalmente, se requieren guías de pequeño calibre, entre 0,018-0,025 pulgadas (Figuras 1b, 2a). Para realzar el orificio papilar, se puede usar secretina endovenosa o azul de metileno irrigado sobre el área duodenal donde se espera encontrar la papila **(19)**.

La esfinterotomía de la papila menor se puede realizar con un papilótomo de precorte (de aguja) sobre una prótesis pancreática avanzada previamente (de 3-5 French); el corte se realiza entre las 9 y las 11 del reloj. La otra técnica consiste en realizar la papilotomía con un papilótomo de arco previa canulación del conducto pancreático con una guía. El corte se dirige hacia las 11 del reloj **(20)**, como se muestra en las Figuras 1c y 1d. También se ha descrito la técnica de la papilotomía asistida por guía, en la que inicialmente se canula la papila menor con una guía (0,018 a 0,035 pulgadas); luego, se avanza un papilótomo de precorte (de aguja) por el lado de la guía (cuyo trayecto sirve como referencia anatómica) y se realiza la papilotomía, también en dirección hacia las 11 horas **(18,21).** Después de realizada la papilotomía, se recomienda la inserción de una prótesis pancreática plástica para la profilaxis de pancreatitis post-CPRE (Figuras 1e, 1f, 2c y 2d), así como las otras medidas descritas para profilaxis de pancreatitis post-CPRE (supositorio de diclofenac intrarrectal). Al cabo de 10 días, se debe tomar una radiografía de abdomen simple, para comprobar la eliminación espontánea de la prótesis o, en caso contrario, proceder a su retiro por vía endoscópica, en un plazo no mayor a dos semanas (ver capítulo de Profilaxis de pancreatitis posterior a CPRE).

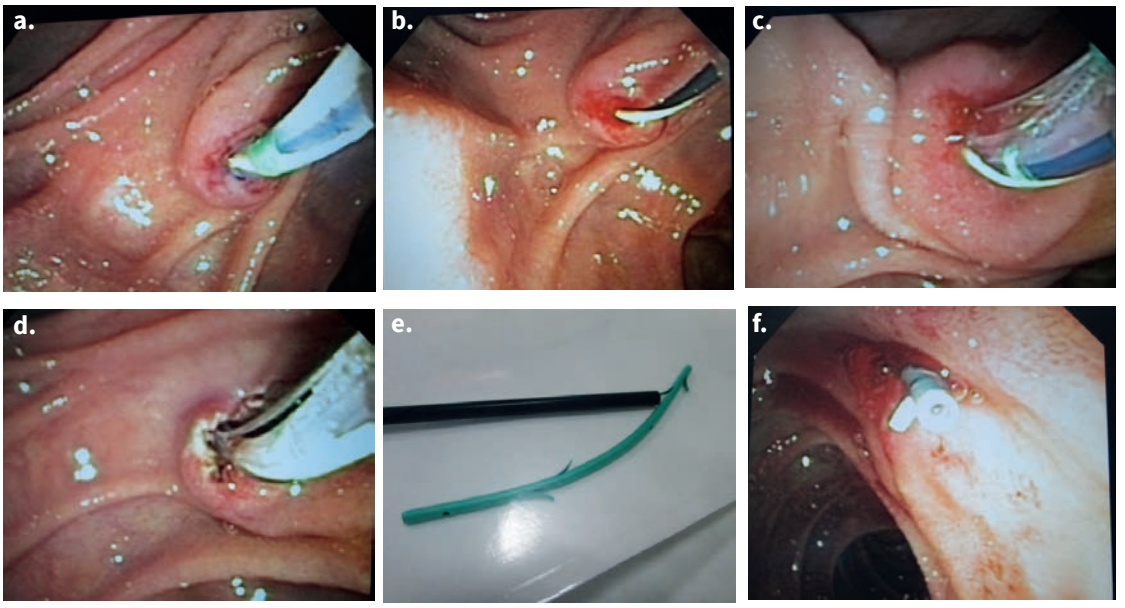

Figura 1. Páncreas divisum. Aspectos endoscópicos. a. Papila menor canulada con catéter de 5 French de punta delgada; b. Inserción de guía hidrofílica de 0.025 pulgadas; c. Inserción de papilótomo de arco estándar sobre la guía; d. Papilotomía dirigida hacia las 11 horas; e. Prótesis pancreática de 5 French; f. Prótesis pancreática insertada a través de la papila menor.
Fuente: propiedad del autor.

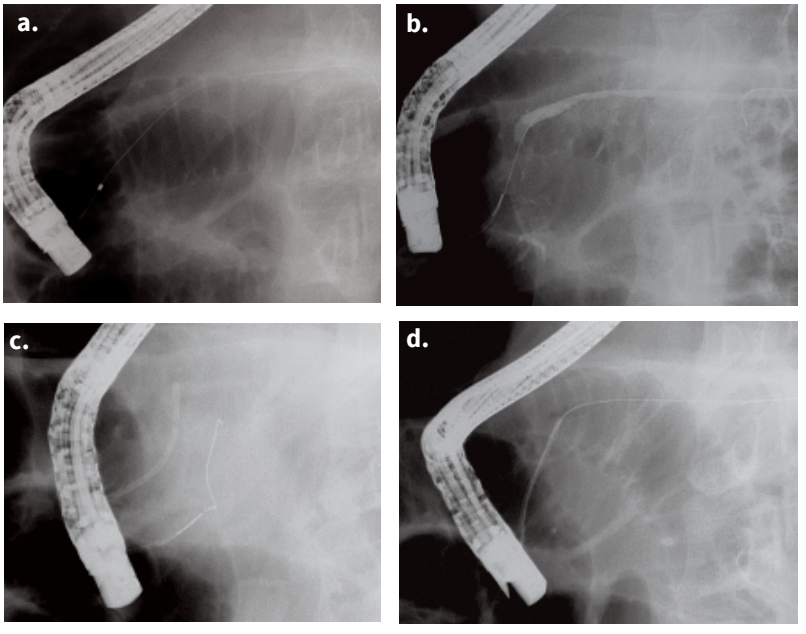

Figura 2. Páncreas divisum. Aspectos radiológicos. a. Inserción de la guía a través de la papila menor hacia el conducto pancreático; b. Pancreatografía: nótese el conducto de Santorini prominente; c. Inserción de prótesis plástica pancreática sobre la guía (después de realizar papilotomía a la papila menor); d. Prótesis pancreática liberada (flecha).
Fuente: propiedad del autor.

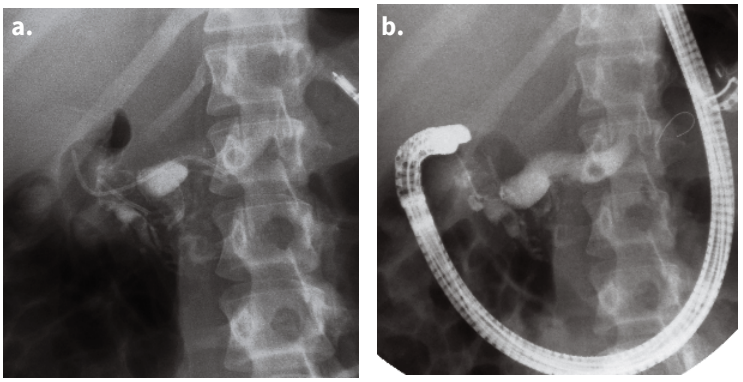

Figura 3. Mujer de 21 años con pancreatitis crónica, episodios recurrentes de pancreatitis aguda (3-4 por año) y páncreas divisum. a. Canulación de papila menor en eje largo. Conducto de Santorini con marcada dilatación y cálculo en la cola del páncreas; b. Post-papilotomía de la papila menor e inserción de stent pancreático largo de 5 French x 9 cm que se retiró a los seis meses. A dos años de seguimiento no ha vuelto a presentar episodios de pancreatitis aguda.
Fuente: propiedad del autor.

Pancreatitis crónica

La pancreatitis crónica es un proceso inflamatorio progresivo, caracterizado por la destrucción del parénquima y conductos pancreáticos con formación de fibrosis. El dolor es el síntoma predominante y su origen es multifactorial. El tratamiento se dirige hacia el control de los síntomas y el manejo de las complicaciones estructurales. Las terapias médicas como la abstinencia de alcohol, medidas dietarias, suplementos enzimáticos pancreáticos, analgésicos y análogos de la somatostatina tienen una eficacia variable para el control del dolor. Si el tratamiento médico falla, existe la opción endoscópica o quirúrgica como parte del manejo. La terapia endoscópica puede reducir o eliminar la necesidad de una cirugía, además de servir como puente para una cirugía y predecir la respuesta a la terapia quirúrgica. El manejo endoscópico de la pancreatitis crónica tiene como objetivo resolver la obstrucción del conducto pancreático o biliar **(22)**.

Endoterapia para manejo del dolor en pancreatitis crónica (Figuras 3 y 4)

El dolor es el síntoma más frecuente, debilitante, problemático y la principal causa de consulta en los pacientes con pancreatitis crónica. Su fisiopatología es poco entendida, e incluye inflamación, encapsulamiento de los nervios sensitivos por el proceso fibrótico, neuropatía y obstrucción ductal (por estenosis o cálculos), que causa aumento de la presión en forma retrógrada e isquemia del parénquima. Complicaciones como la formación de seudoquistes o la obstrucción biliar también pueden causar dolor. El aumento de la presión en el conducto pancreático es una importante causa de dolor, especialmente en pacientes con dilatación de este. La presión normal del conducto pancreático es de 16-18 mmHg y, en pacientes con pancreatitis crónica y dilatación ductal, es de 18-48 mmHg; la presión es mayor en los pacientes con dolor comparada con los pacientes sin dolor. Esto constituye la base conceptual para el manejo endoscópico o quirúrgico de esta entidad. Se prefiere inicialmente el manejo endoscópico por ser menos invasivo que la cirugía, con similares resultados, y porque además puede ser repetido y puede mantener abierta la posibilidad de un tratamiento quirúrgico en caso de falla terapéutica. El 60 % de los pacientes está libre de dolor un año después del tratamiento endoscópico **(23)**.

En la pancreatitis crónica no complicada, el drenaje del conducto pancreático principal es más efectivo si se realiza en etapas tempranas, después

del primer ataque de dolor. La obstrucción del conducto pancreático puede ser causada por estenosis, cálculos o ambos. Antes del tratamiento se recomienda una TAC abdominal contrastada, para valorar el parénquima pancreático (atrofia, calcificaciones, presencia de masas), y una RNM con pancreatografía (preferiblemente con secretina IV), para evaluar los cambios ductales y la naturaleza de los obstáculos (cálculos, calcificados o no, estenosis, y variantes anatómicas como páncreas divisum).

Los cálculos en el conducto pancreático pueden causar dolor abdominal o pancreatitis aguda sobreañadida a una pancreatitis crónica. Los cálculos ductales pequeños (de 5 mm o menores) no calcificados y localizados en la porción cefálica del Wirsung son los más susceptibles de extracción endoscópica después de esfinterotomía pancreática. Sin embargo, en la mayoría de los casos (70-90 %) los cálculos no pueden ser extraídos sin fragmentación pre-CPRE (cálculos mayores de 5 mm, calcificados). La primera elección en estos pacientes es la litotripsia extracorpórea con ondas de choque, con lo que se logra una fragmentación y aclaramiento exitoso de los cálculos y una menor necesidad de CPRE en la mayoría de los casos. Los cálculos fragmentados pueden ser eliminados en forma espontánea; en caso contrario (recurrencia del dolor, persistencia de cálculos en la radiografía simple de abdomen) se logra su extracción por vía endoscópica (CPRE). Este tratamiento debe ser considerado en forma temprana (idealmente después del primer episodio de dolor en un paciente con pancreatitis crónica), para lograr un mayor porcentaje de éxito (ausencia de dolor a largo plazo).

La litotripsia intraductal pancreática (electrohidráulica o láser) por medio de coledocoscopio o sistema Spyglass se considera como una opción de segunda línea cuando no se logra una fragmentación adecuada de los cálculos por la técnica de litotripsia extracorpórea. La litotripsia intraductal mecánica con canastilla de dormia no se recomienda, pues tiene un éxito menor al 10 %, debido a que los cálculos pancreáticos generalmente no pueden ser atrapados, la canastilla frecuentemente es muy grande para el tamaño del conducto pancreático y algunas veces los cálculos se encuentran en conductos secundarios. Además, la tasa de complicaciones con esta técnica es alta, del 12 %, tres veces mayor comparada con la litotripsia de cálculos biliares **(24).** El manejo de la pancreatolitiasis no se traduce en mejoría de la función pancreática. Como parte integral del tratamiento del dolor en los pacientes con pancreatitis crónica, está la abstención del tabaquismo y del consumo de alcohol **(9).**

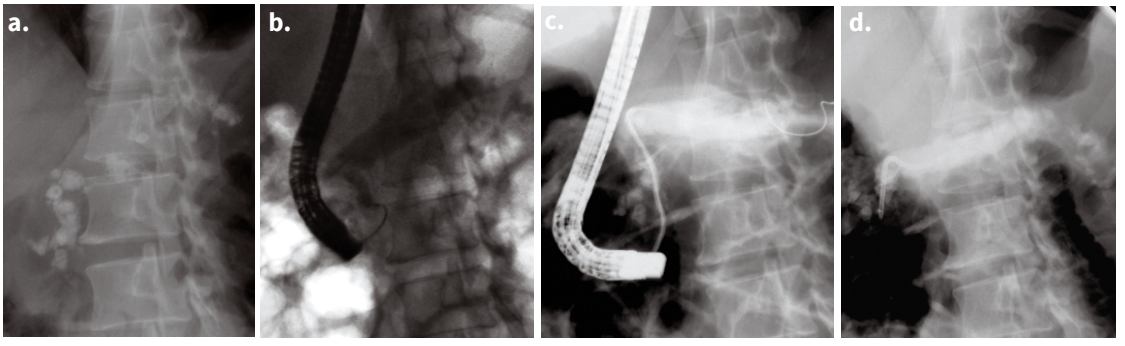

Figura 4. Pancreatitis crónica. a. Placa preliminar con calcificaciones en el parénquima pancreático; b. Pancreatografía que muestra severa dilatación del conducto pancreático; c. Inserción de prótesis de 7 French sobre guía; d. Prótesis liberada en el conducto pancreático.
Fuente: propiedad del autor.

Obstrucción biliar secundaria a pancreatitis crónica

La pancreatitis crónica puede causar obstrucción biliar hasta en un 23-46 % de los pacientes, especialmente en estados avanzados de la enfermedad, debido al proceso inflamatorio peribiliar, fibrosis o menos frecuentemente secundaria a compresión biliar por seudoquistes. La presentación clínica varía desde colestasis asintomática, ictericia y colangitis, hasta cirrosis biliar secundaria. En pacientes asintomáticos se debe considerar el tratamiento endoscópico si hay elevación de la fosfatasa alcalina > 2 veces el valor normal o elevación de las bilirrubinas por más de un mes.

El manejo endoscópico puede realizarse con la inserción de prótesis plásticas múltiples o de una prótesis biliar autoexpandible totalmente recubierta (*Fully Covered-Self Expandable Metal Stent,* FC-SEMS) en el conducto biliar. Para la inserción de prótesis plásticas múltiples se requiere previamente esfinterotomía y dilatación con balón de la estenosis. Cuando se utilizan las prótesis biliares múltiples, se requiere una CPRE cada tres meses, por lo menos durante un año. En cada procedimiento se pueden retirar todas las prótesis y luego insertar un número idealmente mayor, o bien se pueden añadir prótesis adicionales en cada CPRE, sin retirar las previamente insertadas.

Las FC-SEMS pueden ser usadas para esta patología, pues tienen la ventaja de requerir solamente dos procedimientos endoscópicos: uno para su inserción y otro para el retiro (las prótesis plásticas requieren de cuatro a cinco procedimientos); además, alcanzan un diámetro de 10 mm (comparado con la inserción de cuatro prótesis plásticas) y pueden ser retiradas en un periodo de 5-6 meses. En los pacientes con vesícula biliar se debe tener cuidado de no obstruir el conducto cístico con la FC-SEMS, por el riesgo de causar colecistitis aguda, especialmente ante la presencia de colelitiasis. Con el tratamiento endoscópico, se puede alcanzar un éxito terapéutico hasta del 92 % a cuatro años de seguimiento; sin embargo, los resultados son menores en los casos de pancreatitis crónica, si se comparan con el manejo endoscópico de las estenosis biliares benignas de otra etiología. No se recomienda la inserción de una sola prótesis plástica (por la baja probabilidad de éxito terapéutico) ni la inserción de prótesis biliares autoexpandibles no recubiertas o parcialmente recubiertas (por la dificultad e incluso imposibilidad para su posterior extracción) **(9,24,25).**

Estenosis benignas del conducto pancreático

Las estrecheces benignas del conducto pancreático pueden ser causadas por cálculos, inflamación recurrente o fibrosis. Siempre es importante descartar la presencia de una neoplasia pancreática. En caso de masas pancreáticas, se debe realizar la toma de citología por aspiración con aguja fina, mediante una USE. En ausencia de masas definidas, se recomienda la toma de citología por cepillado de la estenosis, teniendo en cuenta que el umbral para referir estos pacientes a cirugía debe ser bajo **(26)**. La endomicroscopía confocal es una técnica emergente que puede resultar útil en la evaluación de las estenosis indeterminadas del conducto pancreático **(27)**.

El manejo endoscópico de las estenosis benignas del conducto pancreático consiste en la dilatación e inserción de prótesis. Los mejores candidatos son los pacientes sintomáticos (dolor) con estenosis única en la cabeza del páncreas, a diferencia de los casos con estenosis múltiples, que se consideran malos candidatos para la terapia endoscópica. Inicialmente se realiza, previa papilotomía del esfínter pancreático, una dilatación de la estrechez hasta 4-6 mm (con balón, bujías o extractor de prótesis de Soehendra); luego, se inserta una prótesis pancreática de polietileno lo suficientemente larga para franquear la estenosis y crear una "pancreaticoduodenostomía" **(26)**. Las guías de la Sociedad Europea de Endoscopia Gastrointestinal y de la Sociedad Americana de Endoscopia Digestiva recomiendan insertar una prótesis de 10 French y retirarla en un período de 1 año, aún en pacientes asintomáticos, por las posibles complicaciones relacionadas con la obstrucción a largo plazo de la prótesis. En pacientes en quienes persiste la estenosis a pesar de tratamiento por un

año, se pueden insertar en forma simultánea varias prótesis pancreáticas; sin embargo, en estos casos se debe incluir dentro de las posibilidades terapéuticas el manejo quirúrgico **(9,28)**. Otros autores sugieren que el cambio de las prótesis se debe realizar cada 3 meses **(26)**. Se logra una reducción del dolor en un 70-94 % de los casos. Cuando la CPRE es fallida, se puede lograr un acceso al conducto pancreático guiado por USE.

Fístulas del conducto pancreático. seudoquistes pancreáticos, necrosis pancreática amurallada

Al considerar un procedimiento endoscópico terapéutico para una colección pancreática o peripancreática, siempre se debe estar seguro de que dicha colección es secundaria a un daño del tejido o conducto pancreáticos generalmente por pancreatitis aguda, crónica o trauma; en caso contrario, se debe pensar en el diagnóstico diferencial de una lesión neoplásica quística. En general, no se recomienda la terapia endoscópica para colecciones en las primeras cuatro semanas después de una pancreatitis aguda.

Fístulas del conducto pancreático

La ruptura del conducto pancreático puede ser secundaria a pancreatitis aguda, crónica, trauma o lesión quirúrgica, y puede causar ascitis pancreática o un seudoquiste pancreático. Las rupturas incompletas del conducto pancreático y las colecciones líquidas pancreáticas que comunican con el ducto pancreático son susceptibles de manejo endoscópico con prótesis. Si bien es deseable que el stent pancreático sobrepase el sitio de la fuga, la colocación de un stent que no llegue hasta el sitio de la fístula también puede ser útil, debido a que disminuye la resistencia al flujo del jugo pancreático dentro del ducto *(9,29).*

Seudoquistes pancreáticos

El seudoquiste pancreático es una colección líquida en el tejido peripancreático (ocasionalmente es parcial o totalmente intrapancreática), que está rodeado por una cápsula bien definida; no contiene material sólido, y surge como complicación después de 4 semanas de una pancreatitis aguda (30). Entre un 20 % y un 40 % de los pacientes con pancreatitis crónica puede desarrollar seudoquistes como complicación, debido a la hipertensión en el conducto pancreático principal o a la ruptura de un conducto secundario (9,26). En la pancreatitis aguda necrotizante se puede presentar entre un 2-50 % de los casos, y puede resolver espontáneamente hasta en un 50 % de los pacientes en el transcurso de seis semanas. En los pacientes con pancreatitis crónica, la resolución espontánea del seudoquiste es infrecuente **(31).** Actualmente, el manejo endoscópico constituye la primera línea terapéutica para el manejo de los seudoquistes pancreáticos. Los seudoquistes sintomáticos (dolor abdominal, infección, obstrucción biliar, obstrucción gastroduodenal) tienen indicación de drenaje. A continuación, se describe la técnica de drenaje endoscópico **(31)**:

- Se recomienda que todos los pacientes tengan una TAC previo al procedimiento y una CPRE durante este, con el fin de valorar el conducto pancreático (descartar fugas, estenosis). Existen tres formas de manejo endoscópico de los seudoquistes: 1) el drenaje transmural convencional (a través de la pared gástrica o duodenal), 2) el drenaje transpapilar y 3) el drenaje transmural guiado por USE. La ruta a escoger depende del tamaño del seudoquiste, el estrecho contacto que tenga con las paredes gástrica o duodenal, la comunicación entre el seudoquiste y el conducto pancreático principal, y la presencia o ausencia de hipertensión portal (várices gástricas o perigástricas). Siempre se debe usar profilaxis antibiótica previa al manejo endoscópico y se recomienda realizar el procedimiento bajo anestesia general e intubación orotraqueal, para disminuir el riesgo de broncoaspiración.

- En los pacientes con un claro abultamiento de la pared gástrica o duodenal visualizado durante la endoscopia, sin signos de hipertensión portal, se puede realizar el drenaje transmural convencional. Se realiza una punción profunda con un papilótomo de punta en el sitio de mayor abultamiento; se observa la salida del líquido del seudoquiste (claro, heterogéneo en

caso de detritus o purulento, si hay infección). Posteriormente, se inyecta una pequeña cantidad de medio de contraste dentro del seudoquiste para comprobar la posición y luego avanzar una guía hidrofílica de 0,035 pulgadas, hasta que forme por lo menos un asa dentro de la cavidad del seudoquiste. Después, se realiza una ampliación de hasta 5 mm del orificio con un papilótomo de arco (otros autores prefieren realizar una dilatación con balón sobre la guía). Se avanza otra guía al lado de la primera, y sobre ellas se introducen sendas prótesis doble cola de cerdo de 10 French. Se recomienda dejar por lo menos dos prótesis paralelas para evitar síntomas por oclusión de una sola prótesis (Figura 5).

- En los casos de seudoquistes menores de 5 cm, sin claro abultamiento gástrico o duodenal, y que tengan comunicación con el conducto pancreático, se sugiere el drenaje transpapilar. Para ello, se realiza una CPRE y se introduce una guía hidrofílica al conducto pancreático; sobre ella, se realiza una papilotomía del esfínter y se introduce una prótesis pancreática de polietileno, recta, hasta el sitio donde se observa la fractura del conducto pancreático. En pacientes con seudoquistes mayores de 5 cm, sin claro abultamiento intraluminal, sin comunicación con el conducto pancreático, o con signos de hipertensión portal, se recomienda el drenaje transmural guiado por USE (que tiene la ventaja adicional de evitar la punción accidental de los vasos sanguíneos interpuestos en la ruta del drenaje). Se utiliza un ecoendoscopio lineal, se realiza una punción transmural con una aguja 19 G y se inserta una guía en la cavidad del seudoquiste. Se continúa el mismo procedimiento arriba mencionado hasta la inserción de dos prótesis doble cola de cerdo. Recientemente la FDA aprobó un dispositivo para el drenaje de seudoquistes pancreáticos en un solo paso (NAVIX system, Xlumena Inc, Mountain View, Calif). Consiste en un sistema integrado que permite la creación y dilatación del trayecto de acceso a la cavidad, fijación con balón e inserción de dos guías **(32)**.

- En los casos de drenaje transmural, las prótesis en doble cola de cerdo se retiran en un lapso de seis a 12 meses, para prevenir la recurrencia del seudoquiste, aunque en la mayoría de las ocasiones estas migran espontáneamente y son eliminadas por el tracto digestivo una vez resuelta la colección. En el drenaje transpapilar, la prótesis pancreática se retira en tres meses, en los casos de pancreatitis aguda (si la fuga pancreática ha desaparecido), o en un lapso de hasta un año, en casos de pancreatitis crónica. Se recomienda un estudio de imágenes (TAC, RNM) en 2-4 semanas, para comprobar la total o casi total resolución del seudoquiste **(33)**. En caso de que el seudoquiste recurra, se puede repetir el tratamiento; se debe descartar la disrupción del conducto pancreático y, en tal caso, insertar un stent pancreático transpapilar.

- El drenaje endoscópico de los seudoquistes pancreáticos alcanza un éxito del 90 % y tiene una morbilidad del 18 % **(31)** (Figura 5).

Necrosis pancreática amurallada

La necrosis pancreática amurallada es una colección de tejido necrótico pancreático o peripancreático dentro de una cápsula de tejido reactivo inflamatorio; por lo tanto, contiene detritus sólidos. Generalmente, sucede después de cuatro semanas de una pancreatitis necrotizante **(30)**. Se recomienda un manejo conjunto entre cirujano, gastroenterólogo y radiólogo intervencionista. Las indicaciones de drenaje o desbridamiento de una necrosis amurallada son la sospecha de infección y la presencia de síntomas (obstrucción del tracto digestivo o biliar por compresión, dolor que requiera narcóticos, o pancreatitis recurrente).

La técnica para drenar por vía endoscópica una necrosis amurallada es similar a la del drenaje del seudoquiste pancreático, con algunas variaciones **(33):**

1. Dilatar el trayecto por lo menos hasta 12 mm, para permitir el ingreso del endoscopio a la colección.

2. El desbridamiento de los detritos se realiza por medio de la introducción de un gastroscopio o

duodenoscopio en la cavidad necrótica a través del trayecto recién formado. Inicialmente, se aspira el contenido líquido y, posteriormente, se extrae la mayor cantidad posible de detritus sólidos con la ayuda de asas, balones o canastillas, evitando lesionar los vasos sanguíneos o las paredes de la cavidad.

3. Al concluir cada sesión de desbridamiento, se deben dejar stents, para mantener la permeabilidad del trayecto fistuloso, incluyendo stents metálicos totalmente recubiertos. La prótesis AXIOS (Xlumena Inc., Mountain View, California, USA) es totalmente recubierta, con sus extremos en forma de dona (lo que le da a la prótesis una forma de "mancuerna"); viene disponible en diámetros de 10-15 mm y longitud de 10-40 mm; se inserta por medio de USE y queda anclada como un botón, con uno de sus extremos en la luz gástrica (o duodenal) y el otro en la cavidad del seudoquiste, lo que disminuye el riesgo de migración o fugas. A través de la prótesis se realiza el avance del endoscopio hacia la cavidad y el desbridamiento las veces que sea necesario, sin tener que retirarla **(32,34,35)**.

Después del primer procedimiento de desbridamiento endoscópico, se hace un seguimiento cada una o dos semanas con imágenes (TAC, RNM), para evaluar el estado de la colección. Generalmente, se requieren procedimientos endoscópicos adicionales cada una o dos semanas, hasta su resolución completa. Se recomienda suspender los medicamentos inhibidores de la secreción ácida, pues se cree que el ácido gástrico favorece una mayor licuefacción del tejido necrótico. El éxito técnico y clínico con este procedimiento se logra hasta en un 96 % y 97 %, respectivamente *(34).* En caso de falla terapéutica o recidiva de la colección, se deben considerar terapias alternas como el desbridamiento retroperitoneal video-asistido **(33).** Pueden suceder complicaciones en un 15-25 %: neumoperitoneo, perforación, sangrado e incluso mortalidad por embolía aérea.

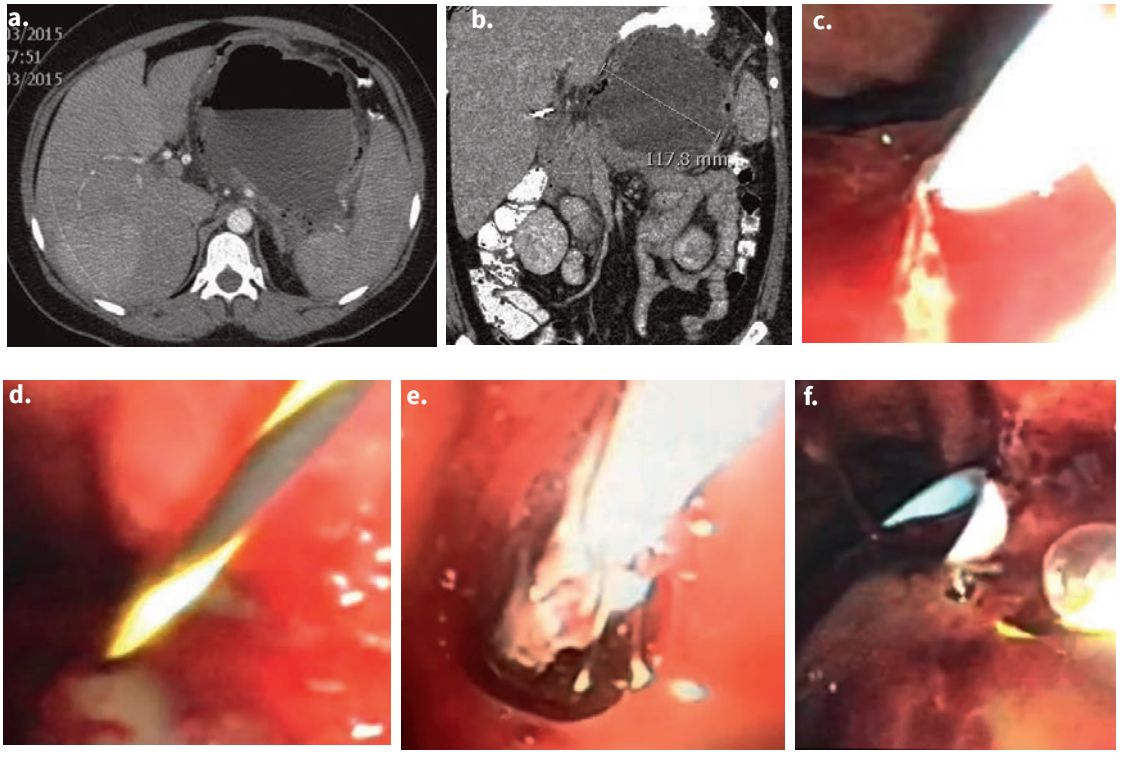

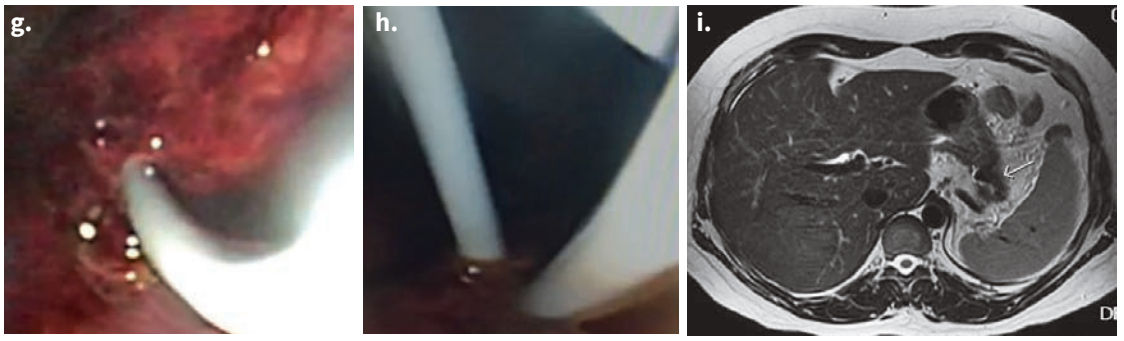

Figura 5. Drenaje endoscópico de seudoquiste pancreático infectado. a-b. TAC donde se observa la colección con gas que causa compresión del estómago; c. Acceso a la cavidad del seudoquiste con papilótomo de punta en el sitio de mayor abultamiento (pared posterior-curva mayor del cuerpo gástrico); d. Introducción de guía al seudoquiste. Salida de contenido purulento; e. Dilatación con balón biliar (8 mm) del trayecto; f. Inserción sobre guía de la primera prótesis doble pigtail 10 Fr; g. Introducción de guía por el lado del primer stent; h. Inserción del segundo stent sobre guía; i. RNM 5 meses después, se observa desaparición del seudoquiste.

Fuente: propiedad del autor.

Obstrucción biliar por cáncer de cabeza de páncreas

Este tema ya fue revisado en el capítulo sobre prótesis biliares (ver subtema "obstrucción biliar maligna").

Referencias

1. Christodoulou D, Tsianos E. Role of endoscopic retrograde cholangiopancreatography in pancreatic diseases. World J Gastroenterol. 2010;16(38): 4755-61. Doi: http://doi.org/bt3ncs.

2. Adler D, Baron TH, Davila RE, Egan J, Hirota WK, Leighton JA, et al. ASGE guideline: the role of ERCP in diseases of the biliary tract and the pancreas. 2005;62(1):1-8. Doi: http://doi.org/b4tdw2.

3. Working Group IAP/APA Acute Pancreatitis Guidelines. IAP/APA evidence-based guidelines for the management of acute pancreatitis. Pancreatology. 2013;13(4 Suppl 2):e1-e15. Doi: http://doi.org/f246bz.

4. Forsmark CE, Baillie J. AGA Institute Technical Review on Acute Pancreatitis. Gastroenterology. 2007;132(5):2022-44. Doi: http://doi.org/b44gt5.

5. Moretti A, Papi C, Aratari A, Festa V, Tanga M, Koch M, et al. Is early endoscopic retrograde cholangiopancreatography useful in the management of acute biliary pancreatitis? A meta-analysis of randomized controlled trials. Dig Liver Dis. 2008;40(5):379-85. Doi: http://doi.org/c7skn8.

6. Tse F, Yuan Y. Early routine endoscopic retrograde cholangiopancreatography strategy versus early conservative management strategy in acute gallstone pancreatitis. Cochrane Database Syst Rev. 2012;(5): CD009779. Doi: http://doi.org/b9pc.

7. Tenner S, Baillie J, DeWitt J, Vege SS. American College of Gastroenterology Guidelines: Management of Acute Pancreatitis. Am J Gastroenterol. 2013;108(9):1400-15. Doi: http://doi.org/f5b3vr.

8. Sajith KG, Chacko A, Dutta AK. Recurrent Acute Pancreatitis: Clinical Profile and an Approach to Diagnosis. Dig Dis Sci. 2010;55(12):3610-6. Doi: http://doi.org/czwfjz.

9. ASGE Standards Of Practice Committee, Chandrasekhara V, Chathadi KV, Acosta RD, Decker GA, Early DS, et al. The rol of endoscopy in benign pancreatic disease. Gastrointest Endosc. 2015;82(2):203-14. Doi: http://doi.org/f3g783.

10. Wilcox CM, Varadarajulu S, Eloubeidi M. Role of endoscopic evaluation in idiopathic pancreatitis: a systematic review. Gastrointest Endosc. 2006;63(7):1037-45. Doi: http://doi.org/dh7j2n.

11. Elta GH. Sphincter of Oddi dysfunction and bile duct microlithiasis in acute idiopathic pancreatitis. World J Gastroenterol. 2008;14(7):1023-6. Doi: http://doi.org/fndj4n.

12. Small AJ, Kozarek R. Sphincter of Oddi Disfunction. Gastrointest Endoscopy Clin N Am. 2015;25(4):749-63. Doi: http://doi.org/b9pd.

13. Cote GA, Imperiale TF, Schmidt SE, Fogel E, Lehman G, McHenry L, et al. Similar efficacies of biliary, with or without pancreatic sphincterotomy in treatment of idiophatic recurrent acute pancreatitis. Gastroenterology. 2012;143(6):1502-9. Doi: http://doi.org/f2jztt.

14. Parsi M, Stevens T, Dumot JA, Zuccaro G Jr. Endoscopic therapy of recurrent acute pancreatitis. Cleve Clin J Med. 2009;76(4):225-33. Doi: http://doi.org/dwq6w7.

15. Ahmed F, Sherman S. Minor papilla endotherapy in patients with symptomatic pancreas divisum. Gastrointest Endosc. 2008;68(4):674-5. Doi: http://doi.org/fqb3xv.

16. Chacko L, Chen YK, Shah RJ. Clinical outcomes and nonendoscopic interventions after minor papilla endotherapy in patients with symptomatic pancreas divisum. Gastrointest Endosc. 2008;68(4):667-73. Doi: http://doi.org/cx2vwh.

17. Liao Z, Gao R, Wang W, Ye Z, Lai XW, Wang XT, et al. A systematic review on endoscopic detection rate, endotherapy, and surgery for pancreas divisum. Endoscopy. 2009;41(5):439-44. Doi: http://doi.org/b8v3q9.

18. Testoni PA, Mariani A, Aabakken L, Arvanitakis M, Bories E, Costamagna G, et al. Papillary cannulation and sphincterotomy techniques at ERCP: European Society of Gastrointestinal Endoscopy (ESGE) Clinical Guideline. Endoscopy. 2016;48(7):657-83. Doi: http://doi.org/f9pgj2.

19. Freeman M, Guda N. ERCP cannulation: a review of reported techniques. Gastrointest Endosc. 2005;61(1):112-25. Doi: http://doi.org/cb97bs.

20. Attwell A, Borak G, Hawes R, Cotton P, Romagnuolo J. Endoscopic pancreatic sphincterotomy for pancreas divisum by using a needle-knife or standard pull-type technique: safety and reintervention rates. Gastrointest Endosc. 2006;64(5):705-11. Doi: http://doi.org/dktdrd.

21. Maple JT, Keswani RN, Edmundowicz SA, Jonnalagadda S, Azar RR. Wire-assisted access sphincterotomy of the minor papilla. Gastrointest Endosc. 2009;69(1):47-54. Doi: http://doi.org/fjjxc6.

22. Adler DG, Lichtenstein D, Baron TH, Davila R, Egan JV, Gan SI, et al. Standars of practice committee. The role of endoscopy in patients with chronic pancreatitis. Guideline. Gastrointest Endosc. 2006;63(7):933-7. Doi: http://doi.org/b3qb6d.

23. Khanna S, Tandon RK. Endotherapy for pain in chronic pancreatitis. J Gastroenterol Hepatol. 2008;23(11):1649-56. Doi: http://doi.org/bsjhpc.

24. Nguyen-Tang T, Dumonceau JM. Endoscopic treatment in chronic pancreatitis, timing, duration and type of intervention. Best Pract

Res Clin Gastroenterol. 2010;24(3):281-98. Doi: http://doi.org/bvddnp.

25. Kwek AV, Ang TL, Maydeo A. Current status of endotherapy for chronic pancreatitis. Singapore Med J. 2014;55(12):613-20. Doi: http://doi.org/b9pf.

26. Oza V, Kahaleh M. Endoscopic management of chronic pancreatitis. World J Gastrointest Endosc. 2013;16(5):19-28. Doi: http://doi.org/f4jh35.

27. Meining A, Shah RJ, Slivka A, Pleskow D, Chuttani R, Stevens PD, et al. Classification of probe-based confocal laser endomicroscopy findings in pancreaticobiliary strictures. Endoscopy. 2012;44(3):251-7. Doi: http://doi.org/fxsc87.

28. Dumonceau JM, Delhaye M, Tringali A, Dominguez-Munoz JE, Poley JW, Arvanitaki M, et al. Endoscopic treatment of chronic pancreatitis: European Society of Gastrointestinal Endoscopy (ESGE) Clinical Guideline. Endoscopy. 2012;44(10): 957-68. Doi: http://doi.org/f344rm.

29. Telford JJ, Farrell JJ, Saltzman JR, Shields SJ, Banks PA, Lichtenstein DR, et al. Pancreatic stent placement for duct disruption. Gastrointest Endosc. 2002;56(1):18-24. Doi: http://doi.org/bc7gmg.

30. Banks PA, Bollen TL, Dervenis C, Gooszen HG, Johnson CD, Sarr MG, et al. Classification of acute pancreatitis—2012: revision of the Atlanta classification and definitions by international consensus. Gut. 2013;62(1):102-11. Doi: http://doi.org/f4grfz.

31. Barthet M, Lamblin G, Gasmi M, Vitton V, Desjeux A, Grimaud JC. Clinical usefulness of a treatment algorithm for pancreatic pseudocyst. Gastrointest Endosc. 2008;67(2):245-52. Doi: http://doi.org/fkxrk5.

32. Desilets DJ, Banerjee S, Barth BA, Bhat YM, Gottlieb KT, Maple JT, et al. ASGE Technology Committee. New devices and techniques for management of pancreatic fluid collections. Gastrointest Endosc. 2013;77(6):835-8. Doi: http://doi.org/f2knx2.

33. Fischer JM, Gardner TB. Endoscopic Therapy of Necrotizing Pancreatitis and Pseudocyst. Gastrointest Endoscopy Clin N Am. 2013;23(4):787-802. Doi: http://doi.org/b9pg.

34. Patil R, Ona MA, Papafragkakis C, Anand S, Duddempudi S. Endoscopic ultrasound-guided placement of AXIOS stent for drainage of pancreatic fluid collections. Ann Gastroenterol. 2016;29(2):168-73. Doi: http://doi.org/b9ph.

35. Mangiavillano B, Pagano N, Baron TH, Arena M, Iabichino G, Consolo P, et al. Biliary and pancreatic stenting: Devices and insertion techniques in therapeutic endoscopic retrograde cholangiopancreatography and endoscopic ultrasonography. World J Gastrointest Endosc. 2016;8(3):143-56. Disponible en: https://goo.gl/43prCd.

USE
radial y lineal

CAPÍTULO 10

Dr. Luis Carlos Sabbagh Sanvicente
Coeditor

Dr. Diego Mauricio Aponte Martín
Coeditor

Equipo de ultrasonido **endoscópico**

Raúl Cañadas Garrido

Historia

El ultrasonido endoscópico (USE) nace en Japón en 1980, en tres institutos: Sapporo, Nagoya y Kyoto, creando el primer prototipo de ultrasonido desarrollado por Olympus Co. Ltd, con el propósito claro de crear una nueva herramienta diagnóstica para el estudio del carcinoma pancreático pequeño, que en ese momento era de difícil detección con la ultrasonografía convencional **(1).**

Los primeros equipos eran difíciles de usar en los pacientes por ser endoscopios de diámetro grande, con transductores de 5,0 MHz, y con imágenes de tipo sectorial de 90°. Posteriormente, se trabajó en el perfeccionamiento progresivo de la imagen, diámetros de los equipos, lentes, etc., creándose varios prototipos. Pero es sólo hasta los años 90 cuando Olympus desarrolla su primer prototipo de tipo convexo, con sistemas de Doppler color, con el propósito de realizar punción-aspiración con aguja fina y, simultáneamente, se fueron desarrollando las minisondas, que hicieron posible realizar estudios de ultrasonido intraductal en el tracto biliopancreático.

En estos últimos 20 años, el desarrollo del USE ha sido tal que ha logrado posicionarse en los diferentes protocolos de estudio y manejo de múltiples patologías del tracto gastrointestinal (TGI), dado su buen rendimiento diagnóstico y, en lo particular, por su bondad de lograr diagnósticos histológicos y permitir tratamientos definitivos por medio del intervencionismo, como drenaje de pseudoquistes y derivaciones biliopancreáticas.

Adicionalmente, en la actualidad se sigue trabajando en el perfeccionamiento de las imágenes que dan alta resolución. Es importante destacar que se aumentan los esfuerzos en el desarrollo de dos técnicas complementarias: 1) la ultrasonografía endoscópica con contraste y 2) la sonoelastografía endoscópica. La primera permite obtener un realce de los vasos arteriales y venosos portales o de los vasos colaterales, lo que permite inferir criterios para identificar lesiones malignas o benignas **(2)**; la segunda consiste en una técnica que cuantifica la dureza del tejido. La tensión del tejido es evaluada basándose en la respuesta a la compresión del tejido por el endoscopio. Asimismo, esa tensión en cada región es convertida a una imagen en color que es interpretada por un procesador.

Con el desarrollo progresivo de la elastografía endoscópica de segunda generación, basada en la identificación de la dureza del tejido, será útil en el diagnóstico diferencial de masas sólidas pancreáticas (clave para diferenciar masas malignas vs. benignas) y podría constituir un avance interesante en el desarrollo de nuevas técnicas que permitan una mayor aproximación, como por ejemplo en dirigir una biopsia para mejorar la agudeza diagnóstica.

Por último, el desarrollo tecnológico ha permitido incluso la creación de ecoendoscopios de visión frontal, similares al endoscopio tradicional (referencias actuales de Fuji y Pentax), que facilitan el paso al esófago y disminuyen el riesgo de perforación esofágica, una de las complicaciones más temidas del USE, en especial durante la curva de aprendizaje.

Principios básicos y fundamentos del ultrasonido endoscópico

Es bien sabido que el sonido es energía mecánica que se transmite como una onda a través de un medio líquido o sólido, por el impacto de las moléculas con el medio por el que es transmitido. La frecuencia de las ondas de sonido por unidad de tiempo es medida por el número de ciclos de la onda, que está formada en un segundo, y constituye el término *Hertz*. La frecuencia de las ondas comúnmente usadas en imágenes médicas oscila entre 3,5 a 20 MHz. Estas ondas de sonido de alta frecuencia son más fácilmente absorbidas y a su vez atenuadas por el aire. Con ello, se concluye que el aire es "enemigo del ultrasonido" **(3)**.

Ahora bien, las ondas de ultrasonido de alta frecuencia son generadas por cristales que vibran para transmitir un pulso de ultrasonido dentro de un fluido corporal o un tejido. Estos cristales son hechos de una cerámica especial para que vibren tras la aplicación de una carga de polaridad alterna, de ahí que se denominan *piezoeléctricos* y son también responsables de la habilidad del cristal para detectar ondas de sonido que retornan del tejido y que son convertidas en señales eléctricas.

Los transductores de ultrasonido están compuestos por múltiples cristales alineados. Estos transductores cambian una señal eléctrica a una onda de sonido y también tienen la propiedad de recibir la onda de sonido reflejada desde un tejido al que se le ha aplicado la onda. La idea entonces es que los transductores emiten una serie de ondas o un pulso y, luego, detienen la trasmisión mientras esperan detectar el eco que retorna. La onda de ultrasonido se propaga a través del tejido a una velocidad que es determinada por las propiedades físicas de tal tejido, en especial por su rigidez. Las ondas de ultrasonido son reflejadas al transductor cuando la onda encuentra un tejido. En conclusión, los cristales traducen las ondas a señales eléctricas para luego procesarlas y obtener una imagen que es reconstruida por el procesador que recoge múltiples señales eléctricas y envía señales en forma de pixeles a un monitor.

Uno de los aspectos más importantes en ultrasonido es que la representación más exacta del tejido es obtenida cuando la onda de ultrasonido se propaga en una dirección que es perpendicular al "tejido objeto", y la onda reflejada también llegará de manera perpendicular al transductor. Si la onda de ultrasonido encuentra el objetivo en otro ángulo o tangencialmente, el retorno de la onda es detectado más tarde y, por lo tanto, a una distancia de la imagen que sobrestima el tejido o la lesión, ya que las ondas van a ser dispersadas y los ecos retornados pueden perderse o llegar muy tenues; esto se traduce en que las capas de la pared digestiva se ven falsamente engrosadas y se podría caer en sobrestadificación **(4,5)**.

Ultrasonografía endoscópica y equipos

La USE es un procedimiento que integra dos técnicas: la endoscopia y la ecografía en tiempo real. El transductor de ultrasonido está tan cerca de la lesión, prácticamente sin interferencias, que de esta manera puede identificar las cinco capas que conforman la pared digestiva, que se corresponden con las cinco capas histológicas: mucosa, muscularis de la mucosa, submucosa, muscular propia y serosa (Figura 1).

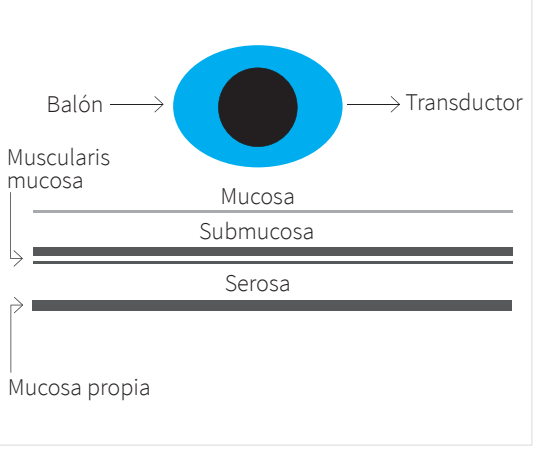

Figura 1. Cinco ecocapas (mucosa, muscularis de la mucosa, submucosa, muscular propia y serosa).
Fuente: propiedad del autor.

En general, los sistemas de exploración ecoendoscópica son básicamente de tres tipos: 1) sistema radial, utilizado con fin diagnóstico únicamente; 2) sistema lineal o sectorial, que es el equipo terapéutico con función diagnóstica e intervencionista y 3) las minisondas. Además, contienen —como ya se dijo— cristales piezoeléctricos, dispuestos a lo largo de la punta del endoscopio que, en el caso del lineal, generan imágenes paralelas al eje axial del equipo y, en el radial, son dispuestos en una banda alrededor del eje del endoscopio, perpendicular al eje axial del instrumento, generando una imagen de sección transversal similar al TAC.

El ecoendoscopio de tipo radial está provisto de un transductor de ultrasonido rotatorio (menos de 10 ciclos por minuto), cuyo haz de 360º sale perpendicularmente al eje del endoscopio, y el ultrasonido sectorial o lineal, provisto de un haz de ultrasonido entre 110 a 150º, que se emite paralelamente al eje mayor del endoscopio. Actualmente, ambos están provistos de la función de Doppler color y pulsado, que permiten perfectamente discriminar en las lesiones anecoicas si hay señal de Doppler positiva o negativa para diagnóstico diferencial de lesión vascular vs. lesión quística. Esta función Doppler aplica para los fluidos en movimiento, como la sangre. Cuando el movimiento del fluido se da hacia el transductor, la frecuencia de las ondas reflejadas aumenta y se torna de color rojo; al alejarse del transductor, la frecuencia disminuye y se detecta color azul.

Una regla inicial en el aprendizaje del ultrasonido endoscópico, independiente del sistema utilizado y que siempre se debe tener presente, es que cuanto menor sea la frecuencia del transductor mayor será la penetración; es decir, la frecuencia es inversamente proporcional a la penetración, de tal forma que si se usan altas frecuencias se obtendrá mejor resolución de la imagen, pero se perderá profundidad. Esta norma básica y elemental del ultrasonido se debe tener siempre en mente en cada uno de los estudios, para así definir cuál es la mejor opción e ir acondicionando el ojo a las diferentes frecuencias. Sin embargo, existen tablas que recomiendan qué frecuencia utilizar, de acuerdo con el órgano explorado y que resultan de gran utilidad práctica, al momento de elegir la mejor frecuencia. Por ejemplo, para evaluar recto, se recomienda usar frecuencias de entre 4 y 12 MHz.

Adicionalmente, ya está medida la profundidad alcanzada de acuerdo con la frecuencia. Es así como, al utilizar frecuencias de 7,5 MHz, la profundidad alcanzada es de 5 cm; si se utilizan 12 MHz, se alcanza una profundidad de 2 cm, y al utilizar 20 MHz, la profundidad alcanzada es menor, con tejidos vecinos localizados entre 1 y 2 cm. Con estos equipos se puede visualizar la totalidad de la pared del tubo digestivo, así como sus regiones circundantes **(6),** 5 cm más allá de la misma.

Ambos tipos de ecoendoscopios poseen una visión endoscópica oblicua y tienen distintos diámetros, dependiendo de la marca, pero en general serán más gruesos que los endoscopios tradicionales. Las imágenes obtenidas con el modelo radial permiten una orientación más fácil que con el sistema lineal, ya que este sistema muestra en el mismo plano diversas estructuras anatómicas **(7)**; a pesar de esto, la agudeza diagnóstica es la misma en los dos sistemas, aunque el sectorial presenta la ventaja de poder efectuar diversos procedimientos terapéuticos, como punciones ecodirigidas. Con el desarrollo de los equipos, se cuenta hoy en día con visión frontal para el ecoendoscopio radial con la tecnología desarrollada por Fujinon y Pentax.

Por otra parte, existen minisondas provistas de transductores de distintas frecuencias, que pueden alcanzar hasta los 20 MHz, lo que permite una mayor resolución y visualización de un mayor número de capas del tubo digestivo, aunque a costa de una menor penetración en tejidos vecinos (1-2 cm). Estas minisondas se pueden pasar por el canal de trabajo de un endoscopio convencional y son útiles principalmente para valorar con más exactitud el grado de infiltración parietal de un tumor. También pueden pasarse a través de estenosis infranqueables y pueden introducirse en la vía biliar y en la pancreática. Sus principales inconvenientes son su costo, su fragilidad y la menor penetración en profundidad.

Sistema radial

En el extremo distal de un endoscopio flexible de visión oblicua, hay un transductor rotatorio, de 360°, que emite el haz de ultrasonido perpendicular al eje del endoscopio, con frecuencias que van desde 5 hasta 20 MHz, con un balón alrededor del transductor que se llena con agua (10 a 20 cc), que sirve de ventana acústica y evita la interferencia por interposición del aire. El sistema radial posee Doppler-color que, anteriormente, estaba reservado sólo para los equipos lineales, debido a que era fundamental saber si existía interposición vascular en la ventana seleccionada para realizar una punción o un procedimiento terapéutico.

En términos prácticos, se describe que la ventaja del sistema radial es que permite una mejor orientación espacial que el lineal, ya que las imágenes obtenidas son similares a las que arroja la escanografía con la que los profesionales están más familiarizados (Figuras 2a y 2b).

Figura 2a. Torre completa de ultrasonido y USE radial.
Fuente: Hospital Universitario San Ignacio.

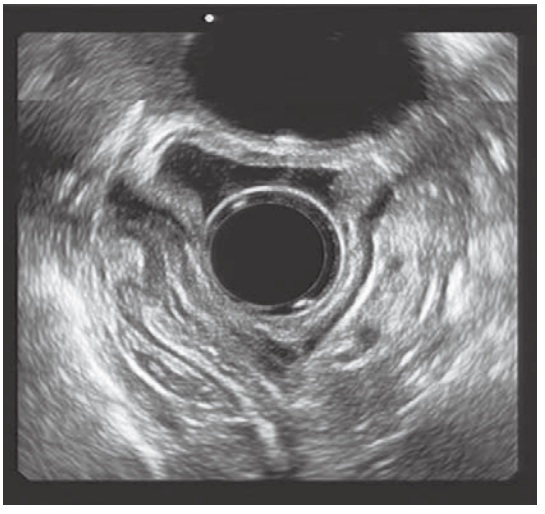

Figura 2b. Imagen de ultrasonido radial. Lesión quística extragástrica.
Fuente: Clínica Reina Sofía.

Sistema lineal o sectorial

Similar al sistema radial, en el extremo distal existe un transductor electrónico, con haz de emisión oblicuo de 110 a 150°. Posee canal de trabajo hasta de 3,7 mm, por donde se introduce la aguja de punción de 19 a 25 G, y dispositivos necesarios para intervencionismo. Este sistema también cuenta con la función de Doppler-color, lo que permite la realización de biopsias y terapéutica con mayor seguridad. Hasta el momento, no se dispone de ultrasonidos lineales con visión frontal.

Para muchos, la desventaja del lineal es la mayor dificultad técnica, debido a que es más difícil la orientación espacial, ya que la visión es sectorial únicamente (Figura 3a, 3b y 3c).

Figura 3a. Equipo de ultrasonido lineal.
Fuente: Clínica Reina Sofía.

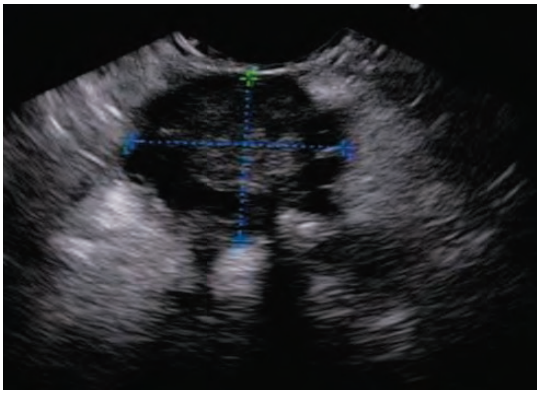

Figura 3b. Masa neoplásica heterogénea pancreática.
Fuente: Clínica Reina Sofía.

Figura 3c. Punción de masa pancreática neoplásica.
Fuente: Clínica Reina Sofía.

Minisondas

Las minisondas surgen de la necesidad de superar zonas estenóticas que no podían ser adecuadamente estudiadas por la dificultad del paso del equipo. Gran cantidad de trabajos demuestran que en ciertas patologías y en determinadas situaciones el rendimiento de las minisondas es igual o superior al ultrasonido endoscópico **(8)**.

A diferencia de los equipos de ultrasonido endoscópico, las minisondas no necesitan de tubos de inserción, son delgadas (entre 2 y 2,6 mm) y, por ende, pueden pasar por el canal operativo del endoscopio. De acuerdo a la marca, poseen diversas frecuencias que oscilan entre los 9 y los 30 MHz, por lo que tendrán poca penetración (entre 1 y 2 cm). En su extremo distal, poseen minitransductores rotatorios que permiten imágenes de 360°, que pueden discriminar hasta 9 capas en la pared del TGI.

Dado su diámetro, la indicación principal de las minisondas será el estudio de las estenosis malignas del TGI; además, permiten estudiar el tracto biliopancreático que puede ser alcanzados a través de la papila. Son especialmente útiles en la estadificación de lesiones neoplásicas tempranas de esófago, estómago, recto y colon, y en el estudio de lesiones mucosas y subepiteliales pequeñas. Sin embargo, no son buenas para la estadificación regular del cáncer de esófago o pólipos colónicos grandes **(9)**. Las principales indicaciones de las minisondas son:

- Estenosis malignas del tubo digestivo.
- Estenosis bilio-pancreáticas.
- Caracterización de lesiones subepiteliales.
- Estadificación de cáncer de esófago y estómago.
- Estadificación de cáncer colorrectal.
- Evaluación de compresiones extrínsecas.
- Caracterización del linfoma MALT.

Finalmente, las minisondas tienen excelente resolución, a expensas de sacrificar profundidad, que sería una de sus desventajas; algo muy importante es que son demasiado frágiles y además costosas **(10)**.

Referencias

1. Yasuda K. The Handbook of Endoscopic Ultrasonography in Digestive Tract. First Edition. New York: Blackwell. 2000.

2. Seicean A. Endoscopic ultrasound in chronic pancreatitis: where are we now? World J Gastroenterol. 2010;16(34):4253-63. Doi: http://doi.org/b72mq5.

3. Dietrich CF. Endoscopic Ultrasound. An Introductory Manual and Atlas. New York: Thieme. 2006.

4. Gress F, Savides T. Endoscopic Ultrasonography. Second Edition. New York: Blackwell. 2009. Doi: http://doi.org/b9rsq8.

5. Piñero EA, Maluf-Filho F. Tratado del Ultrasonido Endoscópico. First Edition. São Paulo: Atheneu, 2007.

6. Varas-Lorenzo MJ. Ultrasonografía Endoscópica. Aplicaciones diagnósticas y terapéuticas. Editorial Médica Panamericana, 2008.

7. Dancygier H. Lightdale CJ. Endosonography in Gastroenterology: Principles, Techniques, Findings. New York: Thieme. 1999.

8. Menninger R, Tuebergen D, Koehler G, Sauerland C, Senninger N, Bruewer M. EUS with probe and miniprobe in preoperative stanging of esophageal cáncer. J Gastroenterol Surg. 2008;12(2):256-62. Doi: http://doi.org/bcgjqv.

9. Hawes RH, Fockens P, Varadarajulu S. Endosonography. Philadelphia: Saunders Elsevier 2006.

10. Eduardo Fenocchi. Usos y aplicaciones de las minisondas de alta frecuencia en el tubo digestivo. AMEG. 2010;22(Suppl 2).

Técnica de USE radial y lineal

Sebastián Esteves
Federico Yañez

Introducción

La ultrasonografía endoscópica (USE o ecoendoscopia) consiste en la introducción de una sonda ecográfica de alta resolución en el interior del tubo digestivo, utilizando como vehículo la endoscopia, con el fin de realizar un estudio de alta precisión a nivel de la pared digestiva y sus órganos vecinos. La USE es una fusión entre endoscopia (vehículo) y ultrasonido (imagen).

Este método surgió a principios de la década de los años ochenta, como una nueva herramienta diagnóstica, cuyo objetivo era poder realizar estudios más sensibles y específicos de la glándula pancreática. Desde su aparición, su utilidad fue creciendo exponencialmente y comenzaron a encontrarse nuevas indicaciones diagnósticas y terapéuticas. En la actualidad, representa el método endoscópico de mayor crecimiento, y los principales centros endoscópicos-quirúrgicos del mundo están desarrollando esta técnica como complemento diagnóstico y como nueva herramienta terapéutica **(1).**

Principios básicos del ultrasonido

El sonido es energía mecánica que se transmite como una onda a través de un medio líquido o sólido por el impacto de las moléculas con el medio por el que es transmitido. Por su parte, la imagen ecográfica de un tejido se obtiene emitiendo pulsos cortos de energía ultrasonográfica a través de un generador piezoeléctrico. Los pulsos son transmitidos dentro del tejido y las señales reflejadas que regresan al transductor representan la interacción de una onda de propagación de ultrasonido con el tejido. Estas ondas de propagación son traducidas en imágenes ecográficas.

La frecuencia de las ondas, comúnmente usadas en imágenes médicas, oscila entre 3,5 a 20 MHz (ondas de alta frecuencia). Las ondas de sonido de alta frecuencia son más fácilmente absorbidas y, a su vez, atenuadas por el aire, por lo que el primer concepto técnico a tener en cuenta al momento de realizar una ecoendoscopia es que el aire es nuestro principal enemigo.

En el ultrasonido endoscópico se debe tener en cuenta que, independientemente del sistema utilizado (radial o lineal), cuanto menor sea la frecuencia del transductor mayor será la penetración, es decir, la frecuencia es inversamente proporcional a la penetración de las ondas. Las frecuencias disponibles en diferentes modelos de equipos de ultrasonido endoscópico varían de 5 a 20 Mhz. Se estima que, al utilizar frecuencias de 7,5 MHz, la profundidad alcanzada es de 5 cm; por otra parte, si se utiliza una frecuencia de 12 MHz, se alcanza una profundidad de 2 cm, y al utilizar 20 MHz, la profundidad alcanzada es menor a 1 cm. Con estos equipos se puede visualizar la totalidad de la pared del tubo digestivo, así como sus regiones circundantes, es decir, 5 cm más allá de la misma **(2,3)**.

Equipamiento de la ultrasonografía endoscópica

En la práctica habitual, hay disponibles tres sistemas de exploración de ecoendoscopia, que se exponen detalladamente a continuación:

El sistema radial fue el primero disponible y, en la actualidad, es utilizado exclusivamente con fines diagnósticos. El ecoendoscopio radial está provisto de un transductor de ultrasonido rotatorio, cuyo haz de 360º sale perpendicular al eje del endoscopio y genera imágenes axiales o de corte transversal. Los equipos de última generación cuentan en su totalidad con la función Doppler, que permite diferenciar estructuras anecoicas entre vasculares y no vasculares **(2-5)**.

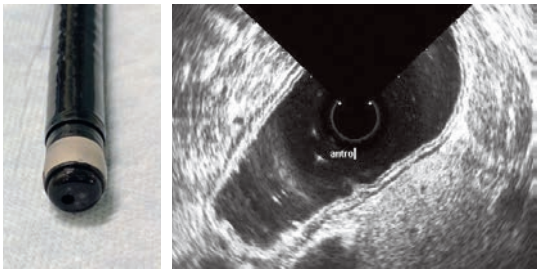

Figura 1. Equipo con transductor radial e imagen endosonografica de tipo sectorial.
Fuente: propiedad de los autores.

El sistema lineal o sectorial es el equipo de ultrasonido endoscópico con función diagnóstica e intervencionista. Su introducción, a principios de la década de los noventa, revolucionó la técnica endosonográfica. Actualmente, en la mayoría de las unidades de endoscopia, el mayor número de exploraciones endosonográficas, tanto diagnósticas como terapéuticas, se realiza con este sistema.

El ecoendoscopio lineal está provisto en su extremo distal de un transductor electrónico, con haz de emisión oblicuo de 110º a 150°, que se emite paralelamente al eje mayor del endoscopio, generando imágenes sectoriales. Este posee canal de trabajo hasta de 3,7 mm, por donde se pueden introducir agujas de punción de 19 a 25 G y dispositivos necesarios para intervencionismo. Tienen igualmente la función de Doppler color lo que permite la realización de biopsias y terapéutica con mayor seguridad **(1,2,4).**

Al inicio de la curva de aprendizaje, la utilización de este tipo de equipos constituye, para muchos, una desventaja, debido a que la orientación espacial es más dificultosa. Este inconveniente se va salvando gradualmente con el aumento del número de prácticas, hasta llegar a lograr una completa exploración endosonográfica sin dificultades con respecto al equipo radial.

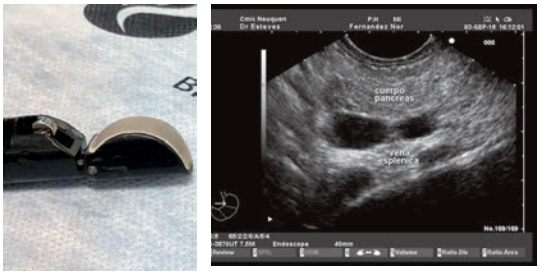

Figura 2. Equipo con transductor e imagen endosonografica de tipo lineal.
Fuente: propiedad de los autores.

Finalmente, se dispone del sistema de minisondas de alta frecuencia, que generan una imagen de tipo radial y son utilizadas exclusivamente para estudio de lesiones de la pared digestiva.

Las minisondas miden entre 2 y 2,6 mm; se introducen a través del canal del endoscopio y tienen la ventaja de poder estudiar estenosis infranqueables al paso de este. En su mayoría, son de alta frecuencia (entre 12 y 30 MHz), por lo que tienen excelente resolución para estudio de lesiones tumorales mucosas y subepiteliales de la pared del tracto gastrointestinal y del sistema ductal biliopancreático **(2)**.

Consideraciones generales previas a la realización del examen endosonográfico

Al igual que en todas las prácticas endoscópicas, previamente a la realización del procedimiento debe hacerse una breve entrevista al paciente en la sala de estudios. Esta debe ser dirigida teniendo en cuenta el motivo del estudio, antecedentes personales y comorbilidades. Se deben evaluar los estudios por imágenes previos para familiarizarse con la topografia y las caracteristicas de la lesión u órgano a estudiar.

Posteriormente, debe chequearse con el asistente el correcto funcionamiento del sistema de endosonografía, respecto de la imagen endoscópica y ecográfica, así como la aspiración e insuflación.

En la mayoría de los casos, de manera previa al inicio del estudio, se recomienda la colocación de un balón en la punta del equipo, alrededor del transductor, luego de ingresar a la luz esofágica que se llena con agua (10 a 20 cc), que sirve de ventana acústica y evita la interferencia por interposición del aire. Algunos operadores llenan sutilmente el balón antes de realizar el paso de ecoendoscopio por el cricofaríngeo, para disminuir el efecto traumático de la punta del equipo.

La preparación es igual que para una endoscopia alta o baja y el estudio puede realizarse mediante sedación consciente o sedación profunda realizada por el operador y su equipo o por anestesiólogo **(5,6)**.

Errores y artefactos

Los principales errores en este método son el contacto insuficiente entre el transductor y la pared del tracto gastrointestinal; ejercer demasiada presión sobre la pared; la posición tangencial sobre la pared, y la mala interpretación, sobre todo de los artefactos. El conocimiento de estos errores y los posibles artefactos es esencial, ya que se pueden evitar optimizando la técnica del examen. Para evaluar en forma correcta el grosor de la pared gastrointestinal, es mandatario posicionar el transductor en ángulo recto con la pared: si está oblicuo, se realizará una sobreestimación del grosor de las capas de la pared; la sobrepresión sobre la pared evita la diferenciación exacta de sus capas.

Los artefactos más importantes son el aumento de la transmisión que ocurre por detrás de estructuras anecoicas como quistes, en donde se debe corregir la ganancia; una sombra es causada por agentes de reflexión fuerte como gas/aire o estructuras que reflejan y absorben las ondas de ultrasonido en alto grado; las bandas ecoicas repetitivas y el artefacto del espejo causado por reflectores fuertes como los pulmones que llevan a múltiples reflexiones de la onda de ultrasonido, y sombras refractivas que se observan en el límite de estructuras hipoecoicas redondeadas como los quistes, que ocurre porque los ecos son refractados a sus márgenes y no retornan al transductor. El aire es la causa principal de artefactos **(2,3)**.

En principio, para evitar estos errores y artefactos, se recomienda:

- Posición perpendicular a las lesiones, ya que la posición oblicua puede llevar a aumento o alteración de estructuras patológicas o normales.
- Uso de una distancia focal entre 0,5 a 1 cm, dependiente de la frecuencia utilizada: las frecuencias más altas son útiles para visualizar estructuras y lesiones cercanas al transductor.

Técnica de USE lineal

Como se mencionó previamente, con los equipos de imagen sectorial o lineal se pueden reconocer y evaluar todas las estructuras relacionadas con el tracto digestivo, con una eficacia similar que con el equipo radial. Se suma la ventaja de poder realizar intervencionismo y punciones que aumentan el rédito diagnóstico **(5,6).**

Es importante siempre tener en cuenta que si la rotación del transductor comienza en la posición

ventral, lleva a la visualización de las estructuras en la dirección de la rotación; por otra parte, si el transductor se orienta dorsalmente al inicio de la rotación, mostrará las estructuras contralaterales. Debemos diferenciar los dos tipos de estrategias de estudio, que se exponen a continuación.

Evaluación de lesiones de la pared del tubo digestivo

El estudio de la pared esofágica, gástrica, duodenal y rectal cumple los mismos criterios que en exploración radial. La caracterización de lesiones de la mucosa y de sus capas más profundas puede lograrse con precisión, aunque es importante tener en cuenta que las frecuencias máximas disponibles no exceden los 10 MHz. Los principios técnicos endosográficos para la evaluación de las lesiones murales consisten en aplicar el transductor sobre la lesión a evaluar, así como utilizar el balón inflado con agua o bien agregar agua a la luz para lograr un buena ventana acústica. Cuando se evalúan lesiones submucosas o adenopatías perilesionales, puede ser necesaria la punción con aguja fina **(7).**

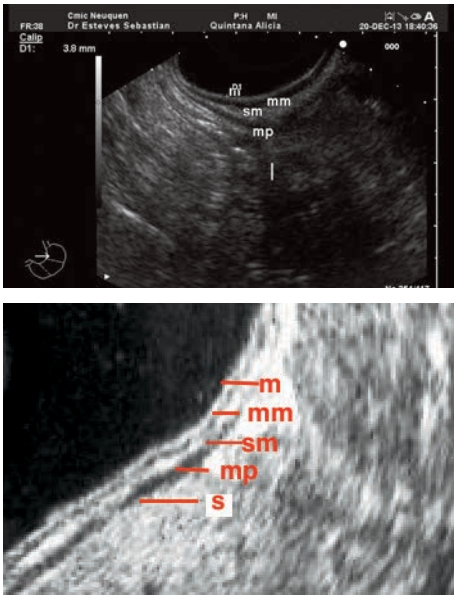

Figura 3. Diferenciación de capas de estómago con equipo radial. m: mucosa; mm: muscularis mucosae; sm: submucosa; mp: muscular propia.
Fuente: propiedad de los autores.

Evaluación de estructuras u orgános extramurales (mediastino, cavidad abdominal, retroperitoneo y cavidad pélvica)

Los equipos lineales presentan visualización lateral para correcta orientación del transductor en diferentes topografías del tracto digestivo y sus oórganos circundantes. Para sistematizar la exploración, se recomienda dividir el examen endosonográfico en diferentes regiones en las que existen referencias anatómicas que orientan la exploración **(2,7).**

Región esofágica y mediastinal

Para la evaluación de estructuras mediastinales, se recomienda realizar la exploración de distal a proximal. La estructura clave de esta región es la arteria aorta. Se avanza el equipo hasta la región precardial y se buscan los reparos mediastinales supradiafragmáticos, rotando el instrumento **(7)**:

Estación 1

Las estructuras a evaluar son aorta, vena azigos y columna. Se debe ingresar el equipo hasta la unión esofagogástrica, situando el transductor hacia la pared anterior, en donde se observa el lóbulo hepático izquierdo, la vena suprahepática y su desembocadura en la VCI. Realizando una rotación horaria (hacia la pared posterior del esófago), se identifica la aorta descendente y, tomando este parámetro, se comienza la retirada gradual con transductor orientado hacia la pared posterior del esófago. Continuando con la rotación horaria se observa vena azigos y una banda hiperecoica que representa la columna vertebral.

Estación 2

Las estructuras a evaluar son arteria pulmonar derecha, aurícula izquierda, ventrículo izquierdo, aorta ascendente. Luego de ver los elementos de la primer estación, se debe rotar antihorario hasta dejar el transductor en posición ventral. Se debe comenzar a retirar con leves rotaciones (habitualmente antihorarias) hasta encontrar los elementos de la segunda estación.

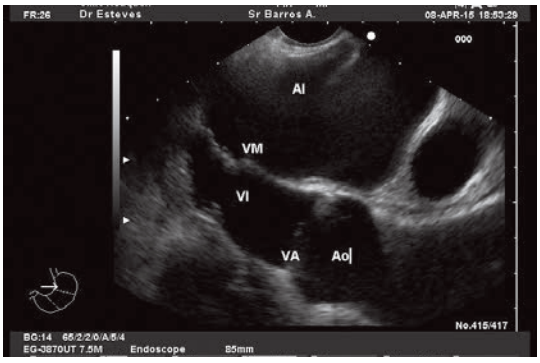

Figura 4. Evaluación de estructuras cardiovasculares de mediastino con equipo lineal.
Fuente: propiedad de los autores.

Estación 3

Las estructuras a evaluar son anillos traqueales, arteria pulmonar derecha, aorta ascendente. Manteniendo el transductor en posición ventral, se debe comenzar a retirar el equipo hasta visualizar la insinuación de los anillos traqueales (artefactos) estrechamente vinculados con la arteria pulmonar derecha y la aorta ascendente. La identificación de esta zona es útil para relacionar topográficamente con zonas ganglionares típicas.

Estación 4

Las estructuras a evaluar son ventana aortopulmonar, arteria pulmonar derecha, cayado aórtico. Luego de ver la tráquea, se debe rotar horario para colocar el transductor hacia la pared posterior y retirar sutilmente equipo hasta encontrar las estructuras mencionadas. A la derecha de la pantalla se observa la aorta; a su lado, hacia la izquierda, la arteria pulmonar y, entre las dos, proximal al transductor, se encuentra la ventena aortopulmonar. Esta estación es crítica para la evaluación de adenopatías mediastinales y ofrece una buena ventana para realización de punciones diagnósticas **(2,7,8).**

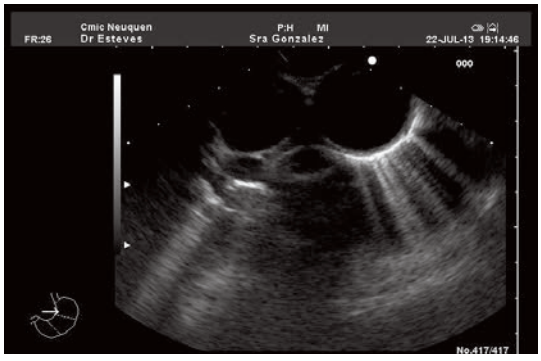

Figura 5. Ventana aortopulmonar. Evaluación de mediastino con equipo lineal.
Fuente: propiedad de los autores.

Región gástrica, intra y retroperitoneal

La evaluación desde el estomágo debe también sistematizarse. A diferencia de la evaluación mediastinal, esta se inicia en sentido prograd, desde el cardias hacia el píloro. Las estructuras claves de esta región son la aorta (estómago superior) y el páncreas (estómago medio e inferior).

Estación 1

Las estructuras a evaluar son aorta abdominal, tronco celíaco, arteria mesentérica superior, región celíaca). Al ingresar al estómago, situando el transductor hacia la pared anterior, se observa el

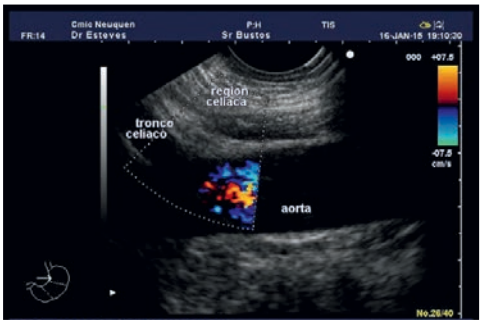

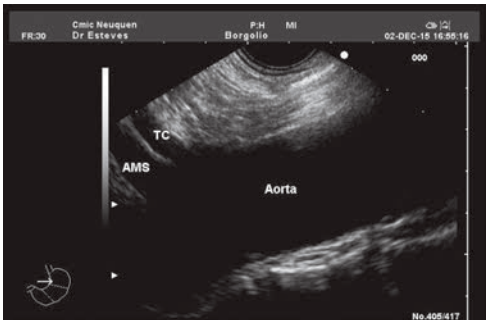

Figura 6. Evaluación de región celíaca con equipo lineal. TC: tronco celíaco ; AMS: arteria mesentérica superior.
Fuente: propiedad de los autores.

lóbulo hepático izquierdo, la vena suprahepática y su desembocadura en la vena cava inferior. Al girar el equipo en sentido horario hasta poner el transductor en pared posterior, se identifica la aorta abdominal y su relación con la crura diafragmática. A partir de allí, se avanza lentamente con tenues maniobras de torsión horaria y antihoraria hasta encontrar la emergencia del tronco celíaco y la arteria mesentérica superior. El espacio que deja el ángulo formado entre estas estructuras es la región celíaca, topografía en la que se encuentra el plexo celíaco y pueden asentar adenopatías secundarias, así como distintas patologías oncológicas de órganos intraabdominales y esófago inferior.

Estación 2

Las estructuras a evaluar son cuerpo y cola de páncreas, ducto pancreático principal, arteria y vena esplénica. Luego de identificar la región celíaca, se debe introducir el equipo lentamente, manteniendo el transductor hacia pared posterior y realizando leves rotaciones (prioritariamente en sentido horario), hasta identificar la ecogenicidad y morfología típica de páncreas (sal y pimienta). Una vez identificada la glándula pancreatica mediante movimientos sutiles horarios/antihorarios, se visualiza una estructura longitudinal anecoica, Doppler-negativa, que no suele exceder los 3 mm de diámetro y corresponde al conducto pancreatico principal. Desde esta topografía, realizando rotación antihoraria, se dirige hacia el cuello del páncreas, en tanto que se realiza una rotación horaria para dirigirse hacia la cola pancreática **(2,7).**

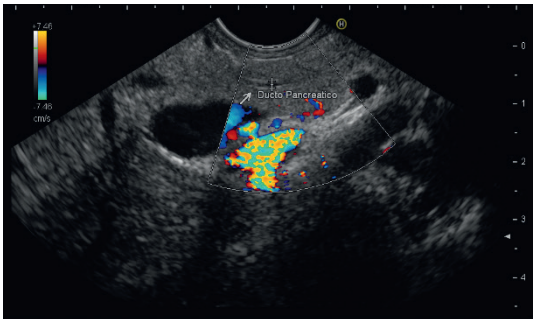

Figura 7. Evaluación de cuerpo de páncreas, ducto pancreático principal y vasos esplénicos con equipo lineal.
Fuente: propiedad de los autores.

Estación 3

Las estructuras a evaluar son cola de páncreas, riñón izquierdo, glándula suprarrenal izquierda y bazo. Desde la identificación del páncreas, si se realiza una rotación horaria, se dirige el transductor hacia la cola del páncreas. Se recomienda realizarlo mediante visualización continua y directa del páncreas para no perder el reparo anatómico principal. En algunas ocasiones, la maniobra de rotación horaria puede requerir acompañarse de una leve retirada del equipo. En el extremo distal pancreático, se puede encontrar el riñón izquierdo y, en su proximidad, una estructura hipoecoica respecto del páncreas, con "forma de ave o gaviota", que corresponde a la glándula suprarrenal. Continuando con la maniobra de torsión horaria y retirada, se logra visualizar el bazo y el hilio esplénico **(2,7).**

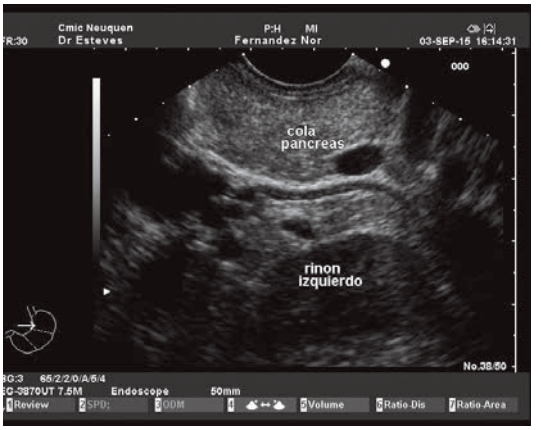

Figura 8. Evaluación de cola de páncreas, riñón izquierdo y vasos esplénicos con equipo lineal.
Fuente: propiedad de los autores.

Estación 4

Las estructuras a evaluar son cabeza y cuello de páncreas, confluente esplenoportal, vena y arteria mesentérica superior. Una vez identificado el cuerpo pancreático y la vena esplénica, se debe realizar rotación antihoraria, siguiendo la ecoestructura pancreática y la vena esplenia, hasta visualizar el cuello del páncreas y el confluente esplenoportal, a partir del cual se aprecia la porción medial de la cabeza del páncreas **(2,7).**

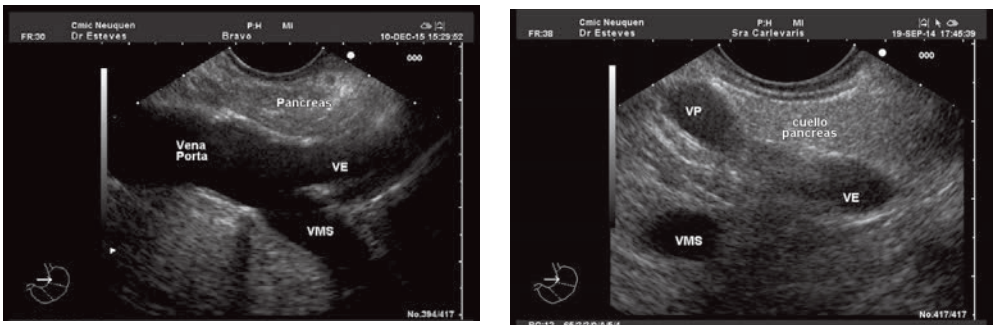

Figura 9. Evaluación de cuello de páncreas y región de confluente espleno-portal con equipo lineal. VP: vena porta; VMS: vena mesentérica superior, VE: vena esplénica.
Fuente: propiedad de los autores.

Estación 5

Las estructuras a evaluar son vesícula biliar, lóbulo hepático derecho. Se debe introducir hasta la región prepilórica y realizar "up" con la manecilla mayor, situando el transductor hacia la pared anterior. Así, se observa parenquima hepático y vesícula biliar en su totalidad.

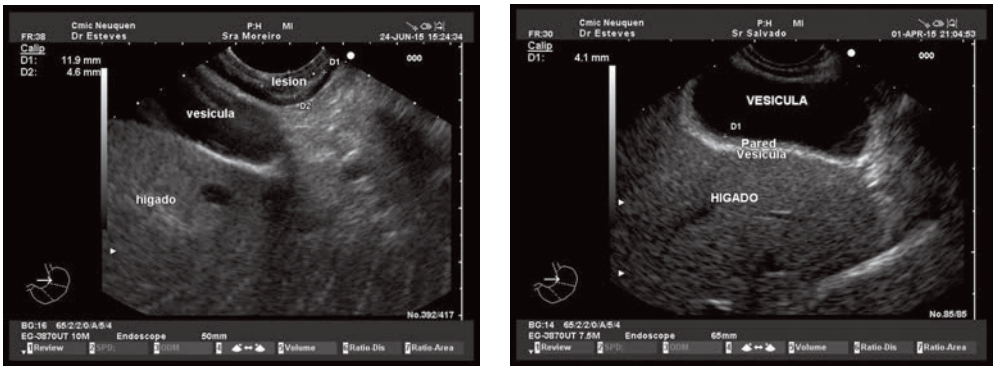

Figura 10. Evaluación de vesicula y Lóbulo Hepatico Izquierdo con equipo lineal.
Fuente: propiedad de los autores.

Región duodenal y biliopancreática

La evaluación desde duodeno se divide en tres estaciones. Las estructuras claves de esta región son la cabeza y proceso uncinado de páncreas, la vesícula y vía biliar extrahepática, vena porta y vena mesenté rica superior.

Estación 1

las estructuras a evaluar son aorta, vena cava inferior, proceso uncinado del páncreas, riñon derecho. Se debe llevar el equipo hasta la segunda porción duodenal, reconocer la papila, pasar la región papilar y rectificar el equipo (la maniobra es similar a la realizada con el duodenoscopio al momento de realizar un colangiografía retrógrada endoscópica). Se debe tener en cuenta que, en caso de estudiar lesiones tumorales páncreaticas o periampulares, se debe proceder con precaución, debido a que la primera y segunda rodilla duodenal pueden estar "fijas" por infiltración tumoral de la pared, y a que la rigidez del ecoendoscopio aumenta el riesgo de perforación duodenal **(9)**.

Después, se debe comenzar a realizar rotaciones graduales horarias y antihorarias hasta encontrar la aorta abdominal y la vena cava inferior. En estrecho contacto con estas estructuras vasculares,

se visualiza el proceso uncinado del páncreas. Con rotación antihoraria puede visualizarse el riñon derecho y los vasos renales.

Se recomienda explorar sistemáticamente esta estación en todas las exploraciones biliopáncreaticas, debido a que el proceso uncinado puede ser asiento de patologías inadvertidas desde otras topografías **(7)**.

Estación 2

Las estructuras a evaluar son papila duodenal, ductos biliar y pancreático, vena y arteria mesentérica superior. Desde la estación 1 de esta región, se debe retirar el equipo gradualmente hasta enfrentar la papila. Al momento de la visualización de la papila, se enfrenta y se insufla el balón. En esta topografía se evidencia la papila duodenal y los ductos pancreático y biliar desembocando en la misma. Los vasos mesentéricos se visualizan distales al traductor y a la papila duodenal.

Estación 3

Las estructuras a evaluar son cabeza de páncreas, ductos biliar y pancreático, vena porta, arterias gastroduodenal y hepática, vesícula biliar. Debe ubicarse en el apex del bulbo duodenal. Mediante rotación antihoraria, de visualiza la vesícula biliar y parenquima hepático. Con una tenue y gradual rotación horaria, se identifica la cabeza del páncreas y una importante estructura anecoica, Doppler-positiva, que corresponde a la vena porta. Adyacente y paralela a esta, se puede evidenciar la porción intrapancreática del coledoco y la arteria gastroduodenal o arteria hepática **(7).**

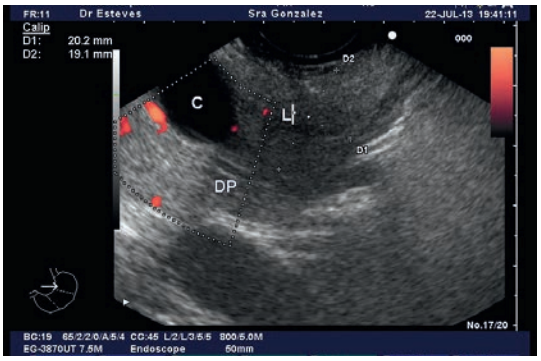

Figura 11. Evaluación de región de papila duodenal con equipo lineal. C: coledoco; DP: ducto pancreatico principal.
Fuente: propiedad de los autores.

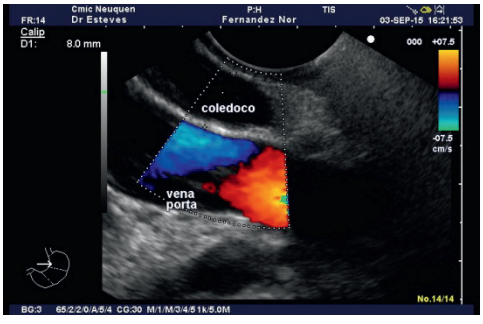

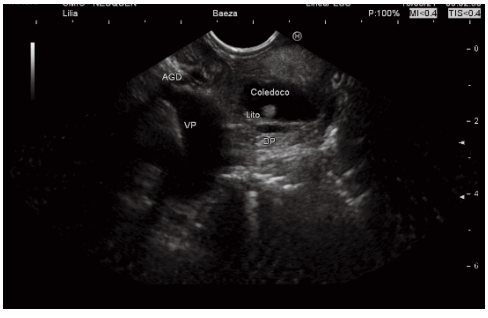

Figura 12. Evaluación con equipo lineal desde el bulbo duodenal. VP: vena porta; ADD: arteria gastroduodenal; DP: ducto pancreático principal.
Fuente: propiedad de los autores.

Técnica de USE radial

Anteriormente, los equipos tenían mayor diámetro y visión oblicua, pero en la actualidad la mayoría de los equipos disponen de visión frontal y su diámetro y flexibilidad es similar a un gastroscopio, por lo que el ingreso del endoscopio se realiza con la misma técnica de gastroscopia **(2)**.

Se debe tener en cuenta que la imagen en ecoendoscopia radial es en espejo, la izquierda se ve a la derecha del monitor y la derecha a la izquierda,

aunque los procesadores pueden invertir la imagen para la comodidad del operador. Es recomendable utilizar la técnica del balón lleno de líquido para mejor acople del transductor de ultrasonido con la pared **(2,3)**.

Región esofágica y mediastinal

El examen habitualmente se inicia en la unión esofagogástrica, y mediante retirada gradual del ecoendoscopio se van evaluando diferentes estructuras periesofágicas.

Una vez situados en la unión esofagogástrica, se debe proceder a reconocer estructuras clave. Es importante tener siempre como referencia la aorta y, a partir de este parámetro, poder identificar los órganos en sus diferentes ubicaciones. La aorta y las estructuras vasculares dominantes en mediastino se ven (en su mayoría) como estructuras ovales, anecoicas y doppler-positivas.

Una vez indentificada la aorta, se sugiere realizar rotación del equipo hasta situarla en la posición horaria de 4 y 6 h; de esta manera, se podrá tener referencia sobre anterior y posterior y de izquierda y derecha. Al igual que en la exploración lineal, se puede dividir el estudio en estaciones **(2,7).**

Estación 1

Unión esofagogástrica y esófago distal. Desde la unión esofagogástrica se encuentran las siguientes estructuras: aorta, crura diafragmática, hígado, venas suprahepáticas, vena cava inferior y fundus gástrico. Mediante un ascenso gradual y siguiendo la aorta como reparo, se observa columna, pleura derecha y vena cava inferior.

Estación 2

Esófago medio. En esta estación se observa aorta, pleura derecha, columna, aurícula izquierda y vena pulmonar izquierda, y un poco más arriba se observa vena azigos y conducto torácico. Aproximadamente a 26 cm arcada dentaria superior, se observa la tráquea caracterizada por sus arcos hiperecoicos, que se unen desde los broquios hasta la carina, en donde se observa también el arco aórtico y la ventana aortopulmonar **(7,9).**

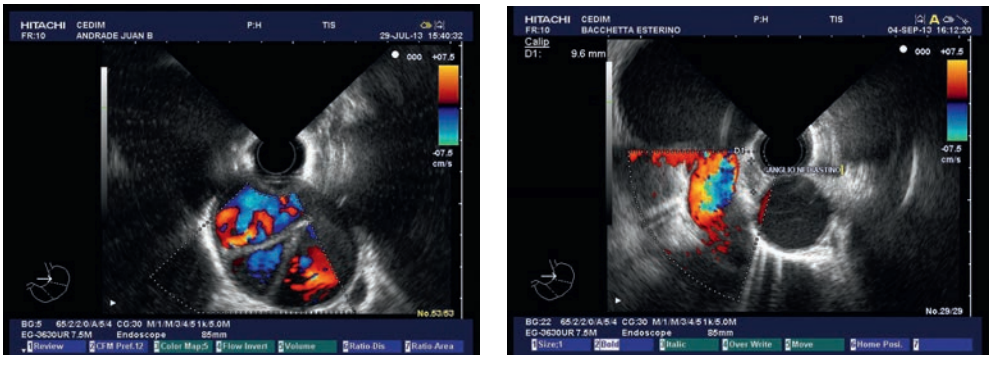

Figura 13. Evaluación mediastinal con equipo radial. En la imagen de la izquierda se evidencia la aorta torácica dilatada (aneurisma) y con trombos en su interior. La imagen de la derecha evidencia adenopatía mediastinal en topografía de ventana aortopulmonar (10).

Fuente: propiedad de los autores.

Estación 3

Esófago cervical. En esta topografía, se ubica la columna hacia atrás y la tráquea adelante, y se podrán observar las arterias carótidas y lóbulos tiroideos a los lados.

Examen radial desde el estómago

El ingreso del endoscopio se realiza con la misma técnica que una gastroscopia. Al inicio se debe realizar una rápida evaluación endoscópica, con el fin de conocer las características anatómicas del paciente

(hernia de hiato, dolicogastrio, antecedentes quirúrgicos, evaluación de la pared gástrica). Posteriormente, se debe realizar aspiración del contenido gástrico.

Para la evaluación de lesiones gástricas, es preciso colocar el traductor en ángulo recto con la pared, a una distancia de 1 a 2 cm; se recomienda la instilación de agua dentro de la cavidad gástrica para mejor acople del ultrasonido. En caso de ser posible, se sugiere la utilización de camillas con regulación de altura, que permite llenar de agua áreas como el antro y evitar en el caso de movimientos del paciente aspiración con líquido. En estómago, el estudio se puede dividir en las siguientes estaciones:

Estación 1

Unión esófagogástrica. Se observa crura diafragmática, aorta, lóbulo hepático izquierdo y venas suprahepáticas. Desde esta posición, se debe progresar con el transductor en la pared posterior, mediante la técnica de avance y observación, siguiendo la aorta como estructura clave, hasta la aparición de las estructuras de la segunda estación.

Estación 2

Estómago medio. A continuación, con las estructuras de la estación 1, se observa emergiendo desde la aorta el troco celíaco y sus ramas. Continuando con pequeñas maniobras de rotación horaria y antihoraria coordinadas con ingreso y egreso sutil del equipo, se puede observar cuerpo, cola y cuello del páncreas, vena y arteria esplénica, confluencia esplenoportal, riñón y glándula suprarrenal izquierda, bazo y lóbulo hepático izquierdo.

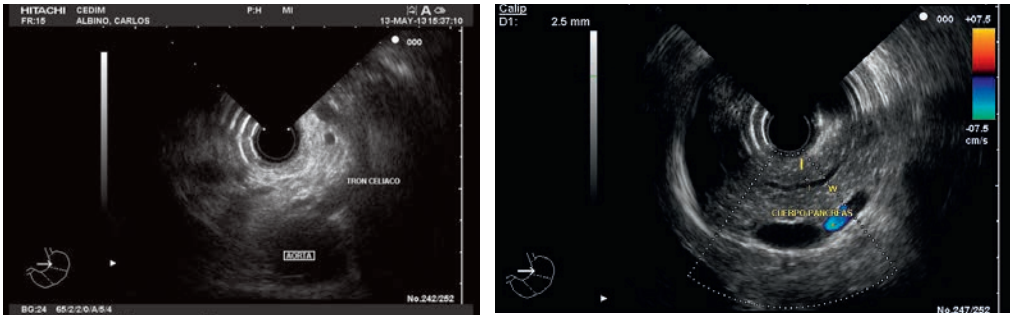

Figura 14. Evaluación de equipo radial desde estómago medio. En la imagén de la izquierda se evidencia la aorta abdominal y la emergencia del tronco celíaco. La imagen de la derecha muestra el cuerpo pancreático, ducto pancreático principal y la vena esplénica.
Fuente: propiedad de los autores.

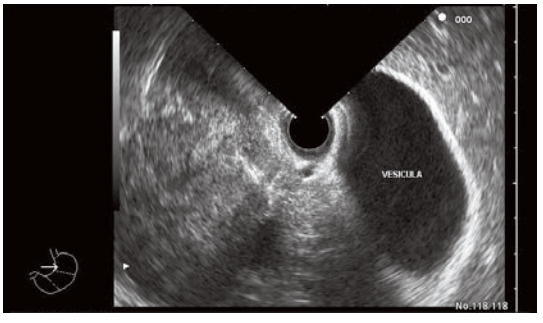

Figura 15. Evaluación equipo radial desde antro gástrico. Se evidencia vesícula biliar.
Fuente: propiedad de los autores.

Estación 3

Estómago distal-antro gástrico. Desde el antro se estudiarán, por su cercanía anatómica, la vesícula biliar y los lóbulos hepáticos derecho (parcialmente) e izquierdo.

Examen radial desde el duodeno

Luego de pasar el orificio pilórico, se realiza visualización del bulbo y primera rodilla duodenal. Se exluye la presencia de lesiones orgánicas tumorales o úlceras pépticas. Se aconseja trabajar con instilación de agua en balón. Al igual que en

regiones descritas previamente, el examen desde el duodeno se divide en estaciones.

Estación 1

Bulbo y primera rodilla duodenal. En esta topografía, las estructuras clave son cabeza del páncreas y vena porta. A partir de la visualización de estas estructuras, así como mediante tenues maniobras de torsión-rotación y avance retroceso del equipo, se pueden visualizar además colédoco medio y distal, arteria gastroduodenal, confluente esplenoportal, hilio hepático y vesícula **(2,7)**.

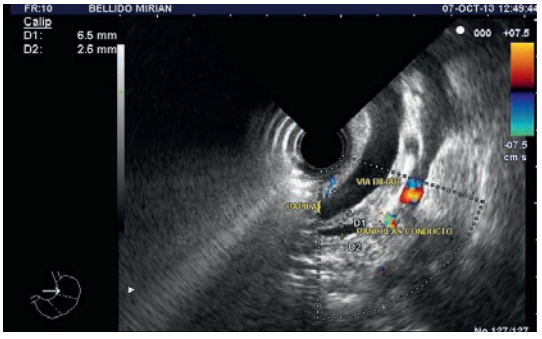

Figura 16. Evaluación equipo radial desde bulbo duodenal. Se visualiza ducto pancreático principal, colédoco distal y medio, y vena porta.
Fuente: propiedad de los autores.

Estación 2

Segunda porción duodenal. Se progresa hasta segunda porción duodenal con la técnica de ingreso y posterior rectificación utilizada para gastroscopia. Desde esta topografía, se puede visualizar endoscópicamente la papila, instilar agua en el balón y buscar un correcto posicionamiento. Las estructuras evaluadas desde esta estación son región ampular (con desembocadura del ducto pancreático principal y el colédoco) y el proceso uncinado del páncreas.

Examen endosonográfico radial del recto

Se ubica al paciente en posición de decúbito lateral izquierdo y la punta del transductor apuntando hacia arriba. La pared anterior del recto se localiza hacia las 12 horas; la posterior, a las 6; la lateral izquierda, a las 3, y la derecha, a las 9. Las capas se comportan igual que en esófago, teniendo en cuenta que no hay serosa al igual que en este. Se observa además la próstata, vejiga, vesículas seminales, útero y vagina.

La arquitectura ecográfica del canal anal se caracteriza por seis capas separadas, comenzando por la luz: la primera capa es hiperecoica, caracterizada por ecos fuertes entre el balón y la piel anal o mucosa, sin corresponder a un sitio anatómico. El área mucosa o de epitelio transicional es una capa oscura muy fina con ecos densos aislados; la submucosa y el tejido subcutáneo aparece como una ecocapa gris uniforme que se adelgaza en los límites inferiores del canal anal. El esfínter muscular interno se observa como una capa hipoecoica oscura de 2-4 mm; entre este esfínter y el externo, se encuentran fibras hiperdensas, con la primera capa hipoecoica del esfínter externo **(2,11).**

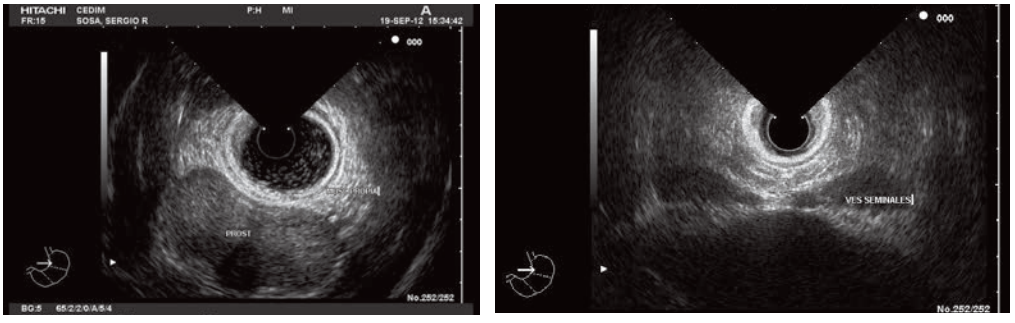

Figura 17. Evaluación equipo radial desde recto en paciente masculino. En la imagen de la izquierda se observa glándula prostática. La imagen de la derecha muestra las vesículas seminales.
Fuente: propiedad de los autores.

La pared rectal normal tiene cinco capas ecoendoscópicas: la más interna corresponde a la interfase entre el balón y la mucosa; después de ella, la capa hipoecoica es la submucosa; la muscular propia, hiperecoica, y la última, la grasa perirrectal. Las estructuras del diafragma urogenital se encuentran entre el límite externo del esfínter anal externo y la zona de reflexión dada por la rama del isquion. La uretra se localiza en la línea media, y más lateral la fosa isquiorrectal, como un triángulo hiperecoico homogéneo. En la parte más baja del recto, 2-4 cm de la línea anocutánea, la próstata o el útero se localizan centralmente y abrazándola se observa el asa puborrectal como una banda blanca-negra-blanca. En el límite superior de la próstata, se observan las vesículas seminales.

Referencias

1. Wani S, Wallace MB, Cohen J, Pike IM, Adler DG, Kochman ML, et al. Quality indicators for EUS. Gastrointest Endosc. 2015;81(1):67-80. Doi: http://doi.org/f2wvj6.

2. Aponte D, et al. Técnicas en Endoscopia Digestiva. Segunda edición. Bogotá D.C; Colombia. ACED Asociación Colombiana de Endoscopia Digestiva; 2013:509-1.

3. Yasuda K. The Hand Book of Endoscopic Ultrasonography in Digestive Tract. 1 st Ed. Japan: Blackwell Science; 2000:11-47.

4. Byrne MF, Jowell PS. Gastrointestinal imaging: Endoscopic Ultrasound. Gastroenterology. 2002;122(6):1631-48. Doi: http://doi.org/c24kfw.

5. Kimmey MB. Basic principles and fundamentals of endoscopic ultrasound imaging. In: Gress F, Bhattacharya I, eds. Endoscopic Ultrasonography. Malden: Blackwell Science; 2001:4-14.

6. Röesch T. Endoscopic ultrasonography: equipment and technique. Gastrointest Endoscopy Clin N Am. 2005;15(1):13-31. Doi: http://doi.org/cmdhrh.

7. Hawes RH, Varadarajulu S, Fockens P. Endonogrphy. 3rd edition. United States. Elseiver Saunders 2015:10-156.

8. Dumonceau JM, Polkowski M, Larghi A, Vilmann P, Giovannini M, Frossard JL, et al. Indications, results, and clinical impact of endoscopic ultrasound (EUS)-guided sampling in gastroenterology: European Society of Gastrointestinal Endoscopy (ESGE) Clinical Guideline. Endoscopy. 2011;43(10):897-912. Doi: http://doi.org/dmr7j4.

9. Adler DG, Jacobson BC, Davila RE, Hirota WK, Leighton JA, Qureshi WA, et al. ASGE guideline: complications of EUS. Gastrointest Endosc. 2005;61(1):8-12. Doi: http://doi.org/bm3hmq.

10. ASGE Standards of Practice Committee, Jue TL, Sharaf RN, Appalaneni V, Anderson MA, Ben-Menachem T, et al. Role of EUS for the evaluation of mediastinal adenopathy. Gastrointest Endosc. 2011;74(2):239- 245. Doi: http://doi.org/f2htcb.

11. Dietrich CF. Endoscopic Ultrasound. An Introductory Manual and Atlas. Georg Thieme Verlag. 2006.

Ultrasonido endoscópico diagnóstico

Diego Mauricio Aponte Martín
Luis Carlos Sabbagh Sanvicente

Introducción

El ultrasonido endoscópico (USE), también denominado ultrasonografía o ecoendoscopia, que combina dos técnicas que han sido pilares en el diagnóstico y tratamiento en las enfermedades del aparato digestivo, como la endoscopia digestiva y la ecografía, ha pasado de ser una técnica novedosa y curiosa para convertirse en un procedimiento de gran impacto clínico en el estudio de las enfermedades gastrointestinales (Figura 1). A pesar de esto, sólo una minoría de gastroenterólogos la practican hoy en día en Colombia, debido al alto costo de la técnica y a que su curva de aprendizaje es larga y lenta; además, algunas lesiones se pueden aprender a definir y a caracterizar más rápidamente que otras que requieren gran experiencia, paciencia y tiempo.

Inicialmente, desde comienzos de la década de los 80, se realizaba como una técnica básicamente diagnóstica ,y con el correr de los años, su mejor desempeño se logra en el campo terapéutico.

Los capítulos anteriores han tratado acerca de los equipos necesarios y sobre las técnicas para la realización de la USE. Este capítulo se dedicarñá a tratar acerca de las indicaciones en el estudio del sistema digestivo, en el nivel diagnóstico, ya que el libro cuenta con un capítulo exclusivamente en aspectos de USE terapéutica.

Figura 1. El equipo de USE.

Principios generales

El USE utiliza ondas acústicas de alta frecuencia dentro de la luz gastrointestinal para obtener imágenes detalladas de la pared y de las estructuras vecinas. Las ondas se producen dentro de transductores ubicados en la región distal, que además sirven de receptores de las ondas reflejadas o ecos.

Las imágenes son formadas en el transductor que tiene piezas eléctricas capaces de convertir señales eléctricas en ondas acústicas. La intensidad del eco de retorno depende de la reflectividad y la pérdida de energía o atenuación del tejido blando de estudio. Las ondas utilizadas de alta frecuencia son más altas que las utilizadas en sonido audible (20 a 20.000 Hz), estas son llamadas *ultrasonido*. Las ondas entre 2 a 20 millones de Hz, o sea 2 a 20 Mhz, son las requeridas para generar imágenes en medicina. El ultrasonido endoscópico se genera actualmente por transductores electrónicos, radiales o lineales que se encuentran localizados en la región distal del tubo de inserción.

A pesar de que la imagen generada por el equipo radial, en concepto general de los expertos en el mundo, es mejor que el de lineal, la ventaja mayor de este último es la posibilidad de pasar una aguja para aspiración o toma de biopsia para estudio histopatológico o la aplicación de alguna sustancia medicamentosa o radioactiva en tratamiento de tumores, así como ayuda en drenajes y derivaciones difíciles de lograr por otras técnicas **(1-6).**

Estudio según localización

Según el sitio donde se ubique el transductor, se podrán estudiar las diferentes estructuras del tracto gastrointestinal. A continuación, se hará una relación de los órganos evaluables, según la ubicación del transductor.

Una de las principales recomendaciones consiste en estudiar las imágenes de USE por medio de estaciones. Se recomienda buscar en cada sitio donde se coloca el transductor, la imagen compuesta por los órganos y, de esta manera, ubicarlos siempre en el mismo sitio según las horas del reloj. De esta manera, siempre será más fácil ubicarse y detectar elementos normales, como anormales.

- Esófago: a través del esófago se puede observar la pared esofágica con todas sus capas, los vasos sanguíneos localizados alrededor, adenopatías y el mediastino.
- Estómago: a través del estómago proximal se pueden observar el cuerpo y la cola del páncreas, el lóbulo izquierdo del hígado y el tronco celíaco. A través del antro distal, se ven la vena porta, arteria y vena mesentérica, cuerpo y cola del páncreas, vesícula y lóbulo hepático izquierdo.
- Duodeno proximal: conducto biliar, condu to pancreático de Wirsung, papila, vena porta, vena y arteria mesentérica superiores, cabeza de páncreas.
- Duodeno distal la triada aorta, cava, columna y, frente a esta, se podrá localizar el proceso uncinado.
- Recto: en el hombre se observa la vejiga, vesícula seminal, próstata, esfínteres anales interno y externo, así como la pared rectal. En la mujer se observa el útero y la vagina **(1-6).**

Esófago y estómago

En el esófago y estómago se pueden estudiar simultáneamente algunas lesiones que se observan a través del USE, similarmente como son las lesiones subepiteliales, que son parecidas tanto en la presentación como en las etiologías. También se tratarán aquí los temas de mediastino, ya que es a través de la visión transesofágica donde se observan todas las estructuras aquí localizadas. Otros temas como el cáncer esofágico y gástrico se tratarán separadamente.

Con respecto a las lesiones subepiteliales, se debe aclarar que el término *subepitelial*, que se prefiere en la Unidad de la Clínica Reina Sofía, también ha sido denominado por otros grupos lesiones submucosas, o intramurales; además, según algunos autores, puede ser intercambiable, pues corresponde a lesiones que se encuentran debajo de la primera capa de la pared del tracto esofagogastrointestinal, es decir, lesiones de la muscularis mucosae, submucosa o muscularis propia, o también puede corresponder a lesiones compresivas extrínsecas a la pared. Las lesiones subepiteliales son casi en su totalidad asintomáticas y generalmente son encontradas incidentalmente en un estudio endoscópico o radiológico. Sin embargo, algunos síntomas descritos son hemorragia, disfagia u obstrucción **(7,8).** Algunos autores describen la presencia de

estas lesiones en aproximadamente 0,36 % de las endoscopias realizadas de rutina **(9)**. En las Figuras 2 y 3, se observa la imagen endoscópica y ecoendoscópica de una lesión subepitelial en estómago.

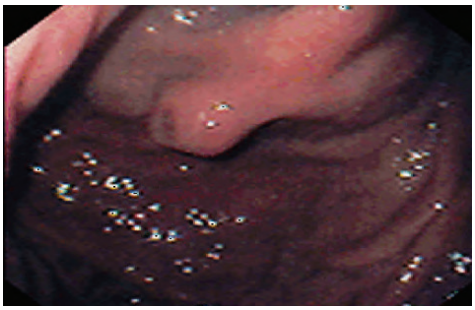

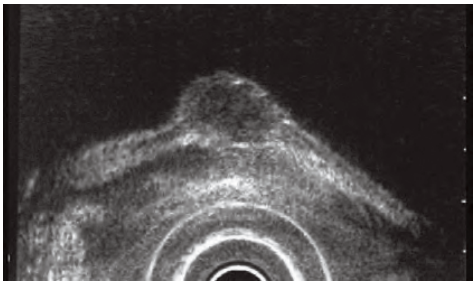

Figuras 2 y 3. Lesión subepitelial del estómago: 2. Visión endoscópica; 3. Visión por USE.

Es muy importante la utilización del USE en esta clase de lesiones, ya que es la mejor técnica para evaluar su características, con la que se obtiene información de la capa de la que depende de la lesión; así se sabrá si es una lesión intrínseca, que se ha reportado en 71 % de las veces, o extrínseca, que se ha descrito en 2 9%. Estas últimas son generalmente ocasionadas por compresión de órganos normales que no requieren ningún tratamiento ni seguimiento especial, aunque algunos reportes han encontrado lesiones tumorales **(7,10)**. Dentro de los órganos que generan compresión, se han descrito hígado (23 %), bazo (23 %), ganglios linfáticos (14 %), vesícula (13 %), vasos sanguíneos, páncreas y colon **(7,11-13).**

La lista de lesiones subepiteliales es larga; sin embargo, en orden de frecuencia se han descrito los siguientes: se observa con mayor frecuencia tumores musculares, que hoy ya se sabe que en su mayoría corresponden a tumores estromales gastrointestinales conocidos por su sigla en inglés (GIST). En la tabla 1 veremos los diagnósticos más frecuentes **(8,10,12-17).**

Tabla 1. Diagnósticos más frecuentes.

	Esófago	Estómago	Duodeno	Colon y recto
Tumores Músculo (GIST)	77 %	54 %	17 %	14 %
Páncreas ectópico	0 %	16 %	2 %	0 %
T Carcinoide	0 %	3 %	17 %	43 %
Lipoma	1 %	5 %	14 %	14 %
Lesiones quísticas	1 %	9 %	19 %	0 %
Hiperplasia Glándulas Brunner	0 %	0 %	19 %	0 %
Otras	2 %	10 %	7 %	14 %

Fuente: adaptada de (8,10,12-17).

La mayoría de las lesiones encontradas son benignas; sin embargo, deben diferenciarse de aquellas malignas o sugestivas, ya que cambia totalmente el seguimiento y manejo. Varios autores han descrito diferentes características que sugieren malignidad: presencia de bordes irregulares, forma no redondeada, presencia de heterogeneidad, tamaño mayor de 30 mm o presencia de adenopatía asociada **(7,18,19)**. A pesar de evaluar todas las características anteriores, no es posible determinar siempre con toda seguridad la etiología de las lesiones, por lo que se debe, en casos definidos, estudiar con punción dirigida por USE lineal para obtener material para estudio citopatológico.

Una recomendación es evaluar la lesión dentro de tres posibles parámetros: si la lesión es hiperecoica, hay un alto rendimiento diagnóstico con

posibilidad de lipoma, para lo cual se debe simplemente informar y no requiere seguimiento; si la lesión es anecoica, los dos más probables diagnósticos diferenciales son quiste o vaso sanguíneo, que se diferenciarán fácilmente con el uso de Doppler. El mayor problema de estas lesiones se presenta cuando el diagnóstico es lesión hipoecoica, ya que los diagnósticos diferenciales son muchos y variables, por lo que en este caso se sugiere, si se encuentra en una capa mayor de 20 mm, extraerla endoscópicamente, sobre todo si es una capa proximal a la muscular propia; si es distal a esta, se sugiere la resección quirúrgica.

Código QR 1. Linfoma MALT por USE. Dr. L.C. Sabbagh.

Esófago de Barrett

Algunas publicaciones han mostrado la utilidad del USE en el estudio de lesiones asociadas en esófago de Barrett, cuando hay nódulos o lesiones levantadas asociadas, así como cuando hay displasia. Los hallazgos que se pueden encontrar son engrosamientos o alteraciones de la segunda o tercera capa; no obstante, aún no se recomienda el USE como método de tamizaje en esófago de Barrett, aunque se puede recomendar hoy en día un estudio complementario por USE de pacientes que presentan displasia, o alguna irregularidad de la mucosa asociada al Barrett, ya que en un porcentaje alto de casos descartará adenocarcinoma asociado **(20-23).**

Estadificación de cáncer de esófago

El USE es la técnica con la que mejor se puede estudiar y evaluar la pared del tracto digestivo, desde el esófago, hasta el recto, donde se observan cinco capas, a saber: 1) mucosa, 2) muscularis mucosa, 3) submucosa, 4) muscular propia y 5) adventicia, o grasa perirrectal en el recto (Figuras 4 y 5).

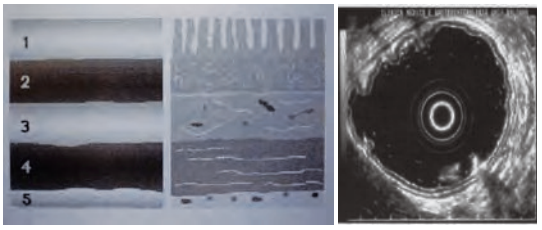

Figuras 4 y 5. Capas de la pared del tracto gastrointestinal.

Debido a esto, el USE puede clasificar de una manera muy exacta el sitio que invade y compromete un tumor en la pared del tracto gastrointestinal, bien sea que comprometa las capas o la invasión hasta órganos anexos; asimismo, evalúa la presencia de adenopatías peritumorales. Por esto, hoy en día es el mejor examen para evaluar la invasión de la pared (T) y la presencia de adenopatías regionales (N), de la clasificación tumoral TNM. Además, sirve como guía del manejo de la lesión, ya que en la invasión de una lesión solamente en la mucosa y submucosa es posible la realización de resección de la lesión por vía endoscópica, pero en aquellos casos en los que hay invasión más profunda, como en la muscular propia o compromiso de algún órgano o tejido vecino, no se recomienda la resección endoscópica. Aunque ya hay algunos reportes de casos que la realizan, el riesgo de complicaciones con perforación es alto y no se recomienda.

Estudios recientes también han informado la utilidad del USE en la reevaluación de pacientes que han recibido quimioterapia y radioterapia neoadyuvante, y su utilidad en predecir la sobrevida y evaluar la posibilidad quirúrgica posquimioterapia y radioterapia. Es así como se puede concluir que la estadificación de cáncer de esófago con USE genera un cambio en el manejo del paciente con diagnóstico de cáncer de esófago, ya que genera una estadificación exacta. En la evaluación de T, indica resección o disección endoscópica con compromiso (mucosa o submucosa) y T2

(muscular propia) o radioterapia y quimioterapia prequirúrgica en T3, o contraindica el tratamiento quirúrgico inicial en estadios avanzados con compromiso de órganos vecinos; además, observa las adenopatías mejor que cualquier otra técnica, pudiendo realizarse punción, para obtención de tejido para estudio citopatológico de existir dudas del compromiso tumoral del ganglio evaluado. El USE también puede ser útil en el seguimiento de posibles recidivas tumorales **(24-29)**.

Cáncer gástrico

Como ya se comentó, debido a que el USE es la mejor técnica para evaluar T y N, debe utilizarse para evaluar lesiones con diagnóstico histológico de cáncer, con el fin de estadificar adecuadamente la lesión, ya que lesiones tempranas, es decir, aquellas que sólo comprometen mucosa y submucosa, pueden ser resecadas por medio de endoscopia, mientras que aquellas que comprometen la muscular propia deben ser resecadas quirúrgicamente. Asimismo, pueden guiar al cirujano en el nivel de linfadenectomía en la gastrectomía cuando se observan adenopatías de aspecto tumoral. Hay estudios publicados sobre el USE como el mejor examen para evaluar la presencia de ascitis cuando esta es microscópica o muy escasa y no ha sido detectada por ecografía convencional transabdominal o por tomografía; además, puede realizar una aspiración del líquido para estudio y evaluación citológica, a través de USE lineal, resultado con el que se puede cambiar totalmente el manejo, ya que, de ser positivo para compromiso tumoral, se debe manejar como cáncer gástrico avanzado metastático (Figuras 6 y 7) **(30-34).**

En el estudio de pliegues engrosados, el USE puede detectar la presencia de linitis plástica, y guiar la toma de biopsias profundas o mucosectomía diagnóstica dirigida.

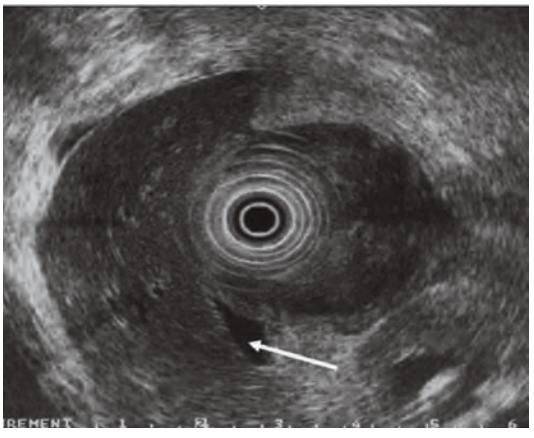

Figura 6. Ascitis de origen tumoral detectada por USE.

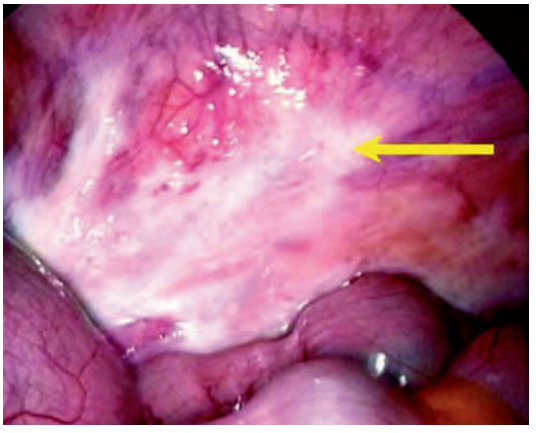

Figura 7. Laparoscopia confirmatoria.

Pliegues engrosados

La endoscopia digestiva puede detectar el engrosamiento de pliegues fácilmente; sin embargo, no es posible con esta técnica determinar de cuál capa depende el engrosamiento. El USE es muy útil en este aspecto, ya que puede determinar la capa o capas afectadas con gran precisión, además de aproximarse al diagnóstico etiológico y dirigir biopsias o punciones para obtención de tejido en algunos casos.

Los engrosamientos de pliegues localizados deben estudiarse para descartar la presencia de

un vaso sanguíneo, que comprima la pared, o de un pólipo hiperplásico. Cuando los pliegues se observan sobre un área grande o generalizada, debe tenerse en cuenta diagnósticos como la enfermedad de Menetrier, que generalmente compromete la mucosa, es decir, la primera capa o Linfomas tipo MALT (tumor linfoma asociado a la mucosa).

El tracto gastrointestinal es el sitio más frecuente de linfomas extra nodales, ya que la mitad de los linfomas gastrointestinales se presentan en el estómago. El linfoma gástrico primario explica del 2 al 8 % de todos los tumores malignos en esta localización, bastante estudiado en Colombia; en este caso se observa engrosamiento que depende de la segunda y tercera capa, así como también se puede observar compromiso de toda la pared, además de servir para la estadificación N al visualizar bien las adenopatías peritumorales y, en estudios recientes, también muestran su utilidad en el seguimiento de la pared luego de haber realizado tratamiento para la detección de recidivas tumorales (Figura 8).

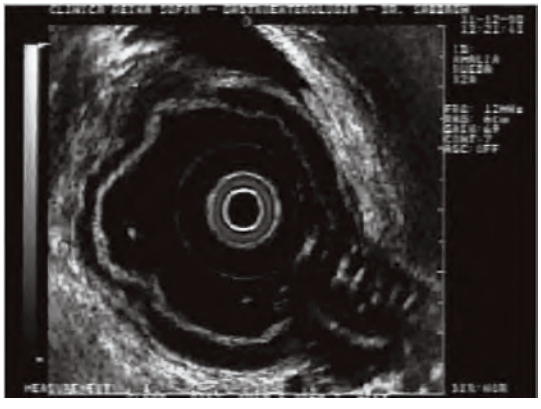

Figura 8. Linfoma MALT.

En la linitis plástica se puede comprometer y destruir toda la pared gástrica, observando daño de todas las ecocapas, o también puede guiar la toma de tejido para estudio y diagnóstico citopatológico, cuando las biopsias por endoscopia no han logrado dicho objetivo **(34-38).**

Mediastino: cáncer de pulmón

El cáncer pulmonar, de origen escamocelular, diferente al originado por células pequeñas, que se considera sistémico desde el momento en que se realiza el diagnóstico, debe estadificarse, ya que la conducta terapéutica depende de dicha estadificación. Es decir, si un tumor se clasifica como estado I y II, el manejo es quirúrgico, pero si se estatifica IIIA, por presencia de adenopatías ipsilaterales, a pesar de la controversia existente, la tendencia es a realizar manejo quirúrgico de resección tumoral.

Por otro lado, en aquellos casos en los que se observan adenopatías contralaterales al tumor, se clasifica como un estado IIIB, y el tratamiento quirúrgico se contraindica; en estos casos, se recomienda radioterapia, así como en un tumor clasificado como estado IV, con invasión a otros órganos, solamente se sugiere tratamiento paliativo. Los mejores exámenes para detectar la presencia de adenopatías son la toracoscopia y mediastinoscopia, que son técnicas invasivas y agresivas; sin embargo, el USE puede detectar adenopatías en estos sitios, llegando fácilmente a mediastino posterior y realizar punciones con obtención de material para estudio citopatológico con gran precisión, para confirmar o descartar compromiso tumoral de los ganglios. No obstante, algunas adenopatías anteriores no son detectadas por el USE transesofágico, por lo que se vienen utilizando ecoendoscopios especiales con introducción transbronquial (EBUS). Con la combinación de USE y EBUS, se estudia con poco traumatismo casi el 100 % de las adenopatías en la estadificación de cáncer escamocelular de pulmón, excepto la adenopatía anterior al arco aórtico en la zona 6, que sólo puede ser detectada por toracoscopia. El EBUS detecta las adenopatías de las zonas 2, 3 y 4 (AJCC) mientras que USE detecta las adenopatías laterales a la tráquea 2LR, 4LR, ventana aortopulmonar, subcarinales y mediastino bajo. Por esta razón, se puede concluir que debe utilizarse el USE y el EBUS en la estadificación del cáncer escamocelular de pulmón, con el fin de definir la mejor aproximación terapéutica en cada caso (Figuras 9 y 10) **(39-44)**.

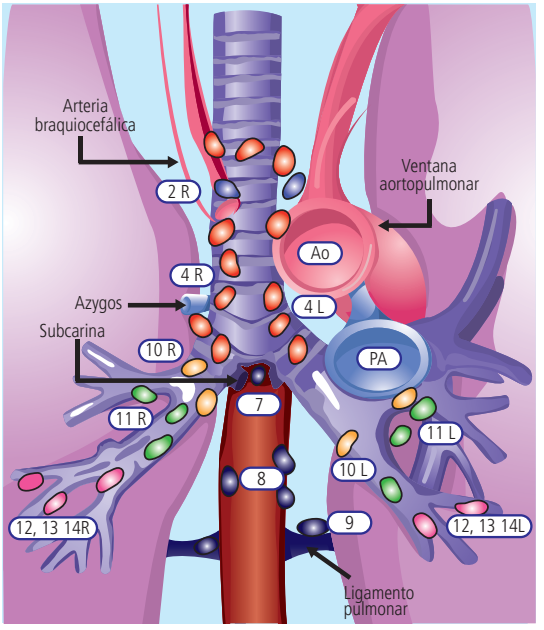

Figura 9. Ganglios en mediastino que deben ser evaluados en cáncer escamocelular de pulmón.



Figura 10. Transductores de USE y EBUS.

Páncreas

Tal vez la mayor utilidad del USE se encuentra en el estudio del páncreas, ya que permite evaluar la totalidad de la glándula; sin embargo, se debe anotar que la técnica de realización y la interpretación de imágenes requiere experiencia. En la patología pancreática, la identificación de lesiones pequeñas ha permitido el diagnóstico diferencial de lesiones benignas y malignas. En términos descriptivos y con adecuado lenguaje, se deben reportar las lesiones definiendo claramente los siguientes elementos, que se listarán y deben servir como guía para la aproximación diagnóstica: como se ve en la figura todas estas características son normales (Figura 11).

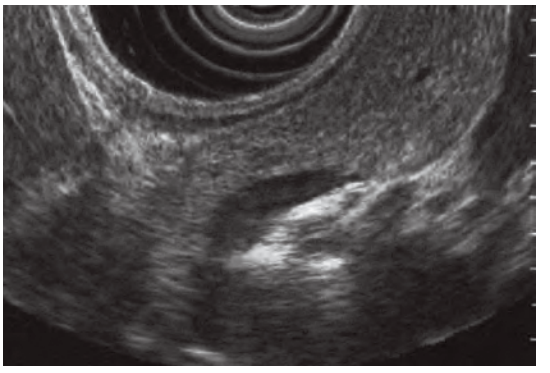

Figura 11. Páncreas normal.

- La ecogenicidad del parénquima pancreático, es decir, hiperecoico, hipoecoico, isoecoico o anecoico.
- El patrón ecográfico del parénquima: heterogéneo, homogéneo o reticular.
- Los márgenes del páncreas: lisos, nodulares o irregulares.
- Extensión de los cambios: localizados o generalizados.
- Forma de la alteración localizada: redondo, nodular, lobulado septado.
- Margen del cambio localizado: bien o pobremente definido.
- Cambios en el conducto pancreático: lisos, irregulares, dilatados, estenóticos.

Lesiones benignas

Pancreatitis aguda

En la pancreatitis aguda, la indicación para realizar USE está definida en términos de búsqueda de etiología cuando esta no es clara, sobre todo si hay duda de la presencia de microlitiasis en la vía biliar, ya que si se confirma, se debe llevar al paciente a colangiografía para papilotomía y extracción de cálculos, pero si se descarta, se evita la realización de este procedimiento, que tiene riesgos para el paciente. En esta patología, el páncreas se observa aumentado de tamaño heterogéneo con áreas hipoecoico e hiperecoicas y, generalmente, sus márgenes son irregulares y poco definidos, y se pueden detectar colecciones o pequeñas áreas de necrosis en forma más temprana

que la escanografía. Pero hasta el momento la utilidad del USE para evaluar la glándula en pancreatitis aguda no es clara y no está indicada.

El valor real de la técnica en esta patología se ha definido en la búsqueda de etiología de la pancreatitis, con lo que ha disminuido en forma importante el porcentaje de pancreatitis idiopáticas en individuos no alcohólicos. Estudio evaluaron el valor de la ecoendoscopia en 44 pacientes con pancreatitis con ecografía transabdominal normal, en donde se demostró la etiología en 30 de estos como microlitiasis; otro estudio similar , estableció que la ecoendoscopia realiza el diagnóstico etiológico en el 50 % de los casos de pancreatitis idiopática **(45)**.

Pancreatitis crónica

Definitivamente la pancreatitis crónica siempre ha sido un dolor de cabeza para el médico, ya que no existen síntomas y signos característicos, ni exámenes objetivos que hagan el diagnóstico tempranamente. El USE es el mejor examen para realizar el diagnóstico temprano de esta entidad. La evaluación del USE en esta patología se puede resumir así en los pacientes con sospecha de enfermedad pancreática crónica (dolor abdominal crónico o recurrente, pérdida de peso, diabetes, esteatorrea).

- Completar el diagnóstico clínico de enfermedad pancreática.
- Identificar en estadios tempranos la pancreatitis crónica.
- Diferenciar pancreatitis crónica y cáncer de páncreas.

Los cambios se pueden observar tanto en el parénquima como en los ductos pancreáticos. En el parénquima usualmente se observa una estructura interna mixta con áreas hiperecoicas (probable fibrosis) y áreas hipoecoicas (probable actividad inflamatoria). Estos cambios se encuentran difusamente distribuidos en la glándula; ocasionalmente, los cambios son tan focales y localizados que sugieren la presencia de una lesión neoplásica, que se ha denominado un seudotumor inflamatorio. En la pancreatitis crónica de leve a moderada se pueden observar cambios en el parénquima simulando lobulaciones, es decir, hipoecogenicidad del páncreas separado por septos, y en los estados avanzados se observa una disminución marcada del parénquima. Los cambios del conducto en relación con presencia de cálculos o componentes proteináceos se observan claramente con el ecoendoscopio y, además, en el 90 % de los casos demuestra cambios en el calibre del conducto principal y en los secundarios. Los criterios para el diagnóstico de pancreatitis crónicas son:

- Disminución de la ecogenicidad del parénquima.
- Pérdida de la diferencia entre el páncreas ventral y el dorsal.
- Focos hiperecoicos (calcificación de los conductos).
- Bandas hiperecoicas (fibrosis).
- Lobularidad.
- Disminución del tamaño.
- Calcificaciones dentro de los ductos pancreáticos.
- Cambio de la forma (dilatación o estrechez) en los ductos pancreáticos.

Para evaluar la eficacia de la ecoendoscopia en pancreatitis crónica, se encuentran estudios de concordancia con la colangiopancretografía retrógrada (CPRE) que se considera en la actualidad el estándar de oro y genera la clasificación de Cambridge con una sensibilidad del 90 % y especificidad del 96 %, a pesar de sus posibles complicaciones, que hacen necesario un examen menos invasivo como el USE. El estudio prospectivo de mayor número de pacientes buscando esta correlación , realizado con 114 pacientes, de los que 94 tenían historia conocida de pancreatitis crónica: en estos la USE alcanzó una sensibilidad del 88 % para los estadios I y del 100 %para los estadios II y III, posterior a lo que los hallazgos endosonográficos se combinaron y correlacionaron con los diferentes estadios de la Clasificación de Cambridge (Tabla 2).

Tabla 2. Clasificacion de Cambridge.

Estadio	Pancreatografía	USE
I. Cambios ductales mínimos	Cambios en más de 3 conductos secundarios	Patrón heterogéneo (hipo-hiperecoico), lobular, alteración de contornos, no cambios detectables en conductos
II Cambios ductales moderados	Cambios en el conducto principal y en más de 3 conductos secundarios	Los cambios anteriores junto con mayores cam- bios focales y en el 80 % cambios ductales
III Cambios ductales severos	Los anteriores más quistes grandes, defectos de llenamiento, obstrucción, calcificaciones	Los anteriores, calcificaciones, dilatación muy clara de conductos, con compromiso de conductos secundarios, presencia de cálculos y material proteináceo en los conductos

Fuente: tamada de (45).

En otro estudio prospectivo, en el que se compara la USE y la CPRE en 69 pacientes con dolor abdominal crónico, con alta sospecha de origen pancreático, la sensibilibilidad del USE fue del 86 % y de la CPRE del 50 %, comparado con la toma de jugo pancreático posterior al estímulo con secretina; estos autores concluyeron que la USE, al no ser invasiva y tener un buen rendimiento diagnóstico, podría ser el examen de elección en los pacientes con alta sospecha clínica de pancreatitis crónica **(46).**

Es interesante anotar que, en pacientes con sospecha clínica de pancreatitis crónica sin cambios en la pancreatografía, ya se observan alteraciones en la ecoendoscopia indicativos de pancreatitis crónica como cambios en el contorno y en el parénquima. Se puede entonces concluir, con base en los estudios hasta el momento disponibles, que la ecoendoscopia es capaz de detectar cambios en el parénquima pancreático y en los bordes del páncreas en pacientes con pancreatitis crónica incipiente y que, si la enfermedad está avanzada, se observan claramente cambios en los conductos. Por lo tanto, es un método sensible para evaluar el páncreas y diagnosticar pancreatitis crónica, que virtualmente está libre de complicaciones como pancreatitis aguda, por lo que debe ser una herramienta diagnóstica de primera línea en los pacientes con alta sospecha clínica.

Lesiones quísticas del páncreas

En los últimos años, con el desarrollo de la USE y de las mejorías técnicas de la TAC (Tomografía abdominal) se ha observado un aumento en el diagnóstico de este tipo de lesiones. El 70 % de las lesiones quísticas del páncreas son seudoquistes y el otro 30 % son neoplasias quísticas. La clasificación actual más utilizada se divide en neoplasias quísticas primarias y quistes no-neoplásicos (pseudoquistes).

Pseudoquistes

Una historia de pancreatitis aguda, trauma o pancreatitis crónica casi siempre está presente en los pacientes con `seudoquistes, que son colecciones de fluidos pancreáticos sin paredes verdaderas, coleccionados por un conducto erodado por la inflamación, la obstrucción por una estenosis, un cálculo o un tapón de material proteináceo.

Utilizando TAC y ecografía convencional, se detectan lesiones hasta de 1 cm, con una precisión diagnóstica mayor al 90 %. El papel de la CPRE ha sido publicado por O'Connor (82) donde se demuestra la existencia de comunicación o no con el conducto pancreático principal y patología asociada que pueden alterar la estrategia terapéutica, como se observó en 24 de los 41 pacientes en este estudio.

El papel de la USE está definida por su mayor resolución, que se expresa en una mayor precisión

diagnóstica en lesiones menores de 2 cm que difícilmente se ven con otras técnicas, como lo muestran los resultados de Rosch y Wieserma, que muestran una sensibilidad para observar estas lesiones alrededor del 95 % y 97 %, respectivamente. Además, tanto la TAC como la USE son más sensibles que la CPRE y mucho menos mórbidas. Otra ventaja importante del USE es que ayuda en el diagnóstico diferencial con las neoplasias quísticas del páncreas, información que se encuentra limitada y no es suficiente con el sólo uso de la TAC. Algunos estudios han mostrado que esta diferenciación no se basa solamente en la evaluación de las características del quiste, sino también en el aspecto del tejido pancreático y en las estructuras contiguas al mismo. Los hallazgos ecoendoscópicos más importantes para el diagnóstico de pseudoquistes son la presencia de lesiones anecoicas, homogéneas en general, aunque pueden existir elementos ecogénicos en su interior, ligeramente demarcadas y en algunas ocasiones se pueden observar septos pequeños.

El otro papel importante en el estudio y manejo de los pseudoquistes de la USE es observar en forma detallada la relación de la pared gástrica o intestinal con la pared del pseudoquiste y su posibilidad de realizar un drenaje dirigido de una manera segura y fácil. Así, se puede realizar un estudio citopatológico y, a la vez, un procedimiento terapéutico (Figuras 12, 13 y 14) **(47-54)**.

Figura 12. Tomografía de pseudoquiste de páncreas.

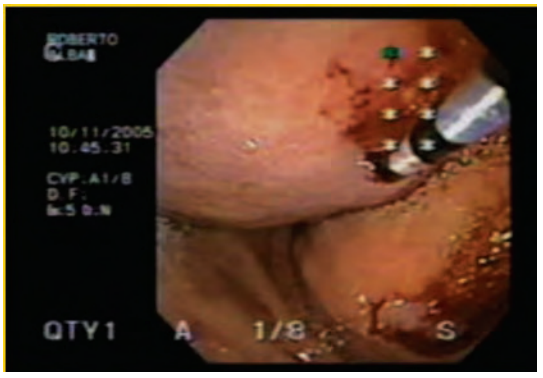

Figura 13. Drenaje de pseudoquiste: compresión gástrica.

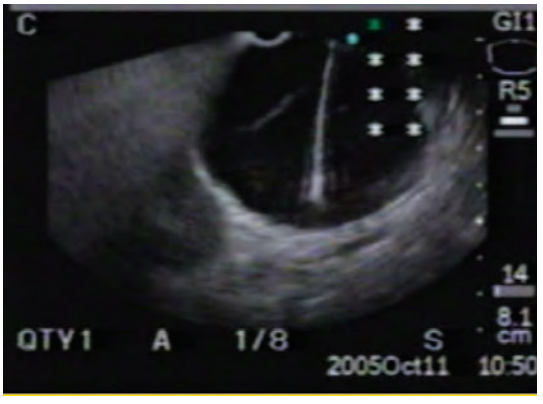

Figura 14. Control por USE: aguja en el interior del pseudoquiste.

Neoplasias quísticas del páncreas

Las neoplasias quísticas mucinosas y los tumores mucinosos papilares intraductales son malignos, mientras que los cistoadenomas serosos son virtualmente benignos y, debido a esto, es muy importante su diferenciación. El USE es la mejor técnica disponible para diferenciarlos. Se debe utilizar en la diferenciación de los tumores quísticos factores como la epidemiología y elementos clínicos, así como la morfología y el estudio de la punción con material para estudio citopatológico y antigénico.

En cuanto a los aspectos clínicos, es útil la utilización de la nemotecnia siguiente: el tumor de la abuela, que corresponde a tumores quísticos serosos, en mujeres de promedio 70 años de edad; el tumor de la madre, que son tumores mucinosos en mujeres en promedio de 50 años; el tumor de la

hija, que corresponde al pseudopapilar en mujeres jóvenes, y el tumor del abuelo en hombres con 70 años en promedio, que corresponden a IPMN (Neoplasias intraductales papilares); sin embargo, también se observa en mujeres añosas.

Las características ecoendoscópicas del cistoadenoma seroso es el aspecto en panal de abejas, debido a la presencia de pequeños lóculos septados o microquistes, mientras que las lesiones mucinosas tienden a contener quistes uniloculares grandes mayores de 2 cm de diámetro, generalmente con presencia de lesiones de aspecto vegetante hiperecoicas en su interior (Figuras 15, 16 y 17). El rendimiento diagnóstico para la identificación y diferenciación de estas neoplasias quísticas es de aproximadamente 60 %, pero puede subir al 90 % con el estudio del líquido del quiste.

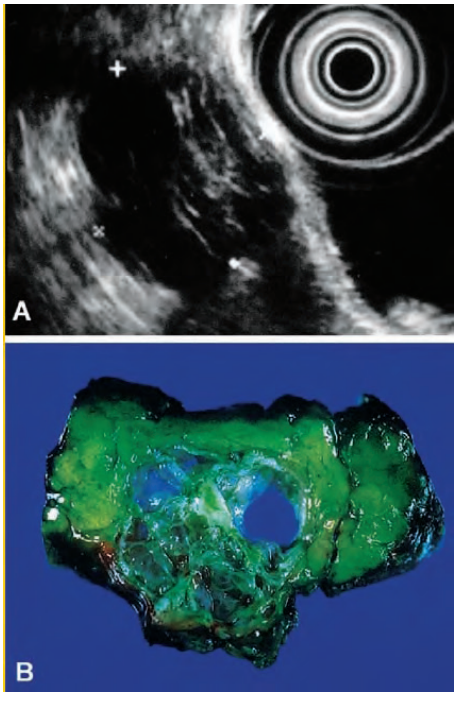

Figura 15. Características de patología y USE del quiste seroso.

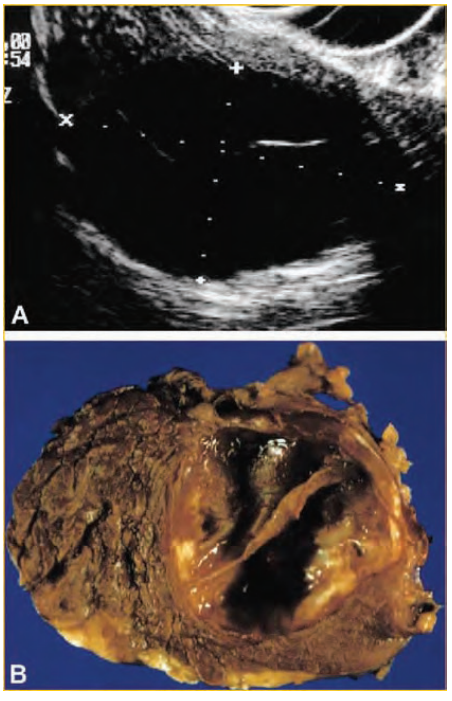

Figura 16. Características de patología y USE del quiste mucinoso.

Figura 17. Punción del quiste por USE.

A pesar de la utilidad del USE diagnóstico para diferenciar los tumores quísticos, por ahora siempre será necesario la obtención de material para su estudio citoquímico y antigénico citopatológico. La diferenciación actualmente se realiza con la punción de los quistes donde se obtiene material para estudio de citología y de los niveles de ACE (Antígeno carcinoembrionario): un valor por encima de 192 tiene una alta sensibilidad y especificidad para diferenciar tumor mucinoso de seroso, como se observó en el estudio de Bruggue **(47-59).**

Tumores endocrinos pancreáticos

Diversas modalidades diagnósticas se han utilizado para la detección preoperatoria de tumores endocrinos pancreáticos (gastrinomas e insulinomas), con resultados desalentadores. Un estudio multicéntrico comparo el rendimiento de la ecoendoscopia para la localización preoperatoria de tumores endocrinos, obteniendo una sensibilidad y especificidad del 82 % y 95 %, comparada con el 27 % de la angiografía.

En cinco estudios, los tumores detectados por ecoendoscopia eran menores de 2 cm, con una estructura interna hipoecoica y un borde bien definido en el 90 % de los casos (Figura 18).

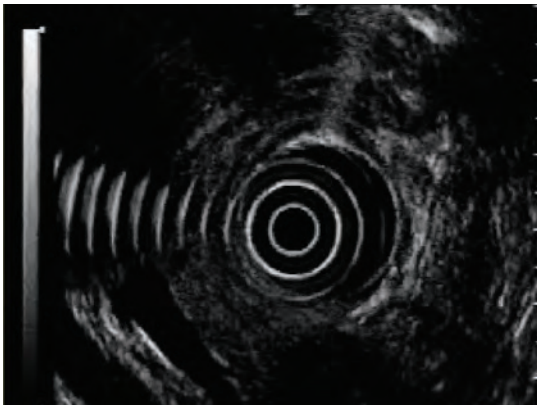

Figura 18. Insulinoma en cabeza de páncreas.

Con respecto a la insulinoma en cabeza de páncreas, la USE y la gamagrafía con somatostatina demostraron ser los métodos más sensibles para la detección de tumores neuroendocrinos.

Cáncer de páncreas

El cáncer de páncreas es la cuarta causa de muerte por cáncer en Estados Unidos y se asocia con una alta tasa de mortalidad, con una supervivencia sin tratamiento sólo de cuatro meses; cuando se logra realizar cirugía en los estadios iniciales, la supervivencia a cinco años es del 25 %, pero la mayoría de los pacientes consultan en fases avanzadas de la enfermedad. Cuando la lesión es menor de 2 cm, la supervivencia a cinco años es del 30 % y, si no hay compromiso ganglionar, hay series que muestran que la misma podría aumentar. Por lo tanto, un diagnóstico preoperatorio preciso es necesario para poder definir la mejor terapia y evitar someter a muchos pacientes a cirugías innecesarias.

En diversos estudios y reportes de casos, resumidos en la Tabla 3, la ecoendoscopia es altamente sensible para detectar neoplasias pancreáticas, usualmente del 90 %. Si en la evaluación sólo se incluyen las lesiones menores de 2 cm la superioridad de la USE se hace más evidente si se compara con la TAC o la ecografía.

Tabla 3. Sensibilidad de la use en la detección de neoplasias pancreáticas.

Estudio	Pacientes	Sensibilidad
Tio y Tytgat	14	86 %
Yasuda et al.	42	100 %
Rosch et al.	85	99 %

Fuente: tomada de (45).

Las características endoscópicas de las neoplasias pancreáticas son lesiones hipoecoicas con zonas anecoicas que pueden corresponder a necrosis asociadas; los bordes son irregulares y pueden tener extensiones digitiformes o nodulares.

El diagnóstico diferencial más importante es con los pseudotumores inflamatorios o la presencia de pequeñas lesiones tumorales en pacientes con pancreatitis crónica, lo que sólo por las características ecoendoscópicas se ha demostrado que es muy difícil, ya que su alta sensibilidad contrasta con una muy baja especificidad del 60 %, en cuyo escenario es importante la punción. El hallazgo de mayor predicción de malignidad es identificar en forma clara la infiltración a órganos vecinos o el compromiso vascular. En la Figura 19 se observa un tumor de páncreas, que comprime y dilata la vía biliar proximal.

Una revisión de cuatro estudios publicada en 2002, demostró que la USE detecta el 97 % de los tumores y la TAC el 73 %, mientras que el USE es más preciso para definir resecabilidad (91¢% vs. 83 %) y es más sensible para detectar compromiso vascular (91 % vs. 64 %).

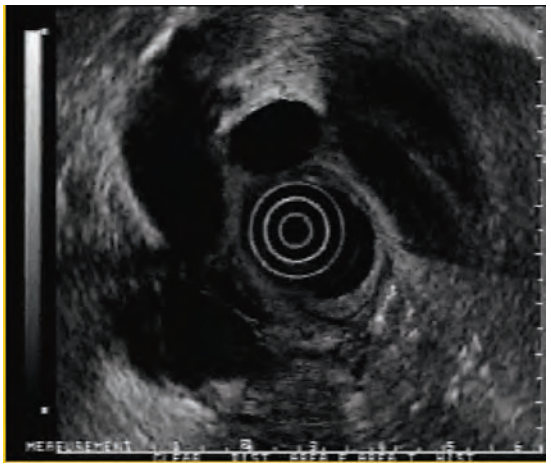

Figura 19. Tumor de páncreas que dilata la vía biliar proximal.

El otro papel del USE en el cáncer de páncreas es su estadificación, que se realiza con base en la clasificación TNM, donde T1 es una lesión limitada al páncreas menor de 2 cm; T2, una lesión confinada al páncreas mayor de 2 cm; T3, cuando hay compromiso del duodeno, vía biliar o tejido peripancreático; T4, compromiso vascular (en 2002, la AJCC pasó el compromiso de la Porta a un T3 y T4 compromiso vascular mesentérico). En general, la USE detecta en forma más precisa el compromiso venoso tumoral que el arterial; entonces, para definir compromiso de la porta, la sensibilidad es mayor del 90 %, y sólo del 40 % para detectar compromiso del tronco celíaco o la arteria mesentérica; una conclusión de los diversos reportes es que el USE es más preciso que la arteriografía en la mayoría de los casos, con excepción de algunos tumores que invaden la arteria mesentérica superior, donde sólo tiene una especificidad del 71 % y una precisión diagnóstica del 81 %, comparado con el 71 % y 38 %, respectivamente, para la arteriografía .

En otro estudio, la ecoendoscopia define T1 en 100 %, T2, en 88 %, y T3, en 93 %. El compromiso ganglionar por ecoendoscopia es difícil con una baja especificidad por la dificultad de diferenciar ganglios benignos de malignos, a pesar de que las adenopatías tumorales se caracterizan por ser mayores de 5 mm, bien definidas y, además, isoecoicas a la ecogenicidad del tumor, cuyas características son sólo una guía y una aproximación; por esta razón, la punción de los ganglios sospechosos aumenta la precisión en la estadificación de los ganglios linfáticos **(45)**.

En los pacientes con lesiones pancreáticas y malos candidatos para cirugía, se debe realizar punción de la lesión para definir el diagnóstico histopatológico definitivo y evaluar el uso de quimioterapia, radioterapia o ambas. Teniendo en cuenta que la sensibilidad de la punción para obtención de material para estudio citológico es del 85-90 %, lo que implica un 15 % de falsos negativos, esta no tendría sentido en un paciente sin contraindicación para cirugía y sin criterios de irresecabilidad. Pero hay ciertos casos de duda, como sospecha de linfoma, que no incluyen cirugía en su manejo y en los que se debe contemplar la punción. El otro papel en la estadificación es la identificación de metástasis hepáticas, en el lóbulo hepático izquierdo fácilmente accesible por el use **(47,60-66).**

Código QR 2. Dilatación Colédoco por cáncer de páncreas. Dr. L.C. Sabbagh

Ultrasonografía intraductal

El desarrollo de las minisondas para la evaluación de lesiones pequeñas del tracto gastrointestinal permitió la implementación de sondas para evaluar el conducto pancreático y biliar a través de duodenoscopios terapéuticos. Estas minisondas operan con frecuencias de 20-30 MHz, lo que permite una resolución axial teórica de 0,03 mm y una profundidad de 1 cm. La ultrasonografía intraductal pancreática sólo proporciona datos experimentales, ya que el riesgo de colocar una minisonda en el páncreas es muy alto y su real valor clínico aún no se conoce **(60-64).**

Vía biliar

Una característica del USE de alta frecuencia es su alta resolución de imagen con baja penetración, lo que permite que sólo estructuras que se encuentran a aproximadamente 5 cm de la pared gastrointestinal pueden ser visualizadas, pero con la notable ventaja de poder detectar estructuras y anomalías en ese rango, hasta de 2 mm de diámetro mayor. La vía biliar se encuentra, entonces, en el rango de exploración endosonográfica. Actualmente, el USE es el mejor examen para la detección de patología biliar, y es superior a la tomografía y colangioresonancia en la detección de microcálculos del colédoco, con una sensibilidad por encima del 90 %, y en los tumores intrínsicos del colédoco, con gran posibilidad además de mejorar el rendimiento diagnóstico con la punción y obtención de material para estudio histopatológico.

En la Figura 20 se observa el conducto pancreático de Wirsung por fuera y el colédoco por dentro, y en el interior de este último (más dilatado) con presencia en la región inferior de una imagen hiperecoica que produce una sombra acústica, lo que hace el diagnóstico de coledocolitiasis.

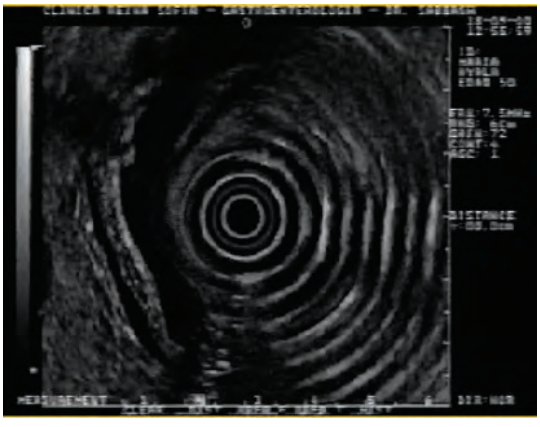

Figura 20. Coledocolitiasis.

Las limitaciones de la endosonografía biliar son:

- Dificultad para llevar a cabo el examen cuando el paciente tiene gastroenteroanastomosis en B II, en Y de Roux o cuando hay estrechez duodenal o del tracto digestivo superior.
- Limitación para examinar el colédoco cuando hay aire en la vía biliar principal, especialmente después de una esfinterotomía endoscópica o esfinteroplastia duodenal, o una coledocoduodenostomía. La presencia de un divertículo duodenal también puede dificultar la visualización.

Tumores de la papila mayor

Estos tumores son observados como lesiones hipoecoicas homogéneas o heterogéneas. Dependiendo del estado, puede observarse infiltración al colédoco o páncreas, así como la presencia de metástasis a ganglios linfáticos en caso de malignidad. La endosonografía no es útil para diferenciar un adenoma de un carcinoma, pero ha demostrado ser muy eficaz para estadificar localmente estos tumores de acuerdo con el sistema TNM. Su principal ventaja clínica es, entonces, la determinación de la extensión tumoral en pacientes sin evidencia de metástasis a distancia, con el fin de seleccionar el paciente a quien se le propondrá ampulectomía endoscópica o que deba ser llevado a pancreatoduodenectomía.

El uso de minisondas endosonográficas durante una CPRE ha aumentado notablemente la eficacia en la estadificación, al permitir una adecuada exploración de la submucosa duodenal, con la consiguiente implicación terapéutica (30 % de los ampulomas que invaden la submucosa duodenal tienen alto riesgo de metástasis linfáticas, mientras que aquellos confinados a la mucosa o esfínter de Oddi, no).

Tumores biliares

Las características del USE muestra los tumores biliares como un engrosamiento de la pared del conducto biliar, o como masa heterogénea de bordes irregulares y mal definidos en representación de un crecimiento tumoral difuso. Diferenciar el último tipo con estenosis biliares de origen benigno es difícil. La endosonografia ha demostrado ser muy eficaz en la estadificación local (T) de tumores

proximales y distales, incluso en el nivel de la bifurcación. Su eficacia es menor en la determinación del compromiso de ganglios linfáticos (N).

Por las dificultades de penetración anotadas anteriormente, la estadificación de tumores de la bifurcación que infiltran el conducto hepático derecho y estructuras adyacentes (hígado y vena porta) es difícil, aunque elementos de reciente aparición, como los equipos con menores frecuencias que permiten mayores penetraciones y el uso de minisondas introducidas por vía transpapilar o transparietohepática con imágenes incluso en tercera dimensión, han permitido mejorar el rendimiento diagnóstico en esta área, permitiendo sugerir que su papel actual en esta incluye la exploración sistemática del lóbulo hepático izquierdo, en busca de una obstrucción y, en el caso de una dilatación de la vía biliar intrahepática sin dilatación del colédoco, con la posibilidad de realizar una punción guiada por endosonografía en caso de presencia de una masa o presencia de ganglio linfático sospechoso.

El carcinoma de vesícula es en la endosonografía una masa hiperecoica o hipoecoica, usualmente heterogénea y que puede infiltrar o no el hígado, o también se puede observar como un engrosamiento localizado o difuso de la pared vesicular. En este último caso y en ausencia de otros signos de malignidad, el diagnóstico es muy difícil, siendo el principal diagnóstico diferencial una colecistitis. En el 25 % de los casos toma el aspecto de un pólipo. El campo sobre el que mayor se trabaja en este campo es la opción de manejar al paciente con laparoscopia o laparotomía dependiendo de la estadificación endosonográfica.

La evaluación de pólipos vesiculares es un campo de gran investigación endosonográfica, que ha confirmado la superioridad de esta con respecto a la ecografía transabdominal, describiendo precisas características de semiología endosonográfica basadas en el tamaño, forma de implantación, aspecto de los bordes y ecoestructura de los pólipos, proponiendo puntuaciones de clasificación con importante impacto en el manejo de estos. La más práctica de estas clasificaciones define los pólipos de colesterol como aquellos con marcados puntos hiperecoicos y la adenomiomatosis como aquella marcada por la presencia de microquistes o “colas de cometa”. Aquellos que no responden a estas características son considerados neoplásicos y enviados a cirugía **(67,68)**.

Coledocolitiasis

La coledocolitiasis es una complicación frecuente de la colelitiasis y de la colecistitis crónica, ya que se presenta en el 10 al 15 % de los pacientes con esta patología. Las pruebas de función hepática y los hallazgos clínicos no son lo suficientemente sensibles y específicos para diagnosticar esta entidad con seguridad. La TAC y el ultrasonido convencional tienen grandes limitaciones con una sensibilidad que en promedio alcanza el 60 %. La CPRE se asocia con una morbilidad significativa que alcanza hasta el 10 % y la opacificación de la vía biliar varía enormemente con la experiencia del gastroenterólogo. La colangiografía intraoperatoria también tiene limitaciones, ya que hasta un 15 % de los cálculos puede pasar inadvertido. Todo esto hace necesario la utilización de métodos poco invasivos o no invasivos, para tener un diagnóstico preoperatorio preciso.

La coledocolitiasis aparece como lesiones hiperecoicas, usualmente asociados a una sombra acústica posterior y ocasionalmente se observa la movilidad de la imagen (Figuras 20 y 21). El USE tiene una sensibilidad promedio del 92 % y una especificidad promedio del 98 % para su detección, en resultados mejores que los de la CPRE, además, sin el riesgo y la morbilidad de esta última. En comparación con la colangiopancreatografía por resonancia nuclear magnética (CPRNM), la endosonografía tiene una resolución de 0,1 mm contra 1,5 mm, lo que la hace altamente eficaz en la detección de microlitiasis biliar, que podría explicar por qué los estudios comparativos muestran una leve tendencia a una mayor sensibilidad para la endosonografía sobre la CPRNM, con similares especificidades en el diagnóstico de coledocolitiasis **(68-73)**.

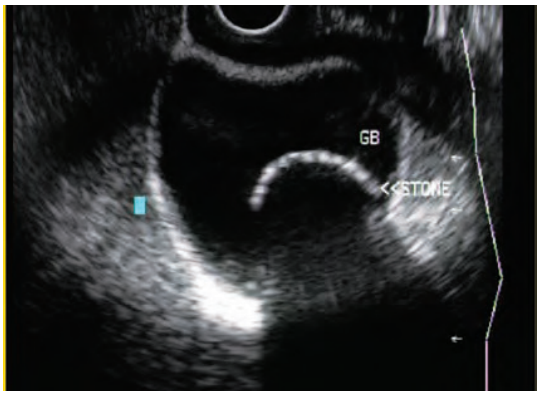

Figura 21. Colelitiasis.

Código QR 3. Coledocolitiasis por USE. Dr. D. Aponte

Endosonografía poscolecistectomía

La incidencia de litiasis residual o recidivante en el colédoco es del 1-5 %. El diagnóstico diferencial más importante en estos casos es la disfunción del esfínter de Oddi. La coledocolitiasis recurrente puede ser fatal, ya que puede llevar a pancreatitis aguda, razón por la que debe ser diagnosticada rápidamente a través de la sospecha clínica y el estudio adecuado. El USE está indicado para el diagnóstico ante la sospecha de coledocolitiasis y la esfínterotomía endoscópica es el tratamiento de elección.

A pesar del desarrollo de la CPRNM y la extracción laparoscópica de cálculos en el conducto biliar, el USE tiene un lugar muy claro en el diagnóstico de la coledocolitiasis, pues el examen combina el mejor desempeño, sin el riesgo de complicaciones, además de que permite la evaluación simultánea del tejido pancreático y su principal ventaja es diagnosticar microcálculos en la vía biliar de diámetro normal, donde tiene el mejor desempeño diagnóstico comparado con las otras técnicas. Sin embargo, la colangiografía con papilotomía y extracción de cálculos debe ser utilizada para resolver el problema de coledocolitisis.

Ano y recto

Estudio de la patología anorrectal por USE

En la última década, con el desarrollo del USE se ha dado solución a entidades patológicas rectales que antes no tenían un adecuado estudio. Inicialmente, se hará una leve descripción anatómica, que es el conocimiento básico de la técnica, para posteriormente revisar los conceptos técnicos y la utilidad del examen.

Anatomía anorrectal

El canal anal funcional comprende de 3 a 4 cm de longitud, comenzando desde el anillo anorrectal y extendiéndose hacia abajo hasta el orificio anal, desde la unión mucocutánea hasta la línea pectínea. El aparato esfinteriano del ano comprende tres grupos musculares: el esfínter interno, que es un músculo involuntario que constituye un engrosamiento de las fibras musculares circulares del recto y cuyo límite inferior corresponde a la línea blanca de Hilton; el esfínter externo músculo voluntario que comprende tres grupos de fibras (subcutáneo, superficial y profundo); el grupo muscular profundo continúa con los haces puborrectales del elevador del ano y el elevador del ano, que forma un embudo insertado en la pelvis, confluyendo hacia el recto.

El recto es el segmento preterminal del tubo digestivo, alojado en la excavación pelviana. Se extiende desde la línea pectínea hasta la unión rectosigmoidea, aproximadamente en el nivel de la tercera vértebra sacra. Mide aproximadamente 12 cm de largo, con un diámetro aproximado por su extensibilidad de 12 cm, normalmente vacío, se unen sus paredes anterior y posterior, una contra otra. El límite inferior la línea pectínea es la unión

embriológica y macroscópica entre el ano y el recto; esta se llama así porque asemeja a un peine. Intervienen en su constitución: valvas, pilares y papilas de Morgagni, que constituyen las criptas de Morgagni, en las que desembocan las glándulas de Chiari, glándulas sudoríparas atróficas en nuestra especie, cuya inflamación produce trayectos fistulosos y abscesos perianales.

Las válvulas de Houston, normalmente son tres: la primera y la tercera están a la izquierda, la segunda ocupa el lado derecho. Cada una ocupa un tercio de la circunferencia y adopta la forma semilunar con la concavidad hacia arriba; describen un plano inclinado en espiral que aparentemente favorece la progresión del cilindro fecal. La unión ectosigmoidea representa un estrechamiento a la luz rectal.

Los paquetes hemorroidales primarios se distribuyen siguiendo el patrón impuesto por la hemorroidal superior, de modo que se ubican en 3, 7 y 11 horas del reloj. En la visión ecoendoscópica se observa internamente el balón anecoico por el agua en el interior del balón; posteriormente, se observa un anillo hiperecoico que corresponde al tejido celular subcutáneo y, luego, el esfínter anal interno, que es un anillo hipoecoico completo, y el esfínter externo, que es un anillo hiperecoico externo al primero. En la Figura 22 se observa la anatomía anorrectal y en la Figura 23 la visión ecoendoscópica de los esfínteres anales.

La preparación para la realización del USE anorrectal es la misma que la realizada para una sigmoidoscopia: la luz debe estar libre de materia fecal; la posición debe ser decúbito lateral izquierdo, pero en algunos casos, para evaluar en mujeres, el esfínter anal externo en la región anterior se puede necesitar posición prona o algunos cambios de posición durante el examen para visualizar completamente el anillo.

Generalmente, para la realización de este examen, no se requiere sedación alguna, pero en algunos casos se utilizan para realizar punción con mayor precisión o en aquellos pacientes que presentan dolor por abscesos o tumores.

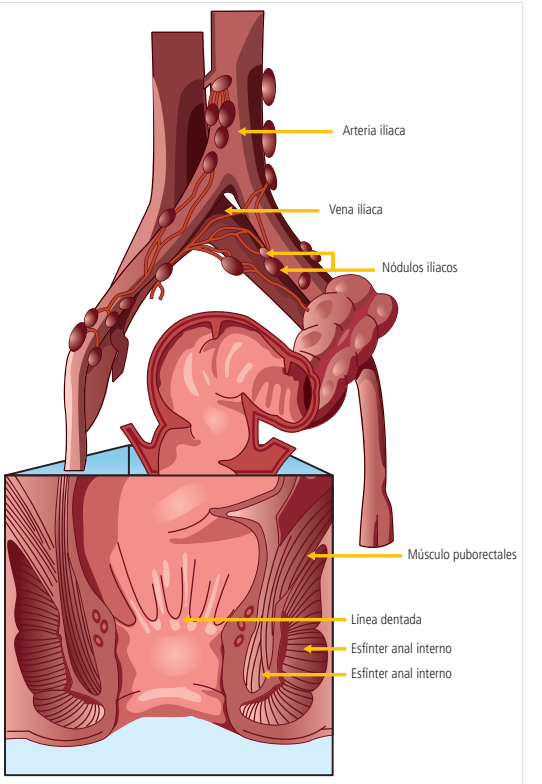

Figura 22.

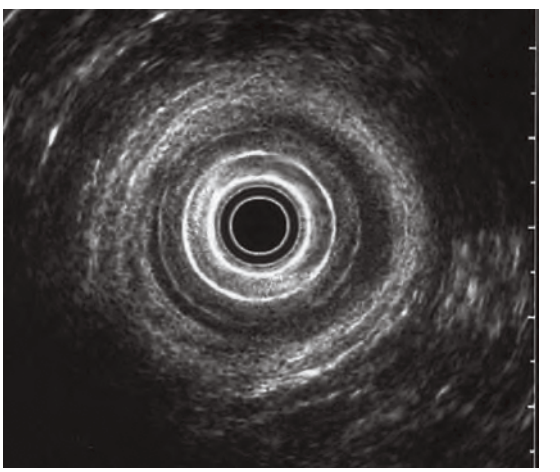

Figura 23.

En la primera parte del examen, luego de la inspección y del tacto rectal digital, se debe realizar sigmoidoscopia endoscópica, antes de realizar la USE, con el fin de evaluar el estado de la mucosa, o identificación de la lesión en forma directa y evaluar la preparación. Con el equipo radial, el

examen debe iniciarse desde la unión rectosigmoidea de manera retrógrada hacia el ano. Igualmente, como con la exploración de otros sitios, se puede utilizar balón o agua libre o la combinación de las dos. Luego de inflar el balón distal con agua, se debe aspirar el aire y posteriormente agregar agua en la luz intestinal para mejorar la visión. Idealmente, el equipo debe estar dentro del agua en la mitad de la luz, paralelo a la lesión a estudiar.

Para examinar la zona anal, se debe llenar mínimamente el balón para evitar una compresión extrema y, así, distorsionar la anatomía del canal anal.

Si fuera necesaria la obtención histopatológica de alguna lesión, se debe usar el equipo lineal para realizar la punción en tiempo directo, previa utilización de profilaxis antibiótica intravenosa y la continuación preferiblemente de una quinolona por cinco días, para prevenir la infección.

Abscesos y fístulas perianales

En la evaluación de esta zona, los exámenes radiológicos existentes se han caracterizado por tener mala sensibilidad y especificidad. Una técnica ideal debe evaluar el sitio exacto de la lesión y los territorios de las fístulas para un plan terapéutico preciso. La USE ha ido ganando experiencia en este respecto, demostrando utilidad.

En una patología de relativa frecuencia, como los abscesos perianales que se caracterizan por dolor anal severo y afección de la calidad de vida del paciente, el USE puede prestar ayuda al ofrecer un diagnóstico y localización precisa que define al tratamiento definitivo. La imagen observada se caracteriza por ser hipoecoica, debido al tejido inflamatorio presente.

La fístula es un trayecto tubular fibroso con tejido de granulación que está abierto por un orificio (primario o interno), en el canal anal o en el recto, y se comunica con la piel perianal por uno o varios orificios (secundarios). La mayoría de las fístulas anorrectales evolucionan a la cronicidad generando un absceso, de manera que ambos tienen el mismo origen etiológico.

Las fístulas se clasifican según las trayectorias seguidas en relación con los esfínteres anales, en cuatro grupos: interesfintéricas, transesfintéricas, supraesfintéricas y extraesfintéricas. Las fístulas se observan en el USE como trayectos hiperecoicos o gotas, que representan aire, dentro de un tracto hipoecoico, que corresponde al tejido inflamatorio alrededor (Figura 24).

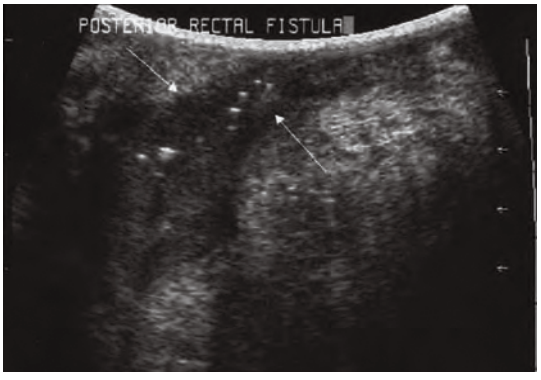

Figura 24. Fístulas.

Varios estudios **(45)** han mostrado la precisión del USE en la evaluación de la enfermedad perianal, así como estudios comparando USE con sondas de 5 Mhz vs. TAC 82 % vs. 24 % en pacientes con enfermedad de Crohn y en la evaluación de fístulas, usando como patrón de oro los hallazgos quirúrgicos y el curso clínico del paciente.

Otros estudios han comparado USE usando 7 Mhz y RNM (Resonancia Magnética) con hallazgos quirúrgicos en pacientes con fístulas perianales por Crohn, siendo más sensible el USE 82 % vs. 50 %.

Otro estudio comparando RNM, USE y examen bajo anestesia (EBA), encontró buena precisión para los tres métodos 91 % vs. 87 % vs. 91 %, respectivamente. La combinación de RNM o USE con el EBA se acerca al 100 % de precisión, teniendo como ventaja el USE que puede realizarse en el mismo tiempo posterior a la colonoscopia en la misma sesión **(45)**.

Daño del esfínter anal

La incontinencia fecal es la manifestación más importante de daño del esfínter anal, y genera un

problema social importante y una pérdida de la autoestima en la persona. La detección del daño del esfínter anal es muy importante para una adecuada estrategia terapéutica; sin embargo, hace falta una herramienta diagnóstica adecuada, siendo la electromiografía (EMG) el primer método empleado para la valoración de la integridad del esfínter anal externo. Debido a la necesidad de la aplicación de una aguja en el músculo, este es un examen doloroso y poco tolerado. Por lo tanto, el USE presenta una excelente opción precisa y no dolorosa, para la evaluación de la integridad esfinteriana. En el examen de USE, las rupturas del esfínter o falta de continuidad se pueden apreciar fácilmente así: en el esfínter anal interno se observan fisuras hiperecoicas en el anillo que, como se había dicho, es hipoecoico, y en contraste en el esfínter anal externo aparecen ruptura hipoecoicas en un anillo hiperecoico, lo que se debe a un reemplazo del músculo estriado normal por granulación y fibrosis (Figura 25).

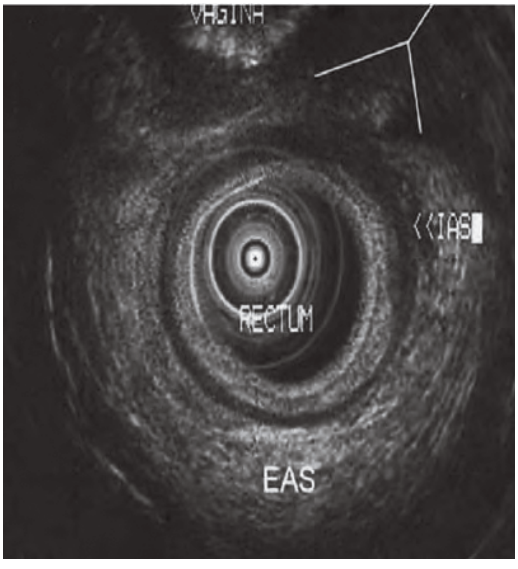

Figura 25. Ruptura del esfínter anal.

Los estudios comparativos realizados en hallazgos quirúrgicos de pacientes con esfinteroplastias han mostrado sensibilidad de casi 100 % para detectar defectos en ambos esfínteres. Otra utilidad del USE es la predicción del resultado de la esfinteroplastia. En un estudio en 31 pacientes que fueron llevados a esfinteroplastia por incontinencia fecal, de 21 pacientes en los que el USE demostró el cierre del esfínter externo anal, 18 (86 %) mejoraron de la incontinencia fecal; al contrario de los 10 pacientes que tenían aún el defecto del esfínter, ocho persistieron con incontinencia significativa **(45).**

USE en patología inflamatoria intestinal

Un estudio en Portugal evaluó la utilidad del USE en la enfermedad inflamatoria intestinal, al evaluar la pared rectal en pacientes con enfermedad inflamatoria inactiva. Comparando con controles normales en 30 pacientes (10 Crohn, 10 colitis ulcerativa, 10 normales), se evaluaron ciertos parámetros como: mucosa, submucosa, muscular propia y grosor total de la pared, presencia de fístulas, abscesos, seudopólipos, vasos y nódulos linfáticos. De esa evaluación se encontraron diferencias significativas entre el grosor total de la pared y de la muscular propia entre enfermedad inflamatoria y los controles normales, así como presencia de nódulos linfáticos en enfermedad inflamatoria y diferencia en el grosor de la submucosa, siendo mayor en la enfermedad de Crohn con respecto a la colitis ulcerativa, concluyendo que el USE puede ayudar a la valoración del paciente con enfermedad inflamatoria intestinal, pero hacen falta estudios grandes para dar una recomendación más exacta **(45).**

Patología rectal cáncer rectal

El USE es el método más preciso para evaluar la invasión del cáncer a la pared T y a los ganglios linfáticos N, determinando el tipo de cirugía (local vs. resección radical), así como la necesidad de quimioterapia neoadyuvante. Además de ser un método preciso en la detección de la recurrencia tumoral, puede servir como una guía para el estudio histopatológico con punción con aguja fina transrectal, y puede servir para la evaluación de pólipos gigantes y su penetración dentro de la pared gastrointestinal antes de la resección endoscópica. El pronóstico del cáncer rectal depende del compromiso local, nodal y a distancia.

El cáncer rectal se estatifica con el sistema TNM. del Comité Internacional Unión contra el cáncer (AJCC/UICC), así:

- T1: Compromiso de mucosa y submucosa.
- T2: Compromiso muscular propia sin atravesarla.
- T3: Compromiso de grasa perirrectal
- T4: Compromiso a órganos adyacentes.
- N1: Metástasis nódulos regiones 1 y 3.
- N2: Metástasis en regionales 4 o mayores.

Las indicaciones del USE en cáncer rectal son las siguientes:

- Cáncer rectal temprano vs. avanzado: para evaluar si compromete mucosa y submucosa, siendo susceptible de resecarlo endoscópicamente, o si compromete muscular propia o tejidos vecinos, lo que lo haría irresecable y deberá recibir previamente a la cirugía tratamiento de quimioterapia o radioterapia.
- Cáncer rectal: para evaluar la posibilidad de escisión transanal.
- Pólipos grandes: se debe confirmar o descartar malignidad, con base en la profundidad de penetración de la masa a través de la pared rectal y la presencia de nódulos linfáticos antes de la resección endoscópica.
- Vigilancia de recaída tumoral después de cirugía.

Según la estadificación T, el manejo es el siguiente:

- T1: Manejo transanal quirúrgico.
- T2: Resección radical y radiación postoperatoria.
- T3 y T4 N1: quimiorradioterapia preoperatoria previa a la resección radical.

Apariencia del cáncer rectal

Los tumores tienen, por lo general, una apariencia de masas hipoecoicas, que producen una disrupción de las cinco capas de la pared rectal. En la Figura 26 se observan las imágenes endoscópicas de un tumor en recto; en la Figura 27 se observa la imagen de USE, donde se ve la estadificación de la misma lesión con compromiso T2 hasta la muscular propia.

Figura 26. Tumor de recto.

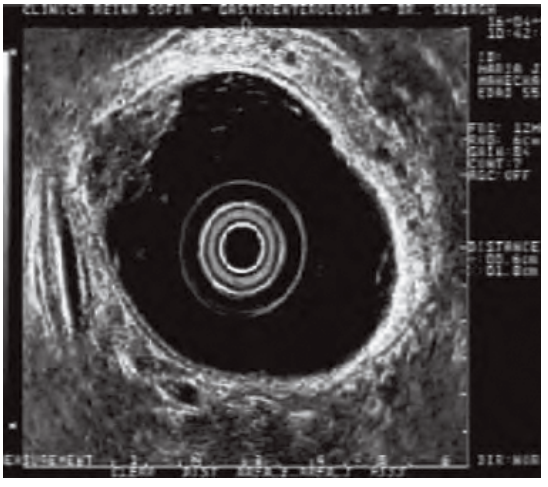

Figura 27. Estadificación Tumor de recto T2: Compromiso muscular propio.

Los nódulos linfáticos perirrectales normales, por lo general, no se observan con el USE. Los nódulos de origen tumoral aparecen como estructuras ovales o redondas que son hipoecoicas; comparadas con la grasa perirrectal, son isoecoicas al tumor y generalmente mayores de 5 mm de diámetro; sin embargo, la mayoría de los nódulos tumorales de colon son menores que este tamaño. Para efectos prácticos, cualquier nódulo adyacente al cáncer rectal debe ser considerado potencialmente maligno. Se debe ubicar la relación de la patología en relación con los órganos normales como próstata, vagina y vesículas seminales, ya que ayudan a determinar la posibilidad de recesión anterior baja.

Precisión de la USE rectal y el estadio comparado con patología quirúrgica

Se muestran abajo los estudios que soportan la precisión del USE en el estadio de cáncer rectal, con precisión aproximada del 83 % para T y 75 % para N (Tabla 4).

Tabla 4. Estudios a favor de la precisión de USE en cáncer rectal.

Autor	Año	Número	T	N
Saitoh	1986	88	90 %	75 %
Feife	1987	79	89 %	
Beynon	1988	100	93 %	83 %
Yamashita	1988	122	78 %	
Rifkin	1989	102	72 %	81 %
Hildebrandt	1990	113	78 %	
Cho	1993	76	82 %	70 %
Herzog	1993	118	89 %	80 %
Glaser	1993	154	86 %	81 %
Nielson	1996	100	85 %	
Sailer	1997	160	77 %	83 %
Nishimori	1998	70	76 %	69 %
Norton	1999	121	92 %	65 %
Akasu	2000	154	96 %	72 %
García A	2002	545	69 %	64 %
Marusch	2002	422	63 %	
Total		2524	83 %	75 %

Fuente: tomada de (45).

El problema del USE en recto es que sobreestadifica, ya que debido a su alta resolución puede detectar, pero no separar, la inflamación hipoecoica que se puede presentar alrededor del tumor; también se puede sobreestadificar cuando el tumor se localiza sobre un pliegue o una angulación, lo que genera una imagen tangencial. La mayor dificultad se aprecia en los tumores T2, pudiendo verse como T3.

La determinación de nódulos linfáticos N es menos precisa que la invasión local T, debido a la dificultad para discriminar entre nódulos inflamatorios y tumorales, así como la identificación de nódulos lejanos. Para la estadificación de cáncer de recto, se pueden ver las Figuras 28, 29 y 30.

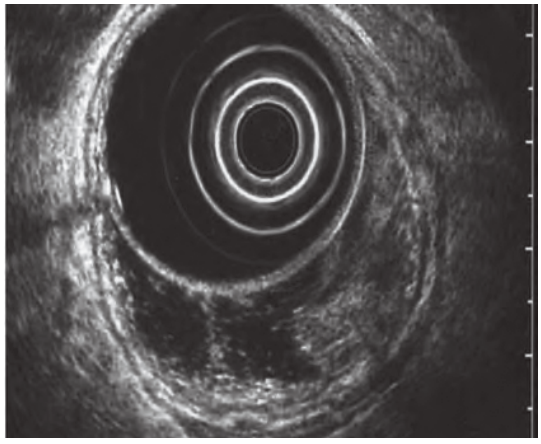

Figura 28. Cáncer de recto T1 N0.

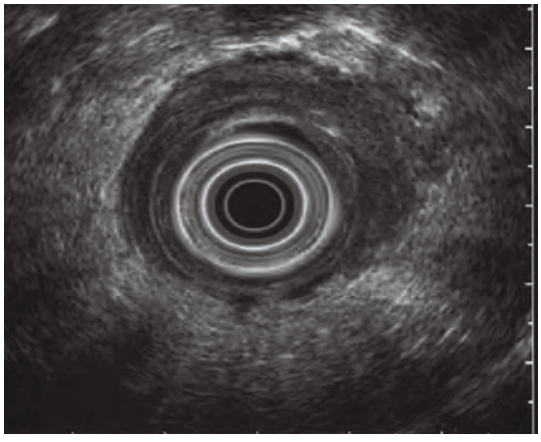

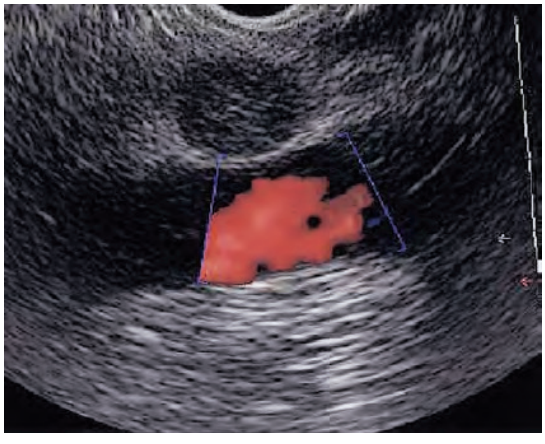

Figura 29. T3 N0. Punción de adenopatía.

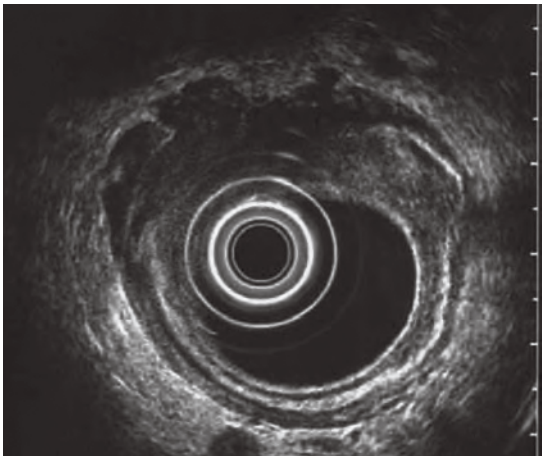

Figura 30. Cáncer de recto T4 N1.

Dentro de los diferentes métodos para evaluar la estadificación en cáncer rectal, están el examen digital, cuya precisión para detectar crecimiento extrarrectal es de 80 %. Existen estudios que han comparado el examen digital con el USE que sugieren mayor precisión para el últ mo para la profundidad de la lesión en series que oscilan entre 91 % y 92 %, para el USE y 52-60 % para el examen digital.

La TAC tiene utilidad en la detección de nódulos regionales y lesiones metastásicas a distancia, estudios comparativos entre USE y TAC muestran mayor precisión para el USE tanto en T: 87 % vs. 76 % y en N: 78 % vs. 62 %, siendo la TAC incapaz de diferenciar entre las capas de la pared rectal, no diferenciando T1 de T2, que es necesario para dirigir la resección local.

La resonancia magnética ha mostrado precisión similar al USE. Un estudio mostró una precisión para RNM en pacientes prequirúrgicos de 77 % vs. 85 % para USE; otro estudio mostró similitud estadística siendo la precisión de RNM 82 % vs. 88 % para USE en T y 60 % de RNM vs. 80 % de USE en N.

Estudios de análisis de costo efectividad han mostrado que la mejor estrategia para la estadificación de cáncer rectal debe realizarse con USE para T y TAC para N y M. En pacientes que han recibido tratamiento con radioterapia, la precisión disminuye debido al edema y cambios inflamatorios potsradiación, tanto para T como para N.

La utilidad de la punción con aguja fina no se ha evaluado suficientemente en estudios adecuados, aunque algunos muestran que no se modifica sustancialmente la precisión con respecto a sólo usar USE sin punción.

Se debe tener precaución en la punción de nódulos linfáticos, cuando la aguja debe atravesar el tumor, debido a que esto aumenta los falsos positivos para malignidad. La mejor indicación de la punción puede ser el diagnóstico de recurrencia de cáncer.

La recurrencia tumoral después de cirugía en cáncer avanzado es aproximadamente del 25 %, aunque disminuye a 10 % si se utiliza radioterapia. La detección pronta de recaída puede soportar un tratamiento temprano y mejorar la sobreviva. El USE ha mostrado ser muy preciso para detectar la recidiva tumoral y la punción provee una confirmación histopatológica adecuada. Sin embargo, no se conoce el tiempo óptimo de seguimiento. Algunos expertos recomiendan seguimiento USE cada seis meses durante los primeros dos años.

La utilidad del USE rectal en otras patologías en recto ha sido evaluada en casos de endometriosis. Varios estudios han mostrado que el USE puede ser útil en el diagnóstico del compromiso rectal, así como del seguimiento, pero faltan más estudios para dar una recomendación más clara **(3-79)**.

Código QR 4. Cáncer de recto por USE T1sm. Dr. L.C. Sabbagh.

Conclusiones

El USE en la última década ha pasado de ser un método de aprendizaje y de moda para convertirse en una herramienta necesaria de primera mano, por su gran utilidad en el diagnóstico y tratamiento de los pacientes con enfermedades digestivas.

Referencias

1. Aibe T, Fuji T, Okita K, Takemoto T. A fundamental study of normal layer structure of the gastrointestinal wall visualized by endoscopic ultrasonography. Seand J Gastroenterol Suppl. 1986;(21)123:6-15. Doi: http://doi.org/ddrrf9.

2. Byrne MF, Jowell PS. Gastrointestinal Imaging: Endoscopic Ultrasound. Gastroenterol. 2002;122(6):1631-48. Doi: http://doi.org/c24kfw.

3. Fusaroli P, Vallar R, Khodadadian E, Caletti G. Scientific publications in Endoscopic Ultrasonography: A 20 year Global Survey of fue literature. Endoscopy. 2002;34(6):451-56. Doi: http://doi.org/dnm75c.

4. Jacques van Dam, Recent Advances in Endoscopic Ultrasonography. Gastrointestinal Endoscopy. 2000;52(Suppl. 6):S1-60. Doi: http://doi.org/bkswrw.

5. Yasuda K. The Hand Book of Endoscopic Ultrasonography in Digestive Tract. 1st Ed. Japan: Blackwell Science; 2000: 11-47.

6. Kimmey MB, Martin Rw, HAGGm RC, Wang KY, Franklin DW, Silverstein FE. Histologic correlates of endoscopic ultrasound Images. Gastroenterology. 1989;96(2 Pt 1):433-41. Disponible en: https://goo.gl/pLwC7m.

7. Rfsch T, Kapfer B, Will U, Baronius W, Strobel M, Lorenz R, et al. New techniques accuracy of endoscopic ultrasonography in upper gastrointestinal submucosal lesions: a prospective multicenter study. Scand J Gastroenterol. 2002;37(7):856-62. Doi: http://doi.org/czwqfk.

8. Chak A. EUS in submucosal tumors. Gastrointest Endosc. 2002;56(Suppl 4):S43-8. Doi: http://doi.org/cksz5t.

9. Hedenbro JL, Ekelund M, Wetterberg P. Endoscopic diagnosis of submucosal gastric lesions: the results after routine endoscopy. Surg Endosc. 1991;5(1):20-3. Doi: http://doi.org/b3j6d7

10. Yasuda K, Nakajima M, Yoshida S, Kiyota K, Kawai K. The diagnosis of submucosal tumors of the stomach by endoscopic ultrasonography. Gastrointest Endosc. 1989;35(1):10-5. Doi: http://doi.org/ck8hpg.

11. Caletti G, Zani L, Bolondi L, Brocchi E, Rollo V, Barbara L. Endoscopic ultrasonography in the diagnosis of gastric submucosal tumor. Gastrointest Endosc. 1989;35(5):413-8. Doi: http://doi.org/b8s4zd.

12. Rfsch T, Lorenz R, Dancygier H, von Wickert A, Classen M. Endosonographic diagnosis of submucosal upper gastrointestinal tract tumors. Scand J Gastroenterol. 1992;27(1):1-8. Doi: http://doi.org/dg32g6.

13. Motoo Y, Okai T, Ohta H, Satomura Y, Watanabe H, Yamakawa O, et al. Endoscopic ultrasonography in the diagnosis of extraluminal compressions mimicking gastric submucosal tumors. Endoscopy. 1994;26(2):239-42. Doi: http://doi.org/dkx52c.

14. Kawamoto K, Yamada Y, Utsunomiya T, Okamura H, Mizuguchi M, Motooka M, et al. Gastrointestinal submucosal tumors: evaluation with endoscopic US. Radiology. 1997;205(3):733-40. Doi: http://doi.org/cbmd.

15. Chen TK, Wu CH, Lee CL, Lai YC, Yang SS, Tu TC. Endoscopic ultrasonography to study the causes of extragastric compression mimicking gastric submucosal tumor. J Formos Med Assoc. 2001;100(11):758-61. Disponible en: https://goo.gl/PQnwSw.

16. Polkowski M, Palucki J, Butruk E. Transabdominalultrasound for visualizing gastric sub-mucosal tumors diagnosed by endosonography: ¿Can surveillance be simplified? Endoscopy. 2002;34(12):979-83. Doi: http://doi.org/dhqt6p.

17. Hyun JH, Jeen YT, Chun HJ, Lee HS, Lee SW, Song CW, et al. Endoscopic resection of submucosal tumor of the esophagus: results in 62

patients. Endoscopy. 1997;29(3):165-70. Doi: http://doi.org/cgph7w.

18. Shen EF, Arnott ID, Plevris J, Penman ID. Endoscopic ultrasonography in the diagnosis and management of suspected upper gastrointestinal submucosal tumours. Br J Surg. 2002;89(2):231-5. Doi: http://doi.org/dq7vwn.

19. Palazzo L, Landi B, Cellier C, Cuillerier E, Roseau G, Barbier JP. Endosonographic features predictive of benign and malignant gastrointestinal stromal cell tumours. Gut. 2000;46(1):88-92. Doi: http://doi.org/dcxsqc.

20. Waxman I. Submucosal Tumors: EUS Evaluation. Endoscopic Surgery; Endoscopic for the Next Millennium A Problem Based Approach. ASGE, May 19-20, 2004: 65-70.

21. Scotiniotis IA, Kochman ML, Lewis JD, Furth EE, Rosato EF, Ginsberg GG. Accuracy of EUS in the Barrett's esophagus and high-grade, dysplasia or intramucosal carcinoma. Gastrointest Endosc. 2001;54(6):689-96. Disponible en: https://goo.gl/1pG6DC.

22. Parent J, Levine DS, Haggitt RC, Wood DE, Reid BJ, Kimmey MB. Accuracy of endoscopic ultrasound, staging in patients with Barrett's esophagus and intramucosal carcinoma [abstract]. Gastrointest Endosc. 1997;45(4):AB76. Doi: http://doi.org/cqgjwh.

23. Botet JF, Lightdale CJ, Zauber AG, Gerdes H, Urmacher C, Brennan MF. Preoperative staging of esophageal cancer: comparison of endoscopic US and dynamic CT. Radiology. 1991;181(2):419-25. Doi: http://doi.org/cbmf.

24. Lightdale CJ, Botet JF, Kelsen DP, Turnbull AD, Brennan MF. Diagnosis of recurrent uppergastrointestinal cancer at the surgical anastomosis by endoscopic ultrasound. Gastrointest Endosc. 1989;35(5):407-12. Doi: http://doi.org/fc4scr

25. Elizalde JJ. Piñol V. Papel de la ultrasonografía endoscópica en las estrategias diagnóstico-terapéuticas en oncología digestiva. Gastroenterol Hepatol. 2002;25(1):60-9. Doi: http://doi.org/f2kwhc.

26. Mesenas S, Vu C, Doig L, Meenan J. Radial EUS for re-staging esopha-geal cancer after neo-adjuvant chemotherapy predicts survival but not resectability: a large resection controlled study [abstract]. Gastrointest Endosc. 2006;63(5):W1286. Doi: http://doi.org/cxp3bp.

27. Rosch T. Endosonographic staging of esophageal- cancer: a review of literature results. Gastrointest. Endosc Clin N Am. 1995;5(3):537-47.

28. Lightdale CJ, Botet JF, Zauberag, et al. Endoscopic ultrasonography in the staging of esophageal cancer: comparison with dynamic CT and surgical pathology. Gastrointest Endosc. 1990;36(2):191. Doi: http://doi.org/cvhdbh.

29. Shimpi RA, George J, Yerrabapu S, Ho S, Jowell PS, Gress F. Staging esophageal cancer using endoscopic ultrasound (EUS): staging accuracy revisited [abstract]. Gastrointest Endosc. 2006;63(5):AB279. Doi: http://doi.org/dcsdd5.

30. Van Dam J, Sivak MV. Staging Gastric Cancer. Gastrointestinal Endosonography. Michigan: Saunder Company. 1999;18-19:185-99.

31. Takemoto T, Yanai H, Tada M, Aibe T, Fujimura H, Murata Y, et al. Applications of ultrasonic probes to endoscopic resection of early gastric cancer. Endoscopy 1992;24(Suppl 1):329-33. Doi: http://doi.org/cgjpbd.

32. Akahoshi K, Misawa T, Fujishima H, Chijiiwa Y, Maruoka A, Ohkubo A, et al. Preoperative evaluation of gastric cancer by endoscopic ultrasound. Gut. 1991;32(5):479-82. Doi: http://doi.org/dw7r97.

33. Botet JF, Lightdale CJ, Zauber AG, Gerdes H, Winaver SJ, Urmacher C, et al. Preoperative

staging of gastric cancer: comparison of endoscopic US and dynamic CT. Radiology. 1991;181(2):426-32. Doi: http://doi.org/ccjw.

34. Fusaroli P, Caletti G. Endoscopic ultrasonography. Endoscopy. 2003;35(2):127-35. Doi: http://doi.org/dpvcx6.

35. Rösch T, Classen M. Gastroenterologic Endosonograpy. New York:T hieme Stuttgart;1992.

36. Nakamura S, Matsumoto T, Suekane H, Takeshita M, Hizawa K, Kawasaki M, et al. Predictive value of endoscopic ultrasonography for regression of gastric lo grade and high grade MALT lymphomas after eradication of Helicobacter pylori. Gut. 2001;48(4):454-60. Disponible en: https://goo.gl/ftdkjJ.

37. Shim CS. Role of Endoscopic Ultrasonography for Gastric Lesions. Endoscopy 1998;30(Suppl 1):A55-9. Doi: http://doi.org/cgmhqj.

38. Palazzo L, Roseau G, Ruskone-fourmestraux A, Rougier P, Chaussade S, Rambaud JC, et al. Endoscopic ultrasonography local staging of primary gastric Lymphoma. Endoscopy. 1993;25(8):502-8. Doi: http://doi.org/d4c7hm.

39. Gupta P. Zwischenberger JB. Chaya CT. Bhutani MS. Endoscopic ultrasound-guided fine needle aspiration as the definitive diagnostic or staging study in patients with suspected or known lung cancer. Gastrointest Endosc. 2006;63(5):AB276. Doi: http://doi.org/d7b4kd.

40. Eloubeidi MA, Desmond R, Desai S, Mehra M, Bryant A, Cerfolio R. Impact of staging endosonography on treatment and survival in patients with non-small cell lung cancer. Gastrointest Endosc. 2006;63(5):AB96. Doi: http://doi.org/c8dv2f.

41. Annema JT, Versteegh MM, Veselic M, Rabe KF. Transesophageal ultrasound and the assessment of tumour invasion in non-small cell lung cancer [abstract]. Gastrointest Endosc. 2006;63(5):AB259. Doi: http://doi.org/cnrs3p.

42. Vansteenkiste JF, Mortelmans LA. FDG-PET in the locoregional lymph node staging of non-small cell lung cancer. A comprehensive review of the Leuven Lung Cancer Group experience. Clin Pos Imaging. 1999;2(4):223-31.

43. Toloza EM, Harpole L, Detterbeck F, McCrory DC. Invasive staging of nonsmall cell lung cancer: a re- view of the current evidence. Chest. 2003;123(Suppl 1):157S-66S. Doi: http://doi.org/c7dnwb.

44. Harrow EM. Abi-Saleh W. Blum J. Harkin T. Gasparini S, Addrizzo-Harris DJ, et al. The utility of transbronchial needle aspiration in the staging of bronchogenic carcinoma. Am J Respir Crit Care Med. 2000;161(2 Pt 1):601-7. Doi: http://doi.org/ccjx.

45. Aponte D, Sabbagh LC. Ultrasonido Endoscópico Diagnóstico, en Técnicas de Endoscopia Digestiva, 2ª edición. Editorial Gnomos; 2014:525-550.

46. Natterman C, Goldschmithajw, Dancigyer H. Endo-sonography in chronic pancreatitis -- A comparison between endoscopic retrograde pancreatography and endoscopic ultrasonography. Endoscopy. 1993;25(9):565-570. Doi: http://doi.org/cscqds.

47. Frossard JL, Amouyal P, Amouyal G, Palazzo L, Amaris J, Soldan M, et al. Performance of endosonography-guided fine needle aspiration and biopsy in the diagnosis of pancreatic cystic lesions. Am J Gastroenterol. 2003;98(7):1516-24. Doi: http://doi.org/bbzhnf.

48. Brugge WR, Lewandrowski K, Lee-Lewandrowski E, Centeno BA, Szydlo T, Regan S, et al. Diagnosis of pancreatic cystic neoplasms: a report of the cooperative pancreatic cyst study. Gastroenterology. 2004;126(5):1330-6. Doi: http://doi.org/d4bnp3.

49. Sedlack R, Affi A, Vazquez-Sequeiros E, Norton ID, Clain JE, Wiersema MJ. Utility of EUS in the evaluation of cystic pancreatic lesions. Gastrointest Endosc. 2002;56(4):543-7. Doi: http://doi.org/fpdkcv.

50. Brugge WR. The role of EUS in the diagnosis of cystic lesions of the pancreas. Gastrointest Endosc. 2000;52(Suppl):S18-22. Doi: http://doi.org/d5wpbv.

51. Ahmad NA, Kochman ML, Lewis JD, Ginsberg GG. Can EUS alone differentiate between malignant and benign cystic lesions of the pancreas? Am J Gastroenterol. 2001;96(12):3295-3300. Doi: http://doi.org/frw88q.

52. Brugge WR, Lauwers GY, Sahani D, Fernandez-del-Castillo C, Warshaw AL. Cystic Neoplasms of the Páncreas. N England J Med. 2004:351(12):1218-26. Doi: http://doi.org/btjtcq.

53. Brugge W, Slatzman J, Scheinman R. Diagnosis of cystic neoplasms of the pancreas: the report of the Cooperative Pancreatic Cyst Study [abstract]. Gastrointest Endosc. 2001;53(5):AB71. Doi: http://doi.org/c6tb2d.

54. Lau SK. Lewandrowski KB. Brugge WR. Warshaw AL. Centeno BA. Diagnostic significance of mucin in fine needle aspiration samples of pancreatic cysts. Mod Pathol. 2000;13:48A. abstract.

55. Adsay NV, Klimstra DS, Compton CC. Cystic lesions of the pancreas: introduction. Semin Diagn Pathol. 2000;17(1):1-6.

56. Marusch F, Koch A, Schmidt U, Zippel R, Kuhn R, Wolff S, et al. Routine use of transrectal ultrasound in rectal carcinoma: results of a prospective multicenter study. Endoscopy. 2002;34(5):385-90. http://doi.org/cfqzbd..

57. Basturk O, Coban I, Adsay NV. Pancreatics cysts: Pathological classification, differential diagnosis, and clinical implications. Arch Pathol Lab Med. 2009;133(3):423-38. Doi: 10.1043/1543-2165-133.3.423.

58. Yoon WJ, Brugge WR. Pancreatic Cystic neoplasms: Diagnosis and Management. Gastroenterol Clin N Ame. 2012;41(1):103-18. Doi: http://doi.org/fxm8d3.

59. Kwon RS. Advances in the diagnosis of cystic neo- plasms of the pancreas, Curr Opin Gastroenterol. 2012;28(5):494-500. Doi: http://doi.org/f37t6c.

60. Sherman S. Guest Editor Gastrointestinal endoscopy. Clinics of North America. Endoscopic Therapy of Pancreatic Disease. January 1998.

61. Rosch T. Gastrointestinal endoscopy, Clinics of North America Endoscopic Ultrasonography. State of the Art 1995. Part II MD. Guest Editor. October 1995.

62. Barkin J, Georg P, Guest Editors. Gastrointestinal endoscopy, Clinics of North America-Pancreas Update September 1999.

63. Rosch T., Lightdale CJ, Botet JF, Boyce GA, Sivak MV, Yasuda K, et al. Endosonographyc localization of pancreatic endocrine tumors. N Engl J Med 1992;326(26):1721-6. Doi: http://doi.org/b554wz.

64. Fernández-del Castillo C, Targarona J, Thayer SP, Rattner DW, Brugge WR, Warshaw AL. Incidental pancreatic cysts: clinicopathologic characteristics and comparison with symptomatic patients. Arch Surg. 2003;138(4):427-34. Doi: http://doi.org/dpcfpw.

65. Soetikno RM, Chang K. Endoscopic ultrasound-guided diagnosis and therapy in pancreatic disease. Gastrointes Endosc Clin N Am. 1998;8(1):237-247.

66. Müller MF, Meyenberger C, Bertschinger P, Schaer R, Marincek B. Pancreatic tumors: evaluation with endoscopic US, CT, and MR imaging. Radiology. 1994,190(3),745-51. Doi: http://doi.org/ccjz.

67. Amouyal P, Amouyal G, Levy P, Tuzet S, Palazzo L, Vilgrain V, et al. Diagnosis of choledocholi-

thiasis by endoscopic ultrasonography. Gastroenterology. 1994;106(4):1062-7. Disponible en: https://goo.gl/uArpoh.

68. TIO Tlo EUS of ampullary and biliary tumors. 10th International symposium of endoscopic ultra-sonography book. 1995;175-179.

69. Napoleón B. Has the hilum become accessible to echoendoscopy? Acta Endoscopica. 2004;34(1):81-3. Doi: http://doi.org/bmtp3b.

70. Napoleon B. Miniprobe sonography in 2003: ¿Gad- get or necessity? Biliary duct and pancreas: pros. Acta Endoscópica 2003;33(1):7-8.

71. Deprez P. ¿Is there a role for endosonography in acute pancreatitis? Acta Endoscópica 2003; 33 (1): 11-14.

72. Rosch T, Classen M. Endoscopic ultrasonography of the retroperitoneal organs. En Sivak M (ed). Gastroenterologic Endoscopy. Philadelphia: WB Saunders, 2000; 1183-97.

73. Liu CL, Lo CM, Chan JKF, Poon RTP, Fan ST. EUS for detection of occult cholelithiasis in patients with idiopathic pancreatitis. Gastrointest Endosc. 2000;51(1):28-32.

74. Gan SI1, Thompson CC, Lauwers GY, Bounds BC, Brugge WR. Ethanol lavage of pancreatic cystic lesions: initial pilot study, Gastroint Endoscop. 2005,61(6):746-52. Doi: http://doi.org/cjkt5j.

75. Roseau G. Gallblader wall anomalies: should they be recognized? What place for endoscopic ultrasonography in their staging? Acta Endoscopica. 2004;34(1):87-92.

76. Palazzo L, O'Toole D. Biliary stones: including acute biliary pancreatitis. Gastrointest Endoscopy Clin N Am. 2005;15(1):63-82.

77. Jemal A, Thomas A, Murray T, Thun M. Cancer statistics, 2002. CA Cancer J Clin 2002;52(1):23-47.

78. American Joint Committee on Cancer. Colon and rectum. In: Fleming ID, et al, editors. AJCC cancer staging manual. Philadelphia: Lippincott-Raven; 1997. p. 83-90.

79. García-Aguilar J, Pollack J, Lee SH, Hernández DA, Mellgren A, Wong WD, et al. Accuracy of endorectal ultrasonography in preoperative staging of rectal tumors. Dis Colon Rectum. 2002;45(1):10-5. Doi: http://doi.org/dwz9x3.

Ultrasonido endoscópico terapéutico

Germán David Carvajal Patiño
Luis Carlos Sabbagh Sanvicente

Introducción

El ultrasonido endoscópico (USE) nace en 1980 **(1)**, y en la década de los 90 empieza su utilidad terapéutica, con la aparición de las agujas con punción. La rápida evolución de los equipos y habilidades de los expertos han llevado a esta técnica a mejorar tanto en los diseños de los equipos como en la calidad de imagen. La posibilidad del Doppler cambió y mejoró la sensibilidad del estudio en pocos años, al punto que no sólo se logró ver la imagen, saber si hay infiltración vascular por tumor de los vasos vecinos, comprobar la presencia de ganglios, observar lesiones quísticas del páncreas y abscesos intraabdominales, sino que también permitió la toma de muestras, drenaje de colecciones y colocación de prótesis. En este capítulo se realiza una revisión de los procedimientos terapéuticos que hasta hoy en día se han logrado realizar por medio de esta técnica.

El USE terapéutico es la utilización del USE para realizar procedimientos que permiten realizar diagnóstico y resolución de situaciones clínicas, como por ejemplo la punción de una cavidad quística para obtener líquido para el estudio citopatológico y bacteriológico, la toma de biopsias de diversas lesiones, el drenaje de un pseudoquiste de páncreas, la anastomosis entéricas y el manejo del trauma de páncreas, entre otras.

Instrumentos

Para la realización terapéutica en USE es necesario contar con los siguientes instrumentos, con el fin de llevar a cabo con seguridad los procedimientos y, así, garantizar el bienestar del paciente y el éxito del procedimiento:

- Ecoendoscopio lineal: permite la realización de procedimiento terapéuticos, con visión ultrasónica que va desde los 150º a 180º y un canal que varía entre 2,2 y 3,8 mm, que permite la introducción de agujas y stents; además, poseen un elevador de agujas (uña) para facilitar la realización de intervencionismo (Figura 1) **(2)**.



Figura 1. Ecoendoscopio líneal. Con el círculo rojo se marca la uña.
Fuente: archivo fotográfico de la Clínica Reina Sofía.

- Agujas: permiten la realización de punciones en cavidades y obtención de líquidos, o tejidos para estudio, así como la inyección de sustancias en lesiones vasculares, neoplásicas o en terapia de manejo del dolor; también permiten el avance de guías hidrofílicas, que es la base para la realización de otros procedimientos (Figura 2).

- Agujas finas (25 G, 22 G, 19 G): entre las diferentes marcas en el mercado, se encuentran las de Boston Scientific, Mediglobe, Cook Medical, Olympus, etc. **(3).**

- Aguja trucut: permite la obtención de tejido hasta de 18 mm, suficiente para examen histológico **(3).**

- Aguja procore (25 G, 22 G,19 G): presenta un orificio lateral con un bisel retraible que permite la obtención de una muestra de tejido apta para estudio histológico **(3).**

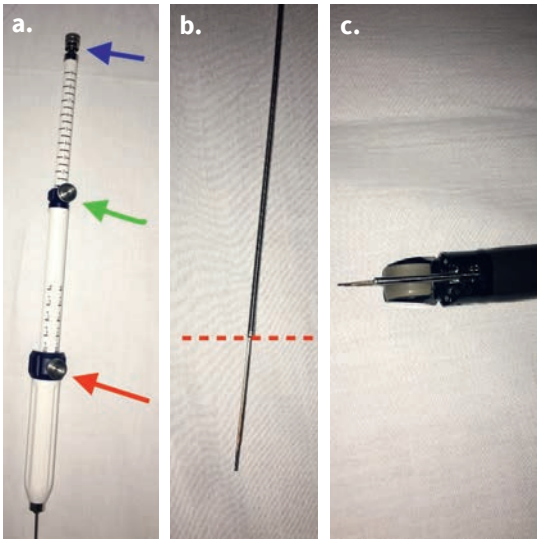

Figura 2. a. Aguja: la flecha azul señala el estilete (guía), la verde señala el mando para mover la aguja y la roja señala el mando para mover la camisa; b. La línea punteada marca el límite entre la camisa y la aguja; c. Camisa y aguja pasando a través del canal del ecoendoscopio
Fuente: archivo fotográfico de la Clínica Reina Sofía.

- Guías hidrofílicas: permiten el paso de stent entre dos cavidades.

- Stents: permiten el drenaje de colecciones, órganos o cavidades, y la aposición de tejidos para realizar diversos tipos de anastomosis.
  - Plásticos: con o sin pig tail **(4).**
  - Metálicos: cubiertos, descubiertos y parcialmente cubiertos **(5).**
  - Stent axios: con sistema de electrocauterio en la punta. Permite la aposición segura entre dos cavidades (por ejemplo, pseudoquiste de páncreas y estómago, estómago y yeyuno, formándose así diversas anastomosis) **(4).**

- Balón dilatador: permite dilatar estenosis o trayectos anastomóticos para ampliación del orificio.

- Dilatador de Soehendra: permite dilatar trayectos o estenosis por donde se avanzará un stent.

Procedimientos realizados en USE terapéutico

A continuación, se presenta la lista de las diversas técnicas de ultrasonido terapéutico.

- Drenaje
  - Pseudoquiste
  - Drenaje de necrosis pancreática (explicado en otro capitulo)
  - Abscesos: pélvico, subfrénico, hepático, biliomas
  - Colecistitis
  - Quistes de Páncreas
- Biopsias
  - Lesiones subepiteliales
  - Tumores Bilio-pancreáticos
  - Adenopatias
- Inyección con aguja fina
  - Insulinoma
  - Tumor estromal gastrointestinal (GIST)
  - Neoplasias pancreáticas
  - Metástasis hepáticas
- Sangrado digestivo
  - Lesiones con sangrado refractario

  - Várices esofágicas
  - Várices Gástricas
- Bloqueo y neurolisis de plexo celiaco
- Colangiopancreatografía retrograda guiada por ultrasonido
  - Colédocoduodenostomia
  - Hepaticogastrostomia
  - Rendezvous
- Anastomosis
  - Gastroyeyunostomia
  - Pancreatoyeyunostomia

Drenaje de pseudoquiste pancreático

Técnica endoscópica

Existen cuatro formas para drenar un pseudoquiste **(2)**:

1. Drenaje percutáneo guiado por ecografía o TAC.
2. Drenaje quirúrgico.
3. Drenaje endoscópico no guiado por USE.
4. Drenaje endoscópico guiado por USE.

Drenaje de pseudoquiste guiado por USE (ecoendoscopio lineal terapéutico con un canal de 3,7-3,8 mm)

Por medio de esta técnica, se permite el drenaje de un pseudoquiste hacia el estómago con un éxito mayor al 90 % y una tasa de complicaciones menor al 5 % **(2).** Para ello, se llevan a cabo los siguientes pasos:

1. Se localiza el quiste y una zona de contacto entre este y la pared gástrica o duodenal.
2. Se evalúa con Doppler si hay interposición de vasos en el trayecto de punción.
3. Una vez ubicado el quiste, se punciona con aguja 19 G, que permite el paso de una guía hidrofílica de 0,035 Fr, ya que las otras agujas no lo permiten. Se toma una muestra del líquido y se envía a patología o a laboratorio para estudio de ACE y Amilasa. Después, se avanza la guía hidrofílica.
4. Se realiza inyección del medio de contraste dentro de la cavidad quística, para evaluar las características y límites del speudoquiste.
5. Se utiliza un cistótomo (dilatación con electrocauterio) o un dilatador biliar (4,5 o 5 Fr); también se puede utilizar el catéter de dilatación para ampliar el trayecto entre el quiste y la pared gástrica o duodenal.
6. Posteriormente, el trayecto es dilatado utilizando un balón dilatador de 6 a 8 mm o de 8-10 Fr, si se utiliza un cistótomo.
7. Finalmente, se libera un stent (plástico o metálico) sobre la guía hidrofílica, y la comunicación entre el pseudoquiste y el estómago o duodeno estará hecha **(2,6).**

Escaneando el siguiente código Qr (Video 1), encontrará un drenaje de pseudoquiste realizado en el *XX curso de Gastroenterología y endoscopia avanzada colsanitas* (2016):

Codigo QR 1. Drenaje de pseudoquiste (https://youtu.be/J8Y9g2YQTR8).

De una forma similar a la descrita, se puede realizar el drenaje de colecciones en diferentes partes del abdomen, como el absceso pélvico, perirrectal o hepático. Para cada una de estas técnicas, existe amplia literatura específica, que se sugiere consultar cuando necesite una guía para practicar el procedimiento

Stent metálico vs. plástico

Una vez el fluido es drenado a la cavidad quística, esta colapsa y no se debe volver a llenar, a menos que exista un proceso inflamatorio continuo o una estenosis del conducto pancreático con o sin fuga; debe resolverse en pocas semanas posterior al tratamiento **(7)**.

En una revisión sistemática de 17 estudios y 881 pacientes, no hubo diferencias a corto ni a largo plazo entre stents plásticos y metálicos autoexpandibles completamente cubiertos. Es todavía muy temprano para descartar los stent plásticos, dado que se requiere mejor evidencia **(7)**.

Complicaciones

Para disminuir complicaciones, las paredes del pseudoquiste deben estar maduras (> 1 cm de grosor). Se debe aplicar antibiótico profiláctico para evitar infección de las colecciones estériles. Entre las complicaciones, se encuentran el sangrado (1,3 %), la perforación (0,67 %), la infección de la cavidad (2,7 %), la migración del stent (0,67 %), porcentajes dados en un estudio de 148 pacientes con seguimiento a siete años **(2).**

Punción de quiste de cuerpo de páncreas

Se punciona el quiste para obtener el líquido, que se lleva a estudio citopatológico y de laboratorio para toma de ACE y Amilasa, con el objetivo de caracterizar el tipo de quiste (seroso, mucinoso, IPMN, pseudoquiste, neoplasia sólido-papilar) y, de esta manera, tomar la conducta más apropiada **(8).** Debe recordarse aplicar antibiótico profiláctico endovenoso **(6)**.

Técnica para punción con aguja fina (FNA)

Para realizar adecuadamente la punción con aguja fina, se deben tener en cuenta los pasos que se relacionan a continuación (Figura 3 y Video 2):

1. Se debe verificar la indicación.
2. Se localiza la lesión y la posición del ecoendoscopio.
3. Se selecciona la aguja correcta (idealmente 25 G para FNA).
4. Se inserta la aguja dentro del ecoendocopio.
5. Se posiciona la lesión en el camino de la aguja, verificando que no haya interposición vascular (con la función Doppler color).
6. Se punciona la lesión y se mueve la aguja dentro de la lesión.
7. Se retira la aguja y se procede a aspirar (hay otras tendencias, como el uso de estilete y el uso de succión) **(2,9).**

Codigo QR 2. Punción de quiste de páncreas (https://youtu.be/hTBbfhDvrx8).

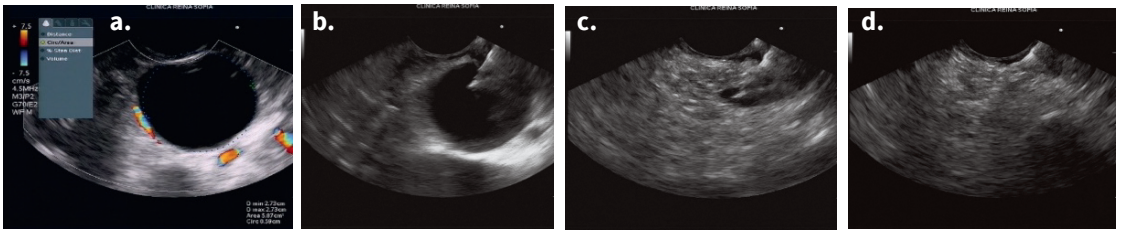

Figura 3. a. Quiste; b. Punción; c. Evacuación; d. Colapso completo.
Fuente: archivo fotográfico de la Clínica Reina Sofía.

Con esta misma técnica, es posible la toma de biopsias en lesiones subepiteliales, ganglios y lesiones sólidas abdominales, así como inyectar sustancias para tratar patologías como tumores neuroendocrinos (el insulinoma, por ejemplo) con inyección de alcohol al 95 % cuando no es posible, por alguna razón, realizar la cirugía **(10)**. A continuación, se muestran las imágenes de un tumor estromal gastrointestinal (GIST) al que se le realizó punción (Figura 4).

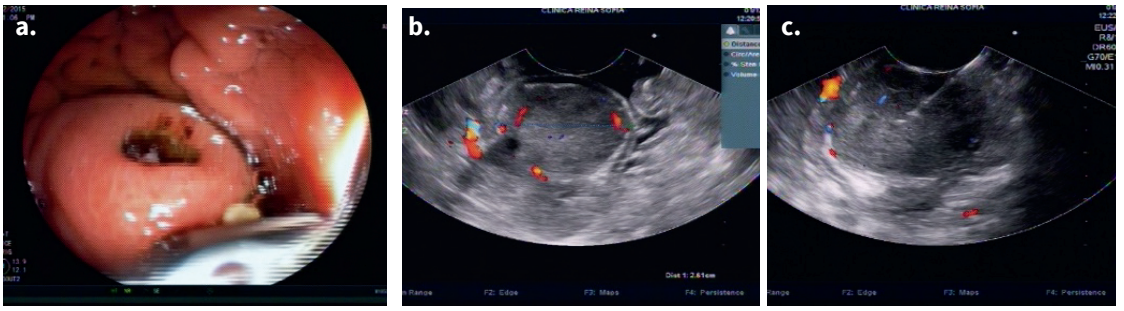

Figura 4. Punción guiada por ultrasonido endoscópico de tumor del estroma gastrointestinal (GIST): a. GIST Gástrico; b. Caracterización; c. Punción.
Fuente: archivo fotográfico de la Clínica Reina Sofía.

Neurólisis y bloqueo del plexo y ganglio celíaco guiado por USE

Una de las opciones para manejo de dolor severo de difícil tratamiento (mala respuesta a los opioides o efectos adversos de los mismos), en cáncer de páncreas y en pancreatitis crónica, es la intervención en el plexo y en los ganglios celíacos, que se puede realizar percutánea, quirúrgica o guiada por USE **(11,12).**

Las intervenciones para manejo del dolor en cáncer de páncreas o en pancreatitis crónica son la neurólisis y el bloqueo del plexo celíaco.

En la Tabla 1, se resumen los porcentajes de respuesta para cada una de las patologías descritas.

Tabla 1. Porcentajes de respuesta según patología.

Patología	Neurolisis y bloqueo del plexo celíaco	Neurolisis y bloqueo del ganglio celíaco	Uso de opioides después de la terapia celíaca
Cáncer de Páncreas (Alcohol 98 % + Bupivacaína)	Buena respuesta (73 %-85 %) (13,14)	Buena respuesta (91 %) (15)	Baja
Pancreatitis crónica (corticoides)	Aceptable respuesta (51 %-59 %) (13,14)	80 % con alcohol 38 % con corticoides (15)	Puede requerirse opioides, dado que hay cortos períodos de alivio y se requiere de varias sesiones

Fuente: elaboración propia con base en (13-15).

Consideraciones anatómicas

Los nervios esplácnicos se localizan encima y posterior al diafragma y anterior, más a menudo en la T 12 (décimosegunda vertebra). El plexo celíaco, conformado por una densa red de ganglios y fibras nerviosas, se localiza por debajo y anterior al diafragma, y rodea el origen del tronco celíaco. Los ganglios celiacos (2 a 5) típicamente se localizan entre T 12 y L2 **(16).** Por su parte, el plexo celíaco transmite la sensación de dolor del páncreas; luego, los estímulos alcanzan el tálamo y la corteza cerebral para percibir el dolor **(16).**

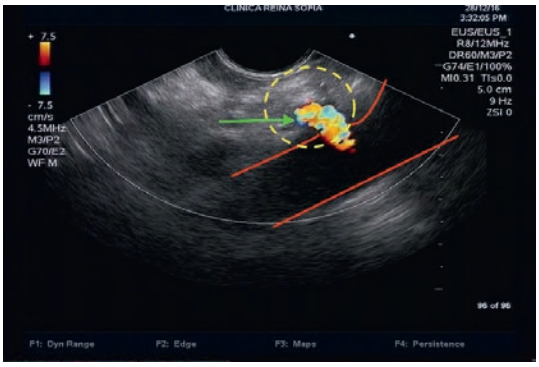

Figura 5. Reparos anatómicos para intervención endoscópica en plexo o ganglio celíaco: la línea roja demarca la arteria aorta; la flecha verde indica el tronco celíaco, y el círculo amarillo marca el área de la punción para la intervención del plexo o ganglios celíacos.
Fuente: archivo fotográfico de la Clínica Reina Sofía.

Técnica endoscópica

La técnica es idéntica para neurólisis y para bloqueo; la única diferencia son las sustancias inyectadas. Inicialmente, se debe hidratar al paciente con 500 a 1.000 mL de solución salina normal (0,9 %), para disminuir el riesgo de hipotensión. Durante el procedimiento, se debe monitorizar presión arterial y pulsoximetría. Se deberán seguir los siguientes pasos:

1. Se verifica la indicación.
2. Se localiza la aorta y su primera bifurcación abdominal (el plexo celíaco), utilizando la función Doppler para verificar la presencia vascular.
3. Se selecciona la aguja correcta (idealmente 22 G o 19 G).
4. Se inserta la aguja dentro del ecoendoscopio y se posiciona anterior y lateral a la aorta.
5. Se ubica el ganglio o plexo celíaco.
6. Se saca la aguja en el área establecida y se realiza aspiración para verificar que no está dentro de un vaso sanguíneo. Posteriormente, se inyecat según el procedimiento así:

- Neurólisis: 10 mL de bupivacaína al 0,25 % y, luego, 10 mL de alcohol al 98 %. Se inyecta en el lado derecho e izquierdo de la aorta.
- Posteriormente, se lava la aguja con 3 mL de solución salina normal (0,9 %).
- Bloqueo: 40 mg de triamcinolona en cada lado de la aorta (en total 80 mg).

7. Se retira la aguja.
8. Posterior al procedimiento, se debe monitorizar el paciente por 2 horas **(2,17).**

En la Tabla 2 se resumen las principales complicaciones de este procedimiento.

Tabla 2. Complicaciones de neurólisis y bloqueo del plexo y ganglio celíaco .

Evento	Porcentaje
Diarrea	10 %
Hipotensión	5 %
Exacerbación del dolor	4 %
Sangrado retroperitoneal	0,2 %
Isquemia visceral	0,2 %
Perforación gástrica	0,2 %
Trombosis del tronco celíaco	0,2 %
Infarto de la arteria de Adamkiewicz, que produce paraplejia	0,2 %
Abscesos: retroperitoneal y empiema	0,2 %
Muerte	0,2 %

Fuente: elaborado con base en (17).

Derivación biliodigestiva guiada por USE

Derivación bilioentérica en obstrucción biliar

Este procedimiento se utiliza como alternativa a la colangiopancreatografía retrógrada endoscópica (CPRE), y está indicado en los siguientes escenarios:

1. Malignidad intraluminal
2. Alteración quirúrgica
3. Divertículo periampular, y
4. Variante anatómica

Técnicas

Para realizar adecuadamente la derivación bilioentérica en obstrucción biliar, se deben tener en cuenta los pasos que se relacionan a continuación:

1. Drenaje biliar intrahepático: se puede realizar un abordaje transesofágico, transgástrico, transpapilar o transmural.
2. Drenaje biliar extrahepático: el ducto biliar es puncionado desde un abordaje transgástrico o transduodenal **(18).**

Técnica endoscópica

Para realizar adecuadamente la derivación bilioentérica extrahepática, se deben tener en cuenta los pasos que se relacionan a continuación:

1. Localización de la vía biliar (por lo general, dilatada), desde el estómago o el bulbo duodenal.
2. Evaluación con Doppler, para determinar si hay interposición de vasos en el trayecto de punción.
3. Una vez ubicada la vía biliar, se punciona con aguja 19 G, que permite el paso de una guía hidrofílica de 0,035 Fr, ya que las otras agujas no lo permiten. Se puede realizar aspiración (obteniendo bilis) para asegurarse que se encuentra dentro de la vía biliar. Se realiza inyección del medio de contraste dentro de la cavidad para evaluar las características y los límites de la vía biliar.
4. Se avanza la guía hidrofílica.
5. Se efectúa dilatación del trayecto con electrocauterio o con un dilatador biliar (4,5 o 5 Fr); también se puede utilizar un dilatador de Soehendra para ampliar el trayecto entre la vía biliar y la pared gástrica o duodenal.
6. Posteriormente, el trayecto puede ser dilatado, utilizando un balón dilatador de 6 a 8 mm o de 8-10 Fr, si se utiliza un electrocauterio con dilatador.
7. Se libera un stent (plástico o metálico) sobre la guía hidrofílica, y la comunicación entre la vía biliar y el estómago o duodeno estará hecha.
8. Se debe observar salida de bilis **(2).**

El Video 3 muestra un ejemplo de este procedimiento (coledocoduodenostomia realizada en la clínica Reina Sofía).

Una técnica similar se puede utilizar para drenaje de colecistitis, cuando por alguna razón el paciente no puede ser llevado a cirugía **(2)**. Los resultados son de 94 % en éxito técnico y 90 % en éxito de tratamiento.

A continuación, se presentan las principales complicaciones de este procedimiento **(18,19)**:

- Peritonitis biliar
- Neumoperitoneo
- Dolor abdominal
- Colecistitis aguda
- Sangrado
- Colangitis aguda
- Pancreatitis
- Falla respiratoria
- Hemobilia
- Bilioma
- Fuga biliar
- Perforación duodenal
- Muerte

Codigo QR 3. Coledocoduodenostomía guiada por USE. Fuente: Dr. Sabbagh. Clínica Reina Sofía. (https://youtu.be/CkRmJl3wTLA).

Manejo de várices esofagogástricas

La terapia endoscópica convencional para el tratamiento de las várices gástricas fúndicas (GFV, por sus siglas en inglés) con cianoacrilato puede ser complicada por el riesgo de embolización y resangrado. Es posible combinar la terapia de cianoacrilato e inyección intravariceal de coils para embolización con buenos resultados **(20).** La Figura 6 brinda un ejemplo de visualización endoscópica y ecoendoscópica de várices esofagogastricas (esofágo distal y fundus gástrico).

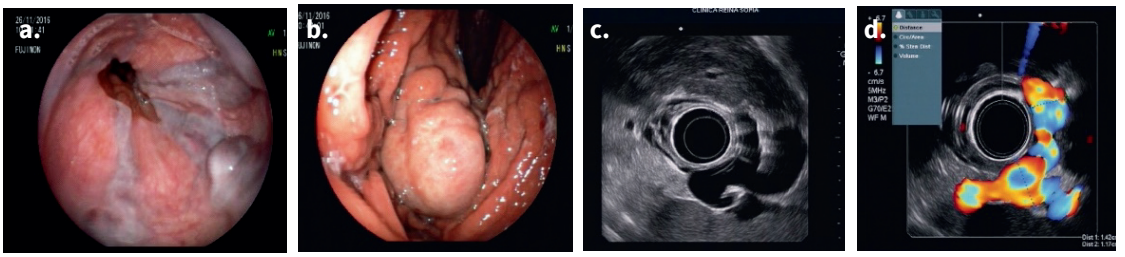

Figura 6. Visualización endoscópica y ecoendoscópica de várices esofagogastricas: a. Várices esofágicas; b. Várices fúndicas; c. Análisis endosonográfico de lesiones anecoicas, que en la visualización con Doppler color; d. Muestra de importante flujo.
Fuente: archivo fotográfico de la Clínica Reina Sofía.

Técnica endoscópica

Se deben seguir los siguientes pasos:

1. Posicionar el ecoendoscopio en el esófago distal o en el fondo gástrico.
2. Realizar identificación de las várices por medio de la función Doppler.
3. Puncionar la várice con aguja 19 G o 22 G.
4. Liberar los coils (de 10 o 20 mm x 7 cm), empujándolos con el estilete.
5. Posteriormente, inyectar 1 mL de 2-Octyl-Cianoacrilato.
6. Lavar la aguja con solución salina.
7. Confirmar la ausencia de flujo mediante Doppler color.
8. Evitar cualquier contacto del ecoendoscopio con el cianoacrilato **(20).**

Las principales complicaciones del procedimiento se exponen a continuación **(20)**:

- Sangrado
- Dolor abdominal
- Embolismo pulmonar
- Falla ventilatoria
- Muerte

Anastomosis

Quirúrgicamente, las anastomosis se pueden realizar bajo visión directa, y tienen una buena tasa de éxito. Endoscópicamente, las anastomosis (gastroyeyunostomía, coledocoduodenostomía, etc.) requieren múltiples modalidades imagenológicas, como la endoscopia, fluoroscopia y la ultrasonografía.

La técnica es similar a la ya explicada en la derivación bilioentérica, prefiriendo los stents de posicionamiento endoluminal (Hot axios) y su descripción detallada va más allá de los objetivos de este capítulo. Otras técnicas descritas son la anastomosis por medio de imanes y coils de compresión. Las complicaciones son similares a las ya descritas en coledocoduodenostomía **(21)**.

Referencias

1. Membrillo A. Ultrasonido Endoscópico. Primera Ed. Mexico: Editorial Alfil. 2013. p. XXXII.

2. Hawes R, Fockens P, Varadarajulu S. Endosonography. 3rd Ed. Philadelphia: ELSEVIER Saunders; 2015:16-34.

3. Fuccio L, Larghi A. Endoscopic ultrasound-guided fine needle aspiration: How to obtain a core biopsy? Endosc ultrasound. 2014;3(2):71-81. Doi: http://doi.org/cdh3.

4. Boston Scientific. Endoscopic ultrasound aspiration Needles [Internet]. Disponible en: https://goo.gl/G3aztC.

5. Castaño R, Álvarez Ó, García A, Quintero V, Sanín E, Erebrie F, et al. Stent metálico versus

plástico en la obstrucción biliar maligna distal Metal stent versus plastic stent for malignant distal biliary stricture. Rev Col Gastroenterol. 2009;24(3):245-52. Disponible en: https://goo.gl/L3ZtJo.

6. Giovannini M. EUS-Guided Pancreatic Pseudocyst Drainage. Tech Gastrointest Endosc. 2007;9(1):32-8. Doi: http://doi.org/dnt458.

7. Dhir V, Maydeo A. EUS-guided pseudocyst drainage: Has the metal proved its mettle? Gastrointest Endosc [Internet]. 2015;82(5):828-30. Doi: http://doi.org/cdh4.

8. Stark A, Donahue TR, Reber HA, Hines OJ. Pancreatic Cyst Disease: A Review. Jama. 2016;315(17):1882-93. Doi: http://doi.org/cdh5.

9. Esteves Sebastian SLC. Tratado de Pancreatología. Primera. Aponte D, editor. Bogotá, Colombia: Panamericana Formas e impresos; 2015. 303-317. Ultrasonido endoscópico diagnóstico en Pán p.

10. Jürgensen C, Schuppan D, Neser F, Ernstberger J, Junghans U, Stölzel U. EUS-guided alcohol ablation of an insulinoma. Gastrointest Endosc. 2006;63(7):1059-62. Doi: http://doi.org/fphp8n.

11. Wang PJ, Shang MY, Qian Z, Shao CW, Wang JH, Zhao XH. CT-guided percutaneous neurolytic celiac plexus block technique. Abdom Imaging. 2006;31(6):710-8. Doi: http://doi.org/c2597t.

12. Carroll I. Celiac plexus block for visceral pain. Curr Pain Headache Rep. 2006;10(1):20-5. Doi: http://doi.org/bxp599.

13. Puli SR, Reddy JB, Bechtold ML, Antillon MR, Brugge WR. EUS-guided celiac plexus neurolysis for pain due to chronic pancreatitis or pancreatic cancer pain: a meta-analysis and systematic review. Dig Dis Sci. 2009;54(11):2330-7. Doi: http://doi.org/bwhs4j.

14. Kaufman M, Singh G, Das S, Concha-Parra R, Erber J, Micames C, et al. Efficacy of endoscopic ultrasound-guided celiac plexus block and celiac plexus neurolysis for managing abdominal pain associated with chronic pancreatitis and pancreatic cancer. J Clin Gastroenterol. 2010;44(2):127-34. Doi: http://doi.org/bgrvh6.

15. Levy MJ, Topazian MD, Wiersema MJ, Clain JE, Rajan E, Wang KK, et al. Initial evaluation of the efficacy and safety of endoscopic ultrasound-guided direct ganglia neurolysis and block. Am J Gastroenterol. 2008;103(1):98-103. Doi: http://doi.org/bvjz5k.

16. Ward EM, Rorie DK, Nauss LA, Bahn RC. The celiac ganglia in man: normal anatomic variations. Anesth Analg [Internet]. 1979;58(6):461-5. Disponible en: https://goo.gl/GvijFd.

17. Luz LP, Al-Haddad MA, De Witt JA. Eus-guided celiac plexus interventions in pancreatic cancer pain: An update and controversies for the endosonographer. Endoscopic Ultrasound. 2014;3(4):213-20. Doi: http://doi.org/cdh6.

18. Kahaleh M, la Artifon E, Perez-Miranda M, Gupta K, Itoi T, Binmoeller KF, et al. Endoscopic ultrasonography guided biliary drainage: Summary of consortium meeting, may 7th, 2011, Chicago. World J Gastroenterol. 2013;19(9):1372-9. Doi: http://doi.org/f4rtfp.

19. Iwashita T, Doi S, Yasuda I. Endoscopic ultrasound-guided biliary drainage: A review. Clinical Journal of Gastroenterology. 2014;7(2):94-102. Doi: http://doi.org/cdh7.

20. Bhat YM, Weilert F, Fredrick RT, Kane SD, Shah JN, Hamerski CM, et al. EUS-guided treatment of gastric fundal varices with combined injection of coils and cyanoacrylate glue: A large U.S. experience over 6 years (with video). Gastrointest Endosc [Internet]. 2016;83(6):1164-72. Doi: http://doi.org/f8mvwf.

21. Itoi T, Binmoeller KF. EUS-Guided Anastomosis. Gastrointest Endosc Clin N Am [Internet]. 2012;22(2):371-7. Doi: http://doi.org/cdh8.

Utilidad de la ecoendoscopia con elastografía en gastroenterología

Martín Gómez

Introducción

La ecoendoscopia o ultrasonido endoscópico (USE) ha revolucionado la gastroenterología, convirtiéndose en un examen indispensable en cualquier hospital de tercer nivel, ya que permite no solo la valoración de enfermedades biliopancreáticas, sino la estadificación del cáncer gastrointestinal **(1)**. Desde sus primeras descripciones hace más de 20 años, el USE ha presentado avances importantes, como la introducción de la punción con aguja fina (USE-PA), para permitir la confirmación de la lesión maligna, así como el uso de la señal Doppler, consolas electrónicas, etc. Otro avance reciente es la adaptación de métodos de imagen usados en patologías no gastrointestinales (seno o próstata) como la elastografía y el uso de contraste, entre otros.

Por su parte, la elastografía es un método que determina la rigidez de los tejidos. Este procedimiento busca mostrar al operador una escala de colores que le permiten saber si la lesión que está evaluando es sospechosa o no de malignidad. Además, se basa en el principio de que las lesiones malignas son más rígidas y se representan con un color azul en la imagen, mientras que las lesiones benignas son más suaves y se representan de color verde o rojo **(2).**

¿Cómo se realiza la elastografía?

Bajo sedación, se introduce el ecoendoscopio radial o lineal dentro del paciente y se dirige a la región que se quiere evaluar; una vez ubicada, se realiza la ecoendoscopia estándar (características, bordes, tamaño, etc.); luego, se aplica la señal Doppler al tejido para evaluar la vascularidad y, después, se oprime el botón adyacente denominado “elasto” (en los equipos Pentax), que muestra una imagen con diferentes colores, que van del azul al rojo. La idea es dejar esta imagen alrededor de cinco segundos y congelarla para proceder a su evaluación. Las vibraciones y compresiones se proporcionan fisiológicamente por la pulsación vascular y el movimiento respiratorio. El módulo de elastografía disponible actualmente tiene dos versiones: la cualitativa, que sólo valora los colores, y la cuantitativa, que es más objetiva y se realiza a través del strain ratio, histograma y strain histograma **(3)**.

USE-Elastografía cualitativa

La tecnología se basa en la detección de pequeñas deformaciones estructurales causadas por la compresión dentro de la imagen en modo B, de

modo que la deformación es más pequeña en el tejido duro que en el tejido blando. El grado de deformación se utiliza como indicador de la rigidez de los diferentes valores de elasticidad (en una escala de 0-255), que están marcados con diferentes colores, resultando en patrones de elasticidad del tejido y representados en color superpuesto sobre el modo B convencional. El sistema está configurado para usar un mapa de color de tonalidad (rojo-verde-azul), en donde las áreas de los tejidos duros se muestran en azul, las áreas de tejido medio en magenta, las de tejido intermedio en verde/amarillo y las de tejido blando en rojo. Durante el examen se ven las dos imágenes simultáneas: a la derecha, la imagen convencional de modo B en escala de grises y, a la izquierda, la imagen elastográfica (Figura 1).

Para realizar una evaluación elastográfica, se debe colocar el ecoendoscopio firme sobre la pared intestinal, ejerciendo la presión necesaria para obtener una imagen en modo B óptima y estable, con una frecuencia de 7,5 MHz, y por un tiempo de 5 segundos **(4)**. La región de interés (ROI) para la evaluación elastográfica se selecciona manualmente y, cuando es posible, se debe incluir toda la lesión objetivo, así como los tejidos circundantes **(5).**

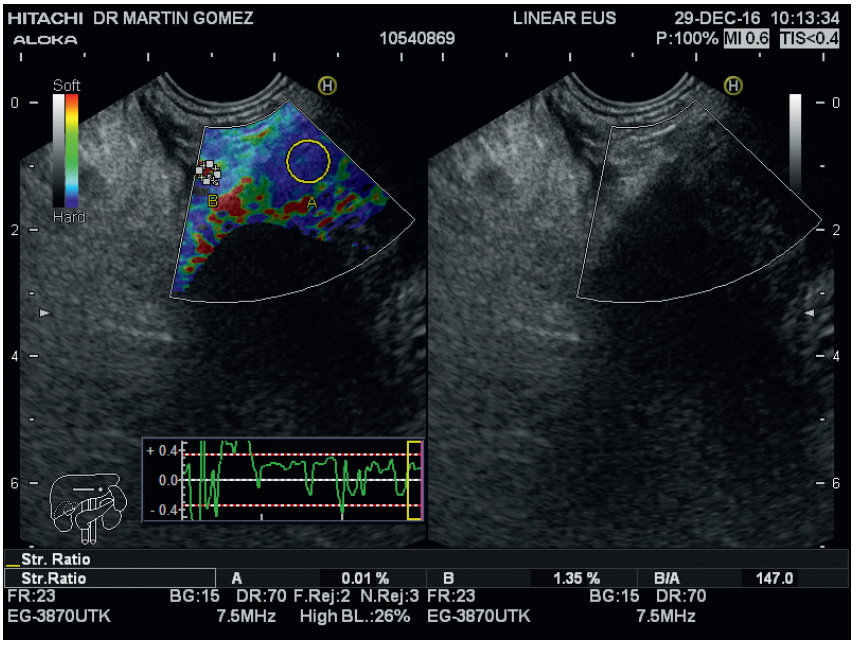

Figura 1. En el lado derecho de la pantalla, se muestra la imagen en modo B y, en el lado izquierdo, la elastografía.
Fuente: propiedad del autor.

USE-Elastografía cuantitativa

Existen dos opciones para realizar una evaluación elastográfica cuantitativa: el cálculo del histograma y el uso del nuevo módulo de elastografía, que permite el cálculo de la relación de rigidez o deformación denominado *strain ratio* (SR).

Histograma

El histograma es una representación gráfica de la distribución de colores (tonos). El cálculo de los histogramas se basa en la imagen elastográfica cualitativa obtenida durante el procedimiento estándar. Una vez seleccionada la imagen elastográfica óptima, se selecciona manualmente la lesión

a estudiar para el histograma. Para su análisis, en el eje *x* del histograma los valores numéricos de la elasticidad se muestran en una escala de 0 (más dura) a 255 (más suave). En el eje *y*, la altura de los picos mostrados indica el número de píxeles de cada nivel de elasticidad que se encuentra en el ROI. En consecuencia, el valor medio del histograma corresponde a la dureza global o elasticidad de los tumores. El análisis del histograma se realiza desde un área seleccionada en el ROI. El valor medio de esta evaluación se muestra en la parte inferior de la imagen **(6)** (Figura 2).

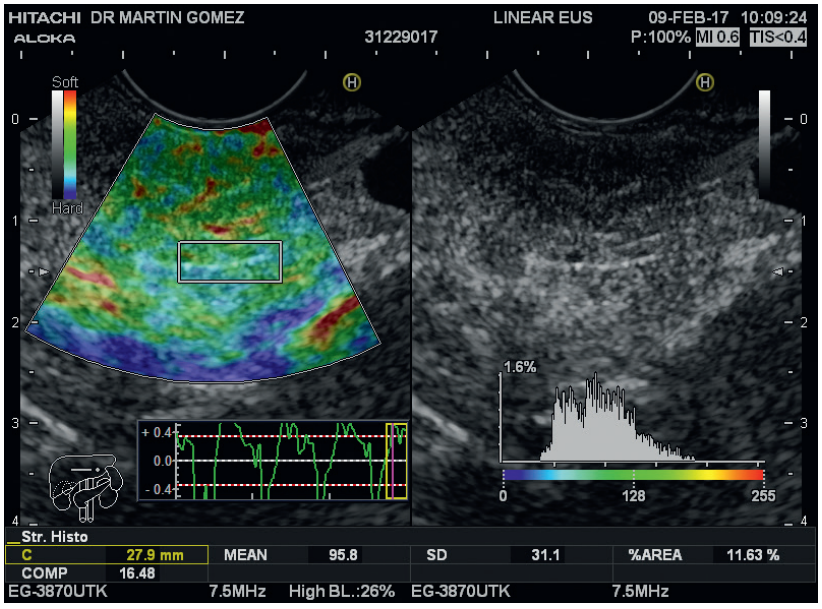

Figura 2. En la parte inferior derecha se muestra el strain histograma que señala que la lesión es heterogénea, ya que los píxeles de distribuyen más hacia el centro; si la lesión fuera dura o maligna, los píxeles se distribuirían mas hacia el azul o hacia el cero.
Fuente: propiedad del autor.

Relación de deformación o strain ratio

La relación de deformación se desarrolló para agregar información diagnóstica cuantitativa al reconocimiento de patrones, con el fin de que el método sea más objetivo. La razón de deformación se basa en el supuesto de que la dureza del tejido conectivo o graso no varía entre los individuos. Teniendo en cuenta que los colores obtenidos durante la evaluación elastográfica son relativos a cada ROI, la relación entre los patrones de color de las lesiones y el tejido circundante proporciona datos más objetivos. El *software* extrae varias características de las imágenes en tiempo real, convierte los valores de color dentro del ROI en un valor relativo de deformación y calcula otras características de la imagen elastográfica, tales como la media del valor relativo de deformación, la desviación estándar del valor relativo de deformación y la proporción de la región azul en la región analizada.

El cálculo de la relación de deformación se basa en la imagen elastográfica cualitativa obtenida durante el procedimiento estándar. Para ello, se seleccionan dos áreas (A y B) del ROI para el análisis elastográfico cuantitativo. El área A representa el área de la lesión objetivo, incluyendo la mayor área posible de la lesión, mientras que el área B se refiere a un área de referencia blanda (roja) fuera del área bajo investigación. El cociente B/A (relación de deformación) es la medida de la evaluación elastográfica cuantitativa: cuando es superior a 6, sugiere malignidad; cuando el strain histograma es superior a 175, sugiere también un tumor maligno (Figura 3) **(7)**.

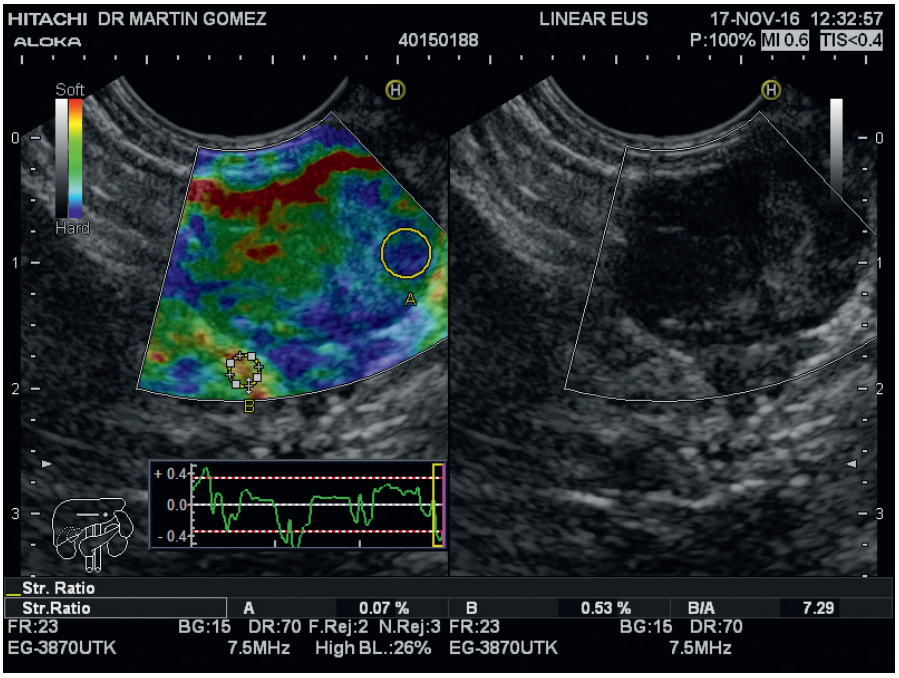

Figura 3. Representación del cálculo del strain ratio de una adenopatía.
Fuente: propiedad del autor.

Aplicaciones clínicas

La aplicación de la elastografía es amplia, pero se usa principalmente en la evaluación de las lesiones focales del páncreas y en la determinación de si un ganglio es maligno o benigno. Al sugerir que una lesión es benigna o maligna, la elastografía podría guiar para saber dónde está el tejido más duro en una lesión focal del páncreas y tomar la muestra citológica o evitar biopsias innecesarias en ganglios mediastinales que no sugieran malignidad. Si bien no se puede proponer como reemplazo de una citología, muchos autores hablan sobre la biopsia virtual.

Cuando se realiza la elastografía, es muy importante tener en cuenta que tanto el ecoendoscopio lineal como el radial se puede usar, pero es preferible el lineal, ya que si surgen dudas se puede puncionar la lesión de una vez **(8)**. La frecuencia tiene que ser en 7,5 Mhz; una vez se empiezan a ver los colores sobre la imagen, se debe manipular el botón móvil para que cubra la lesión objetivo (es importante no usarla para lesiones benignas como quistes o colecciones, porque los resultados pueden ser contradictorios).

Utilidad en las lesiones del páncreas

La precisión del USE en el diagnóstico diferencial de las lesiones pancreáticas sólidas realizadas con biopsia por aspiración con aguja fina (BAAF) es del 74-95 % **(9)**. Las lesiones pancreáticas malignas son generalmente más duras que el tejido pancreático adyacente, por lo que puede ser útil evaluarlo por elastografía cualitativa y cuantitativa. Múltiples metanálisis han demostraron que la elastografía es una técnica confiable para la diferenciación de masas pancreáticas sólidas con una sensibilidad combinada del 95-97 % y una especificidad del 67-76 %, respectivamente **(10-12)** (Tabla 1).

Tabla 1. Sensibilidad y especificidad de la ecoendoscopia con elastografía para evaluar masas del páncreas.

Autor	Número de pacientes	Sensibilidad (%)	Especificidad (%)
Giovannini (2006)	24	100	67
Hirche (2008)	70	41	53
Săftoiu (2008)	43	93,8	63,6
Giovannini (2009)	121	92,3	80,0
Iglesias-Garcia (2009)	130	100	85,5
Iglesias-Garcia (2010)	86	100	92,9
Săftoiu (2010)	54	84,8	76,2
Schrader (2011)	86	100	100
Săftoiu (2011)	258	93,4	66,0
Dawwas (2012)	111	100	16,7

Fuente: elaboración propia.

Técnicas cualitativas

En la elastografía, las lesiones malignas (adenocarcinoma ductal pancreático), por la presencia de fibrosis y desmoplasia marcada, parecen más rígidas que el parénquima pancreático normal adyacente, pero, aun así, no hay evidencia que demuestre que existe una correlación entre la rigidez del tumor y su clasificación o el contenido de colágeno **(13)**.

Los primeros en describir la utilidad de la ecoendoscopia con elastografía fueron Giovannini et al. **(14)** en el 2006, con una sensibilidad del 100 % y una especificidad del 67 % (Tabla 2), y presentaron una clasificación de cinco puntajes basada en los patrones de color de las lesiones. En este sistema de puntuación, los puntajes 3-5 se consideraron malignos, mientras que 1 y 2 se consideraron benignos. En el 2009, Giovannini et al. **(15)** publicó sus resultados basándose en un estudio multicéntrico, utilizando el mismo sistema de puntaje, siendo la precisión del 89,2 % y la sensibilidad y el valor predictivo positivo (VPP) superiores al 90 %. La clasificación diagnóstica, la especificidad y la precisión general de la elastografía para el diagnóstico de neoplasias malignas son del 100 %, 85,5 % y 94 %, respectivamente, basadas en este puntaje.

Tabla 2. Sensibilidad y especificidad de la ecoendoscopia con elastografía para evaluar adenopatías.

Autor	Número de ganglios	Sensibilidad (%)	Especificidad (%)
Giovannini (2006)	25	100	50
Săftoiu (2006)	42	91,7	94,4
Janssen (2007)	66	87,9	86,4
Săftoiu (2007)	78	85,4	91,9
Giovannini (2009)	101	91,8	82,5
Larsen (2012)	56	55	82

Fuente: elaboración propia.

USE-Elastografía cuantitativa

Como se ha descrito previamente, tanto SR como SH son métodos muy útiles para caracterizar cuantitativamente las lesiones pancreáticas. Iglesias-García et al. **(16)** publicaron un estudio prospectivo sobre la exactitud de la elastografía cuantitativa para el diagnóstico diferencial de masas pancreáticas sólidas en 86 pacientes. El trabajo mostró que la elastografía cuantitativa tiene una mayor precisión (97,7 %) y especificidad (92,9 %) en comparación con el análisis cualitativo. Una SR superior a 6,04 o una elasticidad de masa inferior al 0,05% es 100% sensible para la clasificación de los tumores como malignos. La especificidad puede ser mejorada al 100 % con un SR mayor de 15,41 o un valor de elasticidad de masa inferior al 0,03 %. Además, la USE-Elastografía podría diferenciar los cánceres pancreáticos de las masas inflamatorias (sensibilidad del 100 % y especificidad del 96 %) y los cánceres pancreáticos de los tumores neuroendocrinos (100 % de sensibilidad y 88 % de especificidad) (Figura 4).

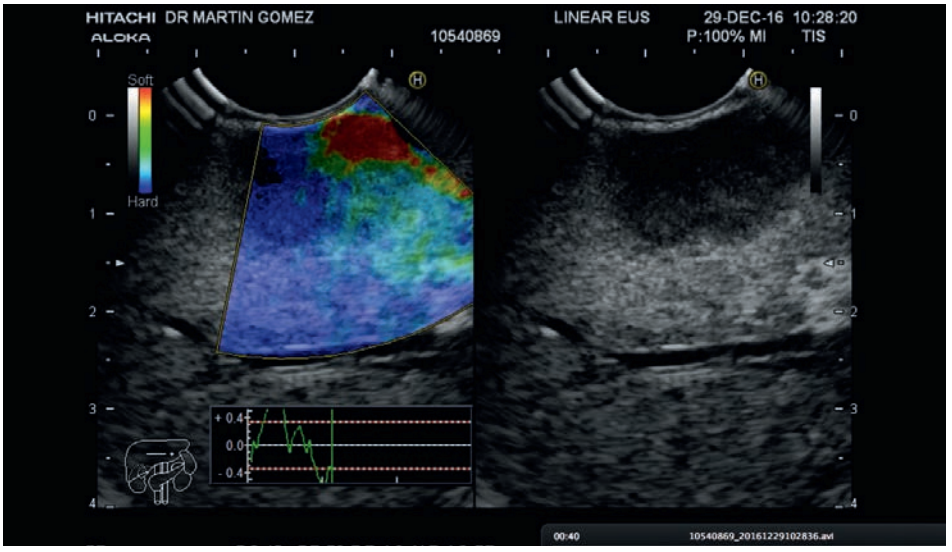

Figura 4. La elastografia muestra una metástasis hepática de un paciente con cáncer de páncreas. Obsérvese que la lesión focal es de predominio azul y el área que la rodea, no; tiene un strain ratio de 77.
Fuente: propiedad del autor.

Utilizando los mismos métodos que en el estudio anterior, otro estudio evaluó retrospectivamente 109 pacientes con masas pancreáticas **(17)**. Con la técnica cualitativa, todos los cánceres pancreáticos presentaron coloración azul intensa; sin embargo, las masas inflamatorias mostraron coloraciones mixtas (verde, amarillo y azul de baja intensidad). Con la técnica cuantitativa, la media de SR fue de 39,08 ± 20,54 para el cáncer pancreático y de 23,66 ± 12,65 para las masas inflamatorias ($P < 0,05$).

Pancreatitis crónica

La USE se ha convertido en un método importante para el diagnóstico de la pancreatitis crónica en la práctica clínica, utilizando los criterios de Rosemon. Aún así, existen muchos desafíos con estos criterios, especialmente para diagnosticar etapas no avanzadas. La elastografía puede proporcionar información relevante adicional sobre la rigidez de los tejidos y, por lo tanto, puede beneficiar el diagnóstico de pancreatitis crónica. En un estudio prospectivo publicado recientemente **(18),** se realizó una elastografía cuantitativa en 191 pacientes (de los cuales 92 fueron finalmente diagnosticados con pancreatitis crónica); se midió el SR en la cabeza, el cuerpo y la cola del páncreas. Para cada medida de SR, el área A fue la mayor área posible de parénquima pancreático, y el área B se refirió a un área de referencia blanda (roja), correspondiente a la pared intestinal normal circundante. Los resultados mostraron que existe una correlación lineal directa altamente significativa entre la SR y el número de criterios USE de pancreatitis crónica ($r = 0,813$). La precisión de la USE-Elastografía para el diagnóstico de pancreatitis crónica fue del 91,1 % (punto de corte de 2,25).

Ganglios linfáticos

La diferenciación de los ganglios linfáticos benignos de malignos es crucial para la estadificación del cáncer gastrointestinal, pulmonar y pancreático, ya que de esto va a depender si un paciente es llevado a una cirugía, requiere una neodyudancia o va a un tratamiento paliativo. Aunque ya existen algunos criterios establecidos para el diagnóstico de ganglios malignos (lesiones hipoecoicas, forma redonda, bordes bien definidos, diámetro > 10 mm), estas características se superponen a veces con ganglios benignos. Además, se debe

considerar que los ganglios malignos en las primeras etapas pueden tener menos o incluso ninguna de estas características típicas. La especificidad y precisión de estos criterios son bastante bajos **(19)**. En este contexto, la elastografía, como una modalidad de imagen mínimamente invasiva, puede ser útil para el diagnóstico diferencial de los ganglios o para seleccionar los más sospechosos a los que se les tomará una citología guiada por ecoendoscopia (Figura 5).

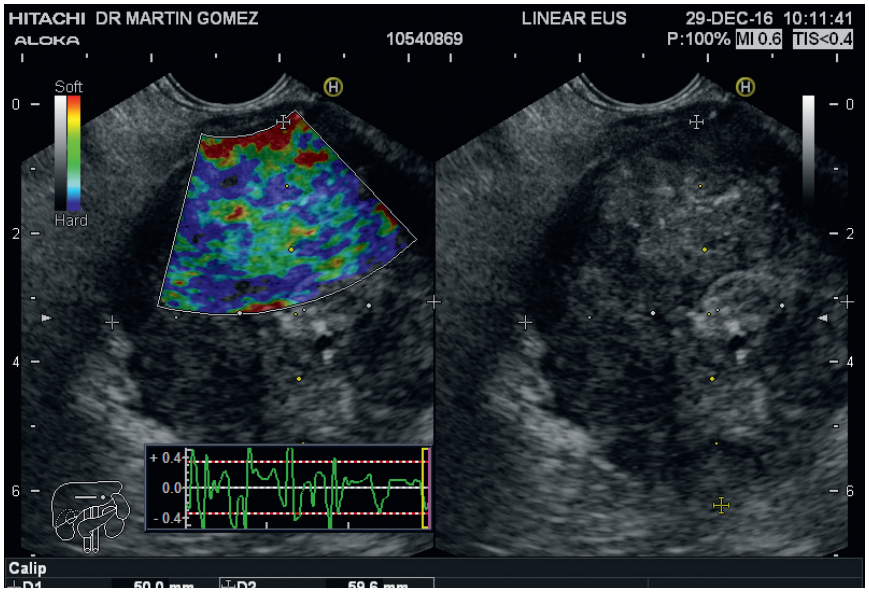

Figura 5. Paciente con pancreatitis crónica que presenta una lesión focal que es heterogénea con la elastografía cualitativa, sugiriendo que es benigna.
Fuente: propiedad del autor.

Un ejemplo claro son los pacientes con carcinoma de células escamosas esofágico (ESCC). El tratamiento de este grupo de pacientes se determina con base en su estadificación, siendo fundamental el compromiso de los ganglios linfáticos **(20)**. La presencia de cinco o más ganglios positivos en cualquier campo, o ganglios metastásicos presentes en los tres campos (cervical, medial y abdominal) se ha considerado como indicación de neoadyuvancia **(21)**, y la ausencia de ganglios comprometidos en pacientes con lesión limitada a la mucosa es indicación de resección endoscópica. Por lo tanto, el estado nodal es esencial para determinar las estrategias de tratamiento.

USE-Elastografía cualitativa

Un metanálisis que incluyó siete estudios, 368 pacientes y 431 ganglios, investigó la aplicación de la elastografía para la diferenciación entre los ganglios benignos y malignos. La sensibilidad combinada y la especificidad fueron del 88 % y 85 %, respectivamente. Los autores concluyeron que la elastografía es una técnica prometedora, no invasiva para la diferenciación de los ganglios malignos, y que puede convertirse en un valioso método complementario para la punción guiada por ultrasonido endoscópico **(22)**. Se considera que, si un ganglio tiene un color azul en más del 50 % o el color azul se distribuye en la periferia, es altamente sugestivo de malignidad (Tabla 1).

USE-Elastografía cuantitativa

El estudio anteriormente mencionado por Săftoiu et al. **(22)** también incluyó un análisis cuantitativo, es decir, un histograma. Con un nivel de corte de 0,84, la sensibilidad, especificidad y precisión

para la detección de malignidad fueron 95,8 %, 94,4 % y 95,2 %, respectivamente. Un estudio posterior, también ralizado por Săftoiu et al. **(23)** utilizó USE-Elastografía cuantitativa basada en SH para investigar ganglios cervicales, mediastínicos y abdominales. Con un valor de corte de 166, la sensibilidad, especificidad y la precisión de la elastografía en la detección de malignidad fueron 85,4 %, 91,9 % y 88,5 %, respectivamente.

Limitaciones

Las limitaciones de la USE-Elastografía son las siguientes: 1) tanto los métodos cualitativos como los cuantitativos son dependientes del observador con el sesgo del operador en la selección del ROI y las áreas de análisis, lo que podría causar variabilidad intra e interobservador; 2) es difícil controlar la compresión del tejido por el ecoendoscopio, especialmente en áreas como la segunda porción del duodeno o cuando la lesión está muy alejada de la pared gastrointestinal; (3) ya que se utiliza un transductor de alta frecuencia (7,5 MHz), la profundidad de penetración es limitada, por lo que sólo se puede visualizar el órgano o parte del órgano cerca del tracto gastrointestinal; 4) hay presencia de artefactos por el movimiento; 5) el valor de la deformación puede ser afectado por los vasos, quistes y huesos en el ROI seleccionado; 6) el valor de deformación también puede verse afectado si no hay suficiente "tejido normal" circundante como referencia en el ROI **(24).**

Conclusión

En conclusión, la evidencia publicada muestra que la elastografía asociada a los estudios de ecoendoscopia puede ser una herramienta útil en la evaluación de las masas pancreáticas y los ganglios, al sugerir en algunos casos (con oprimir sólo un botón) si la lesión evaluada es maligna o benigna, lo que resulta muy útil para determinar la conducta a seguir con estos pacientes y se convierte en un valor agregado de la ecoendoscopia estándar; sin embargo, como todo método diagnóstico, debe evaluarse en el contexto del paciente.

Referencias

1. Dye CE, Waxman I. Endoscopic ultrasound. Gastroenterol Clin North Am. 2002;31(3):863-79.

2. Tamerisa R, Irisawa A, Bhutani MS. Endoscopic ultrasound in the diagnosis, staging, and management of gastrointestinal and adjacent malignancies. Med Clin North Am. 2005;89:139-58. Doi: http://doi.org/c85qmb.

3. Byrne MF, Jowell PS. Gastrointestinal imaging: endoscopic ultrasound. Gastroen- terology. 2002;122(6):1631-48. Doi: http://doi.org/c24kfw.

4. Iglesias-García J, Lariño Noia J, Domínguez Muñoz JE. Endoscopic ultrasound in the diagnosis and staging of pancreatic cancer. Rev Esp Enferm Dig. 2009;101(9):631-8.

5. Giovannini M. The place of endoscopic ultrasound in bilio-pancreatic pathology. Gastroenterol Clin Biol. 2010;34(8-9):436-45. Doi: http://doi.org/dc66hp.

6. Gill KR, Wallace MB. Endoscopic ultrasound and staging of non-small cell lung cancer. Minerva Med. 2007;98(4):323-30.

7. De Luca L, Di Bella S, D'Amore E. Mediastinal and gastric EUS: indications and technique examination. Minerva Med. 2007;98(4):423-9.

8. Erickson RA. EUS-guided FNA. Gastrointest Endosc. 2004;60(2):267-79. Doi: http://doi.org/d7j885.

9. Dumonceau JM, Polkowski M, Larghi A, Vilmann P, Giovannini M, Frossard JL, et al. Indications, results, and clinical impact of endoscopic ultrasound (EUS)-guided sampling in gastroenterology: European Society of Gastrointestinal Endoscopy (ESGE) Clinical Guideline. Endoscopy. 2011;43(10):897-912. Doi: http://doi.org/dmr7j4.

10. Hu DM, Gong TT, Zhu Q. Endoscopic ultrasound elastography for differential diagnosis

of pancreatic masses: a meta-analysis. Dig Dis Sci 2013;58(4):1125-31. Doi: http://doi.org/f4vhsq.

11. Mei M, Ni J, Liu D, Jin P, Sun L. EUS elastography for diagnosis of 62 solid pancreatic masses: a meta-analysis. Gastrointest Endosc. 2013;77(4):578-89. Doi: http://doi.org/f2hm29.

12. Li X, Xu W, Shi J, Lin Y, Zeng X. Endoscopic ultrasound elastography for differentiating between pancreatic adenocarcinoma and inflammatory masses: a meta-analysis. World J Gastroenterol. 2013;19(37):6284-91. Doi: http://doi.org/f5bp4n.

13. Turner BG, Cizinger S, Agarwal D, Yang J, Pitman MB, Brugge WR. Diagnosis of pancreatic neoplasia with EUS and FNA: a report of accuracy. Gastrointest Endosc. 2010;71(1):91-8.

14. Giovannini M, Hookey LC, Bories E, Pesenti C, Monges G, Delpero JR. Endoscopic ultrasound elastography: the first step towards virtual biopsy? Preliminary results in 49 patients. Endoscopy. 2006;38(4):344-8. Doi: http://doi.org/cfnpj3.

15. Giovannini M, Thomas B, Erwan B, Christian P, Fabrice C, Benjamin E, et al. Endoscopic ultrasound elastography for evaluation of lymph nodes and pancreatic masses: a multicenter study. World J Gastroenterol. 2009;15(13):1587-93. Doi: http://doi.org/fc7mmk.

16. Iglesias-García J, Dominguez-Muñoz JE, Lozano-León A, Abdulkader I, Larino-Noia J, Antunez J, et al. Impact of endoscopic-ultrasound fine needle biopsy for diagnosis of pancreatic masses. World J Gastroenterol. 2007;13(2):289-93. Doi: http://doi.org/cdrb.

17. Chang KJ, Nguyen P, Erickson RA, Durbin TE, Katz KD. The clinical utility of endoscopic ultrasound-guided fine-needle aspiration in the diagnosis and staging of pancreatic carcinoma. Gastrointest Endosc. 1997;45(5):387-93. Doi: http://doi.org/fnqhth.

18. Iglesias-Garcia J, Domínguez-Muñoz JE, Castiñeira-Alvariño M, Luaces-Regueira M, Lariño-Noia J. Quantitative elastography associated with endoscopic ultrasound for the diagnosis of chronic pancreatitis. Endoscopy. 2013;45(10):781-8. Doi: http://doi.org/f5b63n.

19. Janssen J. [(E)US elastography: current status and perspectives]. Z Gastroenterol. 2008;46(6):572-9. Doi: http://doi.org/bhsns3.

20. Fockens P, Kisman K, Merkus MP, van Lanschot JJ, Obertop H, Tytgat GN. The prognosis of esophageal carcinoma staged irresectable (T4) by endosonography. J Am Coll Surg. 1998;186(1):17-23. Doi: http://doi.org/bk55vb.

21. Vazquez-Sequeiros E, Wiersema MJ, Clain JE, Norton ID, Levy MJ, Romero Y, et al. Impact of lymph node staging on therapy of esophageal carcinoma. Gastroenterology. 2003;125(6):1626-35. Doi: http://doi.org/ffpx5m.

22. Săftoiu A, Vilmann P, Gorunescu F, Janssen J, Hocke M, Larsen M, et al. Accuracy of endoscopic ultrasound elastography used for differential diagnosis of focal pancreatic masses: a multi- center study. Endoscopy. 2011;43(7):596-603. Doi: http://doi.org/cq3p9v.

23. Săftoiu A, Vilmann P, Ciurea T, Popescu GL, Iordache A, Hassan H, Gorunescu F, Iordache S. Dynamic analysis of EUS used for the differentiation of benign and malignant lymph nodes. Gastrointest Endosc. 2007;66(2):291-300. Doi: http://doi.org/dgc4cm.

24. Mei M, Ni J, Liu D, Jin P, Sun L. EUS elastography for diagnosis of 62 solid pancreatic masses: a meta-analysis. Gastrointest Endosc. 2013;77(4):578-89. Doi: http://doi.org/f2hm29.

Complicaciones en ecoendoscopia

Diego Mauricio Aponte Martín
Luis Carlos Sabbagh Sanvicente

Introducción

En los capítulos anteriores se ha hecho referencia a las cada vez más frecuentes indicaciones del ultrasonido endoscópico (USE), técnicas que hoy en día hacen parte de un gran número de los servicios de gastroenterología en Colombia, generando diariamente procedimientos diagnósticos y terapéuticos. Por esta razón, es muy importante realizar una revisión de las complicaciones que se pueden presentar al utilizar esta técnica, así como las precauciones que se deben tener.

Es preciso recordar que los transductores no flexibles del ecoendoscopio se ubican en la región distal del tubo de inserción, lo que hace el tercio distal del equipo rígido en sus últimos 4 cm. A pesar del avance del diseño de algunos equipos, que ya cuentan con visión frontal, aún la mayoría cuenta con visión oblicua, lo que hace el paso hacia el esófago semiciego. Estas dos características hacen que el paso al esófago con el equipo de ecoendoscopio sea más dificil y se puedan, teóricamente, producir mayor número de complicaciones que con un equipo convencional de endoscopia digestiva o con un duodenoscopio.

Las complicaciones cardiopulmonares están muy asociadas a las generadas por la sedación, por lo que se analizarán juntas; las otras, debidas a infecciones, perforación, peritonitis biliar, hemorragia y las asociadas a punción del plejo celiaco, son principalmente producidas por el equipo lineal en técnicas terapéuticas en punciones dirigidas para obtener material para estudio citopatológico, o en aquellos donde se realizan punciones para drenar un pseudoquiste pancreático, un absceso o en la aplicación de sustancias como, por ejemplo, alcohol en neurolisis o en el tratamiento de algunos quistes del páncreas o agentes oncológicos, en el tratamiento de algunos tumores.

Cardiopulmonares y asociadas a sedación

No se pueden separar las complicaciones cardiopulmonares de las asociadas a sedación, ya que la sedación y la analgesia son las principales causas de estas complicaciones en endoscopia alta convencional. Debido a que las complicaciones generadas por la sedación son las mismas que se pueden producir en la técnica de USE, no se hará referencia a estas en el presente capítulo, ya que hay un capítulo especial para ello. Sin embargo, se debe decir que todos los procedimientos de USE que requieran intubación esofágica se realiza de rutina con sedación en la unidad de la Clínica Reina Sofía, a donde pertenecen los autores. Por lo tanto, es importante manifestar que, debido al uso rutinario de la sedación, se debe prevenir y conocer el manejo de las complicaciones asociadas a sedación en endoscopia general.

Perforación

La perforación es una complicación relativamente baja. La frecuencia de perforación en procedimientos de endoscopia digestiva alta general es de aproximadamente 0,03 %, y la mortalidad es de

0,001 %, siendo los factores de riesgo la presencia de osteofitos anteriores, presencia de divertículo de Zenker, estenosis y tumores esofágicos **(1,2);** en USE, existen reportes del 0,07 % **(3)** y otros de 0,03 %, con mortalidad de 0,002 % **(4).**

La mayoría de las complicaciones se presenta en pacientes mayores de 65 años y en aquellos que han tenido dificultad previa para la intubación de esófago, en endoscopias digestivas altas previas; además, tiene mayor riesgo el endoscopista con poco entrenamiento en USE. Estas complicaciones, a pesar de ser poco frecuentes, cuando se presentan son de difícil manejo. La perforación esofágica, en general, requiere manejo quirúrgico y la mortalidad se acerca al 25 % **(4)**. Dentro de los síntomas o signos que se presentan cuando hay perforación, se encuentra más frecuentemente el dolor, mientras que otros menos frecuentes son fiebre, estertores en tejido subcutáneo en cuello, dolor torácico o dolor pleurítico. El diagnóstico puede hacerse por radiografía simple de tórax, pero de no observarse allí y continuar la sospecha se sugiere realizar tomografía con medio de contraste baritado, en cuello y tórax. Los exámenes negativos no descartan la perforación y la endoscopia se encuentra contraindicada.

El manejo depende del sitio de localización y estado de salud del paciente, comprendiendo un espectro que va desde manejo con sonda nasogástrica y antibióticos, hasta cirugía y nutrición parenteral en casos severos, siempre en un manejo conjunto entre los clínicos y los cirujanos. En general, las complicaciones del USE tienen el mismo porcentaje de complicaciones que la endoscopia convencional, y los factores de riesgo son obstrucción proximal, pacientes ancianos y falta de experiencia del operador **(5).**

Infección

En endoscopia, la infección depende de equipos contaminados o por el procedimiento mismo. La bacteremia puede presentarse durante la realización de endoscopia, con relativa baja frecuencia, que oscila entre 0 y 8 % **(6)**, y en pacientes con válvulas cardíacas normales es casi nula, siendo aproximadamente de 1 entre 5 y 10 millones de endoscopias. Otras complicaciones bajas son abscesos retrofaríngeos o retroesofágicos en pacientes de intubación endoscópica difícil y su inicio es probablemente después de traumas localizados, o perforaciones no evidentes en USE.

Son pocos los estudios que han evaluado las complicaciones infecciosas, pero existen tres series diferentes con un total de 250 pacientes, en las que se encontró similares frecuencias de bacteremia al comparar con la endoscopia corriente **(7-9)**. Solo se encontró una infección por estreptococo en un caso de quiste seroso de páncreas, entre una serie de 327 casos de punción con aguja fina, a pesar del uso de profilaxis antibiótica **(10)**. Otros estudios han mostrado episodios febriles luego de punción entre 0,4 y 1 % **(11,12)**. El mayor riesgo se ha encontrado en quistes de mediastino, ya que pueden generar mediastinitis luego de la punción **(13).** También, se han descrito abscesos retroperitoneales luego de neurólisis del plejo celiaco **(14)**. En punciones en recto no se han descrito abscesos perirrectales, pero no hay estudios suficientes para explicarlo.

En resumen, se podría decir, con la evidencia disponible, que el riesgo de infección en USE diagnóstica es bajo y es comparable a la endoscopia corriente. Tampoco el riesgo es mayor en punciones de órganos sólidos; sin embargo, algunos expertos recomiendan profilaxis antibiótica cuando se realizan punciones en la zona rectal o cuando se puncionan lesiones quísticas, ya que se puede asociar la intervención de estas zonas con presencia de bacteremia y sepsis **(5)**.

El régimen antibiótico más empleado es el uso de fluorquinolonas, iniciando de manera intravenosa antes del examen y continuando oralmente por 3 a 5 días. Los betalactámicos son otra opción **(15,16)**. El riesgo de infección con profilaxis es bajo; en un análisis de 603 pacientes con 651 quistes de páncreas, un solo paciente se infectó (0,2 %) **(17)**.

Las punciones con aguja guiadas por USE, de quistes de mediastino, pueden ser complicadas

por infección, incluyendo mediastinitis, que compromete la vida del paciente. Por esta razón, y por su limitado impacto, en estos casos la punción en quistes de mediastino es contraindicada; por otro lado, si hay lesiones quísticas atípicas, con sospecha de malignidad, se debe administrar profilaxis antibiótica **(18-19)**.

Pancreatitis

La pancreatitis puede ser una complicación generada en USE terapéutica, en la punción de lesiones del páncreas, al puncionar masas, quistes o conductos pancreáticos, ya que todos estos procedimientos generan el paso de la aguja dentro del tejido. En diferentes estudios se ha reportado frecuencia de pancreatitis entre 0 y 2 % **(10,20,21)**. En general, se describe una pancreatitis leve en el 71 %, moderada en el 21 % y severa en el 7 % de los casos descritos, cuyo promedio de hospitalización es de 3 días, con rango entre 1 y 27 días, y un paciente con múltiples comorbilidades murió. Los factores de riesgo de presentar pancreatitis son la historia de pancreatitis previa reciente y punción de una lesión benigna: sin embargo, una relación significativa no ha sido demostrada. Se sugiere un manejo convencional **(22)**.

Hemorragia

El sangrado importante es una complicación muy poco común en endoscopia alta, que se puede presentar principalmente en pacientes con coagulopatía o trombocitopenia. No obstante, algunos estudios muestran que la endoscopia diagnóstica es segura inclusive en pacientes con plaquetas por encima de 20.000; las biopsias por debajo de este valor deben ser tomadas con mucha precaución y en las de menor valor es mejor considerar la transfusión para la realización de cualquier punción por USE. La mayoría de centros, incluyendo el nuestro, no las realizan con plaquetas menores de 50.000 ni con INR mayor de 1,5 **(15,23)**.

La principal causa de hemorragia es el desgarro del tercio inferior de la mucosa esofágica en la unión con el estómago; sin embargo, la cantidad de sangre perdida es poca. Por una parte, en USE la hemorragia general ha sido publicada en largas series prospectivas entre 0 a 0,5 % y, por otra, la hemorragia extraluminal (vista como una expansión hiperecoica adyacente a la lesión puncionada) se ha descrito entre 1,3 y 2,6 % **(24,25)**. También se ha descrito hemorragia en punciones de quistes en 6 % durante punciones con aguja. Según un estudio, en el que se presentaron dos casos de hemorragia en punciones del tejido pancreático, un paciente falleció **(26)**.

En la mayoría de los casos descritos con hemorragia durante USE, se ha generado presión con el equipo en un intento exitoso de taponar el vaso que sangra. En muy pocos casos se ha requerido la aplicación o inyección de sustancias como la adrenalina o colocación de hemoclips.

La verdadera efectividad de estas medidas en el manejo del sangrado extra o intraluminal relacionadas con USE y punción no ha sido investigada.

Guías recientes recomiendan realizar una historia clínica profunda en cuanto a los aspectos de hemorragia, incluyendo detalles de la historia familiar, sangrado postquirúrgico o postraumático, uso de drogas antitrombóticas y realizar test de anticoagulación solo en casos con historia positiva o clara indicación clínica **(27)**.

No se deben realizar punciones en pacientes que consumen anticoagulantes; se pueden realizar punciones de masas sólidas en pacientes que consumen aspirina a bajas dosis, o AINES, pero no en pacientes con consumo de tienopirimidinas (clopidrogel); además, punciones de quistes de páncreas no deberían realizarse en ningún paciente que consuma algún antiplaquetario **(28)**.

Peritonitis biliar

La peritonitis biliar es una complicación muy poco frecuente de la punción con aguja fina. Pocos casos aislados han sido reportados. En punciones de páncreas, un paciente presentó peritonitis luego

de una perforación del conducto en una punción de una masa de la cabeza pancreática, requiriendo laparotomía **(29)**. Un estudio donde se intentaba realizar punción y obtención de material biliar directamente de la vesícula fue interrumpido por la presentación de dos episodios de peritonitis biliar de tres punciones realizadas **(30)**.

Otras

En otras complicaciones de USE terapéutica, en la realización de bloqueo con aplicación de esteroides, en pancreatitis crónica o neurolisis, y en la aplicación de alcohol en el plejo celiaco para control del dolor en cáncer de páncreas, se han descrito complicaciones en las diferentes series, a saber: diarrea transitoria (4-15 %), hipotensión ortostática (1 %), incremento del dolor (9 %), además de casos aislados de abscesos **(14,31)**. Para prevenir estas complicaciones, principalmente la hipotensión o deshidratación, los pacientes antes del procedimiento deben recibir una sobrehidratación. No se profundiza más en este capítulo, ya que nuevamente se tratará el tema en el capítulo de USE terapéutica.

Siguiendo el resumen de las guías de la ASGE en cuanto a las complicaciones en USE, se debe tener en cuenta las siguientes indicaciones **(5)**:

A. Estudios controlados.
B. Estudios prospectivos.
C. Opinión de expertos.

1. Los equipos de USE, debido a que tienen características en la región distal diferentes a los equipos de endoscopia corriente, deben tener un cuidado especial en su uso para evitar complicaciones en el paciente (C).
2. Falta de experiencia del operador, pacientes de avanzada edad y estenosis esofágica son factores de riesgo para perforación esofágica en el uso de equipos de USE (B).
3. La mayoría de complicaciones están asociadas a punciones con aguja fina (B).
4. El riesgo de bacteremia con aguja fina es bajo (A).
5. No es necesario administrar profilaxis antibiótica en punción con aguja de lesiones sólidas o ganglios linfáticos; una excepción es la zona perirrectal, a pesar de no existir evidencia a favor de esta conducta (B).
6. Pacientes que sufren punción con aguja fina de lesiones quísticas de páncreas y mediastino tienen un riesgo de infección y se recomienda la utilización de profilaxis antibiótica (B).
7. Sangrado y peritonitis biliar de alguna importancia clínica son complicaciones raras (B).
8. El riesgo de pancreatitis al puncionar con aguja fina es de 1 a 2 % (B).

Referencias

1. Eisen GM, Baron TH, Dominitz JA, Faigel DO, Goldstein JL, Johanson JF, et al. Complications of upper GI endoscopy. Gastrointest Endosc. 2002;55(7):784-93.

2. Schulze S, Moller Pedersen V, Hoier-Madsen K. Iatrogenic perforation of the esophagus. Causes and management. Acta Chir Scand. 1982;148(8):679-82.

3. Rathod V, Maydeo A. ¿How safe is endoscopic ul- trasound? A retrospective analysis of complications encountered during diagnosis and interventional endosonography in a large individual series of 3006 patients from India [abstract]. Gastrointestinal Endosc 2002;56:AB169.

4. Das A, Sivak MV Jr, Chak A. Cervical esophageal perforation during EUS: a national survey. Gastrointest Endosc. 2001;53(6):599-602.

5. 5. Jacobson, BC, Adler D G, Davila RE, Hirota WK, Leighton JA, Qureshi WA, et al. ASGE guidelines: Complications of EUS. Gastrointestinal endoscopy. 2005;61(1):8–12. Doi: http://doi.org/bm3hmq

6. Coughlin GP, Butler RN, Alp MH, Grant AK. Colonoscopy and bacteremia. Gut. 1977;18(8):678-9. Doi: http://doi.org/d6sxk3.

7. Barawi M, Gottlieb K, Cunha B, Portis M, Gress F. A prospective evaluation of the incidence of bacteremia associated with EUS-guided fine-needle aspiration. Gastrointest Endosc. 2001;53(2):189-92.

8. Levy MJ, Norton ID, Wiersema MJ, Schwartz DA, Clain JE, Vázquez-Sequeiros E, et al. Prospective risk assessment of bacteremia and other infectious complications in patients undergoing EUS-guided FNA. Gastrointest Endosc. 2003;57(6):672-8. Doi: http://doi.org/fks3tt.

9. Janssen J, Konig K, Knop-Hammad V, Johanns W, Greiner L. Frequency of bacteremia after linear EUS of the upper GI tract with and without. Gastrointest Endosc. 2004;59(3):339-44. Doi: http://doi.org/fjsfq7.

10. Williams DB, Sahai AV, Aabakken L, Penman ID, van Velse A, Webb J, et al. Endoscopic ultrasound guided fine needle aspiration biopsy: a large single centre experience. Gut. 1999;44(5):720-6. Doi: http://doi.org/bcdfnd.

11. Voss M, Hammel P, Molas G, Palazzo L, Dancour A, O'Toole D, et al. Value of endoscopic ultrasound guided fine needle aspiration biopsy in the diagnosis of solid pancreatic masses. Gut. 2000;46(2):244-9. Doi: http://doi.org/fsk6wq.

12. Chang KJ, Nguyen P, Erickson RA, Durbin TE, Katz KD. The clinical utility of endoscopic ultrasound- guided fine-needle aspiration in the diagnosis and staging of pancreatic carcinoma. Gastrointest Endosc. 1997;45(5):387-93. Doi: http://doi.org/fnqhth.

13. Ryan AG, Zamvar V, Roberts SA. Iatrogenic candidal infection of a mediastinal foregut cyst following endoscopic ultrasound-guided fine-needle aspiration. Endoscopy 2002;34(10):838-9. Doi: http://doi.org/bk8vq7.

14. Gress F, Schmitt C, Sherman S, Ciaccia D, Ikenberry S, Lehman G. Endoscopic ultrasound-guided celiac plexus block for managing abdominal pain associated with chronic pancreatitis: a prospective single center experience. Am J Gastroenterol. 2001;96(2):409-16. Doi: http://doi.org/bcwgk6.

15. Al Haddad M, Wallace MB, Woodward TA, Gross SA, Hodgens CM, Toton RD, et al. The Safety of fine neddle aspiration guided by en- doscopic ultrasound; a prospective study. Endoscopy. 2008,40(3),204-8. Doi: http://doi.org/b4rzj4.

16. Allison MC, Sndoe JAT, Tighe R, Simpson IA, Hall RJ, Elliott TS, et al. Antibiotic prophylaxis in gastrointestinal endoscopy. Gut. 2009;58(6);869-80. Doi: http://doi.org/cjtmf9.

17. Lee LS, Saltzman JR, Bounds BC, Poneros JM, Brugge WR, Thompson CC. EUS-guided fine needle Aspiration of pancreatic cyst: a retrospective analysys of complications and their predictors. Clin Gastroenterol Hepatol. 2005;3(3):231-6. Doi: http://doi.org/cdzdq2.

18. Aerts JG, Kloover J, Los J, van der Heijden O, Janssens A, Tournoy KG. EUS-FNA of enlarged necrotic lymph nodes may cause infections mediastinitis. J Thorac Oncol 2008;3(10):1191-1193. Doi: http://doi.org/cqm7h9.

19. Annema JT, Veselic M, Versteegh M, Rabe KF. Mediastinitis caused by EUS-FNA of a Bronchogenic Cyst. Endoscopy. 2003;35(9):791-3. Doi: http://doi.org/cjfcrj.

20. O'Toole D, Palazzo L, Arotcarena R, Dancour A, Aubert A, Hammel P, et al. Assessment of complications of EUS-guided fine-needle aspiration. Gastrointest Endosc. 2001;53(4):470-4. Doi: http://doi.org/cg4zx9.

21. Gress F, Michael H, Gelrud D, Patel P, Gottlieb K, Singh F, et al. EUS-guided fine-needle aspiration of the pancreas: evaluation of pan-creatitis as a complication. Gastrointest Endosc. 2002;56(6):864-7. Doi: 10.1067/mge.2002.129602.

22. Eloubeidi MA, Tamhane A, Varadarajulu S, Wiersema MJ, Kochman ML, Ahmad NA, et al,

Acute pancreatitis after EUS-guided FNA of solid pancreatic masses: a pooled analysys from EUS centers in the United States. GastrointestEndosc. 2004:60(3):385-9. Doi: http://doi.org/b552wk.

23. AL-Haddad M, Gill KR, Raimondo M, Woodward TA, Krishna M, Crook JE, et al. Safety and efficacy of cytology brushings versus standards fine-neddle aspiration in evaluating cystic pancreatic lesions a controlled study. Endoscopy. 2010;42(2):127-32. Doi: http://doi.org/cwcnkb.

24. Affi A, Vásquez-Sequeiros E, Norton ID, Clain JE, Wiersema MJ. Acute extraluminal hemorrhage associated with EUS-guided fine needle aspiration: frequency and clinical sigificance. Gastrointest Endosc. 2001;53(2):221-225. Doi: http://doi.org/bzcnkr.

25. Varadarajulu S, Eloubidi MA. Frequency and significance of acute intacystic hemorrhage during EUS-FNA of cystic lesions of the pancreas. Gastrointest Endosc. 2004;60(4):631-5. Doi: http://doi.org/cxvmgv.

26. Gress FG, Hawes RH, Savides TJ, Ikenberry SO, Lehman GA. Endoscopic ultrasound-guided fine-needle aspiration biopsy using linear array and radial scanning endosonography. Gastrointest Endosc. 1997;45:243-50. Doi: http://doi.org/fdgkh4.

27. Chee Y, Crawford J, Watson H, Greaves M. Guidelines on the assessment of bleeding risk prior to surgery or invasive procedures. Br J Haematol. 2008;140(5):496-504. Doi: http://doi.org/b7h68n.

28. Boustiere C, Veitch A, Vanbervliet G, Bulois P, Deprez P, Laquiere A, et al. Endoscopy and antiplatelet agents. European Society of Gastrointyetsinal Endoscopy (ESGE) Guideline. Endoscopy. 2011:43(5):445-461. Doi: http://doi.org/b7gbkv.

29. Chen HY, Lee CH, Hsieh CH. Bile peritonitis after EUS-guided fine-needle aspiration. Gastrointest Endosc. 2002;56(4):594-6. Doi: http://doi.org/cvztv2.

30. Jacobson BC, Waxman I, Parmar K, Kauffman JM, Clarke GA, Van Dam J. Endoscopic ultrasound-guided gallbladder bile aspiration in idio-pathic pancreatitis carries a significant risk of bile peritonitis. Pancreatology. 2002;2(1):26-9. Doi: http://doi.org/d54n6n.

31. Hoffman BJ. EUS-guided celiac plexus block/neurolysis. Gastrointest Endosc. 2002;56(Suppl):S26-8

Enteroscopia

CAPÍTULO 11

Dr. Maria Teresa Galiano
Coeditora

Cápsula endoscópica

María Teresa Galiano De Sánchez

Introducción

La cápsula endoscópica representa un avance revolucionario en las imágenes no invasivas del tracto digestivo, particularmente del intestino delgado. La tecnología de la cápsula fue desarrollada para apoyar la evaluación de las enfermedades de todo el tracto digestivo, desde el esófago hasta el colón, pero especialmente del intestino delgado, en donde facilita el diagnóstico de enfermedades que a menudo no eran detectadas con otras modalidades.

La tecnología, las indicaciones y las aplicaciones clínicas están en constante expansión. Actualmente, la evaluación del sangrado gastrointestinal oscuro, redefinido como sangrado del intestino medio o del intestino delgado **(1)**, es la indicación más importante para la utilización de la cápsula endoscópica, seguida por la evaluación de la enfermedad inflamatoria del intestino delgado; otros escenarios, como el estudio de la enfermedad celíaca, el daño de la mucosa intestinal inducido por drogas y el diagnóstico de los tumores del intestino delgado, se encuentran en el amplio número de indicaciones de la utilización de la cápsula endoscópica.

El uso de la cápsula modificada para el diagnóstico de las enfermedades del esófago tiene como indicaciones más importantes la tamización de várices esofágicas en el paciente cirrótico y la tamización de la metaplasia columnar en la enfermedad por reflujo gastroesofágico. La cápsula endoscópica modificada en estudio de colon tiene como indicación más importante la tamización del cáncer de colon.

La cápsula endoscópica introduce el concepto de *endoscopia fisiológica*, moviéndose pasivamente con la peristalsis, no infla el intestino y las imágenes de la mucosa se obtienen en un estado colapsado.

Breve historia y desarrollo de la cápsula endoscópica

El trabajo original de la cápsula endoscópica se remonta al año de 1981, cuando el ingeniero electroóptico Iddan, quien trabajaba en Rafael, laboratorio de defensa gubernamental de Israel, en su año sabático trabaja para una compañía de instrumentos médicos en Boston (Estados Unidos). Un amigo gastroenterólogo enfatizaba la inhabilidad para visualizar el intestino delgado con los endoscopios de fibra, debido a su rigidez. En este tiempo los pequeños dispositivos de imágenes CCD fueron desarrollados para utilizar en las videocámaras especialmente en Japón. En el campo de los endoscopios, la fibra fue reemplazada por endoscopios más flexibles al introducir estos pequeños dispositivos en su desarrollo; sin embargo, la visualización del intestino delgado permanecía sin una solución satisfactoria.

Su amigo gastroenterólogo continuaba preguntando por soluciones al problema del diagnóstico de las enfermedades del intestino delgado y fue así como, en 1991, durante otro año sabático, Iddan comenzó a pensar acerca de la posibilidad de separar el CCD de la cabeza de los endoscopios y unirlo a un minitransmisor que se moviera libremente sin una conexión física desarrollando los primeros prototipos en 1993, y separando el sistema en tres componentes principales: 1) la cápsula, que contiene imágenes y transmisores; 2)

la grabadora:, que contiene las antenas receptoras y el medio para grabar, y 3) la estación de trabajo, que incorpora un *software*.

En 1995, una pequeña compañía de cámaras con CCD para la aplicación médica se interesa en este proyecto. Su gerente Gavriel Meron es quien se une a RDC, donde trabajaba en ese momento el ingeniero Iddan al incorporar un nuevo paso: Given Imaging. El señor Meron atrajo más inversionistas en Israel y en el exterior, logrando así el desarrollo de la investigación de la videocápsula endoscópica.

Fue durante una conferencia de gastroenterología en 1997 cuando el señor Meron conoce al profesor Paul Swain de Londres. Ellos se sorprendieron al darse cuenta de que estaban trabajando de manera independiente en áreas relacionadas. Un acuerdo corporativo resulta en la unión del profesor Swain al grupo de Given, lo que contribuye de manera importante al desarrollo de experimentos clínicos y en animales.

Como resultado del éxito inicial se consiguen mayores fondos y el trabajo acelerado resulta en la publicación de mayo del 2000 en Nature, describiendo la nueva cápsula. La cápsula endoscópica de Given Imaging fue aprobada en Estados Unidos por la FDA en agosto del 2000, llamada M2A inicialmente; en la actualidad, se denomina PillCam (PillCam SB), producida por Medtronic, compañía a la que pertenece Given Imaging. Las diferentes cápsulas endoscópicas disponibles comercialmente se presentan a continuación y se pueden observar en la Figura 1:

- Given Imaging (Israel)
- Esófago (PillCam ESO)
- Intestino delgado (PillCam SB)
- PillCam Crohn
- Colon (PillCam Colon)
- Olympus (Japón)
- Endocápsula para intestino delgado
- IntroMedic (Korea)
- MiroCam para intestino delgado.
- Chongqing Jinshan Science and Tecnology Group (China)
- OMOM para intestino delgado.

Figura 1. Procedimiento vía cápsula.
Fuente: propiedad de la autora.

Consentimiento informado

El paciente debe ser informado acerca de la preparación, las contraindicaciones y los riesgos asociados con el procedimiento. Las contraindicaciones para la realización de la video cápsula endoscópica son:

- Estenosis en el tracto gastrointestinal.
- Embarazo.
- Disfagia (relativo).
- Utilización de imágenes de resonancia magnética.
- No implicaciones terapéuticas.

En situaciones especiales, como desórdenes de la deglución y pacientes pediátricos, la cápsula puede ser colocada en el duodeno con ayuda del endoscopio. En caso de sospecha de estenosis del intestino delgado, puede realizarse previamente una imagen multicorte del intestino delgado como enteroresonancia o enteroTAC, o una prueba con la cápsula de patencia.

Equipo necesario el día del procedimiento

Antes de la llegada del paciente, se debe comprobar que los siguientes equipos y accesorios están listos para la prueba:

- Cápsula.
- Registrador de datos con batería completa.
- Instrucciones para el paciente, para la fase posterior a la ingestión.
- Programa de *software* RAPID instalado y abierto.
- Cinturón de sensores o conjunto de sensores preparado con sensores ya insertados en fundas.
- Bolsa de registrador con correas de hombro.
- Guía de colocación de sensores (ESO, SB, SB pediátrico o COLON), si utiliza un conjunto de sensores.
- Agua.
- Vaso para beber.
- Todo medicamento formulado al paciente durante el procedimiento

Procedimiento con cápsula endoscópica

El procedimiento de c´spsula endoscópica (Medtronic), destinado para la visualización mínimamente invasiva del tracto gastrointestinal, ha tenido desde su comienzo una evolución cada día más innovadora, tanto en su diseño y función como en el *software* (8 generaciones), que complementa y procesa todas las imágenes capturadas por la cápsula y proporciona al especialista herramientas como el FICE, Detector de Rojos, Escala de Lewis, Atlas, entre otras, que le ayudarán en el diagnóstico más preciso y con mayor comodidad durante el tiempo que dura la revisión del video.

Para cada uno de los procedimientos con los tres tipos de cápsula endoscópicas: esófago (ESO), intestino delgado (SB) y colon, el profesional Médico deberá darle las instrucciones precisas al paciente, quien debe seguirlas lo más estrictamente posible para que el resultado del examen sea exitoso.

A continuación, se describen los diferentes procesos con cada una de las cápsulas endoscópicas:

Cápsula endoscópica de esófago

La cápsula endoscopia de esófago (ESO3), destinada para la visualización completa de la mucosa del esófago, mide 11,6 mm de diámetro por 31,5 mm de largo. Está provista en sus extremos de dos microcámaras, con 172º grados de visión cada una, y leads de iluminación que proporcionan un panorama de toda la estructura esofágica de hasta 360° anterógrada y retrógradamente, durante más o menos 10 a 20 minutos, que dura el procedimiento. Dado que el este procedimiento es en corto tiempo, se realiza con el paciente durante todo el examen en el consultorio. El paciente debe venir con ayuno de mínimo 6 horas. Antes del procedimiento, se deberán seguir las siguientes indicaciones:

- Prepare un vaso con agua pura.
- Aliste una jeringa de 20 mL desechable.
- Tenga un dispositivo de sincronización: cronómetro, reloj de pulso o pared con temporizador de control manual.

Para la preparación del paciente, se deberán seguir estas indicaciones:

- Haga que el paciente se retire el labial o cualquier producto de los labios.

- Ponga el cinturón de sensores o los sensores adheridos a su cuerpo, según la guía de colocación que tiene el médico. Conecte estos a la grabadora de datos ya lista y cargada.
- Verifique que el equipo funciona correctamente, abriendo el estuche de la cápsula esofágica y, una vez que esta comienza a funcionar, páse-la por los sensores verificando que la luz azul de la parte superior de la grabadora de datos parpadea al mismo ritmo de la cápsula endoscópica; luego, cierre la cápsula para desactivarla mientras llega el momento de la ingestión.
- Adicionalmente, se debe informar al paciente lo siguiente:
- Se le debe explicar al paciente el proceso de la ingestión, haciéndole énfasis en que no puede hablar durante el procedimiento ni realizar movimientos repentinos; sobre todo debe permanecer quietos la cabeza y el cuello.
- Haga que el paciente tome tres sorbos de agua, adminístreselos con la punta de la jeringa de 20 mL llena en su boca lentamente; para que no se hagan burbujas, se le ofrecerán 15 mL de agua que tomará de un solo trago.
- Asegúrese de que el paciente entiende y se siente cómodo con el procedimiento antes de suministrarle la cápsula esofágica.

Procedimiento

1. Una vez el paciente pasa los 15 mL de agua, debe recostarse sobre su lado derecho, con la cabeza en la almohada en posición horizontal.
2. La cápsula esofágica se ingerirá inmediatamente para prevenir la acumulación de burbujas. El paciente toma la cápsula en su mano y la ingiere con 5 a 10 mL de agua que se suministran con la jeringa de 20 mL. Esta secuencia no debe interrumpirse para evitar la acumulación de burbujas.
3. Se debe solicitar al paciente que beba un sorbo de agua de 15 mL cada 30 segundos por los siguientes 7 minutos, que se le darán con la jeringa en su boca. No deberá hablar.
4. A los 7 minutos, el paciente debe sentarse y tomar otro sorbo de agua, esperar 30 segundos y pasar a la sala de espera por 20 minutos más, durante los que puede moverse y hablar.
5. Transcurrido el tiempo deberá desconectarse el equipo del paciente y proceder a procesar el resultado en el *software*.
6. Si durante el procedimiento de la cápsula esofágica se usa el tiempo real, se podrá ver la secuencia sin interrupciones de las bebidas del paciente (Figuras 2, 3 y 4).

Figura 2. Cápsula ESO.
Fuente: propiedad de la autora.

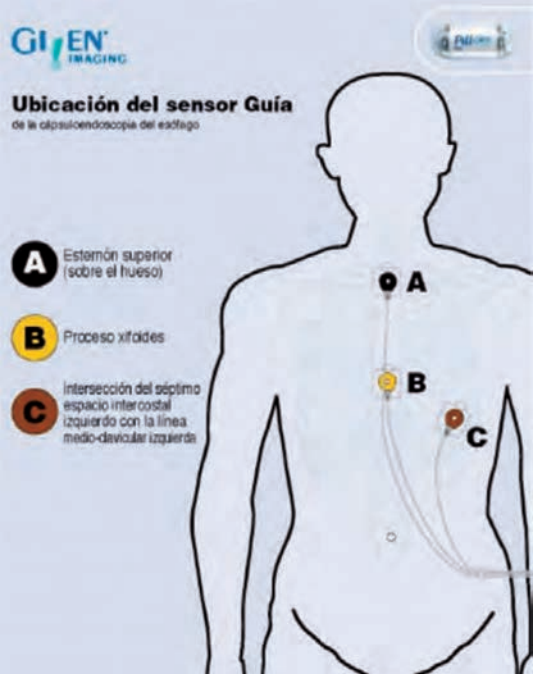

Figura 3. Ubicaciones del sensor para ESO.
Fuente: propiedad de la autora.

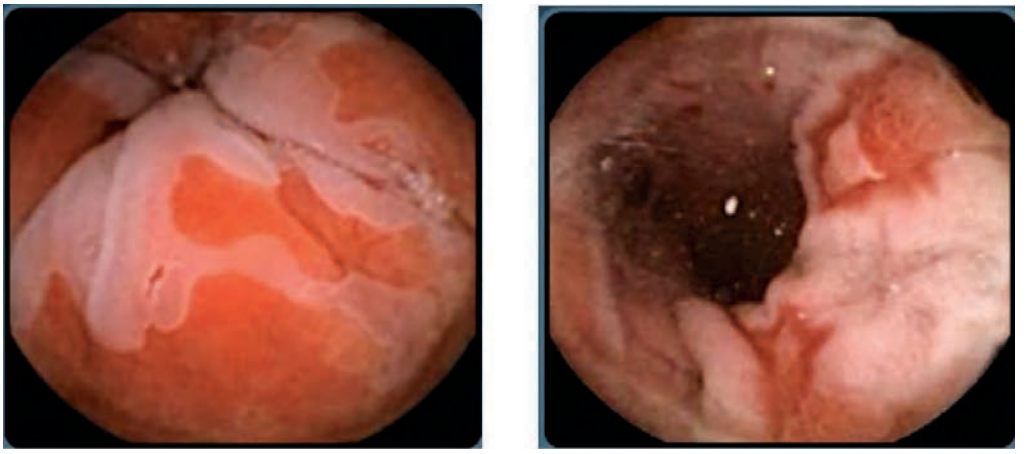

Figura 4. Esófago de Barrett - Esofagitis erosiva.
Fuente: propiedad de la autora.

Cápsula endoscópica de intestino delgado (SB3)

La cápsula endoscópica de intestino delgado (SB) mide 26,2 mm de longitud por 11,4 mm de diámetro y, en uno de sus extremos, tiene la microcámara con ángulo de visión de 156° grados y cuatro leads de iluminación. Su batería puede durar 14 horas. La cápsula SB3 toma entre 2 y 6 fotos por segundo; según la peristalsis: a mayor velocidad, mayor número de imágenes. Esta cápsula endoscópica es un sistema más avanzado que mejora el diagnóstico y el rendimiento en cuanto a la evaluación de las condiciones del intestino delgado.

Para el procedimiento con cápsula SB se recomienda que el paciente tome una dieta líquida el día anterior y no consuma ningún alimento de 12 a 14 horas antes del examen (ayuno obligatorio). Solamente podrá tomar con un sorbo de agua la noche anterior o en la mañana del examen con dos horas de anticipación alguna medicación que tenga obligatoria. El paciente debe ser preparado con polietilenglicol fraccionado: una toma la noche anterior y otra el día del examen. Esta preparación es fuertemente recomendada por guías internacionales **(2).**

El día del procedimiento, el paciente debe encontrarse en estricto ayuno, con ropa cómoda y llevar el abdomen rasurado, con camiseta de algodón por si se usa cinturón de sensores. Se le instalan los sensores adhiriéndolos al abdomen o el cinturón de sensores, como lo indica la guía que posee el médico, y se conectan a la grabadora de datos, que luego se le fija al cuerpo por medio de un cinturón. Se hace la prueba de efectividad de la cápsula destapándola de su envase y pasándola por encima de los sensores o del cinturón para comprobar que el testigo azul de la parte superior de la grabadora de datos titila en azul.

Se le suministra la cápsula endoscópica (CE), que debe pasarla con un sorbo grande de agua. Se comprueba que la CE esté el en estómago y se le indica que debe estar pendiente del testigo que titila en azul en la parte superior de la grabadora. El paciente se puede quedar en el lugar donde se le practica el examen, hasta que se compruebe el paso de la CE al duodeno, utilizando la imagen de tiempo real de la grabadora de datos. En caso de que la cápsula permanezca en el estómago por un tiempo prolongado (mayor a dos horas), puede considerarse el paso de la CE al intestino asistida por el endoscopio. Una vez se comprueba que la CE se encuentra en intestino delgado, el paciente puede irse a su casa, caminar si le es posible y evitar estar cerca de todo campo electromagnético, así mismo no debe hacer ejercicios que le hagan sudar para no despegar los adhesivos de los sensores.

A las dos horas, puede iniciar una dieta de líquidos claros y a las 6 horas ingerir una dieta blanda y regresar a las 8 horas al consultorio o cuando la grabadora le indique, es decir cuando deja de titilar el testigo de luz azul tornándose negro, además de timbrar y vibrar antes de apagarse totalmente, lo que indica que la CE ya ha terminado de tomar las imágenes o que ya fue expulsada de su organismo. El paciente deberá regresar al consultorio para que le retiren el equipo más o menos 8 a 9 horas luego de la ingestión de la cápsula.

Al llegar al consultorio, se visualiza, utilizando la imagen de tiempo real, la localización de la CE. Si la cápsula se encuentra en intestino delgado, el examen continúa hasta que se compruebe su paso al colon, momento en el que se retira el equipo del paciente. Posteriormente, se continúa con el proceso de resultados en el *software* (Figuras 5, 6 y 7).

Figura 5. Cápsula SB2.
Fuente: propiedad de la autora.

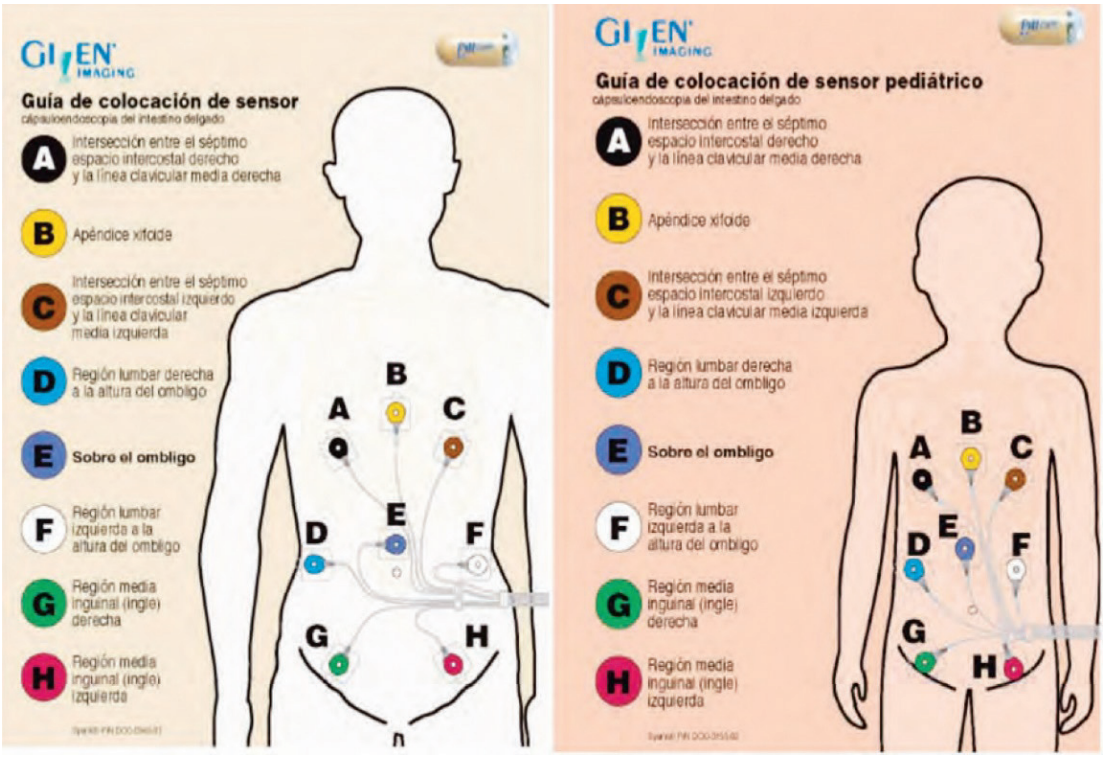

Figura 6. Ubicaciones del sensor para el intestino delgado.
Fuente: propiedad de la autora.

Figura 7. Ubicaciones del sensor para el intestino delgado. A. Estenosis Enteropatía por antiinflamatorios no esteroideos; B. Úlcera; C. Angioectácea; D. Tumor; E. Pólipo Síndrome de Peutz-Jegher; F. Sangrado activo.
Fuente: propiedad de la autora.

Cápsula endoscópica para estudio de la Enfermedad de Crohn (PillCamn Crohn)

Esta cápsula es el desarrollo tecnológico más reciente para el estudio de la enfermedad de Crohn. Permite la realización de una panendoscopia con visualización de todo el tracto gastrointestinal, con especial énfasis en el intestino delgado y el colon, localizaciones más frecuentes de esta enfermedad, por lo que puede ser utilizada para su diagnóstico y seguimiento.

Esta cápsula mide 32,3 mm + 0,5 mm y tiene un diámetro de 11,6 mm; cuenta con un ángulo de visión de 172°, dos cabezas ópticas, y toma de 4 a 35 fotos por segundo. Dependiendo del peristaltismo, el procedimiento requiere preparación con laxantes y proquinéticos **(3).** El estudio con la cápsula panentérica identifica más pacientes con enfermedad de Crohn activa y provee imágenes de todo el intestino delgado y el colon en un único procedimiento **(4)**.

Cápsula endoscópica de colon

La cápsula de colon (Colon2) toma fotos mientras se mueve de forma natural a través del sistema digestivo. El examen no requiere sedación, los pacientes pueden seguir su vida cotidiana una vez se ingiere la cápsula.

La cápsula de Colon tiene un tamaño de 31,5 mm de longitud por 11,6 mm de diámetro; sus ángulos de visión son de 172º grados por cada una de las microcámaras de sus extremos, que toman de 5 a 35 fotos por segundo, dependiendo del ritmo peristáltico, más o menos intenso, que encuentre al paso la CE de Colon. Posee una batería que dura hasta 15 horas.

Para que el procedimiento de CE de Colon sea un éxito, es necesario que el paciente ingiera un régimen especial con laxantes y dieta líquida el día antes del examen y durante el día del procedimiento, para asegurar así que el colon esté limpio y el ritmo intestinal acelerado.

Estos regímenes se encuentran en el *software* para que el médico pueda editarlos según los medicamentos que usa para cada caso (pacientes con insuficiencia renal, diabéticos, etc.) y se deberán imprimir y dar copia al paciente, quien lo debe seguir lo más preciso posible para asegurar un buen resultado.

El día del examen, en el consultorio, al paciente se le instalan los sensores según la guía que posee el médico o el cinturón de sensores. Se conectan al DR3 y se le suministra la CE de Colon con un sorbo grande de agua.

La CE de Colon debe estar emparejada con el equipo durante el registro del paciente en el *software*; se le indica que debe estar pendiente del testigo de luz azul de la parte superior del DR3 que titilará todo el tiempo que la CE le envíe imágenes que se almacenan de inmediato.

El paciente deberá ingerir los medicamentos indicados en la hoja de "Instrucciones del régimen posingestión de la CE" a la hora precisa; además, el DR3 le dará un timbre de aviso para ir recordándole los horarios programados, también para los alimentos que puede consumir durante todo el proceso de la CE.

Cuando la CE ha terminado su proceso de captura y grabación de imágenes, más o menos a las 9 o 10 horas después, o si la CE es expulsada del cuerpo antes, el DR3 timbrará y vibrará al dejar de recibir las señales, para luego apagarse a los 5 minutos, avisándole al paciente que debe regresar al consultorio para retirarle el equipo y procesar el resultado en el *software* (Figuras 8, 9 y 10).

Figura 8. Cápsula de colon 2.
Fuente: propiedad de la autora.

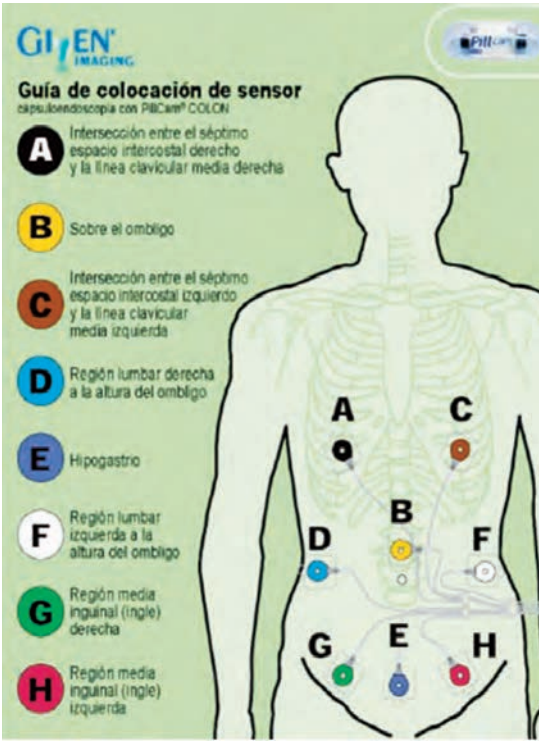

Figura 9. Ubicaciones de sensores para PillCam colon 2.
Fuente: propiedad de la autora.

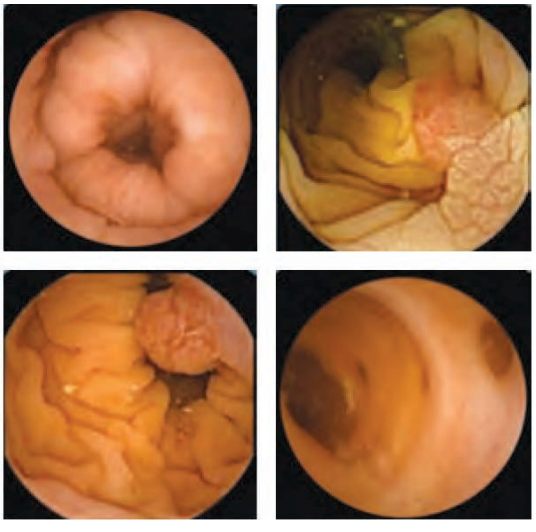

Figura 10. Imágenes tomadas por la cápsula de colon 2.
Fuente: propiedad de la autora.

Avances tecnológicos

A continuación, se presentan los principales avances tecnológicos en cuanto a las cápsulas endoscópicas:

- Tres tipos de Cápsulas: de esófago (ESO3), de intestino delgado (SB2) y de colón (Colon2).
- Baterías de la cápsulas endoscópicas más duraderas para mayor eficiencia en la toma del examen.
- *Software* especializado, en su novena versión, que cuenta con herramientas nuevas: escala para las lesiones, FICE para contraste de imagen, Escala de Lewis y Atlas con más de mil fotos de CE de ESO, SB y Colon clasificadas por estructura o por diagnóstico; detector de Rojos, etc.
- *Software* con manejo de diferentes velocidades de revisión del video y cantidad de fotos por segundo.
- Contabilizador de tiempos de paso por las diferentes estructuras del tracto digestivo (tiempo de paso por ESO, tiempo de paso gástrico, tiempo de paso por el intestino delgado, tiempo de paso por el Colon), según la marcación que hace el especialista en el mapa.
- Barra de colores del video de la CE, que le indicará el tiempo en horas, minutos y segundos de cada imagen y, además, en colores propios de cada estructura y los tiempos de paso por las estructuras del tracto GI demarcados en el mapa que elabora el médico especialista.
- Barra vertical al lado del mapa del tiempo y la cantidad de fragmento analizado en intestino delgado.
- Manejo de la velocidad de toma de fotos desde el DR3 a la cápsula Colon 2, aumentando de 5 a 35 fotos por segundo durante el examen.
- Toma de imágenes durante el examen de cápsula, si el especialista quiere guardar imágenes que revisará luego al procesar todo el video de la CE.
- Ángulos de visión de las cápsulas de 172º grados que se observan en el video creado con las imágenes en recuadro octogonal.
- Visualización en Tiempo real del examen desde el DR3 o el dispositivo de Real Time.
- Profundidad de las imágenes de 3 cm y más nitidez aun con presencia de fluidos.
- El registrador solamente recibe imágenes de la CE, con la que se encuentra emparejado, bloqueando señales emitidas por otras CE en su radio de detección.
- Cinturones de sensores para las cápsulas de intestino delgado y colon. Más comodidad para el paciente y agilidad en el proceso (Figuras 11, 12 y 13).

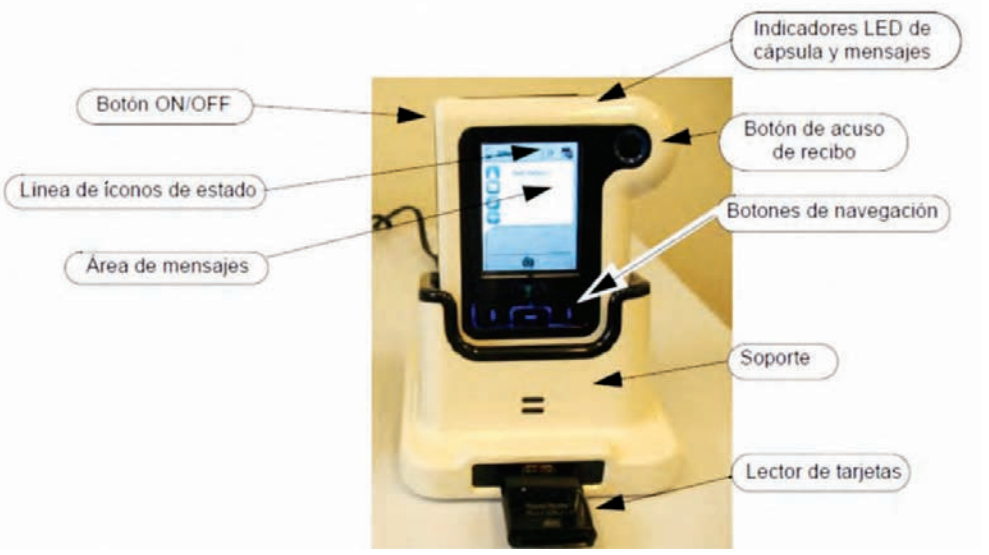

Figura 11. Grabadora de datos.
Fuente: propiedad de la autora.

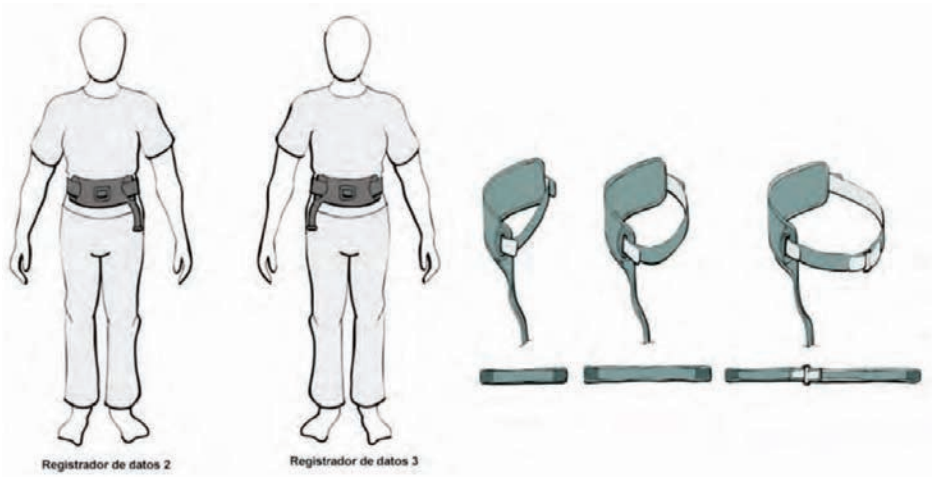

Figura 12. Cinturones con sensores incluidos.
Fuente: propiedad de la autora.

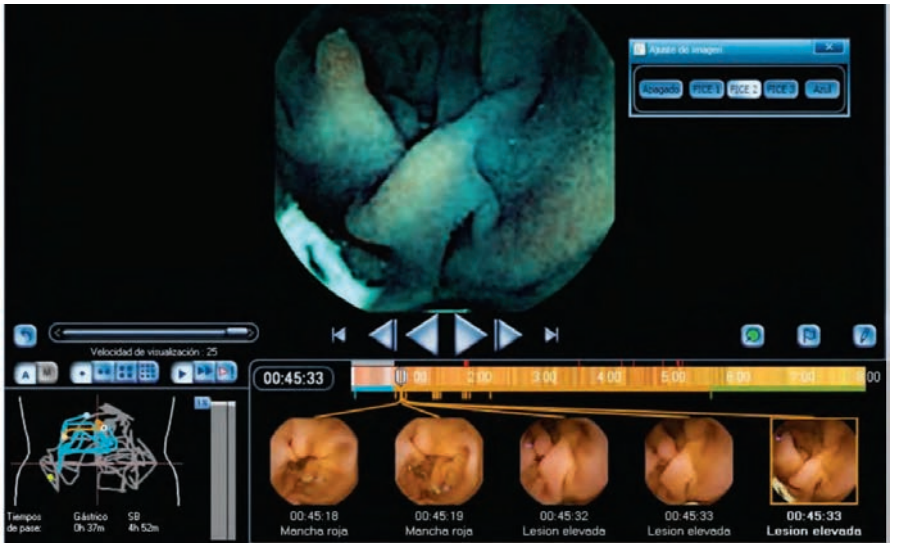

Figura 13. *Software* y FICE.
Fuente: propiedad de la autora.

Indicaciones de la videocápsula (Pillcam SB)

Sangrado del intestino delgado

El sangrado del intestino delgado (SID) ha sido definido como la pérdida de sangre a través del tracto gastrointestinal persistente o recurrente, sin etiología definida, después de una evaluación endoscópica inicial negativa, que incluye esofagogastroduodenoscopia (EGD) e ileocolonoscopia.

El sangrado del intestino delgado es un evento poco frecuente, que afecta a aproximadamente el 5 al 10 % de todos los pacientes que se presentan con sangrado gastrointestinal. Conocido previamente como sangrado gastrointestinal oscuro (SGIO), se reclasifica como sangrado del intestino delgado, ya que la causa de la hemorragia en la mayoría de estos pacientes es detectada en el intestino delgado, utilizando los avances tecnológicos para el estudio de este órgano, como son la videocápsula endoscópica, la enteroscopia profunda y las

imágenes radiológicas (enterorresonancia y entero-TAC). El término *sangrado gastrointestinal oscuro* se reserva para los pacientes en quienes la fuente de sangrado no ha sido identificada en ninguna parte del tracto GI, después de usar las tecnologías anteriormente expuestas, y que puede representar una fuente de sangrado por fuera del intestino delgado.

El SID se clasifica como oculto o manifiesto. En el oculto no hay evidencia clínica de sangrado (ejemplo: anemia por deficiencia de hierro inexplicada), mientras que en el manifiesto hay sangrado gastrointestinal evidente (ejemplo: melenas o hematoquezia). El sangrado del intestino delgado manifiesto puede clasificarse en activo e inactivo **(5,6)**.

Es importante recordar que los procedimientos endoscópicos iniciales pueden ser repetidos antes de la evaluación del intestino delgado, ya que en el 25 % de los casos la causa del SID se encuentra al alcance de estos exámenes **(7).**

Las principales razones para una evaluación inicial negativa son el sangrado intermitente o lento; la falla en la detección de lesiones vasculares, debido a la anemia; la deshidratación; la hipovolemia; la sedación o compromiso de la visualización, debido a la presencia de sangre o pobre preparación, y el retardo en la realización de la evaluación endoscópica **(8,9)**. Las erosiones de Cameron, GAVE, las lesiones de Dieulafoy y las angioectasias son las lesiones que frecuentemente no se diagnostican en los exámenes endoscópicos iniciales (Figuras 14-17).

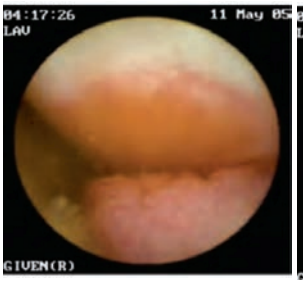

Figura 14. Cáncer de colon diagnosticado por CE en SGIO.
Fuente: propiedad de la autora.

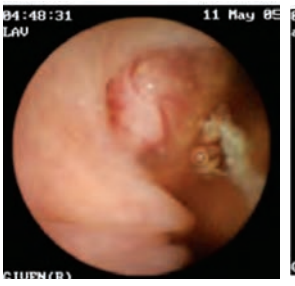

Figura 15. Cáncer de colon diagnosticado por CE en SGIO.
Fuente: propiedad de la autora.

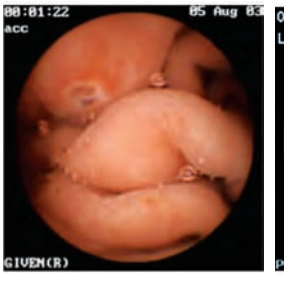

Figura 16. Dieulafoy gástrico diagnosticado por CE en SGIO.
Fuente: propiedad de la autora.

Figura 17. Síndrome de GAVE diagnosticado por CE en SGIO.
Fuente: propiedad de la autora.

En Colombia, por ser un país tropical, es importante considerar el tratamiento de los pacientes con SID para parasitismo intestinal, antes de realizar una evaluación del intestino delgado, debido a la alta prevalencia de esta situación médica **(7)** (Figuras 18-25).

Las angioectasias del intestino delgado se encuentran en el 30-40 % de los SID y son la causa más frecuente de SID en los pacientes mayores **(10)** (Figuras 26-28). La enteropatía por drogas, especialmente por antiinflamatorios no esteroideos (Figura 29-30), y la enfermedad inflamatoria intestinal (Figuras 30-33) han sido asociadas con erosiones, úlceras y estenosis del intestino delgado, siendo también una importante causa de SID **(11,12).** Otras causas incluyen tumores, considerados la causa más común de SID en pacientes menores de 50 años (por ejemplo, Leiomiomas, GIST, tumores neuroendocrinos, linfomas y adenocarcinomas) **(13)** (Figuras 34-43); el divertículo de Meckel, asociado con ulceración (especialmente en pacientes jóvenes) **(14,15)**; enteropatía por radiación **(16)**; lesiones de Dieulafoy **(17)**; hemosuccus pancreaticus **(18)**, y las várices de intestino delgado **(19-21)**.

Figura 18. Uncinarias.
Fuente: propiedad de la autora.

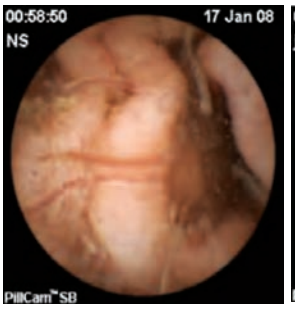

Figura 19. Uninarias.
Fuente: propiedad de la autora.

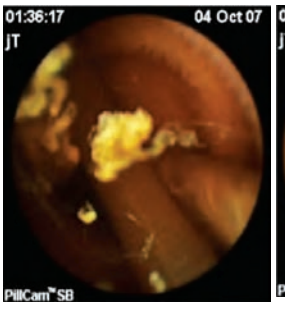

Figura 20. Áscaris.
Fuente: propiedad de la autora.

Figura 21. Oxuridiasis.
Fuente: propiedad de la autora.

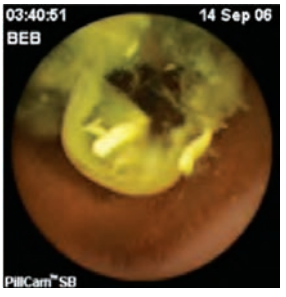

Figura 22. Oxuridiasis.
Fuente: propiedad de la autora.

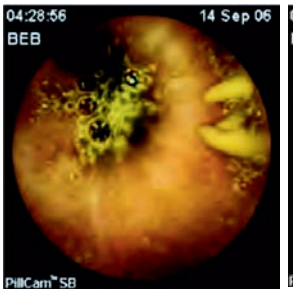

Figura 23. Tenia.
Fuente: propiedad de la autora.

Figura 24. Uncionaria.
Fuente: propiedad de la autora.

Figura 25. Tenia.
Fuente: propiedad de la autora.

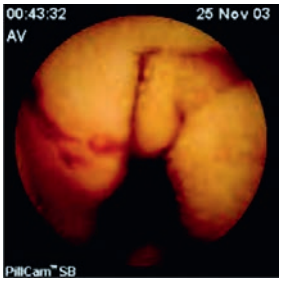

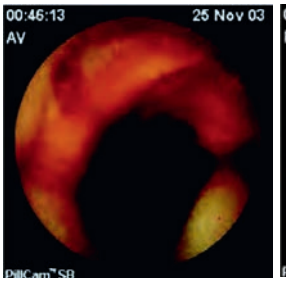

Figuras 26 y 27. Angioectasias diagnosticadas por CE en SID.
Fuente: propiedad de la autora.

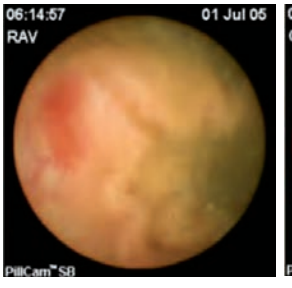

Figuras 28, 29 y 30. Enteropatía por antiinflamatorios no esteroideos diagnosticada por CE en SID.
Fuente: propiedad de la autora.

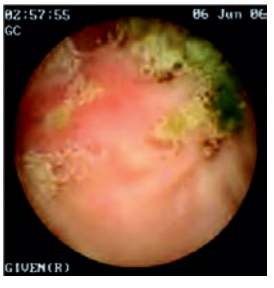

Figuras 30.

Figuras 31, 32 y 33. Enfermedad inflamatoria intestinal diagnosticada por CE en SID. Fuente: propiedad de la autora.

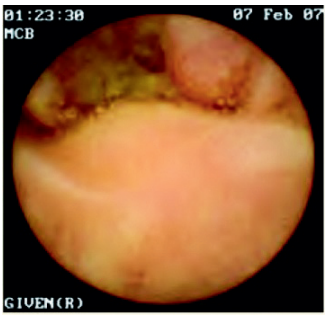

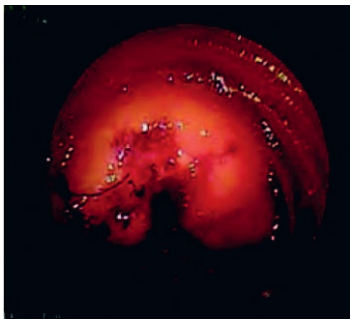

Figuras 34 y 35. GIST yeyunal diagnosticada por CE en SID.
Fuente: propiedad de la autora.

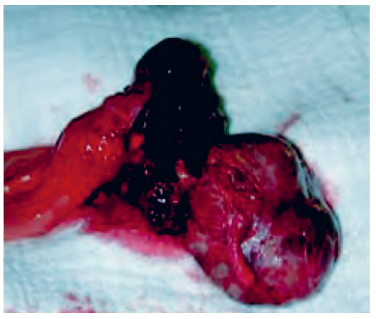

Figura 36. GIST yeyunal cirugía.
Fuente: propiedad de la autora.

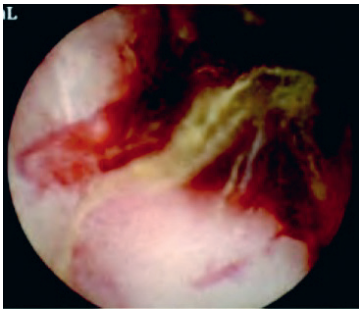

Figura 37. Adenocarcinoma yeyunal diagnosticada por CE en SID.
Fuente: propiedad de la autora.

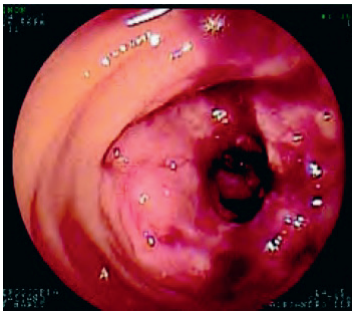

Figura 38. Adenocarcinoma yeyunal en enteroscopia asistida por balón.
Fuente: propiedad de la autora.

Figura 39. Adenocarcinoma yeyunal cirugía.
Fuente: propiedad de la autora.

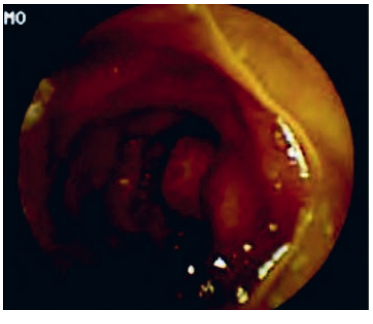

Figura 40. Tumor inflamatorio diagnosticado por CE en SID.
Fuente: propiedad de la autora.

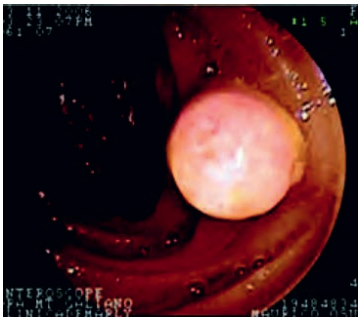

Figura 41. Tumor inflamatorio en enteroscopia asistida por balón.
Fuente: propiedad de la autora.

Figura 42. Tumor inflamatorio en cirugía.
Fuente: propiedad de la autora.

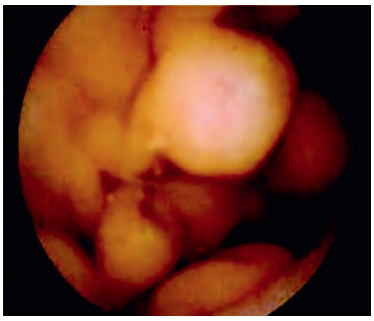

Figura 43. Tumor neuroendocrino yeyunal diagnosticado por CE en SID.
Fuente: propiedad de la autora.

Un metaanálisis que compara CE y enteroscopia de empuje para SID mostró que la CE tuvo un incremento en el rendimiento diagnóstico del 30 % (56 % vs. 26 %) para hallazgos clínicamente significativos. La CE tiene un incremento diagnóstico del 36 % sobre el tránsito intestinal (42 % vs. 6 %) **(22)**. Con base en estos resultados, las guías de las asociaciones científicas recomiendan fuertemente la realización de CE como la tercera prueba diagnóstica para el SID, después de una endoscopia superior y una ileocolonoscopia negativas; de igual manera, se recomienda fuertemente la realización de este procedimiento lo más cercano posible al momento del sangrado, como también la repetición de estudios endoscópicos: esofafogastroduodenoscopia, ileocolonoscopia y cápsula endoscópica en los pacientes con sangrado oscuro, cuyos estudios previos sean negativos **(2)**. La principal actividad de las CE para la evaluación de SID es su alto valor predictivo positivo (94-97 %) y su alto valor predictivo negativo (83-100 %) **(22-24)**.

Específicamente, la CE puede ser usada para identificar la lesión sangrante y ayudar a dirigir la intervención terapéutica posterior o cirugía. Los hallazgos de CE permiten la intervención endoscópica o quirúrgica o cambian el manejo médico en un 37-87 % de los pacientes **(23-25)**. También es informado que un 50-66 % de los pacientes permanecen libres de transfusión sin recurrencia del sangrado en el seguimiento **(24-26)**. Adicionalmente, la frecuencia de resangrado es baja después de una cápsula endoscópica negativa **(27)**. Un metaanálisis de 11 estudios compara las CE con la enteroscopia de doble balón (EDB) para la enfermedad del intestino delgado y muestra un rendimiento diagnóstico comparable (60 vs. 57 %) para todos los hallazgos. Los rendimientos fueron también similares para lesiones vasculares, inflamatorias y neoplásicas **(28)**. Otro metaanálisis de 8 estudios también encontró que no hay diferencias en el rendimiento diagnóstico; sin embargo, en pacientes con SID, la CE tiene un rendimiento mayor que la EDB usando una sola vía de abordaje, pero un rendimiento menor que la EDB usando un abordaje combinado anterógrado y retrógrado en la EDB **(29)**.

Un nuevo metaanálisis focalizado en pacientes con SGIO muestra resultados similares a los anteriores; sin embargo, aporta un nuevo hallazgo en el análisis de su grupo revelando que el rendimiento diagnóstico de la EDB realizada después de una CE previa positiva es de 75 %, notablemente superior que el rendimiento diagnóstico del 56 %, cuando la EDB es realizada en todos los pacientes **(30-31)**. Esto confirma que el algoritmo diagnóstico para el SID debe, en la mayoría de los casos, comenzar con una CE, considerando el significativo incremento del rendimiento de la EDB guiada por cápsula endoscópica previa positiva.

Las lesiones encontradas en cápsula endoscópica han sido clasificadas de acuerdo a su potencial de sangrado en lesiones altamente relevantes (P2), relevancia incierta (P1), baja relevancia (P0) (Tabla 1; Figuras 44, 45 y 46). Además, ha sido propuesto un algoritmo para el diagnóstico y manejo del SID (Figura 47).

Tabla 1. Clasificación de las lesiones detectadas en la cápsula endoscópica de acuerdo con su potencial de sangrado.

Clasificación	Características
Altamente relevante (P2)	Angioectasia, ulceración grande, tumores o várices.
Relevancia incierta (P1)	Manchas rojas, erosiones pequeñas aisladas.
Baja relevancia (P0)	Venas submucosas visibles, divertículos no sangrantes, nódulos sin daño mucoso.

Fuente: elaboración propia.

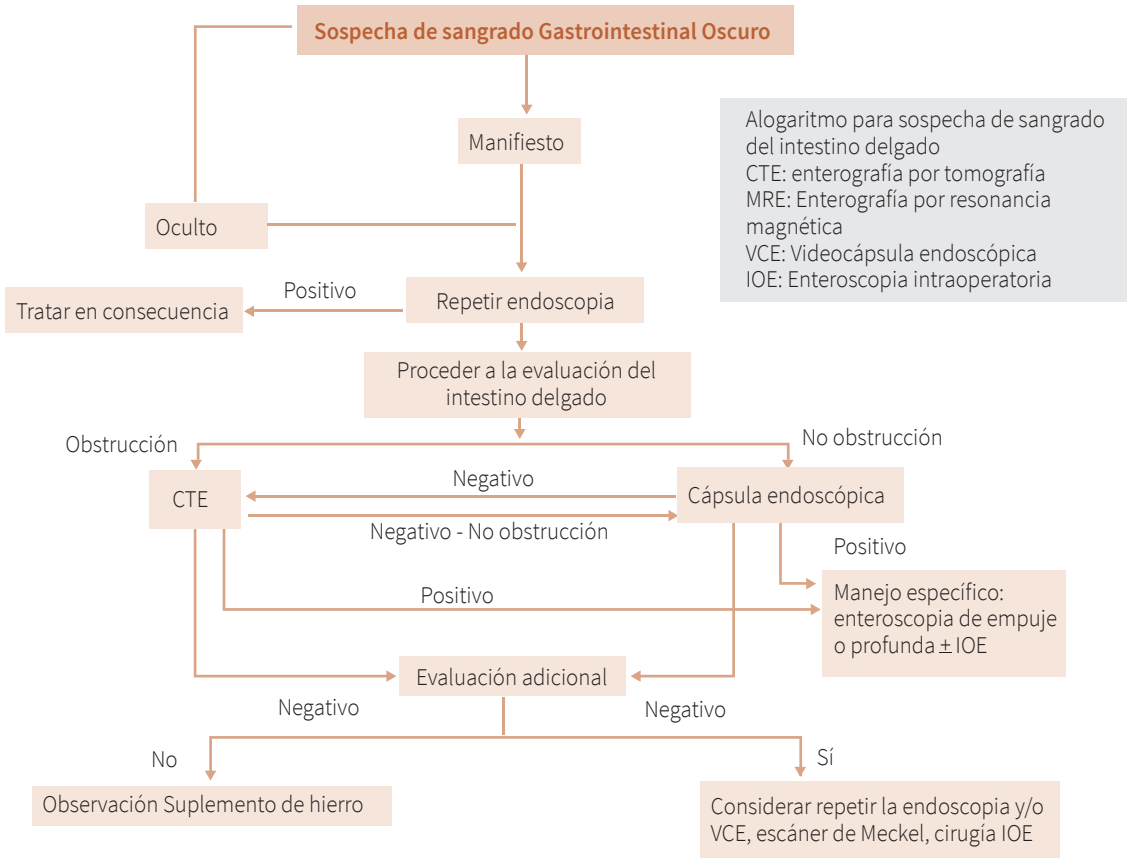

Figura 44. Algoritmo para sospecha de sangrado en intestino delgado.
Fuente: tomada de (1).

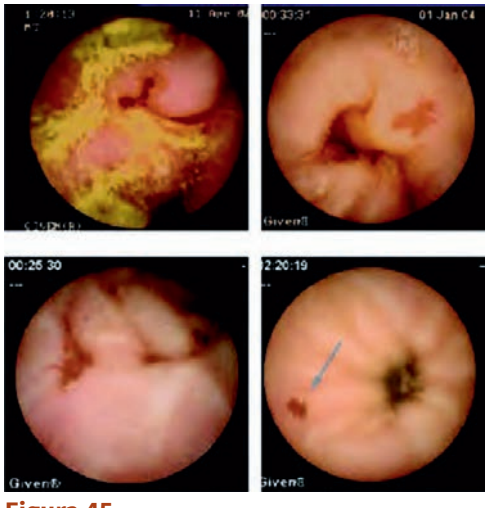

Figura 45.
Fuente: propiedad de la autora.

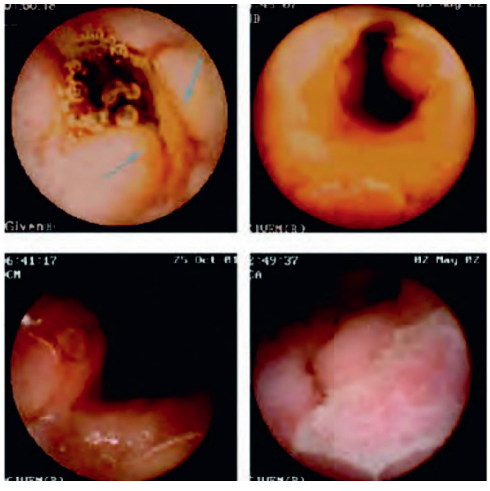

Figura 46.
Fuente: propiedad de la autora.

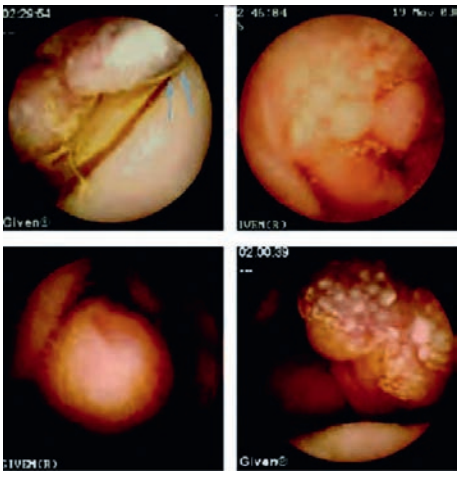

Figura 47.
Fuente: propiedad de la autora.

Enfermedad de Crohn

No hay un examen único que sea diagnóstico de oro en la enfermedad inflamatoria intestinal (EII). El diagnóstico se basa en una constelación de hallazgos, historia clínica, examen físico, endoscopia, radiología e histopatología. La mayoría de los pacientes diagnosticados con la enfermedad de Crohn tienen compromiso del intestino delgado. La evaluación completa del intestino delgado para realizar un diagnóstico definitivo de enfermedad de Crohn es importante para determinar la extensión y la severidad de la enfermedad, determinar la actividad basal de la enfermedad y poder realizar el monitoreo de la misma. La colonoscopia con visualización del íleon terminal puede no detectar la enfermedad de Crohn localizada proximalmente, debido a un patrón en parches. La cápsula endoscópica en la enfermedad inflamatoria intestinal puede ser utilizada en diferentes situaciones clínicas, tales como sospecha de EII, EII establecida, EII no clasificada, colitis ulcerativa (incluida la anastomosis ileoanal).

La sospecha diagnóstica de EII es la segunda indicación de la realización de cápsula endoscópica. Los hallazgos en este grupo de pacientes son de tipo inflamatorio, teniendo la cápsula una altísima sensibilidad para su detección, pero una baja especificidad. Es de vital importancia la historia clínica del paciente resaltando los antecedentes de ingesta de antiinflamatorios no esteroideos para la adecuada interpretación de las imágenes, medicamentos que deben ser suspendidos por lo menos 4 semanas antes de realizar el procedimiento de cápsula endoscópica **(32)**. Un metaanálisis demuestra una superioridad en el rendimiento de la CE frente al tránsito intestinal, la ileocolonoscopia, el entero-TAC y un rendimiento similar comparando la cápsula y la enteroresonancia **(33)**; sin embargo, un nuevo estudio muestra que la CE es superior para la detección de

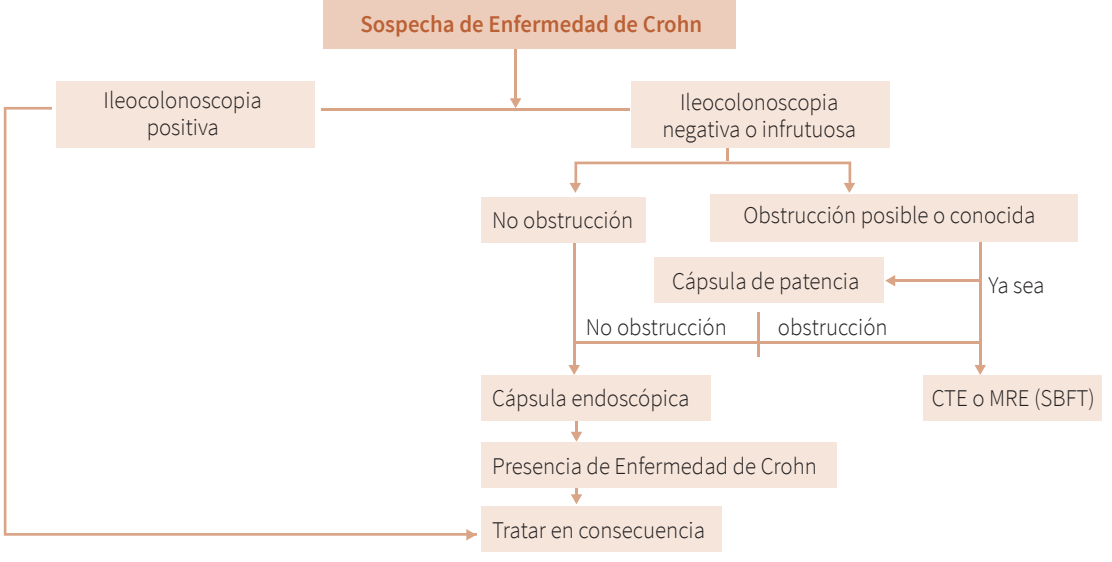

Figura 48. Algoritmo para sospecha en enfermedad de Crohn.

la enfermedad mucosa **(34)**. Hay también evidencia de que la cápsula puede ser más sensible en la detección de lesiones en el intestino delgado con compromiso proximal, en comparación con el entero-TAC y la enterorresonancia **(35)**. La Sociedad Americana de Endoscopia Gastrointestinal (ASGE), la Sociedad Europea de Endoscopia Gastrointestinal (ESGE) y la Asociación Canadiense de Gastroenterología (CAG) recomiendan el uso de CE como modalidad diagnóstica después de una ileocolonoscopia negativa en pacientes sin síntomas obstructivos **(2,36,37)**.

Tanto en los pacientes con sospecha de enfermedad de Crohn como en la enfermedad de Crohn establecida, la evidencia soporta el hecho de que la CE es un importante dispositivo diagnóstico de primera línea en ambas situaciones clínicas, particularmente cuando la ileocolonoscopia no es exitosa o no es diagnóstica **(33)**.

Los hallazgos inflamatorios de la CE no son específicos. Se pueden encontrar lesiones inflamatorias en más del 75 % de las personas que utilizan antiinflamatorios no esteroideos después de dos semanas de ingesta, y más del 13 % de las personas asintomáticas normales presentan lesiones inflamatorias en el intestino delgado en cápsula endoscópica, cuyo significado se desconoce.

En los pacientes con enfermedad de Crohn establecida, el objetivo actual del tratamiento es la cicatrización de la mucosa; la evaluación de esta cicatrización puede medirse utilizando imágenes radiológicas de corte trasversal, CE y enteroscopia profunda. Las potenciales aplicaciones de la CE en la enfermedad de Crohn establecida incluyen la evaluación de la extensión y la severidad de la enfermedad, la recurrencia posoperatoria y la cicatrización mucosa durante el monitoreo de la terapia. Respecto a la cicatrización mucosa, la evaluación de los síntomas es un indicador insuficiente de la severidad y extensión de la enfermedad; se ha demostrado que la CE puede detectar lesiones mucosas que no son visibles con las otras modalidades, así como un alto rendimiento diagnóstico que influye en la toma de decisiones, el manejo de los pacientes y los resultados clínicos, de manera que la CE juega un papel muy importante en la evaluación de la cicatrización mucosa **(38,39)**. Además, estudios recientes que comparan CE con enterorresonancia y otros biomarcadores para evaluar la cicatrización mucosa del intestino delgado mostraron que la CE fue altamente segura y precisa en dicha evaluación **(40)**.

Existen dos sistemas de medición de la actividad de la enfermedad de Crohn en CE que han sido validados: el índice de actividad de la enfermedad de Crohn en cápsula endoscópica (CECDAI) y el Score de Lewis **(41,42)**. Estos índices sirven como dispositivos para el diagnóstico y seguimiento en la práctica clínica para evaluar la actividad de la enfermedad.

La CE puede ser mejor que las imágenes multicortes de intestino delgado, pero se recomienda realizarlas previamente a la cápsula, porque pueden identificar potenciales estenosis obstructivas que contraindicarían la realización de la CE. Esta precaución es importante, ya que la enfermedad de Crohn establecida es el factor de riesgo más alto para la retención de CE, con reportes que llegan hasta el 13 % **(43-45)**.

En los pacientes con EII no clasificada, la CE puede ser de ayuda en identificar lesiones mucosas compatibles con enfermedad de Crohn. La CE puede identificar lesiones en el intestino delgado que no han sido detectadas por la ileocolonoscopia después de resección ileocolónica **(46)**.

En definitiva, la CE provee excelentes detalles de la mucosa de los pacientes con enfermedad de Crohn de manera no invasiva. La aplicación de nuevas cápsulas como la PillCam Crohn permite la evaluación del intestino delgado y el colon en un solo estudio, impactando el manejo de los pacientes.

Cápsula endoscópica en enfermedad celíaca

La cápsula endoscópica en el diagnóstico de la enfermedad celíaca puede ser utilizada en los

pacientes con alta sospecha (por ejemplo, test serológicos positivos anticuerpos transglutaminasa tisular de inmunoglobulina A, anticuerpos antiendomisio de inmunoglobulina A o síntomas) con contraindicación o incapacidad para realizar endoscopia gastrointestinal alta, en pacientes con dificultad diagnóstica que resulta de serología positiva con histología negativa o serología negativa con histología ambigua.

En la enfermedad celíaca, las biopsias duodenales y las pruebas serológicas son el gold standard del diagnóstico; sin embargo, la CE puede ser una alternativa a la esofagogastroduodenoscopia con biopsia en pacientes seleccionados, quienes no quieren o son incapaces de practicarse una endoscopia superior. La CE puede ser útil también en pacientes con enfermedad que no responden al tratamiento y en pacientes con síntomas de alarma sin explicación en las imágenes diagnósticas **(47)**.

Tumores del intestino delgado, pólipos y otras patologías

Los tumores del intestino delgado son del 3 al 6 % de todas las neoplasias gastrointestinales, y del 1 al 3 % de todas las lesiones malignas gastrointestinales **(48-50)**. Son cuatro los subtipos histológicos más importantes: 1) adenocarcinomas, que comprenden aproximadamente el 30 al 45 % de todos los tumores del intestino delgado; 2) tumores neuroendocrinos, que comprenden del 20 al 40 %; 3) linfomas, que comprenden del 10 al 20 %, y 4) sarcomas, que comprenden del 10 al 15 % **(51,52)**. Se calcula que los casos de cáncer de intestino delgado han aumentado en promedio 2,4 % cada año durante los últimos 10 años en los Estados Unidos **(53)** y el pronóstico de estos tumores depende de su diagnóstico temprano.

La frecuencia de detección de tumores del intestino delgado por CE es del 1,5-9 % **(54,55).** La frecuencia de diagnóstico de tumor se ha incrementado en pacientes que se realizan CE para sangrado del intestino delgado; la detección de tumores es alta en aquellos pacientes con SID menores de 50 años, lo que indica la prioridad de evaluación del intestino delgado en pacientes jóvenes con sangrado.

La cápsula ofrece una oportunidad de ver todo el intestino delgado de manera no invasiva y representa la primera prueba diagnóstica en pacientes con tumores. Sin embargo, puede no detectar las neoplasias hasta en un 18,9 % **(56,57)**, pues tiene una visualización limitada cuando hay pobre preparación **(58);** la cápsula se mueve por peristalsis, que puede ser rápida en el duodeno distal y el yeyuno proximal, donde se encuentran localizados el 25-30 % de todos los tumores del intestino delgado **(59)**. Además, los movimientos pasivos y no controlados de la cápsula dificultan la diferenciación de una verdadera lesión submucosa de las protuberancias no patológicas; por ejemplo, los GIST y los tumores neuroendocrinos son lesiones subepiteliales que aparecen como protuberancias. Para diferenciar las anteriores condiciones se ha validado el SPICE-CE **(60)** y se ha propuesto un nuevo sistema de puntuación para interpretar hallazgos de CE en los tumores de intestino delgado con cinco componentes: 1) sangrado, 2) disrupción mucosa, 3) superficie irregular, 4) color y 5) vellosidades blanquecinas **(61)**. El algoritmo actual propuesto para sospecha de tumores de intestino delgado se relaciona en la Figura 49.

En pacientes con síntomas obstructivos, cuando la sospecha clínica se mantiene alta a pesar de las imágenes transversales, debe considerarse continuar la investigación del intestino delgado; en este caso, la elección entre la enteroscopia asistida por dispositivos y la cápsula endosceopica del intestino delgado debe hacerse caso a caso. Los síndromes polipósicos intestinales son raros y se dividen, basados en su histología en poliposis adenomatosa familiar (FAP), síndromes de poliposis hamartomasosos y otros síndromes de poliposis raras. Los síndromes hamartomatosos incluyen el Peutz-Jeghers (PJS) y el PTEN asociado a hamartoma. Los pólipos de intestino delgado ocurren en más del 75 % de los pacientes con FAP y PJS, con mayor probabilidad de pólipos a nivel del yeyuno y del íleo en pacientes que también

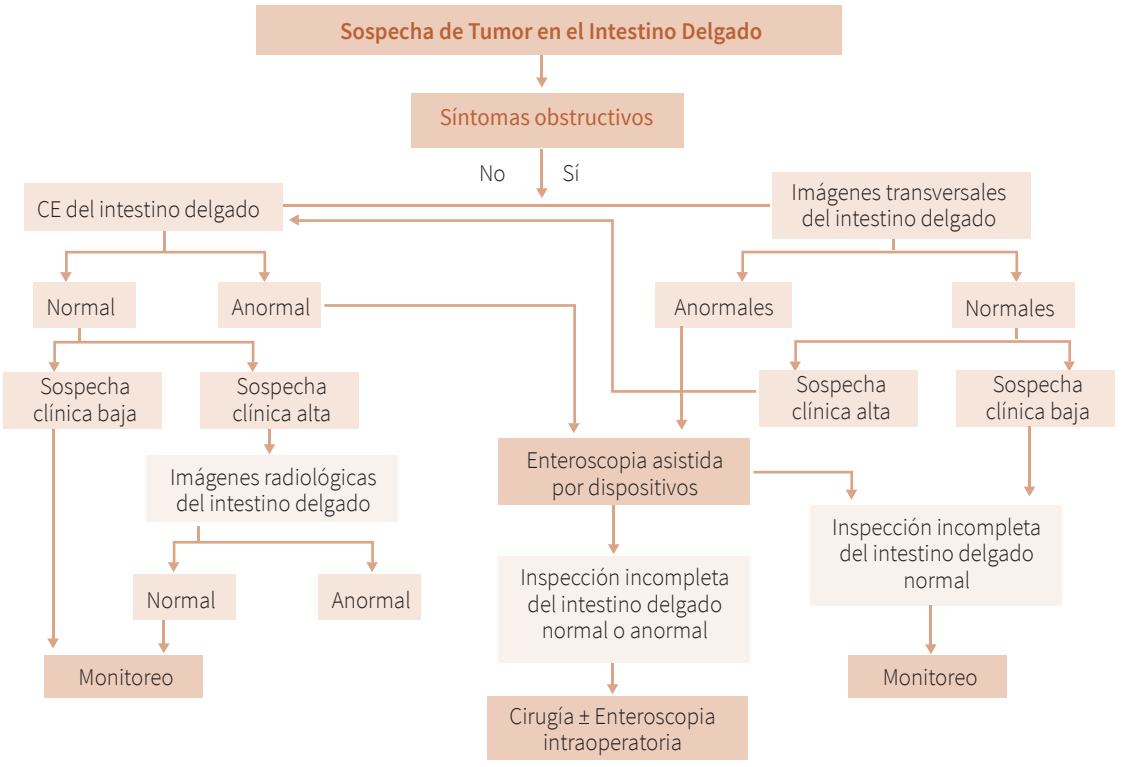

Figura 49. Evaluación de paciente con sospecha de tumores en el intestino delgado.
Fuente: tomada de (62).

tienen pólipos duodenales **(63,64)**. En estos pacientes, quienes requieren estudios del intestino delgado, las asociaciones científicas sugieren el seguimiento a través de CE (Figuras de 35 a 43).

Videocápsula endoscópica esofágica

La videocápsula endoscópica esofágica puede ser utilizada para la tamización del esófago de Barrett en pacientes con enfermedad por reflujo gastroesofágico y, para la tamización de várices esofágicas en pacientes con cirrosis, se evaluará su aplicación clínica (Figura 4).

Videocápsula endoscópica colónica

La cápsula de colon puede ser una alternativa considerándose un procedimiento no invasivo; además, puede ser utilizada en pacientes anticoagulados o en pacientes de riesgo alto para sedación. Esta cápsula ha presentado una evolución en su tecnología, ofreciendo cada vez mayores ventajas desde el punto de vista del diagnóstico y rendimiento en la evaluación de las condiciones colónicas, especialmente la detección de pólipos **(65-68).**

La segunda generación de cápsula colónica (CCE-2) ha mejorado la adquisición de imágenes a comparación de la primera cápsula, y los estudios informan una sensibilidad y especificidad para detección de cualquier pólipo, del 82 y 86 %; para la detección de pólipos > 6mm, se advierte una sensibilidad y especificidad de 84-89 % y 69-88 %, respectivamente **(69,70)**. En los casos en los que la colonoscopia previa fue incompleta o en pacientes que no pueden o no quieren realizarse colonoscopia, la cápsula puede ser una alternativa razonable **(71,72)**, teniendo un impacto positivo en la tamización del cáncer colorrectal; sin embargo, las guías actuales

no recomiendan la sustitución de la colonoscopia por la cápsula de colon de manera rutinaria para la tamización de cáncer de colon **(2)** (Figura 10).

Futuro

La cápsula endoscópica es una técnica en desarrollo continuo. Son múltiples las aplicaciones en desarrollos futuros tales como realización de biopsias, terapéutica, control remoto, utilidad en el estudio de la fisiología y la motilidad intestinal, entre otras, exigiendo a los profesionales en esta área estar atentos en la información constante de la investigación y la aplicación clínica de la misma.

Código QR 1. Enfermedad inflamatoria intestinal por cápsula. Dra. C. Jaramillo

Código QR 2. Hemorragia Digestiva por cápsula Dra. C. Jaramillo

Código QR 3. Lesión Vascular Intestinal por cápsula. Dra. C. Jaramillo

Referencias

1. Gerson LA, Fidler JL2, Cave DR3, Leighton JA. ACG Clinical Guideline: Diagnosis and Management of Small Bowel Bleeding. Am J Gastroenterol. 2015;110(9):1265-87. Doi: http://doi.org/f7wjzd.

2. Enns RA, Hookey L, Armstrong D, Bernstein CN, Heitman SJ, Teshima C. Clinical Practice Guidelines for the Use of Video Capsule Endoscopy. Gastroenterology. 2017;152(3):497-514. Doi: http://doi.org/f9tqt9.

3. Medtronic [Ficha técnica]. [Internet]. Estados Unidos; 2016. Disponible en: https://goo.gl/keM5R2.

4. Helper D, Malik P, Havranek R, et al. The novel Pillcam Crohn's disease capsule demonstrates similar diagnostic yield as ileocolonoscopy in patients with active Crohn's disease - a prospective multicenter international cohort study. United European Gastroenterol J. 2014;2(1S):A19.

5. Raju GS, Gerson L, Das A, Lewis B. American Gastroenterological Association. American Gastroenterological Association (AGA) Institute technical review on obscure gastrointestinal bleeding. Gastroenterology. 2007;133(5):1697-717. Doi: http://doi.org/drnr4g.

6. Fisher L, Lee Krinsky M, Anderson MA, Appalaneni V, Banerjee S, Ben-Menachem T, et al. The role of endoscopy in the management of obscure GI bleeding. Gastrointest Endoscop. 2010;72(3):471-9.

7. Galiano MT, Sánchez F, Pineda LF. Experiencia clínica del uso de la video cápsula endoscópica en el diagnóstico de la patología del intestino delgado. Rev Asoc Colomb de Gastroenterol. 2009;24(1):17-25. Disponible en: https://goo.gl/d74P2Z.

8. Lin S, Rockey DC. Obscure gastrointestinal bleeding. Gastroenterol Clin N Am.

2005;34(4):679-98. Doi: http://doi.org/dxvd5d.

9. Leighton JA, Goldstein J, Hirota W, Jacobson BC, Johanson JF, Mallery JS, et al. Obscure gastrointestinal bleeding. Gastrointest Endosc. 2003;58(5):650-5.

10. Foutch PG. Angiodysplasia of the gastrointestinal tract. Am J Gastroenterol. 1993;88(6):807-18.

11. Kwo PY, Tremaine WJ. Nonsteroidal anti-inflammatory drug-induced enteropathy: case discussion and review of the literature. Mayo Clin Proc. 1995;70(1):55-61. Doi: http://doi.org/fxkhhz.

12. Lang J, Price AB, Levi AJ, Gumpel JM, Bjarnason I. Diaphragm disease: pathology of disease of the small intestine induced by non-steroidal anti-inflammatory drugs. J Clin Pathol. 1988;41(5):516-26. Doi: http://doi.org/dr96cm.

13. Lewis BS, Kornbluth A, Waye JD. Small bowel tumors: yield of enteroscopy. Gut. 1991;32:763-5. Disponible en: https://goo.gl/M3VaMi.

14. Bartram CI, Amess JA. The diagnosis of Meckel's diverticulum by small bowel enema in the investigation of obscure intestinal bleeding. Br J Surg. 1980;67(6):417-8. Doi: http://doi.org/cfc7rs.

15. Kiratli P, Aksoy T, Bozkurt M, Orhan D. Detection of ectopic gastric mucosa using 99mTc pertechnetate: review of the literature. Ann Nucl Med.2009;23(2):97-105. Doi: http://doi.org/b62kt5.

16. Taverner D, Talbot IC, Carr-Locke DL, Wicks AC. Massive bleeding from the ileum: a late complication of pelvic radiotherapy. Am J Gastroenterol. 1982;77(1):29-31.

17. Blecker D, Bansal M, Zimmerman RL, Fogt F, Lewis J, Stein R, et al. Dieulafoy's lesion of the small bowel causing massive gastrointestinal bleeding: two case reports and literature review. Am J Gastroenterol. 2001;96(3):902-5. Doi: http://doi.org/b98xn9.

18. Risti B, Marincek B, Jost R, Decurtins M, Ammann R. Hemosuccus pancreaticus as a source of obscure upper gastrointestinal bleeding: three cases and literature review. Am J Gastroenterol. 1995;90(10):1878-80.

19. Yuki N, Kubo M, Noro Y, Kasahara A, Hayashi N, Fusamoto H, et al. Jejunal varices as a cause of massive gastrointestinal bleeding. Am J Gastroenterol. 1992;87(4):514-7.

20. Traina M, Tarantino I, Barresi L, Mocciaro Filippo. Variceal bleeding from ileum identified and treated by single balloon enteroscopy. World J Gastroenterol. 2009;15(15):1904-5. Doi: http://doi.org/dkvd5b.

21. Kodama M, Uto H, Numata M, Hori T, Murayama T, Sasaki F, et al. Endoscopic characterization of the small bowel in patients with portal hypertension evaluated by double balloon endoscopy. J Gastroenterol. 2008;43(8):589-96. Doi: http://doi.org/bn682s

22. Triester SL, Leighton JA, Leontiadis GI, Fleischer DE, Hara AK, Heigh RI, et al. A metaanalysis of the yield of capsule endoscopy compared to other diagnostic modalities in patients with obscure gastrointestinal bleeding. Am J Gastroenterol. 2005;100(11):2407-18. Doi: http://doi.org/czcq38.

23. Pennazio M, Santucci R, Rondonotti E, Abbiati C, Beccari G, Rossini FP, et al. Outcome of patients with obscure gastrointestinal bleeding after capsule endoscopy: report of 100 consecutive cases. Gastroenterology. 2004;126(3):643-53. Doi: http://doi.org/bf42s5.

24. Delvaux M, Fassler I, Gay G. Clinical usefulness of the endoscopic video capsule as the initial intestinal investigation in patients with obscure digestive bleeding: validation of a diagnostic strategy based on the patient outcome after 12 months. Endoscopy. 2004;36(12):1067-73. Doi: http://doi.org/b7rw33.

25. Ben Soussan E, Antonietti M, Herve S, Savoye G, Ramirez S, Lecleire S, et al. Diagnostic yield and therapeutic implications of capsule endoscopy in obscure gastrointestinal bleeding. Gastroenterol Clin Biol. 2004;28(11):1068-73. Doi: http://doi.org/bsdnt6.

26. Estévez E, González-Conde B, Vázquez-Iglesias JL, de Los Angeles Vázquez-Millán M, Pértega S, Alonso PA, et al. Diagnostic yield and clinical outcomes after capsule endoscopy in 100 consecutive patients with obscure gastrointestinal bleeding. Eur J Gastroenterol Hepatol. 2006;18(8):881-8. Disponible en: https://goo.gl/YTkcHC.

27. Lai LH , Wong GL , Chow DK, Lau JY, Sung JJ, Leung WK. Long-term follow-up of patients with obscure gastrointestinal bleeding after negative capsule endoscopy. Am J Gastroenterol. 2006;101(6):1224-8. Doi: http://doi.org/df9625.

28. Pasha SF, Leighton JA, Das A, Harrison ME, Decker GA, Fleischer DE, et al. Double-balloon enteroscopy and capsule endoscopy have comparable diagnostic yield in small-bowel disease: a metaanalysis. Clin Gastroenterol Hepatol. 2008;6(6):671-6. Doi: http://doi.org/cq3w2b.

29. Chen X, Ran ZH, Tong JL. A meta-analysis of the yield of capsule endoscopy compared to doubleballoon enteroscopy in patients with small bowel diseases. World J Gastroenterol. 2007;13(32):4372-8. Doi: http://doi.org/cdjf.

30. Pasha SF, Leighton JA. ¿How useful is capsule endoscopy for the selection of patients for double-balloon enteroscopy? Nat Clin Pract Gastroenterol Hepatol. 2008;5(9):490-1. Doi: http://doi.org/bpwx97.

31. Teshima, CW, Kuipers EJ, van Zanten SV, Mensink PB. Meta-analysis and systematic reviews Double balloon enteroscopy and capsule endoscopy for obscure gastrointestinal bleeding: An updated meta-analysis. J Gastroenterol Hepatol. 2011;26(5):796-801. Doi: http://doi.org/c9dcz2.

32. Goldstein JL, Eisen GM, Lewis B, Gralnek IM, Zlotnick S, Fort JG, et al. Video capsule endoscopy to prospectively assess small bowel injury with celecoxib, naproxen plus omeprazole, and placebo. Clin Gastroenterol Hepatol. 2005;3(2):133-41. Doi: http://doi.org/fk4r8r.

33. Dionisio PM, Gurudu SR, Leighton JA, Leontiadis GI, Fleischer DE, Hara AK, et al. Capsule Endoscopy has a significantly Higher Diagnostic Yield in Patients with Suspected and Established Small-Bowel Crohn's Disease: A meta-analisis. Am J Gastroenterol. 2010;105(6):1240-8. Doi: http://doi.org/dhx-5hk.

34. Melmed GY, Dubinsky M, Rubin D, Fleischer M, Pasha SF, Fernández-Urien I, et al. Utility of capsule endoscopy for monitoring Crohn's disease activity. Gastroenterology. 2016;150(4 Suppl 1):S997. Doi: http://doi.org/cdjg.

35. Jensen MD, Nathan T, Rafaelsen SR, Kjeldsen J. Diagnostic accuracy of capsule endoscopy for small bowel Crohn's disease is superior to that of MR enterography or CT enterography. Clin Gastroenterol Hepatol. 2011;9(2):124-9. Doi: http://doi.org/bj6xmj.

36. American Society for Gastrointestinal Endoscopy Standards of Practice Committee, Shergill AK, Lightdale JR, Bruining DH, Acosta RD, Chandrasekhara V, et al. The role of endoscopy in inflammatory bowel disease. Gastrointest Endosc. 2015;81(5):1101–21.e1-13. Doi: http://doi.org/f27btq.

37. Pennazio M, Spada C, Eliakim R, May A, Mulder CJ, Rondonotti E, et al. Small-bowel capsule endoscopy and device-assisted enteroscopy for diagnosis and treatment of small-bowel disorders: European Society of Gastrointestinal Endoscopy (ESGE) clinical guideline. Endoscopy. 2015;47(4):352-76. Doi: http://doi.org/f7dj58.

38. Dubcenco E, Jeejeebhoy KN, Petroniene R, Tang SJ, Zalev AH, Gardiner GW, et al. Capsule endoscopy findings in patients with established and suspected small-bowel Crohn's disease: correlation with radiologic, endoscopic, and histologic findings. Gastrointest Endosc. 2005;62(4):538-44. Doi: http://doi.org/bp9mh6.

39. Flamant M, Trang C, Maillard O, Sacher-Huvelin S, Le Rhun M, Galmiche JP, et al. The prevalence and outcome of jejunal lesions visualized by small bowel capsule endoscopy in Crohn's disease. Inflamm Bowel Dis. 2013;19(7):1390-6. Doi: http://doi.org/cdjh.

40. Kopylov U, Yablecovitch D, Lahat A, Neuman S, Levhar N, Greener T, et al. Detection of small bowel mucosal healing and deep remission in patients with known small bowel Crohn's disease using biomarkers, capsule endoscopy, and imaging. Am J Gastroenterol. 2015;110(9):1316-23. Doi: http://doi.org/f7wjz9.

41. Gal E, Geller A, Fraser G, Levi Z, Niv Y. Assessment and validation of the new Capsule Endoscopy Crohn's Disease Activity Index (CECDAI). Dig Dis Sci. 2008;53(7):1933-7. Doi: http://doi.org/bmfh7v.

42. Gralnek IM, Defranchis R, Seidman E, Leighton JA, Legnani P, Lewis BS. Development of a capsule endoscopy scoring index for small bowel mucosal inflammatory change. Aliment Pharmacol Ther. 2008;27(2):146-54. Doi: http://doi.org/ctfxn7.

43. Liao Z, Gao R, Xu C, Li ZS. Indications and detection, completion, and retention rates of small-bowel capsule endoscopy: a systematic review. Gastrointest Endosc. 2010;71(2):280-6. Doi: http://doi.org/d9kj8n.

44. Cheifetz AS, Kornbluth AA, Legnani P, Schmelkin I, Brown A, Lichtiger S, et al. The risk of retention of the capsule endoscope in patients with known or suspected Crohn's disease. Am J Gastroenterol. 2006;101(10):2218-22. Doi: http://doi.org/bjsnwb.

45. Yadav A, Heigh RI, Hara AK, Decker GA, Crowell MD, Gurudu SR, et al. Performance of the patency capsule compared with nonenteroclysis radiologic examinations in patients with known or suspected intestinal strictures. Gastrointest Endosc. 2011;74(4):834-9. Doi: http://doi.org/fs294w.

46. Bourreille A, Ignjatovic A, Aabakken L, Loftus EV Jr, Eliakim R, Pennazio M, et al. Role of small-bowel endoscopy in the management of patients with inflammatory bowel disease: an International OMED-ECCO consensus. Endoscopy. 2009;41(7):618-37. Doi: http://doi.org/dnbhxg.

47. Leighton J, Pasha SF. Inflammatory Disorders of the Small Bowel Gastrointest Endoscopy Clin N Am. 2017,27(1):63-77. Doi: http://doi.org/cdjj

48. Neugut AI, Jacobson JS, Suh S, Mukherjee R, Arber N. The epidemiology of cancer of the small bowel. Cancer Epidemiol Biomarkers Prev. 1998;7(3):243-51. Disponible en: https://goo.gl/8Pn97f.

49. Rossini FP, Risio M, Pennazio M. Small bowel tumors and polyposis syndromes. Gastrointest Endosc Clin N Am. 1999;9(1):93-114.

50. Di Sario JA, Burt RW, Vargas H, McWhorter WP. Small bowel cancer: epidemiological and clinical characteristics from a population-based registry. Am J Gastroenterol. 1994;89(5):699-701.

51. O'Riordan BG, Vilor M, Herrera L. Small bowel tumors: an overview. Dig Dis Sci. 1996;14(4):245-57. Doi: http://doi.org/ddpnnm.

52. Pan SY, Morrison H. Epidemiology of cancer of the small intestine. World J Gastroint Oncol. 2011;3(3):33-42. Doi: http://doi.org/dc63n7.

53. National Cancer Institute. SEER stat fact sheets: small intestine cancer. Available at: http://seer.cancer.gov/statfacts/html/smint.html. Accessed 25 March, 2016.

54. Cobrin GM, Pittman RH, Lewis BS. Increased diagnostic yield of small bowel tumors with capsule endoscopy. Cancer. 2006;107(1):22-7. Doi: http://doi.org/bc32tm.

55. Urbain D, De Looze D, Demedts I, Louis E, Dewit O, Macken E, et al. Video capsule endoscopy in smallbowel malignancy: a multicenter Belgian study. Endoscopy. 2006;38(4):408-11. Doi: http://doi.org/cz92tt.

56. Ross A, Mehdizadeh S, Tokar J, Leighton JA, Kamal A, Chen A, et al. Double balloon enteroscopy detects small bowel mass lesions missed by capsule endoscopy. Dig Dis Sci. 2008;53(8):2140-3. Doi: http://doi.org/bw3kbr.

57. Huprich JE, Fletcher JG, Fidler JL, Alexander JA, Guimarães LS, Siddiki HA, et al. Prospective blinded comparison of wireless capsule endoscopy and multiphase CT enterography in obscure gastrointestinal bleeding. Radiology. 2011;260(3):744-51. Doi: http://doi.org/dssvtt.

58. Klein A, Dashkovsky M, Gralnek I, Peled R, Chowers Y, Khamaysi I, et al. Bowel preparation in "real-life" small bowel capsule endoscopy: a two-center experience. Ann Gastroenterol. 2016;29(2):196-200. Doi: http://doi.org/f9q6x9.

59. Worsoe J, Fynne L, Gregersen T, Schlageter V, Christensen LA, Dahlerup JF, et al. Gastric transit and small intestinal transit time and motility assessed by a magnet tracking system. BMC Gastroenterol. 2011;11:145. Doi: http://doi.org/fxw9v9.

60. Girelli CM, Porta P, Colombo E, Lesinigo E, Bernasconi G. Development of a novel index to discriminate bulge from mass on small-bowel capsule endoscopy. Gastrointest Endosc. 2011;74(5):1067-74. Doi: http://doi.org/dhfjhv.

61. Shyung LR, Lin SC, Shih SC, Chang WH, Chu CH, Wang TE. Proposed scoring system to determine small bowel mass lesions using capsule endoscopy. J Formos Med Assoc. 2009;108(7):533-8. Doi: http://doi.org/bn885m.

62. Rondonotti E, Koulaouzidis A, Yung DE., Reddy SN, Georgiou J, Pennazio M. Neoplastic Diseases of the Small Bowel. Gastrointest Endoscopy Clin N Am. 2017;27(1):93-112. Doi: http://doi.org/cdjk.

63. Schulmann K, Hollerbach S, Kraus K, Willert J, Vogel T, Möslein G, et al. Feasibility and diagnostic utility of video capsule endoscopy for the detection of small bowel polyps in patients with hereditary polyposis syndromes. Am J Gastroenterol. 2005;100(1):27-37. Doi: http://doi.org/fr6bdg.

64. Burke CA, Santisi J, Church J, Levinthal G. The utility of capsule endoscopy small bowel surveillance in patients with polyposis. Am J Gastroenterol. 2005;100(7):1498-502. Doi: http://doi.org/bd99rk.

65. Spada C, Hassan C, Munoz-Navas M, Neuhaus H, Deviere J, Fockens P, et al. Second-generation colon capsule endoscopy compared with colonoscopy. Gastrointest Endosc. 2011;74(3):581-9. Doi: http://doi.org/ccw3nm.

66. Eliakim R, Yassin K, Niv Y, Metzger Y, Lachter J, Gal E, et al. Evaluación del desempeño de multicéntrico prospectivo de la segunda generación cápsula comparado con la colonoscopia. Endoscopia. 2009;41(12):1026-31. Doi: http://doi.org/d3s3dn.

67. Waye, J., D. Rex, Williams C. Dolonoscopia principios y práctica segunda edición. Chichester: Blackwell Publishing, 2009.

68. Lieberman, DA. Clinical practice. Screening for colorectal cancer. N Engl J Med. 2009;361(12):1179-87. Doi: http://doi.org/bg84gt.

69. Rokkas T, Papaxoinis K, Triantafyllou K, Ladas SD. A metaanalysis evaluating the accuracy of colon capsule endoscopy in detecting colon polyps. Gastrointest Endosc. 2010;71:792-8. Doi: http://doi.org/bhj6fb.

70. Spada C, Hassan C, Marmo R, Petruzziello L, Riccioni ME, Zullo A, et al. Meta-analysis shows colon capsule endoscopy is effective in detecting colorectal polyps. Clin Gastroenterol Hepatol. 2010;8(6):516-22. Doi: http://doi.org/fvs5w3.

71. Negreanu L, Babiuc R, Bengus A, Sandagurschi R. PillCam Colon 2 capsule in patients unable or unwilling to undergo colonoscopy. World J Gastrointest Endosc. 2013;5(11):559-67. Doi: http://doi.org/cdjm.

72. Rex DK, Lieberman DA. A survey of potential adherence to capsule colonoscopy in patients who have accepted or declined conventional colonoscopy. J Clin Gastroenterol. 2012;46(8):691-5. Doi: http://doi.org/f365mx.

Enteroscopia diagnóstica, terapéutica y **hemorragia del intestino medio**

Raúl Monserat
Alvaro Sánchez Quijano

Introducción

El intestino delgado ha sido siempre considerado como una "caja negra" para los endoscopistas, debido fundamentalmente a su longitud, localización peritoneal y la presencia de múltiples y complejas curvas. La endoscopia, usando gastroscopios estándar, puede llegar hasta la segunda o tercera porción duodenal, mientras que la llamada *push enteroscopy* puede llegar hasta el ligamento de Treitz y aproximadamente a 80 cm más adelante. La colonoscopia puede llegar 10 a 20 cm más allá de la válvula ileocecal. La mayoría de las técnicas endoscópicas no quirúrgicas no son satisfactorias para el manejo de las enfermedades del intestino delgado y, con frecuencia, requerían enteroscopia intraoperatoria. El desarrollo de la cápsula endoscópica **(1,2)** y de la enteroscopia asistida por balón ha permitido la observación de todo el intestino delgado *(3)*. La capacidad diagnóstica de la enteroscopia con balones para hallazgos patológicos relevantes puede llegar hasta 70-80 % permite muestras histológicas y terapia endoscópica que puede ser llevada a cabo en más del 50 % de los pacientes **(3)**.

En este capítulo se abordará el uso de las diferentes formas de enteroscopia y un resumen de las técnicas para llevarlas a cabo. Estas técnicas permitieron por primera vez el acceso directo al intestino delgado, con la gran limitante de que son procedimientos invasivos y prolongados, además de técnicas endoscópicas complementarias a procedimientos no invasivos, tales como la cápsula endoscópica, enterotomografía o enteroresonancia, y permiten la toma de biopsia y procedimientos terapéuticos. **(4-6)**,

Con el uso de la enteroscopia asistida por balón se ha cambiado radicalmente el manejo de la hemorragia gastrointestinal oscura. El término *hemorragia de intestino medio* se refiere a aquella hemorragia que se origina entre la papila de Vater y la válvula ileocecal. Además, esta se divide en evidente y oscura: la hemorragia evidente es cuando se trata de una enterorragia; la hemorragia oscura es una hemorragia de origen desconocido que persiste o recurre, cuando en el examen de laboratorio se revela sangre oculta o prueba inmunológica positiva para sangre en heces, en el contexto de gastroscopias y colonoscopias normales. Las indicaciones para la enteroscopia se especifican a continuación:

- Hemorragia gastrointestinal de origen oscuro.
- Evaluación y tatuaje de tumores de intestino delgado.
- Daño del intestino delgado causado por AINES y otros fármacos.
- Enfermedad inflamatoria intestinal.
- Enfermedad celíaca refractaria.

- Poliposis intestinal
- Asistencia en colonoscopia dificil.
- Colangiografía endoscópica con anatomía modificada.

De igual manera, la utilidad de la enteroscopia se ha extendido al campo de la terapéutica y de allí estriban algunas de las ventajas sobre la videocápsula. Así, la precisión diagnóstica puede variar según la indicación desde un 53 %, cuando se trata de sangrado de origen oscuro, y un porcentaje mucho más bajo al realizarse por diarreas o dolor abdominal.

La ventaja de la enteroscopia asistida por balón, a pesar de tener una sensibilidad similar a la cápsula para precisar la etiología del sangrado, es que permite la terapéutica de lesiones y realización de otros procedimientos, que se listan a continuación **(7,8,9):**

- Tratamiento de lesiones vasculares.
- Polipectomía.
- Dilatación estenosis.
- Colocación de prótesis para obstrucción de intestino delgado.
- Retiro de cuerpo extraño.
- Resección mucosal endoscópica.
- Yeyunostomia percutánea.
- ERCP en pacientes con anatomía modificada.
- Biopsia.

Enteroscopia de doble balón

El sistema de doble balón (Fujinon Inc., Saitama, Japón), permite intubación profunda del intestino delgado, envolviéndolo en un enteroscopio flexible dentro de un sobretubo especializado. El enteroscopio y el sobretubo tienen balones de látex en su extremo distal que pueden ser inflados y desinflados con aire desde un sistema de presión controlado, inflando y desinflando alternativamente los dos balones combinados con instrumentación en la inserción y retracción. Buena parte del intestino puede ser envuelto en el sobretubo usando la técnica de "push and pull" completando la visualización del intestino delgado por vías combinadas anterógradas y retrógradas. Hay tres sistemas de doble balón en el mercado

- Estándar, que tiene 8,5 mm de diámetro y una longitud de 200 cm (Fujinon EN-450PS). Sobretubo de 145 cm con un diámetro de 12,2 mm. En la punta del enteroscopio se coloca un balón de látex. El balón puede ser inflado y desinflado con un mecanismo externo, lo mismo que el sobretubo.
- Enteroscopio de doble balón terapéutico similar al anterior, pero que tiene un diámetro externo de 9,4 mm, lo que permite un canal de trabajo de 2,8 mm de diámetro

Enteroscopio de doble balón más corto, con una longitud de 152 cm (Fujinon EN-450B5), que se usa primariamente para ERCP en pacientes de anatomía alterada y en colonoscopias difíciles. **(7,8,9)**

Técnicas para doble balón

Se utiliza la rutina de sedación con propofol asistida por anestesiólogo. La enteroscopia de doble balón puede realizarse por la vía anterógrada o retrógrada. La ruta de inserción se escoge de acuerdo con la localización estimada de la lesión sospechosa. La mayoría de las veces se escoge la vía basándose en un estudio previo de cápsula.

Por la vía anterógrada el enteroscopio se avanza utilizando ciclos repetitivos de inflar y desinflar. El procedimiento es igual para el examen retrogrado, excepto que los ciclos de avance y retirada del endoscopio se llevan a cabo en el colon, así como en el intestino delgado.

Finalmente, en el punto de que no se puede insertar más, se hace un tatuaje en la mucosa que puede permitir la posterior identificación por vía cápsula al momento de la cirugía o cuando se realiza la enteroscopia por otra vía. La profundidad de la inserción esta limitada en pacientes con adherencias debidas a cirugía previa o enfermedad inflamatoria intestinal. La fluoroscopia puede ser necesaria en las primeras enteroscopias, pero posteriormente ya no hace falta.

La mayoría de la evidencia publicada en enteroscopia asistida con balones procede de estudios de enteroscopia de doble balón; no se ha comparado con otros métodos para visualizar intestino delgado, y la mayoría de estos estudios están enfocados a los pacientes con sangramiento de origen oscuro **(4,5).**

El tiempo promedio de la exploración está entre 70 minutos y dos horas con un promedio de inserción entre dos y tres metros por vía anterógrada y uno a dos metros por vía retrógrada**(6,7,9).**

Los exámenes por vía retrógrada son más difíciles, aún en manos expertas, y el número en que no se puede completar la exploración por no poder realizar el paso al intestino delgado está entre 7 y 30 %; aun cuando el íleon terminal en algunas ocasiones pueda intubarse, las adherencias pueden limitar el avance posterior.La mayor indicación de la enteroscopia es para pacientes que tengan sangramiento de intestino medio debido a angiodisplasia.

El enteroscopio permite un tratamiento efectivo con argón-plasma, aunque el resangramiento es común. En un estudio de 50 pacientes con lesiones de intestino delgado, 44 pacientes (88 %) se trataron con argón-plasma para angiodisplasia **(10-12).** Después de un seguimiento de 55 meses, los niveles de hemoglobina se aumentaron de una media de 7,6 g, antes del tratamiento, a 11 g, después del tratamiento; además, hubo una disminución significativa en el número de pacientes que requerían transfusiones, de 30 pacientes antes del tratamiento; sin embargo, el sangramiento del intestino delgado recurrió en 21 pacientes (43,8 %) de los 48 tratados con argón-plasma.

Complicaciones

El promedio de complicaciones de enteroscopia de doble balón en una serie grande estuvo entre 1,2 y 1,6 %. Un análisis encontró que las complicaciones menores ocurrieron en 9,1 % de los procedimientos, mientras que las complicaciones mayores se reportaron en 0,7%. Las complicaciones incluyen pancreatitis, perforación, hemorragia y neumonía por aspiración. El promedio de complicaciones puede ser mayor en pacientes que son sometidos a procedimientos terapéuticos comparados con los que sólo se les realiza procedimientos diagnósticos **(10,13,14).**

Pancreatitis

La pancreatitis es la mayor complicación en enteroscopia de doble balón. El promedio es alrededor de 0,3 %, basado en tres series con un total de 8.734 procedimiento**s(13-15)**. La causa de la pancreatitis es desconocida, pero puede estar relacionada con trauma físico al páncreas. Es importante distinguir pancreatitis clínica de hiperamilasemia, que ocurre en el 50 % de los pacientes, especialmente en procedimientos prolongados**(16,17)**. Se piensa es un factor desencadenante en la oclusión del orificio papilar por el balón, por lo que se recomienda no infiltrarlo hasta pasar mas allá de la segunda porción.

Perforación

El promedio de perforación es de 0,3 a 0,4 %. La causa de perforación es multifactorial y ocurre obviamente en pacientes que tienen enfermedad inflamatoria, pacientes que han recibido quimioterapia, etc. **(7)**, así como en aquellos en los que se realizaron procedimientos terapéuticos **(14)**.

Las enteroscopias terapéuticas aumentan el riesgo de perforación. Asimismo, los procedimientos realizados en pacientes con anatomía alterada aumentan la incidencia de perforación, como fue demostrado en 219 exámenes practicados a este tipo de pacientes y que fue de 3 % **(15)**; se incrementa también en pacientes con antecedentes de anatomosis ileoanal o ileocolónica, o a los que se les practica enteroscopia a través de un estoma.

Hemorragia

La hemorragia ha sido reportada en 0,2 % **(14,15)** de los procedimientos. La polipectomía y la biopsia son factores predisponentes para hemorragia.

Enteroscopia de un solo balón

La enteroscopia de un solo balón es un sistema de la casa Olympus Co, (Tokio, Japón) **(18)**. Usa solamente un balón libre de látex que es colocado en el extremo distal del sobretubo.En contraste con el instrumento de doble balón no hay ningún balón colocado en el enteroscopio; por lo tanto, la posición estable del instrumento tiene que ser mantenida por una combinación de angulaciones de la punta y succión de la pared del intestino. La misma técnica de "push and pull" que se aplica con el doble balón es usada para envolver el intestino delgado en el sobretubo y para inspeccionarla en la salida **(18).**

El sistema de un solo balón usa un enteroscopio de 200 cm (Olympus SIF-Q180) con un canal de trabajo de 2,8 mm. El sobretubo mide 140 cm de largo con 13,2 mm de diámetro externo; además, está equipado con un balón de silicona en su punta, que puede ser inflado y desinflado.

La técnica para enteroscopia con un sólo balón es similar a la utilizada para el doble balón; sin embargo, el balón sencillo utiliza la punta flexible del endoscopio en vez de un balón que se coloca en su punta y permite avanzar el sobretubo. Los ciclos de avance y retirada son repetidos hasta que no se pueda avanzar más con el endoscopio o se localice la lesión.

La experiencia con balón sencillo nos permite un rango diagnóstico que va de 41 a 65 % y la intervención terapéutica será de 7 a 50 % **(11,12)**. Los promedios de profundidad van de 133 a 270 cm, para el examen anterógrado, y 73 a 199 cm, para el retrógrado; sin embargo, la extensión total de la enteroscopia es inferior a la de doble balón, entre 0 a 24 %. Las complicaciones son similares **(18-20)**.

Enteroscopia en espiral

En la enteroscopia en espiral (Sírus Medical LLC, West Bridgewater, Massachusetts, USA) **(21)**, el enteroscopio es pasado a través de un sobretubo especializado desechable que tiene elementos en espiral en su extremo distal, que ayudan en el avance del enteroscopio a través del intestino delgado. El enteroscopio puede ser introducido en el sobretubo, permitiendo la opción de que este actúe en forma de espiral, y permite la rotación de acuerdo con las manillas del reloj; alternativamente, el sobretubo puede ser liberado permitiendo que el endoscopio avance dentro del intestino delgado a través del sobretubo. La extracción del endoscopio se lleva a cabo halando el endoscopio hacia la marca de los 140 cm y rotando en contra de las manecillas del reloj para retirarlo **(21)**.

La enteroscopia en espiral es una alternativa a la enteroscopia asistida por balones para la evaluación anterógrada del intestino delgado. El proceso se desarrolló en un intento para proporcionar un método rápido y simple para la enteroscopia profunda de intestino delgado.

El sobretubo de 118 cm es compatible con enteroscopios que tengan una longitud de 200 cm y entre 9,1 y 9,5 mm de diámetro, y con los enteroscopios usados para enteroscopia de doble balón o balón sencillo. El espiral en el sobretubo tiene 4,5 y 5,5 mm y el sobretubo tiene un mecanismo que se adosa al endoscopio, que permite la rotación del sobretubo. Al rotar el sobretubo, de acuerdo con las manecillas del reloj, el intestino delgado se va plegando al sobretubo y permite el avance del endoscopio.

La información de la enteroscopia en espiral es limitada. Reportes iniciales sugieren la disminución en el tiempo del procedimiento y comparables profundidades a enteroscopia asistida con balones; sin embargo, un reporte sugiere menor profundidad **(22,23)**.

Endoscopia con balón guiado

El NaviAid Advancing Balloon device (Smart Medical Systems Ltd., Ra'anana, Israel) es un catéter que se puede insertar a través del canal de trabajo de 3,7 mm, con colonoscopio terapéutico dentro del intestino delgado, bien sea de la forma retrógrada o anterógrada. Este consiste de un balón que se

puede inflar, libre de látex y que está diseñado para halar el intestino delgado. El balón se infla y desinfla, permitiendo que el endoscopio se deslice sobre el catéter guía y así se avanza a través del intestino delgado. El catéter puede ser extraído para permitir intervención terapéutica, manteniendo la posición del endoscopio; posteriormente, el catéter balón puede ser reinsertado para avance posterior **(24)**. Estos son los cuatro métodos para realizar Enteroscopia en el momento actual.

Enteroscopia profunda

La enteroscopia profunda permite un diagnóstico definitivo más o menos en un 60 % (41-80 %); el canal de trabajo permite intervención terapéutica. La enteroscopia total es posible usando más rutas anterógradas y retrógradas en un 50-70 % de los casos. Obviamente, es un procedimiento invasivo y, con frecuencia, requiere sedación profunda o anestesia endotraquial. La utilización de recursos es elevada con duración del procedimiento mayor de 60 minutos, necesitando de asistente, anestesia y fluoroscopia; además, las complicaciones son bajas, pero ocurren **(25,26)**. A continuación, se presenta una comparación de los diferentes métodos de endoscopia profunda:

- Todas son técnias útiles.
  - Tienen resultados similares, así como similitudes en cuanto a seguridad y curva de aprendizaje.
  - El espiral puede permitir intubación más rápida.
- Sobretubos y balones.
  - El doble balón tiene látex, por lo que se debe prever pacientes con alergia.
  - Los sobretubos son desechables y de costo similar.
- Anatomía alterada (Billroth, bypass gástrico).
  - Todos pueden estudiar el estómago por bypass.
  - Todos pueden permitir ERCP.

Asimismo, a continuación se presenta la comparación de los enteroscopios expuestos **(27-29):**

- El DBE es más profundo.
- El SBE es más fácil.
- El Espiral es más rápido.
- El NaviAid es más práctico y más barato.

Las principales aplicaciones se resumen a continuación:

- Hemorragia de origen oscuro.
- Evaluación y tatuaje de cáncer del intestino delgado.
- Lesiones por AINES.
- Sospecha de Crohn's.
- Enfermedad celíaca refractaria.
- Pesquisa de pólipos.
- Examen de remanente gástrico por bypass.
- ERCP en anatomía modificada.

También se presentan las complicaciones del doble balón **(30-32)**:

- Revisión de 2.487 exámenes de DBE.
- 1.691 anterógrados y 722 retrógrados.
- 22 de ellos (0,9 %) con complicaciones serias.
  - 11 por perforación (0,2 % anterógrado, 1,1 % retrógrado).
  - 6 por pancreatitis, de los que uno fue retrógrado.
  - 4 por hemorragia.
- Subgrupo de 219 SAA: 3 % con perforación (1/159 anterógrada; 6/60 retrógrada, y 1/5 alrededor del estómago).

Asimismo, se tienen unas limitaciones de la enteroscopia asistida por instrumentos, que se presentan a continuación:

- Enteroscopias incompletas.
  - Asa fija.
  - Intestinos muy largos.
  - Anatomía alterada.
- Dificultad para caracterizar lesiones submucosas.
- Posicionamiento de la lesión para tener una buena visualización.
- Dificultad para introducir accesorios por las curvas del intestino delgado.

Hemorragia del intestino medio

En la tabla 1, se presenta la etiología de la hemorragia gastrointestinal oscura.

Tabla 1. Etiología de la hemorragia gastrointestinal oscura.

Vascular	Inflamatoria	Neoplásica
Angiodisplasia Hemangioma Lesión de Dieulafoy Enteropatia hipertensiva portal Várices Enteritis actínica	Enfermedad inflamatoria intestinal Enteropatía por AINES Enfermedad Celiaca Enteropatía autoinmune	Carcinoide GIST Adenocarcinoma Linfoma Metástasis

Fuente: elaboración propia.

El plan diagnóstico con la hemorragia gastrointestinal oscura o hemorragia del intestino medio debe ser, en primer lugar, documentar objetivamente la evidencia de la hemorragia gastrointestinal, para después excluir causas hematológicas de anemia, malabsorción, etc.; posteriormente, se debe excluir una causa de hemorragia gastrointestinal con una nueva gastrocolonoscopia (*second-look*) si está indicada y, finalmente, se procede con la evaluación del intestino delgado endoscópica o imagenológica.

Actualmente y desde 1998, se cuenta con las cápsulas inalámbricas de diferentes tipos (japonesas, chinas, etc.), así como con los métodos endoscópicos de doble balón, monobalón, espiral y NaviAid desde 2003,y desde 2004 con la enterotomografía o enterorresonancia.

La enteroscopia asistida por instrumentos (DAE) cambió el paradigma de la terapia para la hemorragia del intestino medio pasando del dominio del cirujano al gastroenterólogo. La controversia entre utilizar cápsula antes o enteroscopia primero ya se terminó y, hoy en día, están establecidas varias cosas. La cápsula endoscópica se debe utilizar como *screening*, antes enteroscopia profunda, en la mayoría de los casos, siendo útil el tiempo del tránsito de la cápsula, porque se puede acceder por vía anterógrada lesiones dentro del 75 % proximal, basado en el tiempo del tránsito y la vía retrógrada para lesiones más distales además, hay un incremento del rendimiento endoscópico y terapéutico de ambas 57-73 % **(33)**. Finalmente, una cápsula negativa permite evitar enteroscopia profunda en pacientes con una probabilidad remota de hallazgos positivos en intestino delgado por evaluación previa **(34)**.

La imagenología tridimensional (CTE, CTA, MRE) pueden identificar angiodisplasia, tumores e inflamación en el intestino delgado. El rendimiento diagnóstico está entre el 10 y el 40 % (vs.50-80 % de CE). Se debe considerar antes de cápsula si hay posibilidad de obstrucción y si hay un sangramiento activo a pesar de cápsula y enteroscopia profunda negativa, especialmente si se sospecha tumor o enfermedad inflamatoria intestinal.

Dependiendo del tipo de hemorragia de la presentación clínica, se debe escoger el método diagnóstico. Cuando la hemorragia es intermitente u oculta, la cápsula es la elección; si hay hemorragia aguda, el método más adecuado sería la enteroscopia, y si hay síntomas obstructivos, las imágenes se consideran en primer lugar. Esta debe individualizarse, basado en la presentación clínica **(35,36),** así:

- Intermitente evidente/oculto → Cápsula
- Sangramiento agudo importante → Enteroscopia con balón
- Síntomas obstructivos → Enterografia por TAC o Resonancia

Para resumir este planteamiento, se puede decir que los puntos importantes para recordar cuando se sospecha hemorragia de intestino delgado serían:

- Usar cápsula y enteroscopia profunda, cuyo rendimiento diagnóstico es de 40-80 %.
- Considerar *second-look* en gastroscopia y colonoscopia previa negativa.
- La enteroscopia profunda y las imágenes por cortes son complementarias para detectar hemorragias, tumores o inflamación.
- Evaluar al paciente tan cercano al episodio de hemorragia como sea posible

Experiencia en el Centro Médico de Caracas

Materiales y métodos

- Entre diciembre de 2005 y abril 2007, se estudiaron 38 pacientes con sangrado de origen desconocido, manifestado en forma de anemia, rectorragias o sangre oculta (+).
- A todos los pacientes se les realizó endoscopia digestiva superior e inferior en más de una oportunidad, no encontrándose el origen del sangramiento.
- Las edades oscilaron entre 24 y 84 años.
- Los endoscopios utilizados fueron: el EN-450P51/20, con canal de trabajo de 2,2 mm, y el EN-450-T5, con canal de trabajo de 3,2 mm, de la casa Fujinon.
- Se utilizó anestesia general con propofol, administrado por anestesiólogo.
- En cuatro casos, se utilizó sedación conciente con midazolan y meperidina.

Procedimiento

- Ambulatorio: 33
- Hospitalizados: 5

Técnica

- Anterógrada: 28
- Retrógrada: 4
- Combinada: 6

Por otra parte, hubo 30 hallazgos patológicos, correspondientes al 78,9 %, tal y como se muestra en la tabla 2.

Tabla 2. Hallazgos patológicos en el Centro Médico de Caracas.

Hallazgos	N.º de pacientes
Ectasias vasculares de yeyuno e íleon	18
Úlceras por AINES	3
Enteritis por radiación	2
Cáncer metastásico	2
Ectasias vasculares del ciego	1
Ectasias vasculares de duodeno	1
Lesión de Dieulafoy	1
Gastropatía hipertensiva	1
Infestación masiva por áscaris	1
Normales	8 (21,1 %)

Nota: no hubo complicaciones atribuibles al método.
Fuente: elaboración propia.

Indicación de cirugía

En la mayoría de los casos, la cirugía puede evitarse, excepto en tumores. Además, está indicada para pacientes que continúan con sangramiento y han tenido estudios endoscópicos y radiológicos completos, en los que se concluye que son candidatos a cirugía. También la laparoscopia combinada con enteroscopia profunda puede ser útil en un subgrupo de pacientes.

La indicación más frecuente de enteroscopia hoy es la hemorragia de origen oscuro. Hay muchas otras indicaciones que incluyen sospecha de cáncer, enfermedad de Crohn´s, entre muchas otras.

Código QR 1y 2. Videos de enteroscopia. Propiedad Dr. Raúl Monserrat

Referencias

1. Iddan G, Meron G, Glukhovsky A, Swain P. Wireless capsule endoscopy. Nature. 2000;405(6785):417.Doi: http://doi.org/bcxdp2.

2. Louro-da-Ponte AI, Taveira-Pinho R, Rodrigues MA, Pinto-Pais MT, Pinho Fernandes CD, Ribeiro IC, et al. Advances and pitfalis in the management of small bowel polyps in Peutz-Jeghers syndrome. RevEspEnfermDig. 2015;107(6):390-1. Disponible en: https://goo.gl/zPngAH.

3. Yamamoto H, Sugano K. A new method of endoscopy – the double-balloon method. Can J Gastroenterol. 2003;17(4):273-4.Disponible en: https://goo.gl/coeB28.

4. Nakamura M, Yamamoto H, Kita H,Yano T, Sunada K, Miyata T, et al. Gastrointestinal stromal tumor in the jejunum; diagnosis and control of bleeding with electrocoagulation by using double balloon enteroscopy. J Gastroenterol 2004;39(10):1001-4. Doi: http://doi.org/c837xr.

5. Matsumoto T, Moriyama T, Esaki M, Nakamura S, Iida M. Performance of anterograde double-balloon enteroscopy: comparison with push enteroscopy. GastrointestEndosc. 2005;62(3):392-8.Doi: http://doi.org/fph7dj.

6. Heine GD, Hadithi M, Groenen MJ, Kuipers EJ, Jacobs MA, Mulder CJ. Double-balloon enteroscopy: indications, diagnostic yield, and complications in a series of 275 patients with suspected small-bowel disease. Endoscopy. 2006;38(1):42. Doi: http://doi.org/d3jqtr.

7. Yamamoto H, Kita H, Sunada K, Hayashi Y, Sato H, Yano T, et al. Clinical outcomes of double-balloon endoscopy for the diagnosis and treatment of small intestinal diseases. Clin Gastroenterol Hepatol. 2004;2(11):1010-6. Doi: http://doi.org/br68d3.

8. Kita H, Yamamoto H, Nakamura T,Shirakawa K, Terano A, Sugano K. Bleeding polyp in the mid small intestine identified by capsule endoscopy and treated by double-balloon endoscopy. Gastrointest Endosc. 2005;61(4):628-9. Doi: http://doi.org/bjk4t8.

9. di Caro S, May A, Heine DG,Fini L, Landi B, Petruzziello L, et al. The European experience with double-balloon enteroscopy: indications, methodology, safety, and clinical impact. Gastrointest Endosc. 2005;62(4):545-50. Doi: http://doi.org/c2w2vg.

10. Möschler O, May A, Müller MK, Ell C, et al. Complications in and performance of double-balloon enteroscopy (DBE): results from a large prospective DBE database in Germany. Endoscopy. 2011;43(6):484-9. Doi: http://doi.org/df9gb2.

11. May A, Friesing-Sosnik T, Manner H, Pohl J, Ell C. Long term outcome after argon plasma coagulation of small-bowel lesions using double-balloon enteroscopy in patients with mid-gastrointestinal bleeding. Endoscopy. 2011;43(9):759-65. Doi: http://doi.org/dkk22z.

12. Samaha E, Rahmi G, Landi B,Lorenceau-Savale C, Malamut G, Canard JM, et al. Long term outcome of patients treated with double-balloon enteroscopy for small bowel vascular lesions. Am J Gastroenterol. 2012;107(2):240-6. Doi: http://doi.org/crtmpt.

13. Mensink PB, Haringsma J, Kucharzik T,Cellier C, Pérez-Cuadrado E, Mönkemüller K, et al. Complications of double-balloon enteroscopy: a multicenter survey. Endoscopy. 2007;39(7):613-5. Doi: http://doi.org/d5wq8m.

14. Möschler O, May AD, Müller MK, Ell C, et al. Complications in double-balloon enteroscopy: results of German DBE register. Z Gastroenterol 2008;46(3):266-70. Doi: http://doi.org/fn5gb5.

15. Gerson LB, Tokar J Chiorean M,Lo S, Decker GA, Cave D, et al. Complications associated with double-balloon enteroscopy at

nine US centers. Clin Gastroenterol Hepatol. 2009;7(11):1177-82. Doi: http://doi.org/czgksx.

16. Honda K, ItabaS, Mizutani T, Sumida Y, Kanayama K, Higuchi N, et al. An increase in the serum amylase level in patients after peroral double-balloon enteroscopy: an association with development of pancreatitis. Endoscopy. 2006;38(10):1040-3. Doi: http://doi.org/d5wvt7.

17. Kopácová M, Rejchrt S, Tacheci I, Bures J. Hyperamylasemia of uncertain significance associated with oral double-balloon enteroscopy. Gastrointest Endosc. 2007;66(6):1133-8. Doi: http://doi.org/bsbmt8.

18. Tsujikawa T, Saitoh Y, Andoh A, Imaeda H, Hata K, Minematsu H, et al. Novel single-balloon enteroscopy for diagnosis and treatment of the small intestine: preliminary experiences. Endoscopy. 2008;40(1):11-15.Doi: http://doi.org/d7j8s9.

19. Aktas H, de Rider L, Haringsma J, Kuipers EJ, Mensink PB. Complications of single-balloon enteroscopy: a prospective evaluation of 166 procedures. Endoscopy 2010;42(5):365-8. Doi: http://doi.org/dbsnsp.

20. Kawamura T, Yasuda K, Tanaka K, Uno K, Ueda M, Sanda K, et al. Clinical evaluation of a newly developed single-balloon enteroscope. Gastrointest Endosc. 2008;68(6):1112-6. Doi: http://doi.org/csfh3m.

21. Despott E, Hughes S, Marden P, Fraser CH. W1590: Spinning through the small bowel: first report of the UK experience of spiral enteroscopy. Gastrointestinal Endoscopy. 2010;71(5):AB366.Doi: http://doi.org/bxnc5x.

22. Akerman PA, Agrawal D, Chen W, Cantero D, Avila J, Pangtay J. Spiral enteroscopy: a novel method of enteroscopy by using the Endo-ease discovery SB overtube and pediatriccolonoscpe. Gastrointestinal Endosc. 2009;69(2):327-32. Doi: http://doi.org/bftw8x.

23. Buscaglia JM, Dunbar KB, Okolo PI 3rd, Judah J, Akerman PA, Cantero D, et al. The spiral enteroscopy training initiative: results of a prospective study evaluating the Discovery SB over-tube device during small bowel enteroscopy (with video). Enteroscopy. 2009;41(3):194-9. Doi: http://doi.org/dqjhxt.

24. Ali R, Diehl D, Sheih F, Diehl DL, Fischer M, Tamura W, et al. Deep enteroscopy with a conventional colonoscope: initial multicenter study by using a through-the-scope balloon catheter system. Gastrointest Endosc. 2015;82(5),855-60. Doi: http://doi.org/f3jkgg.

25. Gerson L, Kamal A. Cost-effectiveness analysis of management strategies for obscure GI bleeding. Gastrointest Endosc. 2008;68(5):920-36. Doi: http://doi.org/chjtgp.

26. May A, Farber M, Aschmoneit I, Pohl J, Manner H, Lotterer E, et al. Prospective multicenter trial comparing push-and-pull enteroscopy with the single- and double-balloon techniques in patients with small-bowel disorders. Am J Gastroenterol. 2010;105(3):575-81. Doi : http://doi.org/c46h9d.

27. Gerson LB. Small-bowel enteroscopy. Endoscopy. 2013;45(4):292-5. Doi: http://doi.org/ccpv.

28. Gay G, Delvaux M, Fassler I. Outcome of capsule endoscopy in determining indication and route for push-and-pull enteroscopy. Endoscopy. 2006;38(1):49-58. Doi: http://doi.org/fwg48w.

29. Kaffes AJ, Siah C, Koo JH. Clinical outcomes after double-balloon enteroscopy in patients with obscure GI bleeding and a positive capsule endoscopy. Gastrointest Endosc. 2007;66(2):304-9. Doi: http://doi.org/d25kbh

30. Pasha SF1, Leighton JA, Das A, Harrison ME, Decker GA, Fleischer DE, et al. Double-balloon enteroscopy and capsule endoscopy have comparable diagnostic yield in small-bowel disease:

a meta-analysis. Clin Gastroenterol Hepatol. 2008;6(6):671-6. Doi: http://doi.org/cq3w2b.

31. Triester SL, Leighton JA, Leontiadis GI, Fleischer DE, Hara AK, Heigh RI. A meta-analysis of the yield of capsule endoscopy compared to other diagnostic modalities in patients with obscure gastrointestinal bleeding. Am J Gastroenterol. 2005;100(11):2407-18. Doi: http://doi.org/czcq38.

32. Akerman PA. Spiral enteroscopy versus double-balloon enteroscopy: choosing the right tool for the job. Gastrointest Endosc. 2013 Feb;77(2):252-4. Doi: http://doi.org/f2hbbh.

33. Takano N, Yamada A, Watabe H, Togo G, Yamaji Y, Yoshida H, et al. Single-balloon versus double-balloon endoscopy for achieving total enteroscopy: a randomized, controlled trial. Gastrointest Endosc. 2011;73(4):734-9. Doi: http://doi.org/d4cc2k

34. Messer I, May A, Manner H, Ell C. Prospective, randomized, single-center trial comparing double-balloon enteroscopy and spiral enteroscopy in patients with suspected small-bowel disorders. Gastrointest Endosc. 2013;77(2):241-9. Doi: http://doi.org/f2hbbf.

35. Sidhu R, Sanders DS, Morris AJ, McAlindon ME. Guidelines on small bowel enteroscopy and capsule endoscopy in adults. Gut. 2008;57(1):125-36. Doi: http://doi.org/dkf7zf.

36. Sugano K, Marcon N. The first international workshop on double balloon endoscopy: a consensus meeting report. Gastrointest Endosc. 2007;66(3):S7–11. Doi: http://doi.org/frsx35.

Endoscopia quirúrgica

CAPÍTULO 12

Dr. Fabián Emura Perlaza
Coeditor

Terapias endoscópicas para el **manejo de la obesidad**

Fabián Valle Carrión

Introducción

Más de un tercio de los norteamericanos adultos son obesos. El incremento en la prevalencia de la obesidad en los Estados Unidos está acompañado de un aumento en la prevalencia de condiciones comorbidas asociadas, como la hipertensión, la diabetes, dislipidemia, osteoartritis, enfermedades de la vesícula biliar, reflujo gastroesofágico, enfermedad hepática, grasa no alcohólica y cáncer.

La obesidad está asociada a un riesgo incrementado de mortalidad cardiovascular, a cerca de 2,5 millones de muertes por esta causa, que pueden se prevenibles; en Estados Unidos, se gastan entre 147 y 210 billones de dólares para tratar problemas médicos, atribuibles a la obesidad, que corresponde a 21 % del gasto en cuidados de salud **(1-4)**.

La terapéutica es variada para perder peso, e incluye modificación del estilo de vida, farmacoterapia, tratamientos endoscópicos y cirugía bariátrica. En la actualidad, la cirugía bariátrica representa la opción más efectiva y durable para perder peso. Los procedimientos disponibles incluyen Bypass gástrico en Y de Roux, manga gástrica, banda gástrica ajustable, gastroplastia vertical bandeada, switch duodenal y derivación biliopancreatica; se estima que menos del 1 % de los sujetos obesos que califican para cirugía bariátrica puede acceder a este tipo de intervenciones **(5,6)**.

Las alteraciones fisiológicas en las señales neuroendocrinas, motilidad gastrointestinal, señales del sistema nervioso autonómicos, absorción y producción de ácidos biliares, y alteración de la microbiota son cambios que contribuyen a la pérdida de peso y mejoría en la diabetes.

Las terapias endoscópicas buscan llenar un vacío en aquellos pacientes que presentan sobrepeso u obesidad, grado I y II, que no son llevados a cirugías bariátricas, por costos o porque no cumplen los requisitos, como obesidad grado III, y obesidad grado II, con comorbilidades **(7-10)**.

Terapias bariátricas endoscópicas

Balones intragástricos

En 1985, el primer balón introducido en el mercado norteamericano fue la burbuja diseñada por Garren Edwards, queestuvo asociada a múltiples eventos adversos, como daño en la mucosa gástrica, obstrucción intestinal y deflación espontánea. En los años 90, salió al mercado el balón intragástrico de Bioenterics (Allergan; Irvine, Calif), conocido como el balón orbera (Figura 1). El orbera es un balón esférico elástico hecho de elastómero de silicona, que se llena con solución salina (de 450 a 700 mL). El balón desinflado se avanza transoralmente y se ubica en la cavidad gástrica; bajo visualización directa, el balón se llena de solución salina y azul de metileno. Si inadvertidamente

ocurre una ruptura del balón, el azul de metileno es absorbido sistemáticamente, causando un cambio en el color de la orina, por lo que es fácilmente detectado, y alertará al paciente sobre la deflación del balón. El balón intragástrico ha sido aprobado por la FDA en el 2015, aunque se colocan desde hace muchos años en muchos países, incluyendo Colombia.

Crea et al. **(11)** investigaron el efecto de la implantación del balón Orbera sobre el síndrome metabólico, hipertensión e hiperlipidemia a los 6 meses y 18 meses después de retirado, en 143 pacientes obesos con IMC de 36,2 kg/m^2. La proporción de los estudios con síndrome metabólico disminuyó de 34,8 %, al comienzo del estudio, a 14,5 % y 11,6 %, a los 6 y 18 meses, respectivamente. Se notó una disminución de la incidencia de diabetes mellitus tipo 2 de 32,6 %, al comienzo, a 20,9 %, a los 6 meses, y 21,3 %, a los 18 meses; disminución en hipertrigliceridemia de 37,7 %, al comienzo, a 14,5 %, a los 6 meses, y 17,4 %, a los 18 meses; disminución en hipercolesterolemia de 33,4 %, al comienzo, a 16,7 %, a los 6 meses, y 18,9 %, a los 18 meses; disminución en hipertensión arterial de 44,9 %, al comienzo, a 30,4 %, a los 6 meses, y 34,8 %, a los 18 meses. Por su parte, la Hb glicosilada disminuyó de un valor de 7,5 %, precolocación de balón, a 5,7 %, a los 6 meses, y 5,5 %, a los 18 meses.

Existe una fuerte asociación entre obesidad e infertilidad en las mujeres obesas. La endocrinopatía asociada con obesidad es caracterizada por exceso de estrógeno, baja progesterona, hiperinsulinemia y una cantidad anormal de la hormona estimulante de los folículos y de la hormona luteinizante, cuyo perfil puede resultar en anovulación. La obesidad puede tambien dañar la receptividad endometrial en la implantación y el crecimiento del embrión, resultando en abortos espontáneos. Un estudio retrospectivo de 110 mujeres obesas infertiles evaluó la pérdida de peso efectiva que mostró mejoría en la fertilidad, disminuyendo los eventos adversos durante el embarazo. Otro estudio retrospectivo en 27 mujeres obesas con infertilidad demostró una tasa de éxito de 55 % en revertir la infertilidad y llevar el parto a término, sin eventos adversos, después de la implantacion del balón Orbera.

Figura 1. Balón Orbera.
Fuente: tomada de (12).

Existen nuevos dispositivos, como el ReShape Duo (ReShape Medical, San Clemente, CA) (Figura 2), que se coloca y se recupera endoscópicamente. Se llena con solución salina el sistema de dos balones intragástricos, juntos uno del otro por un tubo flexible; cada balón tiene canales independientes, así que una fuga no intencional o la deflación de un balón no afecta el otro. El ReShape se llena con 900 mL de solución salina con azul de metileno, por una bomba que le proporciona 450 mL a cada balón. Los fabricantes recomiendan remover el dispositivo después de seis meses.

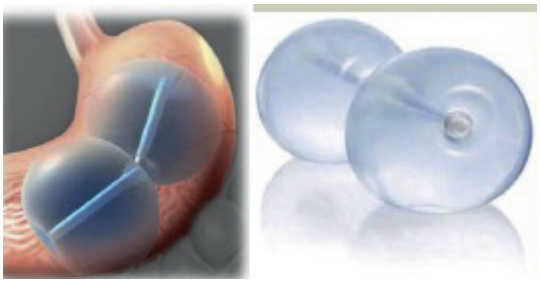

Figura 2. ReShape Duo.
Fuente: tomada de (12).

Otro tipo de balón con un sistema ajustable de volumen es el SPATZ (Spatz Medical, Great Neck, NY) (Figura 3), que es un balón intragástrico colocado endoscópicamente que se llena con solución salina y tiene un tubo extractable de llenado; el volumen puede aumentar o disminuir la cantidad de líquido según la tolerancia del paciente. Fuera de los Estados Unidos, el Spatz es aprobado para colocación por doce meses.

Figura 3. SPATZ.
Fuente: tomada de (12).

El Obalon (Obalon Therapeutics Inc., Carlsbad Calif) (Figura 4) es empaquetado con una cápsula de gelatina. El balón contiene una válvula que se sella automáticamente, conectada a un catéter delgado. La cápsula con el balón es ingerida, mientras el catéter se extiende desde la boca hasta el estómago. La fluoroscopia es usada para verificar que la cápsula esté en el estómago; la gelatina se disuelve liberando el balón. Tres balones pueden ser deglutidos durante las misma o sesiones secuenciales y los balones son removidos endoscópicamente después de 12 a 26 semanas.1

Figura 4. Obalon.
Fuente: tomada de (12).

El balón Elipse (Allurion Technologies, Wellesley, Mass) (Figura 5) se encuentra dentro de una cápsula, adjunto a un catéter flexible lo suficientemente largo para permanecer más allá de la boca del paciente. La cápsula es deglutida y se disuelve rápidamente; el balón se llena con 550 mL de líquido, momento en el que el catéter es removido.

El balón Elipse está diseñado para permanecer por un período determinado de varios meses, en cuyo punto se abre una válvula, permitiendo que el balón se desocupe, de forma lenta, y está diseñado para excretarse espontáneamente del tracto gastrointestinal; sin embargo, en algunos la eliminación puede necesitar de endoscopia **(12).**

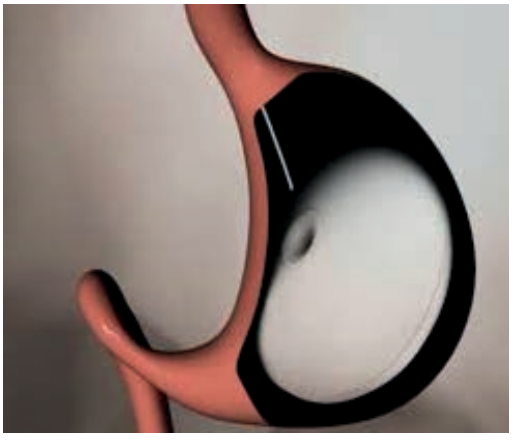

Figura 5. Balón Elipse.
Fuente: tomada de (12).

Otros dispositivos endoscópicos que ocupan espacio

El dispositivo transpilórico (Baranova Inc., Goleta, CA) (Figura 6) consta de un bulbo de silicona esférico largo, conectado a un bulbo de silicona cilíndrico más pequeño. El sistema se avanza a través del sobretubo dentro del estómago, donde se despliega y se autoensambla. El tamaño del bulbo más grande previene la migración del estómago, mientras que el pequeño avanza al interior del duodeno por peristaltismo, permitiendo que el aparato se posicione en el canal pilórico, actuando como un tapón intermitente, produciendo retardo en el vaciamiento gástrico e induciendo saciedad temprana y prolongada.

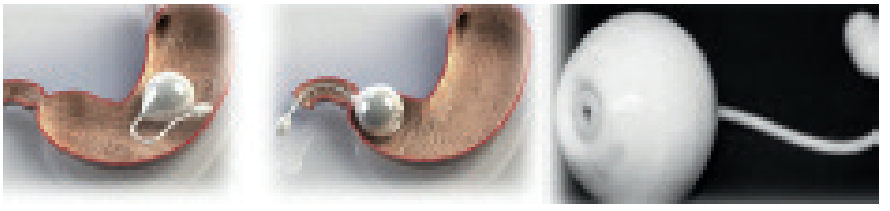

Figura 6. Dispositivo transpilórico.
Fuente: tomada de (12).

El Full Sense Device (Baker, Foote, Kemmetetr,Walburn (BFKW) LLC, Garand Rapids, Mich) (Figura 7) es una prótesis gastroesofágica totalmente cubierta con un componente cilíndrico y un disco gástrico conectado. Se coloca y se remueve endoscópicamente, una vez desplegado el disco gástrico, aplicando presión en el cardias e induciendo saciedad.

Figura 7. Full Sense Device.
Fuente: tomada de (12).

Terapia de aspiración

La terapia de aspiración es un nuevo método para obesos, que permite disponer una porción de la comida ingerida por un tubo de gastrostomía percutánea, especialmente diseñada, conocido como A-tube. Este es un tubo de silicona insertado de forma similar a los tubos de gastrostomía endoscópica percutánea; dos semanas después de la inserción, la porción externa del tubo es cortada y se deja un puerto en la piel, incorporando una válvula para lavar **(13).**

Dispositivo asistente de aspiración (Aspire Bariatrics, King of Prussia, Penn)

Este dispositivo (Figura 8) está conectado a un puerto de piel para realizar la aspiración. Se lava con agua dentro del estómago para facilitar ciclos de aspiración. La aspiración es realizada por vía efecto de sifón, idealmente 20 minutos después del consumo de comida y típicamente un tercio de la comida es removida y descartada. El proceso toma entre 5 y 10 min para completarse.

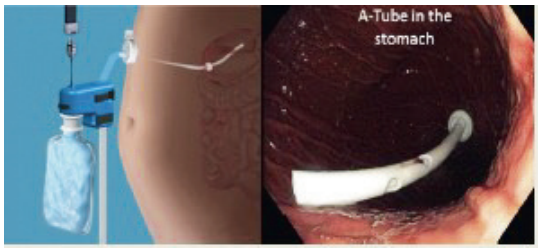

Figura 8. Dispositivo asistente de aspiración.
Fuente: tomada de (12).

Técnicas de gastroplasia

La gastroplastia endoscópica tipo manga es una técnica de reducción del volumen gástrico por vía endoscópica, que reduce la capacidad del estómago, creando una reducción de la luz gástrica tipo manga. Para ello, se realizan suturas endoluminales profundas en la pared gástrica a lo largo de la curvatura mayor del estómago, que se extiende desde el antro prepilórico a la unión gastroesofágica. La técnica está aprobada por la FDA. Además, comercialmente está disponible el dispositivo de sutura endoscópica (Overstitch; Apollo Endosurgery, Austin, Tex) (Figura 9). Se requiere un gastroscopio de doble canal, para realizar el procedimiento, y la colocación de la sutura de espesor total es ayudada por un dispositivo en forma de sacacorchos que captura el tejido y lo retrae dentro del brazo de la sutura **(14).**

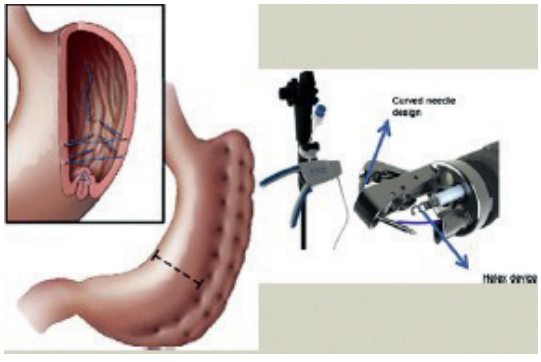

Figura 9. Dispositivo de sutura endoscópica.
Fuente: tomada de (12).

Primary Obesity Surgery Endoluminal (POSE) (USGI Medical, San Clemente, CA)

Para implementar el POSE (Figura 10), se coloca una plicatura trasmural, que reduce la acomodación del fondo gástrico, y tres plicaturas adicionales son colocadas en el cuerpo gástrico distal, para retardar el vaciamiento gástrico. El procedimiento se realiza usando una plataforma estilo sobretubo, que tiene cuatro canales de trabajo que se acomodan en un endoscopio delgado y tres instrumentos especializados: 1) el g-Prox EZ Grapas endoscópicas es un dispositivo flexible con unas mandíbulas para crear y aproximar tejido serosa a serosa; 2) el g-Lix Grapa de tejido (USGI Medical) es una sonda flexible con un cabo en sacacorchos, diseñado para asistir a al g-Prox en capturar el tejido seleccionado para realizar una miniplicación de todo el grososr del tejido, y 3) el g-Cath EZ (USGI) es un catéter que tiene un sistema con una aguja en el extremo distal que, después de avanzar en el lúmen del g-Prox, penetra al tejido seleccionado e instala un par de anclas precargadas y unidas por una sutura, realizando una fusión de las serosas.

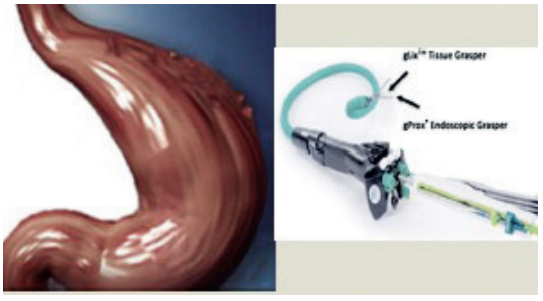

Figura 10. Primary Obesity Surgery Endoluminal.
Fuente: tomada de (12).

Intervenciones en el intestino delgado

El intestino delgado es extremadamente eficiente en la absorción de nutrientes, y juega un mayor papel en la homeostasis de la glucosa y la patogénesis de la diabetes inducida por dieta, cuando la mucosa del intestino delgado y las células enteroendocrinas sensan los nutrientes y liberan péptidos intestinales que median en la saciedad y en mejorar la secreción de insulina (Incretinas); sin embargo, este proceso no está bien entendido, pues el Bypass del intestino delgado puede contribuir a pérdida de peso y mejoría de la diabetes.

Mangas gástricas gastrointestinales Endobarrier (GI Dynamics Lexington, Mass)

Estas mangas gástricas (Figura 11) corresponden a una prótesis tipo manga duodenoyeyunal, de teflón, impermeable, que se ancla al bulbo duodenal por una corona con puntas de nitinol. Tiene en su extremo distal una cápsula que es avanzada al bulbo duodenal sobre una guía rígida, con un seguimiento tanto endoscópico como fluoroscópico. La manga se extiende 65 cm dentro del intestino delgado, creando una barrera mecánica que permite que la comida realice un puente en el duodeno y yeyuno proximal, sin mezclarse con secreciones pancreaticobiliares, manipulando el sistema de enteroinsulina. La manga es removida endoscópicamente en 12 meses, por una pinza que agarra el cordón del dispositivo, que colapsa el anclaje y se retrae en una cubierta y se retira como un cuerpo extraño **(2).**

Figura 11. Mangas gástricas gastrointestinales Endobarrier.
Fuente: tomada de (12).

Manga tipo Bypass gastroduodenoyeyunal (ValenTx, Inc, Hopkins; Minn)

Este dispositivo es una manga de 120 cm de largo, de fluoropolímero, que es asegurada a la unión gastroesofágica usando una combinación de técnicas laparoscópicas y endoscópicas (Figura 12).

Figura 12. Manga tipo Bypass gastroduodenoyeyunal.
Fuente: tomada de (12).

El dispositivo imita los cambios de la cirugía de Bypass gástrico en y de Roux, y busca excluir el estómago, duodeno y yeyuno proximal. Solamente una versión endoscópica del dispositivo está en desarrollo.

Otras terapias bariátricas endoscópicas

Revita Remodelación de la mucosa duodenal (Fractyl, Laboratories,Cambridge, Mass)

La ablación térmica de la mucosa duodenal superficial es realizada por radiofrecuencia. La remodelación mucosa hipotéticamente puede reiniciar las células enteroendocrinas duodenales, restaurando señales que se alteraron y mejorando el control de la diabetes. Este procedimiento puede usarse en el manejo de la diabetes en individuos de peso normal y en pacientes obesos (Figura 13).

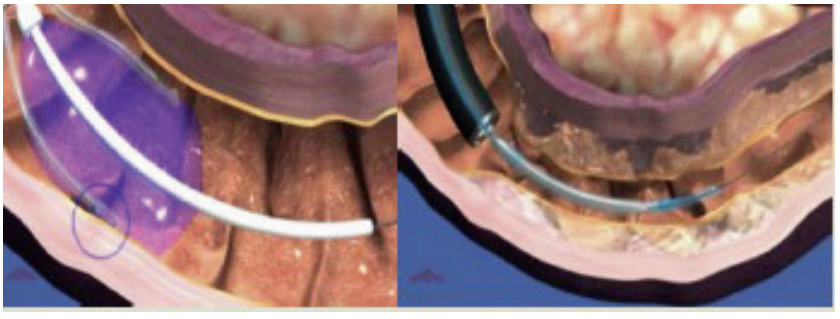

Figura 13. Revita Remodelación de la mucosa duodenal.
Fuente: tomada de (12).

Magnetos para endoscopia (GI Windows, Boston, Mass)

Los magnetos para endoscopia (Figura 14) son una tecnología que puede crear anastomosis por compresión magnética sin incisión, como gastro-yeyunostomías, gastroileostomías y duodenoileostomías. El propósito del mecanismo es que los nutrientes y la bilis se encuentren en la porción distal del intestino delgado, resultando en disminución de la absorción de alimentos y mejorando el control de la diabetes **(15).**

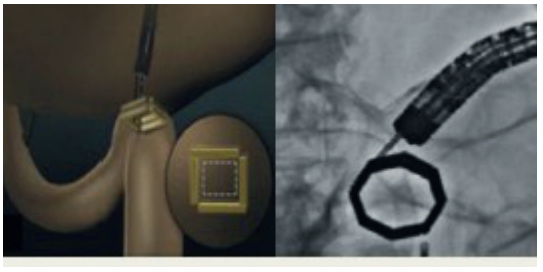

Figura 14. Magnetos para endoscopia.
Fuente: tomada de (12).

Conclusiones

Las terapias bariátricas para el control de obesidad son una esperanza para muchos pacientes, ya que sólo el 1 % de los pacientes obesos puede someterse a una cirugía bariátrica. El desarrollo de una variedad de nuevas terapias endoscópicas que replican los beneficios fisiológicos de la cirugía bariátrica es un paso importante para encontrar alternativas de tratamiento, porque son seguras, costoefectivas y mínimamente invasivas, así como pueden tener un impacto significativo en la epidemia de la obesidad, la pérdida de peso a corto plazo, el control de los eventos metabólicos y otros eventos adversos. Finalmente, aún se encuentra pendiente la aprobación en Estados Unidos de algunos dispositivos.

Áreas de futuras investigaciones

La diversidad y el número de dispositivos endoscópicos para el control del sobrepeso y la obesidad requieren estudios que ayuden a entender el papel óptimo de estas nuevas técnicas. Dentro de las prioridades se incluyen las siguientes:

1. Investigar la durabilidad en la pérdida de peso y el impacto de las terapias endoscópicas sobre las comorbilidades relacionadas con la obesidad.

2. Determinar las consecuencias fisiológicas de las terapias endoscópicas y definir cuál es el papel en el cuidado de la salud ofrecido a los pacientes con obesidad.

3. Investigar si las terapias endoscópicas son costoefectivas, incluyendo el costo directo del dispositivo, asociado al cuidado de la salud, y si hay algún beneficio sobre las terapias médicas y farmacológicas para la obesidad.

4. Comparar estudios de efectividad entre las diferentes terapias endoscópicas, realizando estudios individuales secuenciales, simultáneos o en combinación con farmacoterapias.

5. Establecer estándares de práctica para el uso de las diferentes prácticas, incluyendo los cuidados pre y posprocedimiento, así como el cuidado a largo término.

6. Desarrollar programas de entrenamiento y acreditación que ayuden a garantizar la calidad de las diferentes técnicas.

Referencias

1. Buchwald H, Oien DM. Metabolic/bariatric surgery worldwide 2011. Obes Surg. 2013;23(4):427-36. Doi: http://doi.org/f5hn6z.

2. Chang SH, Stoll CR, Song J, Varela JE, Eagon CJ, Colditz GA. The effectiveness and risks of bariatric surgery: an updated systematic review and meta-analysis, 2003-2012. JAMA Surg. 2014;149(3):275-87. Doi: http://doi.org/ccmb.

3. BradleyD, Magkos F, Klein S. Effects of bariatric surgery on glucose homeostasis and type 2 diabetes. Gastroenterology. 2012;143(4):897-912. Doi: http://doi.org/f2j2ps.

4. Acosta A, Dayyeh Bk, Port JD, Camilleri M. Recent advances in clinical practice challanges and opportunities in management of obesity. Gut. 2014;63(4):687-95. Doi: http://doi.org/ccmc.

5. Flegal KM, Carroll MD, Ogden CL, Curtin LR. Prevalence and Trends in obesity among US adults,1999-2008. JAMA. 2010;303(3):235-41. Doi: http://doi.org/ft5g2m.

6. Adams KF, Schatzkin A, Harris TB, Kipnis V, Mouw T, Ballard-Barbash R. Overweight, obesity, and mortality in a large prospective cohort of 50 to 71 years old. N Engl J Med. 2006;355(8):763-78. Doi: http://doi.org/b2kbh8.

7. Finkelstein EA,Trogdon JG, Cohen JW, Dietz W. Annual medical spending attributable to obesity : payer-and service- specific estimates. Health Aff (Millwood). 2009;28(5):w822-31. Doi: http://doi.org/cwfc8n.

8. Cawley J, Meyerhoefer C. The medical care costs of obesity; an instrumentalvariables approach. J Health Econ. 2012;31(1):2019-30. Doi: http://doi.org/cwzfnv.

9. Gregg EW, Chen H, Wagenknecht LE, Clark JM, Delahanty LM, Bantle J, et al. Association of an intensive lifestyle intervención with remission of type 2 diabetes. JAMA. 2012;308(23):2489-96. Doi: http://doi.org/kk8.

10. Diabetes Prevention Program Research Group, Knowler WC, Fowler SE, Hamman RF, Christophi CA, Hoffman HJ, et al. 10-year follow-up of diabetes incidence and weight loss in Diabetes Prevención Program Outcomes Study. Lancet. 2009;374(9702):1677-86. Doi: http://doi.org/bgh9m7.

11. Crea N, Pata G, Della Casa D, Minelli L, Maifredi G, Di Betta E, et al. Impovement of metabolic síndrome following intragastric balloon: 1 year follow-up analysis. Obes Surg. 2009;19(8):1084-8. Doi: http://doi.org/bzj6zr.

12. Abu Dayyeh BK, Edmundowicz SA, FASGE, Jonnalagadda S, Kumar N, Larsen M, et al, Endoscopic bariatric therapies. Gastrointestinal Endoscopy. 2015;81(5),1073-86. Doi: http://doi.org/f27btn.

13. Sullivan S, Stein R, Jonnalagadda S, Mullady D, Edmundowicz S. Aspiration therapy leads to weight loss in obese subjects: a pilot study. Gastroenterology. 2013;145(6):1245-52. e1-5. Doi: http://doi.org/f2nw2d.

14. Lopez-Nava G, Galvao MP, da Bautista-Castano I, Jimenez A, De Grado T, Fernandez-Corbelle JP. Endoscopic sleeve gastroplasty for the treatment of obesity. Endoscopy. 2015;47(5):449-52. Doi: http://doi.org/ccmf.

Disección endoscópica de la **submucosa en cáncer gástrico temprano**

Fabián Emura
Wang Andrew

Introducción

La disección endoscópica de la submucosa (DES) ha revolucionado el manejo mínimamente invasivo del cáncer gastrointestinal temprano, al permitir la extracción en bloque de tumores grandes de cualquier tamaño, constituyéndose en una excelente alternativa para reemplazar la cirugía convencional **(1).** Debido a que tiene bajo riesgo de recurrencia local y facilita un adecuado análisis histológico, la DES se ha propuesto como "método óptimo" para el tratamiento del cáncer gástrico temprano **(2,3)**. Comparado con la cirugía estándar, la DES ofrece corta estancia hospitalaria, menor morbimortalidad, no requiere antibióticos/analgésicos post-resección, preserva la funcionalidad del órgano y no deja incisiones en la piel **(4).**

De amplia aceptación y uso en Asia, la DES ha ganado recientemente popularidad en occidente, pese a que su frecuencia se ha limitado por el bajo diagnóstico de lesiones tempranas y por requerir una destreza endoscópica de alto nivel. En general, comparada con la mucosectomía estándar, la DES produce menos bordes positivos y mayor resección tumoral en bloque, pero tiene una mayor incidencia de complicaciones (perforación y sangrado), aunque en manos expertas los resultados son excelentes y casi la totalidad de las complicaciones se manejan satisfactoriamente durante el procedimiento **(2).** El aprendizaje de la técnica requiere, por lo menos, un año de entrenamiento formal en instituciones que acrediten experiencia, volumen y producción científica. Comparado con la cirugía estándar, la DES es menos invasiva, menos mórbida y con tasas de curabilidad similar **(1,5).**

Dando una mirada al futuro, se puede ver la inminente necesidad de la formación o consolidación de centros de entrenamiento acreditados y respaldados por la academia. Esto no se debe únicamente al gradual aumento de la frecuencia en el diagnóstico de cáncer gástrico temprano (CGT), a la actual disponibilidad comercial de elementos de endoterapia, a la masificación del uso de tecnología óptica de alta definición y a la cooperación permanente entre Japón y Latinoamérica, sino también al interés del médico especialista en realizar entrenamiento formal **(5)**. Esta formación académica será uno de los fundamentos para aumentar no sólo la frecuencia, sino también la tasa de curación del CGT en Colombia, Latinoamérica y el mundo.

Disección endoscópica de la submucosa para CGT

Justificación

El fundamento para la utilización de esta innovadora técnica se inició con un estudio japonés del Centro Nacional de Cáncer de Tokyo, que definió las lesiones tumorales apropiadas para resección endoscópica **(6)**. En este estudio se analizaron

retrospectivamente 5.265 pacientes con CGT, a quienes se les realizó gastrectomía más disección de ganglios linfáticos, con el fin de determinar las variables clínico-patológicas asociadas con la metástasis en ganglios regionales. De acuerdo con los resultados, se observó que en ninguno de los 1.230 CGT bien diferenciados (< 30 mm con o sin úlcera) había casi riesgo de invasión (95 % IC; 0-0,3 %) y ninguno de los 929 CGT sin úlcera estaban vinculados a un compromiso nodal (95 % IC; 0-0,4 %). Adicionalmente, ninguno de los 145 CGT diferenciados (< 30 mm, sin compromiso linfático o venoso), en los que la profundidad de la invasión se presentaba a nivel de la mucosa (m) o submucosa (Sm) (hasta 500µm, Sm1), fueron asociados con metástasis (95 % IC; 0-0,25 %).

Igualmente, en otro estudio en el que se analizaron solamente adenocarcinomas que llegaban hasta la Sm, se demostró que en las lesiones < 30 mm, bien diferenciadas, sin invasión linfovascular y que penetraban solamente hasta la porción superficial de la Sm (Sm1), el riesgo de invasión a los ganglios linfáticos regionales fue casi 0 (95 % IC; 0-3,1 %). A partir de lo anterior, se llegó a la conclusión de que la linfadenectomía no es necesaria en el caso de las lesiones tempranas que invaden la mucosa o Sm1, y cumplen con los criterios anteriores **(7)**.

Diagnóstico de CGT

Uno de los procesos que ha permitido aumentar la detección del CGT ha sido la codificación alfanumérica de todas las áreas evaluadas en una endoscopia de tracto digestivo alto, incluyendo la hipofaringe, el esófago, el estómago y la segunda porción del duodeno. Propuesto en el 2009 por Emura et al., el registro secuencial de las diferentes áreas gástricas (Tabla 1) con fotografías superpuestas sin dejar espacios "no observados" constituye el ideal de un examen completo, y se ha denominado endoscopia sistemática alfanumérica (SACE) **(8,9)** (Figura 1). Este método de examen es independiente del tipo de equipo de endoscopia y emplea de manera rutinaria la "premedicación" para remover el moco adherido al epitelio y disolver las burbujas de saliva **(10)**.

La cromoendoscopia con índigo carmín se recomienda una vez la lesión gástrica sea identificada para obtener clara identificación de bordes y estimación de profundidad **(11)**. En caso de disponibilidad de equipos con cromoendoscopia electrónica tipo NBI (Narrow Band Imaging), se recomienda observación de la faringe y el esófago con esta técnica óptica **(12,13)**. La utilidad del método SACE radica no sólo en ofrecer un examen completo, sino que aumenta la probabilidad de encontrar una lesión temprana. En un reciente estudio realizado en Colombia, SACE diagnosticó un CGT por cada 325 exámenes en adultos voluntarios sanos, entre los 40 y 70 años **(4)**. En total, se recomienda un registro mínimo de 28 imágenes por paciente. Así mismo, se estima que un examen de estas características dura aproximadamente tres minutos, excluyendo la toma de biopsias **(8)**.

Tabla 1. Anatomía endoluminal del tracto gastrointestinal superior.

Region	Area	Alpha Numeric Code
Pharynx	Hypopharynx	P1
Esophagus	Esophageal Upper Third Esophageal Middle Third Esophageal Lower Third Esophageal hiatus	E2 E3 E4 E5
Antrum	Pyloric ring Antrum, Anterior Wall Antrum, Lesser Curvature Antrum, Posterior Wall Antrum, Greater Curvature	A6 A7 A8 A9 A10

Tabla 1. Anatomía endoluminal del tracto gastrointestinal superior.

Region	Area	Alpha Numeric Code
Stomach Body, Lower Third	Lower Third, Anterior Wall Lower third, Lesser Curvature Lower Third, Anterior Wall Lower Third, Greater Curvature	L11 L12 L13 L14
Stomach Body, Middle Third	Middle Third, Anterior Wall Middle Third, Lesser Curvature Middle Third, Posterior Wall Middle Third, Greater Curvature	M15 M16 M17 M18
Stomach Body, Upper Third	Upper Third, Greater Curvature Upper Third, Anterior-Posterior Wall Fornix Cardia	U19 U20 U21 U22
Stomach Lesser Curvature	Lesser Curvature, Upper Third Lesser Curvature, Middle Third Lesser Curvature, Lower Third Angulus	Lc32 Lc24 Lc25 Lc26
Duodenum	Duodenal Bulb Duodenum Second Portion	D27 D28

Fuente: elaboración propia.

Indicaciones actuales

Recientemente Gotoda et al. reportaron la sobrevida de los pacientes operados con DES, comparando las indicaciones iniciales estándar frente a las indicaciones extendidas propuestas por el Centro Nacional de Cáncer de Tokyo. No hubo diferencias significativas en la sobrevida entre ambos grupos. Dicho de otra manera, los pacientes intervenidos con base en los criterios extendidos tuvieron igual sobrevida que aquellos tratados según las indicaciones iniciales **(14)**. Las indicaciones extendidas para DES en CGT se presentan a continuación **(1):**

- Displasia de alto grado.
- Adenocarcinoma bien o moderadamente diferenciado.
- Cualquier tamaño sin ulceración.
- Diámetro < 30 mm con ulceración.
- Invasión hasta Sm1 < 30 mm.
- Ausencia de signos endoscópicos de invasión hasta la Sm2.

Técnica de la DES

La técnica de la DES está bien establecida y ha sido descrita previamente **(1,2)** (Figura 2). Actualmente, el bisturí endoscópico IT-Knife2 (una modificación del IT-Knife original con tres astas cortas en la cara posterior de la bola de cerámica) es de uso general en Japón y otros países **(15-17)**. El IT-Knife2 facilita la incisión circunferencial y permite una disección mucho más rápida de la Sm (Figura 3). El uso adecuado del IT-Knife2 en la DES gástrica requiere el entendimiento y aplicación de conceptos espaciales endoluminales que constituyen el fundamento básico para realizar una disección con éxito. Estos conceptos propuestos por Emura et al. se conocen como los fundamentos especiales para la DES **(18,19)**.

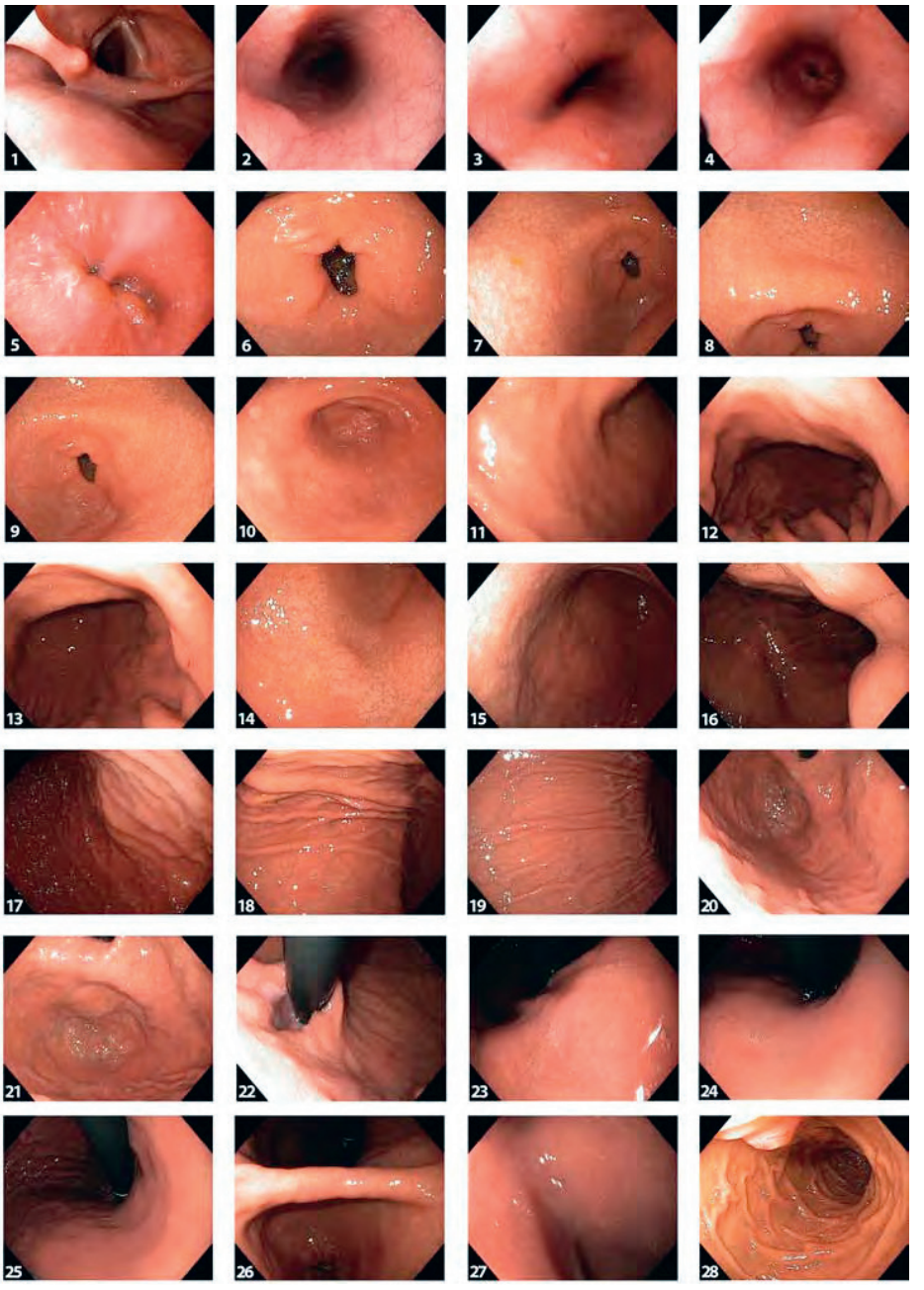

Figura 1. Endoscopia sistemática alfanumérica codificada (SACE). 1- Hipofaringe. 2- Esófago tercio superior. 3- Esófago tercio medio. 4- Esófago tercio inferior. 5- Hiato esofágico visión directa. 6- Anillo pilórico. 7- Antro, cara anterior. 8- Antro, curva menor. 9- Antro, cara posterior. 10- Antro, curva mayor. 11- Tercio distal cara anterior. 12- Tercio distal curva menor. 13- Tercio distal cara posterior. 14- Tercio distal curva mayor. 15- Tercio medio cara anterior. 16- Tercio medio curva menor. 17- Tercio medio cara posterior. 18-Tercio medio curva mayor. 19-Tercio superior curva mayor. 20- Tercio superior cara antero-posterior. 21- Fornix. 22- Cardias en retroflexión. 23- Curva menor tercio superior. 24- Curva menor tercio medio. 25- Curva menor tercio inferior. 26- Angulo gástrico. 27- Bulbo duodenal. 28- Segunda porción duodenal.
Fuente: propiedad de los autores.

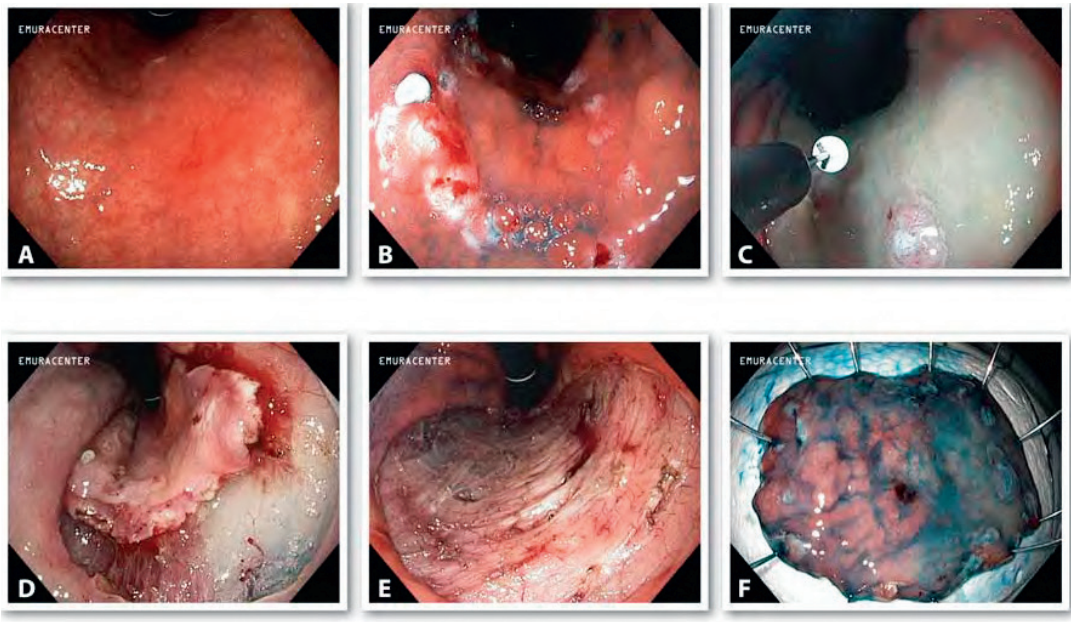

Figura 2. Disección endoscópica de la submucosa (DES) en estómago. (A) Lesión tipo IIc de 18mm de bordes mal definidos localizada en tercio medio curva menor área 24 (Código SACE). Sangrado fácil + y estimación de profundidad 0, T1, m. (B) Marcación perilesional a 5mm de la lesión con bisturí de punta con- vencional. (C) Inyección en la Sm (SSN, adrenalina e índigo carmín) y precorte. (D) Insición circunferencial con IT Knife2 separando el tumor del tejido sano subyacente. (E) Disección de la submucosa de 40mm de diámetro dejando expuesta la capa muscular propia. (F) Lesión resecada y fijada con alfileres antes de inmersión en formaldehido. El análisis histopatológico demostró displasia de alto grado (carcinoma temprano) sin invasión linfovascular y bordes de disección negativos para tumor.
Fuente: propiedad de los autores.

Fundamentos espaciales

Horizonte

El horizonte es el posicionamiento adecuado de la cámara con relación al eje horizontal de la lesión. El horizonte adecuado localiza la lesión en la parte superior y la Sm en la parte inferior, y debe mantenerse durante todo el procedimiento.

Distancia

Por su parte, la distancia es el espacio físico entre el lente de la cámara y la lesión, que normalmente debe ser de 10 a 20 mm. La inserción del bisturí a esta distancia mejora el control adecuado del sentido del corte. Distancias mayores son necesarias en lesiones del ángulo y la curvatura menor. Al usar un bisturí de punta convencional y realizar un corte frontal con capuchón, la distancia se reduce en unos pocos milímetros.

Tensión

La tensión es la fuerza que ejerce el bisturí sobre el tejido submucoso, que se realiza con la correcta manipulación tanto de los controles del endoscopio (mano izquierda) como del torque del tubo (mano derecha). La tensión debe ser suficiente para lograr un corte de 2 a 3 mm y se puede aplicar en cualquier dirección.

Dirección

La dirección es el sentido espacial hacia donde se dirige el bisturí. La dirección debe ser decidida por el examinador después de aplicar la tensión y antes

del corte. Usualmente, en un reloj imaginario, la dirección del corte va desde las 3 a las 6 horas, pero puede ir en sentido diferente, guardando siempre el sentido paralelo a la pared gástrica.

Corte

El corte debe seguir la secuencia 1, 2, 3, este es, un corte o pisada sobre el pedal del electrocoagulador durante dos segundos durante tres veces consecutivas. Esta orden o disciplina táctica optimiza una adecuada disección y minimiza la probabilidad de perforar la pared.

Figura 3. Bisturí endoscópico tipo IT-Knife2. Desarrollado por Ono et al. El IT-Knife2 se compone de una esfera de cerámica blanca de 2,2 mm que minimiza el riesgo de perforación, una hoja de corte de 4 mm de longitud y tres hojas cortas de 0,7 mm, localizadas por detrás de la esfera, que facilitan disección rápida, corte circunferencial y hemostasia. (Modelo KD-611L; Olympus, Japón).
Fuente: propiedad de los autores.

Resultados de la DES en Japón

En la serie japonesa más grande, se reportaron 1.033 procedimientos en 945 pacientes **(2)**. La frecuencia de resección en bloque fue del 98 % (1.008/1.033), mientras que la frecuencia total de lesiones con márgenes negativos fue del 93 % (957/1.033). En el análisis de subgrupos se encontró que esta frecuencia disminuyó a 86 % (271/314) en lesiones grandes (≥ 21 mm) y a 89 % (216/243) en lesiones ulceradas. Recientemente, un estudio de la Universidad de Tokyo realizado a 276 pacientes con CGT de tipo intestinal, durante cinco años, reportó la sobrevida total y específica para la enfermedad en 96,2 % y 100 %, respectivamente. En otro estudio, Goto et al. reportaron sobrevida de la DES para CGT comparable con aquella reportada mediante gastrectomía, con las considerables ventajas de la primera, como, por ejemplo, la preservación del órgano, la funcionabilidad, la corta estancia hospitalaria y la ausencia de insiciones **(20)**.

Experiencia de la DES para CGT en occidente

Aunque limitada, la experiencia de la DES en estómago es creciente y cada vez los resultados tienden a ser más parecidos a los reportes japoneses. Se han reportado series de casos en Alemania **(21)**, Brasil **(22)**, Italia **(23)**, Portugal **(24)** y Colombia **(16),** y reportes de casos en Costa Rica **(25)** y Estados Unidos **(17)** (Tabla 2).

Tabla 2. Experiencia de la DES para CGT en occidente.

Autor	País	Año	Tipo	Pacientes	Tamaño(mm)	En bloque(%)	Curación (%)	Sangrado/Perforación (%)
Rosh	Alemania	2004	Series de casos	24	20	25	------	12,5/4
Cardozo	Brasil	2008	Series de casos	15	16,8	80	80	0/20
Catalano	Italia	2009	Series de casos	12	~15	92	92	8/8
Denis-Ribeiro	Portugal	2009	Series de casos	19	23	79	79	26/5
Emura	Colombia	2009	Series de casos	9	38,5	100	78	No
Con	Costa Rica	2009	Reportes de caso	1	12	100	100	No
Wang	EE.UU	2010	Reportes de caso	1	20	100	100	No

Fuente: elaboración propia.

Complicaciones

Entre las complicaciones más frecuentes, se observan sangrado inmediato, sangrado retardado y perforación **(26,27).** En el estudio de Oda et al. **(2)** se evidenció sangrado inmediato en el 7 % de los casos, sangrado retardado en el 6 % y perforación en el 4 %. En todos estos casos, excepto en uno, se realizó tratamiento endoscópico con éxito. En otra serie, todos los sangrados se controlaron endoscópicamente con electrocoagulación, clipaje endoscópico y solución de trombina sobre la superficie de la lesión **(26)**. En la experiencia inicial en Colombia, donde se reportaron nueve casos, no hubo perforación ni sangrado en ningún procedimiento **(16)**. Actualmente, el tratamiento no quirúrgico con clips y antibióticos en una opción altamente efectiva para el manejo de perforaciones durante la DES **(27-30).**

Resultados de la mucosectomía frente a la DES en CGT

La mucosectomía o resección endoscópica de la mucosa (REM) es mínimamente invasiva y segura, pero insuficiente para el tratamiento de lesiones > 10 mm. La evidencia sugiere que, cuando se resecan estas lesiones con esta técnica, la resección tiene una alta probabilidad de suceder en fragmentos, debido a las limitaciones técnicas de la mucosectomía estándar, lo que ha aumentado la recurrencia local **(1,5)**. Por otro lado, la resección en fragmentos hace difícil estimar la profundidad de la invasión tumoral por el patólogo, dificultando la precisión del diagnóstico final **(3)**. En el estudio de Ono et al. **(22)**, en el que se realizaron mucosectomías y DES en CGT, la tasa de resección endoscópica completa fue más baja en lesiones ≥ 20 mm y en lesiones del tercio superior, cuando se realizó mucosectomía en vez de DES. Adicionalmente, este estudio demostró que la disección en bloque es preferible a la resección en fragmentos, no solamente porque produce más resecciones completas, sino también porque con esta última se dificulta la reconstrucción de la pieza en patología. Es probable que también se atribuya la recurrencia local a la valoración histológica inapropiada de los múltiples fragmentos del espécimen.

Resultados a largo plazo de DES en estudio no japonés

Un estudio coreano realizó DES en 402 lesiones neoplásicas gástricas, reportando que las resecciones por fragmentos incompletas presentaron una estadísticamente significante mayor tasa de recurrencia local (odds ratio 5,23; 95 % CI; p = 0,001). De manera importante, este estudio demostró en un seguimiento a tres años una tasa libre de enfermedad del 94,9 %. Asimismo, este estudio demostró que las lesiones > 20 mm presentaron un riesgo significativo para ser resecciones parciales e incompletas (no curables) y estas, a su vez, se asociaron estrechamente con recidiva local. Por el contrario, el tipo macroscópico y la profundidad de invasión no se asociaron con recurrencia local **(31)**.

Curva de aprendizaje

Según un estudio reciente, antes de aprender a realizar DES, se requiere un nivel básico de endoscopia con énfasis en detección y caracterización de lesiones, así como la capacidad de realizar adecuadamente biopsia dirigida y obtener experiencia en procedimientos endoscópicos terapéuticos, incluyendo hemostasia, polipectomía y EMR **(32)**. Programas de entrenamiento paso a paso, como los del Centro Nacional de Cáncer de Tokyo, han sido muy eficaces logrando una tasa de resección en bloque de 100 %, con relativamente pocas complicaciones **(32)**. Para su realización, la DES requiere un alto nivel de conocimientos técnicos y destreza, lo que la hace especialmente difícil para los endoscopistas con menos experiencia.

Referencias

1. Emura F, Oda, I, Ono H. Disección endoscópica de la submucosa (DES): un procedimiento superior a la mucosectomía para el tratamiento

del cáncer gástrico temprano. Rev Col Gastroenterol. 2007;22(3):209-16. Disponible en: https://goo.gl/KsKk29.

2. Oda I, Gotoda T, Hamanaka H, Eguchi T, Saito Y, Matsuda T, et al. Endoscopic submucosal resection for early gastric cancer: Technical feasibility, operation time and complications from a large consecutive series. Digest Endosc. 2005;17(1):54-8. Doi: http://doi.org/dnd7zq.

3. Eguchi T, Gotoda T, Oda I, Hamanaka H, Hasuike N, Saito D. Is endoscopic one-piece mucosal resection essential for early gastric cancer? Digestive Endoscopy. 2003;15(2):113-6. Doi: http://doi.org/fvjpxt.

4. Emura F, Mejía J, Mejía M, et al. Utilidad de la cromoendoscopia sistemática en el diagnóstico del cáncer temprano y lesiones gástricas premalignas. Resultado de dos campañas masivas consecutivas de tamización en Colombia (2006-2007). Rev Col Gas- troenterol. 2010;25(1):19-30. Disponible en: https://goo.gl/rkfSx3

5. Emura F, Oda I. Diagnóstico y tratamiento endoscópico del cáncer gástrico estado O. ¿Qué hacer para que aumente más? Rev Col Gastroenterol. 2009;24(4):333-5. Disponible en: https://goo.gl/hXNhDr.

6. Gotoda T, Yanagisawa A, Sasako M, Ono H, Nakanishi Y, Shimoda T, et al. Incidence of lymph node metastasis from early gastric cancer: estimation with a large number of cases at two large centers. Gastric Cancer. 2000;3(4):219-25. Doi: http://doi.org/dzjv3r.

7. Gotoda T, Sasako M, Ono H, Katai H, Sano T, Shimoda T. Evaluation of the necessity for gastrectomy with lymph node dissection for patients with submucosal invasive gastric cancer. Br J Surg. 2001;88(3):444-9. Doi: http://doi.org/b7pb7m.

8. Emura F, Gralnek I, Baron TH. Improving early detection of gastric cancer: a novel systematic alphanumeric-coded endoscopic approach. Rev Gastronterol Perú. 2013; 33(1):52-8.

9. Emura F, Sakai P, Quintero I, et al. Cromoendoscopia sistemática (CES). En: Guía para mejorar la calidad de la endoscopia digestiva. Calidad en endoscopia. Santiago de Chile: Sáenz R; 2010. 82-4.

10. Fujii T, Lishi M, Tatsuta M, Hirasawa R, Uedo N, Hifumi K, et al. Effectiveness of pre- medication with pronase for improving visibility during gastroendoscopy: a randomized controlled trial. Gastrointest Endosc. 1998;47(5):382-7. Doi: http://doi.org/djf35c.

11. Kida M, Kobayashi K, Saigenji K. Routine chromoendoscopy for gastrointestinal diseases: indications revised. Endoscopy. 2003;35(7):590-6.

12. Emura F, Gralnek I, Baron TH. The pharynx: examination of an area too often ignored during upper endoscopy. Gastrointes Endosc. 2013;78(1):143-9. Doi: http://doi.org/f2mx9h.

13. Ishihara R, Inoue T, Uedo N, Yamamoto S, Kawada N, Tsujii Y, et al. Significance of each narrow-band imaging finding in diagnosing squamous mucosal high-grade neoplasia of the esophagus. J Gastroenterol Hepatol. 2010;25(8):1410-5. Doi: http://doi.org/bh26d2.

14. Gotoda T, Iwasaki M, Kusano C, Seewald S, Oda I. Endoscopic resection of early gastric cancer treated by guideline and expanded National Cancer Centre criteria. Br J Surg. 2010;97(6):868-71. Doi: http://doi.org/dwcbcj.

15. Ono H, Hasuike N, Inui T, Takizawa K, Ikehara H, Yamaguchi Y, et al. Usefulness of a novel electrosurgical knife, the insulation-tipped diathermic knife-2, for endoscopic submucosal dissection of early gastric cancer. Gastric Cancer. 2008;11(1):47-52. Doi: http://doi.org/dcsjbm.

16. Emura F, Ricaurte O, Mejía J, Osorio C, Luis S, Oda I, et al. ESD for early gastric cancer in Colombia. A western validation of the

Japanese experience. Gastrointest Endosc. 2009;69(5);AB178-AB178. Doi: http://doi.org/d84nqv.

17. Wang AY, Emura F, Oda I, Cox DG, Kim HS, Yeaton P. Endoscopic submucosal dissection with electrosurgical knives in a patient on aspirin therapy (with video). Gastrointest. Endosc. 2010;72(5):1066-71. Doi: http://doi.org/bw6hwq.

18. Emura F, Mejia JC, Osorio C, Ono H. Beginners experts gastroenterologists learning from japanese ESD endoscopists. Lessons learned from "Spatial Orientation". Gastrointest Endosc. 2012;75(Issue 4, Suppl):AB508. Doi: http://doi.org/f2h6mj.

19. Emura F, Waxman I. Manejo endoscópico de las lesiones precursoras y la neoplasia temprana en estómago. Editor: Castaño R, Artifon E. Endoscopia Oncológica: diagnóstica y terapéutica. 2011;55-63.

20. Goto O, Fujishiro M, Kidashima, Ono S, Omata M. Outcomes of endoscopic submucosal dissection for early gastric cancer with special reference to validation for curability criteria. Endoscopy. 2009;41(2):118-22. Doi: http://doi.org/cvpqvq.

21. Rösch T, Sarbia M, Schumacher B, Deinert K, Frimberger E, Toermer T, et al. Attempted endoscopic en bloc resection of mucosal and submucosal tumors using insulated-tip knives: a pilot series. Endoscopy. 2004;36(9):788-801. Doi: http://doi.org/crt74g.

22. Cardoso DM, Campoli PM, Yokoi C, Ejima FH, Barreto PA, de Brito AM, et al. Initial experience in Brazil with endoscopic sub- mucosal dissection for early gastric cancer using insulation-tipped knife: a safety and feasibility study. Gastric Cancer. 2008;11(4):226-32. Doi: http://doi.org/bn647h.

23. Catalano F, Trecca A, Rodella L, Lombardo F, Tomezzoli A, Battista S, et al. The modern treatment of early gastric cancer: our experience in an Italian cohort. Surg Endosc. 2009;23(7):1581-6. Doi: http://doi.org/d7rf5f.

24. Dinis-Ribeiro M, Pimentel-Nunes P, Alfonso M, Costa N, Lopes C, Moreira-Dias L. A European case series of endoscopic submucosa dissection for gastric superficial lesions. Gastrointest. Endosc. 2009;69(2):350-5. Doi: http://doi.org/bmk536.

25. Con SA, Con-Chin GR, Kishimoto G, Con-Wong R. Disección submucosa endoscópica (DSE) para el trata- miento curativo del cáncer gástrico precoz: experiencia inicial en Costa Rica. Rev Gastroenterol Perú. 2009;29(3):276-80. Disponible en: https://goo.gl/PDu1KB.

26. Oda I, Suzuki H, Nonaka S, Yoshinaga S. Complications of gastric endoscopic submucosal dissection. Dig Endosc. 2013;25(Suppl 1):71-8. Doi: http://doi.org/cdvs.

27. Baron T, Zielinsky M, Wong Kee Song L, Emura F, Fotoohi M, Kozarek RA. A comprehensive approach to the management of acute endoscopic perforations. Gastrointestinal Endosc. 2012;76(4):838-59. Doi: http://doi.org/f2hzq6.

28. Ono H, Kondo H, Gotoda T, Yamaguchi H, Saito D, Hosokawa K, et al. Endoscopic mucosal resection for treatment of early gastric cancer. Gut. 2001;48(2):225-9. Doi: http://doi.org/c4snvw.

29. Minami S, Gotoda T, Ono H, Oda I, Hamanaka H. Complete endoscopic closure of gastric perforation induced by endoscopic resection of early gastric cancer using endoclips can prevent surgery (with video). Gastrointest Endosc. 2006;63(4):596-601. Doi: http://doi.org/d774rs.

30. Fujishiro M, Yahagi N, Kakushima N, Kodashima S, Muraki Y, Ono S, et al. Successful nonsurgical management of perforation complicating endoscopic submucosal dissection of gastrointestinal epithelial neoplasms. Endoscopy. 2006;38(10):1001-6. Doi: http://doi.org/ddvtrk.

31. Jang SJ, Choi SR, Qureshi W, Kim MC, Kim SJ, Jeung JS, et al. Long-term outcomes of endoscopic submucosal dissection in gastric neoplastic lesions at a single institution in South Korea. Scandinavian J of Gastroenterol. 2009;44(11):1315-22. Doi: http://doi.org/dvr2tx.

32. Oda I, Odagaki T, Suzuki H, Nonaka S, Yoshinaga S. Learning curve for endoscopic submucosal dissection of early gastric cancer based on trainee experience. Dig Endosc. 2012;24(Suppl 1):129-132. Doi: http://doi.org/cdvt.

Disección endoscópica de **la submucosa en cáncer colorrectal temprano**

Fabián Emura
Jose Francisco Carriel

Introducción

El cáncer colorrectal temprano (T1) se define como la invasión tumoral limitada a la capa mucosa y submucosa de pared del colon. Actualmente el tratamiento endoscópico para el cáncer colorrectal T1 está ampliamente aceptado, debido a su mínima invasividad y excelentes resultados clínicos. La mucosectomía se acepta para las lesiones pequeñas, pero es inadecuada para el tratamiento de lesiones planas > 20 mm, debido a que se han observado frecuentemente tanto recepción incompleta como recurrencia local **(1-3)**. En estos casos, la disección endoscópica de la submucosa (DES) ha demostrado excelentes resultados con una baja morbilidad.

En occidente, la colectomía asistida por laparoscopia y microcirugía transanal son técnicas usadas frecuentemente en el tratamiento de tumores colorrectales. Usualmente, la colectomía asistida requiere de hospitalización prolongada y tiene el riesgo potencial de complicaciones en el sitio de anastomosis. Por su parte, la resección transanal ha reportado hasta el 80 % de casos con recurrencia local **(4)**. La DES, comparada con estos tratamientos, provee una alta frecuencia de resección en bloque, baja recurrencia local y más corta hospitalización.

Tumores de diseminación lateral

Los tumores de diseminación lateral (TDL) se definen como lesiones planas superficiales > 10 mm, que se extienden lateralmente por la pared del colon y el recto. Macroscópicamente, hay dos tipos: los granulares (G) y los no granulares (NG). Asimismo, son ocho los criterios endoscópicos que se han asociado con invasión de la submucosa: 1) tamaño > 20 mm, 2) eritema en la superficie, 3) presencia de un nódulo grande > 10 mm, 4) depresión central, 5) cambio escleroso de la pared, 6) pliegues convergentes, 7) mucosa en piel de gallina y 8) patrón glandular invasivo **(5)**.

Diagnóstico temprano del cáncer colorrectal

Uno de los principales determinantes en el diagnóstico de las lesiones principales en el colon y recto es la preparación intestinal, que se debe clasificar como “adecuada” por el examinador en todos los casos. En este caso, el término “adecuada” se refiere a aquella preparación en la que se puede diagnosticar con certeza toda lesión mayor o igual a 5 mm **(6)**.

Una preparación adecuada del colon no sólo mejora la eficiencia de la colonoscopia en término de

tiempo en la intubación y porcentaje de colonoscopias completas, sino también en su costo **(7,8)**.

Por un lado, en la colonoscopia se requieren ciertos indicadores de calidad para no pasar por alto las lesiones pequeñas y, en especial, las del lado derecho. Estos indicadores se han aceptado en el mundo entero y divulgado ampliamente. Su utilidad radica en que son eficaces para establecer la competencia del colonoscopista, así como su habilidad para medir la efectividad de cada procedimiento. Dentro de los cinco indicadores de calidad más importantes en colonoscopia, se destacan: intubación del ciego, fotodocumentación del ciego, detección de pólipos adenomatosos, tiempo de retiro ciego-recto y preparación intestinal **(9)**. Por otro lado, la colonoscopia sistemática alfanumérica, propuesta por Emura et al., que asigna un número y un nombre a cada segmento del colon, área que proporciona no sólo un registro completo del examen, sino también mayor posibilidad de detectar lesiones tempranas **(10)** (Figura 1). Según este protocolo, se recomienda registrar fotográficamente un mínimo de 12 áreas durante la colonoscopia. Una vez se logra identificar una lesión con luz blanca, se recomienda emplear cromoendoscopia convencional o electrónica tipo NBI, para identificar las características de la vasculatura superficial y el tipo de lesión (pólipo hiperplásico, adenomatoso o cáncer temprano). Igualmente, la clasificación de Sano-Emura, usando NBI, ha demostrado ser muy eficaz para diferenciar los pólipos de colon y recto **(11)** y su efectividad se ha validado recientemente en USA **(12)** y Latinoamérica **(13,14)**. Una vez se ha determinado el tipo de lesión, se procede a escoger el mejor tratamiento (biopsia excisional, polipectomía, mucosectomía o DES) **(15,16)**.

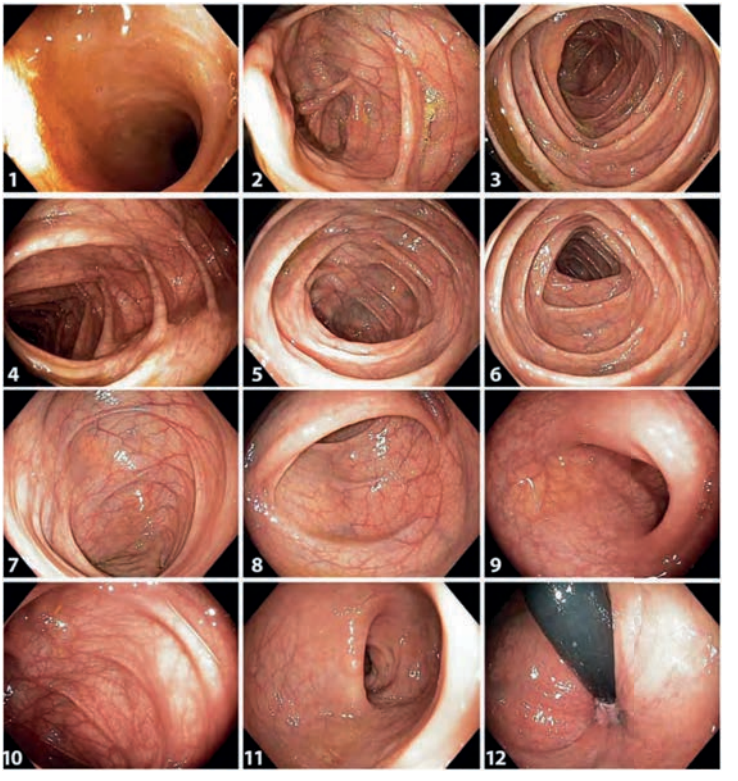

Figura 1. Colonoscopia sistemática alfanumérica. 1) Íleon terminal; 2) ciego; 3) colon ascendente proximal; 4) colon ascendente distal; 5) ángulo hepático; 6) colon transverso; 7) ángulo esplénico; 8) colon descendente; 9) sigmoide proximal; 10) sigmoide distal; 11) recto, y 12) recto en retroflexión.
Fuente: propiedad de los autores.

Indicaciones actuales

Entre las indicaciones japonesas, no se requiere realizar una ecoendoscopia diagnóstica para estimar la profundidad de la lesión, ya que durante la misma colonoscopia la profundidad de esta se precisa como intramucosa o submucosa superficial, con base en la identificación de las características de la vasculatura superficial con NBI y usando el patrón no invasivo/invasivo con magnificación y cromoendoscopia propuesto por Matsuda et al. **(17)**.

Disección endoscópica de la submucosa

Cuando está a cargo de un endoscopista calificado, la DES en colon y recto tiene una baja frecuencia de complicaciones y se constituye en una alternativa efectiva para el tratamiento del cáncer colorrectal T1. En caso de lesiones en recto, la DES ofrece un procedimiento con menos morbilidad, comparada con la resección abdominoperineal, con excelentes resultados en términos de curación **(18)**. Para realizar la DES, se recomienda utilizar CO_2 en lugar de O_2, ya que es más seguro y efectivo, debido a su rápida difusión. En caso de perforación o penetración en la pared pélvica (DES en recto), el CO_2 se difunde más rápidamente en los tejidos, evitando la acumulación de aire en el tejido celular subcutáneo **(19)**. Los pasos de la disección submucosa son: 1) inyección en la submucosa, 2) incisión circunferencial y 3) disección submucosa. Para la inyección en la submucosa se recomienda una solución que levante prolongadamente la lesión, entre las que se encuentran el ácido hialurónico **(18)** el glicerol **(20)** y la solución salina hipertónica **(21).**

En general, no se realiza marcación alrededor de la lesión (como en el estómago), puesto que en el colon y recto el borde tumoral se diferencia claramente del tejido sano y, adicionalmente, al aumentar unos milímetros el tamaño de la disección, el tiempo operatorio podría aumentar considerablemente. La técnica de la DES se muestra en la Figura 2.

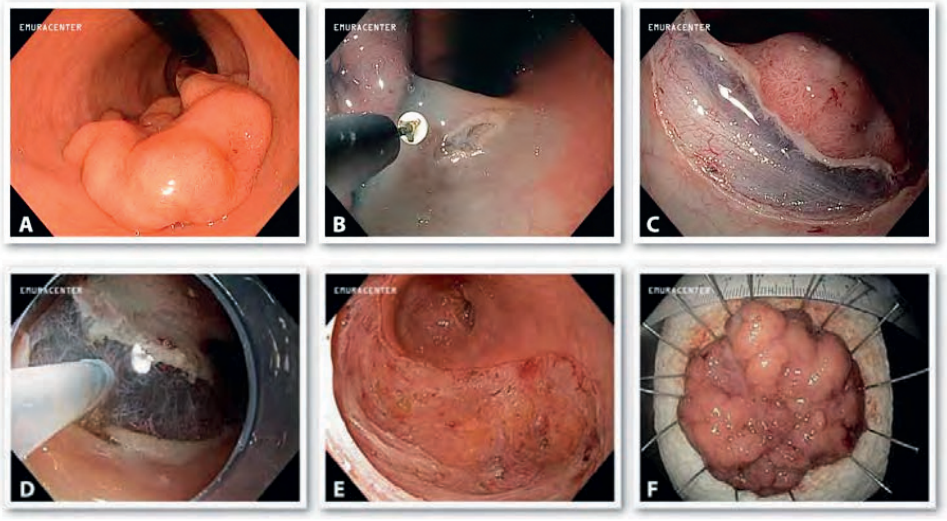

Figura 2. Disección endoscópica de la submucosa (DES) en recto. A. Lesión tipo LST-G, recurrente postpolipectomía de 50 mm de diámetro, localizada en recto a 10 cm del BA, con estimación de profundidad 0, T1, intramucosa; B. Precorte con bisturí de punta convencional e inicio de la incisión con IT Knife2; C. Incisión circunferencial separando el tumor del tejido sano subyacente; D. Inyección en la Sm con SSN, índigo carmine y ácido hialurónico; E. Lesión resecada dejando expuesta la capa muscular propia; F. Lesión extendida con alfileres. El análisis histopatológico demostró neoplasia intraepitelial no invasiva tipo adenoma velloso, con displasia de alto grado, sin invasión linfovascular y con bordes de disección negativos.
Fuente: propiedad de los autores.

Mucosectomía en fragmentos vs. DES

La mucosectomía tradicional es insuficiente para resecar en bloque una lesión plana > 20 mm. Con esta técnica, y como consecuencia la recurrencia local, la frecuencia de resección incompleta se ha reportado como alta **(22)**. En contraste, la alta frecuencia de resección en bloque que ofrece la DES evita la resección incompleta y en fragmentos, y produce una baja frecuencia de recurrencia local **(18,19)**. En un estudio prospectivo multicéntrico, se compararon la DES y la mucosectomía estándar en 1.845 pacientes con neoplasias tempranas > 20 mm (1.029 mucosectomía/816 DES). Se observó que la tasa de resección en bloque fue significativamente superior en la DES (94,5 %) vs. mucosectomía (56,9 %), aunque el tiempo del procedimiento fue mayor en la primera (96 ± 69 min) que en la segunda (18 ± 23 min). Además, la tasa de perforación fue ligeramente superior, pero significativa en la DES (1,6 %) vs. mucosectomía (0,8 %) **(23)**.

La DES en colon y recto en Japón

Hay una creciente evidencia en Japón acerca de la efectividad de la DES en el tratamiento de los TDL. Recientemente, Saito et al. publicaron 1.111 casos realizados en 10 centros especializados, reportando resección en bloque y curativa en 88 % y 89 %, respectivamente, con una muy baja frecuencia de complicaciones (perforación en 4,9 % y sangrado en 1,5 % de los casos) **(24).** Debido a la alta tasa de curabilidad, hoy en día la DES en colon y recto realizada por expertos es considerada un tratamiento efectivo y una excelente alternativa a la cirugía tradicional.

Experiencia de la DES en cáncer colorrectal en Occidente

Aunque limitada, la experiencia de la DES en colon y recto es creciente en Occidente. Se han publicado casos de disección en un bloque en Colombia **(25)** de resección en dos pasos (incisión circunferencial y polipectomía), en Italia **(26)** y un reporte de caso en recto con bisturí de punta convencional en EE. UU. **(27)** (Tabla 1).

Complicaciones

En la serie japonesa más grande realizada en una sola institución, se reportó perforación en 10/200 casos (5 %) y sangrado postoperatorio en 4/200 casos (2 %). De las perforaciones, sólo un caso requirió tratamiento quirúrgico, debido a cierre con clips inefectivo **(18)**. Asimismo, en otro reciente estudio multicéntrico en Japón, la perforación intraoperatoria ocurrió en 54/1.111 casos (4,9 %), 4 casos de perforación tardía (0,4 %) y 17 casos de sangrado postoperatorio (1,5 %). De estos, dos casos de perforación intraoperatoria y tres casos de perforación tardía requirieron manejo quirúrgico **(24)**. En casos de fibrosis de la submucosa secundaria a resección o polipectomía endoscópica previa, la disección de la submucosa se hizo más difícil y la probabilidad de perforación fue mayor.

Tabla 1. Experiencia de DES en países occidentales.

Autor	País	Año	Tipo	Pacientes	Tamaño (mm)	En bloque (%)	Curación (%)	Sangrado/ Perforación (%)
Repici	Italia	2007	Serie	29		55,1 *	55,1 *	13,7
Antillon	EE. UU.	2008	Reporte de caso	1	140	100	100	0/0
Emura	Colombia	2009	Serie	3	43	100	100	0/0
Stroppa	Italia	2010	Serie	3	86	100 *	100 *	0/0

* ESD/EMR (Técnica híbrida)
Fuente: elaboracación propia con base en los autores citados.

Manejo de la perforacion durante DES

En la mayoría de los casos, la perforación es sólo diagnosticada por el operador hasta que aparece el neumoperitoneo y la distensión abdominal. Después de la descompresión abdominal con aguja, debe siempre intentarse el cierre inmediato con clips, que es usualmente exitoso en manos expertas. El tratamiento médico posterior consiste en vía oral y antibióticos de amplio espectro **(28)**.

Debido a que el recto está localizado por debajo de la reflexión peritoneal, cuando se presenta perforación en el recto durante una DES el aire no diseca hacia la cavidad abdominal sino hacia el tejido perirrectal, lo que se denomina "penetración a tejido perirrectal", que se define como la evidencia visual o radiológica de dehiscencia de tejido más allá de la mucosa sin perforación **(29)** (Figura 3).

Cuando ocurre salida de aire al espacio perirrectal, el enfisema subcutáneo puede aparecer en el cuello, cabeza y miembros superiores, debido a la existencia de planos fasciales que comunican el tejido cervical con el medistino y el retroperitoneo, permitiendo que el aire se difunda rápidamente **(30)**. Una vez identificado el defecto, se debe tratar de cerrar con clips metálicos lo más pronto posible para disminuir la salida de aire y reducir el enfisema. El enfisema subcutáneo usualmente se resuelve en pocos días. El uso de CO_2 es altamente recomendado, no sólo para disminuir la distensión abodminal, sino también para evitar una fuga rápida de aire que difuculte el cierre con clips.

Figura 3. Penetración durante DES en recto. A. Penetración en la porción central del área de disección durante DES en recto; B. Se observa tejido perirectal a través del defecto. No se presentó distensión abdominal pero sí enfisema subcutáneo en cuello; C. Cierre del defecto con clips metálicos.
Fuente: propiedad de los autores.

DES vs. resección transanal

Recientemente, un estudio japonés comparó la efectividad de DES y la resección trans-anal (RTA) en 85 pacientes **(31)**. Las tasas de curación y resección en bloque fue superior en el grupo de DES, comparadas con el grupo de RTA (67 % vs. 42 %, respectivamente). Los pacientes sometidos a DES no presentaron recurrencia local, mientras que en los pacientes sometidos a RTA la recurrencia local alcanzó el 23 %. La estancia hospitalaria fue significativamente menor en el grupo de DES, comparada con el grupo de RTA (4,9 vs. 7 días), datos similares a los encontrados por un estudio coreano **(32).** Las complicaciones en ambos grupos fueron comparables y se manejaron médicamente, aunque en el grupo de DES no se presentaron complicaciones anestésicas, mientras que sí hubo dos pacientes en el grupo de RTA.

DES vs. cirugía laparoscópica

En otro reciente estudio japonés, se compararon 589 pacientes intervenidos con estas dos técnicas. A 297 se les realizó DES con diagnóstico de tumores intramucosos o levemente invasivos a la submucosa (Sm1 < 1000 µm) y a 292 se les

realizó cirugía laparoscópica (CL) con las mismas indicaciones. La tasa de curación y resección en bloque del grupo de DES fue del 80 % y 87 %, respectivamente, pero sin diferencias significativas al grupo de CL (100 %). El tiempo promedio de la DES fue de 93 a 107 minutos en colon y de 129 minutos en recto, mientras que los tiempos promedios de CL fueron superiores con 315 y 185 minutos en colon y 263 minutos en recto. Aunque no hubo diferencia significativa en el reinicio de la vía oral, sí lo hubo en la estancia hospitalaria ($p < 0,001$) con un promedio de cuatro días para la DES vs. 13 días en CL. En cuanto a las complicaciones, el riesgo de infección del sitio operatorio fue una de las principales complicaciones del grupo de CL (10,6 %) con dos pacientes que presentaron absceso pélvico y tres pacientes con fuga de la anastomosis, que requirieron cirugía de urgencia. Con todos estos hallazgos, se puede concluir que ambas técnicas son comparables en cuanto a tasa de resección en bloque o curación, con una tasa de sobrevida a tres años similar (DES: 99,2 %, y CL: 99,5 %) **(33)**, con la diferencia a favor de DES de ser menos invasiva, tener menor tiempo operatorio, preservar el órgano y tener menos morbilidad, al evitar la realización de estomas y evitar complicaciones debidas a la anastomosis.

Curva de aprendizaje

La DES en centros occidentales ha demostrado ser efectiva y aplicable luego de adecuada enseñanza y supervisión **(25-27)**. Dentro de una curva de aprendizaje se obtienen tasas de resección en bloque del 80 % luego de cinco procedimientos en recto y 20 en colon. Además, se logra disminuir el tiempo quirúrgico necesario por centímetro cuadrado de la lesión, una vez superados los 20 procedimientos con una tasa de perforación similar a otros centros de entrenamiento **(34)**. Sin embargo, un estudio demostró que es necesaria una práctica amplia y exhaustiva para alcanzar los estándares de la escuela japonesa **(35)**. Hotta et al. demostraron que eran necesarios aproximadamente 80 DES para lograr la tasa de resección en bloque y R0 ideal (90 y 80 %, respectivamente) y, por lo menos, 40 DES para disminuir la tasa de perforación por debajo del 5 % **(36)**. Es necesario saber que con un entrenamiento formal, el refinamiento de la técnica y el adecuado uso de los nuevas tecnologías e instrumentos, métodos de tracción, soluciones para la inyección de la submucosa, entre otros, se puede lograr disminuir el riesgo de complicaciones y el tiempo operatorio, logrando así optimizar la implementación de la DES a nivel global **(37,38)**.

Referencias

1. Emura F, Saito Y, Taniguchi M, Fujii T, Tagawa K, Yamakado M. Further validation of magnifying chromocolonoscopy for differentiating colorectal neoplastic polyps in a health screening center. J Gastroenterol Hepatol. 2007;22(11):1722-7. Doi: http://doi.org/dbwt8q.

2. Emura F, Saito Y, Matsuda T, Uraoka T, Nakajima T, Hisatomoet H, et al. Colorectal cancer less than 10mm. ¿Should we look at small lesions during screening colonoscopy? Gastrointest Endosc. 2006; 63(5):AB199. Doi: http://doi.org/dmczbq.

3. Saito Y, Fukuzawa M, Matsuda T, Fukunaga S, Sakamoto T, Uraoka T, et al. Clinical outcome of endoscopic submucosal dissection versus endoscopic mucosal resection of large colorectal tumors as determined by curative resection. Surg Endosc. 2010;24(2):343-52. Doi: http://doi.org/d98gzw.

4. Said S, Müller JM. TEM-minimal invasive therapy of rectal cancer? Swiss Surg. 1997;3(6):248-54.

5. Uraoka T, Saito Y, Matsuda T, Ikehara H, Gotoda T, D Saito, et al. Endoscopy indications for endoscopic mucosal resection of laterally spreading tumors in the colorectum. Gut. 2006;55(11):1592-7. Doi: http://doi.org/cx84r5.

6. Emura F, Carr-Locke D, Santacoloma M. La colonoscopia: su razón, su indicación y la

medición de su calidad. A propósito de un estudio que dice que ¡no es tan buena como parece! Rev Col Gastroenterol. 2009;24(1):51-9. Disponible en: https://goo.gl/TkJAan.

7. Froehlich F, Wietlisbach V, Gonvers JJ, Burnand B, Vader JP. Impact of colonic cleansing on quality and diagnostic yield of colonoscopy: the European Panel of Appropriateneses of Gastrointestinal Endoscopy European multicenter study. Gastrointest Endosc. 2005;61(3):378-84. Doi: http://doi.org/c59d86.

8. Rex DK, Imperiate TF, Latinovich DR, Bratcher LL. Impact of bowel preparation on efficiency and cost of colonoscopy. Am J Gastroenterol. 2002;97(7):1696-700. Doi: http://doi.org/cgkw4h.

9. Rex DK, Petrini JL, Baron TH, Chak A, Cohen J, Deal SE, et al. Quality indicators for colonoscopy. Am J Gastroenterol. 2006;101:873-85. Doi: http://doi.org/ctrfw4.

10. Emura F, Wang AY. Disección Endoscópica de la Submucosa. Endoscopia y patología biliodigestiva. Editorial Médica Latinoamericana. Editor: Landazabal G. 2011; 427-36.

11. Sano Y, Emura F, Ikematsu H. Narrow-band imaging. En: colonoscopy: Principles and practice. Oxford, UK: Wiley-Blackwell; 2009:514-26.

12. Henry ZH, Yeaton P, Shami VM, Kahaleh M, Patrie JT, Cox DG, et al. Meshed capillary vessels found on narrow-band imaging without optical magnification effectively identifies colorectal neoplasia: a North American validation of the Japanese experience. Gastrointest Endosc. 2010;72(1):118-26. Doi: http://doi.org/fqqr9m.

13. Canales OM, Miyagui j, Takano J, Poquioma E, Sano Y, Emura F. Usefullnes of the exera magnifying NBI system for diferential diagnosis of small colorectal polyps using the Sano-Emura classification in Peru. Gastrointest Endosc. 2011;73(4):AB438-9. Doi: http://doi.org/czkqdx.

14. Soto JR, Emura F, Bronstein M, Salazar J, Fuentes D, Brachoet V, et al. Meshed capillary vessels found on narrow-band imaging without optical magnification effectively identify colorectal neoplasia. A pilot study in Venezuela. Gastrointest Endosc. 2011;73(4):AB217. Doi: http://doi.org/b36r2t.

15. Ikematsu H, Matsuda T, Emura F, Saito Y, Uraoka T, Fu K, et al. Efficacy of capillary pattern type IIIA/IIIB by magnifying narrow band imaging for estimating depth of invasion of early colorectal neoplasms. BMC Gastroenterol. 2010;10:33. Doi: http://doi.org/cwfn26.

16. Iwatate M, Ikumoto T, Sano Y, Emura F, Fujimori T. Diagnóstico de las lesiones neoplásicas y no neoplásicas y predicción de la invasión submucosa del cáncer colorrectal temprano durante la colonoscopia. Rev Col Gastroenterol. 2011;26(1):43-57. Disponible en: https://goo.gl/xNADwU.

17. Matsuda T, Fujii T, Saito Y, Nakajima T, Uraoka T, Kobayashi N, et al. Efficacy of the invasive/noninvasive pattern by magnifying chromo endoscopy to estimate the depth of invasion of early colorectal neoplasm. Am. J. Gastroenterol. 2008;103(11):2700-6. Doi: http://doi.org/bddhzd.

18. Saito Y, Uraoka T, Matsuda T, Emura F, Ikehara H, Mashimo Y, et al. Endoscopic treatment of large superficial colorectal tumors: a case series of 200 endoscopic submucosal dissections (with video). Gastrointest Endosc. 2007;66(5):966-73. Doi: http://doi.org/c2x87b.

19. Saito Y, Uraoka T, Matsuda T, Emura F, Ikehara H, Mashimo Y, et al. A pilot study to assess the safety and efficacy of carbon dioxide in- sufflation during colorectal endoscopic dissection with the patient under conscious sedation. Gastrointest Endosc. 2007;65(3):537-42. Doi: http://doi.org/dr6r33.

20. Uraoka T, Fujii T, Saito Y, Sumiyoshi T, Emura F, Bhandari P, et al. Effectiveness of glycerol as a submucosal injection for EMR. Gastrointest

Endosc. 2005;61(6):736-40. Doi: http://doi.org/drhvj9

21. Fujishiro M, Yahagi N, Kashimura K, Mizushima Y, Oka M, Enomoto S, et al. Comparison of various submucosal injection solutions for maintaining mucosal elevation during endoscopic mucosal resection. Endoscopy. 2004;36(7):579-83. Doi: http://doi.org/d5srq2.

22. Tamegai Y, Saito Y, Masaki N, Hinohara C, Oshima T, Kogure E, et al. Endoscopic submucosal dissection: a safe technique for colorectal tumors. Endoscopy. 2007;39(5):418-22. Doi: http://doi.org/b3c2k4.

23. Nakajima T, Saito Y, Tanaka S, Iishi H, Kudo SE, Ikematsu H, et al. Current status of endoscopic resection strategy for large, early colorec- tal neoplasia in Japan. Surg Endosc. 2013;27(9):3262-70. Doi: http://doi.org/f473j5.

24. Saito Y, Uraoka T, Yamaguchi Y, Hotta K, Sakamoto N, Ikematsu H, et al. A prospective, multicenter study of 1111 colorectal endoscopic submucosal dissections (with video). Gastrointest Endosc. 2010;72(6):1217-25. Doi: http://doi.org/bdhf7f.

25. Emura F, Mejia J, Ricaurte O, Osorio C, Ikehara H, Saitoh Y. Usefulness of the novel IT-Knife 2 for colorectal ESD. Endoscopy. 2009;41(Suppl 1):A2. Disponible en: https://goo.gl/7QJrty.

26. Stroppa I, Milito G, Lionetti R, Pallone F. Rectal laterally spreading tumors successfully treated in two steps by endoscopic submucosal dissection and endoscopic mucosal resection. BMC Gastroenterol. 2010;10:135. Doi: http://doi.org/fm5xbx.

27. Antillon MR, Bartalos CR, Miller ML, Diaz-Arias AA, Ibdah JA, Marshall JB. En bloc endoscopic submucosal dissection of a 14 cm late- rally spreading adenoma of the rectum with involvement to the anal canal: expanding the frontiers of en- doscopic surgery (with video). Gastrointest Endosc. 2008;67(2):332-7. Doi: http://doi.org/chv545.

28. Baron T, Zielinsky M, Wong Kee Song L, Emura F, Fotoohi M, Kozarek RA. A comprehensive approach to the management of acute endoscopic perforations. Gastrointest Endosc. 2012;76(4):838-859. Doi: http://doi.org/f2hzq6.

29. Cotton PB, Eisen GM, Aabakken L, Baron TH, Hutter MM, Jacobson BC, et al. A lexicon for endoscopic adverse events: report of an ASGE workshop. Gastrointest Endosc. 2010;71(3):446-54. Doi: http://doi.org/ftq5vp.

30. Maunder RJ, Pierson DJ, Hudson LD. Subcutaneous and mediastinal emphysema. Pathophysiology, diagnosis, and management. Arch Intern Med. 1984;144(7):1447-53. Doi: http://doi.org/dxjfnp.

31. Kiriyama S, Saito Y, Matsuda, Nakajima T, Mashimo Y, Joeng HK, et al. Comparing endoscopic submucosal dissection with transanal resection for non-invasive rectal tumor: a retrospective study. J Gastroenterol Hepatol. 2011;26(6):1028-33. Doi: http://doi.org/bfq8r7.

32. Lee SH, Jeon SW, Jung MK, Kook S, Seog G. A comparison of tran- sanal excision and endoscopic resection for early rectal cancer. World J Gastrointest Endosc. 2009;1(1):56-60. Doi: http://doi.org/d83cwj.

33. Kiriyama S, Saito Y, Yamamoto S, Soetikno R, Matsuda T, Nakajima T, et al. Comparison of endoscopic submucosal dissection with laparoscopic- assisted colorectal surgery for early-stage colorectal cancer: a retrospective analysis. Endoscopy. 2012;44(11):1024-30. Doi: http://doi.org/cb9q.

34. Iacopini F, Bella A, Costamagna G, Gotoda T, Saito Y, Elisei W, et al. Stepwise training in rectal and colonic endoscopic submucosal dissection with differentiated learning curves. Gastrointest Endosc. 2012;76(6):1188-96. Doi: http://doi.org/f2h4gv.

35. Farhat S, Chaussade S, Ponchon T, Coumaros D, Charachon A, Barrioz T, et al. Endoscopic submucosal dissection in a European setting. A mul- ti-institutional report of a technique in development. Endoscopy. 2011;43(8):664-70. Doi: http://doi.org/c7hqbp.

36. Hotta K, Oyama T, Shinohara T, Miyata Y, Takahashi A, Kitamura Y, et al. Learning curve for endoscopic submucosal dissection of large colorectal tumors. Dig Endosc. 2010;22(4):302-6. Doi: http://doi.org/d97rd2.

37. Uraoka T, Parra-blanco A, Yahagi N. Colorectal endoscopic submucosal dissection: Is it suitable in western countries? J Gastroenterol Hepatol. 2013;28(3):406-14. Doi: http://doi.org/f4nfk3.

38. Hotta K, Yamaguchi Y, Saito Y, Takao T, Ono H. Current opinions for endoscopic submucosal dissection for colorectal tumors from our experiences: indications, technical aspects and complications. Dig Endosc. 2012;24(Suppl 1):110-6. Doi: http://doi.org/cb9r.

Miotomía esofágica endoscópica para acalasia (POEM)

Fabián Emura
Jhordan Guzmán
Haruhiro Inoue

Introducción

El concepto de cirugía endoscópica transluminal por orificios naturales (NOTES) **(1-3)** ha inspirado a endoscopistas y cirujanos endoscópicos para crear y establecer un tratamiento nuevo y menos invasivo como alternativa de manejo de varios trastornos gastrointestinales, siendo la acalasia esofágica el objetivo primordial de esta técnica. La inyección de Botox y la dilatación neumática han sido frecuentemente el tratamiento de primera línea para la acalasia **(4-5).** Si estas intervenciones no son efectivas, la miotomía laparoscópica es la indicada como segunda línea de tratamiento **(6)**.

Recientemente, la miotomía esofágica endoscópica por vía oral (POEM) se ha desarrollado como un tratamiento endoscópico mínimamente invasivo, con la intención de cura permanente de la acalasia **(7).** El concepto de la miotomía endoscópica fue reportado por primera vez hace tres décadas **(8),** pero el método descrito de incisión directa a través de la capa mucosa no se consideró un enfoque seguro y confiable. Pasricha et al. **(9)** informaron recientemente el concepto de la miotomía a través de un túnel submucoso, usando un modelo porcino, lo que permitió el cierre de la abertura de la mucosa lejos del sitio de la miotomía. Sumiyama et al. **(10)** también informaron la utilidad de la técnica del túnel submucoso en modelo porcino. Sobre la base de estos datos experimentales, un nuevo método de la miotomía endoscópica se ha desarrollado y establecido por Hinoue et al. **(11)**. En este capítulo se describen las técnicas actuales, aplicaciones y resultados clínicos del POEM.

Indicaciones

Todos los pacientes con acalasia pueden ser tratados por POEM. En la serie publicada por Inoue en el 2010, la indicación de POEM se limitó a acalasia no sigmoidea. Pero la respuesta al procedimiento fue mejor de lo esperado. Con base en estos resultados iniciales, el estudio se abrió a todos los grados de la acalasia. Recientemente, la indicación de POEM se amplió para incluir los casos que recaen después del manejo quirúrgico. En la actualidad, los autores no tienen excepciones cuando contemplan la aplicación del POEM **(11).**

Equipos usados en el POEM

Los equipos usados en el POEM son un endoscopio de visión frontal con un diámetro exterior de 9,8 mm y un accesorio distal tipo cap transparente

(MH-588, Olympus, Center Valley, PA, EE. UU.). El cap tiene terminación oblicua, que permite una visión distal a una distancia de 1 cm, y es esencial para la introducción y mantenimiento de visualización endoscópica dentro del espacio submucoso (Figura 1A). Todo el equipo, incluyendo el propio endoscopio, se esteriliza con óxido de etileno. Además, se requiere un bisturí, el más utilizado es el de punta de triángulo (KD-640L; Olympus), para disecar la capa submucosa y también para dividir paquetes musculares circulares en el plano de la unión gastroesofágica (Figura 1B). El diámetro máximo de la punta del bisturí es de 2,6 mm, lo que facilita su paso a través del canal de trabajo de 9,8 mm del endoscopio. Los autores utilizan un generador de energía electroquirúrgica (VIO 300D, Erbe, Turbingen, Alemania), que permite un modo de pulverización de la coagulación con la disección de tejido sin contacto. El modo de coagulación con spray hace que la disección de la submucosa durante la creación del túnel sea mucho más fácil, más rápida y con menos sangrado. Un fórceps de coagulación (Coagrasper, FD-411QR, Olympus) es utilizado para cauterizar vasos mayores cuando se detectan durante la disección submucosa. El dióxido de carbono (CO_2), como gas de insuflación, es un factor fundamental para lograr un POEM seguro. El suministro de CO_2 se proporciona con la ayuda de un insuflador de CO_2 (UC; Olympus) y un tubo estándar (Figura 1C). La insuflación endoscópica con CO_2 controlado a 1,2 L/min es beneficiosa para reducir el riesgo tanto de enfisema mediastinal como de embolización aérea.

Para el cierre definitivo del sitio de entrada de la mucosa, se usan clips hemostáticos (EZ- CLIP, HX-110QR, Olympus). El uso de clips hemostáticos permite el cierre de la mucosa herméticamente, evitando así la fuga del contenido del esófago hacia el mediastino.



Figura 1. A. Cap transparente con terminación oblicua; B. Bisturí con punta de triángulo; C. Insuflador de CO_2.

Exámenes y preparación antes del procedimiento

El esofagograma, la manometría y la endoscopia alta son esenciales para el correcto diagnóstico de acalasia esofágica. La tomografía computarizada (TC) se utiliza no sólo para evaluar el grado de dilatación esofágica, sino también para proporcionar información de las características anatómicas de las estructuras adyacentes. Se sugiere dieta líquida y preparación esofágica el día previo al POEM, en especial en casos de acalasia tipo sigmoidea. Con el uso de un endoscopio de canal grande, los contenidos del esófago pueden ser evacuados. Adicionalmente, se recomienda que los pacientes se sometan a ayuno completo

el día del procedimiento. Durante el procedimiento, una evalucación endoscópica previa confirma la luz esofágica sin residuos sólidos ni líquidos. Un esófago vacío también evita la broncoaspiración durante la inducción de la anestesia.

Procedimiento

La técnica descrita por Inoue et al. se describe en la Figura 2. Los cuatro pasos detallados de la técnica se describen a continuación:

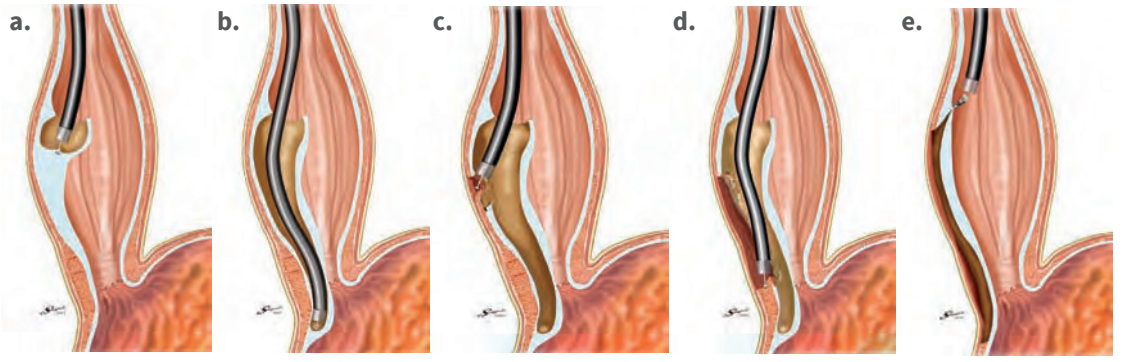

Figura 2. Descripción esquemática de POEM; A. Insición en la mucosa previa inyección de SSN con índigo carmín en la submucosa; B. Creación del tunel submucoso; C. Miotomía de fibras circulares; D. La miotomía se extiende más allá de la unión gastro esofágica; E. Cierre con clips de la capa mucosa.

Paso 1: intubación orotraqueal e insuflación con CO_2

El procedimiento se realiza con el paciente bajo anestesia general, de lo contrario se puede producir enfisema mediastinal grave cuando se realiza sólo bajo sedación consciente y sin intubación endotraqueal. La ventilación con presión positiva reduce el riesgo de enfisema mediastinal. Para evitar el síndrome compartimental abdominal, la parte superior del abdomen se destapa y después se evalúa periódicamente durante el procedimiento; cuando el abdomen se encuentra excesivamente distendido, se recomienda drenaje del CO_2 de la cavidad abdominal usando un catéter.

Paso 2: creación de un túnel submucoso

Entrada a la mucosa

Se realiza inyección submucosa con 10 mL de solución salina más índigo carmín al 0,3 %, antes de la apertura de la superficie de la mucosa. El punto de entrada, por lo general, se encuentra en la pared anterior del esófago. Se hace una incisión longitudinal de 2 cm a las 2 horas según las manecillas del reloj; adoptando esta posición en el esófago, se alcanza la curvatura menor del estómago, evitando la lesión de fibras del esfínter (Figura 3A).

La inyección de la submucosa se realiza generalmente en el esófago medio, aproximadamente 13 cm proximal a la unión gastroesofágica. La longitud estimada del túnel es de 16 cm (29-45 cm). Si los pacientes tienen contracciones anormales del tercio superior del esófago, una miotomía extendida puede ser requerida. Una miotomía grande puede controlar eficazmente el dolor torácico causado por el espasmo del músculo hipertrofiado.

Túnel submucoso

El túnel se crea distalmente mediante el uso de una técnica similar a la disección endoscópica de la submucosa. El túnel pasa sobre la unión gastroesofágica (UGE) y entra al estómago hasta 3 cm

distal a esta. Con el bisturí de punta triangular, el tejido submucoso es disecado casi en la superficie de la capa muscular mediante una técnica sin contacto, con el modo de rociado de la coagulación a 50 W, efecto 2 (Figura 3B). Es importante mencionar que la disección nunca se debe realizar directamente adyacente a la capa de la mucosa, porque esta se convertirá en la única barrera entre el lumen del esófago y el mediastino después de la finalización de la miotomía. Una abertura de la mucosa en el túnel distal podría llevar a mediastinitis y sepsis. Si el plano de disección en la submucosa no es claro, se debe repetir la inyección de solución salina que aumentará la demarcación entre la capa submucosa y la muscular propia; la anchura del túnel es de alrededor de un tercio de la circunferencia del esófago. La identificación de los vasos en empalizada dentro de la capa submucosa es útil para la identificación de la UGE (Figura 3C). Una vez que la punta del endoscopio ha alcanzado el cardias, el espacio submucoso se abre ampliamente. La ubicación del margen distal del túnel puede ser verificada en retroflexión desde el lumen gástrico (Figura 3D). Los grandes vasos identificados dentro del túnel submucoso se coagulan con pinza hemostática en modo soft-coagulación 80 W, efecto 5.

Identificación de la UGE

Un desafío al realizar el POEM es la identificación de la UGE dentro del espacio submucoso. El primer indicador de la ubicación de la UGE es la profundidad de inserción del endoscopio desde los incisivos. La posición de la UGE medida desde el interior del lumen del esófago se registra con precisión antes de crear el túnel submucoso; la profundidad de inserción del endoscopio en el túnel submucoso es similar a la de la luz verdadera. El segundo indicador de la ubicación de la UGE es un aumento en la resistencia cuando el endoscopio atraviesa la UGE, seguido de una relajación del sistema cuando el endoscopio pasa a través de esta y entra en el espacio submucoso gástrico. El tercer indicador de la ubicación de la UGE es la visualización endoscópica de los vasos en empalizada de la capa submucosa. Estos vasos se encuentran en el extremo distal del esófago y fueron identificados en todos los casos de POEM realizados **(11).** Por último, el cuarto indicador es el grado de vascularización en la capa submucosa. En el espacio submucoso esofágico, se observan pocos vasos, pero cuando el endoscopio cruza al estómago, la vasculatura submucosa se torna abundante.

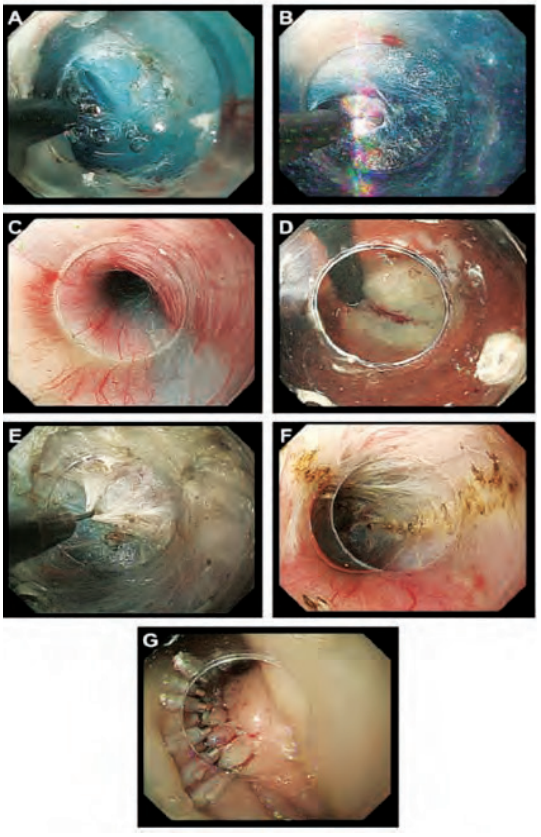

Figura 3. Pasos importantes en la técnica de POEM. A. Insición longitudinal en la mucosa a las 2 del reloj; B. Creación del tunel submucoso; C. Visualización de los vasos en empalizada dentro de la capa submucosa; D. Visualización del margen distal en retroflexión; E. El bisturí con punta de triángulo se usa para retraer las fi- bras hacia el lumen y coagularlas; F. Las fibras musculares longitudinales son identificadas en el fondo del sitio de la miotomía; G. Cierre de la capa mucosa con clips.

Paso 3: miotomía endoscópica del esfínter

La disección de la capa muscular circular se inicia 2 cm distal al punto de entrada de la mucosa y 10 cm proximal a la UGE. La punta afilada del bisturí con punta de triángulo se utiliza para capturar paquetes musculares circulares y luego ser retraídos hacia el lumen del esófago (Figura 3E). Las fibras circulares son divididas mediante una corriente de pulverización de la coagulación a 50 W, efecto 2. Sólo los haces musculares circulares deben levantarse y ser cortados con electrocauterio. Un plano de músculo longitudinal se identifica en la parte inferior del sitio de la miotomía (Figura 3F). Este espacio intramuscular es el espacio ideal para ser disecado continuamente mientras se mantiene la capa muscular longitudinal intacta. Al tratar de mantener la capa muscular longitudinal intacta, el endoscopista puede reducir potencialmente el riesgo de lesiones a las estructuras mediastínicas que rodean el esófago. La división del músculo del esfínter se continúa desde el lado proximal de la UGE hacia el estómago hasta que el endoscopio pasa a través del segmento estrechado en el nivel de las fibras en collar estrechas. La miotomía se extiende por una distancia de 2 cm en el estómago. El paso fácil del endoscopio a través de la UGE sin resistencia desde el interior del lumen nativo proporciona la confirmación de la miotomía completa (Figura 3F).

Evitar la enfermedad por reflujo gastroesofágico (ERGE)

En la miotomía laparoscópica, un procedimiento antirreflujo parcial es realizado rutinariamente para prevenir la enfermedad por reflujo gastroesofágico, ya que es inevitable el daño de las estructuras protectoras. En el POEM, ningún procedimiento antirreflujo se realiza porque el endoscopista nunca toca la membrana frenoesofágica, que rodea el esófago abdominal y la parte superior del cardias. Teóricamente, el hiato se deja intacto y de igual manera el mecanismo de válvula. Para reducir el riesgo de ERGE después de POEM, la miotomía anterior se realiza a las dos horas según el sentido de las manecillas del reloj, en la circunferencia del esófago (pacientes en posición supina), y se dirige la miotomía a la curvatura menor gástrica sin alterar el ángulo agudo de His que se encuentra a las ocho horas del reloj.

Miotomía, longitud y dirección

Una ventaja importante de POEM es la capacidad de adaptar la longitud de la miotomía. La longitud de la miotomía es usualmente > 10 cm. En pacientes con dolor torácico causado por las contracciones anormales de la hipertrofia muscular dentro del cuerpo esofágico, una miotomía larga es requerida. En la serie de los autores, la miotomía más larga fue de 25 cm en dos casos de acalasia importante **(11)**. También se puede controlar fácilmente la dirección de la miotomía. Por otra parte, en casos de procedimiento quirúrgico previo fallido, el POEM se realiza en la pared posterior del esófago para evitar el contacto con las cicatrices previas.

Paso 4: cierre de la entrada de la mucosa

Antes del cierre del sitio de entrada de la mucosa, 20 mL de solución salina con 80 mg de gentamicina se aplican en el túnel submucoso. El sitio de entrada de la mucosa, normalmente de 2 a 3 cm de largo, se cierra con 5 a 10 clips endoscópicos (Figura 3G). Incluso cuando la entrada de la mucosa es alargada a una ubicación sobre el sitio de miotomía, el cierre hermético con la mucosa clips evita la fuga del contenido del esófago hacia el mediastino. El cierre exitoso de la mucosa se confirma con la apariencia endoscópica. En la realización del procedimiento, el endoscopio se inserta de nuevo en el lumen nativo y se avanza hasta el estómago para confirmar el paso suave a través de la UGE.

Cuidado postoperatorio

Gastroscopia

El objetivo de la esofagoscopia es confirmar la integridad de la mucosa. Si no hay ningún daño de la mucosa, se recomienda iniciar dieta líquida.

Por el contrario, si hay defecto en la mucosa, el paciente se mantiene en ayunas hasta la confirmación de cierre del defecto. Afortunadamente, en la serie de los autores no se reportaron defectos de la mucosa. Si existe, esta debe ser reforzada después de la miotomía completa, ya que la capa mucosa es la única barrera entre el lumen del esófago y mediastino. La realización de un esofagograma es importante para confirmar el paso completo del medio de contraste en el lugar de la miotomía endoscópica a través de la UGE sin fugas o estasis. Un adecuado vaciamiento esofágico y la ausencia de fugas permite el reinicio de la vía oral. Se recomienda que los pacientes inicien dieta líquida a las 24 horas, dieta blanda a las 48 horas y dieta normal al tercer día.

Antibióticos

Una infusión intravenosa de antibióticos en los primeros tres días después del POEM es recomendada, continuando con cuatro días de antibióticos orales ambulatoriamente.

Resultados clínicos

El primer caso de POEM se realizó el 8 de septiembre 2008. La primera serie reportó 105 pacientes consecutivos, incluyendo 16 con acalasia sigmoidea. En todos los pacientes, la disfagia se recuperó dramáticamente, excepto en un caso. En la mayoría de los pacientes, el dolor torácico se redujo o desapareció totalmente. No se produjeron complicaciones mayores como hemorragia, mediastinitis o necrosis de la mucosa. Un paciente desarrolló peritonitis, que se controló en forma conservadora con antibióticos y observación clínica. La miotomía completa se llevó a cabo en la mayoría de los pacientes sin ningún caso de mediastinitis. Este hallazgo sugiere que el cierre hermético del sitio de entrada de la mucosa mediante el recorte endoscópico evita el desarrollo de fugas. A pesar de que la TC detectó neumomediastino en varios pacientes después de POEM, no hubo secuelas clínicas asociadas a este hallazgo. En un paciente se requirió tubo de tórax por neumotórax, en cuyo caso particular se insufló aire en lugar de CO_2.

Ninguno de los pacientes recibió tratamiento adicional para la acalasia, excepto un caso en el que se realizó dilatación neumática con balón de 20 mm. 18 pacientes presentaron evidencia endoscópica de ERGE, seis de los cuales desarrollaron síntomas y todos respondieron a la terapia con inhibidores de la bomba de protones. En esta serie, hubo 7 pacientes con fracaso de una miotomía quirúrgica previa que fue tratada exitosamente con POEM; la puntuación de los síntomas mejoró dramáticamente en estos pacientes **(11)**.

Referencias

1. Kalloo AN, Singh VK, Jagannath SB, Niiyama H, Hill SL, Vaughn CA, et al. Flexible transgastric peritoneoscopy: a novel approach to diagnostic and therapeutic interventions. Gastrointest Endosc. 2004;60(1):114-7. Doi: http://doi.org/d62q7n.

2. Zorron R, Filgueiras M, Maggioni LC, Pombo L, Lopes Carvalho G, Lacerda Oliveira A. NOTES. Transvaginal cholecystectomy: report of the first case. Surg Innov. 2007;14(4):279-83. Doi: http://doi.org/cr7fb3.

3. Marescaux J, Dallemagne B, Perretta S, Wattiez A, Mutter D, Coumaros D. Surgery without scars: report of transluminal cholecystectomy in a human being. Arch Surg. 2007;142(9):823-6. Doi: http://doi.org/fqc6k5.

4. Spiess AE, Kahrilas PJ. Treating achalasia: from whalebone to laparoscope. JAMA. 1998;280(7):638-42. Doi: http://doi.org/czpvpt.

5. Pehlivanov N, Pasricha PJ. Achalasia: Botox, dilatation or laparoscopic surgery in 2006. Neurogastroenterol Motil. 2006;18(9):799-804. Doi: http://doi.org/ft9v86.

6. Woltman TA, Pellegrini CA, Oelschlager BK. Achalasia. Surg Clin North Am. 2005;85(3):483-93. Doi: http://doi.org/cc9kqz.

7. Inoue H, Minami H, Satodate H, Ei Kudo S. First clinical experience of submucosal en-

doscopic myotomy for esophageal achalasia with no skin incision. Gastrointest Endosc. 2009;69(5):AB122. Doi: http://doi.org/bd2b3h.

8. Ortega JA, Madureri V, Pérez I. Endoscopic myotomy in the treatment of achalasia. Gastrointest Endosc. 1980;26(1):8-10. Doi: http://doi.org/dxv8js.

9. Pasricha PJ, Hawari R, Ahmed I, Chen J, Cotton PB, Hawes RH, et al. Submucosal endoscopic esophageal myotomy: a novel experi- mental approach for the treatment of achalasia. Endoscopy. 2007;39(9):761-4. Doi: http://doi.org/fdfcbg.

10. Sumiyama K, Gostout CJ, Rajan E, Bakken TA, Knipschield MA, Marler RJ. Submucosal endoscopy with mucosal flap safety valve. Gastrointest Endosc. 2007;65(4):688-94. Doi: http://doi.org/dxbrrw.

11. Inoue H, Minami H, Kobayash Y, Sato Y, Kaga M, Suzuki M, et al. Peroral endoscopic myotomy (POEM) for esophageal achalasia. Endoscopy. 2010;42(4):265-71. Doi: http://doi.org/bvksdn.

Drenaje endoscópico de las **colecciones pancreáticas**

Viviana Parra V
Michel Kahaleh

Introducción

El desbridamiento quirúrgico, tratamiento de elección por muchos años para el manejo de las colecciones pancreáticas (CP), fue descrito inicialmente en 1886 en Chicago, Ilinois, por el Doctor Nicholas Senn, quien argumentó que la supervivencia de esta patología no se podía esperar sin intervención quirúrgica **(1)**.

En años recientes, este manejo ha sido cuestionado, dado que se asocia con una alta tasa de morbilidad (34-95 %) y mortalidad (11-39 %) **(2)**. Es por esto que, a lo largo del tiempo, se ha ido implementando el desarrollo de técnicas mínimamente invasivas para la evacuación y drenaje de la necrosis pancreática y peripancreática, como la laparoscopia, el drenaje percutáneo guiado por imágenes y el drenaje endoscópico **(2,3)**.

El drenaje endoscópico de las CP, que se practica desde hace mas de 30 años, fue publicado por primera vez en 1975 por el Doctor Rogers **(4)**. La técnica inicial, que fue realizada únicamente bajo visión endoscópica y que consistió en la aspiración transgástrica de un pseudoquiste pancreático con aguja para facilitar el drenaje, ha evolucionado gracias al desarrollo del ultrasonido endoscópico (USE) y al diseño de nuevas prótesis y accesorios que permiten, hoy en día, realizar el desbridamiento del colecciones sólidas con mayor efectividad **(5).** Esto, sumado a un menor costo, una recuperación mas rápida y menor tasa de complicaciones, ha hecho que a lo largo del tiempo la terapia endoscópica reemplace a la cirugía como tratamiento de primera línea **(6-8)**.

Definiciones actuales

A continuación se presenta la clasificación de Atlanta del 2012 **(9):**

1. Pancreatitis edematosa intersticial (PEI) **(2,9):** inflamación del parénquima pancreático y extra pancreático sin necrosis.

2. Pancreatitis Necrotizante (PN) **(9)**: se define como deterioro de la perfusión pancreática posterior a la administración de medio de contraste intravenoso. Puede involucrar sólo el parénquima pancreático (poco común), el páncreas y tejidos peripancreáticos (más común) o tejidos peripancreáticos solos (menos común).

3. Colección liquida aguda peripancreática: colección líquida que se desarrolla en la fase temprana de la PEI (primeras cuatro semanas). En la tac se observa cómo una colección líquida homogénea sin pared definida, confinada a los planos de la fascia normal del retroperitoneo y sin la presencia de necrosis

4. Pseudoquiste pancreático: colección líquida homogénea con pared bien definida que se desarrolla adyacente al parénquima pancreático, con mínima necrosis o sin ella. Ocurre después de cuatro semanas del inicio de la Pancreatitis Aguda (PA)(Figura 1).

5. Colección necrótica aguda **(8,9)**: ocurre en la PN. Se define como una colección pancreática o peripancreática que contiene cantidades variables de líquido y necrosis asociada. Por tac es heterogénea, con densidad no-líquida y no tiene una cápsula definida.

6. Necrosis encapsulada (NE) **(3,8,9)**: también conocida como *wall-off,* se define como una colección pancreática o extrapancreática encapsulada, que ha desarrollado una pared de tejido inflamatorio bien definida. Ocurre habitualmente después de cuatro semanas del inicio de la PN.

7. Necrosis pancreática infectada **(2,8,9):** se describe como la presencia de gas en el tejido pancreático o peripancreático en la tac o como la presencia de bacterias/hongos en un Gram o cultivo cuando se realiza el primer drenaje, ya sea percutáneo o quirúrgico, o posterior a una punción con aguja fina en la necrosis pancreática. Usualmente, se presenta entre la segunda y cuarta semana posterior al inicio de los síntomas de la PA (Figura 2).

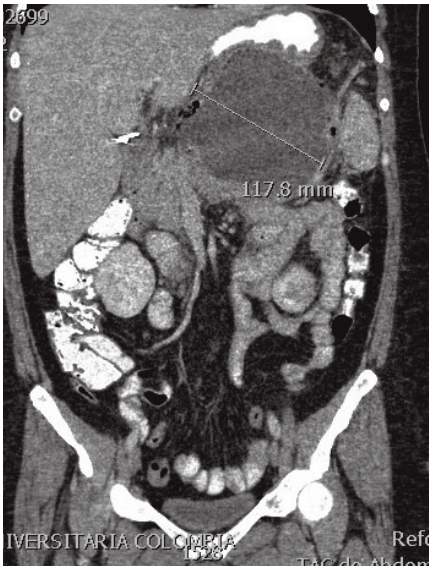

Figura 1. Imagen tomográfica de pseudoquiste pancreático.
Fuente: cortesía de la Clínica Universitaria Colombia.

Figura 2. Imagen tomográfica de necrosis pancreática infectada.
Fuente: cortesía de la Clínica Universitaria Colombia.

Tratamiento endoscópico de la necrosis pancreática

Indicaciones de intervención en colecciones pancreáticas

Históricamente, se consideraba que el tamaño mayor a 6 cm de la CP y el tiempo de evolución mayor a seis semanas eran indicaciones absolutas de drenaje, dada la baja probabilidad de resolución espontánea y el riesgo de desarrollar complicaciones (10-12). Hoy en día, dada la heterogeneidad de los resultados en los diferentes estudios, no se recomienda como criterio único ni el tamaño ni el tiempo de evolución para tomar la decisión de realizar el procedimiento **(5,13)**. Las indicaciones actuales para intervención radiológica, endoscópica o quirúrgica en necrosis pancreática son:

Necrosis pancreática estéril

Las colecciones necróticas agudas estériles casi nunca requieren de intervención. En lo posible se debe retrasar hasta que se desarrolle NE (> 8 semanas) **(3,8)**. Está indicada en los siguientes casos:

- Obstrucción mecánica intestinal, gástrica o biliar por el efecto de masa secundario a la presencia de NE **(3,8).**
- Síntomas persistentes (dolor persistente con alto requerimiento de opioides, inhabilidad para tolerar la vía oral o pérdida de peso progresiva).
- Síndrome compartimental abdominal, cuando este no mejora con manejo médico **(2,3)**.
- Compresión de los grandes vasos **(5,14).**
- Desarrollo de ascitis pancreática o fístula pleuropáncreatica **(5)**.
- Hemorragia aguda **(5)**.
- Crecimiento progresivo de la CP en las imágenes diagnósticas **(14)**.

Necrosis pancreática infectada

Las indicaciones para intervención radiológica, endoscópica o quirúrgica en NP infectada son:

- Sospecha clínica o documentada de infección de la necrosis, preferentemente cuando la necrosis se ha convertido en NE **(3,8).**
- La intervención temprana se debe evitar siempre que sea posible, dado que está asociada con un incremento en la morbimortalidad; sin embargo, en algunos casos puede requerirse de forma temprana (síndrome abdominal compartimental y pacientes con deterioro clínico y signos de sepsis) **(3,8).**
- Hemorragia aguda/isquemia intestinal o perforación de víscera hueca secundaria a proceso inflamatorio **(8)**.
- Obstrucción gástrica, intestinal o biliar secundaria a NE **(3,8)**.

Contraindicaciones

Las principales complicaciones son:

- Sospecha de quiste pancreático o neoplasia quística del páncreas, en cuyos casos debe realizarse una evaluación detallada con USE y punción con aguja fina **(5,15)**.
- Colecciones necróticas agudas **(5)**.
- Colección líquida aguda peri-pancreática **(5)**.
- Distancia mayor a 2 cm entre el estómago o el duodeno y la CP (únicamente para drenaje endoscópico guiado por USE) **(5,14)**.
- Presencia de trombocitopenia: Conteo plaquetario <50.000/mm **(3-16).**
- Coagulopatía (INR > 1,5) **(16).**

Personal y centro de realización

Anestesiólogo

La necrosectomía endoscópica debe realizarse bajo sedación o anestesia general, por lo que es indispensable la presencia de un anestesiólogo en la sala del procedimiento.

Gastroenterólogo

El procedimiento debe ser realizado únicamente por gastroenterólogos que cuenten con formación en USE y CPRE, dado que es un procedimiento invasivo que requiere experticia en diagnóstico y manejo de la patología biliar y pancreática, guiado por fluoroscopia y USE.

Centro de realización del procedimiento

El hospital donde se realice el procedimiento debe contar con el apoyo de cirujanos pancreatobiliares y radiólogos intervencionistas, de tal forma que, en caso de que se presente una complicación que no pueda controlarse endoscópicamente, pueda ser manejada de forma oportuna.

Materiales

Ecoendoscopio y endoscopio terapéutico

Se debe utilizar un ecoendoscopio lineal que, por lo menos, cuente con un canal de trabajo de 3,4 mm, para permitir el paso de prótesis de 10 Fr. Para la realización de la necrosectomía, se utiliza un endoscopio terapéutico de visión frontal.

Punción

Para la creación de la fístula, se pueden utilizar dos técnicas: una, en la que se utiliza la técnica de seldinger, y otra, en la que se utiliza la punción diatérmica. Para la primera, se utiliza una aguja de aspiración fina calibre 19 G y, para la segunda, un cistótomo o el papilótomo de punta.

Guía

Cuando el procedimiento se realiza bajo técnica de seldinger, se utiliza una guía teflonada de 0,035 pulgadas a través de la aguja de aspiración fina previamente descrita.

Dilatadores

Se puede utilizar dilatadores biliares convencionales de 8 a 10 mm de diámetro, en caso de que únicamente se coloque la prótesis y > 15 mm, en caso de que se desee realizar necrosectomía .

Desbridamiento e irrigación

Para la extracción del material necrótico se utiliza asa de polipectomía, pinzas de cuerpo extraño, malla de Roth, canastillas metálicas y la succión. Para proveer una irrigación continua, se puede utilizar un catéter nasocístico de 7 Fr.

Endoprótesis

Las primeras prótesis utilizadas para esta técnica fueron los stents plásticos con doble pigtail, descritas en 1996 por Todd Baron **(17)**. Posteriormente, en el 2009 se introdujeron las prótesis metálicas autoexpandibles (FCSEMS) totalmente recubiertas **(18)**.

Los resultados arrojados por los estudios demostraron que el pequeño diámetro de la luz de los stents plásticos incrementaba el riesgo de oclusión, requiriendo la inserción en tándem de varias prótesis y, adicionalmente, mayor número de revisiones, comparado con las prótesis metálicas **(19)**.

Los FCSEMS ofrecen ventajas adicionales que permiten mayor eficacia en la resolución de las CP, como proveer una plataforma segura para la necrosectomía con el endoscopio, facilitar la irrigación continua de la cavidad por medio de la colocación de drenes nasocísticos y disminuir costos al requerir únicamente una prótesis, comparado con el uso de los stents plasticos **(7,14,19)**. Sin embargo, dado que estas prótesis fueron diseñadas para ofrecer una recanalización luminal (biliar/esofágica), su anatomía tiene ciertas desventajas cuando se utilizan con este fin **(20)**. Primero que todo, al no tener un sistema de anclaje, facilita la salida de contenido pancreático o biliar al peritoneo, incrementando así la contaminación intraabdominal **(20)**. Por otra parte, la longitud de la prótesis, sumada a la ausencia de estenosis en la fístula creada, aumenta la posibilidad de migración e incrementa en cierta forma el riesgo de perforación o sangrado **(14,20)**. Este último puede disminuirse colocando stents plásticos de 7-10 Fr de doble pigtail, que actúen como ancla dentro del lumen del FCSEMS y, así, prevenir la migración **(14)** (Figura 3).

En los últimos años, se han desarrollado nuevos modelos de prótesis, con el fin de disminuir el riesgo de complicaciones presentadas con las anteriores. En el 2013, fue aprobado por la FDA (Food And Drug Administration) el uso de las prótesis metálicas totalmente cubiertas de aproximación luminal (LAMS- AXIOS). El stent en forma de dona cuenta con bridas de anclaje bilaterales de 21 o 24 mm que, al estar completamente expandidas, son el doble del diámetro de su luz, mantienen las paredes del tejido en aposición y disminuyen así el riesgo de fugas y migración **(14,20)**.

Figura 3. Imagen endoscópica de anclaje de FCSEMS por medio de stent plástico de 7 Fr.
Fuente: cortesía de la División de Gastroenterología del New York Presbiterian Hospital Weill Cornell.

Valoración previa al drenaje

Se deben tener en cuenta ciertos parámetros antes de llevar a cabo el drenaje:

1. Verificar pruebas de coagulación y conteo plaquetario.
2. Establecer mediante imágenes (USE, tomografía axial o resonancia magnética) la relación entre la colección y el duodeno o estómago. Adicionalmente, verificar la relación con órganos adyacentes y las estructuras vasculares **(21)**.
3. Establecer mediante imágenes (USE o resonancia magnética) si la composición del material de la colección es principalmente sólida o líquida.
4. Verificar si el conducto pancreático principal está indemne o con disrupción, con el fin de plantear la posibilidad de colocación de una prótesis pancreática.
5. Asegurar soporte nutricional. La vía (oral, enteral o parenteral) debe ser definida según criterio del médico tratante, de acuerdo al estado del paciente **(14)**.
6. Suministrar previo al procedimiento antibiótico de amplio espectro **(14)**.

Procedimiento

Vía de acceso y visualización de la lesión

El drenaje transmural se puede realizar por dos vías:

- Transduodenal (Figura 4).
- Transgástrica (Figura 5)

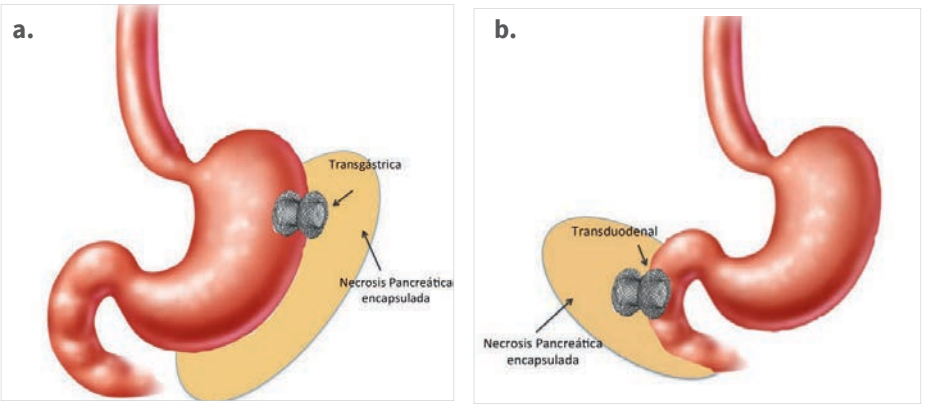

Figura 4. a. Ilustración abordaje transgástrico; b. Ilustración abordaje transduodenal.
Fuente: propiedad de los autores.

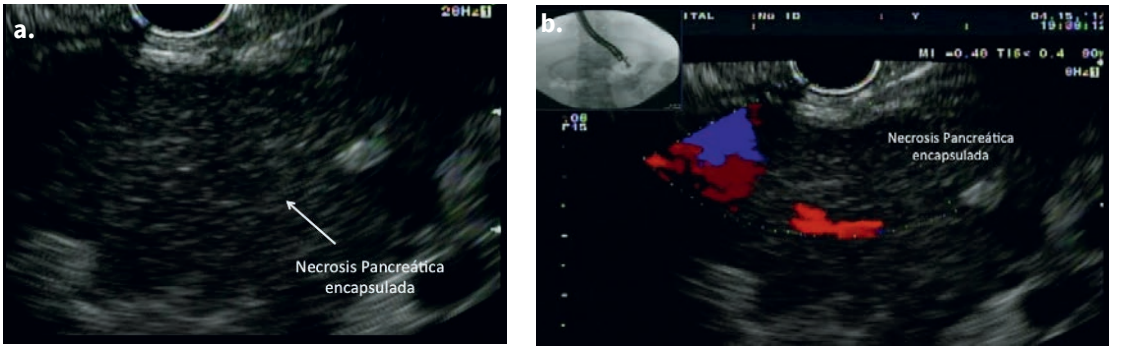

Figura 5. a. Imagen ultrasonografíca de la necrosis pancreática; b. Utilización de Doppler color para visualización de vasos regionales.
Fuente: cortesía de la División de Gastroenterología del New York Presbiterian Hospital Weill Cornell.

Por medio de endosonografía endoscópica, se ubica y se caracteriza la colección (Figura 5a); posteriormente, se utiliza el Doppler color para valorar la presencia de vasos regionales que puedan interponerse en la creación de la fístula, incrementando el riesgo de complicaciones (Figura 5b).

Punción e introducción de guía

El sitio de punción se define como aquel que tenga menor distancia entre la pared, ya sea gástrica o duodenal, y la CP, evitando el riesgo de lesión de vasos regionales. Según la técnica que se utilice para realizar la punción, como se describe previamente para crear la fístula transgástrica o transentérica se utilizará cistótomo (Figura 6a), papilótomo de punta o la aguja de aspiración fina calibre 19 G (Figura 6b).

Posterior a la creación de la fístula, se puede realizar aspiración del contenido de la colección para estudio microbiológico. Asimismo, una vez creada la fístula, bajo visión fluoroscópica y endoscópica se introduce la guía teflonada en el interior de la cavidad (Figura 7). Para obtener una mejor visualización de la guía, se puede realizar inyección de medio de contraste en la cavidad.

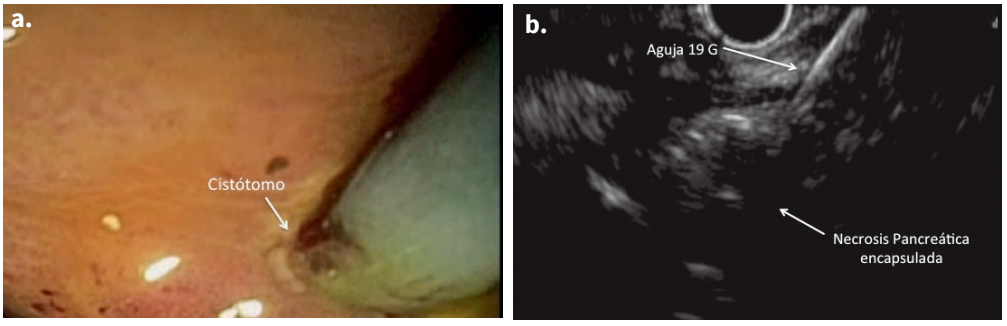

Figura 6. a. Visión endoscópica de la creación del trayecto fistuloso por medio del cistótomo; b. Punción de la necrosis pancreática bajo visión ultrasonografía con aguja de aspiración fina 19G.
Fuente: cortesía de la División de Gastroenterología del New York Presbiterian Hospital Weill Cornell.

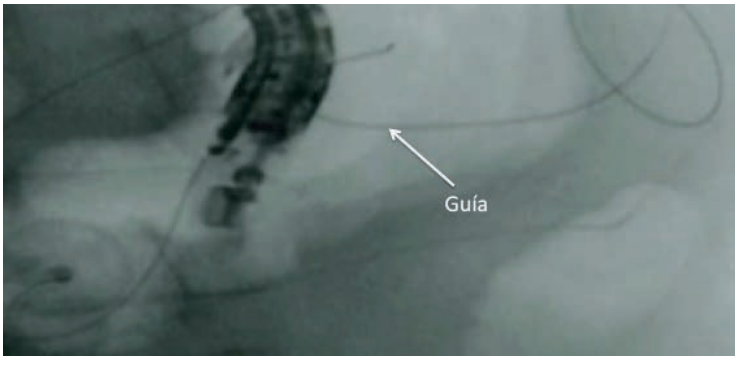

Figura 7. Visión fluoroscópica de la introducción de la guía teflonada de 0,035 pulgadas en el interior de la cavidad.
Fuente: cortesía de la División de Gastroenterología del New York Presbiterian Hospital Weill Cornell.

Dilatación del trayecto fistuloso

La dilación del trayecto fistuloso se debe realizar bajo visión endoscópica (Figura 8a) y fluoroscópica (Figura 8b), por medio de balón hidrostático, de tal forma que permita el paso de la prótesis y del endoscopio dentro de la cavidad en caso de que se realice debridamiento **(22)**.

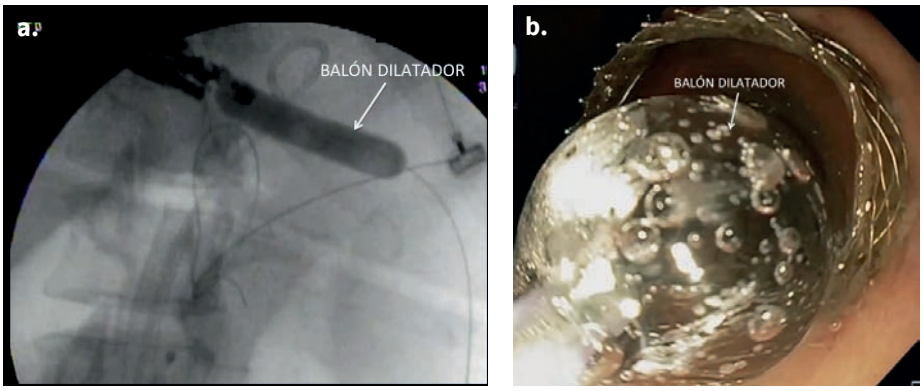

Figura 8. a. Visión endoscópica; b. Visión fluoroscópica. Ambas muestran dilatación del trayecto fistuloso con balón hidrostático.
Fuente: cortesía de la División de Gastroenterología del New York Presbiterian Hospital Weill Cornell.

Necrosectomía

Posterior a la dilatación de la cistogastrostomía o cistoenterostomía, bajo visión endoscópica, ultrasonográfica (Figura 9) y fluoroscópica (Figura 10), se introduce a través de la fístula el stent plástico (Figura 11a), FCSEMS (Figura 11b) o AXIOS (Figura 11c) ,según la indicación, disponibilidad y la elección del gastroenterólogo.

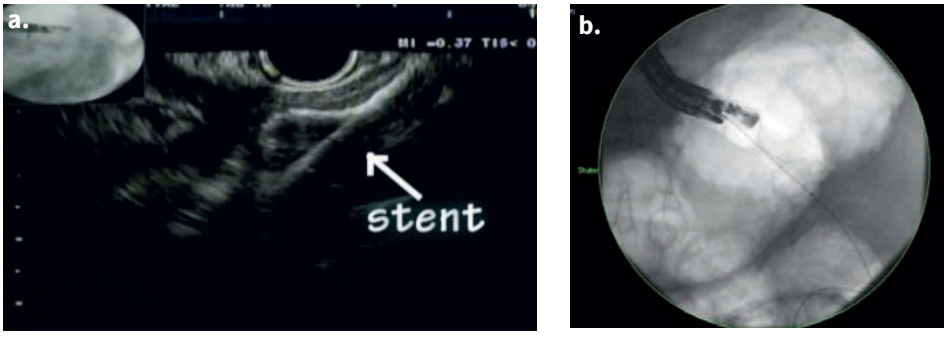

Figura 9. a.Visión ultrasonográfica; b.Visión fluoroscópica. Ambas muestran momento de liberación de stent AXIOS entre el estómago y la cavidad necrótica.
Fuente: cortesía de la división de Gastroenterología del New York Presbiterian Hospital Weill Cornell.

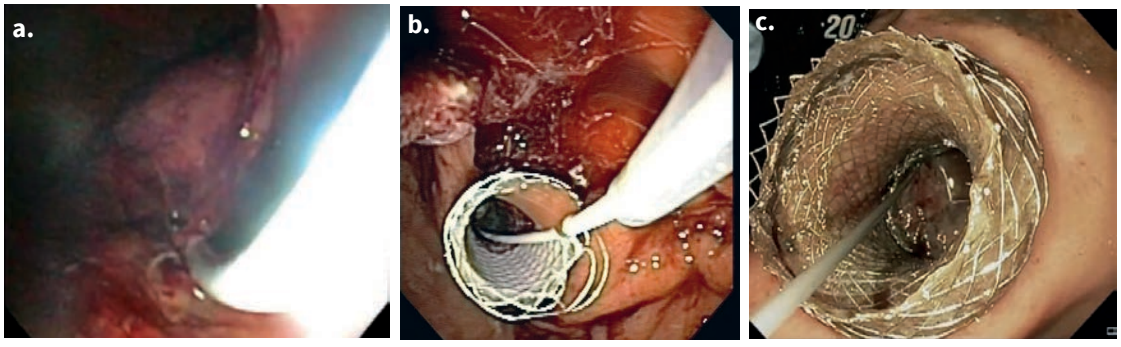

Figura 10. Visión endoscópica de a. Stent plástico; b. Stent FCSEMS; c. Stent AXIOS.
Fuente: cortesía de la división de Gastroenterología del New York Presbiterian Hospital Weill Cornell.

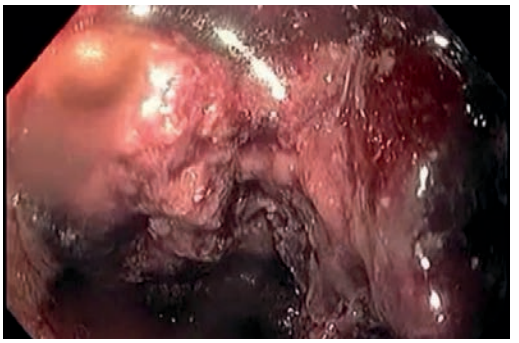

Figura 11. Visión endoscópica de cavidad necrótica.
Fuente: cortesía de la división de Gastroenterología del New York Presbiterian Hospital Weill Cornell.

Una vez colocado el stent, se podrá visualizar el drenaje pasivo de la colección a través del mismo, asegurando su adecuada posición. El desbridamiento del tejido necrótico se realiza mediante la introducción del endoscopio terapéutico a través de la prótesis FCSEMS o AXIOS a la cavidad (Figura 11).

Para la realización de la necrosectomía, se utilizan asas de polipectomía (Figura 12a), pinzas de cuerpo extraño, succión o mallas de roth (Figura 12b); el tejido obtenido se debe dejar en la luz gástrica o intestinal **(23)**.

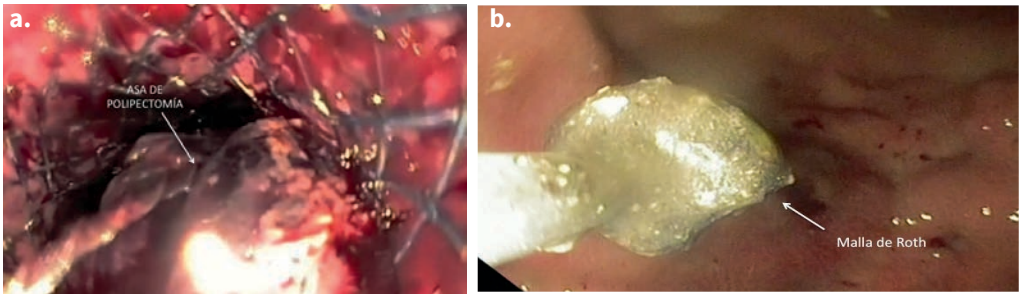

Figura 12. a. Visión endoscópica de desbridamiento de tejido necrótico con la ayuda de asa de polipectomía, y b. Malla de roth.
Fuente: cortesía de la división de Gastroenterología del New York Presbiterian Hospital Weill Cornell.

La desintegración del tejido necrótico sólido puede realizarse con la ayuda de solución salina normal y peróxido de hidrógeno al 3 % (Figura 13), de tal forma que facilite su extracción.

Una vez finalice la sesión, se puede colocar un catéter nasocístico de 7 Fr, con el objetivo de mantener irrigación continua en la cavidad, acelerar su desintegración e incrementar su drenaje (Figura 14). Esto se logra realizando la irrigación con solución salina normal: 1 L en 24 horas.

Extracción de la prótesis

Para lograr la remoción de la totalidad del tejido necrótico (Figura 15a), pueden requerirse sesiones cada tres a cuatro días, según el estado del paciente, así como la cantidad y tamaño de la necrosis pancreática. Una vez se visualice la cavidad libre de tejido necrótico (Figura 15b), se realizará bajo visión fluoroscópica y endoscópica la extracción de la prótesis con fórceps o pinzas de biopsia.

Figura 13. Irrigación de cavidad necrótica con peróxido de hidrógeno para facilitar desintegración del tejido.
Fuente: cortesía de la división de Gastroenterología del New York Presbiterian Hospital Weill Cornell.

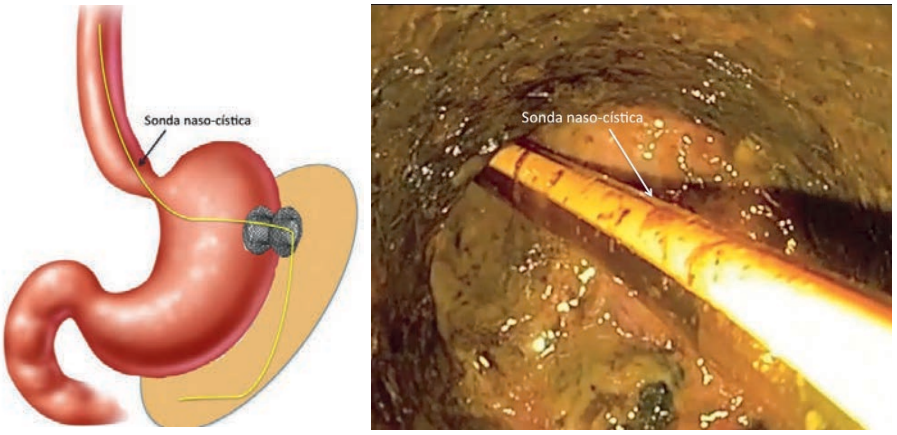

Figura 14. Ilustración y visión endoscópica de catéter nasocístico.
Fuente: ilustración, propiedad de los autores; foto, cortesía de la división de Gastroenterología del New York Presbiterian Hospital Weill Cornell.

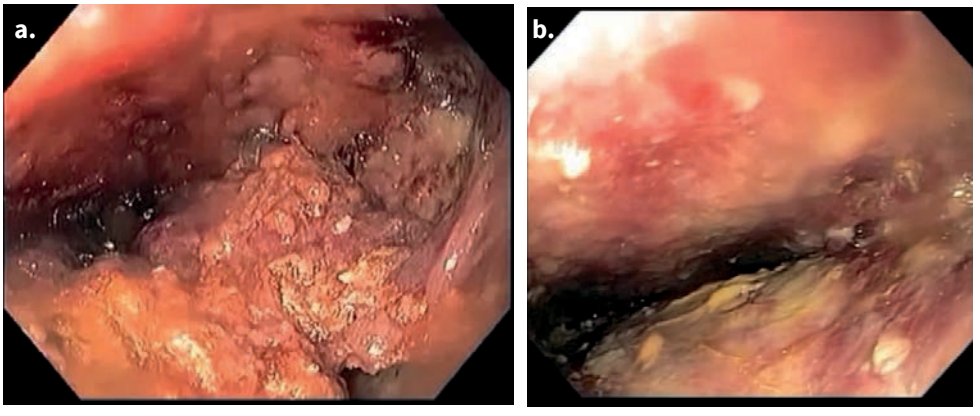

Figura 15. a. Visión endoscópica de cavidad previo a la necrosectomía endoscópica; b. Visión endoscópica posterior a finalizar tratamiento.
Fuente: cortesía de la división de Gastroenterología del New York Presbiterian Hospital Weill Cornell.

Conclusiones

El tratamiento endoscópico, considerado hoy en día como manejo de elección de la NP, además de tener menor morbimortalidad comparado con el drenaje percutáneo y quirúrgico, ofrece múltiples ventajas:

- Realizar irrigación continua de la cavidad a través de sondas nasocísticas.
- Realizar múltiples necrosectomías bajo visión directa, disminuyendo el riesgo de daño de tejido sano.
- Dar manejo a la disrupción del conducto mediante colangiopancreatografía endoscópica retrógrada (CPRE), lo que disminuye el riesgo de ataques recurrentes de PA, la severidad en la PA, la presencia de otras complicaciones y permite una resolución óptima de las CP.
- Menor riesgo de recurrencia en casos de síndrome de cola desconectada, gracias a la maduración de la fístula entre el tracto gastrointestinal y la colección.

Referencias

1. Bradley EL, Howard TJ, van Sonnenberg E, Fotoohi M. Intervention in necrotizing pancreatitis: an evidence-based review of surgical and percutaneous alternatives. J Gastrointest Surg. 2008;12(4):634-639. Doi: http://doi.org/c4dc4p.

2. Steinberg WM. A step-up approach, or open necrosectomy for necrotizing pancreatitis. N Engl J Med. 2010;363(13):1286-7; author reply 1287. Doi: http://doi.org/bq3fmn.

3. Freeman ML, Werner J, van Santvoort HC, et al. Interventions for necrotizing pancreatitis: summary of a multidisciplinary consensus conference. Pancreas. 2012;41(8):1176-1194. Doi: http://doi.org/f4dhq9.

4. Rogers BH, Cicurel NJ, Seed RW. Transgastric needle aspiration of pancreatic pseudocyst through an endoscope. Gastrointest Endosc. 1975;21(3):133-134. Doi: http://doi.org/bfs99m.

5. Ge PS, Weizmann M, Watson RR. Pancreatic Pseudocysts. Gastroenterol Clin North Am. 2016;45(1):9-27. Doi: http://doi.org/f8fcwg.

6. Seifert H, Biermer M, Schmitt W, et al. Transluminal endoscopic necrosectomy after acute pancreatitis: a multicentre study with long-term follow-up (the GEPARD Study). Gut. 2009;58(9):1260-6. Doi: http://doi.org/djz7h3.

7. Shah RJ, Shah JN, Waxman I, et al. Safety and Efficacy of Endoscopic Ultrasound-Guided Drainage of Pancreatic Fluid Collections With Lumen-Apposing Covered Self-Expanding Metal Stents. Clin Gastroenterol Hepatol. 2015;13(4):747-752. Doi: http://doi.org/f26pt9.

8. Trikudanathan G, Arain M, Attam R, Freeman ML. Interventions for necrotizing pancreatitis: an overview of current approaches. Expert Rev Gastroenterol Hepatol. 2013;7(5):463-475. Doi: http://doi.org/f5b6v3.

9. Banks PA, Bollen TL, Dervenis C, et al. Classification of acute pancreatitis--2012: revision of the Atlanta classification and definitions by international consensus. Gut. 2013;62(1):102-111. Doi: http://doi.org/f4grfz.

10. Yeo CJ, Bastidas JA, Lynch-Nyhan A, Fishman EK, Zinner MJ, Cameron JL. The natural history of pancreatic pseudocysts documented by computed tomography. Surg Gynecol Obstet. 1990;170(5):411-7. Disponible en: https://goo.gl/Css1eW.

11. Cheruvu C, Clarke M, Prentice M, Eyre-Brook I. Conservative treatment as an option in the management of pancreatic pseudocyst. Ann R Coll Surg Engl. 2003;85(5):313-6. Doi: http://doi.org/d82nbw.

12. O'Malley VP, Cannon JP, Postier RG. Pancreatic pseudocysts: cause, therapy, and results. Am J Surg. 1985;150(6):680-2. Doi: http://doi.org/cbwsgc

13. Nguyen BL, Thompson JS, Edney JA, Bragg LE, Rikkers LF. Influence of the etiology of pancreatitis on the natural history of pancreatic pseudocysts. Am J Surg. 1991;162(6):527-30. Doi: http://doi.org/dg776s

14. Tyberg A, Karia K, Gabr M, Desai A, Doshi R, Gaidhane M, et al. Management of pancreatic fluid collections: A comprehensive review of the literature. World J Gastroenterol. 2016;22(7):2256-70. Doi: 10.3748/wjg.v22.i7.2256.

15. Brugge WR, Lauwers GY, Sahani D, Fernandez-del Castillo C, Warshaw AL. Cystic Neoplasms of the Pancreas. N Engl J Med. 2004;351(12):1218-26. Doi: http://doi.org/btjtcq.

16. Siddiqui AA, Kowalski TE, Loren DE, Khalid A, Soomro A, Mazhar SM, et al. Fully covered self-expanding metal stents versus lumen-apposing fully covered self-expanding metal stent versus plastic stents for endoscopic drain-

age of pancreatic walled-off necrosis: clinical outcomes and success. Gastrointest Endosc. 2016;85(4):758-65. Doi: http://doi.org/ccjq.

17. Baron TH, Thaggard WG, Morgan DE, Stanley RJ. Endoscopic therapy for organized pancreatic necrosis. Gastroenterology. 1996;111(3):755-764. Disponible en: https://goo.gl/VJkYC9.

18. Antillon MR, Bechtold ML, Bartalos CR, Marshall JB. Transgastric endoscopic necrosectomy with temporary metallic esophageal stent placement for the treatment of infected pancreatic necrosis (with video). Gastrointest Endosc. 2009;69(1):178-80. Doi: http://doi.org/bkbs6v.

19. Sharaiha RZ, DeFilippis EM, Kedia P, Gaidhane M, Boumitri C, Lim HW, et al. Metal versus plastic for pancreatic pseudocyst drainage: clinical outcomes and success. Gastrointest Endosc. 2015;82(5):822-827. Doi: http://doi.org/f3jkf9.

20. Rodrigues-Pinto E, Baron TH. Evaluation of the AXIOS stent for the treatment of pancreatic fluid collections. Expert Rev Med Devices. 2016;13(9):793-805. Doi: http://doi.org/ccjr.

21. Singhal S, Rotman SR, Gaidhane M, Kahaleh M. Pancreatic fluid collection drainage by endoscopic ultrasound: an update. Clin Endosc. 2013;46(5):506-514. Doi: http://doi.org/ccjs.

22. Seewald S, Groth S, Omar S, Imazu H, Seitz U, de Weerth A, et al. Aggressive endoscopic therapy for pancreatic necrosis and pancreatic abscess: a new safe and effective treatment algorithm (videos). Gastrointest Endosc. 2005;62(1):92-100. Doi: http://doi.org/fgdw3b.

23. da Costa DW, Boerma D, van Santvoort HC, Horvath KD, Werner J, Carter CR, et al. Staged multidisciplinary step-up management for necrotizing pancreatitis. Br J Surg. 2014;101(1):e65-79. Doi: http://doi.org/ccjt.

Gastroplastia vertical endoscópica: área física e infraestructura

Alberto Reyes Rincón

Introducción

La obesidad es hoy considerada una pandemia global. Ha ido en un creciente aumento, al igual que sus comorbilidades asociadas, incluyendo hipertensión, diabetes, dislipidemia, enfermedad coronaria, apnea del sueño, osteoartritis, enfermedad de la vesícula biliar, ERGE, enfermedad hepática grasa no alcohólica (NAFLD) y cáncer. Es bien sabido que la obesidad también afecta la imagen corporal, la autoestima y empeora los trastornos emocionales, generando un impacto negativo, en los costos directos e indirectos de la atención en salud de estos pacientes, debido a una mayor utilización de los recursos del sistema de salud.

La obesidad tiene causas multifactoriales (dieta hipercalórica, sedentarismo, genética, comidas rápidas y económicas de fácil acceso), que hacen que sea una patología compleja de difícil abordaje. Los enfoques actuales para el manejo de la obesidad incluyen modificación del estilo de vida (nutrición y actividad física), farmacoterapia y, en casos mórbidos, la cirugía bariátrica. La modificación del estilo de vida produce sólo una modesta pérdida de peso y un pobre resultado a largo plazo. La terapia farmacológica disponible para el tratamiento de la obesidad logra una pérdida de peso entre un 3 % y 9 % en comparación con los cambios de estilo de vida, pero se asocian con efectos secundarios desfavorables, presentando respuestas contraproducentes, que al final de día termian en reganancia de peso.

Con la cirugía bariátrica se consigue una pérdida de peso significativa y duradera, además de mejorar las comorbilidades relacionadas con la obesidad en un porcentaje alto de pacientes, motivo por el cual se considera la mejor terapia actual para el manejo de la obesidad morbida. Sin embargo, la cirugía de la obesidad no está exenta de riesgo, si bien es cierto que en la actualidad la tasa de complicaciones es similar a la de la colecistectomía por laparoscopia: hasta el 90 % de los pacientes la rechazan y es, a menudo, de difícil acceso para los pacientes (por costos y cubrimientos del sistema de salud). Por lo tanto, es evidente que existe la necesidad de un tratamiento menos invasivo, que logre cubrir la brecha actual que hay entre las terapias de modificación de estilo de vida y farmacológicas y métodos invasivos como la cirugía en el tratamiento de la obesidad.

En este escenario, empieza la investigación robusta en técnicas endoscópicas, menos invasivas para el tratamiento de la obesidad, donde se obtenga los mismos mecanismos de pérdida de peso que ofrece la cirugía: 1) mecánicos, como restricción o mala absorción, y 2) cambios fisiológicos, como motilidad gastrointestinal, producción y absorción de sales biliares, modificación de las señales

neuroendocrinas y cambios en la flora intestinal. Es así como aparecen nuevas técnicas para el manejo de la obesidad con resultados alentadores en pacientes obesos o con sobrepeso **(1,2)**.

Los endoscopistas cada vez tienen más éxito en el tratamiento de pacientes complejos con complicaciones postoperatorias, tales como fugas y estenosis o recuperación de peso después de varios procedimientos bariátricos. De igual manera, el avance en la disección submucosa o el POEM son ejemplos de las capacidades diagnósticas y terapéuticas potenciales por vía endoscópica. De tal suerte, parece hoy razonable que los endoscopistas puedan reclamar un papel en los tratamientos primarios de la obesidad, en la medida en que los métodos endoscópicos empiezan a estar disponibles. Como recientemente declaró la Sociedad Americana de Endoscopia Gastrointestinal (ASGE), las terapias bariátricas endoscópicas ofrecen una alternativa viable y segura para los pacientes que no han tenido éxito en la pérdida de peso con la dieta y el ejercicio. También pueden ser adecuados para los pacientes que no son candidatos para cirugía bariátrica o no están dispuestos a someterse a un procedimiento quirúrgico más invasivo **(3)**.

Tratamiento endoscópico

El enfoque endoscópico se dirige a la restricción como mecanismo de reducción de peso. El método endoscópico más popular hoy en el mundo es el balón intragástrico, método sencillo, con muy bajos riesgos, temporal y con resultados variables. Se inició su colocación en 1980, con un balón tipo burbuja (Garren-Edwards). Generó muchas complicaciones, como obstrucción intestinal y ulceras gástricas, lo que desencadenó un gran rechazo en algunas zonas a esta técnica (principalmente en Estado Unidos). Desde el 2004, se han venido produciendo nuevos balones, con mejor tecnología (bioenterics, Heliosfera, Spatz). La pérdida de exceso de peso a los seis meses después del implante del balon Orbera (tiempo de remoción) varió entre 9,3 % y 21 %, con un valor medio del 12 %.

Diez ensayos prospectivos, incluidos 1161 pacientes con obesidad, informaron que a los 12 meses (seis meses después de la eliminación) un porcentaje de pérdida de exceso de peso con el balón Orbera varió de 11 % a 51 %. Además, dos estudios informaron datos a largo plazo después de la implantación del balón Orbera, 36 meses de seguimiento con un 6 % de pérdida de exceso de peso **(4)**.

La frecuencia de complicaciones es baja. En una revisión de más de 8500 pacientes, la náusea y el dolor ocurrieron en un 33,7 % de los pacientes, síntomas manejados con medicación tipo IBP y antiespasmódicos. El retiro precoz del balón se requirió en un 7,5 % de los pacientes. También se ha buscado el efecto de malabsorción de la cirugía con técnicas endoscópicas, en donde sobresale el Endobarrier, técnica segura de colocación de prótesis en píloro, que ha demostrado un gran impacto en pacientes diabéticos. En un estudio de seguridad del Endobarrier, el retiro temprano fue del 18,5 %.

Gastroplastia vertical endoscópica (*Endoscopic Sleeve Gastroplasty*)

En los últimos años, ha surgido con fuerza el uso de la plastia gástrica o manga gástrica por endoscopia, al estar disponible la tecnología Endo Stich (Apollo). Los primeros reportes de estudios fueron publicados por el grupo de la Clínica Mayo (Dr. Abu Dayyeh) y por el grupo de Barcelona (Dr. López-Nava), con 25 y 30 pacientes respectivamente **(2,4).** Como se ha revisado, se considera que dentro de los mecanismos para reducción de peso la restricción gástrica es importante. Esto se ve en el Bypass gástrico, que es una técnica mixta de mala absorción y restricción, y en la manga gástrica, que es una técnica puramente restrictiva de ingesta de alimentos. Estos estudios y este desarrollo se consideran bajo la premisa de que las terapéuticas endoscópicas pueden ofrecer herramientas para bajar de peso con un menor costos que la cirugía, con mejor aceptación por el paciente y convertirse en una alternativa más

en el armamentario del manejo de la obesidad, quedando ubicada en el flujograma de manejo de la obesidad entre el balón gástrico y las cirugías bariátricas (obesidad tipo I y II). En estos estudios, los doctores utilizaron el instrumento de sutura endoscópica Overstitch (Apollo Endosurgery, Austin, TX). Estos procedimientos fueron realizados en forma ambulatoria. Se realizaron bajo anestesia general, utilizando un sobretubo y un endoscopio de doble canal. Además, se utilizó la técnica de sutura individual con puntos triangulares en dos capas. Es importante que en esta técnica todos los puntos sean perforantes totales, que invaginan la curva mayor, creando un túnel o manga gástrica y reduciendo su capacidad en un 80 % **(4)**.

En diez pacientes, se utilizó toxina botulínica, con el fin de mejorar la duración de la sutura; sin embargo, esto se suspendió por falta de eficacia (5). La insuflación se realiza con dióxido de carbono (CO_2). La duración de los procedimientos mejoro en la medida en que se perfeccionó la técnica. En general, los primeros cinco casos duraron en promedio 240 minutos, mientras que los últimos duraron en promedio 120 minutos. El tiempo de seguimiento en promedio fue de 9 meses. La pérdida del exceso de peso fue de 53 %. Dentro de las complicaciones reportadas, se presentó un neumotórax que requirió de drenaje, un embolismo pulmonar y una colección periumbilical, todas resueltas con tratamiento médico. El período de recuperación fue en promedio de tres días (2).

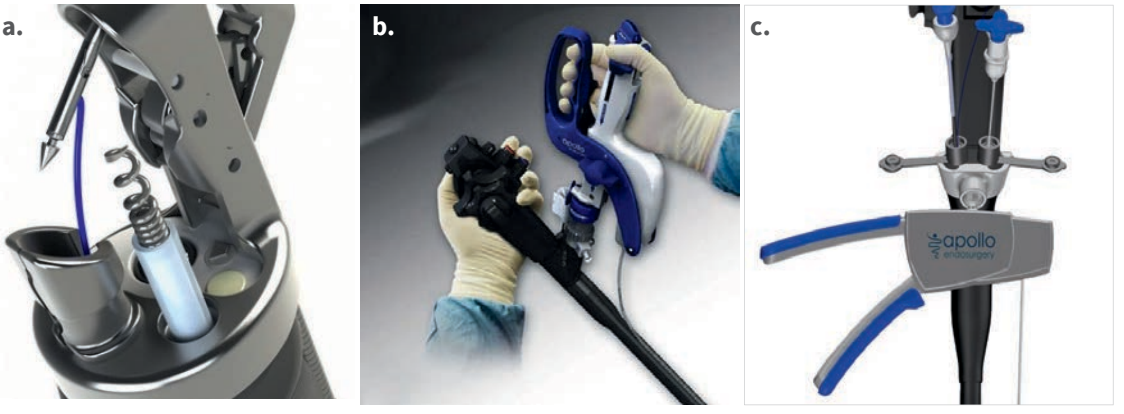

Figura 1. Imágenes del instrumento Apollo.
Fuente: cortesía Apollo®.

En el grupo de la Clínica Mayo, hubo 25 participantes, entre ellos, 21 mujeres, cuya edad promedio fue de 47,6 años. El índice de masa corporal (IMC) basal fue 35,5 2,6 kg/m^2, y el 5 % de la cohorte tuvo diabetes tipo II, controlada con hipoglucemiante oral. El número medio de suturas utilizadas para crear la gastroplastia fue de 16. Los tiempos de procedimiento disminuyeron significativamente de 217 minutos a 98 minutos, al comparar los primeros cinco casos con los últimos cinco **(2)**. Los resultados de pérdida de peso, con una mediana de seguimiento de 9 meses, fue de un rango de 5-20. El porcentaje de EWL fue del 53 %, 56 %, 54 % y 45 % a los 6, 9, 12 y 20 meses después de ESG, respectivamente. Cinco de los 8 participantes disponibles (62,5 %), con 20 meses de seguimiento, tuvo una excelente respuesta duradera a ESG con porcentaje de EWL de 72 % (mediana, 78,7 %) y 3 de estos 8 (37,5 %) recuperaron todo el peso perdido a los 20 meses.

El grupo español describió 50 pacientes (13 hombres) con un IMC promedio de 37,7 kg/m^2 (rango 30-47). La duración del procedimiento tuvo un promedio de 66 minutos, durante el cual se colocaron de seis a ocho suturas en promedio. Todos

los pacientes fueron dados de alta en menos de 24 horas. No hubo eventos adversos durante el procedimiento, tempranos o tardíos importantes. Los parámetros de pérdida de peso fueron satisfactorios, ya que el IMC medio cambió de 37,7 ± 4,6 a 30,9 ± 5,1 kg/m^2, a 1 año, y la media de TBWL fue de 19,0 ± 10,8. Los estudios de contraste oral y la endoscopia revelaron una configuración de gastroplastia de manga por lo menos hasta un año de seguimiento **(4)**.

Los dos grupos de investigadores concluyeron que "observando el resultado en pérdida de exceso de peso, la fácil reproducibilidad de los resultados obtenidos en los diferentes centros, y la duración anatómica de la intervención, se sugiere que la gastroplastia endoscópica es una intervención costoefectiva para el manejo de la obesidad" **(2,4).**

Técnica (plicatura con endosticth Apollo)

Las suturas abarcan todo el grosor de la pared gástrica para proporcionar durabilidad a la gastroplastia de manga (perforante total). El procedimiento es realizado bajo anestesia general con el paciente en el lateral izquierdo y bajo intubación endotraqueal. Se utiliza un sobretubo por conveniencia y para aumentar la seguridad en el procedimiento. Antes de iniciar el procedimiento, se administra profilaxis antibiótica (cefotaxim 2 g IV). Inicialmente, la cavidad gástrica se distiende por insuflación de dióxido de carbono (CO^2). Primero, se realiza una evaluación endoscópica inicial para descartar cualquier contraindicación al procedimiento gástrico, y para marcar la sutura con argón láser o con electro coagulación, a lo largo de la pared anterior, mayor curvatura y pared posterior; esto es muy importante para no perderse espacialmente en el estómago una vez se empiezan a colocar la sutura.

Las suturas se llevan a cabo de distal a proximal, comenzando en la incisura angularis y terminando en el fondo. Se utiliza un patrón de sutura triangular a partir de la pared anterior, seguido por la mayor curvatura y, finalmente, la pared posterior, después de que el patrón se repite hacia atrás usando las marcas de argón como una guía para la orientación dentro del estómago. Cada sutura triangular consiste en aproximadamente 3-6 puntos de sutura transmural (mucosa a serosa), que luego se reúnen en una plicatura, usando un anudador (sinch), dispositivo para afrontar los tejidos, en lugar del nudo quirúrgico habitual. Un total de 6-8 plicaciones se realizan con el fin de reducir la cavidad gástrica en su longitud y diámetro, y para proporcionar una restricción gástrica tubular o en forma de manga.

Para asegurarse de que las puntadas pasan por todo el grosor de la pared gástrica, se inserta un catéter en forma de sacacorchos (Helix) en el muscularis mucosa, para llevar el tejido al sistema de sutura. En esta sutura, este mecanismo es crucial para el carácter transmural y duradero de cada plicación.

Se considera que la gran diferencia de este procedimiento comparado con la tecnología anterior (POSE-Primary Obesity Surgery Endoluminal), radica en la profundidad de la sutura, lo que le da mayor durabilidad en el tiempo al procedimiento. La Dra. Sharaiha reportó recientemente un estudio con 91 pacientes a quienes se les realizó la gastroplastia endoscópica **(6)**. Todos los pacientes tenían un IMC mayor a 30 y no habían respondido a terapias no invasivas para bajar de peso, o tenían más de 40 de IMC, pero no habían sido candidatos para cirugía. Se evaluaron resultados en términos de perdida de peso y resultados en cambios metabólicos. Los resultados fueron los siguientes: el IMC promedio antes del procedimiento fue de 40,7 kg/m^2; los pacientes habían perdido 14.4% de su peso corporal total a los 6 meses (seguimiento de 80 %), 17,6 % a los 12 meses (76 % de seguimiento) y 20,9 % a los 24 meses (66 % de seguimiento). A los 12 meses, los pacientes presentaron una reducción estadísticamente significativa de los niveles de hemoglobina A1c, presión arterial sistólica, circunferencia de la cintura, ALT y triglicéridos séricos.

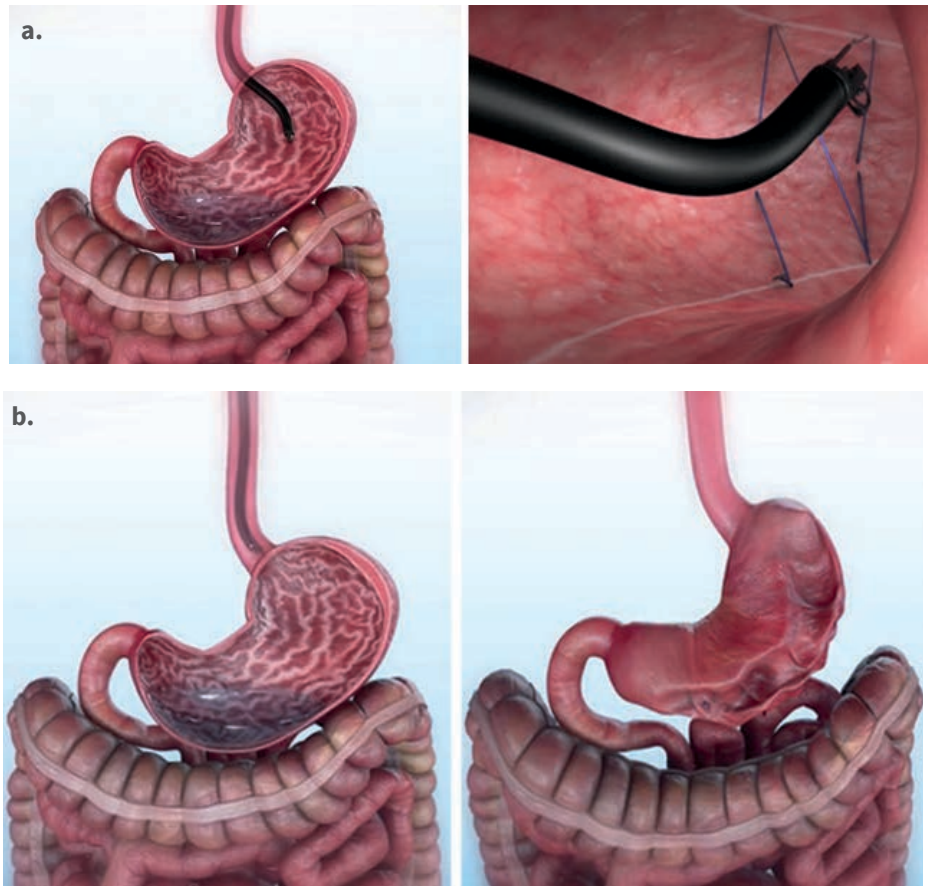

Figura 2. Técnica de gastroplastia.
Fuente: propiedad del autor.

Los endoscopistas cada vez tienen más éxito en el tratamiento de pacientes complejos con complicaciones posoperatorias, tales como fugas, estenosis o recuperación de peso después de varios procedimientos bariátricos. De igual manera, el avance en la disección submucosa o el POEM son ejemplos de las capacidades diagnósticas y terapéuticas potenciales por vía endoscópica.

Experiencia en Colombia

En agosto del 2016, realizamos en Bogotá, en compañía de la Dra. Reen Saharaiha y el Dr. Michael Kaheleh, las primeras gastroplastias endoscópicas en Colombia. Se realizaron cinco procedimientos de gastroplastia vertical endoscópica (técnica Apollo). Los pacientes tenían un IMC entre 30 y 38 kg/m^2: tres hombres y dos mujeres. Todos eran obesos por más de un año y habían realzado múltiples tratamientos dietarios para bajar de peso. Recibieron valoración nutricional y psicológica antes del procedimiento. Los pacientes se dejaron hospitalizados por 24 horas. Se realizaron bajo anestesia general, con endoscopio de doble canal, con sobretubo. En promedio, se realizaron cinco puntos en "X" (siete al que más y cuatro al que menos). Se les inició dieta líquida clara a las 12 horas posteriores a esofagograma para verificar la integridad de la gastroplastia. No hubo eventos adversos. El promedio de duración del procedimiento fue de 120 minutos. Con un seguimiento

de siete meses (100 % de pacientes), el porcentaje de pérdida de exceso de peso (EWL) oscila entre 25-61 %. De los cinco pacientes, después de siete meses de seguimiento, cuatro se sienten muy satisfechos con el resultado. Uno de ellos está reganando el peso perdido, perdida de exceso de peso de 10 %, con mala adherencia a cambios de hábitos y estilo de vida.

Conclusión

La endoscopia bariátrica ha emergido como una opción terapéutica para el manejo de la obesidad en pacientes no elegibles para la cirugía, o que no responden al tratamiento convencional, o que simplemente se niegan a someterse a cirugía **(1-3,8,9)**. Los objetivos de la endoscopia bariátrica incluyen la inducción de la pérdida de peso y la mejora de las comorbilidades asociadas con un perfil de seguridad aceptable. La pérdida de peso después de una intervención quirúrgica o relacionada con fármacos se establece a menudo de acuerdo con los cambios de porcentaje de TWL o porcentaje de EWL, para definir la eficacia. En la actualidad, hay disponibles recomendaciones emitidas por la ASGE y la Sociedad Americana para la Cirugía Metabólica y Bariátrica (ASMBS) **(7)**, donde se considera que un procedimiento de endoscopia bariátrica para el tratamiento primario de la obesidad debe obtener al menos el 25 % del porcentaje de EWL, con menos del 5 % de eventos adversos graves. Los resultados obtenidos por el método Apollo satisfacen más que adecuadamente estos requisitos

Las técnicas endoscópicas son una herramienta más confiable, reproducible y segura dentro del armamentario para el manejo del paciente obeso (obesidad tipo I y II) **(3,6-8).** Aunque se amplía el conjunto de técnicas bariátricas, parece ser que las técnicas endoscópicas aún no satisfacen en su totalidad, o por lo menos faltan más estudios para las necesidades actuales de los pacientes con obesidad mórbida (obesidad tipo III) **(3)**.

Algunos se preguntan si la endoscopia bariátrica puede verse como un competidor de la cirugía bariátrica. Las tendencias actuales sugieren el desarrollo de estrategias combinadas, así como la asistencia mutua cuando se trata de procedimientos que requieren habilidades endoscópicas y quirúrgicas **(3)**. Entonces, esta técnica no es un competidor, sino un complemento dentro del conjunto de estrategias terapéuticas para una enfermedad compleja y multifactorial, en donde está demostrado que, sin importar la técnica que se utilizó, endoscópica o quirúrgica, si no hay un compromiso real del paciente con su tratamiento, con su cambio de hábitos y estilo de vida, el resultado a largo plazo no va a ser el deseable.

Referencias

1. Abu Dayyeh BK, Thompson CC. Obesity and bariatrics for the endoscopist: New techniques. Therap Adv Gastroenterol. 2011;4(6):433-4. Doi: http://doi.org/ds6wwd.

2. Abu Dayyeh BK, Sarmiento R, Rajan E, Vázquez-Sequeiros E, Gostout CJ. Tratamiento endoscópico de la obesidad y los trastornos metabólicos: ¿una realidad? Rev Esp Enfer Dig. 2014;106(7):467-76. Disponible en: https://goo.gl/7NHxKM.

3. Dargent J. Novel Endoscopic Management of Obesity. Clin Endosc. 2016;49(1):30-36. Doi: http://doi.org/cbvs.

4. Lopez-Nava, Galvão MP, Bautista-Castaño I, Jimenez-Baños A, Fernandez-Corbelle JP. Endoscopic Sleeve gastroplasty: How I do it? Obes Surg. 2015;25(8):1534-8. Doi: http://doi.org/f7kc77.

5. Abu Dayyeh BK, Edmundowicz SA, Jonnalagadda S, Kumer N, Larsen M, Sullivan S, et al. Endoscopic bariatric therapies. Gastrointestinal Endoscopy. 2015;81(5):1073-85. Doi: http://doi.org/f27btn.

6. Sharaiha R, Kumta NA, Saumoy M, Desai AP, Sarkisian AM, Benevenuto A, et al. Endoscopic sleeve Gastroplasty significantly reduces body

mass Index and metabolic complications in Obese patients. Clin Gastrioenterol Hepatol. 2017;15(4):504-10. Doi: http://doi.org/f924n6.

7. Shubert R. Endoscopic sleeve gastroplasty: A promising new weigth loss procedure. 20 Jan, 2016. Disponible en: https://goo.gl/aHbrZd

8. Abu Dayyeh BK, Acosta A, Camilleri M, Mundi MS, Rajan E, Topazian MD, et al. Endoscopic sleeve gastroplasty alters gastric phisiology and induces loss of body weigth in obese individuals. Clin Gastroenterol Hepatol. 2017;15(1):37-43.e1. Doi: http://doi.org/cbvv.

9. Lopez-Nava Breviere G, Bautista-Castaño I, Fernández-Corbelle JP, Trell M. Endoscopic sleeve gastroplasty (the Apollo method): a new approach to obesity management. 2016;108(4);201-6. Doi: http://doi.org/cbvw.

Nuevas tecnologías

CAPÍTULO 13

Dr. Diego Mauricio Aponte Martín
Coeditor

Utilidad de FICE en esófago y estómago

Alberto Reyes Rincón

Introducción

El desarrollo tecnológico en las últimas décadas ha tenido un impacto importante en la práctica de la endoscopia digestiva, llevándola de una endoscopia estándar con luz blanca, hacia técnicas que mejoran la calidad de la imagen y permiten otro tipo de visualización (histológica). Es sabido que la endoscopia estándar da un aumento de 5 a 10 veces y una resolución de 100 a 300 pixeles. A pesar de esto, hay limitaciones que llevan a una falla en el diagnóstico desde un 6 % hasta un 30 % de lesiones en el tracto digestivo, aun en manos de endoscopistas expertos. Es significativo cómo la detección temprana de esófago de Barrett no se realiza con la misma eficiencia con técnicas convencionales, al igual que las biopsias tomadas (4 cuadrantes) que son susceptibles de fallar en el lugar de la toma de la muestra. Todo esto mejora con estas nuevas técnicas, que permiten detectar lesiones pequeñas o mínimas precancerosas o en estadios tempranos en el tracto digestivo. Dentro de estas tecnologías novedosas, se destaca la tecnología *Flexible Spectral Imaging Color Enhancement* (FICE), que permite utilizar la combinación de ondas de luz reflejadas sobre la mucosa (refractancia de la mucosa) en vivo, obteniendo imágenes que posibilita una mejor valoración de los plexos subepiteliales y la mucosa, para así tener un diagnóstico más preciso **(1)**.

Principios del FICE

El desarrollo de esta tecnología se inició en el Research Center for Frontier Medical Engineering (CFME), de la Chiba University, bajo la dirección del Dr. Yoichi Miyake. Se sabe que la luz que percibimos normalmente consiste de ondas electromagnéticas que varían entre 400 y 700 nm. Todos los objetos o superficies, al ser iluminados, reflejan parte de esta luz (reflectancia de la superficie), y es este reflejo el que llega a la retina. Esta luz es recibida en la retina por los conos L, M o S (siglas de las longitudes de onda: *large, medium y short*), que son sensitivos a rojo (R), verde (G) o azul (B), y así percibida como color en el cerebro. Los sistemas que son capaces de captar y reproducir imágenes lo hacen mediante censores o emulsiones sensitivas a las ondas reflejadas en las escalas de rojo, verde y azul (RGB), es decir, usan la teoría tricomática, en la que a estos tres colores le sustraen verde, amarillo y magenta, buscando integrar espectros de colores, crear imágenes y así percibir como color en el cerebro (Figuras 1 y 2).



Figura 1. Prisma de colores.

Figura 2. Mezcla de colores primarios.

Para obtener imágenes de alta calidad y definición con la reproducción de color deseada, se requiere de un dispositivo que maneje las imágenes espectrales, las registre y las reproduzca en alta definición (espectroscopia). La imagen espectral de un objeto hace referencia a toda la luz reflejada por este, que no es visible mediante un sistema RGB (imagen convencional).

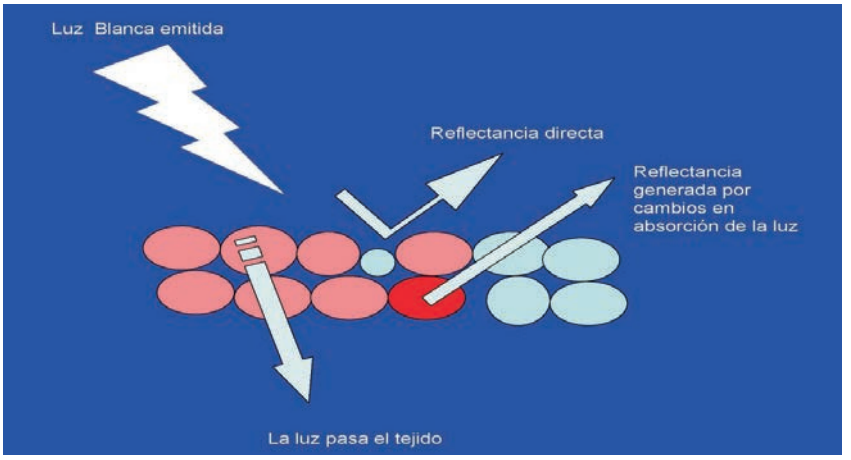

Figura 3. Reflectancia de la luz al chocar ante un tejido.

FICE es un sistema de endoscopia espectral, que procesa una imagen espectral en el momento real, de tal suerte que las imágenes del tracto digestivo obtenidas por este sistema son la combinación de diferentes ondas de luz reflejada, de acuerdo a la profundidad, que permiten resaltar la apariencia de las variaciones en el tejido. La tecnología FICE permite la combinación de longitudes de ondas, con cambios en tiempo real, de una imagen espectral a una imagen convencional, que pueden ser mejoradas con el uso de la magnificación. Las longitudes de onda van de 400 a 700 nm con intervalos de 5 nm. Diferentes imágenes de color pueden ser producidas con diferentes combinaciones de RGB, lo que ayuda a demostrar la estructura de la mucosa.

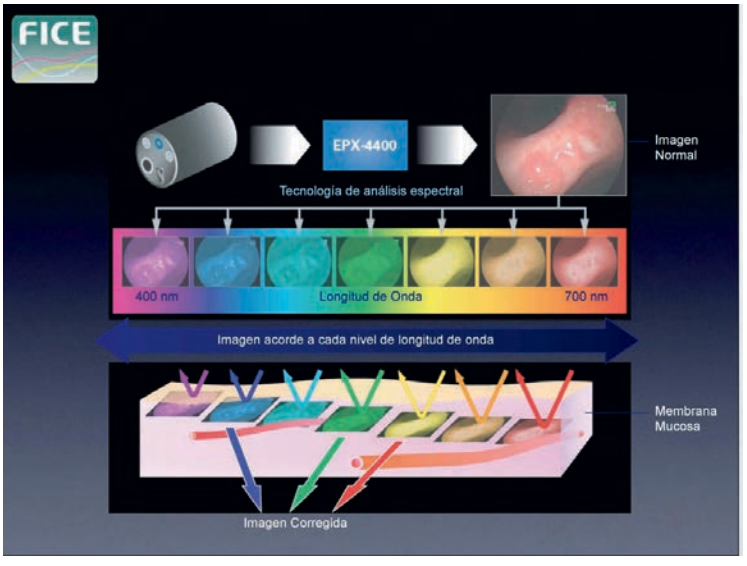

Figura 4. Diferentes imágenes, según cada nivel de longitud de onda.

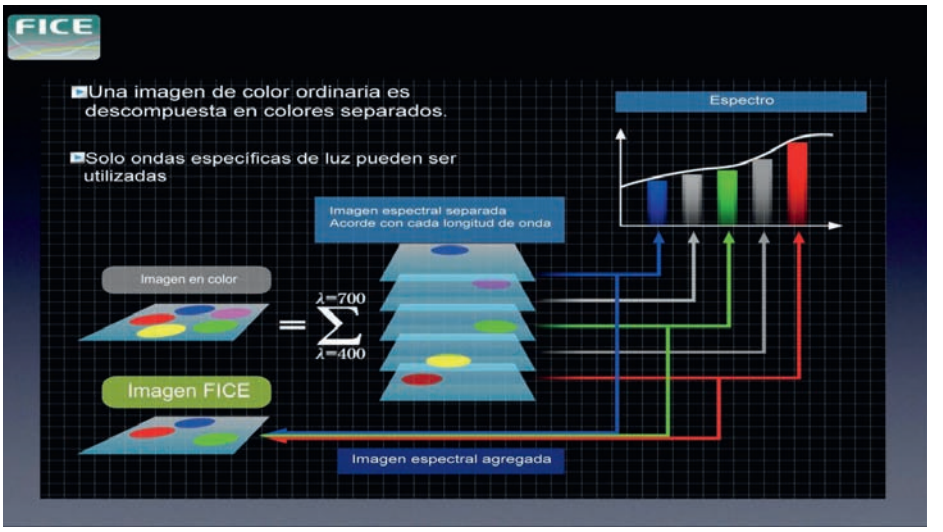

Figura 5. Cómo se obtiene una imagen espectral.

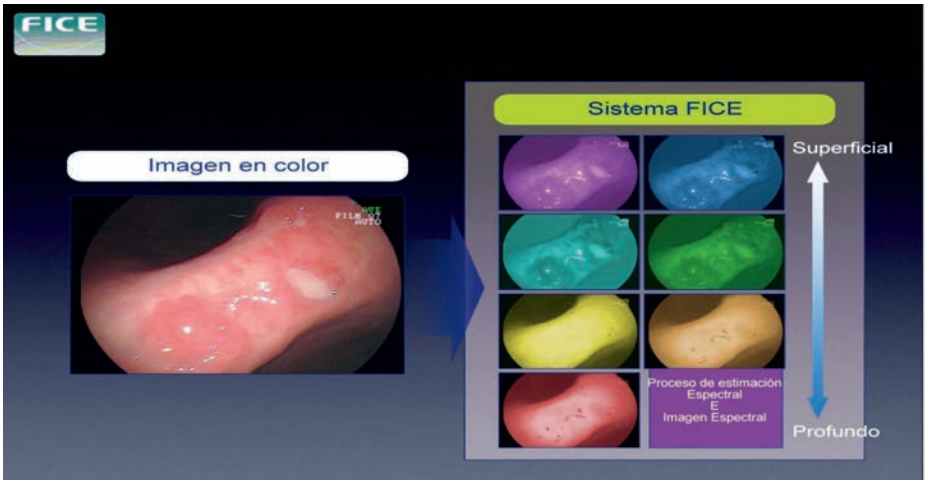

Figura 6. Se observa cómo la misma imagen cambia de acuerdo a la profundidad de la onda de luz.

La tecnología FICE va más allá al poder detectar principalmente las formas de patrón de las criptas glandulares en el estómago y colon, asociadas a la observación del patrón vascular superficial, permitiendo la detección de lesiones que no pudieron ser observadas con endoscopia convencional; igualmente, permite dirigir la biopsia, aumentando la sensibilidad diagnóstica de cambios histológicos, hiperplasia y lesiones tempranas. En resumen, la tecnología FICE es un nuevo tipo de método diagnóstico endoscópico basado en la teoría de análisis de la reflectancia espectral.

Utilidad de FICE en esófago

Se recomienda más magnificación/alta resolución siempre que se va a realizar un estudio endoscópico con FICE. Se debe tener en cuenta que es un estudio que se va a realizar disponiendo de un tiempo adecuado (sin una agenda apretada), que permita al endoscopista realizar una evaluación meticulosa. Para lograr una mejor visualización se recomienda lo siguiente:

1. Ayuno mayor de 6 horas.
2. Limpieza del lente del endoscopio.

3. Lavado profuso (el moco impide una buena visualización).
4. Uso de simeticona.
5. Controlar insuflación.
6. Sedación controlada.

Las ventajas del FICE versus la cromoendoscopia convencional son las siguiente:
1. No requiere de materiales.
2. No requiere de tiempo de reacción.
3. Se puede revertir en el momento (cambio de espectro *in vivo*).
4. Visualiza el patrón capilar.
5. A la cromoendoscopia convencional se le ha sospechado potencial riesgo de carcinogénesis.

Las principales patologías en que el FICE nos es útil en esófago son reflujo gastroesofágico no erosivo (NERD), esófago de Barrett, neoplasias y várices esofágicas.

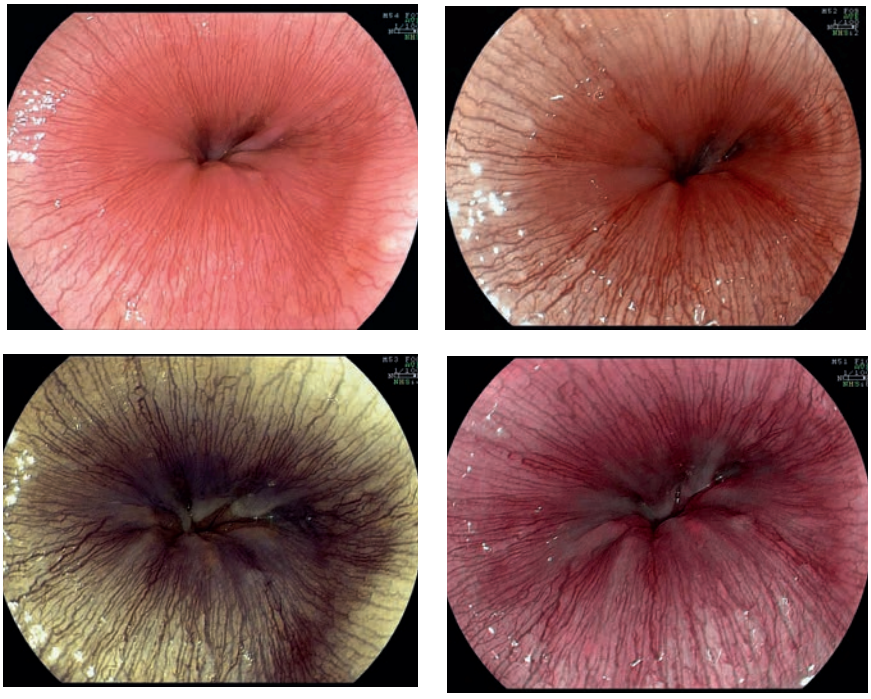

Figura 7. Esófago con magnificación y cromoendoscopia FICE.

La apariencia macroscópica de la mucosa esofágica, por ser epitelio escamoso, carece de patrón glandular, por lo que el análisis de los hallazgos con alta resolución, magnificación y FICE están basados en:

- Morfología de la microvascularidad subepitelial.
- Morfología de la superficie de la mucosa: lesiones visibles, opacidad.
- Evaluación de la unión esofagogástrica para evaluar la presencia de metaplasia (patrones glandulares).

Enfermedad del reflujo gastroesofágico (ERGE)

La ERGE no erosiva (NERD) es una enfermedad común en la práctica médica sin un *gold standar* para su diagnóstico. Se define NERD según la clasificación de Montreal **(2)**, como la presencia de síntomas asociados a reflujo con ausencia de hallazgos endoscópicos en la mucosa. La utilidad de la histología no está bien establecida y las guías actuales no la recomiendan para el diagnóstico de NERD. En Japón, el NERD se clasifica en M (cambios mínimos) y N (normal), de acuerdo a una modificacióin en

la clasificación modificada de los Ángeles. Esto no ha sido aceptado mundialmente, porque hay muy poco acuerdo entre los diferentes endoscopistas con el uso de la endoscopia convencional en el diagnóstico de los grados M y N en los pacientes con NERD **(3).**

Al realizar un procedimiento con FICE, ante la sospecha de NERD, se debe empezar buscando en la mucosa esofágica cambios mínimos (microesofagitis o esofagitis de cambios mónimos), lo que se observa con los siguientes hallazgos:

1. Vasos capilares intraepiteliales alargados, engrosados.
2. Opacidad distal aumentada.
3. Aperturas de mucosa.
4. Islotes de mucosa hetrotópica.

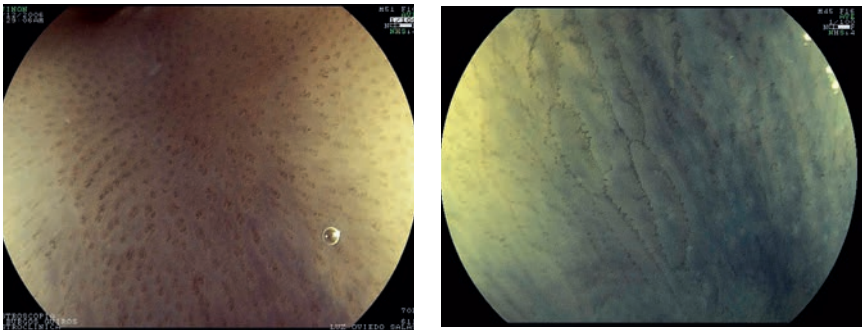

Figura 8.

En un estudio retrospectivo realizado por Fock et al. **(4)**, se propuso evaluar la utilidad de estas técnicas de alta definición y magnificación en comparación con las técnicas convencionales. En el diagnóstico de esofagitis mínima, evaluó retrospectivamente pacientes con NERD (esofagitis no erosiva), pacientes con EE (esofagitis erosiva) y pacientes controles. Lo que se quería evaluar eran los hallazgos en la morfología de la mucosa a nivel de la unión escamocolumnar, comparando endoscopia convencial vs. *Narrow Band Imagign* (NBI). Al comparar con los pacientes controles, se evidenció que los pacientes con NERD y con EE tenían una mayor prevalencia de mircoerosiones y de aumento de la vascularidad, además de una baja prevalencia de patrón de criptas redondeadas. No hubo diferencia entre EE y NERD en términos de vascularidad o del patrón de criptas. El aumento de vascularidad con ausencia de criptas redondeados se consideró útil para diferenciar NERD de pacientes controles, así: sensibilidad 86 % y especificidad 83,3 %. Miyasaka et al. **(3)** de la Kyushu University Hospital realizaron un estudio comparando el uso de endoscopia convencional vs. FICE para la detección de NERD estado M y N, con tres observadores expertos. En los resultados se encontró que los pacientes con NERD presentaban con más frecuencia cambios mínimos comparados con los pacientes controles (77 % y 48 %, respectivamente). En los tres observadores, la detección de cambios mínimos fue mayor utilizando FICE versus endoscopia convencional. Llama la atención que al utilizar FICE hay mayor acuerdo en los hallazgos endoscópicos entre los diferentes observadores.

Tabla 1. Utilidad de cromoendoscopia en esofagitis.

	EE (%)	NERD (%)	Control (%)
Microerosiones	100	52,8	23,3
Vascularidad	95,1	91,7	36,7
Patrón de las criptas	4,9	5,6	70

Actualmente, el uso de FICE permite diferenciar en los pacientes con NERD la presencia de esofagitis de cambios mínimos. No es clara la correlación entre estos hallazgos endoscópicos y los síntomas clínicos de los pacientes.

Esófago de Barrett/adeno carcinoma

La iniciativa PIVI (Preservation and Incorporation of Valuable Endoscopic Innovations) de la ASGE es un programa en el que se busca identificar las preguntas relevantes a la endoscopia y la forma de establecer un diagnóstico prioritario, utilizando la tecnologías disponibles. La iniciativa PIVI fue desarrollada principalmente para utilizar la tecnología endoscópica actual para resolver los más importantes retos diagnósticos en endoscopia. El esófago de Barrett es una patología importante en la incitativa PIVI. Uno de los objetivos es eliminar la necesidad de tomar biopsias aleatorias durante el *screening* de esófago de Barrett, por lo que la nueva tecnología ideal endoscópica con biopsias dirigidas debe tener una sensibilidad mayor del 90 % y un valor predictivo negativo menor del 98 % para detectar displasia de alto grado o carcinoma. Igualmente, debe tener una especificidad del 80 % para reducir el número de biopsias por procedimiento **(5)**. Es bien conocida la incidencia de carcinoma en pacientes con esófago de Barrett es de un 0,6 %, y el riesgo de progresión a carcinoma cuando no hay displasia es aún más bajo **(5).** En el esófago de Barrett, se debe hacer un enfoque diagnóstico con varios tipos de descripciones y hallazgos, como se presentan a continuación.

Topográfico

Se utilizan los criterios de Praga para definir la extensión de la metaplasia, donde C es la extensión circunferencial y M el máximo de la extensión proximal (Figura 9) **(6).**

Morfológico

De acuerdo con los hallazgos en magnificación descritos en Endo en 2002, se propuso la siguiente clasificación (Figura 10):

- Tipo 1: Circular pequeño.
- Tipo 2: Recto lineal.
- Tipo 3: Largo Oval.
- Tipo 4: Tubular.
- Tipo 5: Velloso.

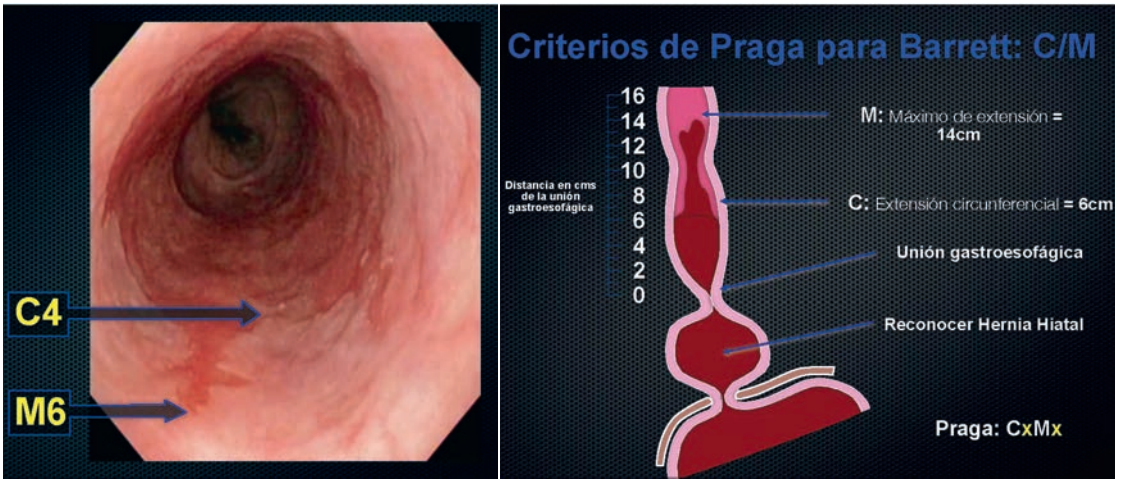

Figura 9. Calcificación de Praga del esófago de Barrett.

Figura 10. Relación entre los tipos 4 y 5 con metaplasia especializada en esófago.

Patológico

Es muy importante el lugar en el que se toma la biopsia. Está demostrado que la toma de muestras en los cuatro cuadrantes (protocolo de Seattle) es mucho menos efectiva que la toma de biopsia dirigida por endoscopia de magnificación **(7,8)**. Un trabajo reciente de Abrams et al. **(9)** encontró que la adherencia a las guías (obteniendo biopsias de los 4 cuadrantes cada 2 cm) se observaba sólo en el 51 % de los casos, empeorando este porcentaje entre más largo el Barret, con una sensibilidad en el diagnóstico entre 25 % y 80 %. Por su parte, Kariv et al. **(10)** reportaron su experiencia con el protocolo de Seattle, detectando cáncer oculto en Barrett y encontrando un 40 % de pacientes con cáncer intramucoso que no se diagnosticó. Es importante aclarar que el 100 % de los cánceres submucoso se diagnosticaron con endoscopia convencional. Con la tecnología FICE, se logra la premisa endoscópica "ver más, biopsia menos". Las últimas publicaciones reportan un aumento en la tasa de detección de neoplasias con cromoendoscopia más magnificación con sensibilidad entre el 86 % y el 100 %. Asimismo, Pohl **(11),** en un estudio retrospectivo, demostró la efectividad en la toma de biopsias para lograr una alta sensibilidad en el diagnóstico de displasia de alto grado o carcinoma de esófago, comparando protocolo de Seattle vs. biopsias dirigidas.

Histomorfológico

Existen varios estudios en los que se compara la cromoendoscopia virtual computada vs. la cromoendoscpia con ácido acético para la detección de neoplasia en Barrett. La especificidad y sensibilidad de ambas técnicas son comparables sin necesidad de utilizar tinciones en FICE.

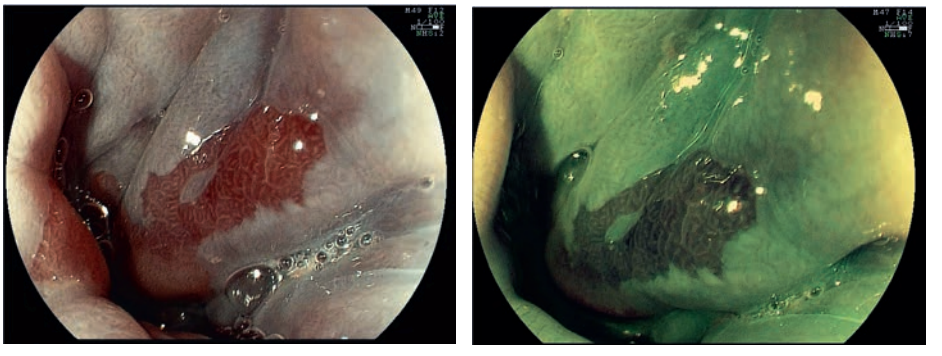

Figura 11.

Otra clasificación utilizada para catalogar los hallazgos endoscópicos en la unión esófago gástrica es la de Toyoda, desarrollada con FICE, según la cual hay tres tipos (Figura 12).

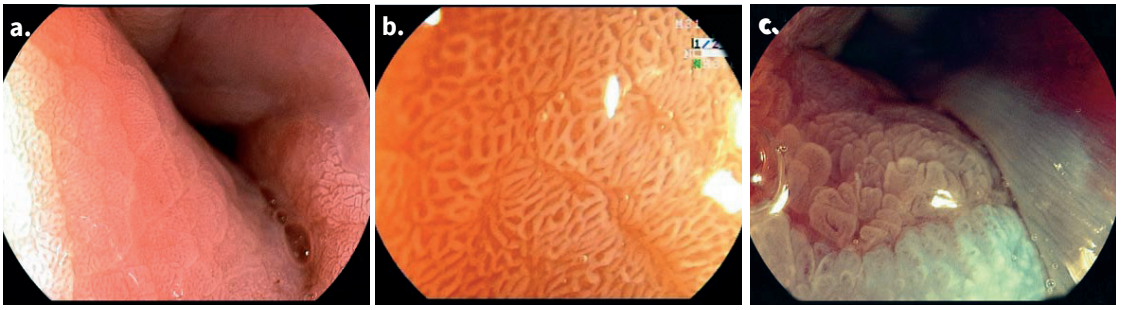

Figura 12. Clasificación de Toyoda. a. Tipo 1: pequeños hoyos o pits, redondeados, de tamaño y forma uniforme, conocidos como tipo cuerpo; b. Tipo 2: patrón reticular (slit reticular pattern), red con hendiduras oranuras acanaladas, con pits mucosales elongados en forma horizontal conocido como tipo cardias; c. Tipo 3: gyrus (cerebroide), velloso o una mezcla de patrón gyrus y velloso, conocido como tipo intestinal.

Cáncer escamocelular de esófago

La gran mayoría de adenocarcinomas de esófago de desarrollan sobre un esófago de Barrett. Para el diagnóstico de carcinoma escamoso de esófago, Arima **(12)** ha clasificado los hallazgos endoscópicos (magnificación) en 4 tipos, que se basan en los patrones microvasculares (Figura 13).

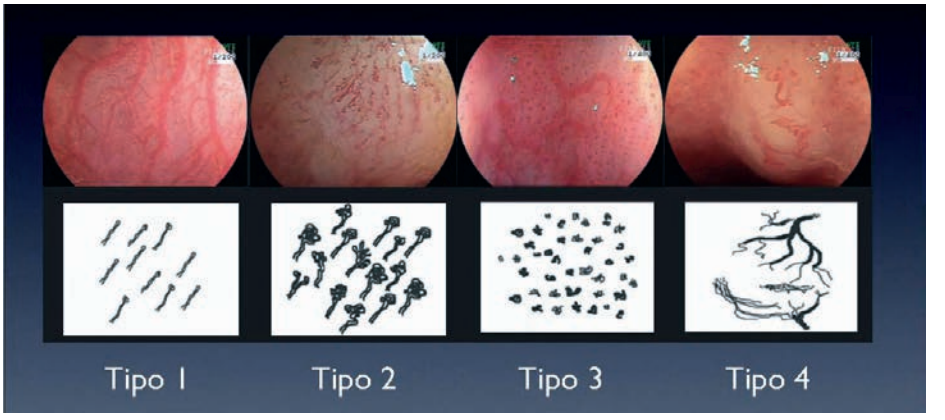

Figura 13. Patrón microvascular en magnificación de carcinoma escamocelular de esófago.

Estómago

Gastritis

La apariencia macroscópica de la superficie de la mucosa gástrica está determinada por la presencia de las glándulas y su relación con el plexo microvascular subepitelial; por lo tanto, los principios básicos para el análisis de los hallazgos en la mucosa gástrica con endoscopia de alta resolución, magnificación y FICE están basados en:

1. Morfología de la microvascularidad subepitelial.
2. Morfología de la superficie de la mucosa.

Tabla 2.

Tipo 1	Patrón de mucosa (PIT): circular Plexo capilar subepitelial (PCSE): en panal de abeja Con vénulas colectoras (VC)	Normal
Tipo 2	PIT: circular PCSE: en panal de abeja VC: normal o perdida	Infección de H. Pilory
Tipo 3	PIT: Alargados o con halo blanquecino por eritema. PCSE: Normal o perdida VC: Normal o perdida	Infección H. Pilory
Tipo 4	PIT: circular PCSE: normal o perdida VC: Distribuidas en forma irregular	Atrofia

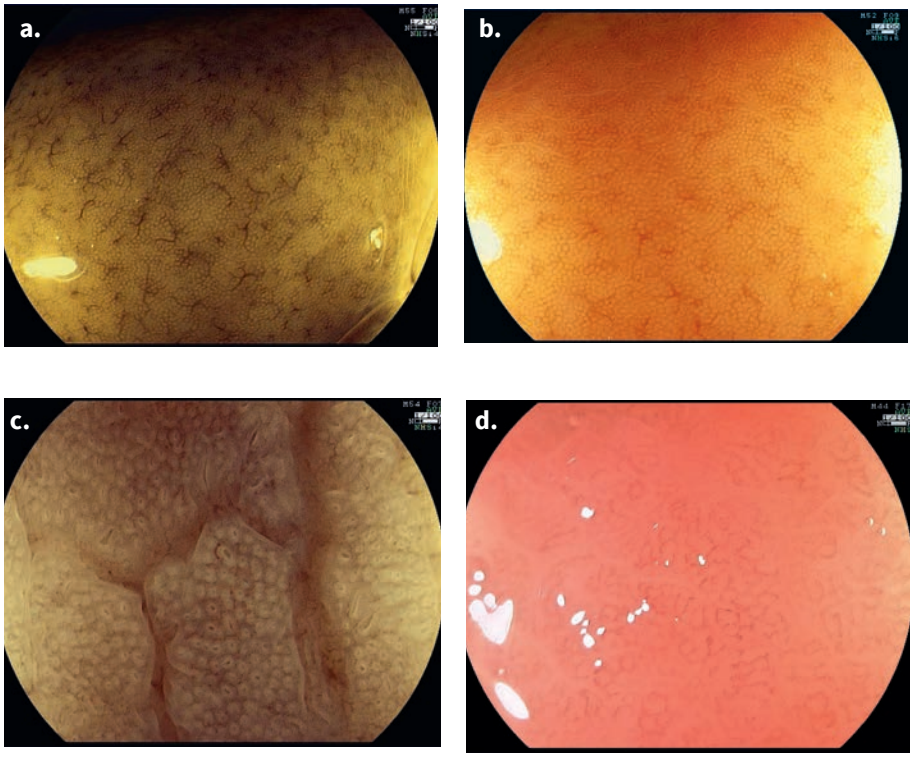

Figura 14. Tipos de gastritis. a. Tipo 1; b. Tipo 2; c. Tipo 3; d. Tipo 4.

Gastritis por Helicobacter pilory

El concepto de cripta llena y vacía es la infección por *Helicobacter pilory.* La actividad proliferativa de la infeccion de *H pilory* (gastritis tipo 2 y 3), hace ver las criptas llenas. Al ceder el proceso agudo la cripta se ve vacia.

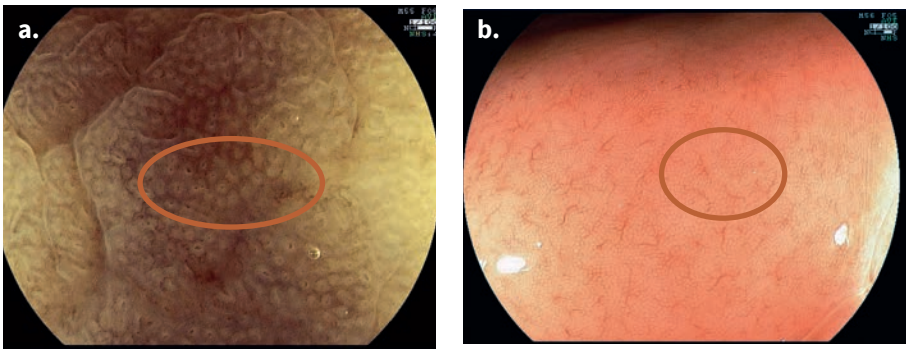

Figura 15. a. Criptas vacías (*H pilory* -); b. Criptas llenas (*H pilory* +).

FICE para la diferenciación de los tipos de metaplasia

De acuerdo con Burgos **(13)**, las carcterísticas en FICE de los diferentes tipos de metaplsia son:

1. Metaplasia incompleta: superficie brillante habenular (oval) con superficie de alto contraste y margen ligeramente oscuro, pricipalmente regular.
2. Metaplasia completa: superficie irregular con nodulación y borde brillante azuláceo.
3. Metaplasia mixta.

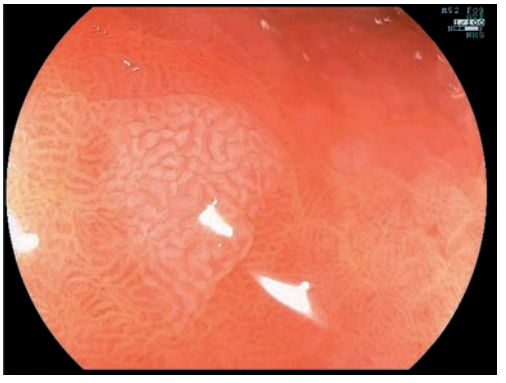

Figura 16. Metaplasia incompleta

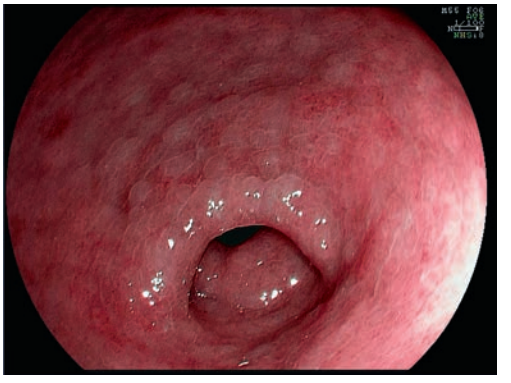

Figura 17. Metaplasia completa.

Cáncer gástrico temprano

El uso de la magnificación con cromoendoscopia ha mejorado el potencial deiagnóstico de lesiones gástricas malignas pequeñas, tempranas. Técnicamente, es importante utilizar un hood o capsula, y estar a 2 mm de la mucosa, con cuidado de no tocarla para que no sangre. Los hallazgos que se encuentran con la cromoendoscopia en el cáncer gástrico temprano fueron descritos por Yao et al en 2009 **(14)**.

1. Plexo capilar subepitelial (PCSE): disminuido e irregular o desaparición del PCSE.
2. Patron microvascular irregular:
   - Vasos gruesos o cortos.
   - Vasos conectados formando redes.
   - Vasos no conectados entre ellos y en forma de espiral.
3. Línea de demarcación entre la mucosa sana y la mucosa con cáncer bien definida.
4. Patrón mucosal irregular.

En el 2013, Yao **(15)** propone la clasificación VS (V: patrón microvascular; S: patrón de microsuperficie) para diferenciar lesiones cancerosas de no cancerosas, con magnificación y cromoendoscopia. Debido a que la mucosa gástrica está compuesta por epitelio glandular, se debe determinar la correlación entre la microanatomía y las imágenes actuales logradas con FICE. Los hallazgos de la microanatomía son clasificadas bajo los patrones microvasculares y la microsuperficie. Las convenciones usadas son: capilares subepiteliales (PCSE); epitelio marginal de la cripta (MCE); vénulas colectoras (CV); apertura de la cripta (AO); microvasos patológicos (MV), y región entre las criptas. A continuación, se presentan los tipos de patrón:

- Tipos del patrón microvascular (V):

a. Patrón microvascular regular: los capilares mucosos tienen un aspecto uniforme, con morfología uniforme, distribución simétrica y disposición regular.

b. Patrón microvascular irregular: los capilaes no tienen aspecto uniforme, tortuosos, ramificados o con forma bizarra, con o sin forma de red. Morfología heterogénea, distribución asimétrica y disposición irregular.

c. Patrón microvascular ausente: el plexo capilar está oscurecido por la presencia de una sustancia blanca opaca (WOS) dentro de la parte superficial de la mucosa.

- Tipos de patron de microsuperficie (S):

a. Patrón de microsuperficie regular: la morfología del epitelio marginal de la cripta muestra una estructura uniforma linear/curva/oval/circular, y una morfología homogénea con distribución simétrica y disposición regular.

b. Patrón de microsuperficie irregular: la morfología del epitelio marginal de la cripta muestra una estructura irregular linear/curva/oval/circular, y una morfología heterogénea, con distribución asimétrica y disposición irregular. Se puede observar WOS.

c. Ausencia de patrón de microsuperficie: ni la morfologia del epitelio marginal de la cripta ni WOS son visibles.

De acuerdo a esta clasificacion, los hallazgos más importantes para diagnosticar una lesión cancerosa o no cancerosa con magnificación y cromoendoscopia son: 1) Un patrón irregular microvascular con una línea de demarcación definida; 2) un patrón irregular de la microsuperficie con una línea de demarcación definida. Si el hallazgo endoscopico presenta uno de los dos patrones o ambos, se realiza el diagnóstico de cáncer. Ahora, si ninguno de los dos hallazgos se encuentra, se realiza el diagnóstico de lesión no cancerosa. De acuerdo a lo descrito en la literatura, el 97 % de los cánceres gástricos tempranos cumplen estos criterios.

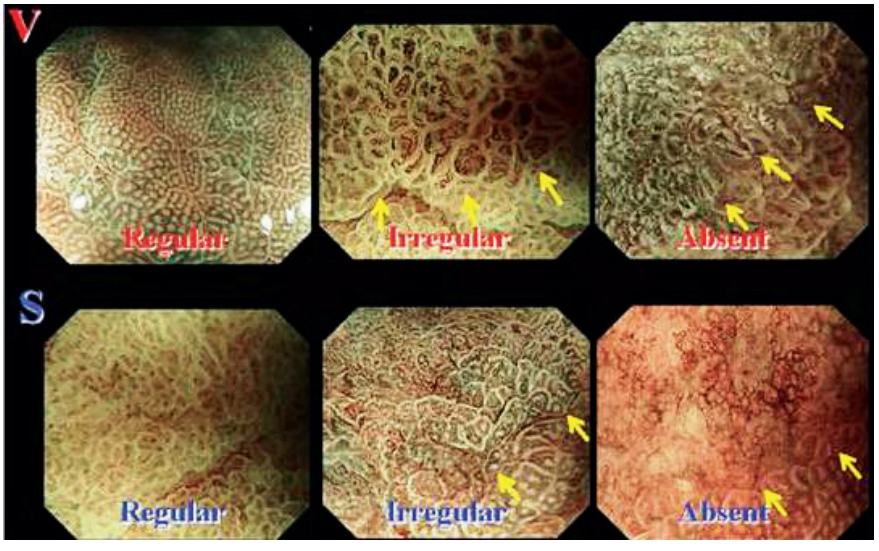

Figura 18. Clasificación VS de Yao.

Las ventajas del FICE para el diagnóstico del carcinoma gástrico temprano son:

1. Mayor delineación de las lesiones.
2. Mayor compromiso según coloración:
   - Rojiza
   - Similar
   - Blanquecina
3. El mayor cambio se observa en las lesiones diferenciadas.

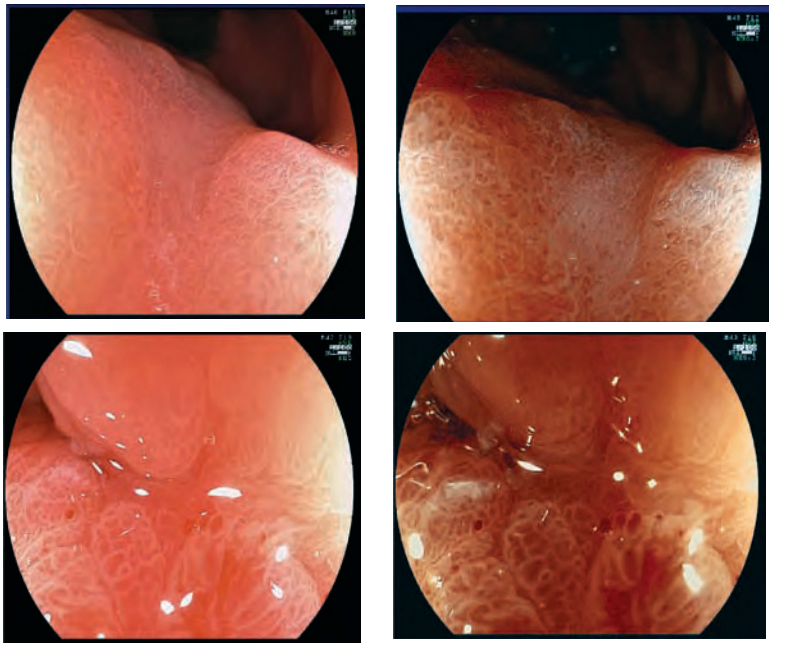

Figura 19.

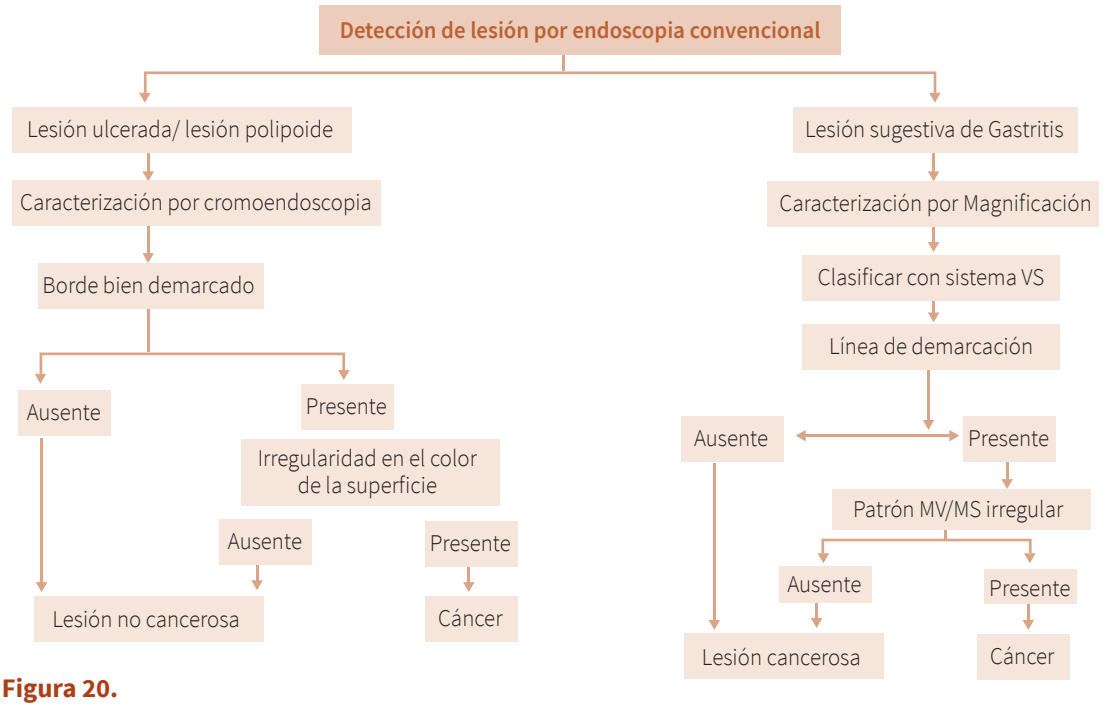

Figura 20.

Resumen de la utilidad del FICE en la práctica clínica

En 2016, la Sociedad Europea de Endoscopia Digestiva (ESGE) público su opinión respecto a la utilidad clínica del FICE y otras técnicas avanzadas de imagen endoscópica similares **(16)**.

- Esófago:

a. Mucosa heterotópica gástrica: se demostró que el uso rutinario mejoraba la detección de "pliegues gástricos" en esta área, comparado con luz blanca.

b. Neoplasia escamocelular: se ha demostrado que duplica la detección de carcinoma escamocelular y la displasia de alto grado en el esófago. Estos resultados son aún mejores utilizando magnificación, con lo que se podría determinar el nivel de invasión de la lesión.

c. Neoplasia en esófago de Barrett: se logra un diagnóstico certero (75 %) de neoplasia en Barrett. Algunos grupos publican certeza de hasta 85-92 % en el diagnóstico con altas predicciones de confianza **(17).**

d. Reflujo gastroesofágico (RGE): se demostró que estos pacientes muestran cambios en la microvascularidad, especialmente tortuosidad y dilatación capilar, además de microerosiones, con sensibilidad del 77 % y especificidad del 65 % **(18).**

e. Esofagitis eosinofílica: no se ha demostrado ningún beneficio con esta técnica.

- Estómago:

a. Metaplasia intestinal: se demostró una sensibilidad del 86 % y especificidad del 77 % en el diagnóstico de metaplasia intestinal. El signo de "cresta de luz azul" visto en magnificación tiene una sensibilidad del 89 % y especificidad del 93 %.

b. Displasia: se revisó un metaanálisis de 4 estudios ques reportan una especificidad del 90 % y sensibilidad del 83 %. La técnica de magnificación con FICE demostró una especificidad del 100 % en el diagnóstico de displasia de alto grado.

c. Diagnóstico de *Helicobacter pilory*: múltiples estudios han demostrado una efectividad en el diagnóstico de infección por *H. pilory* de hasta 96 % **(19).**

- Duodeno:

a. Atrofia vellosa: para la detección de atrofia vellosa asociada con enfermedad celíaca, el FICE tiene una certeza del 100 % **(20)**.

b. Poliposis familiar adenomatosa: en un estudio de 33 pacientes no se demostró ningún beneficio clínico significante; sin embargo, el número de adenomas detectados fue mayor.

c. Displasia ampular: es controversial su utilidad por falta de estudios. Se describe el hallazgo de vellosidades irregulares relacionado con displasia en un pequeño estudio.

- Intestino Delgado:

a. La tecnología FICE en videocápsula ha venido siendo utilizada, demostrándose que mejora el contraste de lesiones vasculares y mejora la sensibilidad. No es clara la relevancia clínica de este hallazgo.

Entrenamiento en magnificación y cromoenedoscopia (FICE)

Se han empezado a realizar programas de entrenamiento para la mejor utilización e interpretación de las imágenes obtenidas en magnificación y colorimetría. Se considera que una sesión de 2 horas práctica, posterior a una extensiva revisión de imágenes de archivo (24 horas) y de las clasificaciones, mejora la capacidad paran empezar a "detectar" cambios en la mucosa. Sin embargo, sólo la práctica y la permanente discusión entre observadores es la mejor manera de evaluar y mejorar permanentemente la efectividad diagnóstica **(21).**

Referencias

1. Hassan MK, Wallace MB. Image-Enhanced Endoscopy. ASGE Clinical Update. 2009;16(4):1-5. Doi: http://doi.org/fw34sp.

2. Vakil N, Van Zanten SV, Kahrilas P, Dent J, Jones R. The Montreal definition and classification of gastroesphageal reflux disease: a global evidence –based consensus. Am J Gastroenterol. 2006;101(8):1900-20. Doi: http://doi.org/cvvhdb.

3. Miyasaka M, Hirakawa M, Nakamura K, Tanaka F, Mimori K, Mori M, et al. The endoscopic diagnosis of nonerosive reflux disease using flexible spectral imaging color enhancement image: a feasibility trial. Dis Esophagus. 2011;24(6):395-400. Doi: http://doi.org/c6tgqt.

4. Fock KM, Teo EK, Ang TL, Tan JY, Law NM. Utility of Narrow Band Imaging in Improving the Endoscopic Diagnosis of Gastroesophageal Reflux Disease. Clin Gastroenterol Hepatol. 2009;7(1):54-9. Doi: http://doi.org/b7fvsz.

5. Sharma P, Savides TJ, Canto MI, Corley DA, Falk GW, Goldblum JR, et al. The American Society of Gastointestinal Endoscopy PIVI (Preservation and Incorporation of Valuable Endoscopic Innovations) on imaging in Barrett's Esophagus. Gastrointest Endosc. 2012;76(2):252-4. Doi: http://doi.org/f2hjtv.

6. Sharma P, Dent J, Armstrong D, Bergman JJ, Gossner L, Hoshihara Y, et al. The Development and Validation of an Endoscopic Grading System for Barrett's Esophagus: The Prague C & M Criteria. Gastroenterology. 2006;131(5):1392-9. Doi: http://doi.org/cv89sc.

7. Sharma P, Hawes W, Bansal A, Gupta N, Curvers W, Rastogi A, et al. Standard endoscopy with randomized biopsies versus narrow banding imaging taget biopsies in Barret esophagus: a prospective, controlled, randomized trial. Gut. 2013; 62(1):15-21. Doi: http://doi.org/f4gp29.

8. Martínez Y. Unión Escamo Columnar y Metaplasia Intestinalen Esófago: Magnificación y FICE. Gen. 2012;66(1).

9. Abrams JA, Kapel RC, Lindberg GM, Saboorian MH, Genta RM, Neugut AI, et al. Adherence to biopsy guidelines for Barrett's esophagus surveillance in the community setting in the United States. Clin Gastroenterol Hepatol. 2009;7(7):736-42. Doi: http://doi.org/fvbjcm.

10. Kariv R, Plesec TP, Goldblum JR, Bronner M, Oldenburgh M, Rice TW, et al. The Seattle protocol does not more reliably predict the detection of cancer at the time of esophagectomy than a less-invasive surveillance protocol. *Clin Gastroenterol Hepatol*. 2009;7(20):653-8. Doi: http://doi.org/bxz43k.

11. Pohl J, Pech O, May A, et al. High resolution chromoendoscopy with acetic acid for Barrett's surveillance: is there still a place for random biopsies. *Gut*. 2008;57(81).

12. Arima H, Arima M, Tada. Microvascular patterns of esophageal micro squamous cell carcinoma on magnifying endoscopy. Digestive Endoscopy. 2008:20(1):6-11. Doi: http://doi.org/dmgnfv.

13. Burgos H, Porras M, Brenes F, Izquierdo E. Fujinon FICE en la Diferenciación de los tipos de metaplasia en Gastritis Cronica Atrofica. DDW 2007.

14. Yao K, Anagnostopoulos GK, Ragunath K. Magnifying endoscopy for diagnosing and delineating early gastric cancer. Endoscopy. 2009;41(5):462-7. Doi : http://doi.org/d9j55w.

15. Yao K. The endoscopic diagnosis of early gastric cancer. Ann Gastroenterol. 2013;26(1). Disponible en: https://goo.gl/5gDUuc.

16. East JE, Vleugels JL, Roelandt P, Bhandari P, Bisschops R, Dekker E, et al. Advanced endocopic imaging. European. Society of Gastrointestinal Endoscopy (ESGE) Technology

Review. Endoscopy. 2016;48(11):1029-45. Doi: http://doi.org/cdxn.

17. Sharma P, Bergman JJ, Goda K, Kato M, Messmann H, Alsop BR, et al, development and validation of a classification system to indentify high grade dysplasia an esophageal carcinoma in Barrett esophagus. Gastroenterology. 2016;150(3):591-8. Doi: http://doi.org/f793hj.

18. Manfredi M,, Abu Dayyeh BK, Bhat YM, Chauhan SS, Gottlieb KT, Hwang JH, et al. Electronic chromoendoscopy. Gastrointest Endosc. 2015;81(2):249-61. Doi: http://doi.org/f2zcpc.

19. Li WB, Zuo XL, Li CQ, Zuo F, Gu XM, Yu T, et al, Diagnostic Value of confocal laser endomicroscopy for gastric superficial cancerous lesions. Gut. 2011;60(3):299-306. Doi: http://doi.org/bc8t83.

20. Ianiro G, Gasbarrini A, Cammarota G. Endoscopic tools for the diagnosis and evaluation of celiac disease. World J Gastroenterology. 2013;19(46):8562-70. Doi: http://doi.org/f5m6d3.

21. Xue H, Gong S, Shen Y, Tan H, Fujishiro M, Dai J, et al. The learning effect of a training programme on the diagnosis of esophageal lesions by narrow band imaging magnification among endoscopists of varying experience. Dig Liver Dis. 2014:46(7):609-15. Doi: http://doi.org/f2sw5q.

NBI en el tracto digestivo superior

Mario Rey Ferro

Introducción

Teniendo en cuenta que el cáncer gástrico sigue siendo la segunda causa de muerte por cáncer a nivel mundial, y el de esófago es el que presenta un aumento exponencial de su incidencia **(1)**, muchos esfuerzos se han realizado en mejorar la calidad de la endoscopia digestiva para la detección de lesiones tempranas y, con esto, mejorar las tasas de sobrevida a estas dos enfermedades mortales.

La última tecnología endoscópica se ha enfocado en identificar estas lesiones en fase premaligna, como metaplasias, displasias y lesiones tempranas en el tracto digestivo, mejorando la visión endoscópica con aumentos mayores de visión, asociados a modificaciones de la imagen óptica, proceso que ha llevado a la invención del Narrow Band Imaging (NBI).

El NBI es una tecnología que mejora la imagen óptica, incrementando la visibilidad de los vasos y otras estructuras de la superficie mucosa; la iluminación de banda estrecha (obtenida al acortar el espectro de la luz blanca) es fuertemente absorbida por la hemoglobina, penetrando únicamente en la superficie de los tejidos y conduciendo a obtener una imagen definida de los capilares en la superficie mucosa de color café y de las vénulas de la submucosa de color azul cian **(2)**.

Esta tecnología ha reemplazado a la cromoendoscopia y ha demostrado mejores resultados en la identificación y caracterización de lesiones tempranas, al igual que en la definición de patrones específicos de lesiones displásicas en esófago de Barrett, así como displasias y carcinomas en estómago y colon.

Principios

El NBI es un técnica endoscópica relativamente nueva, que utiliza una mayor intensidad de la luz azul a través de filtros que estrechan el espectro de luz blanca. Justamente, a través de tres filtros ópticos se pueden discriminar las longitudes de onda de cada color: 500 nm (rojo), 445 nm (verde) y 415 nm (azul); cada longitud de onda proporciona una penetración diferente en la mucosa: 240, 200 y 170 um respectivamente. De esta forma, la luz azul (415 nm), al penetrar menos, demostró brindar el mejor contraste del patrón mucoso y vascular (Figura 1) **(2)**.

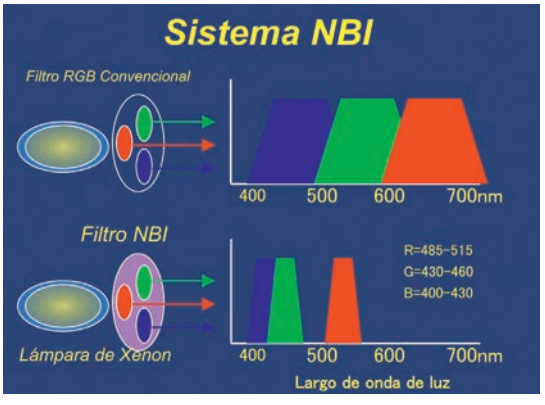

Figura 1. Sistema NBI.
Fuente: tomado de (2).

Al iluminar la mucosa con 415 nm, se logran visualizar mejor los vasos, debido a que es la banda de absorción de la hemoglobina. Al iluminar con mayor intensidad de luz azul, la hemoglobina presente en los vasos capilares de la mucosa absorve en mayor medida la luz azul, observándose una red de color marrón oscuro. Como la luz verde tiene una mayor penetración, los vasos de la submucosa se verán de color cian.

Este sistema se ha combinado con una visión endoscópica con pantallas de alta definición, asociada a magnificación de 80 X a 200 X en los diferentes modelos de endoscopios, lo que ha permitido brindar imágenes que anteriormente no se podían visualizar. Igualmente, la utilización de una copa para estabilizar la mucosa valorada y el uso de mucolíticos en forma rutinaria han logrado obtener mejor calidad en la imágenes de las lesiones. En el tracto digestivo superior se han visto aplicaciones en identificación de lesiones premalignas y malignas en orofaringe, esófago, estómago y duodeno **(3-5).**

Esófago

En esófago medio y superior, se identifica principalmente el tipo escamocelular que se visualliza en sus fases premalignas (displasia de bajo y alto grado) en forma más clara con cromoendoscopia con lugol que con NBI (Figura 2); con magnificación con NBI, se pueden observar patrones punteados mucosos, asociados a disrupción de la arquitectura microvascular, así como la detección de lesiones sincrónicas.

En el esófago de Barrett es donde más trabajos se han realizado con esta técnica, debido a que la unión escamocolumnar se puede ver más contrastada; la mucosa escamosa se observa de color claro, el patrón cilíndrico del esófago de Barett se muestra con un patrón velloso acanalado y las asas intracapilares en las vellosidades.

Las áreas no displásicas del esófago de Barrett se observan con un patrón capilar fino, con vasos regulares del mismo tamaño y distribución regular (Figura 3) **(6)**.

Figura 2 . Diagnóstico de cáncer escamocelular y displasia de alto grado con lugol.
Fuente: propiedad del autor.

Figura 3. Patrón mucoso de Barrett con magnificación y NBI.
Fuente: tomada de (6).

Las lesiones con displasia de alto grado se transforman en un patrón mucoso irregular, con vasos mucosos deformados, con incremento en el número del tamaño y dilatación de los capilares finos (Figuras 4 y 5) **(6)**.

Utilizando endoscopia de magnificación (115 X), se describieron tres tipos de patrones mucosos: 1) ridge/velloso, 2) circular e 3) irregular/distorsionado. El patrón ridge/velloso tuvo una alta sensibilidad, especificiadad y valor predictivo positivos en metaplasia intestinal (97 %, 76 % y 92 %, respectivamente). Este estudio demostró que las áreas con displasia de alto grado tenían un patrón específico (irregular/distorsionado), mientras que las áreas de displasia de bajo grado tenían patrones mucosos similares a las áreas no displásicas **(6)**.

Figura 4. Patrón mucoso en displasia de alto grado en esófago de Barrett.
Fuente: tomada de (6).

Figura 5. Paciente con displasia de alto grado en Barrett con NBI y magnificación.
Fuente: propiedad del autor.

Curvers et al. **(7)** realizaron una revisión sistemática de NBI en esófago de Barrett, identificando una sensibilidad entre el 77-100 % y una especificidad entre el 79-94 % para metaplasia intestinal, mientras que para displasia de alto grado/carcinoma, una sensibilidad del 77-100 % y una especificidad del 58-100 %.

Este mejoramiento de la caracterización y delimitación de las lesiones igualmente ayuda en la marcación de bordes de resección de las lesiones mediante disección submucosa endoscópica (Figura 6).

La clasificacion de Kansas se comparó con la de Nottingham y Amsterdam, encontrando una precisión en la metaplasia sin displasia entre el 57 % y el 63 %, y 75 % para displasia **(8).**

Figura 6. NBI en disección submucosa endoscópica de esófago en esófago medio.
Fuente: propiedad del autor.

Recientemente, se creo un grupo internacional de Barrett NBI (BING), que obtuvo una clasificación más simple para descartar lesiones neoplásicas de no neoplasias en esófago de Barrett, utilizando foco cercano, con una precisión del 85 %, que aumentó a 92 % con las predicciones de alta confianza **(9).**

Sharma et al. **(9)** igualmente lideraron un estudio comparativo de luz blanca vs. NBI, multicéntrico, en 123 pacientes de vigilancia y *screening* con una clasificación de Praga promedio de esófago de Barrett (C2 M4), utilizando endoscopios Olympus 180. En ese estudio encontraron resultados similares en la detección de metaplasia intestinal (92 % vs. 92 %) y de neoplasia (7 % vs. 9 %) con las dos técnicas, pero una significativa diferencia de displasia (21 % con luz blanca vs. 30 % con NBI), p = 0,001. Igualmente, se demostró que todas las áreas con displasia de alto grado o carcinoma tuvieron un patrón mucoso o vascular irregular y no hubo displasias o carcinomas con patromes mucosos o vasculares irregulares.

Enfermedad por reflujo gastroesofágico (ERGE)

Los pacientes con ERGE mostraron una mayor cantidad, dilatación y tortuosidad de IPCL, y una mayor presencia de microerosiones en comparación con los controles (p < 0,001) **(10)**.

Estómago

La magnificación con la ayuda del NBI ha podido definir patrones mucosos normales diferentes del cuerpo gástrico en "panal de abejas" y microvascular oval, en comparación a un patrón reticular en la región antral **(4,5)**.

Se ha logrado demostrar que la metaplasia antral se correlaciona con un patrón en crestas azules, que se confirma con estudios de hematoxilina eosina y con inmunohistoquímica con cd 10 **(5).** Se pueden visualizar patrones metaplásicos con metaplasia completa e incompleta más claramente con NBI que con la luz blanca (Figuras 7 y 8).

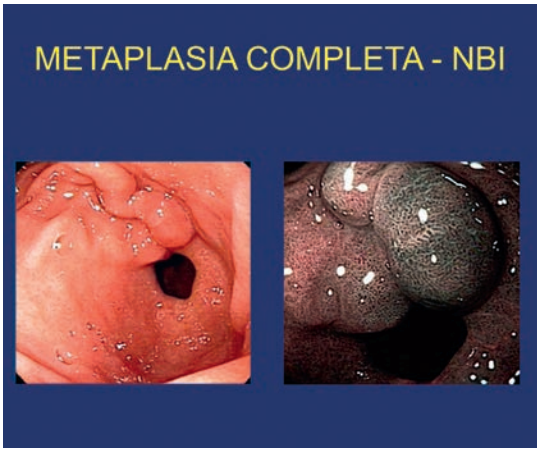

Figura 7. Metaplasia completa bajo visión NBI.
Fuente: propiedad del autor.

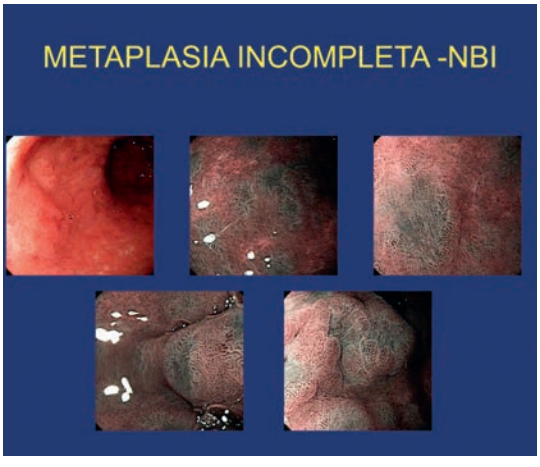

Figura 8. Metaplasia antral incompleta bajo visión NBI.
Fuente: propiedad del autor.

Metaplasia intestinal

Un metaanálisis de cuatro estudios informó sensibilidad y especificidad para la metaplasia intestinal de 86 % y 77 %, respectivamente. La "señal azul cresta de la luz" que se ve con un aumento de NBI tuvo una sensibilidad y especificidad del 89 % y 93 %, respectivamente **(3,11)**.

Nakayosi et al. **(4)** en 2004 define tres patrones microvasculares en 165 pacientes con cáncer gástrico temprano deprimido, con magnificación y NBI, encontrando que el carcinoma bien diferenciado se asociaba a un patrón microvascular fino en dos tercios de los casos y el indiferenciado, a un patrón microvascular en tirabuzón en un 85,7 % de los casos. Estos patrones diferentes se han confirmado y reconstruido tridimensionalmente con microscopia confocal.

Posteriomente, se han enfocado estos patrones displásicos y de carcinomas con visón NBI con magnificación, que consisten en desaparicion o distorsión de la estructura mucosa fina, dilatación vascular y heterogeneidad vascular. Esta triada tiene una sensibilidad diagnóstica del 92,9 % y especificadad del 94,7% significativamente mayor a la luz blanca, con una sensibilidad del 42,9 % y especificidad del 61 % **(11).**

Para el diagnóstico de la displasia en el estómago con NBI, un metaanálisis de cuatro estudios informó sensibilidad y especificidad de 90 % y 83 %, respectivamente. El NBI también ha demostrado ser mejor que la luz blanca, al poder definir los bordes de las lesiones en su extensión lateral, aspecto clave para la realización de disecciones submucosas endoscópicas **(12)**.

El NBI ha logrado mejorar la imagen endoscópica de la microestructura mucosa en el examen endoscópico diario de los pacientes, sin necesidad de coloraciones especiales o de agentes fluorescentes, lo que lo ha hecho ampliamente aplicable.

Referencias

1. Ma X, Yu H. Global burden of cancer. Yale J Biol Med. 2006;79(3-4):85-94. Disponible en: https://goo.gl/9XYsmN.

2. Gono K, Obi T, Yamaguchi M, Ohyama N, Machida H, Sano Y, et al. Appearance of enhanced tissue features in narrow-band endoscopic imaging. J Biomed Opt. 2004;9(3):568-77. Doi: http://doi.org/dgsk4r.

3. Ezoe Y, Muto M, Horimatsu T, Minashi K, Yano T, Sano Y, et al. Magnifying narrow-band imaging versus magnifiying white-light imaging for the diferential diagnosis of gastric small depresive lesions: a prospective study Gastrointest Endosc. 2010;71(3):477-84. Doi: http://doi.org/ckx2h9.

4. Nakayosi T, Taijiri H, Matsuda K, Kaise M, Ikegami M, Sasaki H. Magnifying endoscopy combined with narrow band imaging System for early gastric cancer: correlation of vascular pattern with histopatology. Endoscopy. 2004;36(12):1080-4. Doi: http://doi.org/d3832k.

5. Tahara T, Shibata T, Nakamura M, Yoshioka D, Okubo M, Arisawa T, et al. Gastric mucosal pattern by using magnifying narrow-band imaging endoscopy clearly distinguishes histological and serological severity of chronic gastritis. Gastrointest Endosc. 2009;70(2):246-53. Doi: http://doi.org/dx9vjg.

6. Sharma P, Bansal A, Mathur S, Wani S, Cherian R, McGregor D, et al. The utility of a novel narrow band imaging endoscopy system in patients with Barrett´s esophagus. Gastrointest Endosc. 2006;64(2):167-75. Doi: http://doi.org/d7jwq7.

7. Curvers W, Baak L, Klesslich R, Van Oijen A, Rabenstein T, Ragunath K, et al. Chromoendoscopy and Narrow-Band Imaging Compared With High-Resolution Magnification Endoscopy in Barrett's Esophagus. Gastroenterology. 2008,134(3):670-9. Doi: http://doi.org/c3frr7.

8. Silva FB, Dinis-Ribeiro M, Vieth M, Rabenstein T, Goda K, Kiesslich R, et al. Endoscopic assessment and grading of Barrett's esophagus using magnification endoscopy and narrow-band imaging: accuracy and interobserver agreement of different classification systems (with videos). Gastrointest Endosc. 2011;73(1):7-14. Doi: http://doi.org/dhr6n4.

9. Sharma P, Bergman JJ, Goda K, Kato M, Messmann H, Alsop BR, et al. Development and validation of a classification system to identify high-grade dysplasia and esophageal adenocarcinoma in Barrett's esophagus using narrow-band imaging. Gastroenterology. 2016;150(3):591-8. Doi: http://doi.org/f793hj.

10. Sharma P, S Wani, Bansal A, Hall S, Puli S, Mathur S, Rastogi A. A feasibility trial of narrow band imaging endoscopy in patients with gastroesophageal reflux disease. Gastroenterology. 2007;133(2):454-64. Doi: http://doi.org/fb62fr.

11. Uedo N, R Ishihara, Iishi H, Yamamoto S, Yamamoto S, Yamada T, et al. A new method of diagnosing gastric intestinal metaplasia: narrow-band imaging with magnifying endoscopy. Endoscopy. 2006;38(8):819-24. Doi: http://doi.org/b4tn6b.

12. Kikuste I, Marques-Pereira R, Monteiro Soares-M, Pimentel-Nunes P, Areia M, Leja M, et al. Systematic review of the diagnosis of gastric premalignant conditions and neoplasia with high-resolution endoscopic technologies. Scand J Gastroenterol. 2013;48(10):1108-17. Doi: http://doi.org/cdrm.

Colangioscopia peroral

John Ospina Nieto

Introducción

Aunque la historia de la cirugía biliar se remonta a 1882, cuando el Dr. Carl Langenbuch realizó la primera colecistectomía electiva y dio paso al el Dr. Hans Kehr, quien en 1895 colocó un tubo de goma en el colédoco a través del muñón cístico para derivación de la vía biliar **(1)**, fue sólo hasta 1968 cuando se introdujo la colangiopancreatografía retrógrada endoscópica (CPRE) por los doctores McCune y Schorbe **(2)** y, posteriormente, la papilotomía endoscópica, a mediados de los años 70, por Classen y Kawai. Estos procedimientos se han logrados gracias a los avances tecnológicos en endoscopia y, sin lugar a dudas, fueron eventos que revolucionaron el diagnóstico y tratamiento de las patologías biliopancreáticas **(3).** Sin embargo, y a pesar de contar hoy día con duodenoscopios y equipos de fluoroscopia y radiología de gran calidad, la exploración endoscópica directa del árbol biliopancreático ha sido el sueño de quienes se dedican al manejo endoscópico de estas patologías, pues en muchas ocasiones se requiere de la visualización endoscópica directa de estas estructuras para definir mejor el diagnóstico y tratamiento de la patología subyacente.

La experiencia inicial con la colangioscopia peroral (CP) o transpapilar de Nakajima y Kawai en 1976, y de otros múltiples estudios de Japón y Europa, fue muy promisoria; sin embargo, el entusiasmo declinó rápidamente con la aparición de nuevas técnicas de imagenología, como son la tomografía axial computada, la endosonografía y la resonancia magnética, pero principalmente por la extrema fragilidad y los altos costos de los colangioscopios **(3)**.

Existen diferentes tipos de colangioscopia, a saber: intraoperatoria, peroral (por vía oral) y percutánea. Aunque fue la intraoperatoria la primera en utilizarse con éxito hacia 1960, la peroral y la percutánea, por otro lado, no se empezaron a implementar sino hasta mediados de los 70, debido a las dificultades de acceso con un endoscopio a las vías biliares y pancreáticas. Los grandes avances tecnológicos en materia de equipos endoscópicos, aunados al interés de las casas fabricantes que buscaban popularizar y mejorar el uso de estos procedimientos, fueron modificando los sistemas a lo largo del tiempo, posicionando las dos últimas técnicas (la percutánea y, especialmente, la peroral), como herramientas muy útiles para el diagnóstico y tratamiento de diferentes patologías pancreáticas y biliares (colangiocarcinoma, litos gigantes, estenosis o pólipos de pequeño tamaño) **(4).**

A pesar de que la colangioscopia surgió hace varios años, su uso no se popularizó sino hasta hace poco, por lo que es considerada como una técnica emergente. En los últimos años, ha sufrido una serie de modificaciones gracias al desarrollo de instrumental más resistente y de menor diámetro, entre otros factores, lo que ha permitido que sea cada día más empleada. En el presente capítulo se encontrará una breve revisión acerca del tema y de los nuevos equipos y sus ventajas, ampliando especialmente algunos conceptos del Spyglass® (Boston Scientific Corp, Natick, Mass), dado que es, por el momento, la tecnología más reciente en este tipo de equipos y la única que ofrece la posibilidad de un solo operador, pero sobre todo para resaltar la gran utilidad del procedimiento en ciertos grupos de pacientes.

Colangioscopia peroral

La experiencia en CPRE en las últimas tres décadas ha demostrado que la colangiografía convencional en ciertas patologías no es, por sí sola, el estudio diagnóstico o la opción terapéutica más adecuada. Si bien la colangioscopia fue desarrollada hacia 1950, las limitaciones técnicas y científicas hicieron que cayera en desuso y sólo hasta los años 60 se implementara la colangioscopia intraoperatoria con éxito **(5)**. La colangioscopia peroral se desarrolló hacia 1970, cuando el Dr. Urakami realizó su publicación exitosa, utilizando la introducción de un fibroscopio de 8,8 mm en una vía biliar con papilotomía previa. Posteriormente, hacia los años 80, el concepto de endoscopios madre-hijo ganó adeptos, y la colangioscopia logró practicarse con relativo éxito; sin embargo, el tiempo de procedimiento prolongado (cercano a 3 horas) y la necesidad de 2 endoscopistas expertos, así como los costos y la fragilidad de los equipos hicieron que la técnica no se popularizara **(5,6).**

En los últimos años, los avances tecnológicos aplicados a los miniendoscopios han sido muy significativos y permitieron el desarrollo de nuevos equipos y sistemas ópticos que facilitaron la manipulación de los colangioscopios, haciéndolos además más duraderos y con una mejor calidad de imagen. Uno de ellos es el sistema de colangiopancreatoscopia Spyglass® (Boston Scientific Corp, Natick, Mass) (Figura 1). Este es un sistema de visión de fibra que se introduce por el canal de trabajo del duodenoscopio y que consta de un catéter externo desechable o Spyscope, de 10 Fr, que posee un canal de trabajo de 1,2 mm y permite el paso de pinzas de biopsia o equipos de litotripsia (sondas de láser o electrohidráulicas); cuenta además con un canal de irrigación de 0,6 mm para el lavado de los ductos (Figura 1). A todo ello se añade un sistema de digitalización que transforma la imagen óptica de la fibra en imagen digital visible en un monitor adicional. Este sistema posee grandes ventajas sobre sus antepasados y, si bien aún se debe trabajar, más en la calidad de la imagen, ofrece la posibilidad de realizar el estudio con un solo operador y de contar con una fibra reutilizable y un sistema de fácil manipulación, ventajas que hacen del Spyglass una herramienta más amable y disponible en nuestro medio para practicar colangioscopia, permitiendo así posicionar a la colangioscopia peroral como una técnica complementaria a la CPRE, que permite acceso, visualización directa, biopsia e instrumentación de las vías biliares y pancreáticas para el diagnóstico y tratamiento de patologías presentes en dichas vías **(7)** (Figura 2).

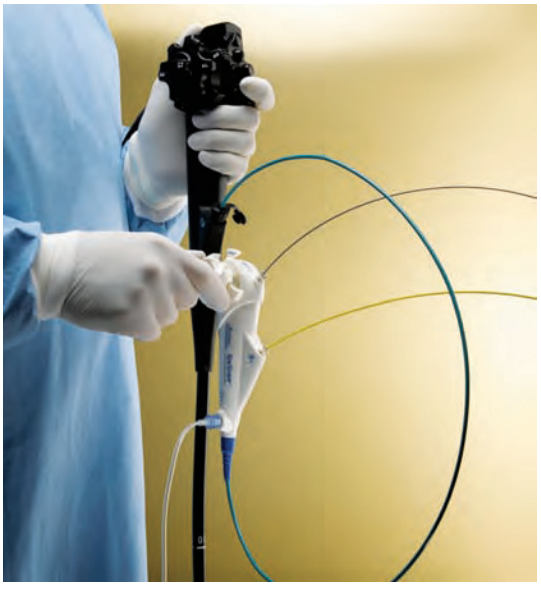

Figura 1. Sistema Spyglass en posición de trabajo (un operador controla la totalidad del equipo).
Fuente: cortesía de Boston Scientific®.

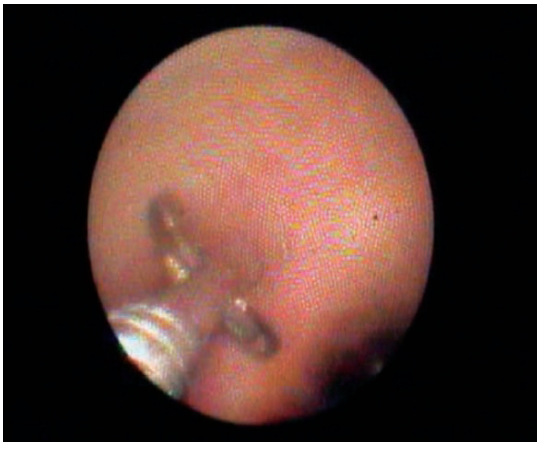

Figura 2. Spybite tomando biopsia en colédoco a través del Spyscope.
Fuente: cortesía de Boston Scientific®.

Descripción de la técnica

A pesar de que la realización de la colangioscopia peroral requiere experiencia para un buen manejo, presenta una serie de ventajas respecto a otras técnicas, como la CPRE, dentro de las que cabe resaltar que no suele requerir análisis complementarios (pues la técnica es considerada el complemento ideal de la CPRE), se obtienen las imágenes directamente y en tres dimensiones (no en dos dimensiones y en blanco y negro), y el instrumental es más manejable y resistente. Al compararse con la colangioscopia percutánea, la peroral resulta menos mórbida y con menor riesgo de diseminación neoplásica (en caso de sospecha de malignidad) **(1,4,5).**

Las características de los colangioscopios son variables dependiendo del fabricante (Olympus, Pentax, Boston), ya que existen diferencias en el ángulo de deflexión, diámetro externo, diámetro del canal de trabajo, campo de visión, accesorios requeridos, longitud y diámetro, que hacen que cada equipo requiere un conocimiento y práctica diferente. Aunque en esencia el procedimiento sea similar en términos generales para la realización del estudio, es necesario contar de manera estándar, sin importar el equipo y la marca a utilizar, con el personal capacitado, las salas y los equipos necesarios, así como los accesorios requeridos para el estudio y tratamiento de la patología biliopancreática.

Así, la sala de colangioscopi, que debe ser plomada o por lo menos contar con las especificaciones adecuadas de protección radiológica, debe contar con fluoroscopio o intensificador de imagen que provea imágenes de muy buena calidad para la adecuada interpretación y orientación radiológica; además, como es lógico, debe contar con una torre de videoendoscopia, donde se conecta el duodenoscopio, y una torre adicional del colangioscopio (Figura 3); también deberá contar con el láser si, lo que se sospecha es una patología litiásica gigante.

Figura 3. Sala de colangioscopia de la Clínica Colombia, en Bogotá; de izquierda a derecha: videoendoscopio, colangioscopio y monitor de fluoroscopia.
Fuente: propiedad del autor.

En resumen, para la realización de la colangioscopia peroral, se necesitan dos fuentes de luz (la del duodenoscopio y la del colangioscopio), dos procesadores de video, dos videomonitores, una unidad de fluoroscopia con su monitor y una bomba de irrigación para el colangioscopio **(8,9)**, así como todos los equipos de succión, reanimación, monitoría y anestesia requeridos en procedimientos terapéuticos complejos **(8,9)** y todos los accesorios necesarios para la realización de una CPRE. Cabe anotar que en este procedimiento, por ser una exploración invasiva, la terapéutica requiere de sedación o anestesia general y, además, profilaxis antibiótica del paciente **(10-12)**.

Antes de mencionar los aspectos técnicos, es preciso resaltar que la realización de la colangioscopia obliga al especialista en vía biliar a adquirir nuevas maniobras, así como conocimientos anatómicos, radiológicos y semiológicos endoscópicos, pero sobre todo obliga a la coordinación en el manejo de dos endoscopios simultáneamente y a la observación de los tres monitores de manera continua.

El primer paso del procedimiento es la introducción del duodenoscopio de manera convencional hasta la segunda porción del duodeno, donde se identifica el orificio papilar por el que se accede a la vía biliar o al páncreas. Estando en posición, se realiza una CPRE convencional para poder evaluar la imagen radiológica y tener un "mapa" del área de trabajo. En muchas oportunidades, la diferencia en diámetro del conducto y los accesorios de trabajo obligan a la realización de una papilotomía o dilatación inicial que no debe ser muy amplia para evitar la fuga del líquido de irrigación **(10)**. Una vez que se accede a la zona de interés, se introduce el Spyscope o catéter de colangioscopia por el canal de trabajo; posteriormente, a través de este, se introduce el Spyglass o la fibra óptica y se procede a explorar e identificar las estructuras y los hallazgos patológicos o no del ducto en estudio. Para la realización adecuada del procedimiento, dada la gran cantidad de residuos, detritus biliares, moco y fluidos, es necesaria la irrigación de solución salina normal (SSN) de manera intermitente, pero durante la totalidad del estudio. Esta irrigación facilita las maniobras colangioscópicas y la evaluación endoscópica del conducto. Una vez identificada el área de trabajo (estenosis, o cálculo), se realiza el procedimiento, como toma de biopsias (Figura 2) o realización de litotripsia (Video 1 - código QR), según sea el caso.

Código QR 1. Sistema de colangioscopia usando sistema Spyglass.

Indicaciones

Aunque la tecnología es emergente, diferentes trabajos y publicaciones le confieren una utilidad diagnóstica y terapéutica bastante alta, especialmente en aquellos casos en donde la colangiografía convencional, es decir, la CPRE, ofrece dudas diagnósticas o limitaciones terapéuticas; dentro de este grupo de pacientes y situaciones se encuentran los expuestos en la Tabla 1 **(9)**.

Tabla 1. Resumen de las indicaciones diagnósticas y terapéuticas de la colangioscopia peroral.

Diagnósticas
• Lesiones de naturaleza dudosa: defectos de llenamiento, fibrosis, etc. • Estenosis biliares indeterminadas: benigna vs. maligna. • Evaluación de estenosis biliares en receptores de trasplante hepático. • Estudio de estenosis dominantes en colangitis esclerosante primaria. • Mapeo intraductal de tumores intraluminales (colangiocar-cinoma o tumor pancreático mucinoso intraductal). • Toma de biopsias en procesos biliares crónicos con alto riesgo de generar cáncer (colangitis esclerosante primaria pancreatitis crónica). • Diagnóstico de lesiones quísticas y enfermedades pancreáticas.
Terapéuticas
• Litotricia electrohidráulica. • Litotricia con laser. • Coagulación con argón plasma de neoplasias intraductales.

Fuente: tomada de (9).

Es bien conocido que en el adulto las estenosis biliares, con excepción de las postquirúrgicas inmediatas o traumáticas, siempre existe la sospecha clínica de malignidad; aunado a esto, las herramientas diagnósticas, como la citología y su combinación con la biopsia transpapilar ciega, tienen un rendimiento muy regular, por no decir bajo, que oscila entre el 30-60 % **(13)** (Figuras 4, 5, 6 y 7).

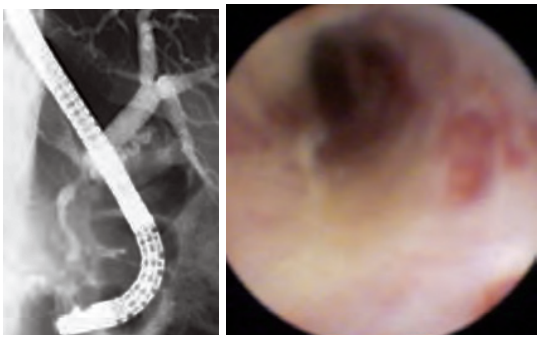

Figuras 4 y 5. Evaluación radiológica (CPRE) a la izquierda de estenosis distal. Evaluación colangioscopica derecha del mismo caso. Reporte de la patología no tumoral.

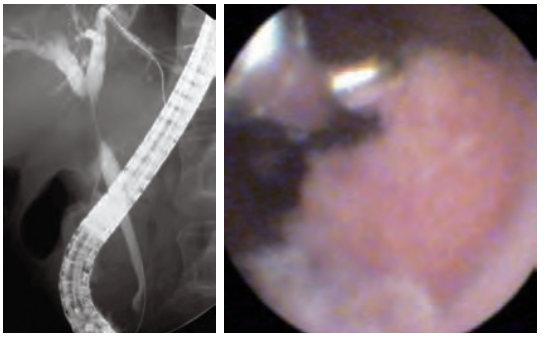

Figuras 6 y 7. Evaluación radiológica (CPRE) a la izquierda de estenosis distal. Evaluación colangioscópica derecha del mismo caso. Reporte de la patología tumoral.

A continuación, se resalta la utilidad de la colangioscopia peroral dentro del papel diagnóstico en tres grupos:

1. Defectos de llenamiento que pueden corresponder a tumores intraductales benignos, malignos, lesiones extrínsecas o bien cálculos.
2. Estenosis de etiología no aclarada con otros métodos imagenológicos y endoscópicos habituales, en donde una estenosis aparentemente benigna puede ser maligna y viceversa.
3. Lesiones específicas postrasplante hepático (estenosis infecciosa, ulceraciones por citomegalovirus, etc.) y menos frecuentemente la hemobilia de origen desconocido.

No obstante, con la realización de colangioscopia y la llegada del Spyglass® (Boston Scientific Corp., Natick, Mass), se ha demostrado un cambio importante en la conducta terapéutica del paciente con cifras de modificación en la conducta final de los casos a estudio cercanas al 30 %, tras la realización del procedimiento **(9,14)**. Inclusive, diferenciando falsas estenosis de patología litiásica (Figura 8), estudios multicéntricos recientes reportan que la colangioscopia mostró litiasis no visualizadas por la CPRE en el 29 % de los pacientes. **(9,15).**

Figura 8. Hepaticolitiasis diagnosticada con Spyglass.
Fuente: cortesía del Dr. Isaac Raijman (President, Digestive Associates of Houston, PA. Houston, Texas).

Las primeras publicaciones con el Spyglass del Dr. Chen y Plesko reportaron un éxito del procedimiento en el 91 % de los estudios, así como la posibilidad de tomar material adecuado para histología en 19 de los 20 casos evaluados en el primer trabajo. Sin lugar a dudas, esta es una de las fortalezas más importantes del procedimiento,

al permitir aclarar la duda diagnóstica de las estenosis indeterminadas o sospechosas. Como este, aparecieron posteriormente varios trabajos que respaldan la capacidad diagnóstica de la técnica. En una serie de 102 colangioscopias, las biopsias realizadas bajo visión directa con Spyglass mostraron una sensibilidad del 70 % y una especificidad del 100 %, para confirmar malignidad, arrojando un valor predictivo positivo (VPP) del 100 % y un Valor predictivo negativo (VPN) del 75 % **(14).**

De igual forma, Tsuyuguchi et al., en su serie de 97 pacientes, demostraron en el estudio de las estenosis de la vía biliar una sensibilidad diagnóstica del procedimiento del 100 %, con una especificidad del 86 % y una precisión del 93 %. De acuerdo con sus resultados, la certeza diagnóstica en los defectos de llenamiento fue de un 100 %, ya que la visualización directa de la lesión permitió determinar si el defecto obedecía a un cálculo, una estenosis benigna o un tumor **(16)**.

Debido a que la colangioscopia permite visualizar directamente los conductos biliares, el procedimiento aumenta la posibilidad de diferenciar y diagnosticar lesiones de forma más precisa que la CPRE o la colangiorresonancia magnética, como sucede en los casos ya mencionados y en pacientes con patologías con riesgo de malignización, como la colangitis esclerosante primaria, donde la utilidad de la colangioscopia para la evaluación de estenosis dominantes es importante. De igual manera, es importante el rol que juega el procedimiento en la evaluación de lesiones intraductales pancreáticas, pancreatitis crónica, pancreatolitiasis y neoplasias papilares mucinosas intraductales (IPMN) **(5,17,18)**.

Recientemente, además se ha utilizado la técnica para la evaluación de quistes del colédoco, el estudio de hemobilia de origen desconocido, patología fúngica y viral, especialmente por citomegalovirus del colédoco y el estudio de los pacientes postrasplante hepático **(5,19-22)**.

Además de establecer diagnósticos con mayor precisión que la CPRE, la colangiopancreatoscopia brinda la posibilidad de realizar procedimientos terapéuticos como la extracción de cálculos biliares que, por su tamaño, ubicación o adherencia al epitelio, no son posibles de extraer por técnica convencional. El procedimiento brinda, además, la oportunidad de utilizar técnicas de fragmentación, como la litotripsia electrohidráulica o láser (Figura 9 y Video 1), útil en cálculos gigantes y en pacientes con síndrome de Mirizzi tipo II, en quienes se han reportado resultados exitosos hasta en el 89 % de casos **(5)**.

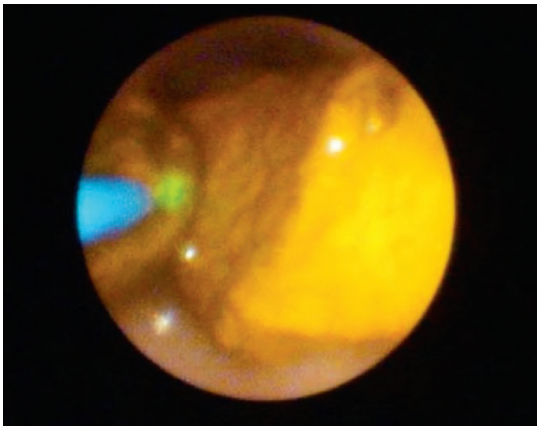

Figura 9. Coledocolitiasis gigante fragmentada con láser.
Fuente: cortesía del Dr. Isaac Raijman (President, Digestive Associates of Houston, PA. Houston, Texas).

Nuevos reportes indican que el procedimiento y los nuevos equipos facilitan la extracción de prótesis desplazadas proximalmente o la canulación de estenosis de otro modo infranqueables **(9,23,24)**.

Seguridad

Las complicaciones de la colangioscopia peroral se deben, por lo general, al acceso de la vía biliar, al uso de litotricia directa y a la irrigación con líquido en los segmentos obstruidos. Otras complicaciones se presentan por el procedimiento anestésico y el tipo de procedimiento terapéutico realizado.

Los estudios confirman que el número de complicaciones con la colangioscopia peroral es bajo, ya que su porcentaje reportado no supera el 6 %

de los casos, aunque existen dos estudios que reflejan un mayor porcentaje de complicaciones cercano al 11 % **(25,26)**. Las complicaciones incluyen, principalmente, colangitis, pancreatitis (reportada hasta el 3,8 % de los casos **(5)**), perforaciones y septicemia **(9,11,15,25,26)**. No se han descrito casos de mortalidad debido a la colangioscopia, a pesar de que en algunas situaciones puede haber complicaciones graves. Al comparar la morbilidad de las diferentes técnicas, la colangioscopia peroral tiene menor incidencia que la colangioscopia percutánea, otra razón por la que la técnica peroral es más utilizada que la percutánea, tanto para la litotricia intraductal como para la toma de muestras por biopsia. Además, como se ha visto, la colangioscopia peroral puede realizarse al mismo tiempo que la CPRE convencional inicial **(8).**

Contraindicaciones

En términos generales, la colangioscopia puede realizarse en cualquiera de los pacientes que tienen indicación de CPRE; de igual forma, está contraindicada en todo paciente donde la CPRE esté también proscrita, es decir, que se considera contraindicación relativa los trastornos de coagulación y la falta de indicación del procedimiento. En colangioscopia específicamente, la presencia de colangitis se considera una contraindicación a tener en cuenta por el alto riesgo de bacteremia asociada a la translocación bacteriana durante el procedimiento **(2,8,9,21)**.

Para finalizar, cabe resaltar que, si bien el estado de implementación de la técnica aún es emergente, razón por la cual no se conocen estudios de costo-efectividad, se espera que su difusión sea elevada, ya que es, sin lugar a dudas, una herramienta muy útil para el diagnóstico y tratamiento de la patología biliopancreática compleja. Por otra parte, aunque los equipos no son complejos de manejar, es necesario contar con unos requisitos mínimos de:

- Formación, ta que para la realización de la colangioscopia peroral se requiere personal especializado, con gran experiencia en CPRE. La realización y la puesta en marcha de la técnica requiere, además, un entrenamiento adicional, tanto teórico como práctico, en la técnica.

- Equipamiento, ya que es necesario contar con un sistema de colangioscopia peroral que incluye, fuera de lo necesario para una CPRE:
  - Equipo de visualización, procesador y fuente de luz.
  - Catéteres de visualización.
  - Pinzas de biopsia adecuadas para el canal del sistema.
  - Litotriptor láser o electrohidráulico.

- Organización, porque la realización de la técnica obliga a modificar las actividades rutinarias de un servicio de gastroenterología y endoscopia digestiva, en cuanto a la programación de pacientes y utilización del recurso humano médico y paramédico, razones por la que se ha recomendado la implementación de estos procedimientos en instituciones de tercer y cuarto nivel, con un flujo elevado de pacientes y con los recursos económicos, científicos, tecnológicos y de personal adecuados.

Referencias

1. Ospina J. “Feliz Cumpleaños CPRE”. 2008 Apr 20. Cirugía endoscópica al día. [Internet Blog]. Disponible en: https://goo.gl/KQ888q.

2. McCune WS, Shorb PE, Moscovitz H. Endoscopic cannulation of ampulla of vater: a preliminary report. Anns Surg.1968;167(5):752-5. Disponible en: https://goo.gl/hUQ5gy.

3. Nakajima M, Akasaka Y, Fukumoto K, Mitsuyoshi Y, Kawai K. Peroralcholangiopancreatoscopy (PCPS) under duodenoscopic guidance. Am J Gastroenterol. 1976;66:241-7. Doi: http://doi.org/cchv.

4. Nimura Y. Staging cholangiocarcinoma by cholangioscopy. HPB (Oxford). 2008;10(2):113-5. Doi: http://doi.org/d6nbfk.

5. Judah JR, Draganov PV. Intraductal biliary and pancreatic endoscopy: an expanding scope of possibility. World J Gastroenterol. 2008;14(20):3129-36. Doi: http://doi.org/bkm-fp5.

6. Urakami Y, Seifert E, Butke H. Peroral direct cholangioscopy (PDCS) using routine straight-view endoscope: first report. Endoscopy. 1977;9(1):27-30. Doi: http://doi.org/c3pxtj.

7. Reavis KM, Melvin WS. Advanced endoscopic technologies. Surg Endosc. 2008;22(6):1533-46. Doi: http://doi.org/b5x76f.

8. Shah RJ, Adler DG, Conway JD, Diehl DL, Farraye FA, Kantsevoy SV, et al. Cholangiopancreatoscopy. Gastrointest Endosc. 2008;68(3):411-21. Doi: http://doi.org/cq8wn4.

9. Beltrán P. Cambios en el manejo de las enfermedades biliares con Spyglass. Revista de la ACAD. 2009;25(3):125-6. Disponible en: https://goo.gl/NymyxA.

10. Shah RJ, Langer DA, Antillon MR, Chen YK. Cholangioscopy and cholangioscopic forceps biopsy in patients with indeterminate pancreaticobiliary pathology. Clin Gastroenterol Hepatol. 2006;4(2):219-25. Doi: http://doi.org/ctfnw9.

11. Chen YK, Pleskow DK. SpyGlass single-operator peroralcholangiopancreatoscopy system for the diagnosis and therapy of bile-duct disorders: a clinical feasibility study (with video). Gastrointest Endosc. 2007;65(6):832-41. Doi: http://doi.org/drtrcb.

12. Okugawa T, Tsuyuguchi T, K CS, Ando T, Ishihara T, Yamaguchi T, et al. Peroralcholangioscopic treatment of hepatolithiasis: Long-term results. GastrointestEndosc. 2002;56(3):366-71. Doi: http://doi.org/dvp2m7.

13. Draganov P, Chahan Sh, Wagh M, Gupte AR, Lin T, Hou W, Forsmark CE. Diagnostic accuracy of convetional and cholangioscopy-guided sampling of indeterminate biliary lesions at the time of ERCP: a preospective, long term follow-up studty. Gastrointest Endosc. 2012;75(2):347-53. Doi: http://doi.org/fzx75f.

14. Kurland J, Ozden N, Lee SH, Pawa R, Sawhney M, Chuttani R, et al. Assessment of SPYGLASS Direct Visualization System forCholangioscopy and Pancreatoscopy in 102 Consecutive Patients. Gastrointest Endosc. 2009;69(5):AB273. Doi: http://doi.org/cg4hs4.

15. Chen YK, Parsi MA, Binmoeller KF, Hawes R, Pleskow DK, et al. PeroralCholangioscopy (POC) Using a Disposable Steerable SingleOperator Catheter for Biliary Stone Therapy and Assessment of In- determinate Strictures - A Multi-Center Experience Using SPYGLASS. Gastrointest Endosc. 2009;69(5):AB264-AB5. Doi: http://doi.org/brp8w4.

16. Tsuyuguchi T, Fukuda Y, Tsuchiya S, Sakai Y, Saisho H. The role of peroralcholangioscopy for bile duct lesions. Dig Endosc 2005; 17(Suppl 1):S53-6. Doi: http://doi.org/bpg9r6.

17. Tajiri H, Kobayashi M, Ohtsu A, Ryu M, Yoshida S. Peroral pancreatoscopy for the diagnosis of pancreatic diseases. Pancreas. 1998;16(3):408-12.

18. Uehara H, Nakaizumi A, Tatsuta M, Iishi H, Kitamura T, Ohigashi H, et al. Diagnosis of carcinoma in situ of the pancreas by peroral pancreatoscopy and pancreatoscopic cytology. Cancer. 1997;79(3):454-61. Doi: http://doi.org/bp646c.

19. Kolodziejski TR, Safadi BY, Nakanuma Y, Milkes DE, Soetikno RM. Bile duct cysts in a patient with autosomal dominant polycystic kidney disease. Gastrointest Endosc. 2004;59(1):140-2. Doi: http://doi.org/btcmvg.

20. Scotiniotis IA, Kochman ML. Intramural cyst of the bile duct demonstrated by cholangioscopy and intraductal US. Gastrointest Endosc. 2001;54(2):260-2. Doi: http://doi.org/c7hqmq.

21. Huang SP, Wang HP, Chen JH, Wu MS, Shun CT, Lin JT. Clinical application of EUS and peroral cholangioscopy in a choledochocele with choledocholithiasis. Gastrointest Endosc. 1999;50(4):568-71. Doi: http://doi.org/cqp25n.

22. Kubota H, Kageoka M, Iwasaki H, Sugimoto K, Higuchi R, Honda S, et al. A patient with undifferentiated carcinoma of gallbladder presenting with hemobilia. J Gastroenterol. 2000;35(1):63-8.

23. Wright H, Sharma S, Gurakar A, Sebastian A, Kohli V, JabbourN. Management of biliary stricture guided by the SpyglassDirect Visualization System in a liver transplant recipient: aninnovative approach. Gastrointest Endosc. 2008;67(7):1201-3. Doi: http://doi.org/dg2hxz.

24. Bhat YM, Kochman ML. Novel management of complex hilarbiliary strictures with the Spyglass Direct VisualizationSystem (with video). Gastrointest Endosc. 2009;69(6):1182-4. Doi: http://doi.org/fkx5cx.

25. Yamao K, Ohashi K, Nakamura T, Suzuki T, Sawaki A, Hara K, et al. Efficacy of peroralpancreatoscopy in the diagnosis of pancreatic diseases. Gastrointest Endosc. 2003;57(2):205-9. Doi: http://doi.org/cvzx9t.

26. Wang HP, Chen JH, Wu MS, Wang HH, Chou AL, Chang YS, et al. Application of peroralcholangioscopy in an endemic area with high prevalence of hepatocellular carcinoma and choledocholithiasis. Hepatogastroenterol. 2000; 47(36):1555-9.

Endoscopia **confocal**

Nicolás Rocha

Introducción

Hoy en día, las herramientas tecnológicas cumplen un papel vital en la práctica de la endoscopia. El avance de la tecnología evoluciona hacia un perfeccionamiento de las técnicas endoscópicas con las que se cuenta en la actualidad y su uso en las diferentes patologías digestivas es, y seguirá siendo, progresivo. El gastroenterólogo y el endoscopista no pueden ser ajenos a esta evolución y cada vez más requieren un adecuado entrenamiento, para perfeccionar las diferentes técnicas emergentes que hay en el ámbito de la endoscopia actual.

Dentro de estas nuevas técnicas surge la endoscopia confocal, una técnica descrita desde el 2004, que permite el estudio *in vivo* dentro de la sala de endoscopia y se desarrolla principalmente para optimizar la imagen celular y subcelular, hasta 250 micrómetros por debajo de la capa mucosa **(1).**

Principios de la técnica

La endoscopia confocal se fundamenta esencialmente en la dirección de un láser de bajo poder hacia un punto específico en un campo microscópico, convergiendo en un mismo punto de iluminación y un punto de detección del espécimen u objetivo a analizar; como estos puntos utilizan el mismo lente, la técnica se ha denominado *confocal.* Todas las señales que sean detectadas se capturan y la imagen capturada denotará un plano focal de la muestra, por lo general, en escala de grises **(2)**.

En la práctica endoscópica, actualmente se cuenta con dos sistemas basados en endomicroscopia láser focal. El primer sistema utiliza un escáner confocal integrado a la punta distal de un endoscopio flexible (sistema de endomicroscopia Pentax EG – 3870CIK) y en colonoscopia (Pentax EC-3879CILK) se utiliza un láser azul, que libera ondas de propagación con longitud de hasta 488 nm. Mediante un patrón de "rastreo", es posible construir imágenes que pueden incrementar hasta 1.000 veces el tejido en estudio **(3)** (Figura 1).

El segundo sistema es a base de una (sonda), utilizando como principio la reflectancia tisular. La sonda tiene un diámetro de 3,4 mm y 250 cm de longitud, que se puede avanzar a través del canal de trabajo de cualquier endoscopio convencional, mediante un sensor integrado en la parte distal de la sonda, permitiendo adquirir una imagen digitalizada con resultados de magnificación un poco menores con respecto a la técnica anterior **(5).**

Los primeros estudios con esta técnica permitieron el diagnóstico diferencial de lesiones neoplásicas intraepiteliales colorrectales. Pero día a día han surgido nuevas indicaciones, como el estudio de esófago de Barrett displásico, carcinoma esofágico, estudio de *Helicobar pylori*, cáncer gástrico, estudio de enfermedad inflamatoria intestinal, entre otras **(6).**

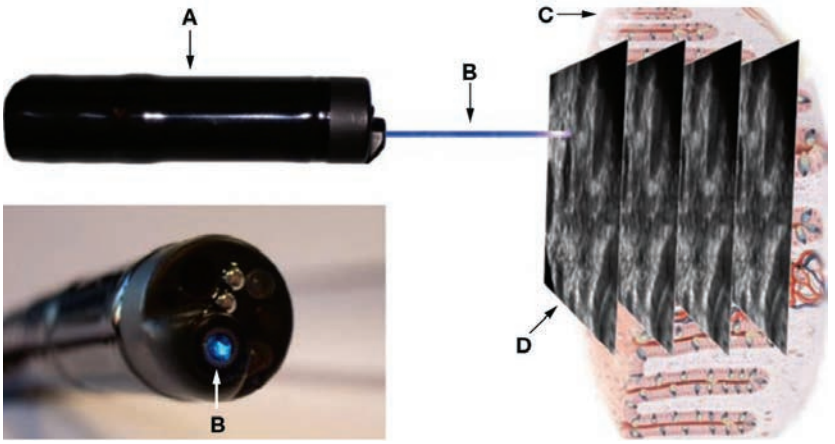

Figura 1. Sistema de endomicroscopia focal
Fuente: adaptado de (4).

Para su adecuada realización, se requiere de técnicas de fluorescencia con medios de contraste. Los medios de contraste más utilizados son la fluoresceína de aplicación intravenosa (5-10 cc sol al 10 %), acriflavina (0,05 % en solución salina normal) de aplicación tópica y cresilvioleta de aplicación local. La acriflavina permite evaluar las células superficiales epiteliales e incluso el núcleo celular. La fluoresceína se distribuye a través de toda la mucosa permitiendo la adecuada evaluación de la red capilar y el tejido conectivo **(7)**.

Una de las grandes ventajas que proporciona esta técnica es la posibilidad de realizar biopsias dirigidas de lesiones sospechosas, determinando de esta manera un mayor rendimiento diagnóstico y de lectura de la muestra por parte del patólogo. A su vez, podría disminuir la toma de biopsias aleatorias en el seguimiento de enfermedades como la colitis ulcerativa.

Uso de la endoscopia confocal

Colon

Por medio de los resultados de los primeros estudios, fue posible crear un patrón de clasificación de las lesiones colónicas neoplásicas y no neoplásicas, determinando, según los hallazgos obtenidos, una sensibilidad de un 97,4 % y una especificidad de un 99,4 %, para detectar neoplasia en las lesiones (Tabla 1 y Figura 2) **(8).**

Tabla 1. Clasificación del patron confocal para lesiones colorectales.

Grado	Arquitectura vascular	Arquitectura de la cripta
Normal	Hexagonal, Apariencia en panal de abejas que representa una red de capilares que delimitan el estroma alrededor de la apertura luminal de las criptas.	Apertura y distribucion luminal regular de las criptas, cubierta por una capa homogenea de celulas epiteliales incluyendo celulas de mucina.
Regeneración	Apariencia Hexagonal de panal de abejas, con numero normal de capilares o ligero incremento en el número de capilares.	Apertura luminal de criptas en forma de estrella o agregacion focal de criptas, con un número regular o reducido de celulas de mucina.
Neoplasia	Vasos dilatados o distorsionados, arquitectura irregular con minima orientacion o sin orientacion al tejido adyacente.	Capa epitelial irrgular con perdida de criptas y celulas de mucina, arquitectura celular irregular con poca mucina o sin ella.

Fuente: adaptada de (4).

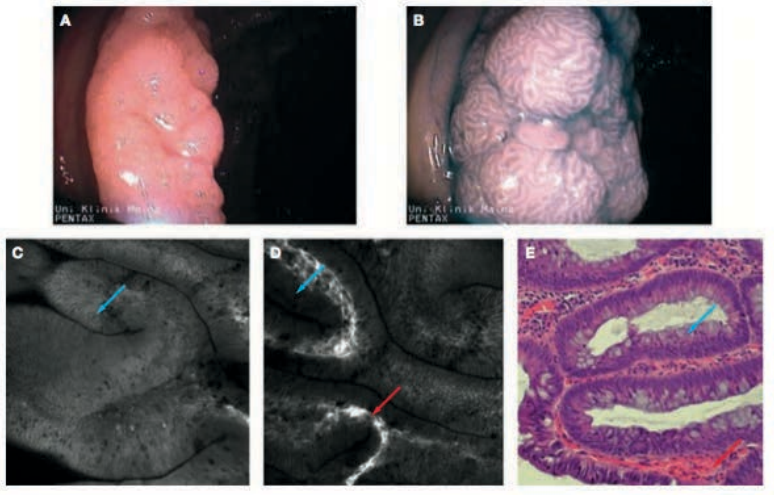

Figura 2. Estudio de pólipo colónico con luz blanca, cromoendoscopia y endoscopia confocal. A. Análisis de pólipo colónico con luz blanca; B. Cromoendoscopia; C y D. Endomicroscopia confocal con identificación de capilares subepiteliales; E. Histología final donde se confirma la presencia de adenoma tubular. Fuente: adaptada de (4).

Colitis ulcerativa

Los cambios cancerosos en colitis ulcerativa aparecen como lesiones planas o multifocales. La endomicroscopia confocal por sí sola no permite establecer estas lesiones, pero cuando se usa en combinación con cromoendoscopia puede permitir y predecir neoplasias intraepiteliales, utilizando biopsias dirigidas de estas, obteniendo mayor rendimiento diagnóstico para neoplasias en esta patología **(9)**.

Esófago de Barrett

Se han comparado resultados utilizando endomicroscopia vs. biopsias dirigidas o lesiones resecadas bajo resección endoscópica de la mucosa, para detectar Barrett displásico, evidenciando sensibilidad del 93 % y especificidad cercana al 98 %, con poca variabilidad inter e intraobservador para esta patología **(10)**.

De la misma manera, un metaanálisis publicado en el 2015 evidenció que la endoscopia confocal permite detectar neoplasia sobre esófago de Barrett, con una sensibilidad y especificidad del 89 % y 83 %, respectivamente **(11).**

Conclusiones

La endoscopia confocal (endomicroscopia) es una técnica que permite una detallada evaluación microscópica de la mucosa superficial. Esta herramienta tecnológica aún no se encuentra disponible en todos los centros de endoscopia y, aunque se ha avanzado mucho en este campo, todavía faltan muchos aspectos técnicos y legales, con el fin de adaptar esta técnica en la práctica de la endoscopia actual, para la adecuada caracterización de las patologías intestinales.

La historia del diagnóstico histopatológico dentro de la sala de endoscopia ha cambiado a través del tiempo y cada vez toma más fuerza, en el sentido en que permite brindar adecuadas tomas de decisiones con el paciente en la unidad de endoscopia, facilitando diagnósticos y tratamientos más precisos y oportunos, evitando así sobrecostos y exámenes adicionales que, en ocasiones, pueden ser molestos para los pacientes.

Se deben crear centros de entrenamiento en esta técnica, con el fin de familiarizar más a los en-

doscopistas y lograr una adecuada correlación endoscópica, imagenológica e histológica, en un mismo momento endoscópico, de las lesiones a estudiar mediante este tipo de endoscopia.

Referencias

1. Evans JA, Nishioka NS. Endoscopic confocal microscopy. Curr Opin Gastroenterol. 2005;21(5):578-84.

2. Goetz M, Watson A, Kiesslich R. Confocal laser endomicroscopy in gastrointestinal diseases. J Biophotonics. 2011;4(7-8):498-508. Doi: http://doi.org/c5tqf7.

3. Kiesslich R, Burg J, Vieth M, Gnaendiger J, Enders M, Delaney P. Confocal laser endoscopy for diagnosing intraepithelial neoplasias and colorectal cancer in vivo. Gastroenterology. 2004;127(3):706-13. Doi: http://doi.org/bkqb9b.

4. Kiesslich R, Goetz M, Vieth M, Galle PR, Neurath MF. Technology Insight: confocal laser endoscopy for in vivo diagnosis of colorectal cancer. Nat Clin Pract Oncol. 2007;4(8):480-90. Doi: http://doi.org/cnpwgv.

5. Neumann H, Kiesslich R, Wallace MB, Neurath MF. Confocal laser endomicroscopy: technical advances and clinical applications. Gastroenterology. 2010;139(2):388-92. Doi: http://doi.org/d7n6gg.

6. Sakashita M, Inoue H, Kashida H, Tanaka J, Cho JY, Satodate H, et al. Virtual histology of colorectal lesions using laser-scanning confocal microscopy. Endoscopy. 2003;35(12):1033-8. Doi: http://doi.org/dr4tg2.

7. Wang TD, Friedland S, Sahbaie P, Soetikno R, Hsiung PL, Liu JT, et al. Functional imaging of colonic mucosa with a fibered confocal microscope for real-time in vivo pathology. Clin Gastroenterol Hepatol. 2007;5(11):1300-5. Doi: http://doi.org/bx7qxg.

8. Kiesslich R, Goetz M, Vieht M, Galle PR, Neurath MF. Confocal laser endomicroscopy. Gastrointest Endosc Clin N Am. 2005;15(4):715-31. Doi: http://doi.org/cjbvxs.

9. Rutter MD, Saunders BP, Schofield G, Price AB, Talbot IC. Pancolonic indigo carmine dye spraying for the detection of dysplasia in ulcerative colitis. Gut. 2004;53(2):256-60. Doi: http://doi.org/bxnjgc.

10. Kiesslich R, Gossner L, Goetz M, Dahlmann A, Vieth M, Stolte M, et al. In vivo histology of Barrett's esophagus and associated neoplasia by confocal laser endomicroscopy. Clin Gastroenterol Hepatol. 2006;4(8):979-87. Doi: http://doi.org/c97f3q.

11. Xiong YQ, Ma SJ, Zhou JH, Zhong XS, Chen Q. A meta-analysis of confocal laser endomicroscopy for the detection of neoplasia in patients with Barret´s esophagus. J Gastoenterol Hepatol. 2016;31(6):1102-10. Doi: http://doi.org/f8p2t3.