ASOCIACION COLOMBIANA DE ENDOSCOPIA DIGESTIVA

Técnicas en Endoscopia Digestiva

Segunda Edición

EDITORES

Diego Mauricio Aponte Martín
Gustavo Reyes Medina
Luis Fernando Roldán Molina
Albis Cecilia Hani de Ardila
Fabio Leonel Gil Parada
Fabián Emura Perlaza
Rosario del Carmen Albis Feliz
Raúl A. Cañadas Garrido
Fausto Enrique Vélez Lecompte
Adriana Rengifo Pardo
Luis Carlos Sabbagh Sanvicente
Mario Santacoloma Osorio

COORDINACIÓN EDITORIAL

DIEGO MAURICIO APONTE MARTÍN

GUSTAVO ADOLFO REYES MEDINA

Técnicas en Endoscopia Digestiva

Segunda Edición

EDITORES

DIEGO MAURICIO APONTE MARTÍN

GUSTAVO ADOLFO REYES MEDINA

LUIS FERNANDO ROLDÁN MOLINA

ALBIS CECILIA HANI DE ARDILA

FABIO LEONEL GIL PARADA

FABIÁN EMURA PERLAZA

ROSARIO DEL CARMEN ALBIS FELIZ

RAÚL A. CAÑADAS GARRIDO

FAUSTO ENRIQUE VÉLEZ LECOMPTE

ADRIANA RENGIFO PARDO

LUIS CARLOS SABBAGH SANVICENTE

MARIO SANTACOLOMA OSORIO

Primera edición, Bogotá D.C; septiembre de 2007
© ACED Asociación Colombiana de Endoscopia Digestiva
Segunda edición, Bogotá D.C; septiembre de 2013
© ACED Asociación Colombiana de Endoscopia Digestiva

ISBN 978-958-58057-0-5

COORDINACIÓN EDITORIAL
Diego Mauricio Aponte Martín
Gustavo Adolfo Reyes Medina
Mónica Ayalde Valencia

EDITORES
Diego Mauricio Aponte Martín
Gustavo Adolfo Reyes Medina
Luis Fernando Roldán Molina
Albis Cecilia Hani de Ardila
Fabio Leonel Gil Parada
Fabián Emura Perlaza
Rosario del Carmen Albis Feliz
Raúl A. Cañadas Garrido
Fausto Enrique Vélez Lecompte
Adriana Rengifo Pardo
Luis Carlos Sabbagh Sanvicente
Mario Santacoloma Osorio

CORRECCIÓN DE ESTILO
Álvaro Carvajal Rozoi

ILUSTRACIONES
Propiedad de ACED Asociación Colombiana de Endoscopia Digestiva

DIAGRAMACIÓN
Nomos Impresores

IMPRESIÓN
Nomos Impresores
Impreso en Colombia
Printed in Colombia
Todos los derechos reservados.

Prohibida la reproducción total o parcial, dentro o fuera de Colombia, del material escrito y gráfico sin autorización expresa de los editores.
Las ideas y fotografías expuestas en este libro son responsabilidad exclusiva de los respectivos autores.

A las familias de los editores y demás autores del libro, que han sacrificado parte de su tiempo en familia, en beneficio de los demás.

A los endoscopistas, sus asistentes y auxiliares, que dedican su vida a este arte.

A nuestros pacientes que hacen parte de nuestra vida y nuestro objetivo y razón de ser profesional.

Contenido

Presentación 11
Nota sobre los autores 13

CAPÍTULO 1: EQUIPO BÁSICO DE ENDOSCOPIA

Instrumentos de fibra y de video 21
Accesorios endoscópicos 33
Gestión del uso y mantenimiento de equipos 43

CAPÍTULO 2: UNIDAD DE ENDOSCOPIA

Talento humano 59
Unidad de Endoscopia digestiva (UED) 67

CAPÍTULO 3: PREPARACIÓN Y SEGURIDAD

Consentimiento informado 81
Sedación y monitoreo en endoscopia digestiva 101
Antibióticos profilácticos en endoscopia gastrointestinal 113
Limpieza y desinfección de los endoscopios 121
Prevención de riesgos en endoscopia 129

CAPÍTULO 4: ENDOSCOPIA DIGESTIVA ALTA DIAGNÓSTICA

Indicaciones y complicaciones 145
Preparación y técnica 149
Cromoendoscopia 155
Equipos 171
Lesiones de mucosa esofágica, gástrica y duodenal 177

CAPÍTULO 5: ENDOSCOPIA DIGESTIVA ALTA TERAPÉUTICA

Disfagia 203
Estenosis benignas del esófago 215
Acalasia 229
Estenosis maligna del esófago 241
Pólipos gástricos y duodenales 255
Estenosis gástrica y duodenal 263
Hemorragia de vías digestivas altas 271
Nutrición 279
Resección endoscópica en lesiones gástricas 287

CAPÍTULO 6: COLONOSCOPIA DIAGNÓSTICA

Indicaciones, contraindicaciones 299
Preparación del paciente 303
Medicación: sedación y analgesia en colonoscopia 307
Equipo 315
Técnica de colonoscopia diagnóstica 317
Lesiones del colon 325

CAPÍTULO 7: COLONOSCOPIA TERAPÉUTICA

Accesorios en colonoscopia 339
Polipectomía 347
Hemorragia 357
Otros procedimientos endoscópicos 365
Complicaciones de la colonoscopia 371

CAPÍTULO 8: CPRE. COLANGIOPANCREATOGRAFÍA RETRÓGRADA ENDOSCÓPICA

El duodenoscopio 393
Técnicas de CPRE 397
Dificultades en CPRE 401
Patologías en CPRE 409
Complicaciones en CPRE 419
Disfunción del esfínter de Oddi 433

CAPÍTULO 9: CPRE TERAPÉUTICA

CPRE terapéutica 441

Ampulectomía endoscópica 459
Profilaxis de la pancreatitis posterior a la colangiopancreatografía retrógrada endoscópica 473
Prótesis biliares 483
Utilidad de la colangiopancreatografía retrógrada endoscópica en enfermedades pancreáticas 497

CAPÍTULO 10: USE RADIAL Y LINEAL

Equipo 509
Técnica de USE radial y lineal 517
Ultrasonido endoscópico diagnóstico 525
Ultrasonido endoscópico terapéutico 551
Elastografía 565
Complicaciones en ecoendoscopia 571

CAPÍTULO 11: ENTEROSCOPIA

Cápsula endoscópica 579
Enteroscopia asistida por balón 597

CAPÍTULO 12: ENDOSCOPIA QUIRÚRGICA

Tratamiento endoscópico de la enfermedad por reflujo gastroesofágico 605
Endoscopia en obesidad 611
Manejo endoscópico de complicaciones secundarias a la cirugía bariátrica 617
Endoscopia en el paciente con enfermedad hepática 627
Endoscopia digestiva y trasplante de intestino delgado 647
Disección endoscópica de la submucosa en cáncer gástrico temprano 655
Disección endoscópica de la submucosa en cáncer colorectal temprano 665
Miotomía esofágica endoscópica para acalasia (POEM) 673
Drenaje endoscópico de colecciones pancreáticas 679

CAPÍTULO 13: NUEVAS TECNOLOGÍAS

Utilidad del FICE en esófago y estomago 693
FICE en colon 707
NBI en el tracto digestivo superior 715
Colangioscopia peroral 721
Elastografía y endoscopia confocal 731

Presentación

Han pasado ya 8 años, desde que en nuestra Asociación, escribiéramos y editáramos en conjunto de la Doctora Albis Hani, un pequeño manual denominado "Manual de técnicas en endoscopia", el cual se convirtió en la semilla que más adelante dio origen a la edición del libro de "Técnicas en endoscopia", publicado en el año 2007 durante la presidencia del Dr. Luis Fernando Roldán. En esa oportunidad, se pretendió reunir a varios de los gastroenterólogos y cirujanos gastroenterólogos, líderes de varias regiones del País para que escribieran los capítulos que se consideraron valiosos para el libro, y de esta manera se logró una obra de gran éxito a nivel nacional e internacional, agotando todos los números disponibles.

Durante la junta directiva actual, con el consentimiento de la idea presentada a la Asamblea general, se ha querido dar una actualización al libro, manteniendo la misma filosofía de continuar con la mayoría de los escritores y editores, así como agregar algunos nuevos, tanto nacionales como internacionales que han dado un valioso crecimiento de la obra.

En esta oportunidad, actualizamos todos los capítulos con una revisión detallada realizada por los editores, además se perfeccionaron y ajustaron los temas sobre técnicas en Colonoscopia, Colangiografía y Ultrasonido Endoscópico con el aporte de más consejos y trucos útiles para la realización de cada técnica. Por otro lado se agregaron capítulos muy valiosos e importantes donde se muestra el avance de la tecnología en endoscopia, en técnicas novedosas, y en cirugía endoscópica.

Como novedad, se agregaron en varios segmentos del libro códigos QR, que gracias al avance de la tecnología y a la realidad virtual, muy fácilmente con el uso de un teléfono celular o tableta , se puede leer el código y rápidamente observar un video sobre casos o técnicas, sin necesidad de discos de DVD o computadores. Esto es de gran utilidad por que convertirá el papel en video, lo cual requerirá muy poco tiempo y se podrán disfrutar videos inmediatamente para complementar las lecturas y las fotografías de los capítulos.

Al final queremos agradecer a todos los editores, escritores, revisores, asistentes, secretarias y todos aquellos que dedicaron su tiempo para que esta segunda edición fuera una realidad.

Esperamos que esta obra sea un aporte más para la educación médica continuada de estudiantes, médicos, residentes, gastroenterólogos y todos aquellos que tienen interés por el conocimiento y perfeccionamiento de nuestra linda especialidad. Además esperamos, que esta obra siga un camino de desarrollo, perfeccionamiento y calidad en próximas actualizaciones.

DIEGO APONTE
Presidente-Editor

Índice de autores

ALBIS FELIZ ROSARIO
Cirujana Gastrointestinal y Endoscopia Digestiva. INC, Universidad Javeriana. Maestría en Epidemiología, Universidad Nacional.

ALVARADO BESTENE JAIME
Médico Internista Gastroenterólogo. Profesor titular de medicina interna y gastroenterología. Facultad de Medicina – Pontificia Universidad Javeriana. Hospital Universitario San Ignacio. Bogotá. Expresidente Asociación Colombiana de Endoscopia Digestiva. Expresidente Asociación Colombiana de Gastroenterología

ÁNGEL GONZÁLEZ RAFAEL
Gastroenterología Clínico-Quirúrgica. SES Hospital de Caldas. Manizales, Caldas, Colombia

APONTE MARTÍN DIEGO MAURICIO
Internista y gastroenterólogo, Clínica Reina Sofía Clínica Universitaria Colombia. Coordinador Académico de postgrado en Gastroenterología, Fundación Universitaria Sanitas. Presidente Asociación Colombiana de Endoscopia Digestiva

ARANGO MOLANO LÁZARO ANTONIO
Cirujano general. Universidad de Caldas. Gastroenterólogo clínico quirúrgico, FAC. Ciencias para la Salud U. Caldas. Coordinador programa cirugía gastrointestinal y endoscopia. Facultad de Ciencias para la Salud. Universidad de Caldas. Coordinador cirugías de obesidad Clínica La Presentación. Manizales

ARBELÁEZ LOZANO MARÍA DEL MAR
Bacterióloga. Universidad de Caldas. Gerente Financiera. Universidad Pontificia Bolivariana. Jefe de recursos físicos y económicos Instituto Gastroclínico, Medellín

ARCHILA FALLA PAULO EMILIO
Especialista en Medicina Interna y Gastroenterología. Clínica del Country - Bogotá D.C. Expresidente ACED

ARTURO ARIAS BRENDA LUCÍA
Gastroenterología Clínico-Quirúrgica. SES Hospital de Caldas. Docente Universidad de Manizales

BELÉN MENDOZA DE MOLANO M.D.
Gastroenteróloga - Endoscopista. Sección Gastroenterología y Endoscopia Digestiva. Hospital Universitario Fundación Santa Fe de Bogotá

BUELVAS BERROCAL JOSÉ LUIS
Gastroenterólogo. Decano del programa de medicina. Universidad del Sinú. Miembro ACED

CADAVID VÉLEZ ANTONIO JAVIER
Cirujano General y Gastrointestinal. Gastroenterólogo Clínico. Endo digestivos S.A.S. Pereira. Clínica Confamilia Pereira

CAÑADAS GARRIDO RAÚL ANTONIO
Médico Internista Gastroenterólogo, Profesor de Gastroenterología, Departamento de Medicina Interna, Pontificia Universidad Javeriana, Hospital Universitario San Ignacio Bogotá. Jefe Unidad de Gastroenterología de la Clínica de Marly – Bogotá-Colombia

CÁRDENAS RUIZ NATHALIA YULIETH
Enfermera Profesional. Fundación Universitaria Ciencias de la Salud. Magister en Administración en Salud. CES, Universidad del Rosario. Especialista en Epidemiología Fundación Universitaria del Área Andina. Especialista en Gerencia en Sistemas de Salud. Universidad

Tecnológica de Pereira. Expresidente CEAED – ACED. Jefe Enfermería Instituto Gastroclínico, Medellín

CARDONA VILLAMIZAR HÉCTOR JOSÉ
Médico Internista y Gastroenterólogo. Universidad Nacional de Colombia. Epidemiólogo Universidad del Rosario. Gastroenterólogo. Coordinador de investigación. Clínica del Hospital Central de la Policía, Bogotá. Miembro ACED

CARRIEL JOSÉ FRANCISCO
Facultad de Medicina. Universidad de La Sabana, Bogotá DC, Colombia

CARVAJAL GUTIÉRREZ JHON JAIME
Especialista en Medicina Interna. Fellow de Gastroenterología. Pontificia Universidad Javeriana. Hospital Universitario San Ignacio

CASAS RODRÍGUEZ FERNANDO
Gastroenterología y Endoscopia Digestiva. Fundación Universitaria Sanitas. Cirujano General. Miembro ACED

CASTAÑO DE RESTREPO MARÍA PATRICIA
Abogada. Universidad de Medellín. Especialista en Derecho Médico y Sanitario. UPB y U del Rosario. Miembro SIDEME (Sociedad Iberoamericana de Derecho Médico)

CASTAÑO LLANO RODRIGO
Cirugía Gastrointestinal y Endoscopia. Grupo de Gastrohepatología-Universidad de Antioquia. Hospital Pablo Tobón Uribe

CERECEDO RODRÍGUEZ JORGE
Adscrito al Servicio de Endoscopia y Cirugía General HGZ 32 IMSS. Adjunto al Curso de Endoscopia Avanzada y Laparoscopia HGZ 32 IMSS. Hospital Ángeles Acoxpa

COSTA BARNEY VALERIA ATENEA
Médica Internista, Fellow de Gastroenterologia Pontificia Universidad Javeriana, Hospital Universitario San Ignacio, Bogotá

CUELLO LACOUTURE EDUARDO
Médico Cirujano, Universidad del Norte, Barranquilla. Gastroenterólogo, Universidad Nacional Autónoma de México. UGASEND. Unidad de Gastroenterología y Endoscopia, Barranquilla. Expresidente ACED

DELFINO ROLDÁN ANA LUCÍA
Enfermera Profesional Universidad Dom Doménico Brasil. Administradora hospitalaria Universidad San Camilo S.P. Brasil. Gerente de Marketing Universidad Pontificia Bolivariana. Directora Administrativa Instituto Gastroclínico S.A.

DONNEYS CARLOS ALBERTO
Ing. Electrónico – Universidad Distrital de Bogotá. Especialista en Aplicaciones de Endoscopia PENTAX Medical Company

EMURA PERLAZA FABIÁN
Advanced Gastrointestinal Endoscopy, Emura-Center LatinoAmérica, Bogotá DC, Colombia. Emura Foundation for the Promotion of Cancer Research, Bogotá, D.C. Colombia. Facultad de Medicina. Universidad de La Sabana, Bogotá, D.C. Colombia.

ESCOBAR CARDONA JAIME
Coloproctólogo. Cirujano gastrointestinal y endoscopista. Instituto Gastroclínico S.A. Hospital Universitario San Vicente de Paul

ETCHEPARE SERGIO F
Médico Gastroenterólogo de la Unidad de Gastroenterología, Hospital Durand, Buenos Aires, Argentina. Presidente de Endoscopistas Digestivos de Buenos Aires (ENDIBA)

FOGEL S. ROBERTO
Médico gastroenterólogo egresado del Hospital Miguel Pérez Carreño. Miembro Internacional de la ASGE. Fundador de la Sociedad Latinoamericana de Endosonografia (SOLES). Miembro honorario de la Sociedad Colombiana de Endoscopia Digestiva. Miembro honorario de la Sociedad de Gastroenterología de Antioquia. Endoscopista

Jackson South Community Hospital. Profesor Asociado de Medicina FIU Miami. Florida

FORERO PIÑEROS ELÍAS ALFONSO

Especialista en Medicina Interna y Gastroenterología. Universidad Nacional de Colombia

GALIANO DE SÁNCHEZ MARÍA TERESA

Cirujana general. Gastroenteróloga endoscopia gastrointestinal. Sección de gastroenterología y endoscopia digestiva, Clínica Marly

GARCÍA ABADÍA JAIRO ALBERTO

Medicina Interna. Gastroenterología y endoscopia digestiva. Pontificia Universidad Javeriana, Hospital Universitario San Ignacio

GARCÍA DEL RISCO FERNANDO.

Médico Gastroenterólogo, Endoscopista, Universidad de Cartagena. Universidad de París VII, París, Francia. Profesor Asociado de Gastroenterología. Facultad de Medicina, Universidad de Cartagena

GIL PARADA FABIO LEONEL

Gastroenterólogo de la Clínica Universitaria Colombia. Presidente de la Asociación Colombiana de Endoscopia Digestiva 2010 – 2012. Especialista en Gastroenterología de la Pontificia Universidad Javeriana. Especialista en Medicina Interna del Colegio Mayor De Nuestra Señora del Rosario

GÓMEZ ZULETA MARTÍN ALONSO

Internista. Gastroenterólogo. Universidad Nacional de Colombia. Profesor asistente de Medicina Interna. Unidad de Gastroenterología- Hospital El Tunal

GONZÁLEZ HERNÁNDEZ MAURICIO

Médico Gastroenterólogo. Universidad Nacional de Colombia. Gastroenterólogo Instituto Gastroclínico, Medellín

GUMINA CONO

Internista gastroenterólogo. Adjunto servicio de Gastroenterología. Hospital Oncológico Padre Machado. Gastroenterólogo, Clínica Santa Sofía

GUZMÁN JHORDAN

Medical School, Universidad de La Sabana, Bogotá, D.C. Colombia

GUZMÁN LUNA CARLOS ERNESTO

Médico y Cirujano - Universidad de Antioquia. Especialista en Cirugía General - Universidad de Antioquia. Especialista en Cirugía Vascular - Universidad de Antioquia. Visiting Fellow in Abdominal Transplantation – University of Pittsburgh (Pensilvania – EEUU). Cirujano de Trasplante Hepático, Renal y de Intestino Delgado – Hospital Pablo Tobón Uribe. Coordinador Programa de Rehabilitación Intestinal, Trasplante de Intestino Delgado y Multivisceral Adultos – Hospital Pablo Tobón Uribe

HANI DE ARDILA ALBIS CECILIA

Médica internista. Gastroenteróloga. Profesora titular de medicina interna y gastroenterología. Facultad de Medicina Pontificia Universidad Javeriana. Jefe Unidad de Gastroenterología Hospital Universitario San Ignacio. Gastroenteróloga, Clínica Reina Sofía. Ex-presidenta ACED

HERNÁNDEZ BLANCO JAVIER

Médico Internista, Gastroenterólogo Pontificia Universidad Javeriana

HIROYUKI ONO

Shizuoka Cancer Center, Shizuoka, Japón

HOYOS JESÚS ARBEY

Medicina interna-gastroenterología y endoscopia digestiva. Universidad del Valle. Ubicación laboral. Hospital universitario del valle "Evaristo García". Profesor contratista depto. de medicina interna Universidad del Valle. Clínica Sebastián de Belalcázar - Cali. Centro Médico Imbanaco

HUERTAS MARGARITA

Cirujana Universidad del Rosario. Residente de Gastroenterología. Fundación Universitaria Sanitas

HURTADO FERNÁNDEZ MARCELO

Médico Internista y Gastroenterólogo. Profesor asistente Facultad de medicina. Colegio Mayor de

Nuestra Señora del Rosario. Expresidente Asociación Colombiana de Gastroenterología

INOUE HARUHIRO
Digestive Disease Center, Showa University Northern Yokohama Hospital, Tsuzuki-ku, Yokohama, Japón

JARAMILLO GÓMEZ MARTHA LUCÍA
Administrador de Recursos Humanos Universidad CEIPA. Jefe de Recursos Humanos. Instituto Gastroclínico. Medellín

JARAMILLO URIBE CLAUDIA
Medica gastroenteróloga. Universidad Nacional de Colombia. Clínica Reina Sofía

JULIAO BAÑOS FABIÁN
Sección de Gastroenterología y Endoscopia Digestiva. Hospital Pablo Tobón Uribe Medellín-Colombia. Profesor Universidad de Antioquia y Pontificia Universidad Bolivariana. Medellín

KAHALEH MICHEL
Professor of Clinical Medicine. Chief, Endoscopy Medical Director Pancreas Program. Division of Gastroenterology & Hepatology. Department of Medicine. Weill Cornell Medical College

LEGUIZAMÓN ANA MARÍA
Médica internista Universidad Javeriana. Fellow Gastroenterología y endoscopia digestiva, Universidad Javeriana. Hospital Universitario San Ignacio

MEISEL CHINCHILLA EMIRO ALFONSO
Gastroenterólogo Clínico. Universidad de Caldas Centro de Especialistas de Risaralda. Endodigestivos IPS - Pereira

MEJÍA PRADO ANDRES FELIPE
Médico. Cirugía general. Pontificia Universidad Javeriana. Hospital San Ignacio. Cirugía Gastrointestinal y Endoscopia Digestiva. PUJ. Instituto Nacional de Cancerología. Clínica de Occidente. Cali

MONSERAT RAÚL
Internista gastroenterólogo. Ex-director postgrado Gastroenterología, Hospital Oncológico Padre Machado. Afiliado a la Universidad Central de Venezuela, Gastroenterólogo, Centro Médico de Caracas

MORA BALLESTEROS LEONARDO
Bioingeniero. Especialista en Gerencia de Mantenimiento. Coordinador regional de soporte Técnico Hospimedics S.A.

MOSQUERA KLINGER GABRIEL ALONSO
Especialista en Medicina Interna. Fellow de Gastroenterología. Pontificia Universidad Javeriana. Hospital Universitario San Ignacio

MUÑOZ EDISON
Médico internista, Universidad de Antioquia.

OLIVEROS WILCHES RICARDO
Cirujano gastrointestinal y endoscopista Instituto Nacional de Cancerología

OSPINA NIETO JOHN
Cirujano gastrointestinal y endoscopista digestivo PUJ. Director científico UNESDI- Unidad de estudios digestivos. Gastroenterología Clínica Colombia – Organización Sanitas Internacional. Gastroenterología- Centro de enfermedades digestivas

PEÑALOZA RAMÍREZ ARECIO
Servicio de Gastroenterología y Endoscopia Digestiva. Hospital de San José. Programa de Especialización en Gastroenterología y Endoscopia Digestiva. Fundación Universitaria de Ciencias de la Salud – Sociedad de Cirugía de Bogotá.

PRECIADO APONTE JAVIER ALBERTO
Médico Universidad Nacional de Colombia. Cirugía General Hospital Militar Central. Gastroenterología y Endoscopia Digestiva - Fundación Universitaria Sanitas. Gastroenterólogo Clínica Reina Sofía, Clínica Universitaria Colombia-Colsanitas

RENGIFO PARDO ADRIANA
Médica. Medicina Interna. Universidad del Valle. Gastroenterología y Endoscopia Digestiva. Universidad del Valle. Centro Médico Imbanaco, Cali

REY FERRO MARIO

Especialista en Cirugía Gastrointestinal y Endoscopia Digestiva. Instituto Nacional de Cancerología – Clínica Marly – La Mujer

REYES MEDINA GUSTAVO ADOLFO

Médico Internista y Gastroenterólogo Universidad del Rosario. Gastroenterólogo Hospital Universitario Fundación Santa Fe de Bogotá. Gastroenterólogo Clínica Universitaria Colombia. Docente Fundación Universitaria Sanitas. Secretario de la Asociación Colombiana de Endoscopia Digestiva, 2012-2014.

REYES RINCÓN ALBERTO

Cirujano Gastrointestinal y Endoscopista Digestivo. Instituto Nacional de Cancerología – Universidad Javeriana. Director Centro de Gastroenterología y Endoscopia Digestiva FOQUS IPS.

ROCHA RODRÍGUEZ JOSÉ NICOLÁS

Gastroenterólogo, Endoscopia Digestiva, Medicina Interna. Clínica Universitaria Colombia. Miembro ACED

RODRÍGUEZ VARÓN ALBERTO

Especialista en Medicina Interna. Especialista en Gastroenterología y Endoscopia Digestiva. Pontificia Universidad Javeriana. Hospital Universitario San Ignacio

ROLDÁN MOLINA LUIS FERNANDO

Médico Gastroenterólogo. IBEPEGE – PUC, Sao Paulo, Brasil. Maestría en Gastroenterología. IBEPEGE – PUC, Sao Paulo, Brasil. Expresidente ACED. Expresidente AGAN. Gastroenterólogo Instituto Gastroclínico, Medellín

RUBIO ELORZA JORGE

Especialista en Anestesiología y Anestesia Cardiotorácica. Unidad quirúrgica ambulatoria salud SURA. Departamento de Anestesiología, Universidad CES. Medellín, Colombia

RUIZ FLOR ALBA

Enfermera Especialista. Clínicas Colsanitas. Vicepresidente Capítulo de Enfermería y Auxiliares en Endoscopia Digestiva. Docente Universidad Cooperativa de Colombia UCC. Docente Fundación Universitaria Sanitas UNISANITAS

SABBAGH SAN VICENTE LUIS CARLOS

Jefe de Gastroenterología Organización Sanitas Internacional. Clínica Reina Sofía - Clínica Universitaria Colombia. Director Centro de Entrenamiento en Endoscopia Digestiva, Organización Mundial De Gastroenterología (WGO). Ex-Presidente Asociación Colombiana de Endoscopia Digestiva (ACED). Vice-Presidente Asociación Colombiana de Gastroenterología (ACG). Presidente Electo Asociación Inter Americana de Gastroenterología (AIGE). Profesor de Gastroenterología. Postgrado en Gastroenterología. Fundación Universitaria Sanitas

SALEJ HIGGINS JORGE ELIAS

Internista. Gastroenterólogo. Profesor asistente Universidad Militar Nueva Granada. Especialista Universidad Militar Central. Clínica Reina Sofía. Bogotá. Miembro ACED

SÁNCHEZ ÁLVARO

Internista Gastroenterólogo. Gastroenterólogo, Centro Médico de Caracas

SANTACOLOMA OSORIO MARIO

Profesor Asociado. Universidad de Caldas. Expresidente ACED

SEGAL EDUARDO

Ex-Jefe de Gastroenterología del Hospital Durand Profesor Asociado de Gastroenterología – Universidad Maimónides. Past Presidente de la Organización Mundial de Endoscopia Digestiva (OMED/WEO). Buenos Aires, Argentina

SOLANO FLORES CLAUDIA PATRICIA

Médica Internista. Gastroenteróloga. Clínica Attachment in Salford Royal Hospital NHS TRUST. Manchester Inglaterra. Miembro ACED-ACG

SOLANO MARIÑO JAIME

Cirugía y endoscopia Digestiva. Miembro Institucional Fundación Santa Fe de Bogotá. Miembro ACED

SUÁREZ CORREA JULIANA

Servicio de Gastroenterología y Endoscopia Digestiva. Hospital de San José. Programa de Especialización en Gastroenterología y Endoscopia Digestiva. Fundación Universitaria de Ciencias de la Salud – Sociedad de Cirugía de Bogotá

SUÁREZ QUINTERO CARMEN YANETTE

Médica Internista. Gastroenteróloga. Hepatóloga. Profesora Facultad de Medicina Pontificia Universidad Javeriana. Hospital Universitario San Ignacio, Bogotá. Presidenta de Asociación Colombiana de Hepatología

UNIGARRO BRAVO IVÁN

Médico. Cirugía General, Universidad Nacional de Colombia. Cirugía Endoscópica, Universidad de Tsukuba, Japón. Centro Médico Imbanaco, Cali

VALENCIA GÓMEZ WILLIAM HERNÁN

Médico Internista Gastroenterólogo Pontificia Universidad Javeriana . Gastroenterólogo Hospital San Vicente de Paul – Medellín- Colombia

VALLE CARRIÓN FABIÁN

Internista Gastroenterólogo, Hospital de San José, Fundación Universitaria de Ciencias de la Salud. Gastroenterólogo, Clínica Reina Sofía, Bogotá. Miembros ACED

VELASCO SEPÚLVEDA BENEDICTO

Gastroenterólogo, Universidad Nacional de Colombia. Gastroenterólogo, Clínica Reina Sofía Bogotá. Miembro ACED

VÉLEZ LECOMPTE FAUSTO ENRIQUE

Gastroenterólogo. Hospital Naval de Cartagena

WANG ANDREW

Department of Gastroenterology, University of Virginia. Charlottesville, VA, USA.

YUTAKA SAITO

Endoscopy Division. National Cancer Center, Tokyo, Japón

ZULUAGA AGUILAR JUAN NICOLAS

Médico Gastroenterólogo Universidad del Rosario. Gastroenterólogo Instituto Gastroclínico, Medellín. Miembro ACED

CAPÍTULO 1

Equipo Básico de Endoscopia

EDITOR: LUIS FERNANDO ROLDÁN MOLINA

Instrumentos de fibra y de video

JAIME ESCOBAR CARDONA
LEONARDO MORA BALLESTEROS
LUIS FERNANDO ROLDÁN MOLINA

INTRODUCCIÓN

En cada uno de los temas en que se dividen los tipos de exámenes endoscópicos, se encuentra un subcapítulo referente a los tipos de equipos que se usan en ellos y sus usos, así mismo se encuentra la forma como se realiza cada tipo de procedimiento, es por ello que en este capítulo hemos orientado la información hacia un recuento general de los principios básicos, de la estructura de los equipos y función de sus partes. El conocimiento de ello es esencial en el manejo y buen uso de los equipos en la práctica diaria, así mismo es importante para el entendimiento de sus daños y necesidades en el mantenimiento. Hemos intentado hacerlo en un lenguaje práctico y sencillo sin profundizar en términos de ingeniería o detalles técnicos, sino presentando la información básica que consideramos necesaria para los usuarios de los equipos.

ENDOSCOPIOS FLEXIBLES: ESTRUCTURA Y FUNCIÓN

En la actualidad existen dos tipos de instrumentos flexibles, básicos para la realización de la endoscopia gastrointestinal: los fibroscopios, en donde la imagen se transmite a través de una fibra óptica con características especiales y los videoendoscopios, en donde una microcámara de video instalada en la punta distal del endoscopio permite visualizar la imagen en un monitor de video (pantalla). En ambos casos, la luz requerida para poder visualizar dentro del paciente, es llevada por una fibra óptica de vidrio desde la fuente de luz hasta la punta del endoscopio flexible. Entre las características principales de la fibra óptica encontramos que permiten la transmisión máxima de luz, son de un tamaño muy pequeño (inferior al diámetro del cabello humano), son muy flexibles y dispuestas en forma ordenada, permiten la transmisión de una imagen. Aprovechando las características de la fibra óptica los fibroscopios pueden transmitir la imagen desde el lente objetivo que se encuentra en el extremo distal del tubo de inserción hasta el conjunto de lentes ubicados en el ocular (sección proximal). En ese orden de ideas el usuario de un fibroscopio sólo requiere como equipos adicionales una fuente de luz y un equipo de sección. Ver Figura 1.

Los videoendoscopios en cambio gracias a la microcámara de video reproducen la imagen por medios electrónicos, en donde la imagen análoga producida por la cámara es llevada a través

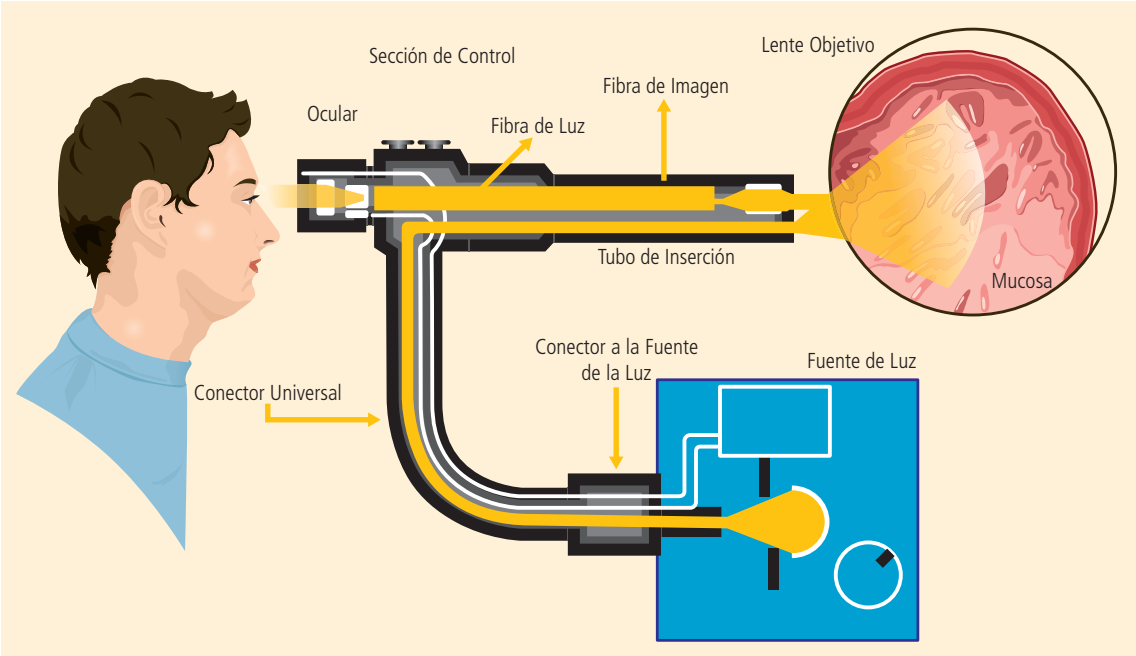

FIGURA 1. Esquema general de un fibroscopio.

de cables a un procesador digital para luego ser proyectada en una pantalla de visualización; de tal forma que el usuario de un videoendoscopio requiere como equipos adicionales una fuente de luz, un procesador de video, un monitor de video y un equipo de succión.

Existen en el mercado muchos modelos pero con ligeras diferencias. En la Figura 2 se muestran las partes principales de un fibroscopio y en la Figura 3 se muestran las partes principales de un videoendoscopio.

A continuación explicaremos de forma breve cada una de las partes mencionadas del endoscopio.

Partes del endoscopio

Las partes principales de los endoscopios son:

Sección distal

Forman parte de esta sección del equipo la punta distal, el tubo angulador y el tubo de inserción.

En la punta distal encontramos el(los) lente(s) guía(s) de luz, la salida del canal aire/agua, la guía de lavado (Nozzle), la salida del canal de biopsia y/o instrumentación para el caso del fibroscopio el lente de la guía de imagen ó el lente objetivo de la microcámara para el caso del videoendoscopio. Ver Figura 4.

Internamente en la punta distal del endoscopio encontramos una serie de lentes, los cuales permiten controlar la cantidad de luz que ilumina el área a inspeccionar y también permiten enfocar la imagen a visualizar por parte del usuario. Ver Figura 5.

El canal de aire/agua suministra el agua requerida para efectuar la limpieza de los lentes durante los estudios, así como también el aire necesario para distender la cavidad gastrointestinal del paciente.

El diámetro del canal de biopsia y/o instrumentación varía en los diferentes modelos de equipos y se utiliza, tanto para ingresar instrumental al cuerpo del paciente, como para succionar. En los endoscopios de visión lateral (duodenoscopios) hay además un sistema elevador de pinzas de biopsias (uña) anexado al canal de biopsias para mover dichos instrumentos. Ver Figura 6.

Otra parte importante de la sección distal es el tubo angulador, el cual le permite a la punta



FIGURA 2. Partes principales de un fibroscopio.



FIGURA 3. Partes principales de un videoendoscopio.

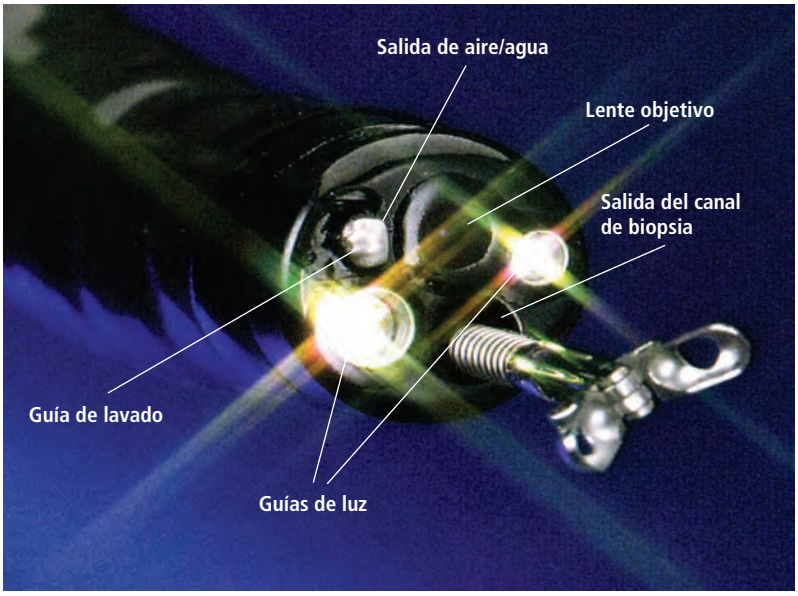

FIGURA 4. Punta distal de un videoendoscopio.

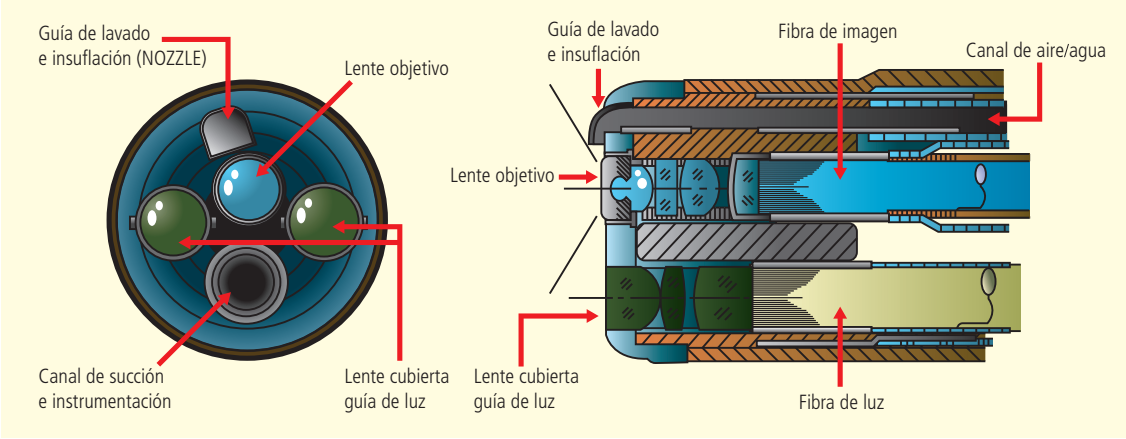

FIGURA 5. Componentes internos de la punta distal de un fibroscopio.

FIGURA 6. Punta distal de un videoduodenoscopio.

distal del endoscopio girar en todas las direcciones: arriba (Up), abajo (Down), izquierda (Left) y derecha (Right). El tubo angulador está conformado internamente por una serie de anillos de acero inoxidable, conectados entre sí, los cuales están a su vez recubiertos por una malla metálica muy resistente. Finalmente la malla está cubierta por un caucho especial que facilita el movimiento y protege las partes internas de la humedad. Ver Figura 7.

Al tubo angulador van soldadas cuatro (4) guayas (alambres) de acero. Cuando el usuario hace girar en la dirección deseada los comandos de angulación del endoscopio, las guayas tiran el tubo angulador y lo hacen girar; el ángulo de giro puede llegar en algunos casos hasta 210°.

Finalmente la otra parte importante de la sección distal es el tubo de inserción, el cual está conformado por un tubo metálico en espiral, recubierto por una malla metálica y sobre esta, una cubierta plástica. En su interior están la guía de imagen, la guía de luz, el canal de agua/aire, el canal de biopsias y las guayas de la angulación. En los videoendoscopios, en lugar de la guía de imagen, están los cables que llegan hasta la microcámara. Ver Figura 8.

El tubo de inserción tiene buena flexibilidad, la cubierta plástica viene marcada cada 5 cm. lo cual permite controlar la distancia insertada en el paciente.

Sección de control

Forman parte de esta sección del equipo los comandos de angulación, las válvulas aire/agua y succión, el ocular (fibroscopio) o la sección de *switches* (videoendoscopio) y el puerto de toma de biopsia y/o instrumentación.

Los comandos de angulación se utilizan para mover el tubo angulador. En general tienen dos perillas, una para manejar el movimiento hacia arriba y hacia abajo (Up-Down) y la otra para manejar el movimiento hacia izquierda y derecha (Left-Right). Cada perilla cuenta con un freno que le permite fijar el movimiento cuando así lo desea el usuario. Ver Figura 9.

Internamente los comandos de angulación poseen unas piezas mecánicamente alineadas y dispuestas de forma tal que garantizan el fácil movimiento en la dirección deseada por el usuario. Cuatro guayas van soldadas al tubo angulador, recorren todo el tubo de inserción y llegan hasta la sección de control en donde dos cadenas y una serie de piñones permiten controlar su movimiento desde las perillas del endoscopio. Ver Figura 10.

Las válvulas de aire/agua y succión también forma parte de la sección de control y permiten básicamente al usuario controlar el suministro de aire usado para distender la cavidad gástrica del paciente, la cantidad de agua usada para lavar el lente objetivo y la aspiración en el paciente.



FIGURA 7. Tubo angulador de un videoendoscopio.

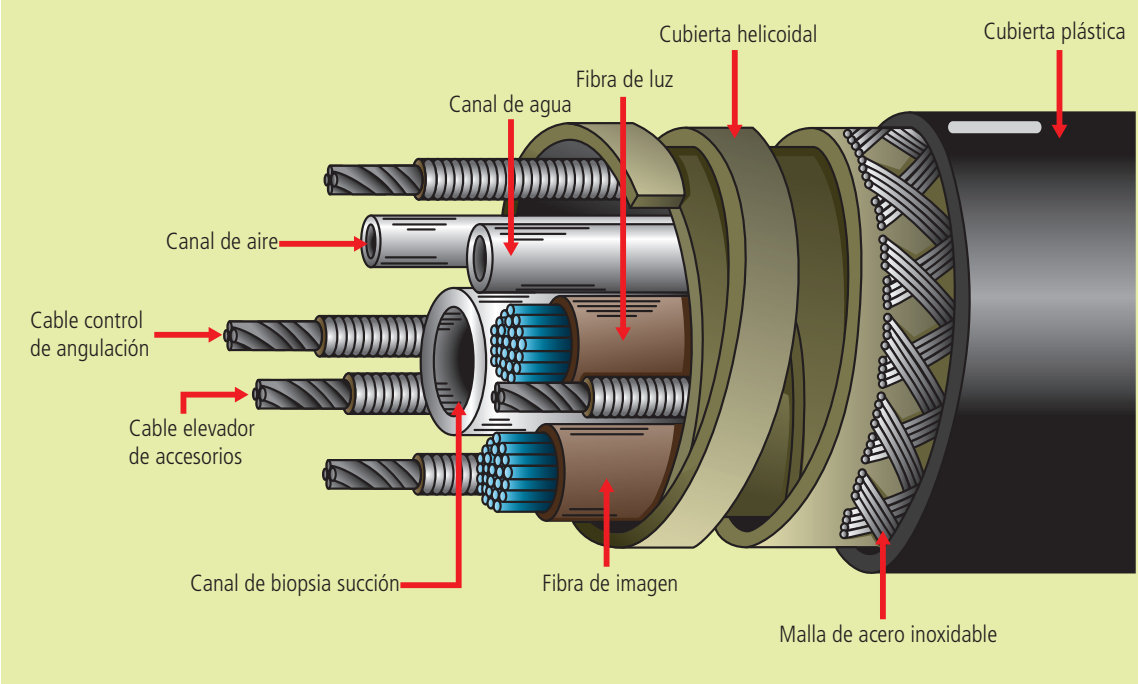

FIGURA 8. Tubo de inserción de un fibroduodenoscopio.

La válvula aire/agua está identificada con color azul y la válvula de succión está identificada con color rojo. Ver Figura 11.

La válvula de agua/aire tiene un orificio en la parte superior. Si se lo tapa, el aire que viene desde la bomba de la fuente de luz empuja la válvula unidireccional y continúa hasta la salida del canal agua/aire, en el extremo distal produciendo con ello insuflación. Si el orificio no se tapa, la presión del aire de la bomba de la fuente de luz no es suficiente para abrir la válvula unidireccional y por lo tanto el aire sale por el orificio. Hay que hacer notar que la bomba de aire de la fuente de luz está constantemente mandando aire hacia la válvula.

La válvula de aspiración tiene un par de orificios; mientras no se presione la válvula, el aspirador conectado al equipo toma aire a través de estos orificios. Cuando se presiona la válvula, se cierran los orificios y se abre el paso entre el tubo de succión (que va desde el conector del aspirador hasta la válvula) y el canal de biopsias. O sea que, la aspiración desde el interior del cuerpo humano se hace a través del canal de biopsias.



FIGURA 9. Comandos de angulación del videoendoscopio.

Continuando con la descripción de la sección de control también encontramos los cuatro *switches* de accionamiento remoto (videoendoscopios) para funciones del procesador de video.

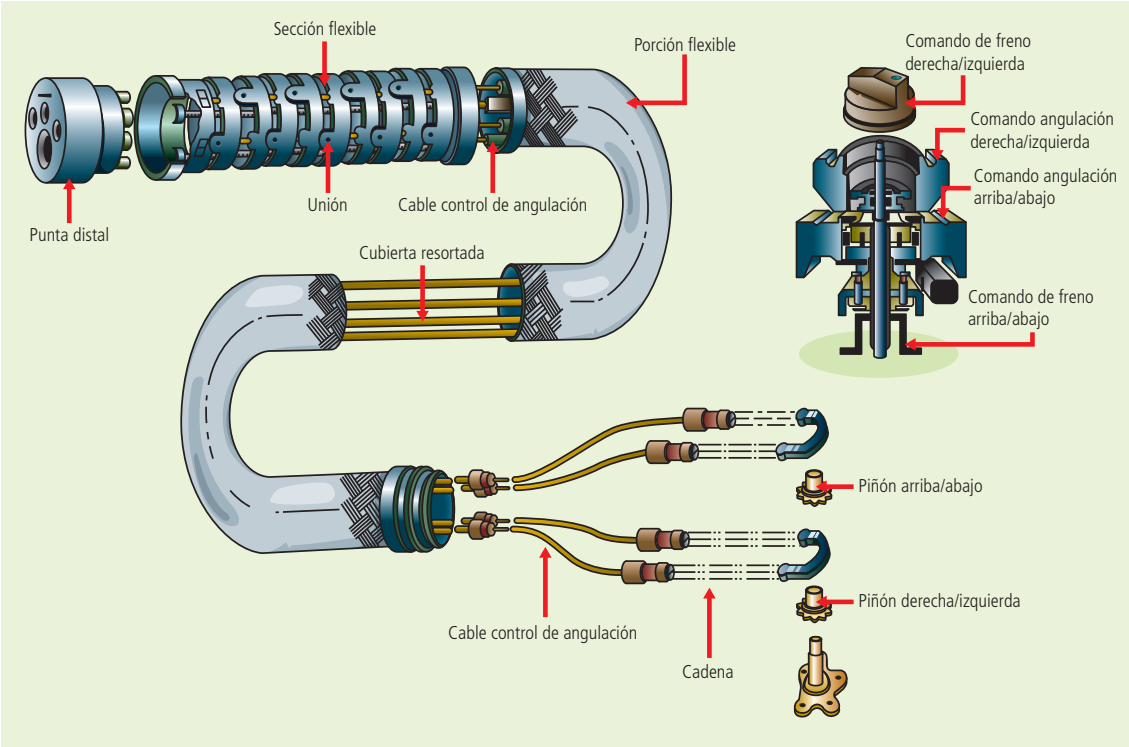

FIGURA 10. Partes mecánicas que permiten la angulación del endoscopio.



FIGURA 11. Válvula de aire/agua y válvula de succión.

Ver Figura 9. En el caso de los fibroscopios en la sección de control está ubicada la ventana de observación u ocular, el cual cuenta con un anillo que permite ajustar la dioptría de acuerdo con la agudeza visual del usuario. Por último, también encontramos en la sección de control el puerto de instrumentación (biopsia), por donde se introduce el accesorio requerido por el usuario. Ver Figura 12.

El ocular está compuesto por un juego de lentes, algunos de las cuales están separados entre sí por anillos metálicos y colocados dentro de un cilindro de aluminio, en el interior del ocular.

Hasta el ocular llega la guía de imagen que transmite la imagen generada por las lentes en el extremo distal. Para enfocar la imagen se utiliza el anillo corrugado (ajuste dióptrico), que puede girarse hacia derecha o izquierda moviendo el cilindro de las lentes en forma longitudinal al ocular acercándose o alejándose de la guía de imagen. También encontramos en la parte superior del ocular, cuatro contactos (pines). Cuando se necesita sacar fotografías de un estudio se le puede adosar una cámara fotográfica. El control de la intensidad de luz y el tiempo de exposición se realiza por medio de dichos contactos. El principal cuidado que hay que tener con esta parte del endoscopio es el de evitar golpes.

Sección del conector universal

Forma parte de esta sección del equipo el tubo guía de luz, el conector a la fuente de luz y suministro de aire, el conector al recipiente de agua, el conector a la unidad de succión, el conector a la unidad electroquirúrgica y en el caso del videoendoscopio el conector al procesador de video. Ver Figura 13.

El equipo fuente de luz, es un dispositivo que proporciona la luz requerida para iluminar la cavidad gástrica del paciente y cuenta con un compresor de aire que ayuda a distender la cavidad, al mismo tiempo la presión de aire facilita la presurización del recipiente de agua con el

FIGURA 12. Sección de control de un fibroscopio.



FIGURA 13. Partes de conector universal de un videoendoscopio

fin de generar un flujo controlado de este fluido, que como vimos anteriormente se usa para mantener limpio el lente objetivo en la punta del endoscopio.

También encontramos en esta sección del equipo el puerto de conexión de la unidad de aspiración, en donde el usuario puede conectar un succionador portátil o de red hospitalaria. Otro puerto disponible es el de la unidad de corte y/o coagulación, en él se conecta el cable que ayuda a aterrizar eléctricamente los accesorios usados para terapia (asas de polipectomía, papilotomos, etc.)

Para el caso del videoendoscopio, en esta sección del equipo llegan todos los cables eléctricos que vienen de la microcámara y de los *switches* remotos ubicados en la sección de control, a través de un cable especial el videoendoscopio se conecta al procesador de video en donde la imagen se digitaliza para ser visualizada en la pantalla del monitor de video.

Por último, un sistema de videoendoscopia completo está compuesto por los siguientes equipos:

Videogastroscopio, videocolonoscopio, videoduodenoscopio, procesador de video, fuente de luz, monitor de video, unidad electroquirúrgica, unidad de succión, un sistema de documentación (videoimpresora, *software* para manejo de imágenes, etc.), y un carro o gabinete de transporte especial para la instalación de todos los equipos descritos. Ver Figura 14.

Magnificación de imagen y cromoendoscopia

Para observar mejor las características de las estructuras observadas con los videoendoscopios, es decir, poder realizar lo que hoy se denomina examen endoscópico avanzado, se puede obtener magnificación óptica y magnificación digital que permiten aumento de 80 – 150X, las cuales se han sumado a una mejor resolución de imágenes con enfoque cercano hasta a 2mm de distancia y mayores ángulos de visión. La utilización de la diferencia de captación de los espectros de la luz por los tejidos, han permitido desarrollar sistemas como la imagen de banda estrecha o NBI y la cromoendoscopia inteligente o FICE, que utilizan filtros, en el primer caso permitiendo la producción de luz filtrada con diferente penetración en los tejidos obteniendo una imagen diferente según las características del tejido examinado y la segunda procesando la imagen que había sido obtenida en forma normal con filtros de diferentes espectros, para finalmente obtener en ambos casos, imágenes con detalles que permiten observar y clasificar mejor las características o morfología de las lesiones, lo que facilitará en última instancia, mejorar la capacidad de diagnóstico de lesiones tempranas o de tamaños diminutos. En la actualidad con estos desarrollos tecnológicos, se están estableciendo patrones de interpretación que nos llevarán a la redefinición de la nueva endoscopia digestiva.

FIGURA 14. Torre de videoendoscopia.

Recomendaciones generales para cuidar los endoscopios

- Realizar los pasos de reprocesamiento de acuerdo con el manual de instrucciones.
- Capacitar adecuadamente el personal para asegurar que realicen el reprocesamiento en forma correcta.
- Realizar pre-limpieza en la sala de examen inmediatamente después del procedimiento.
- Siempre se debe usar el adaptador para limpieza del canal de aire/agua.
- Realizar prueba de fuga en todos los endoscopios, el no hacerlo o hacerlo incorrectamente, puede cambiar una reparación de menor a mayor.
- Mantener la sección de angulación lejos de puntas afiladas. Cubra desagües metálicos del área de lavado con tapón de goma.
- Evitar amontonar los endoscopios, utilizando recipientes individuales.
- Evitar manipulación manual fuerte para que el endoscopio no sea sobre-angulado.
- Siempre se debe reprocesar con los controles de angulación sueltos.
- No transportar, guardar o reprocesar el endoscopio con accesorios.
- Proteger el tubo de inserción del conector de la guía de luz si está caliente.
- No doblar o enrollar el endoscopio muy apretado al reprocesarlo (no más que el enrollado original en la maleta de transporte).
- Asegurarse que el cepillo de limpieza esté en buenas condiciones. Los cepillos desechables deben ser descartados después de la limpieza de cada endoscopio.

Los cepillos re-usables deben ser sometidos a desinfección de alto nivel o esterilización después de cada uso.

- Usar cepillo de limpieza indicado para la punta distal.
- Purgar el canal de agua/aire suficientemente usando el adaptador de limpieza para todos los canales.
- Los endoscopios deben estar completamente secos para su almacenamiento y colgarse verticalmente en un ambiente sin polvo. Los endoscopios deben ser guardados con todos los controles de angulación libres y todas las piezas móviles removidas.

BIBLIOGRAFÍA

1. Ginverg G. et al. How endoscopes work. Clinical gastrointestinal endoscopy. 1 ed, Elsevier Saunders,2005, pp29-47.
2. Barlow DE. Flexible endoscope technology. The video image endoscope In Sivak MV Jr (ed) Gastroenterologic Endoscopy, 2nd ed, vol1. Philadelphia,WB Saunders, 2000,pp29-49
3. Antonini F. Asistencia en endoscopia. Comunicación personal. Servicio de gastroenterología. Hospital San Martín La Plata Argentina. 2003
4. Yu M. M2A capsule endoscopy. A breakthrough diagnostic tool for small intestine imaging.Gastroenterol Nurs. 2002;25(1):24-7
5. Kovac C. "Video pill" may supplement standard endoscopy. BMJ. 2001;323(7309):358.
6. Barroso N. et al. Cápsula Endóscopica.Rev Esp Enferm Dig. 2001;93(9):598-601.

Accesorios Endoscópicos

MAURICIO GONZÁLEZ HERNÁNDEZ
NATHALIA YULIETH CÁRDENAS RUIZ
LUIS FERNANDO ROLDÁN MOLINA

INTRODUCCIÓN

En las últimas décadas hemos visto el avance de la endoscopia digestiva y cómo se ha posicionado como método diagnóstico y terapéutico, gracias en parte al desarrollo de los accesorios endoscópicos. En este capítulo no se pretende describir técnicamente cada accesorio, sino dar a conocer las normas que rigen su uso y la forma de clasificarlos para ayudar a su correcta elección.

DEFINICIONES Y GENERALIDADES

1. *Accesorio o dispositivo endoscópico:* es el destinado especialmente por el fabricante para ser utilizado en forma conjunta con un equipo de endoscopia digestiva.

2. *Clasificación del riesgo:* según el riesgo potencial relacionado con su uso y combinación de algunos criterios como duración del contacto con el cuerpo, grado de invasión y efecto local contra efecto sistémico, son clasificados como [1]:

- Clase I (riesgo bajo): sujetos a controles generales, no destinados para proteger o mantener la vida o para un uso de importancia especial en la prevención del deterioro de la salud humana y que no representan un riesgo potencial no razonable de enfermedad o lesión.
- Clase IIA (riesgo moderado): sujetos a controles especiales en la fase de fabricación para demostrar su seguridad y efectividad.
- Clase IIB (riesgo alto): sujetos a controles especiales en el diseño y fabricación para demostrar su seguridad y efectividad.
- Clase III (riesgo muy alto): sujetos a controles especiales, destinados a proteger o mantener la vida o para un uso de importancia sustancial en la prevención del deterioro de la salud humana, o si su uso presenta un riesgo potencial de enfermedad o lesión.

3. *Esterilización:* aplicación de un proceso diseñado para destruir todas las formas viables de vida microbiana por medios físicos o químicos y alcanzar un nivel de seguridad. [2]

4. *Desinfección:* Proceso por el cual se destruye la mayoría de microorganismos patógenos, excepto esporas en un objeto inanimado. En la unidad

de Endoscopia digestiva, el tipo de desinfección que se utiliza es la de alto nivel, entendida como la reducción o destrucción de todos los microorganismos vegetativos, micobacterias, virus, esporas de hongos y algunas pero no todas las esporas bacterianas a un nivel adecuado para el uso seguro de los endoscopios y accesorios en un paciente [3].

5. *Reprocesamiento:* Incluye todos los pasos para lograr que un dispositivo contaminado esté listo para otro paciente. Los pasos implican realizar una clasificación según criterios de Spaulldding e incluyen prelimpieza, limpieza, enjuague, desinfección de alto nivel o esterilización, secado, almacenamiento adecuado, evaluación funcional, empaque, marcación, según esté indicado para el dispositivo médico [4,7].

6. *Reuso:* Uso repetido o múltiple de cualquier dispositivo médico, incluyendo los productos destinados a su reutilización o de un solo uso, con el reprocesamiento (limpieza, desinfección o esterilización) entre usos. [5]. Para Colombia, según el Decreto 1011 del 2006, en relación al reuso de dispositivos médicos, los prestadores de salud podrán reusar, siempre y cuando definan y ejecuten procedimientos basados en evidencia científica que demuestra que no implica reducción de la eficacia para la cual se utiliza el dispositivo, ni riesgos de infecciones o complicaciones en los procedimientos. [6]

7. *Clasificación de uso:* los dispositivos médicos se pueden clasificar según la posibilidad de reutilización así [11]:

- Desechables: entregados por la casa fabricante en paquetes estériles y diseñados para un solo uso.
- Desechables reprocesados: aquellos accesorios desechables que son nuevamente utilizados luego de un proceso de limpieza, enjuague, desinfección de alto nivel o esterilización.Dispositivo reutilizable: se refiere a un instrumento diseñado y validado por el fabricante a ser utilizado más de una vez, asegurando su funcionalidad, protocolo de reprocesamiento, condiciones de uso y control de calidad para seguridad del paciente. [8]

La elección de uno u otro dispositivo dependerá de las políticas de cada unidad de endoscopia digestiva, que pueden considerar los datos presentados en la Tabla 1.

ELECCIÓN DEL ACCESORIO

Para elegir el accesorio adecuado hay que considerar los siguientes aspectos:

1. *Marco legal:* en Colombia el INVIMA (Instituto Nacional de Vigilancia de Medicamentos y Alimentos) es el ente regulador para la utilización de los dispositivos médicos, el cual en el Decreto 4725 de 2005 establece que [9]:

- "…los dispositivos médicos deberán fabricarse, diseñarse y almacenarse de tal forma que su utilización no comprometa el estado clínico, la salud o la seguridad de los pacientes o de quienes estén en contacto con los mismos, cuando se empleen en las condiciones y finalidades previstas"
- "…los dispositivos médicos deberán ofrecer las indicaciones que les haya atribuido el fabricante, es decir, estar diseñados y fabricados de manera que puedan desempañar sus funciones tal y como el fabricante las haya especificado"
- "…Mientras dure el periodo de validez previsto por el fabricante, los principios de seguridad y funcionamiento de los dispositivos médicos no deberán alterarse en tal grado que se vean comprometidos el estado clínico, la salud y la seguridad de los pacientes"
- "..los efectos adversos que sobre la salud individual o colectiva pueda experimentar la población usuaria de los dispositivos médicos, por trasgresión de las normas o condiciones establecidas, será responsabilidad de los titulares, fabricantes y comercializadores…"

Además en la Resolución 4816 de 2008, se reglamenta el Programa Nacional de Tecnovigilancia a fin de fortalecer la protección de la salud y la seguridad de los pacientes, operadores y todas aquellas personas que se vean implicadas directa o indirectamente en la utilización de dispositivos médicos, establece como responsables en Colombia

Tabla 1. Ventajas y desventajas de los tipos de accesorios.

Tipo de accesorio	Ventajas	Desventajas
Desechables	Menor riesgo de infección	Mayor costo del procedimiento Impacto ambiental
Reusables	Menor costo del procedimiento Menor impacto ambiental Respaldo por el fabricante	Riesgo de infección Costo de almacenamiento
Desechable reusable	Menor costo procedimiento	Riesgo de disfunción Riesgo de contaminación No respaldo del fabricante

al INVIMA, fabricantes e importadores de los dispositivos médicos, los prestadores y profesionales independientes, a los usuarios, entre otros. [10]

2. *Consensos de sociedades científicas:*

2.1 Sociedad Americana de Endoscopia digestiva (ASGE) [7]

- Los accesorios desechables no se asocian a contaminación.
- Los accesorios reutilizables sólo son seguros si son adecuadamente mantenidos y reprocesados.
- No se deben reutilizar los accesorios desechables a menos que existan políticas de limpieza y desinfección de alto nivel que son similares a las establecidas para fabricantes de accesorios desechables.

2.2 Sociedad Europea de Endoscopia digestiva (ESGE) [12]

- Las agujas de inyección solo deben ser usadas una vez.
- Aunque es posible reprocesar y esterilizar efectivamente las pinzas de biopsia hay una tendencia a usar pinzas de uso único.
- Todos los accesorios usados en el árbol biliopancreático deben ser estériles.

3. *Evidencia publicada:* los artículos en la literatura médica evalúan tres aspectos en la decisión de elegir un accesorio reutilizable o desechable: costo, función y seguridad.

- Costo: hay estudios que demuestran ahorro en costos de las pinzas de biopsia reusables y otros no, especialmente cuando los costos de reprocesamiento son altos. [13- 17]
- Función: en el caso de las pinzas de biopsia, las muestras obtenidas por aquellas reusables o desechables han sido equivalentes en cuanto a su tamaño y posibilidad de estudio, aunque dos estudios sugieren que la calidad de estos especímenes disminuye con el uso prolongado de las pinzas reusables. [15,16]
- Seguridad: hay evidencia de que las pinzas de biopsia pueden transmitir hepatitis B y C, así como Helicobacter Pylori y Salmonella. [18] En dos estudios se evidenció restos de material biológico en pinzas desmanteladas que no pudieron ser removidos a pesar de seguir adecuados protocolos. [15,16] Los actuales métodos de reprocesamiento han disminuido el riesgo de infección aunque esta posibilidad aún sigue latente. Otro caso es el de las pinzas desechables que aunque se piensa que no tienen riesgo de infección, en un estudio se encontró que estas son altamente susceptibles de contaminación si son pasadas por canales de endoscopios inadecuadamente reprocesados. [19]
- Aspectos éticos: El personal de salud debe usar las habilidades clínicas para proteger la vida y la salud de los pacientes. Como tal debemos actuar para optimizar el beneficio y minimizar el daño. La práctica exitosa depende de una relación de verdad entre el médico y el paciente. Todos los pacientes deben ser tratados con justicia

e igualdad y siempre se debe proveer la información del daño que puede ocurrir como resultado de un tratamiento o la utilización de accesorios en ellos. Las decisiones deben ser basadas en el juicio clínico y no dictadas por razones meramente financieras o institucionales, sin desconocer las normas legales que nos rigen y las responsabilidades éticas y de orden médico legal que debemos cumplir y que a su vez constituyen un derecho de los pacientes.

ACCESORIOS BÁSICOS

Son los accesorios que toda unidad de endoscopia digestiva debe tener como mínimo para garantizar una adecuada prestación del servicio a sus pacientes. Estos son:

1.*Pinza de biopsia:* permite la obtención de tejidos para evaluación histopatológica, la cual es útil para diferenciar procesos inflamatorios, malignos o infecciosos. Existen varios tipos en el mercado. Hay pinzas que pasan por el equipo pediátrico, las que lo hacen por el canal convencional de 2.8 mm y otras que requieren un canal de 3.7 mm (pinza jumbo). También las hay espiculadas y no espiculadas. Algunos aspectos que podemos resaltar con respecto a estos accesorios son:

- Las pinzas de biopsia actualmente disponibles en el mercado son igualmente eficaces en proveer un diagnóstico histológico. [20]
- Si bien es cierto que los especímenes obtenidos con pinza jumbo son de mayor volumen, no existe diferencia con respecto a la biopsia convencional en el desenlace clínico de lesiones mucosas. [21] Sin embargo, tiene mayor capacidad diagnóstica en la evaluación de lesiones subepiteliales. [22]
- Usualmente el tejido es obtenido en una sola pasada a través del equipo. Sin embargo, se pueden tomar dos biopsias en un solo tiempo sin que disminuya la calidad del espécimen obtenido. A pesar de la ganancia de tiempo con esta técnica, hasta en el 20% de los casos se pierde la primera biopsia con lo cual se podría alterar el diagnóstico histológico definitivo. [23]
- La toma de biopsias es un procedimiento de bajo riesgo de sangrado y se puede realizar en pacientes tomando aspirina, Clopidogrel o aquellos anticoagulados con Warfarina.[24]

2. *Agujas de inyección:* estos son accesorios que permiten la aplicación de agentes líquidos en la pared del tracto gastrointestinal. Son útiles para realizar hemostasia en casos de sangrado, para elevar lesiones durante resección mucosa o submucosa, el tatuaje de lesiones y para inyectar sustancias terapéuticas como en caso de acalasia o fisura anal. Las complicaciones asociadas con su uso incluyen sangrado, laceración por trauma, perforación o infección. [25] No se recomienda profilaxis antibiótica cuando se usan estos accesorios excepto en el caso de escleroterapia en un paciente cirrótico o en aquellos con alto riesgo de endocarditis. [26]

3. *Asas:* Existe una gran variedad de estos accesorios. Son fundamentales en procedimientos como polipectomía, resección mucosa o extracción de cuerpos extraños. [27]

4. *Pinza de cuerpo extraño:* están disponibles en varias formas que incluyen pinzas en diente de ra-

Canastilla de Dormia | Sobretubo | Pinza de cuerpo extraño (Diente de ratón - cocodrilo) | Grasper de 4 puntas | Asa de Polipectomía | Catéter aspersor

FIGURA 1. Fotografía de algunos accesorios endoscopicos.

Tabla 2. Accesorios avanzados más comunes.

Finalidad	Accesorios	Usos	Observaciones
HEMOSTASIA (30)	Agujas de inyección **Soluciones utilizadas** Solución Salina 0.9%, Adrenalina, esclerosantes como Etanol, Etalonamina, polidocanol, Trombina, trombina combinada con fibrina, Cianoacrilato.	Ulcera péptica, lesión Dielafoy (31, 32) sangrado diverticular (33, 34)	En la agujas tener en cuenta el calibre (21 a 25G) y longitud (3 a 8mm) de la aguja según el tejido a inyectar para su eficacia mecánica y citoquímica. En el uso de accesorios térmicos directos, mantener precaución con control de frecuencia y potencia de la energía, para disminuir el riesgo de perforación, reportado entre 1.8% - 3% en hemoterapia (30).
	Térmicos de contacto • Sonda térmica • Sonda bipolar/multipolar de electrocauterio • Pinzas calientes para hemostasia	Ecatasias vasculares, angiodisplasias	En el uso de APC, la distancia óptima entre la sonda y el tejido es de 2 a 8 mm. Flujo de gas argón entre 0.5 a 7 L/min, para el control de complicaciones en el paciente se debe controlar la potencia, duración de aplicación y distancia de la punta de la sonda (35). En el uso de láser para lesiones sangrantes se utiliza una potencia de 50 watios a una distancia de 3 - 4 mm del tejido (36).
	Térmicos de no contacto • Sonda de argón plasma (APC) • Sonda para láser Nd - YAG **Mecánicos** • Ligadura de bandas • Clips • Endoloops	Várices esofágicas, gástricas, sangrado digestivo	Verificar el sistema mecánico completo (clip, ligaduras, endoloop) antes de su uso y características, asegurar su efectividad en la terapia y coordinación entre el especialista y su asistente (37). Las ligaduras de bandas continúan siendo la mejor elección para la prevención y tratamiento de las várices esofágicas y las de primera elección en el manejo de sangrado en pacientes con hipertensión portal (38).
EXTRACCIÓN DE CUERPOS EXTRAÑOS (39)	Cesta endoscópica	Recuperar objetos largos o de forma irregular, tales como cepillos de dientes, utensilios y bolígrafos. Igual rescatar pólipos.	La experiencia del equipo de trabajo es trascendental para la selección adecuada de los dipositivos médicos útiles en la extracción de cuerpos extraños. Definir el uso de accesorio rotatorio o no, significa eficiencia en el retiro del cuerpo extraño.
	Grasper de 2, 3, 4 o 5 puntas Pinzas híbridas: dientes ratón – cocodrilo	Buen agarre en impactación de carne bolo alimentario, pólipos, objetos redondos pequeños Cuerpos extraños rígidos y delgados, extracción de stents.	
	Redes de recuperación	Útil para rescatar pólipos o mucosa en fragmentos, objetos pequeños, baterías.	
	Otros Sonda magnética	Rescate de objetos ferromagnéticos.	Requiere una conexión larga conectada a un sistema imán de gran poder.
	Tijeras quirúrgicas o cortador de sutura/lazo	Retirar indicado en suturas.	

Finalidad	Accesorios	Usos	Observaciones
RESECCIÓN DE MUCOSA (40)	• Cap o copas: Recta u oblicua • Asas de diversas formas: Hexagonal, creciente • Sondas de electrocoagulación multipolar • Sondas de argón plasma • Agujas para inyección • Catéteres aspersores (spray) • Bisturí diatérmico tipo aguja • Bisturí con punta porcelana • Coagrasper rotatoria • Clips	Ablación de mucosa benigna o maligna por vía endoscópica.	Las asas de polipectomía tienen distinta capacidad de corte según su composición y calibre del alambre. Las de monofilamento son excelentes para uso en frío (41). El uso de los dispositivos para este procedimiento terapéutico será revisado en su capítulo.
NUTRICIÓN ENTERAL	Tubo nasoentéricos (Silicona o poliuretano) Tubos para gastrostomía endoscópica percutánea (GEP): • Kit completo • Sonda de recambio • Botón para GEP (recambio)	Alimentación enteral (Nariz – Intestino delgado) Soporte nutricional en pacientes con el tracto digestivo intacto, el uso de dispositivos varía según el tiempo de necesidad para apoyo nutricional. Para elegir el kit de GEP, tener en cuenta la técnica a utilizar (45): Pull Push Directa	Estos dispositivos varían su diámetro (3.5 a 16 French), longitud de 15 a 170 cms y luz de acceso a estómago y/o intestino delgado. Cuentan además con características de ayuda para su avance, guiado por guía de alambre, marcadores radiopacos, imanes y sutura (42) El rango del diámetro de la sonda para gastrostomía va desde 12 F a 28 French, su duración promedio es de 1 a 2 años y el motivo de recambio es la degradación del tubo (43). En la vía PEG además se puede avanzar internamente otras sondas para alimentación yeyunal (diámetro de 9 a 12 French-60 cms de largo) y su duración puede llegar hasta los 55 días (44). Estudios previos demuestran que los costos relacionados con la GEP son mayores que los costos para la colocación de tubos naso-entéricos (corto plazo de apoyo nutricional) (46), pero menos costos con relación a la colocación quirúrgica. Igualmente, se ha demostrado costo-efectividad de la profilaxis antibiótica en la colocación GEP (47).
DILATACIÓN DE MUCOSA	Dilatadores con balón, pueden ser neumáticos e hidrostáticos • Esofágicos Colónicos Dilatadores Termoplásticos y puntiagudos como Savary-Guilliard Metálicos como Eder-Puestow Prótesis esofágicas metálicos o plásticos autoexpandibles	Disfagia, estenosis benignas esofágicas (48) Acalasia (49) Lesiones benignas y malignas de colon (50)	Estudios han reportado la dilatación neumática con balón de acalasia diámetro de 30-mm y una insuflación promedio menor de 10-12 psi, por 60 segundos, como método eficaz y seguro para uso del dispositivo, bajo visión endoscópica directa (49). Existen en el mercado varias opciones de stents para el manejo de estenosis, pueden ser recubiertos, parcialmente recubiertos o sin recubrir (51).

Finalidad	Accesorios	Usos	Observaciones
ULTRASONO-GRAFÍA ENDOSCÓPICA (UES)	Agujas de punción Cepillo de citología Tru-cut		El calibre de la aguja de punción varía entre 19 a 25G, además el especialista debe tener claridad en el tipo de punta a utilizar (punta afilada con bisel o esférica) (52) Calibre 22G: Muestra de tejido Calibre 20G: Bloque del plexo celíaco
VIA BILIAR (CPRE) (53)	Catéteres o cánulas Alambre guías Accesorios para la toma de biopsia: pinzas y cepillos Papilótomos Balones de dilatación Cesta o canastillas Litotriptores Endoprótesis o tubos de drenaje	Estudio diagnóstico y terapéutico de la vía biliar y pancreática	Aspectos a considerar en la adquisición de accesorios para CPRE: • **Cánula:** Existen en el mercado varias opciones en tamaño de la punta, longitud y número de lúmenes disponibles. Debe ser compatible con el alambre guía, • **Alambre guía:** Recubrimiento hidrofílico, tipo de punta (recta-curva), diámetro (0.035''/ 0.025´), longitud (270cms/450 cms), marcación radiopaca (anillos rectos/anillos oblicuos), facilidad de intercambio con otros dispositivos. • **Papilótomo:** Tener claridad en el tipo de dispositivo a utilizar (precorte, de halar, de empujar, guiados, convencionales), compatibilidad con la guía alambre, diámetro de la punta (4.5 Fr a 6 Fr), marcas radiopacas.
MISCELÁNEOS Y DE APOYO	Sobretubo Catéteres aspersores Otros: Sistema de irrigación Trampa recolectora de pólipos	Extracción de cuerpo extraño, enteroscopia, colonoscopia difícil Cromoendoscopia	Sobretubo útil para la seguridad y eficiencia de la extracción del cuerpo extraño, además protege vía aérea y mucosa del paciente manteniendo el lumen (39). En enterosocopia impide la formación de bucles. El uso del catéter aspersor de tinción se utiliza con el propósito de proteger los canales internos del endoscopio y aplicar uniformemente el colorante sobre la mucosa, dejando el catéter de 2 a 3 cms de la punta distal (54).

tón, mordida de cocodrilo, mordaza, de tres o cuatro púas, trípode entre otras. [28] La utilización de cada una de estas se basa en el análisis de la situación clínica y no en estudios comparativos. Esta herramienta es utilizada en el 80% de los cuerpos extraños que se extraen de hipofaringe y esófago. [29]

ACCESORIOS AVANZADOS

Estos accesorios son complemento de los anteriormente descritos y son requeridos a medida que aumenta la complejidad de los casos vistos en las unidades de endoscopia y depende del nivel de complejidad de atención del servicio, de la tecnología disponible y del entrenamiento del personal de salud que los utiliza. (Ver Figura 1) Algunos son para uso a través de los endoscopios y otros requieren guía endoscópica o se utilizan como complementación en las terapias endoscópicas (Tabla 2).

BIBLIOGRAFÍA

1. www.Invima.Gov.Co. Accesado 14 de diciembre de 2012.

2. Asge guideline. Infection control during gi endoscopy. Gastrointestendosc 2008; 67: 781 – 790.
3. Cdc. Guideline for disinfection and sterilization in healthcare facilities, 2008.
William a. Rutala, ph.D., M.P.H. David j. Weber, m.D., M.P.H.1,2, And the healthcare infection control practices advisory committee (hicpac).
4. United States food and drug Administration. (2000). Guidance for industry and for fda staff: enforcement priorities for single-use devices reprocessed by third parties and hospitals. Disponible en: www.Fda.Gov. Accesado 11 de enero 2013.
5. United States food and drug Admninistration. (2001). Reprocessing of reusable medical devices. Disponible en: www.Fda.Gov. Accesado 13 de enero 2013.
6. Colombia. Ministerio de protección social. Decreto 1011 de 2006, 3 de abril, por el cual se establece el sistema obligatorio de garantía de calidad de la atención de salud del sistema general de seguridad social en salud. Bogotá, 2006.
7. Asge guideline. Multisociety guideline on reprocessing flexible gastrointestinal endoscopes. Gastrointestendosc 2011; 73: 1075 – 1084.
8. Sgna. Reuse of single-use critical medical devices. 2008. Disponible en: www.Sgna.Org. Accesado 28 de enero de 2013.
9. Colombia. Ministerio de protección social. Decreto 4725 de 2005, 26 de diciembre. Por el cual se reglamenta el régimen de registros sanitarios, permiso de comercialización y vigilancia sanitaria de los dispositivos médicos para uso humano. Bogotá. 2005.
10. Colombia. Ministerio de protección social. Resolución 4816 de 2008, 27 de noviembre. Por el cual se reglamente el programa de tecnovigilancia..Bogotá. 2008.
11. Asge technology status evaluation report: disposable endoscopic accessories. Gastrointestendosc 2005; 62: 477 – 479.
12. Esge – esgena guideline: cleaning and disinfection in gastrointestinal endoscopy. Endoscopy 2008; 40: 939 – 957.
13. Bourguignan c. , Destrumelle a. , Koch s. , Grumblat a. , Carayon p. Disposable versus reusable biopsy forceps in gi endoscopy: a cost – minimization analysis. Gastrointestendosc 2003; 58: 226 – 229.
14. Deprez p. ,Horsmans y. , Van hazle m. Huang p. , Piessevaux h. Disposable versus reusable biopsy forceps: a prospective cost evaluation. Gastrointestendosc 2000; 51: 262 – 265.
15. Rizzo j. ,Berstein d. , Gress f. A performance, safety and cost comparison of reusable and disposable endoscopic biopsy forceps: a prospective, randomized trial. Gastrointestendosc 2000; 51: 257 – 261.
16. Yang r. , Ng s. , Nicholls m. , Laine l. A cost and performance evaluation of disposable and reusable biopsy forceps in gi endoscopy. Gastroenterology endoscopy 2000; 51: 266 – 270.
17. Lim c. , Choi m. , Kim w. , Kim j. , Cho y. Performance and cost of disposable biopsy forceps in upper gastrointestinal endoscopy: comparison with reusable biopsy forceps. Clinendosc 2012; 45: 62 – 66.
18. Gordon s. Reusable versus disposable forceps: the dilemma of costs and safety. Gastrointestendosc 2000; 51: 363 – 365.
19. Kinney t. , Kozarek r. , Raltz s. , Attia f. Contamination of single use biopsy forceps; a prospective in vitro analysis. Gastrointest endosc 2002; 56: 209 – 212.
20. Asge technology status evaluation report. Update on endoscopic tissue sampling devices. Gastrointest endosc 2006; 63: 741 – 745.
21. González s. ,Woojim m. , Smith m. , Slack k. , Rotterdam h. Randomized comparison of 3 different-sized biopsy forceps for quality of sampling in barrett's esophagus. Gastrointestendosc 2010; 72: 935 – 940 .
22. Buscaglia j, nagula s, jayaraman v, robbins d, vadada d, gross sa, dimaio cj, pais s, patel k, sejpal d. Diagnostic yield and safety of jumbobiopsyforceps in patients with subepithelial lesions of the upper and lower gi tract. Gastrointestendosc 2012; 75: 1147 – 1152.
23. Padda s. , Shah i. , Ramírez f. Adecuacy of mucosa sampling with the "two bite" forceps technique: a prospective, randomized, blinded study. Gastrointestendosc 2003; 57: 170 – 173.
24. Asge guideline. Management of antithrombotic agents for endoscopic procedures 2009; 70: 1060 – 1070.
25. Technology status evaluation report. Injection needless. Gastrointestendosc 1999; 50: 928 – 931
26. Asge guideline. Antibiotic prophylaxis for gi endoscopy. 2008; 67: 791- 798.
27. Baron t. Snares, knifes and scissors. Tech gastrointest ndosc 2006; 8: 22 – 27.
28. Brenna b. Endoscopicretrievaldevices. Tech gastrointestendosc 2006; 8: 16 – 21.
29. González m. ,Gómez m. , Otero w. Cuerpos extraños en esófago. Rev col gastroenterol 2006; 21: 150 – 161
30. Asge. Endoscopic hemostatic devices. Gastrointestinal endoscopy 2009; 69(6):987-96.
31. Casella g, bonforte g, corso r, et al. Rectal bleeding by dieulafoy-like lesion: successful endoscopic treatment. G chir 2005;26:415-8.
32. Parra-blanco a, takahashi h, Méndez Jerez pv, et al. Endoscopic management of dieulafoy lesions of the stomach: a case study of 26 patients. Endoscopy 1997;29:834-9.
33. Bloomfeld rs, rockey dc, shetzline ma. Endoscopic therapy of acute diverticular hemorrhage. Am j gastroenterol 2001;96:2367-72.
34. Jensen dm, machicado ga, jutabha r, et al. Urgent colonoscopy for the diagnosis and treatment of severe

diverticular hemorrhage. N engl j med 2000;342:78-82.
35. U.S. Food and drug administration. Available at: http://www.Access data.Fda.Gov/scripts/cdrh/cfdocs/cfmaude/search.Cfm. Accessed enero 30 , 2013.
36. Vázquez-iglesias,j.,Aguirre, endoscopia digestiva diagnóstica y terapéutica 2008, editorial panamericana.
37. Shin ej, ko cw, magno p, et al. Comparative study of endoscopic clips: duration of attachment at the site of clip application. Gastrointestendosc 2007;66:757-61.
38. Asge. Endoscopy banding devices. Gastrointestinal endoscopy. 2008, 68(2):217-21.
39. Asge. Endoscopy retrieval devices. Gastrointestinal endoscopy. 2009, 69(6):997-1003.
40. Asge. Mucosal ablation devices, gastrointestinal endoscopy. 2008, 68(6): 1031-42.
41. Abre, l. Gastroenterología: endoscopia diagnóstica y terapéutica. L abreu gracia, editores asociados. 2ª. Edición, buenos aires, madrid: médica panamericana, 2007.
42. Asge. Enteral nutrition access devices. Gastrointestinal endoscopy. 2010, 72(2): 236-48.
43. Haycockav, ,youdp, bassett, p,etal. Simulator training improves practical skills in therapeutic gi endoscopy: results from a randomized,blinded, controlled study. Gastrointestendosc 2009;70:835-45.
44. Udorah mo, fleischman mw, bala v, et al. Endoscopic clips prevent displacement of intestinal feeding tubes: a long-term follow-up study. Digdissci 2010;55:371-4.
45. Campoli pm, cardosa dm, turchi md, et al. Assessment of safety and feasibility of a new technical variant of gastropexy for percutaneousdirecta endoscopic gastrostomy: an experience with 435 cases. Bmc gastroenterol 2009;9:48.
46. Corry j, poon w, mcphee n, et al. Randomized study of percutaneous endoscopic gastrostomy versus nasogastric tubes for enteral feeding in head and neck cancer patients treated with (chemo)radiation. J medimagingradiatoncol 2008;52:503-10.
47. Kulling d, sonnenberg a, fried m, et al. Cost analysis of antibiotic pro- phylaxis for peg. Gastrointestendosc 2000;51:152-6.).
48. Peter d. Siersema, md, phd, laetitia r.H. De wijkerslooth. Dilation of refractory benign esophageal strictures, gastroenterology endoscopy, 2009, 70 (5).
49. Chuah sk, wu kl, hu th, tai wc, changchien cs. Endoscopeguided pneumatic dilation for treatment of esophageal achalasia. World j gastroenterol 2010; 16(4): 411-417.
50. Endoscopic colonic stents and dilatation david e. Beckclin colon rectal surg. 2010 February; 23(1): 37–41
51. Siersema pd. Stenting for benign esophageal strictures. Endoscopy 2009, 41(4): 363-73.
52. Asge. Eus accesories. Gastrointestinal endoscopy, 2007, 66(6):1076-81.
53. Asge. Ercp cannulation and sphincterotomy device. Gastrosenterologyendoscopy. 2012, 71(3): 435-45
54. Asge. Chromoendoscopy, gastrointestinal endoscopy. 2007: (66(4):639-49.
55. Asge. Endoscopic closure device. Gastrointestinal endoscopy. 2012, 76(2): 244-51.
Sampling with the “two – bite” forceps technique: a prospective, randomized, blinded study. Gastrointest endosc 2003; 57: 170 – 173.

Gestión del uso y mantenimiento de equipos

ANA LUCÍA DELFINO ROLDÁN
NATHALIA YULIETH CÁRDENAS RUIZ
LUIS FERNANDO ROLDÁN MOLINA

INTRODUCCIÓN

El uso de los equipos en la unidad de Endoscopia Digestiva tiene unos requisitos de orden profesional, que requiere un entrenamiento adecuado, no sólo para la interpretación del examen realizado, sino conocimiento en el funcionamiento y propiedades específicas de los equipos médicos y accesorios, el adecuado manejo para el reprocesamiento, desinfección y detección de fallas tempranas que permitan evitar daños graves a los equipos, pacientes y al mismo personal que los manipula. Es muy necesario por ello leer cuidadosamente los manuales y recomendaciones tanto del fabricante y proveedor, como los de orden legal emanados por las autoridades competentes locales.

Los manuales de los diferentes fabricantes utilizan terminologías de advertencia que deben ser cuidadosamente leídas, es así como por ejemplo en los manuales de Olympus se encuentra:

> "Peligro: indica una situación peligrosa inminente que, si no se evita, provocará la muerte o daños graves."
> "Advertencia: Indica una situación potencialmente peligrosa que si no se evita, puede provocar la muerte o daños graves."
> "Precaución: Indica una situación potencialmente peligrosa que si no se evita, puede provocar daños menores. También puede utilizarse para avisar de prácticas no seguras o de posible daños al equipo."
> "Nota: ofrece valiosa información adicional."

En la actualidad, las instituciones de salud han incorporado en su direccionamiento estratégico, la gestión tecnológica hospitalaria, que tiene por objetivo alcanzar una atención de excelencia a costos razonables, mediante el empleo óptimo y eficiente de la tecnología para el logro del objeto misional; en este caso particular de la unidad de Endoscopia, dado que el valor de los equipos médicos y endoscopios son muy elevados y son la materia prima para la prestación del servicio.

La unidad de Endoscopia Digestiva requiere una gestión integral en su funcionamiento; un elemento a considerar es el área de mantenimiento de equipos biomédicos y accesorios. Esta es una sección que representa un rubro muy elevado de los gastos, que si está bien planeado y ejecutado puede significar gran parte de las utilidades del servicio y significar mayor tiempo de vida útil de los equipos. También se encuentra directamente relacionado con la seguridad de los

pacientes y del recurso humano; es por ello que el Ministerio de Protección Social ha puesto gran interés en su regulación y reglamentación, lo cual exige a los prestadores de servicios de salud ser rigurosos en su implementación.

La adquisición y mantenimiento de los equipos biomédicos se debe regir de acuerdo a la reglamentación vigente, llevando todos los controles y registros pertinentes de las tareas ejecutadas. El objetivo del mantenimiento es mantener los equipos en buenas condiciones a todo momento, para asegurar su disponibilidad basado en la carencia de errores y fallas. Alcanzando con eso la disminución de costos por averías o daños, disminución del tiempo de inactividad de los equipos, aseguramiento de la continuidad de disponibilidad del servicio, disminución de gastos por la compra de nuevos equipos y maximización de la vida útil del equipo.

NORMATIVIDAD

Es obligatorio conocer y cumplir las normas legales que regulan el uso de la tecnología biomédica, como son los equipos médicos y endoscopios que serán utilizados en las unidades de Endoscopia Digestiva.

En Colombia, desde 1994 en el Decreto 1769 obliga a las instituciones de salud tanto privadas como públicas, asignar y utilizar recursos financieros para el mantenimiento de la infraestructura (instalaciones físicas, redes eléctricas, de sistema y comunicaciones, telefónicas, hidráulicas y de vapor, redes cloacales, redes de conducción de gases medicinales y las áreas adyacentes a las edificaciones) y de la dotación hospitalaria (equipo industrial de uso hospitalario, el equipo biomédico, los muebles para uso administrativo y asistencial, equipos de comunicaciones e informáticos). [1] El Decreto 2174 de 1996 y posteriormente el Decreto 2309 de 2002, por el cual se organiza el Sistema de Garantía de Calidad, establece en su artículo 3 las características de la calidad, una de las cuales es la disponibilidad y suficiencia de recursos, calidad que depende en buena medida de la realización del mantenimiento hospitalario. [2,3]

La actividad del mantenimiento hospitalario, tiene como objetivos generales los siguientes:

a. Garantizar la seguridad de los pacientes y del personal que administra y utiliza los recursos físicos del hospital.
b. Contribuir a que la atención en salud cumpla con las características de calidad previstas en el numeral 9, Artículo 153 de la Ley 100 de 1993 y en el Decreto 2174 de 1996.
c. Asegurar la disponibilidad y garantizar el funcionamiento eficiente de los recursos físicos para la producción o el servicio, para obtener así el rendimiento máximo posible de la inversión económica en los recursos para la atención en salud y contribuir a la reducción de los costos de operación de la Institución.

De igual manera, la Superintendencia Nacional de Salud en ejercicio de las funciones otorgadas en el Decreto 1018 de 2007, presenta el marco legal, la justificación y la necesidad del plan de mantenimiento en las instituciones prestadoras de servicios de salud. Se incluyen también modelos de formatos que permiten el desarrollo de las funciones de inspección y vigilancia, por parte de las entidades territoriales, tanto en la elaboración y aplicación del plan de mantenimiento hospitalario, como en la asignación y ejecución de recursos para el mantenimiento hospitalario en las instituciones y reglamenta que podrá solicitar información correspondiente a los planes de mantenimiento hospitalario y a las actividades de verificación que sobre la elaboración y aplicación de estos haga la Dirección de Salud. [4]

Así mismo, el Sistema de Garantía de la Calidad de la Atención de Salud del Sistema General de Seguridad Social en Salud en Colombia, reglamenta las normas, requisitos, mecanismos y procesos, deliberados y sistemáticos, que desarrolla el sector salud para generar, mantener y mejorar la calidad de los servicios de salud en cada institución y por ende las unidades de Endoscopia Digestiva de todos los niveles de complejidad de atención, incluye la infraestructura, instalaciones físicas y su mantenimiento como elemento activo en la prestación de servicios. [5]

Con el Decreto 4725 de 2005, "Por el cual se reglamenta el régimen de registros sanitarios, permiso de comercialización y vigilancia sanitaria de los dispositivos médicos para uso humano", donde se incorpora el concepto de Tecnovigilancia y posteriormente con la Resolución 4816 de 2008 el Ministerio de Protección Social reglamenta el Programa Nacional de Tecnovigilancia con el fin de fortalecer la protección de la salud y la seguridad de los pacientes, operadores y todas aquellas personas que se vean implicadas directa o indirectamente en la utilización de dispositivos médicos, en cuyas disposiciones incluye a los Prestadores de Servicios de Salud, fabricantes e importadores de dispositivos médicos, los usuarios de dispositivos médicos en general y a los entes gubernamentales, es motivo suficiente para tener en cuenta este capítulo en el ejercicio de la unidad de Endoscopia Digestiva. [6,7]

Algunas de las definiciones que hay que considerar en el tema de mantenimiento y que indica la legislación a tener en cuenta son:

Dispositivo médico: Se entiende por dispositivo médico para uso humano, cualquier instrumento, aparato, máquina, software, equipo biomédico u otro artículo similar o relacionado, utilizado sólo o en combinación, incluyendo sus componentes, partes, accesorios y programas informáticos que intervengan en su correcta aplicación, propuesta por el fabricante.

Equipo biomédico: "Dispositivo médico operacional y funcional que reune sistemas y subsistemas eléctricos, electrónicos o hidráulicos, incluidos los programas informáticos que intervengan en su buen funcionamiento, destinado por el fabricante a ser usado en seres humanos con fines de prevención, diagnóstico, tratamiento o rehabilitación" [1]. Y para la Organización Mundial de la Salud, equipo médico es un dispositivo médico que requiere calibración, mantenimiento, reparación, capacitación de los usuarios y retirada del servicio, actividades gestionadas normalmente por ingenieros clínicos. El equipo médico se usa específicamente para el diagnóstico, el tratamiento o la rehabilitación de una enfermedad o lesión, ya sea sólo o junto con accesorios, material fungible (también conocido como material consumible) u otros equipos médicos. No se consideran equipos médicos los dispositivos médicos implantables, desechables o de un solo uso. [8]

De acuerdo al Decreto 4725 de 2005, la clasificación de los dispositivos médicos, se fundamenta en los riesgos potenciales relacionados con el uso y el posible fracaso de los dispositivos con base en la combinación de varios criterios tales como, duración del contacto con el cuerpo, grado de invasión y efecto local contra efecto sistémico. [6] La clasificación a tener en cuenta en las unidades de Endoscopia Digestiva se puede resumir en el siguiente Cuadro (Ver Cuadro 1).

Es necesario, conocer los requisitos legales vigentes para la adquisición de equipos biomédicos dependiendo su tecnología controlada o no controlada, verificando sus requisitos y permisos de control especial según la clasificación del riesgo, estos incluyen trámites y certificados de importación, exportación, procesamiento, envase, empaque, almacenamiento, expendio y comercialización con su respectivo registro sanitario expedido por el Instituto Nacional de Vigilancia de Medicamentos y Alimentos – INVIMA- y el Ministerio de Protección Social tanto para equipos usados o repotenciados. Todo equipo biomédico que haga parte de la unidad de endoscopia digestiva, debe cumplir con los registros sanitarios y/o de importación por el ente autorizado. [9]

Igualmente, la normatividad exige que todos los manuales de operación, funcionamiento y mantenimiento de los equipos estén en español y de fácil acceso para sus usuarios, ellos deben ser entregados de forma obligatoria por el fabricante y/o proveedor al momento de la compra de los mismos. Los fabricantes o sus representantes de los equipos deben estar en capacidad para suministrar los insumos, partes, repuestos y el servicio de mantenimiento durante cinco (5) años, como mínimo, o durante la vida útil del equipo si es inferior. En Colombia se reglamenta la etapa de post-venta de los dispositivos médicos por parte del fabricante o importador quienes deberán ofrecer los servicios de verificación de la calibración, mantenimiento y aprovisionamiento de insumos y repuestos, así como la capacitación

Cuadro 1. Clasificación de los dispositivos médicos.

Definición	Clasificación	Ejemplo
Riesgo: Probabilidad inminente de que ocurra un evento o un daño. Todos los dispositivos médicos llevan un cierto grado de riesgo que puedan causar problemas o alguna circunstancia específica	I: Bajo riesgo, sujetos a controles generales, no destinados para proteger o mantener la vida o para un uso de importancia especial en la prevención del deterioro de la salud humana y que no representan un riesgo potencial no razonable de enfermedad o lesión. IIA: Riesgo moderado, sujetos a controles especiales en la fase de fabricación para demostrar su seguridad y efectividad. IIB: Riesgo alto, sujetos a controles especiales en el diseño y fabricación para demostrar su seguridad y efectividad. III: Muy alto riesgo sujetos a controles especiales, destinados a proteger o mantener la vida o para un uso de importancia sustancial en la prevención del deterioro de la salud humana, o si su uso presenta un riesgo potencial de enfermedad o lesión.	I: Camillas, camas eléctricas, electrodos externos, fonendoscopios, sillas de ruedas, entre otros. IIA: Monitores cardiacos, tubos de drenaje, bolsas de sangre, agujas para biopsia, guantes desechables, etc. IIB: Equipos de electrocirugía, desfibriladores, endoscopios flexibles, bombas de infusión, catéteres, sistemas de rayos X, sistemas de diagnóstico de ultrasonido, entre otros. III: Marcapasos cardíacos, prótesis, clips, etc.
Tiempo de duración de contacto del dispositivo médico con el cuerpo	• Transitorio: Uso continuo por menos de 60 minutos. • Corto plazo: Uso continuo entre 60 minutos y 30 días • Largo Plazo: Uso continuo por más de 30 días	Tensiómetro Ventilador Marcapaso cardíaco
Grado de Invasividad: Relacionada al grado de invasión que presenta el dispositivo médico con la superficie corporal del paciente	• No invasivo • Invasivo: Penetra total o parcialmente el cuerpo, a través de un orificio corporal o de la superficie corporal (pérdida de la integridad de la piel)	Brazalete de tensiómetro, fonendoscopio Instrumental quirúrgico
Efecto del dispositivo médico	• Local • Sistémico	

requerida tanto en operación como en mantenimiento básico del equipamiento. El tenedor será responsable del correcto funcionamiento del dispositivo médico considerado equipo biomédico, el cual deberá garantizarlo de manera directa o contratando los servicios del fabricante o el importador o con un tercero según los parámetros establecidos; adicionalmente las personas jurídicas o naturales que presten los servicios de mantenimiento y verificación de calibración deben contar con un responsable técnico, el cual deberá ser profesional en ingeniería biomédica o ingenierías afines o personal técnico debidamente acreditado, los cuales deberán registrarse ante el Instituto Nacional de Vigilancia de Medicamentos y Alimentos, INVIMA, o ante la entidad sanitaria competente, de acuerdo al decreto para la prestación de los servicios. [6]

GESTIÓN DE LA TECNOLOGÍA HOSPITALARIA Y MANTENIMIENTO DE EQUIPOS

La tecnología hospitalaria es fundamental en un sistema de salud operativo. Los dispositivos

médicos, en concreto, son cruciales para la prevención, el diagnóstico, el tratamiento y la rehabilitación de enfermedades. Reconociendo esta importante función de las tecnologías sanitarias, la Asamblea Mundial de la Salud adoptó, en mayo de 2007, la resolución WHA60.29, que trata cuestiones derivadas de la instalación y el uso inadecuado de tecnologías sanitarias, así como la necesidad de establecer prioridades en la selección y la gestión de tecnologías sanitarias y en particular, de los dispositivos médicos. [10] Es así, como la gestión tecnológica hospitalaria es el conjunto de procedimientos llevados a cabo para valorar, adquirir, instalar, utilizar y mantener la tecnologías biomédicas a fin de garantizar sus características para que la prestación de los servicios médicos sean con la máxima calidad y seguridad a costos efectivos. Brevemente se enuncia el conjunto de procedimientos que incluye esta gestión. [11, 12]

a) *Valoración de tecnologías:* Proceso utilizado para examinar y reportar las propiedades de la tecnología biomédica utilizada para el cuidado de la salud, así como para garantizar la seguridad, eficacia, uso y análisis de costos. Este proceso incluye una evaluación sistémica que incluye las siguientes etapas: identificación y priorización de los equipos, revisión de la evidencia científica, análisis del contexto aplicada a la tecnología: idoneidad. Aspectos legales, éticos, organizativos, sociológicos y evaluación económica (costos-beneficio, costo-efectividad, costo-utilidad, minimización de costos, análisis de oportunidad y análisis marginal), recomendaciones para la toma de decisiones para la dirección, difusión de los resultados de la evaluación tecnológica entre los profesionales y la implementación de la tecnología. Los objetivos en la unidad de endoscopia digestiva es dar seguimiento a los desarrollos de nuevas tecnologías y realizar una valoración de la eficacia clínica, seguridad y costo-beneficio de las nuevas tecnologías, incluyendo el efecto sobre las tecnologías existentes. El éxito de este proceso se logra formando parte integral de la planificación de la tecnología biomédica y del programa de dirección estratégica de la institución, para lo cual se requiere conocer las necesidades de los pacientes, los especialistas y grupo de apoyo en la realización de procedimientos endoscópicos.

b) *Gestión de equipos médicos:* Comienza cuando hay adquisición, instalación, uso. Inventario y mantenimiento de los equipos biomédicos.

c) Gestión de riesgos

d) *Aseguramiento de la calidad:* ISO 9000, leyes y regulaciones, normas, estándares, recomendaciones, calibraciones y evaluación en relación con sus similares

e) *Administración de contratos:* garantías y mantenimiento

f) *Capacitación:* entrenamiento del personal médico y asistencial encargado del uso de los equipos, entrenamiento del personal técnico encargado del mantenimiento

g) *Otras:* Investigación y desarrollo, biblioteca técnica

Es así como la gestión tecnológica requiere de un personal idóneo a cargo (Bio-ingeniero, tecnólogos y técnicos en carreras afines a la Ingeniería Biomédica), para lograr optimizar y administrar efectivamente los equipos biomédicos que cuenta la institución de salud y en este caso particular la Unidad de Endoscopia, que no solamente debe ocuparse del mantenimiento del ciclo de vida de los endoscopios y torres de endoscopia, sino del resto de dispositivos médicos (equipos y accesorios) que son la herramienta para la prestación de servicios de forma segura, oportuna, eficiente, y costo-eficiente.

Para lograr la sostenibilidad y perdurabilidad de cualquier unidad de Endoscopia Digestiva en el sector, es indispensable incluir activamente la gestión de mantenimiento para los equipos biomédicos, de tal manera que sea integral el control y seguimiento del uso y desgaste progresivo del equipamiento hospitalario y sea posible sacar el mayor provecho de sus funciones a un costo razonable y programable de forma que no altere el normal funcionamiento de cualquier área asistencial que impacta negativamente en los estados financieros.

El mantenimiento hospitalario y específicamente el mantenimiento del equipamiento biomédico se define como el proceso que integra un conjunto de procedimientos técnicos

y administrativos diseñados para prevenir averías, mantener, mejorar y restablecer la infraestructura y la dotación hospitalaria a su estado normal de funcionamiento. [1] Entonces, la gestión del mantenimiento tiene como metas: proporcionar un entorno seguro (pacientes y personal) y funcional mediante el mantenimiento de todos los equipos y espacios, proporcionar la documentación y características técnicas necesarias y minimizar la cantidad de tiempo requerido para el proceso; asegurar la disponibilidad y garantizar el funcionamiento eficiente del recurso tecnológico para obtener el máximo rendimiento posible de la inversión económica y de esta forma contribuir a la reducción de los costos de operación de la institución; distribuir los recursos humanos, físicos y económicos con el fin de cubrir las tareas de mantenimiento hospitalario; suministrar a los directivos de la institución el cronograma de mantenimiento para que estos actúen coordinadamente en la prestación del servicio; propiciar los medios necesarios para la evaluación y el control de la gestión de equipos biomédicos, entrenamiento entre otros.

Es preciso determinar antes de establecer los tipos de mantenimiento, la claridad del inventario que tiene la unidad de Endoscopia Digestiva. Dentro de un proceso de gestión el inventario de equipos biomédicos permite según la OMS: "Un inventario de equipos médicos ofrece una evaluación técnica de la tecnología disponible, con información sobre el tipo de su cantidad, y sobre su situación operativa actual, siendo una herramienta confiable para la gestión en el mantenimiento; facilitando la programación del mantenimiento preventivo y el seguimiento de las tareas de mantenimiento, reparaciones, alertas y órdenes de baja de equipos". Concepto de la Organización Mundial de Salud. Así mismo, el inventario puede aportar información financiera para respaldar evaluaciones económicas y presupuestarias; la Organización Mundial de la Salud, ratifica que un completo inventario, es la base imprescindible para organizar un departamento eficaz de gestión tecnológica en salud, por áreas de especialización, como lo es la Unidad de Endoscopia Digestiva. En el marco general del inventario de equipos se crean, gestionan y mantienen elementos como historiales y cuadernos de uso de los equipos, manuales de uso y reparación y procedimientos e indicadores de análisis y aseguramiento de la calidad. Por otra parte, los inventarios de accesorios, material fungible y repuestos se vinculan directamente con el inventario principal del equipo médico. [8] El departamento responsable del centro de atención sanitaria (por ejemplo, un departamento de mantenimiento del equipo médico o un departamento de ingeniería clínica) determina qué equipos deben incluirse en el inventario. Algunas organizaciones optan por incluir todos los dispositivos médicos en el inventario, incluso los artículos pequeños, como estetoscopios y termómetros; sin embargo, esto puede resultar poco práctico en organizaciones de gran tamaño. Para la unidad de Endoscopia digestiva como unidad de negocio independiente vale la pena incluir todos sus equipos para mayor control.

Cuando una organización decide no incorporar determinados artículos al inventario, establece una serie de criterios para decidir la inclusión o exclusión de los diversos artículos. Un método es el basado en los riesgos, que consiste en incluir en el inventario y en el plan de gestión de equipos médicos según su prioridad, como se explica posteriormente.

Toda unidad de Endoscopia Digestiva que pretenda contar con un programa de gestión debe mantener un inventario de equipos y mantenerlo actualizado; esto permite llevar un monitoreo del tipo de riesgo de cada uno de ellos, el intervalo de inspección, pruebas y tipos de mantenimiento que exige el equipo, además de ser una fuente confiable de datos para la elaboración de presupuestos y planeación de las fechas de mantenimiento, de tal manera que permite ser una herramienta de seguimiento y control de calidad de los mismos. En el siguiente cuadro se describe los elementos sugeridos por la OMS y útiles para la unidad. [13] (Ver Cuadro 2):

Los inventarios completos del equipo biomédico y las hojas de vida deben estar centralizadas y deben tener copias en cada sede, por

Cuadro 2. Información detallada del inventario de equipos biomédicos – Hojas de vida.

Información requerida	Definición	Observaciones especiales área funcional
Tipo de equipo	Informa sobre la naturaleza del artículo, utilizando una nomenclatura uniforme y estándar, por ejemplo el Universal Medical Device Nomenclature System (sistema universal de nomenclatura de dispositivos médicos, UMDNS) o la Global Medical Device Nomenclature (nomenclatura mundial de dispositivos médicos, GMDN)	Unidad de Endoscopia define el tipo de nomenclatura para los equipos biomédicos de uso común y endoscopios flexibles con sus respectivas torres de endoscopia.
Breve descripción	Describe el artículo y su función o finalidad	Detallar especificaciones de uso y funcionalidad de los equipos. Ejemplo: Endoscopio terapéutico para utilizar en procedimientos definidos.
Modelo / número de catálogo / Número de serie	• No invasivo • Invasivo: Penetra total o parcialmente el cuerpo, a través de un orificio corporal o de la superficie corporal (pérdida de la integridad de la piel)	Brazalete de tensiómetro, fonendoscopio Instrumental quirúrgico.
Alimentación eléctrica	Indica la alimentación eléctrica necesaria para el equipo, por ejemplo de 110 V, 220 V, 380 V o trifásica; puede ser útil para señalar los equipos que necesiten transformadores u otras medidas especiales.	Verificar que en el entorno físico esté debidamente señalizado la intensidad de voltaje o corriente alterna requerida por los equipos biomédicos.
Requisitos de funcionamiento y mantenimiento	Describe cualquier requisito especial necesario para el funcionamiento o el mantenimiento del equipo	Describir detalladamente las condiciones específicas de prevención de daños de los endoscopios flexibles
Proveedor del servicio de mantenimiento	Proporciona información sobre el proveedor incluyendo el nombre, contacto y en caso de contar con una empresa o taller externo para el mantenimiento del equipo, incluir detalles del contrato (incluyendo vigencia de la garantía); información que indique fecha en que se realizó el mantenimiento.	En necesario definir un proveedor experto de confianza, para el mantenimiento de endoscopios flexibles, dado la criticidad de los equipos
Proveedor de compra	Se usa como contacto para compras, pedidos de reposición, sustituciones en garantía, etc.	Por el tipo de accesorios endoscópicos y repuestos, se recomienda mantener dos opciones de proveedores para la compra o mantener un inventario que responda a las necesidades de mantenimiento y no prolongue la espera por falta de elementos disponibles para dar respuesta, que se refleja en la parada del equipo.
Fecha de compra	En el caso de activos fijos, se usa para calcular los valores de depreciación o determinar la sustitución/obsolescencia. En el caso de material fungible o refacciones, puede emplearse para determinar las tasas de uso, las necesidades de pedidos de reposición y las fechas de caducidad.	Muy útil contar con los datos estadísticos de uso de los equipos, según el histórico de la unidad de endoscopia digestiva.
Evaluación/ clasificación en materia de seguridad y riesgos	Incluye la evaluación de riesgos realizada (u otra justificación en caso necesario) que determinó la inclusión del equipo en el inventario; también puede servir para determinar la prioridad asignada al equipo en lo que respecta a su reparación y pruebas.	Se recomienda mantener la prioridad de los equipos biomédicos y accesorios endoscópicos de la unidad según, los criterios establecidos por la institución

Fuente: Tomada por la Organización Mundial de la Salud, 2012 y adaptada por los autores.

Calendario y procedimientos de mantenimiento preventivo	Resume la frecuencia del mantenimiento preventivo, así como los procedimientos de mantenimiento.	Cronograma de programación e indicador de cumplimiento.
Fecha de vencimiento de la garantía	Útil para el seguimiento de la validez y vencimiento de las garantías.	
Fecha y resultado de las calibraciones realizadas	Fecha de las próximas calibraciones necesarias y procedimientos. Sirve como referencia al solucionar problemas del equipo y permite asegurarse de que se cumplen los plazos de calibración.	Útil también para incluir como criterios de evaluación de los proveedores de mantenimiento.
Dispositivos, sistemas, accesorios, material fungible o refacciones asociadas	Señala equipos complementarios importantes, entre ellos cualquier dispositivo o accesorio necesario para el funcionamiento de un equipo. Resulta útil disponer de los números de catálogo de los accesorios, las refacciones y el material fungible.	Asegurar la disponibilidad de los dispositivos, accesorios y/o repuestos que son críticos en el funcionamiento de los equipos médicos y endoscopios.
Año de fabricación	Se emplea para calcular la antigüedad del equipo; en combinación con la vida útil prevista del equipo, sirve para determinar cuándo debe ser sustituido, retirado o eliminado.	
Vida útil prevista del equipo	Indica el tiempo esperado (típicamente, expresado en años) durante el cual el equipo puede funcionar de forma segura y eficaz; puede usarse como dato para determinar cuándo debe ser sustituido, retirado o eliminado.	Datos necesarios para gestión financiera y presupuestal.
Historial de funcionamiento y mantenimiento	Puede incluir cuadernos de uso o de mantenimiento (para el funcionamiento o el servicio técnico), órdenes de trabajo o informes de servicio técnico, informes de mantenimiento preventivo y otra información sobre el funcionamiento y mantenimiento del equipo; puede usarse en el diagnóstico de averías, para evaluar posibles compras de equipos nuevos similares y para determinar cuándo debe ser sustituido, retirado o eliminado un artículo.	Esencial en las hojas de vida exigidos por la normatividad del país en las instituciones prestadoras de servicios de salud.
Historial de órdenes de retirada y peligros notificados	Se usa para detectar y controlar posibles peligros asociados al uso del aparato.	Este historial permite ser una herramienta de toma de decisiones para la adquisición de otro equipo o su reemplazo por otros representantes, en caso de mantener un historial de múltiples riesgos o peligros para los usuarios.

la complejidad de los dispositivos médicos que se requieren en la unidad de Endoscopia Digestiva. En la documentación se recomienda incluir además de la anterior información, los siguientes datos:

- Recomendaciones especiales del fabricante (detallar las recomendaciones más relevantes con relación al mantenimiento y calibración, prevención y precaución como responsabilidad de sus usuarios).
- Recomendaciones de la institución (describir en un lenguaje claro, las recomendaciones generales de funcionamiento, controles de calidad, seguimiento a mantenimiento preventivo, correctivo, calibración, limpieza y almacenamiento).

En la hoja de vida conviene dejar consignados los informes de mantenimiento y calibración entregados por el técnico y firmado en constancia de la realización del mantenimiento, reparaciones efectuadas y las condiciones en que quedan los equipos después de cada mantenimiento. Las actividades detalladas realizadas a los equipos, es importante que queden registrados en una hoja de control resumen con toda la información de la actividad, la cual será una herramienta para la gestión del mantenimiento de cada equipo.

TIPOS DE MANTENIMIENTO

Los tipos de mantenimiento que se incluyen en la gestión de mantenimiento son [11, 12, 13]

1. *Mantenimiento predictivo:* Mantenimiento basado fundamentalmente en detectar la posibilidad de falla antes de que suceda, para dar tiempo a corregirla sin perjuicios al servicio, ni detención de la producción y prestación del servicio, etc. Estos controles pueden llevarse a cabo de forma periódica o continua, en función de tipos de equipo, sistema productivo, etc. Este concepto se basa en el hecho que cuando un equipo biomédico ha empezado a gastarse, sus condiciones de operación, tales como vibración, temperatura, condición de la imagen, características del tubo de inserción, potencia, etc., empezarán a cambiar; razón por la cual este tipo de mantenimiento propone un monitoreo frecuente de la condición del tiempo (monitoreo de condición), precisamente para detectar el cambio, analizar la causa del cambio y dar la solución correcta "justo antes" de que se produzca una falla catastrófica.

2. *Mantenimiento planificado:* Es el trabajo realizado por sus responsables según una planificación, el que puede ser una mezcla de uno o más de los siguientes objetivos:

   a. Pruebas de seguridad
   b. Verificación y calibración
   c. Mantenimiento preventivo

Pruebas de seguridad: se llevan a cabo para certificar que el equipo está de acuerdo con las regulaciones y requerimientos de seguridad establecidos; como para comprobar y mantener las condiciones de seguridad eléctrica en áreas de pacientes, es necesario contar con detectores para la comprobación de corrientes de fuga, micro amperímetros, entre otros. Para la protección de rayos X se requiere detectores de radiaciones y dosímetros personales en los lugares destinados para CPRE. La seguridad del entorno de la instalación puede requerir instrumentos para medir la temperatura, humedad, entre otros.

Calibración: La calibración consiste en comparar los resultados obtenidos producto del proceso realizado con los patrones o estándares internacionales o normados, actividad que se hace a través de equipos, instrumentos, patrones o estándares. La calibración implica que el dispositivo sea comparado contra un estándar confiable. Es importante tener en cuenta que la certificación de la calibración de los instrumentos y equipos médicos se realizará únicamente por las instituciones metrológicas oficialmente acreditadas en el país. Además, este control de calibración debe realizarse cada seis meses obedeciendo a lo especificado por el fabricante. Los resultados deberán ser consignados en un formato diseñado para el efecto, los cuales se adicionarán a los documentos asociados a la hoja de vida del equipo. Es un factor fundamental en la calidad del servicio. Algunos equipos que requieren calibración en la unidad de Endoscopia son: monitores de pulso-oximetría, esterilizadores flash, termo-higrómetros, unidades electroquirúrgicas y de argón, máquinas de anestesia, etc. [14]

Verificación o inspección: Consiste en hacer un examen minucioso en forma visual y mediante elementos de medición de cada una de las partes y componentes del equipo biomédico, con el fin de comprobar que el estado de funcionamiento es el óptimo y que está de acuerdo con las características y condiciones técnicas de operación dadas por los fabricantes. Este aspecto incluye las pruebas de operatividad, que consisten en efectuar inspecciones visuales integrales y de funcionamiento, siguiendo normas y procedimientos emitidos por institutos, organismos, o asociaciones dedicados a la reglamentación de la construcción y calidad de los equipos médicos con el fin de verificar la eficiencia y seguridad de estos.

Mantenimiento preventivo: Está basado en la programación de inspecciones periódicas de funcionamiento y seguridad de los equipos y sus accesorios. Se realizan ajustes, análisis de funcionalidad, limpieza, lubricación, calibración. Es muy beneficioso debido a que se realiza bajo una planeación para su ejecución, siendo practicada en los momentos en que la unidad de endoscopia no se encuentra en producción, o sea, en atención del usuario; se realiza con una programación de tareas, teniendo en cuenta repuestos menores que sean necesarios para su cambio; previniendo cualquier falla futura o daño del equipo. Durante la realización del mantenimiento preventivo, el cual puede variar según la especificación del proveedor del servicio y clasificación del riesgo del equipo biomédico; en general se tienen en cuenta los siguientes aspectos. [15]

- Desarmado y limpieza general: consiste en la remoción de elementos extraños o nocivos en la estructura externa o componentes parte del equipo, incluye también parte interna.
- Revisión de los sistemas mecánicos y electrónicos
- Calibración
- Lubricación: Es la acción por medio de la cual se aplica un elemento viscoso entre cuerpos rígidos y móviles con el fin de reducir la fricción y el desgaste de las partes.
- Verificación de funciones de operación: Son pruebas que se efectúan a cada equipo para determinar si el funcionamiento de este, está de acuerdo con las características de rendimiento y seguridad establecidas en el diseño y fabricación de aquel. Los equipos que no reunan estas exigencias se consideran no aptos para la prestación del servicio; las pruebas debe realizarlas el personal especializado en cada uno de los diferentes equipos
- Calibración de fuentes
- Calibración de camping, ganancia y velocidad
- Calibración módulo RF
- Calibraciones mecánicas
- Prueba con paciente artificial
- Arreglo de partes mecánicas
- Revisión de todos los modos de operación
- Revisión y arreglo de soldaduras y conectores
- Revisión de cable de paciente y limpieza
- Calibración electrónica
- Calibración neumática
- Prueba de funcionamiento de equipo, de acuerdo con las especificaciones de fábrica.

3. *Mantenimiento correctivo:* También conocido como mantenimiento reactivo, se realiza solamente cuando se presenta una falla o avería del equipo, o cuando en forma proactiva se ha detectado deterioro o riesgo de falla. Estas actividades no son planificadas, se realizan a partir del reporte que hace el usuario, operador del equipo o personal de mantenimiento. Este tipo de mantenimiento trae las siguientes consecuencias:

- Inactividad no prevista que trae como consecuencia la cancelación de citas programadas.
- Costos altos de reparación y ausencia de programación por presupuesto, dificultando muchas veces la autorización en los rubros pertinentes.
- Tiempo de inactividad del equipo no previsible, perjudicando de esta forma el normal desarrollo de la unidad de endoscopia.
- El mantenimiento correctivo se puede clasificar entonces en:

a. Correctivo planificado: puede ser originado después de un mantenimiento preventivo, se sabe con anterioridad lo que se va a realizar (cambios o arreglos por desgaste) y consiste en programar la reparación cuando se dispone de personal técnico y de repuestos.

b. Correctivo no planificado: Es el mantenimiento urgente, consistente en la reparación de fallas o averías, cuando se presenten, sin mediar ninguna planificación previa. Esta forma de mantenimiento dificulta un análisis más correcto de la falla del equipo, ya que es difícil precisar si fue por falla humana, deterioro, abandono del equipo, mal manejo, desgaste natural, entre otros. Este tipo

de mantenimiento suele ser más costoso, genera mayores días de inactividad del equipo por falta de personal técnico o encontrarse ocupado en el momento necesario, falta de partes, daño de otras partes adicionales al daño inicial, etc.

PLANIFICACIÓN DEL MANTENIMIENTO

Para un adecuado manejo del mantenimiento es importante realizar una planificación anual, la cual debe ser conocida por todos los responsables de la unidad de endoscopia y aprobada por la dirección del hospital o de la unidad. Esto garantiza una autorización del presupuesto y un adecuado cronograma o plan, donde se especifica las actividades a desarrollar, tipo de mantenimiento y/o calibración, lugar, fecha, persona encargada del mantenimiento y persona encargada de verificar el mantenimiento realizado. Después de la ejecución del mantenimiento, la persona responsable de hacerlo, debe realizar un informe técnico por cada equipo, el cual debe archivarse en la hoja de vida del equipo. Es importante que este reporte contenga como mínimo la siguiente información:

- Fecha de la realización
- Nombre del equipo, marca, modelo, serie
- Tipo de mantenimiento realizado: correctivo, preventivo
- Problemas encontrados
- Reparaciones efectuadas
- Repuestos utilizados
- Condiciones de funcionamiento en que queda el equipo
- Mediciones especializadas cuando es aplicable y se realicen
- Observaciones
- Nombre y firma del técnico
- Nombre y firma de quien verifica el mantenimiento realizado (funcionario de la unidad de endoscopia)

Para realizar la planeación objetiva de los tipos de mantenimiento de los equipos biomédicos en una institución prestadora de servicios de salud, se recomienda realizarla desde un rango de prioridades, teniendo en cuenta el tipo de tecnología, tanto la nueva, existente, repotenciada y equipo clínico usuario. Para su evaluación se tiene en cuenta los siguientes criterios. [12]

- Función del Equipo (E): El papel del equipo en el cuidado del paciente. Varía de 1 a 9, siendo 9 el mayor impacto. Ejemplo: Endoscopios flexibles (Calificación: 9), Accesorios de laboratorio de fisiología (Calificación: 5), Monitores (Calificación: 6), etc.
- Aplicación clínica (A): Considera los resultados sobre el paciente o usuario ante la falla del equipo; incluye el riesgo físico asociado con la aplicación clínica. Varía de 1 a 5. Ejemplo: Endoscopio flexible, puede producir daño al paciente con una calificación de 4.
- Requisitos de mantenimiento (P): Estos requisitos varían con el tipo de equipo y la disponibilidad de su proveedor.

En la cuadro 3 muestra la asignación de rangos por criterios para establecer a cada uno de los equipos que tiene la unidad, y de allí validar la prioridad de mantenimiento:

Cuadro 2. Asignación de rangos por criterios.

Función del equipo (E)	Rango numérico E
Equipos de apoyo a la vida	9
Equipos e instrumentos para la cirugía y UCI	9
Equipos para el tratamiento de fisioterapia	8
Otros equipos para el monitoreo de variables fisiológicas y de diagnóstico	6
Análisis de laboratorio	5
Accesorios de laboratorio	4
Computadores y equipos asociados a la atención médica	3
Otros equipos relacionados con el paciente	2
Aplicación clínica (A)	**Rango numérico A**
Puede producir la muerte al paciente	5
Puede producir daño al paciente u operador	4
Terapia inapropiada o falso diagnóstico	3
Riesgo mínimo	2
Sin riesgo significante	1
Requerimientos de mantenimiento	**Rango numérico M**
Extensivo	5
Promedio	3
Mínimo	1

Al clasificar los equipos biomédicos bajo estos criterios, se puede calcular el nivel de prioridad mediante la siguiente fórmula:

Prioridad = E+A+M

Entonces, todo equipo con un indicador de 11 o más debe incluirse en el cronograma de mantenimiento como prioritario y tener un seguimiento exhaustivo. Es importante tener en cuenta los equipos cuyos intervalos no deben ser flexibles:

- Equipos de apoyo de vida.
- Equipos con reemplazo obligatorio de partes a plazos fijos.
- Aquellos que manejen alto nivel de energía.
- Equipos con intervalos de mantenimiento sujetos a regulaciones de obligatorio cumplimiento

TIPOS DE ARREGLOS EN ENDOSCOPIOS

El conocimiento de los tipos de arreglos a que son sometidos los equipos endoscópicos, es muy importante para su identificación y programación en forma adecuada y se encuentra directamente relacionado con la vida útil del equipo. Los tipos de correcciones pueden diferenciarse de acuerdo a la marca del equipo y depende de la actividad realizada y de las piezas o partes comprometidas; en el cuadro 3 estos se pueden clasificar en:

Es importante saber que el cable del CCD tiene una medida estándar, lo cual hace que el número máximo de cortes cuando es necesario para algunos modelos y para ciertas reparaciones, que se le puede realizar es de 7 y en promedio es de 5, limitando el número de arreglos realizables y por consiguiente la vida útil del equipo; una vez se agoten las reparaciones se debe cambiar la totalidad de la unidad distal. Esta información es importante en la programación y autorización adecuada del mantenimiento correctivo, considerando que el mantenimiento Tipo B, se podrá realizar hasta 5 o 7 veces antes del Tipo A (cambio de la unidad distal) el cual corresponde aproximadamente a un 60 o 70 % del valor de un equipo nuevo. Por lo tanto, si sólo se utiliza el mantenimiento correctivo cuando se presenta daños definitivos o si se autoriza arreglos parciales del equipo, esto podrá ocasionar una disminución de la probabilidad de nuevos arreglos y de la vida útil del equipo.

CONTROL DE USOS DE LOS ENDOSCOPIOS FLEXIBLES

De acuerdo con la experiencia, hacer el control del número de usos de cada equipo endoscópico y registrarlo en su hoja de vida es muy importante en una programación de mantenimiento, puesto que esto permite establecer la durabilidad en usos de cada una de las partes, como es el caso de canal de biopsia, tubo angulador, tubo de inserción, etc. Con

Cuadro 3. Tipos de arreglo en endoscopios flexibles.

Tipo A	Tipo B	Tipo C	Tipo D (Preventivo)
• Cambio de unidad distal	• Punta distal • Tubo angulador • Tubo de inserción • Canal de trabajo • Pines	• Malla • Cilindro • Canal de succión • Canal de biopsia	• Rubber • Pegantes • Nozzle • Ajuste de angulación
Para este tipo de corrección se requiere desarme total y cambio del CCD	En este tipo de corrección se requiere desarme total y posible corte del cable del CCD para algunos modelos	Para hacer este tipo de corrección NO se requiere desarme total ni corte del cable del CCD	

esta información se puede realizar un cronograma de mantenimiento planificado con fecha probable de necesidad de cambio de las partes afectadas, disminuyendo de esta manera los días de inactividad de los equipos, ya que se programa con tiempo prudente la existencia de repuestos y mano de obra, así mismo, se puede realizar en forma adecuada la programación del presupuesto. Cada unidad de Endoscopia Digestiva puede establecer el procedimiento y la herramienta más fácil y confiable, para el control de usos de los equipos, el cual se puede realizar en la sala de exámenes o sala de reprocesamiento, haciendo una identificación de cada equipo biomédico con un código o número o letra, registrando cada vez que se utilice el equipo, realizando posteriormente el consolidado. Cuando se conoce realmente el número de usos que duran las partes según el histórico de mantenimiento, es posible hacer una adecuada gestión de mantenimiento durante el año. En el caso particular de los endoscopios flexibles de tecnología reciente, tienen un chip donde se consigna el número de usos, pero este dato no es real debido a que informa cada vez que un equipo es conectado al procesador y no realmente cada vez que es utilizado y como bien es sabido no es un dato confiable dado que se conecta un equipo a la torre de endoscopia para realizar pruebas o secados, teniendo de esta manera una información exagerada y no del número real de usos.

REPROCESAMIENTO DE EQUIPOS ENDOSCÓPICOS Y ALMACENAMIENTO

Desde el punto de vista del mantenimiento, el reprocesamiento adecuado de los endoscopios, no solamente conlleva importancia en la bioseguridad, sino que debe considerarse en la seguridad y durabilidad de los equipos. Durante todos los pasos del reprocesamiento de equipos se aprovecha para hacer una revisión física de su funcionamiento, observando el estado de la unidad distal, de los mandos, de los canales de irrigación y aspiración, de las válvulas y angulaciones. El lavado adecuado previene la acumulación de sustancias biológicas que en contacto con sustancias químicas produce depósitos que terminan obstruyendo canales o cristalizando pegantes, cauchos y cubiertas, que a largo plazo afectan el funcionamiento y los movimientos del equipo y terminan provocando rupturas y fugas que pueden dañar partes internas, además de impedir un adecuado reprocesamiento y desinfección en procesos posteriores. Igualmente la acumulación de químicos por mal enjuague puede deteriorar partes, manchar los equipos y obstruir canales. El adecuado almacenamiento de los equipos también es fundamental para evitar estiramientos, acumulación de sustancias y angulaciones defectuosas que terminan dañando los equipos.

BIBLIOGRAFÍA

1. Colombia, Ministerio de Salud. Decreto 1769 de 1994. 3 de Agosto. Por la cual se reglamenta el Artículo 90 de Decreto 1298 de 1994. Santafé de Bogotá, 1994.
2. Colombia, Presidencia de la Republica. Decreto 2174 de 1996. 28 de Noviembre. Por el cual se organiza el Sistema Obligatorio de Garantía de Calidad del Sistema General de Seguridad Social en Salud, Santafé de Bogotá, 1996.
3. Colombia, Ministerio de Salud. Decreto 2309 de 2002. 15 de Octubre. por el cual se define el Sistema Obligatorio de Garantía de Calidad de la Atención de Salud del Sistema General de Seguridad Social en Salud., Bogotá, 2002.
4. Superintendencia Nacional de Salud. Sitio disponible en Internet: http://www.supersalud.gov.co/supersalud/LinkClick.aspx?fileticket=FHBh9/06GVI=&tabid=103Accesado: 22 de Febrero de 2013.
5. Ministerio de Protección Social. Guía práctica del Sistema Obligatorio de la Calidad en Salud, Bogotá, 2011.
6. Colombia. Ministerio de Protección Social. Decreto 4725 de 2005, 26 de diciembre. Por el cual se reglamenta el régimen de registros sanitarios, permiso de comercialización y vigilancia sanitaria de los dispositivos médicos para uso humano. Bogotá. 2005.
7. Colombia. Ministerio de Protección Social. Resolución 4816 de 2008, 27 de noviembre. Por el cual se reglamente el Programa de Tecnovigilancia..Bogotá. 2008.
8. Organización Mundial de la Salud. Introducción a la gestión de inventarios de equipo médico Serie de

documentos técnicos de la OMS sobre dispositivos médicos. Suiza, 2012.

9. Instituto Nacional de Vigilancia de Medicamentos y Alimentos. Tecnovigilancia. Sitio disponible en Internet: http://www.invima.gov.co/index.php?option=com_content&view=article&id=895&Itemid=324. Accesado: 28 febrero de 2013.
10. Organización Mundial de la Saud. (Primer Foro Mundial de la OMS sobre Dispositivos Médicos: contexto, resultados y medidas futuras. Sitio en Internet disponible en: http://www.who.int/medical_devices/gfmd_report_final.pdf. Accesado: 24 de febrero 2013.
11. Temes, JL, Mengíbar, M. Gestión Hospitalaria. Cuarta Edición. Mc-Graw-Hill- Interamerican de España. 2007.
12. Malagón, G. Administración Hospitalaria. Tercera Edición. Editorial Médica Panamericana. Bogotá, 2008.
13. Organización Mundial de la Salud. Evaluación de las necesidades de dispositivos médicos. Ginebra, 2012.
14. Modelo de Evaluación y Gestión: Equipamiento biomédico y tecnología biomedical. Sitio disponible en Internet: http://www.consultorsalud.com/biblioteca/Manual%20de%20Tecnología%20biomedica/Cap%EDtulo%204.%20Gu%EDa%20t%E9cnica%20-%20Ciclo%20de%20gesti%F3n%20y%20administraci%F3n%20del%20equipamiento%20biom%E9dico%20-%20Proceso%20mantenimientos%20hospitalario.pdf. Accesado: 1º de Marzo de 2013.
15. Diagnóstico tecnológico de las ups equipos biomédicos. Sitio en Internet: http://www.minsa.gob.pe/hospitalsjl/ArchivosDescarga/Transparencia/DiagnósticoTecnológico.pdf. Accesado: 27 de Febrero de 2013.

CAPÍTULO 2

Unidad de Endoscopia

EDITOR: LUIS FERNANDO ROLDÁN MOLINA

Talento humano

ANA LUCÍA DELFINO ROLDÁN
MARTHA LUCÍA JARAMILLO GÓMEZ
NATHALIA YULIETH CÁRDENAS RUIZ
LUIS FERNANDO ROLDÁN MOLINA

INTRODUCCIÓN

Para considerar el talento humano necesario en un servicio de endoscopia digestiva, se debe tener en cuenta el nivel de complejidad de la institución prestadora de servicios de salud en el cual se encuentra la unidad, igual que el tipo de atención que oferta, el tiempo requerido para cada atención y el volumen de exámenes que se realiza por periodos establecidos, considerando la normatividad legal vigente para la prestación de servicios de salud y la regulación contractual laboral de cada país.

Teniendo en cuenta el nivel de complejidad de la institución se establece las necesidades del personal requeridas para su funcionamiento eficiente y productivo, orientando diversas estrategias en el proceso de gestión del talento humano. Una propuesta para administrar este recurso puede ser implementar un modelo basado en competencias que facilite el desarrollo integral del capital humano que realiza actividades en la unidad de Endoscopia Digestiva.

El objetivo de este capítulo es contribuir a un análisis lógico y organizado según la realidad particular de cada servicio, teniendo en cuenta la gestión del talento humano que agregue valor y fortalezca la cultura organizacional apropiada para el sostenimiento de la unidad de Endoscopia Digestiva en el sector salud.

NORMATIVIDAD

En Colombia, el Talento Humano de Salud está reglamentado por la Ley 1164 de 2007 o Ley del Talento Humano en Salud [1], la Ley 1438 de 2011 donde reglamenta que el Consejo Nacional de Talento Humano en Salud, definió la política del personal sanitario, que orienta la formación, ejercicio y gestión de las profesiones y ocupaciones del área de la salud en coherencia con las necesidades de la población colombiana, las características y objetivos del Sistema General de Seguridad Social en Salud. [2] Además, estas políticas están enmarcadas en la estrategia del Sistema Nacional de Formación del Capital Humano definida en el Documento Conpes 3674 de 2010. [3]

De esta manera la legislación se integra para establecer las disposiciones relacionadas con los procesos de planeación, formación, vigilancia y control del ejercicio, desempeño y ética del talento humano del área de la salud, mediante la articulación de los diferentes actores

que intervienen en las diversas áreas de salud, como el caso de las Unidades de Endoscopia Digestiva, teniendo en cuenta la formación curricular y las competencias laborales para mejorar la calidad en la atención en salud y la calidad de vida de la población. [1]

Teniendo en cuenta las normas establecidas en la Resolución 1043 de 2006, determina en su Anexo Técnico No. 1, el Recurso Humano, enuncia que la gastroenterología y endoscopia de vías digestivas puede ser ejercida por "médicos especializados en gastroenterología, gastroenterología pediátrica, coloproctología, cirugía pediátrica, cirugía general o medicina interna con subespecialidad en gastroenterología y que en su formación demuestren entrenamiento en endoscopia digestiva bajo certificación por una institución de Educación Superior reconocida por el Estado. [4] Sin embargo, según las recomendaciones realizadas por las Asociaciones Colombianas de Gastroenterología, Endoscopia Digestiva, Coloproctología y Hepatología, se establecen los aspectos formativos para el personal médico en endoscopia digestiva, descritas en el primer Consenso colombiano sobre la práctica en endoscopia digestiva "Acuerdo sobre lo fundamental" del 2012 estableciendo que (Ver Cuadro 1). [5]

Entre tanto, el Decreto 3616 del 2005 establece los perfiles ocupacionales y normas de competencia laboral para auxiliares en las áreas de la salud, en el caso de los Auxiliares de Enfermería, reglamenta los programas y titulaciones de los auxiliares en salud y define los procesos de formación por competencias para este grupo de personas, con certificado expedido por una institución debidamente reconocida por el Estado, acreditando experiencia en el área asistencial especializada en gastroenterología y/o en procedimientos diagnósticos y terapéuticos de endoscopia digestiva y áreas afines y complementarias. [6]

Según el Decreto 4725 del 2005, reglamenta el recurso humano para el mantenimiento de los dispositivos médicos considerados equipos biomédicos de clase II b y III (unidades electroquirúrgicas, pulsoxímetros y máquinas de anestesia), el cual debe ser persona natural o jurídica que preste servicios de mantenimiento y verificación de calibración para los equipos biomédicos, quien será profesional en ingeniería biomédica, ingeniera afín o personal técnico debidamente acreditado, los cuales deben estar registrados ante el Instituto Nacional de Vigilancia de Control de Medicamentos y Alimentos, INVIMA, o la entidad sanitaria competente. [7]

No existe normatividad referente a requisitos para otro tipo de personal de apoyo y administrativo específicamente para unidades de endoscopia digestiva en la actualidad. Sin embargo, desde la perspectiva laboral, hay que considerar también los requisitos legales de tipo contractual que se desee utilizar para cada tipo de servicio ofertado, es decir que no se puede desconocer la forma de contratación laboral que se reglamenta en el Código Sustantivo de Trabajo de cada país para los empleados dependientes y tener en cuen-

Cuadro 1. Aspectos formativos del personal médico especializado en la Unidad de Endoscopia Digestiva.

Requerimientos para la práctica de calidad en endoscopia	La formación en endoscopia digestiva de calidad requiere sólidos conocimientos teóricos, desarrollo de habilidades y destrezas técnicas e implementación de juicios, raciocinios y conductas científicas, sociales y éticas.
Encargados de formar en endoscopia	El requisito formativo para acceder a capacitarse en endoscopia digestiva debe ser el pertenecer a un programa de subespecialidad en enfermedades digestivas, clínico o quirúrgico, de adulto o niños.
Candidatos a formarse en endoscopia	La responsabilidad de formación en endoscopia digestiva es del docente calificado como tal, perteneciente a un programa universitario, especialista en Gastroenterología (clínica o quirúrgica) y endoscopia digestiva y que enseñe en un escenario universitario o avalado por universidad.
Tiempos, requisitos previos y niveles de complejidad en formación endoscópica	El tiempo de formación mínima para endoscopia digestiva básica debe ser de dos años. Para endoscopia avanzada debe ser por lo menos un año más y direccionada a un campo avanzado específico. Tiempos que se deben ejecutar dentro de programas de subespecialización gastroenterológica.

ta la legislación vigente que cubre la contratación del personal independiente, estableciendo siempre las responsabilidades por parte del contratante en la vigilancia y control del cumplimiento de los requisitos legales vigentes para tal efecto.

GESTIÓN DEL TALENTO HUMANO BASADO EN COMPETENCIAS

La gestión por competencias es una estrategia de gestión que utilizan las organizaciones para lograr el aprovechamiento del potencial del talento de los empleados, con el fin de aumentar la productividad y la rentabilidad del negocio para apalancar la sostenibilidad y productividad de las Empresas durante el tiempo.

Existen múltiples definiciones acerca de competencias, la cual se entiende como la capacidad de una persona para desempeñar, en diferentes contextos y con base en los requerimientos de calidad y resultados esperados, las funciones inherentes a su cargo; su capacidad está determinada por los conocimientos, destrezas, habilidades, valores, actitudes y aptitudes que debe poseer y demostrar por sí mismo, en la ejecución de actividades en una unidad de Endoscopia. [8]

Es un reto para las instituciones de salud ser competitivas en el sector salud dada su complejidad en el funcionamiento y cumplimento de su objeto misional, las unidades de endoscopias no son ajenas a esa realidad, por ello una efectiva gestión del recurso humano puede ser una de las estrategias para subsistir en el medio. Cuando se plantea la gestión basada por competencias es posible aplicar diferentes metodologías que incluyan los siguientes tipos de competencias (Ver Figura 1):

Es así como todos los modelos de gestión por competencias del talento humano, buscan el desarrollo integral del empleado en las dimensiones del Ser, Saber, Hacer y la Relación Con Los Demás; con esto la organización gestiona el personal de una forma sistémica y dinámica, promoviendo la calidad, seguridad y excelencia en la prestación de los servicios de salud, reflejándose directamente en la productividad de la empresa o unidad de Gastroenterología y Endoscopia Digestiva.

GESTIÓN HUMANA EN LA UNIDAD DE ENDOSCOPIA DIGESTIVA

La gestión humana puede incluir de forma integral un modelo basado de competencias o cualquiera que determine la institución; es importante tener definidos los procesos para ello, de tal manera que los resultados se vean reflejados en tener un capital humano idóneo y comprometido con la unidad de Endoscopia, dando identidad al servicio. Como insumo transversal de la gestión, se requiere la elaboración de los perfiles de cargos y definición de las competencias personales y laborales deseadas o exigidas, que contribuyan al logro de los objetivos corporativos.

Para establecer el perfil de cargo, es importante tener en cuenta varios aspectos como:

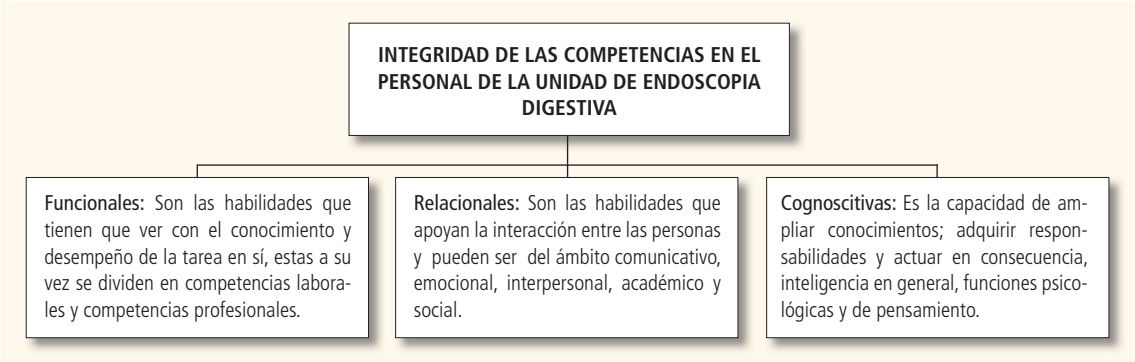

FIGURA 1. Tipos de competencias.

misión y visión de la organización y/o unidad de endoscopia, técnicas a desarrollar, los métodos y resultados, actividades y tareas, determinar las competencias y habilidades propias de cada cargo, formación académica, estudios formales requeridos, conocimientos específicos, experiencia mínima requerida y demás condiciones que se consideren. Es significativo que la información contenida en el perfil sea la guía a considerar para lograr un equilibrio entre el saber, hacer y el ser en un entorno laboral que exige aplicación de conocimientos y comportamientos visibles, que realmente se ajusten a la misión, visión y valores de cada organización.

El modelo de gestión del talento humano, exige un compromiso real por parte de las directivas y de todos los que integran el equipo de trabajo en la unidad de endoscopia y debe hacer parte de la planeación estratégica de las instituciones que deseen proyectarse y ser modelos de excelencia, utilizada como herramienta para ser competitivos en un mercado global. [9]

A continuación se describen algunos procesos a tener en cuenta en la gestión del talento humano:

Selección y contratación: Es necesario tener claridad en el nivel de atención en salud, según la complejidad que caracteriza a la unidad de endoscopia y así poder determinar sus necesidades para la contratación del personal. Este proceso incluye la elección del candidato más apto e idóneo para el perfil del cargo requerido, algunas actividades realizadas son: selección de hojas de vida, entrevistas por los responsables, verificación de datos de hoja de vida y títulos, ejecución de pruebas psicotécnicas, visita domiciliaria, exámenes médicos, condiciones de contratación, entre otros.

Inducción y Entrenamiento: La inducción tiene como objetivo la adaptación del nuevo empleado o contratista en el ambiente de la unidad de endoscopia; algunos temas a tratar en este momento son: inducción general de la institución, reglamentos internos de trabajo o de contratistas, inducción y entrenamiento en perfil del cargo identificando las funciones generales y específicas, capacitación en programas de apoyo (calidad, salud laboral, seguridad, planes de emergencia, etc.). Por las características de la unidad de endoscopia digestiva, es necesario establecer los tiempos de entrenamiento por parte del personal asistencial, de tal manera que el empleado alcance sus curvas de aprendizaje y experiencia deseadas para el servicio. El entrenamiento tiene como objetivo transferir conocimiento específico de actividades o tareas a desarrollar, como también el desarrollo de algunas habilidades. Se puede realizar un cronograma de actividades con tiempo mínimo de días en cada tarea, evaluación posterior y seguimiento al mismo. La persona encargada del entrenamiento debe ser una persona idónea, con experiencia en el servicio de endoscopia y alto compromiso de capacitar.

Capacitación y desarrollo de personal: El mantener todo el personal actualizado y capacitado debe ser una política institucional. La capacitación permite a la unidad de endoscopia mantener un personal competente y calificado, fortaleciendo su desempeño, seguridad, motivación y tranquilidad en el empleado, lo que conlleva a una mayor productividad. Los avances científicos y tecnológicos exigen un continuo aprendizaje y entrenamiento. La capacitación en todos los niveles de la unidad, tanto asistenciales como administrativos, debe ser considerada como una inversión en el talento humano, tornándose en una de las fuentes de bienestar para los trabajadores. Los beneficios de la capacitación para la institución son: mejora la rentabilidad e imagen institucional, disminuye conflictos internos, agiliza la toma de decisiones, disminuye los riesgos en la atención, fomenta la cultura de seguridad, entre otros. Para realizar un eficiente proceso de capacitación es importante tener en cuenta las competencias propias de cada cargo y las brechas existentes de los empleados con respecto a su perfil; estas necesidades también pueden provenir de los resultados de evaluación del desempeño, observaciones directas del jefe del servicio, solicitud de los trabajadores, cambio de actividades e implementación de nuevas tecnologías y/o técnicas endoscópicas. [10]

Evaluación de Competencias y desempeño: Hacer seguimiento periódico al desempeño del empleado, conocimientos tanto a nivel técnico y científico, así como de sus actuaciones en el entorno laboral, se convierte en una herramienta para planificar acciones de mejoramiento y programas de capacitación.

Desvinculación: Tener en cuenta las causales de retiro del personal se convierte en fuente de datos para recolectar información detallada acerca de las fallas o aspectos a mejorar en la Gestión de la organización.

ANÁLISIS DE NECESIDADES EN EL NÚMERO DE PERSONAS

Para determinar cuál es la dotación de personal adecuada en la unidad de endoscopia digestiva, es recomendable realizar un estudio detallado para deducir la cantidad de personal necesario en la prestación del servicio; existen diversas metodologías de cálculo de dotación y productividad teniendo en cuenta las características del servicio de salud. Aunque es un desafío identificar la cantidad de personas, la siguiente metodología propone tres etapas:

Etapa I

Caracterizar el contexto de la institución prestadora de servicios de salud donde se ubica la unidad de endoscopia digestiva, mediante un análisis de su direccionamiento estratégico para definir las áreas y necesidades del equipo de trabajo, insumo para la etapa ll.

Etapa II

Analizar la relación entre los tiempos de personal disponibles y los tiempos requeridos (real) para efectuar el número de actividades (Ejemplo: procedimientos endoscópicos) que se realizan con los procesos definidos por la institución (tiempo estimado). Con ello se responde a la pregunta ¿entre el personal disponible y el requerido, existe brecha para lo que hoy se realiza en la unidad?. Al responder este interrogante, se obtiene como dato número de personal, u horas, faltante o sobre lo requerido, para las actividades que hoy se están realizando.

Fórmula de cálculo:

Brecha = Tiempos disponibles (horas) – Tiempos utilizados

Ajuste de la dotación teórica:

Se ajusta obteniendo la dotación real en trabajo promedio anual (D.R.T), descontando las horas no trabajadas o ausentismo.

Dotación Real Teórica (D.T.R.) =
Dotación teórica de horas – Ausencias

Etapa III

Establece la relación entre personal y procesos optimizados. En esta etapa se calcula la brecha con el proceso actual, el cual permite direccionar qué procesos deben analizarse más en detalle y de esta manera se obtiene información que permita la mejora o rediseño del proceso [11].

DEFINICIÓN DE PERSONAL COMPETENTE NECESARIO EN LA UNIDAD DE ENDOSCOPIA DIGESTIVA POR ÁREAS

Recepción: Según la distribución de la unidad esta debe contar con auxiliares administrativos en salud, quienes son los responsables de orientar al usuario, asignar y confirmar citas, orientación de preparación, recepción del paciente, verificación de autorizaciones y/o cobro, entrega de resultados, entre otros. En su perfil de cargo las competencias personales clave a tener en cuenta son: capacidad de escucha, autocontrol, actitud de servicio, etc., para las competencias laborales: atender al cliente con calidad y brindar satisfacción, facturación en servicios de salud, administrar contenidos de los sistemas de información, entre otras.

Ciclo de atención asistencial del usuario: Está determinado por la complejidad y oferta de los servicios. Inicia desde la verificación del cumplimiento de condiciones de preparación

del paciente para el examen y obtención del consentimiento informado, hasta el egreso y seguimiento del paciente sometido a procedimientos endoscópicos. La necesidad básica de personal asistencial en una sala de endoscopia de baja complejidad exige tener un médico especialista, auxiliares de enfermería debidamente entrenadas en endoscopia digestiva diagnóstica y/o terapéutica. Algunas de las actividades a realizar por el personal de enfermería es brindar cuidados directos al paciente durante los procedimientos endoscópicos, monitorización de signos vitales, administración de medicamentos, monitorización y control de su sedación, cuidados de enfermería en recuperación, entre otros. Algunos temas de formación requisito para enfermería que labore en estas unidades son: seguridad del paciente, reprocesamiento de endoscopios y accesorios, manejo de la historia clínica, reanimación cerebrocardiopulmonar, reuso y reutilización de dispositivos médicos, control de infecciones, técnicas endoscópicas de manejo urgente, etc. Las competencias personales esperadas en estas personas son: sensibilidad social, alto nivel de tolerancia, comunicación asertiva, capacidad de servicio, autocontrol, automotivación en el aprendizaje permanente, etc.

Cuando la complejidad de la unidad de Endoscopia es mayor y se realizan procedimientos terapéuticos, atención de pacientes críticos o procedimientos bajo anestesia general o sedación profunda asistida por anestesiólogo, el médico especialista en anestesia con experiencia es exigencia en la sala, asistido por otra auxiliar de enfermería que cumple las funciones de circulante para el acto anestésico durante el procedimiento endoscópico. La enfermera profesional es indispensable en las unidades de media y alta complejidad de atención, para la coordinación de actividades asistenciales y administrativas del servicio promoviendo la seguridad y calidad en la atención del paciente, gracias a su enfoque sistémico que promueve el mejoramiento continuo en el cuidado integral del paciente con patología digestiva. En su rol administrativo, con el uso de indicadores de gestión y fuentes de datos confiables puede desarrollar procedimientos y políticas que optimicen la productividad de la unidad y ejecute acciones eficientes en la atención de los usuarios. [12]

Además como parte complementaria de la realización del examen, se requiere personal debidamente capacitado, entrenado y experto en el reprocesamiento de equipos y accesorios, ejecutando los estándares internacionales de desinfección y esterilización en la unidad de Endoscopia. [13]. La realización de estas actividades están bajo la directa responsabilidad del médico y según la unidad de endoscopia, parte de ellas son delegadas a personal administrativo y de enfermería. Cuando se realizan exámenes con fluoroscopia, se requiere como personal adicional personal auxiliar de enfermería y técnico y/o tecnólogo de radiología que manipule el equipo, con certificado y carnet que acredite formación en Protección Radiológica y control de dosimetría. [14]

De forma similar es responsabilidad del médico especialista que realiza el procedimiento entregar la información respectiva y adecuada referente al examen realizado y al estado de salud del paciente, lo cual se puede hacer en forma directa y personal, haciendo uso de informes adicionales escritos, o a través de informes realizados por personal de apoyo firmados por el médico como persona responsable de la información dada, manteniendo los deberes médicos frente al paciente. [15]

Otro personal: Para el funcionamiento administrativo de la unidad se requiere secretarias, personal para control financiero (Revisor fiscal, contador, auxiliar contable, etc.), responsables de suministros y compras, mensajería, mantenimiento, administrador, entre otros. Cabe resaltar, que para cada uno de los diferentes cargos debe existir un perfil que determine sus competencias y funciones esperadas para la ejecución de actividades propias del área.

Dentro de la normatividad hay entes reguladores que exigen el cumplimiento de un sistema integral de información, lo cual requiere personal idóneo para su funcionamiento y control. En lo referente al manejo de la historia clínica, se debe contar con personal responsable para su

archivo y custodia. La unidad de endoscopia digestiva, debe contar con asesores externos que apoyen la gestión y operación de la organización.

BIBLIOGRAFÍA

1. Colombia. Ministerio de Protección Social. Ministerio de Hacienda y Crédito. Ley 1164 de 2007, 4 de octubre. Por el cual se reglamenta y dictan disposiciones en materia de Talento Humano en Salud.. Bogotá. 2007
2. Colombia. Ministerio de Protección Social. Ministerio de Hacienda y Crédito. Ley 1438 de 2011. 19 de Enero. por medio de la cual se reforma el Sistema General de Seguridad Social en Salud y se dictan otras disposiciones. Bogotá. 2011
3. Colombia. Ministerio de Protección Social, Educación Nacional, Comercio, Industria y Turismo. Documento Conpes 3674. Lineamientos de Política para el Fortalecimiento del Sistema de Formación de Capital Humano. Bogotá,Julio, 2010.
4. Colombia. Ministerio de Protección Social. Decreto 1043 de 2006, 3 de abril, "Por la cual se establecen las condiciones que deben cumplir los Prestadores de Servicios de Salud para habilitar sus servicios e implementar el componente de auditoría para el mejoramiento de la calidad de la atención y se dictan otras disposiciones. Bogotá, 2006
5. Asociaciones Colombianas de Gastroenterología, Endoscopia Digestiva, Coloproctología y Hepatología. Primer consenso colombiano sobre la práctica de endoscopia digestiva "Acuerdo en lo fundamental" (Primera parte: Aspectos formativos) Rev Col Gastroenterol / 27 (3) 2012
6. Colombia. Ministerio de Protección Social. Ministerio de Educación. Decreto 3616 de 2005. 10 de Octubre. Por medio del cual se establecen las denominaciones de los auxiliares en las áreas de la salud, se adoptan sus perfiles ocupacionales y de formación, los requisitos básicos de calidad de sus programas. Bogotá. 2005
7. Colombia. Ministerio de Protección Social.. Decreto 4725 de 2005. 26 de Diciembre. Por el cual se reglamenta el régimen de registros sanitarios, permiso de comercialización y vigilancia sanitaria de los dispositivos médicos para uso humano. Bogotá. 2005
8. Serrano, Martha. Escuela Superior de Administración Pública. Guía Metodológica para la Identificación y estandarización de competencias laborales. Bogotá. 2008
9. Modelo de Competencias. Sitio disponible en Internet: http://www.metodosexpertos.com/articulos/competencias/100-modeloegestion. Accesado: 10 de Enero 2013.
10. Academia Nacional de Medicina. Normatividad del ejercicio de las profesiones y de las ocupaciones del Talento Humano. Rev ANM de Colombia. Vol 29, No 4(79), 2007
11. Organización Mundial de Salud. Rosales, C. Análisis de Dotación Personal en Establecimientos de Salud:una aproximación teórica/metodológica. 2010.
12. SGNA. Standards of Clinical Nursing Practice and Role Delineations. Sitio disponible en Internet: http://www.sgna.org/Portals/0/Education/Practice%20Guidelines/StandardsClinicalNursingPractice.pdf. Accesado 10 de Febrero de 2013.
13. Beilenhoff U et al. ESGE, ESGENA guideline: Cleaning and disinfection in gastrointestinal endoscopy Endoscopy 2008; 40: 939-957
14. Colombia. Ministerio de Minas y Energía. Resolución 18-1304 de 2004. (de Octubre. Por la cual se reglamenta la expedición de la Licencia de Manejo de Materiales Radiactivos. Bogotá, 2004
15. Colombia, Ministerio de Salud. Ley 23 de 1981. 18 de Febrero. Por la cual se dictan normas en materia de ética médica. Bogotá, 1981.

Unidad de endoscopia digestiva (UED)

MARÍA DEL MAR ARBELÁEZ LOZANO
JUAN NICOLÁS ZULUAGA AGUILAR
LUIS FERNANDO ROLDÁN MOLINA

INTRODUCCIÓN

Atendiendo a la calidad de la asistencia, la seguridad del paciente y al confort, se ha producido un gran aumento en el número de Unidades de Endoscopia; es por eso que clínicas y hospitales han destinado nuevas áreas con unidades de endoscopia digestiva para realizar técnicas complejas y un adecuado diagnóstico y tratamiento en patologías digestivas, que han de ser desarrolladas y controladas por personal calificado. Esto ha repercutido en que el equipo humano se haya visto forzado a especializarse en ella y a su vez el área física debe ser el resultado de una buena planeación y coordinación que permitan dar fluidez a la actividad diaria, optimizar los recursos, evitar reprocesos y tiempos muertos en la prestación del servicio.

Los procedimientos endoscópicos pasaron de realizarse en consultorios aislados, a atenderse en Unidades de endoscopia localizadas en clínicas y hospitales donde se atienden pacientes ambulatorios, hospitalizados y de emergencia, que a su vez permite controlar el costo y garantizar el nivel de ocupación. Siendo el mayor número los pacientes ambulatorios, nos lleva a sugerir que la Unidad debe estar en los primeros pisos de la edificación para facilitar el acceso y evitar que los pacientes y acompañantes transiten por otras áreas del edificio.

La Unidad de Endoscopia Digestiva es un sector compuesto por varias áreas que están destinadas para la realización de procedimientos endoscópicos, brindando condiciones de seguridad a los pacientes, equipadas con material de alta tecnología y con un equipo multidisciplinario. Este conjunto es regulado y controlado de acuerdo a la normatividad del Ministerio de Salud; es por eso que es de vital importancia conocer la legislación vigente.

LEGISLACIÓN

Regula y reglamenta para la prestación del servicio el Decreto 1011 abril 2006. Además, es de carácter reglamentario conocer la Resolución 1043 del 3 de abril de 2006, que nos da los parámetros de infraestructura-instalaciones físicas en donde nos dan las siguientes características:

- Prestar los servicios en edificaciones exclusivas para la prestación de servicios de salud.
- Garantizar los servicios de suministro de agua, energía eléctrica, sistemas de

comunicaciones según disponibilidad tecnológica, manejo y evacuación de residuos sólidos y líquidos.

- Los pisos son impermeables, sólidos, de fácil limpieza, uniformes y con nivelación adecuada para facilitar el drenaje.
- Los cielo rasos, techos, paredes y muros impermeables.
- Contar con fuente de energía de emergencia y conocer la capacidad de respuesta del sistema alterno de energía (UPS – Plantas de Energía).
- La Institución debe garantizar mecanismos de aseo tales como pocetas y garantizar el uso de los lavamanos diferentes a los de los pacientes para lavar utensilios o instrumentos.
- Contar con un área específica con acceso restringido que funcione como déposito para almacenamiento de residuos hospitalarios y para descartar objetos corto punzantes.
- Tener la debida señalización en la ruta de evacuación, buena iluminación y ventilación adecuada.
- Elementos que impidan el acceso de vectores y roedores y garantizar su periódica fumigación.
- Disponer de un área física exclusiva y delimitada con los siguientes ambientes:
    - Sala de espera para el paciente y su acompañante
    - Recepción
    - Zona de preparación de pacientes y vestier
    - Salas de procedimientos
    - Área de Recuperación de pacientes
    - Disponibilidad de unidad sanitaria para los usuarios
    - Disponibilidad de Oxígeno en las salas de procedimiento y de recuperación.
- Si el procedimiento de litotripsia requiere utilización de fluoroscopio, la sala cuenta con las medidas de radio protección necesarias.
- Los consultorios con su dotación básica: Camilla, tensiómetro, fonendoscopio, equipo de órganos de los sentidos y balanza.
- Camillas móviles, con barandas que permita dar posiciones de inclinación; colchoneta y almohada y papel camilla para cada paciente. Atriles.
- Monitores de signos vitales con alarmas.

Estándares de Acreditación

La Resolución 1445 de 2006 es donde nos llevan a la mejora permanente de Infraestructura, teniendo en cuenta:

- Señalización adecuada
- Rutas y manejo seguro de desechos
- Condiciones de privacidad
- Fortalecer comodidades
- Prevención y control de las infecciones
- Manejo seguro del espacio físico, equipos médicos e insumos, garantizar el manejo seguro tanto para los trabajadores como para los clientes durante su proceso de atención.
- Garantizar que la organización cuenta con un plan para los casos de emergencias y desastres (internos o externos).
- Promover una política de no fumador y puede ser con avisos de área libre de humo, con la finalidad de eliminar el consumo de cigarrillo en las instalaciones.

Salud Ocupacional

Las Unidades de Endoscopia están obligadas a aplicar todas las medidas adecuadas para evitar que el personal que ejerce en ellas corra riesgo derivado de su trabajo por lo cual se deberán tomar las prevenciones establecidas en las normas vigentes.

Para la seguridad contra incendios en cada área, tener la implementación de planes de evacuación, plan de emergencia, extintores recargados vigentes, detectores de humo con las exigencias mínimas establecidas por el Cuerpo de bomberos o la autoridad competente en el lugar (se deberá presentar constancia). Los extinguidores manuales deben colocarse en lugares absolutamente visibles desde distintos ángulos y nunca debe permitirse la colocación de obstáculos que impidan tomarlos con facilidad. Ver Figura 1.

En toda organización de trabajo, se han de controlar y prevenir los riesgos derivados de las condiciones de trabajo; es por eso que se debe tener en cuenta los riesgos ergonómicos a los que está expuesto el médico y las auxiliares de enfermería, por lo tanto utilizar butacas con descansa pies, evitar esfuerzos y malas posturas que ocasionen molestias, dolencias o lesiones por el mal uso del cuerpo, suministrar a su personal los elementos de protección personal requeridos como son: gafas, guantes, mascarilla, guardianes, polainas, delantal, ropa para procedimientos y en la sala de fluoroscopia contar con el delantal plomado y dosímetro.

ÁREA FÍSICA DE UNA UNIDAD FUNCIONAL DE ENDOSCOPIA DIGESTIVA

Basándonos en el Instituto Gastroclínico en Medellín y otros centros visitados hemos elaborado un esquema general de una Unidad de Endoscopia Digestiva:

El área física deberá ser planeada de acuerdo al número de pacientes que pretende atender, dando un margen para que este número pueda aumentar conforme a las necesidades de la Institución.

La sociedad Holandesa de endoscopia sugiere una sala de endoscopia para 1000 exámenes por año, la Sociedad Británica de Gastroenterología recomienda un mínimo de 2 o más salas para atender 3000 exámenes año y una tercera sala para exámenes de urgencia y así no interrumpir la rutina. Datos importantes que se deben analizar al momento de planear el número de salas de endoscopia y al definir el nivel de productividad tener en cuenta el tiempo de limpieza, qué procedimientos más especializados como ecoendoscopia, endoscopia terapéutica y Enteroscopia que requieren un mayor tiempo y adicionalmente la capacidad también esta limitada por el número de camillas disponibles en la sala de recuperación.

Espacios Físicos

Propuesta de un modelo con el debido espacio físico:

- Recepción
- Oficina de atención al cliente

FIGURA 1. Rutas de evacuación en la Unidad de Endoscopia Digestiva.

- Sala de Consentimiento Informado
- Sala de espera con buzón de sugerencias, en lo posible separar:
  - área de espera Adultos
  - área de espera niños
- Salas de Exámenes:
  - Estudios de Fisiología
  - Estudios de Endoscopia
  - Estudios de Endoscopia con anestesia general
  - Sala con Fluoroscopia
- Sala de lavado y desinfección (reprocesamiento de equipos y accesorios)
  - área de sucios
  - área de limpios
- Sala de almacenamiento de equipos
- Sala de recuperación de adultos
- Sala de recuperación pediátrica
- Sala de entrega del paciente a su acompañante
- Archivo de historias Clínicas
- Consultorios Médicos
- Almacén
- Zona de descanso. (cafetín)
- Sala de reuniones y capacitación
- Baños
- Vestuario para personal masculino (médicos y enfermeros)
- Vestuario para personal femenino (médicas y enfermeras)
- Sala de Aseo
- Zona administrativa. (Gestión Humana – Contabilidad - Financiera – Negociación – Gestión de la Calidad – Recurso Físico - Mantenimiento – Sistemas- Oficina de la Dirección Médica – Oficina de Enfermera Jefe)

ESQUEMA DE TRABAJO

Es importante hacer referencia a la necesidad de elaborar un esquema de trabajo, con el fin de optimizar el rendimiento de la Unidad y trabajar en la logística de la cadena de atención del paciente, evitando reprocesos y optimizando la ruta de acceso a la unidad, por lo cual se resaltan los siguientes procesos de atención:

Recepción

- *Asignar citas.* Se programan las agendas en función de la demanda y la capacidad de la Unidad para los diferentes exámenes, según el tiempo necesario para cada paciente; es importante resaltar que un servicio que tenga sistematizadas las agendas ha programado el tiempo requerido para cada examen, lo que facilita a la secretaria la marcación de los procedimientos.
- *Informar y/o verificar los requisitos documentales.* Identificación, autorización, orden médica, etc.
- *Preparación para los exámenes.* De una buena orientación al paciente sobre su preparación dependerá la buena realización del examen, en lo posible estos requisitos deberán ser entregados al paciente en forma escrita y ampliar las inquietudes que él refiera; de ahí lo importante de una adecuada capacitación a la recepcionista.
- *Ingresar paciente al sistema de Información.* Confrontar datos de la cita con la solicitud del médico e ingresar al paciente al sistema de Información y solicitar los datos restantes y verificar la preparación del paciente y su estado de salud, dejando constancia escrita.

Los pacientes deben tener una sola historia clínica en la institución, que debe ser sistematizada, unificada, siguiendo todos los requisitos legales, la cual incluye no solamente la historia médica de consulta sino también los resultados e informes de los exámenes realizados.

- *Sala de espera.* Esta área esta destinada para familiares o acompañantes de los pacientes, debido a que aguardan hasta el término del procedimiento; es por eso que es importante que esta sala esté provista de sillas confortables, acceso al internet, conectores eléctricos y baños. Por ser un ambiente de personas que por lo general están tensas, se debe ofrecer material para la distracción tales como televisión, música ambiental, revistas, carteleras con información de horarios de atención o sobre prevención de enfermedades, en especial del sistema digestivo. Es importante tener en cuenta la espera de niños, en lo posible debe ser en un espacio acondicionado para niños, con la finalidad de hacer más agradable su estada y bajar la ansiedad de ellos y de sus padres

FIGURA 2. Sala de espera.

y de esta manera no afectar los otros pacientes adultos de la sala de espera. (Ver Figura 2).

ATENCIÓN AL PACIENTE

Consentimiento Informado

En esta área se le entrega la información al paciente de lo que debe saber sobre las posibles complicaciones y riesgos a los que podrá verse sometido, de lo importante que es la realización de su examen, de la forma que va a ser realizado y que se cuenta con el respaldo de un personal idóneo y capacitado. El producto de esta actividad es un consentimiento firmado e idealmente con la huella digital del paciente. (Ver Figura 3)

Área de Preparación del Paciente

Esta área se tiene prevista para:

- Verificación de datos personales
- Conocer antecedentes patológicos, (alergias, diabetes, insuficiencia cardiaca o renal, apnea de sueño, etc…)
- Indagar sobre la preparación para realizarse el examen (laxantes, ayuno, etc.), Conocer Medicamentos que actualmente consume (anticoagulantes, sedantes, Quimioterapia, etc.) o consumo de sustancias psicoactivas.
- Ampliar dudas o inquietudes que se generen de la información dada en el Consentimiento informado.
- Iniciar un monitoreo de signos vitales.

Realizar Examen

El tamaño de la sala dependerá del área disponible, se recomienda que sea calculado un largo suficiente para que la camilla gire según lo requiera el examen (endoscopia alta o baja)

La Sociedad Holandesa recomienda medidas como

- 5 x 3.6 m sala de rectoscopia
- 5 x 4 m sala para colonoscopias
- 30 m^2 sala para urgencias
- 14 x 18 Fluoroscopia

Adicionalmente las salas de fluoroscopia

FIGURA 3. Sala de Consentimiento Informado.

FIGURA 4. Sala de procedimientos Endoscópicos.

debe cumplir con todas las medidas de radio protección requeridas y el área en que funcionen los equipos emisores deberá corresponder a las especificadas en la licencia vigente de funcionamiento de los equipos de rayos X expedida por la direccion territorial competente.

- 6.25 x 4.75 (30 m2) indicado para salas que tienen permitido la presencia de staff o alumnos.

Uno de los aspectos importantes a tener en cuenta es crear un ambiente cálido, lo más convencional y acogedor posible. Se debe procurar que el paciente, cuando llegue a la sala de exámenes, se sienta bien, sin que se inquiete ni se asuste por la curiosidad de saber para qué son todos los instrumentos; para lograr este objetivo, se requiere una buena organización en la sala, disponiendo todo lo necesario en cajones o de forma que esté poco visible hasta su posterior uso. Ver Figura 4

En varios trabajos realizados sobre la influencia de la música en las salas de procedimientos se concluyó que la relajación y la música combinadas es un método barato para aliviar la ansiedad de los pacientes, puesto que se ha demostrado que un ambiente modificado con música reduce la ansiedad y mejora la tolerancia.

En la sala de exámenes intervienen: un gastroenterólogo endoscopista, una auxiliar de enfermería y una auxiliar circulante en momentos puntuales en los que se necesite de su colaboración (cuidados y administración de medicamentos durante anestesia general, técnicas terapéuticas complejas, etc.). Si el paciente necesita sedación profunda o anestesia, es necesario la presencia de un médico anestesiólogo y su auxiliar.

Las camillas deben ser articuladas y con baranda para poder ser modificadas según el examen, el paciente o el personal lo precise. Han de estar situadas en el centro de la sala, quedando todo su alrededor libre para asistir al paciente y permitir el paso. La enfermera se suele situar en la cabecera de la mesa, el médico en el lateral.

Como elementos fijos debe haber: lavamanos, tomas de aire comprimido o aspiradores, conexión a una red o a una pipeta de oxígeno, varias tomas de corriente, una zona de trabajo de la enfermera, dos tipos de luz (una sobre la zona de trabajo de enfermería que no moleste al endoscopista durante la exploración y otra graduable para la sala). En el caso de endoscopia baja, es imprescindible un vestier con baño. Las puertas de acceso a la sala de exámenes han de tener suficiente amplitud para permitir el paso de camillas o sillas de ruedas.

Es importante tener en cuenta que la distribución de la sala de procedimientos, está definida por el sitio en que se ubique la fuente de luz y el procesador del endoscopio, puesto que la distancia de este al paciente, no podrá ser más de 1 metro que es la medida del conector a los mandos del equipo.

Se requiere tener cerca (en la unidad de endoscopia) un carro de reanimación con desfibrilador para una eventual parada cardio-respiratoria, principalmente en las unidades donde se realizan procedimientos de pacientes bajo efecto de sedación.

FIGURA 5. Carro de Reanimación Cardiopulmonar en la Unidad de Endoscopia Digestiva

Climatización

El control de la temperatura es imprescindible no sólo para el confort de los pacientes y del personal de la unidad sino para regular la temperatura de los equipos; una temperatura de 20 – 23 ºC es adecuada, adicionalmente es importante que

el aire de las salas de procedimientos no recircule para evitar olores, al igual que el aire de la sala de reprocesamiento de equipos donde se emiten gases volátiles de los productos usados para la desinfección; para ello se puede hacer uso de extractores e idealmente con filtros de control biológico para evitar contaminación ambiental. Para el confort de los pacientes y evitar el enfriamiento agravado por el estrés, el ayuno y el uso de laxantes, se debe disponer de mantas para mantener la temperatura de aquellos.

Sala de Recuperación

Su tamaño y número de camillas dependerá del número de pacientes a atender; cada camilla debe contar con un pulsoxímetro para monitoreo permanente del paciente; la sala de recuperación debe ser silenciosa y separada de la sala de exámenes. Si el servicio presta atención pediátrica, es bueno considerar una sala diferente de recuperación para niños con ambientación infantil que permita la tranquilidad del niño y a su vez la tranquilidad y pronta recuperacion del paciente adulto.

El personal de enfermería está a cargo de la sala de recuperación con todo el material necesario para ello: camillas, sillas, equipos de monitoreo, tomas de oxígeno, salidas de succión y material para asistencia, reanimación cardiopulmonar y tratamiento, etc. Se recomienda que las camillas estén separadas por cortinas. La estación de enfermería debe estar ubicada de manera que permita la observación directa de los pacientes.

Hace también de enlace entre los familiares del paciente y el médico, les informa del desarrollo del examen y de su finalización y le invita a que estén al lado del paciente una vez esté recuperándose. Si se alarga el examen, se encarga de notificar a la familia los motivos, disminuyendo la tensión por la espera.

Una vez concluido el examen, con el paciente ya recuperado, el personal auxiliar de recuperación entrega el paciente a sus familiares o acompañante responsable, con las debidas recomendaciones por escrito y explicadas verbalmente. El paciente es llevado en silla de ruedas a su transporte o a la habitación si es un paciente hospitalizado, para evitar accidentes o caídas. Ver Figura 6

SALA DE LAVADO Y DESINFECCIÓN DE ENDOSCOPIOS Y MATERIAL DE ENDOSCOPIA

Debe existir una área amplia y suficiente para limpieza, desinfección de alto nivel de endos-

FIGURA 6. Sala de Recuperación en procedimientos.

FIGURA 7. Sala de Reprocesamiento de Endoscopios y accesorios endoscópicos.

copios y esterilización de materiales, que permita circular y trabajar al mismo tiempo. Debe ser planeada la circulación de los equipos y materiales dentro de la sala desde el momento que llegan sucios a la sala, hasta el almacenamiento siendo de manera secuencial, por lo tanto se requiere la señalización de área sucia y área limpia.

- Se debe contar con buena luz colocada encima de los carros de lavado para la realización de pruebas de fugas, lavado y proceso de desinfección.
- La sala ha de estar provista de buenas salidas de los gases volátiles, como es el caso de los desinfectantes.
- Las medidas generales de limpieza son las establecidas para todas las unidades de Endoscopia, por lo que son necesarias: jeringas de agua a presión, pistolas de aire comprimido para el secado del material, y/o esterilización del material.
- Es importante establecer un control microbiológico de los endoscopios, con la finalidad de evaluar el correcto proceso de alta desinfección.
- Hemos de tener en cuenta que una limpieza y desinfección de los equipos endoscópicos requiere un tiempo que puede variar usualmente entre 20 y 45 minutos, después de cada examen, dependiendo del método que se disponga.

Otros factores que hacen necesario disponer de varios endoscopios son: el tiempo requerido en caso de reparaciones y la vida o duración de los endoscopios. Hemos de tener en cuenta que cuantas más personas diferentes utilicen los endoscopios, como es el caso de los hospitales docentes, menor será la duración de los equipos.

Área de Esterilización

Esta área esta designada para la esterilización de pinzas y accesorios que el fabricante ha clasificado como reutilizables; debemos contar con los equipos necesarios para ello, como son: esterilizador, destilador de agua, equipo para el empaque y el sellado de material. Se sugiere que

FIGURA 8. Zona de almacenamiento de endoscopios reprocesados.

se realice periódicamente control del adecuado proceso de esterilización utilizando pruebas biológicas que nos indiquen el resultado de dicho proceso.

Sala de Almacenamiento de Equipos

Una vez terminado el reprocesamiento de videoendoscopios estos deben ser secados con alcohol al 70% para ser almacenados en un lugar destinado para ello; deben almacenarse en posición vertical, en lugares de poca circulación de personas para su seguridad, en armarios bien ventilados y sin válvulas para permitir el escurrimiento de restos de líquido que pueda quedar en sus canales internos y que deterioran su material o sirven de ambiente propicio para la colonización por microorganismos. Ver Figura 8

Almacén

La Unidad debe contar con un almacén para el stock de insumos, medicamentos, accesorios y material de oficina y aseo. Es importante resaltar que el almacenamiento de medicamentos de control especial debe tenerse bajo llave y con acceso restringido.

También debe disponerse de armarios para el almacenamiento de la ropa del personal y de la ropa para los pacientes y para las camillas de la unidad.

Material

Cuando analizamos el material que se requiere para la Unidad de Endoscopia Digestiva, conviene tener en cuenta no solamente los equipos endoscópicos, sino también los accesorios y equipos complementarios, los elementos fijos de la Unidad, y el material de reposición, ropería y medicación.

El material endoscopio empleado dependerá de las técnicas que se apliquen y de las exploraciones que se incorporen. En principio, en la UED con un volumen significativo de trabajo se ha de contar con material suficiente para que haya garantía de poder realizar sin interrupciones el

trabajo, contando con el tiempo empleado en limpieza y desinfección. La desinfección exige que para cada sala de exámenes se disponga de varios endoscopios.

Los elementos accesorios y complementarios para las técnicas endoscópicas son tan importantes como los mismos endoscopios, ya que nos permiten la realización de diagnósticos o terapéuticas cada vez más sofisticados. En general se trata de materiales delicados y costosos, desechables o de poca cantidad de usos. La vida del material reutilizable está en relación directa con su actividad.

Los equipos complementarios y los básicos de los sistemas de endoscopia (Monitores, Procesadores de video, Fuentes de luz, UPS, reguladores de voltaje, Fluoroscopios) que son de larga duración y elevado costo, idealmente pueden ser compatibles con todos los endoscopios de la unidad para optimizar el recurso, y ha de renovarse a medio plazo. La dotación del material fijo de cada U.E.D. dependerá del volumen de trabajo y del número de salas de exámenes.

CONCLUSIONES

Por lo expuesto, cabe resaltar lo indispensable que es el dedicar tiempo a la planeación, pues de esta dependerá el buen funcionamiento de la Unidad de Endoscopia.

Es muy importante que los centros dispongan de personal de enfermería y auxiliar específicos para estas unidades, junto con personal preparado y adecuado para las sustituciones. Así mismo, hemos de reseñar que dado el elevado costo de las Unidades de Endoscopia, existen a una escala menor los Servicios de Endoscopia. Estos son servicios donde el personal y los medios suelen estar a la misma altura y calidad que en las Unidades, pero con un menor costo: menor espacio, menor número de salas, menor cantidad de personal, etc.

Es lógico señalar que en un Servicio de Endoscopia, por muy pequeño que pudiera ser, se hace imprescindible la presencia del personal de enfermería. Esta circunstancia implica que el personal de enfermería ha de ser polivalente: el nivel de preparación, conocimientos y especialización es uniforme en cualquiera de los medios en los que la Endoscopia se realice y se crea una justificada necesidad de crear especialidad de enfermería endoscópica.

La evolución y mejora de las instalaciones, el desarrollo de nuevas tecnologías y nuevas técnicas terapéuticas, la necesidad de nuevos conocimientos hace que el equipo multidisciplinario de Endoscopia siga evolucionando.

La informatización integral del servicio aporta grandes ventajas que podemos sintetizar en: control, rapidez de acceso v procesamiento de la información.

BIBLIOGRAFÍA

1. Enfermedades de Endoscopia Digestiva Suzana Millar Rose cristina Lagemann.
2. Peter B. Cotton. Christopher B.Williams. "Tratado práctico de Endoscopia Digestiva".
3. VI. Curso de E. D. para Enfermeras Hospital Clínico de Barcelona .
4. GASTRO !99 XXVI. Congreso Nacional de la Sociedad Española de Patología Digestiva.
5. Colombia. Ministerio de Protección Social. Decreto 1011 de 2006, 3 de abril, por el cual se establece el Sistema Obligatorio de Garantía de Calidad de la Atención de Salud del Sistema General de Seguridad Social en Salud. Bogotá, 2006.
6. Colombia. Ministerio de Protección Social. Decreto 1043 de 2006, 3 de abril, "Por la cual se establecen las condiciones que deben cumplir los Prestadores de Servicios de Salud para habilitar sus servicios e implementar el componente de auditoría para el mejoramiento de la calidad de la atención y se dictan otras disposiciones. Bogotá, 2006.

CAPÍTULO 3

Preparación y Seguridad

EDITOR: FABIO LEONEL GIL PARADA

Consentimiento informado: derechos a la información, no información, libertad de decisión, dignidad, seguridad y bienestar de los pacientes

MARÍA PATRICIA CASTAÑO DE RESTREPO
LUIS FERNANDO ROLDÁN MOLINA

El mal llamado "consentimiento informado del paciente" y mejor entendido proceso de protección a los derechos a la información, a la no información, a la libertad de decisión, a la dignidad, seguridad y bienestar de los pacientes, ha sido considerado como el tema "vedette" del derecho médico- sanitario, por su trascendencia humanística, jurídica, para el acto clínico-sanitario y práctica, dada su necesaria aplicación con cada paciente en la cotidiana y congestiva actividad sanitaria.

Y este proceso hemos preferido llamarlo de la manera anteriormente anunciada, involucrando incluso el derecho a la seguridad y bienestar del paciente, dado que es tal la importancia y complejidad de la protección jurídica de estos dos derechos citados, que como regla general, no basta que la atención sanitaria recomendada esté indicada científicamente para que pueda ser sometido el paciente a ella, ya que, salvo algunas excepciones, los pacientes autónomos o en ciertos casos, su(s) representante(s) (cuando es de recibo la denominada decisión sustituta), es+(son) quien(es) puede(n) "disponer" de su seguridad y bienestar personal, autorizando o no una forma de atención que aunque indicada, le pueda generar riesgos inherentes (aleatorios) de variadas categorías.

El Derecho a decidir válidamente, ha sido ampliamente reconocido en el Derecho Comparado (de otros países) y por el ordenamiento jurídico colombiano y la jurisprudencia nacional. La aplicación del proceso en mención, con miras a proteger los mencionados derechos, implica proyectar y realizar toda una estrategia de comunicación con cada usuario y/o sus representantes (cuando esto es de recibo jurídicamente) a través de la cual se ausculte inicialmente si el paciente quiere o no recibir información detallada sobre su caso, se brinde oportunidades para expresar dudas e inquietudes, obtener respuestas calificadas a las mismas, propiciar la asimilación de la información que se ha suministrado y brindar la oportunidad suficiente para que pueda(n) decidir de acuerdo con sus mejores intereses, (los del paciente).

La implementación de este proceso normalmente puede generar beneficios a nivel humanístico, organizacional, jurídico y por supuesto del acto clínico, entre otros. Las asociaciones científicas, juegan un papel fundamental a nivel de dar directrices técnico- científicas y humanísticas a sus asociados, las cuales pueden incidir u orientar conductas relativas al acto médico como tal de cada uno de ellos, sino también, desde los actos jurídicos que éstos realizan con cada paciente, etc.

Es así como dicho proceso da cuenta del valor que se le da a cada paciente como ser humano integral y del profundo respeto que se tiene por sus derechos, no solamente su vida, su salud y su integridad personal, sino también por su intimidad, su libertad, el libre desarrollo de la personalidad, su libertad de cultos, su seguridad y bienestar, entre otros, en los que desde luego se incluye el derecho del paciente a no saber.

El efecto humanístico se puede producir también para el personal de cada asociación, de cada institución, de cada consultorio donde sea aplicado, dado que en la aplicación del proceso, permanentemente se está resaltando los valores humanos, lo cual genera un clima de respeto y comprensión. Además, a los profesionales y personal sanitario les reconforta el respaldo jurídico que les puede dar los documentos – constancias (formatos), en la protección de su quehacer diario y se sienten cómodos cuando pueden hablar un mismo lenguaje: el de la prevención y gestión de riesgos para todos, incluyendo desde luego a los pacientes también. Sin duda, dicho clima, es ejemplarizante para la comunidad en general, y puede servir de distinción a quienes trabajan por su obtención.

La visión integral del tema hace que se tengan en cuenta los elementos científicos, los conceptos y conocimientos que los médicos diariamente aplican al cumplir sus deberes respectivos con sus pacientes. Pero adicionalmente, en esa visión integral hay que incorporar conceptos, conocimientos y experiencias jurídicas, derivadas a su vez de la evolución legal y jurisprudencial del tratamiento del tema, los cuales no sólo les suelen resultar extrañas y exóticas a los profesionales de la salud, sino prácticamente incomprensibles a "primera vista".

Es preciso entonces enfatizar que el derecho a la información y decisión del paciente y otras de sus prerrogativas que entran en juego en la actividad sanitaria, están fundadas en una mixtura de argumentos jurídicos de la mayor jerarquía, entre ellos, en la protección de todos y cada uno de los derechos humanos, como los llamados "derechos fundamentales", Vg.., el derecho a la vida, a la salud, a la integridad personal, a la intimidad, a la libertad, libre desarrollo de la personalidad , libertad de conciencia, libertad de cultos y otros criterios de contenido constitucional, como el principio de protección a la dignidad humana, el principio civilista que enseña que cada quien puede disponer de su propio cuerpo, dentro de las limitaciones establecidas en la ley, entre tantas otras normas.

Podemos sintetizar en los siguientes cuerpos normativos el amplio respaldo legal que tiene esta temática y particularmente la protección del derecho a la información, a la no información, a la libertad de decisión del paciente entre otros de sus derechos involucrados.

- Tratados internacionales sobre derechos humanos ratificados por Colombia.
- Protección constitucional de derechos fundamentales y de otros derechos.
- Proclamación jurisprudencial del consentimiento informado como derecho fundamental.
- Declaraciones de la asociación médica mundial con efectos vinculantes.
- Leyes orgánicas en salud. leyes de deontología médica, etc.(ley 23 de 1981, decreto Reglamentario 3380 de 1981; ley 1438 de 2011, entre otras);
- Derecho de Consumo (ley 1480 de 2011).
- Ley de Protección de Datos Personales (ley 1581 de 2012).
- Reglamentaciones sobre derechos de los pacientes, entre otros.

La Corte Constitucional ha dicho al respecto que:

"16. La importancia que tiene el principio

de autonomía individual del paciente respecto de su cuerpo, como principio adscrito a nuestro ordenamiento constitucional, impone la necesidad de que sus decisiones sean producto de un *consentimiento informado y cualificado.* Estos dos elementos, que condicionan el consentimiento del paciente, le impone *a los médicos* el deber de informarle *y hacerle comprender los aspectos necesarios para que pueda tomar una decisión libre.* El primero de tales elementos, el del consentimiento informado, implica un deber general del médico de permitir que el paciente sea consciente de *los beneficios, riesgos y demás implicaciones del procedimiento al que va a ser sometido, así como de las alternativas a dicho tratamiento y sus respectivas implicaciones.* El segundo de los elementos, el del consentimiento *cualificado, relativiza el del consentimiento informado en función de diversas variables* ..." Sentencia T-597/01 (M.P. Rodrigo Escobar Gil). Subrayado nuestro.

La misma Corte Constitucional, en otra trascendental sentencia sobre el tema, la T-1131 de 2004, expediente No. 976488 con ponencia del Dr. Humberto Antonio Sierra Porto, hizo las siguientes manifestaciones sobre el consentimiento informado *como derecho fundamental del paciente* y como *parte del acto médico como tal.*

- ¨(…) El consentimiento informado ha sido concebido como un presupuesto y elemento integrante de la lex artis y *por lo tanto un acto clínico,* cuyo incumplimiento puede generar responsabilidad. *Es una de las máximas aportaciones que el derecho ha realizado a la medicina* y hoy tiene la categoría de *derecho fundamental.*
- "(…) *Encuentra su fundamento, como se deriva de la jurisprudencia de esta Corporación en la exaltación de la dignidad de la persona, pero sobre todo en la libertad, reconociendo la autonomía del individuo para decidir de acuerdo con sus propios intereses y preferencias.* A elegir entre las diversas opciones vitales que se le presenten. Es igualmente consecuencia necesaria o explicación de los clásicos derechos a la vida, a la integridad física y a la libertad de conciencia. Es un derecho a la libertad personal, a decidir por sí mismo en lo atinente a la propia persona y a la propia vida y *en consecuencia de la autodisposición sobre el propio cuerpo.* (…)" Idem. (Resaltado nuestro).

Hay que tener presente que las obligaciones de seguridad a cargo de los actores sanitarios, jurídicamente imputan el deber de no exponer al paciente a riesgos injustificados, ni siquiera con su consentimiento. Luego, a los pacientes sólo se les puede recomendar una atención sanitaria indicada científicamente, de acuerdo con la Lex Artis ad Hoc (ley del arte para el caso) y cuyos riesgos estén dentro de la categoría del riesgo inherente permitido.

Insistimos en que generalmente no es suficiente que la atención esté indicada científicamente para que pueda ser sometido el paciente a ella, ya que salvo algunas excepciones, los pacientes autónomos o sus representantes responsables (cuando es de recibo la denominada decisión sustituta), es (son) quien(es) puede(n) "disponer" de su bienestar, seguridad , vida e integridad personal, autorizando o no una forma de atención sanitaria que, aunque indicada, le pueda generar accidentes, riesgos y complicaciones inherentes de variadas categorías, habiendo sido previamente informado de lo pertinente para poder decidir al respecto (cuando hay deber de información).

Entendemos por decisión jurídica del paciente la "Exteriorización de la determinación o voluntad del paciente y en su defecto, de sus representantes o allegados responsables, cuando ello es jurídicamente viable (decisión sustituta), con miras a celebrar un contrato de prestación de servicios de la salud(consentimiento-asentimiento) y para autorizar o no una atención sanitaria o la prestación de uno o varios servicios de la salud en cualquiera de sus modalidades (asentimiento y disentimiento estrictos) y todo

lo que tenga que ver con los mismos, siempre que se trate de asuntos sobre los que el paciente pueda decidir (asentimiento–disentimiento amplio) cuando hay lugar a ello, habiendo sido previa, oportuna, veraz, leal, pertinente e inteligiblemente ilustrado sobre los elementos necesarios para poder decidir (evaluación-medios o alternativas diagnósticas, diagnóstico, alternativas terapéuticas, riesgos –complicaciones posibles de su aplicación, como de su no aplicación; posibles beneficios, duración de la incapacidad aproximada si no se presentan complicaciones; pronóstico cuando se puede hacer con bases científicas; costos a cargo del paciente, etc.;) y habiendo cumplido los requisitos para que dicha decisión sea válida y eficaz"

Del mismo modo, en estricto Derecho hay que tener en cuenta las distintas clases de pacientes establecidas de acuerdo a su capacidad de autodeterminación y por ende, a su necesidad de representación o no y sus implicaciones. En consecuencia, no se puede perder de vista que los formatos deben estar diseñados tanto para dejar constancia de la información recibida y de la decisión adoptada por el paciente autónomo y capaz jurídicamente, como por los representantes del paciente incapaz y/o no autónomo. Y dentro de este último rango, para efectos de determinar la representación, hay que distinguir al paciente menor de edad infante o aquel incluso mayor de edad que realmente tiene una discapacidad mental (ley 1306 de 2009, ley 1616 de 2013) significativa que le impide definitivamente tener las facultades cognitivas y volitivas necesarias para poder autodeterminarse válidamente. Igualmente hay que diferenciar al menor de edad no autónomo (que requiere representación), del menor de edad autónomo, es decir, que aunque es incapaz legalmente para otros efectos, la jurisprudencia de la Corte Constitucional colombiana (fuente de Derecho) le reconoce el derecho a personalmente recibir información y a decidir válidamente, si así lo permiten su edad, capacidad de comprensión respectiva y las circunstancias de tiempo, modo y lugar que rodean el caso concreto.

Frente al menor de edad no autónomo, salvo casos de excepción, serán sus padres (ambos) en principio quienes puedan y deban decidir, en su defecto (cuando por diversas circunstancias estos no lo pueden o deben hacer) el representante del menor nombrado por un juez y en último lugar los allegados responsables del menor (según un orden que se verá posteriormente). En cambio si el menor puede ser considerado autónomo, él puede decidir recibir o no la información y decidir, pero suele resultar aconsejable que dicha decisión se encuentre respaldada también por su(s) representante(s) según el caso.

Además de los pacientes menores de edad, que son parte muy importante de la población de usuarios de los servicios de los médicos gastroenterólogos, hay que tener en cuenta otra clase de pacientes que ameritan un tratamiento especial en algunos temas. Por ejemplo, los pacientes mayores adultos y los pacientes en fase terminal.

Lo anterior les permitirá comprender el porqué sostenemos que los formatos constancia del cumplimiento de los deberes respectivos deben incluir todas estas alternativas para ser aplicados a todas estas clases de pacientes como también a todas las clases de representantes respectivos, lo cual sin duda, es un tema que se torna complejo de aplicar en muchos casos.

De otro lado, si bien como regla general podemos señalar que dentro de esta temática todo médico tiene tres deberes básicos con sus pacientes o con sus representantes, como son brindar la información pertinente, obtener la decisión en términos de validez jurídica del paciente o de su(s) representante(s) y acatar la decisión valida, existen varias excepciones a estos deberes reconocidas tanto por la doctrina especializada, pero más aún, por la jurisprudencia de las altas cortes.

Así por ejemplo, la Sentencia del 23 de abril de 2008, radicación número: 63001-23-31-000-1997-04547-01 (15737). Actor: Carlos Alfredo Muñoz Ospina, Demandado: Instituto De Seguros Sociales, con ponencia de la Dra. Ruth Stella Correa Palacio, Salvamento de Voto, Dr. Enrique Gil, enero de 2009, expresó:

> "La doctrina nacional se inclina por considerar que se debe relevar al médico del deber de información en aquellos eventos

en los cuales "por circunstancias de carácter psicológico, el conocer los riesgos o las implicaciones de un tratamiento o de una intervención quirúrgica afectaría sus posibilidades de éxito y de recuperación (privilegio terapéutico) o cuando el destinatario de la información es otro profesional de la especialidad respectiva; el paciente ha sido sometido al mismo tratamiento en repetidas ocasiones, sobre el cual fue informado y dio su consentimiento; cuando el paciente, por su propia iniciativa, de manera anticipada y reflexiva, renuncia de manera expresa a su derecho a ser informado y cuando resulta inexorable e inaplazable una determinada intervención (urgencia médica)".

Algunos casos son excepción únicamente al deber de información, mas no al deber de obtener la decisión válida del paciente y de acatarla (por ejemplo, paciente autónomo que no quiere recibir la información pero que puede y quiere decidir y lo hace en condiciones de validez). Otros que son excepción al deber de obtener la decisión pero no al deber de dar la información, piénsese por ejemplo, que frente a un paciente autónomo que acepta recibir la información; esta se le brinda y poco más tarde el paciente entra en condiciones de pérdida de autonomía y no existen representantes que puedan decidir por él o no están presentes o no se pueden localizar y el paciente se encuentra en condiciones no sólo de obnubilación o pérdida de la conciencia, sino en las cuales requiere una atención sanitaria mediata para evitar secuelas o mayor deterioro. Existen otros casos que constituyen excepción al cumplimiento de los tres deberes, como cuando el paciente se encuentra en condiciones donde está en inminente peligro de muerte requiriendo atención inmediata. Estos casos de extrema urgencia constituyen excepción al cumplimiento de los tres deberes, ya que de un lado, a lo imposible nadie está obligado y del otro, prevalece la necesidad de proteger la vida, la salud, la integridad personal del paciente, entre otros derechos.

Si bien ya enunciamos algunos casos de excepción a todos o algunos de los mencionados deberes, ha de quedar claro que pueden existir otros, que se pueden presentar en el diario vivir o transcurrir del mundo fenoménico y en el aquí y el ahora de la agitada prestación de los diversos servicios de salud.

Los formatos deben incluir estas alternativas para ser aplicados y dejar constancia de algunos casos de excepción, porque no se puede perder de vista que el paciente autónomo tiene derecho a la información como a la no información o a que se le releve de tener que leer una guía porque ya conoce la información respectiva por diversos motivos, etc.

En cambio, cuando se debe aplicar la decisión sustituta o por otro (por el paciente) el representante debe conocer la información pertinente que le permita tener los elementos necesarios para adoptar una determinación proporcionada dentro de la relación riesgo-beneficio que propenda por la protección de los derechos y mejores intereses del paciente en particular. Es decir, si bien el paciente autónomo puede decidir válidamente pese a haber renunciado a su derecho a recibir información, consideramos que el o los representantes de un paciente, no pueden decidir válidamente sin conocer la información específica pertinente.

Es de aclarar que, en el Derecho se sostiene un viejo aforismo que expresa "nadie puede decidir sobre lo que no conoce", todo para indicar que la ignorancia o el error determinante de una decisión hace que esta sea viciada; pero en esta temática se presenta una clara excepción a esta regla, ya que puede ser válida la decisión de un paciente autónomo que ha renunciado a su derecho a recibir la información específica. El derecho a la no información hoy es reconocido expresamente no sólo por la jurisprudencia de algunas altas cortes de varios países, sino incluso por algunas normas específicas (véase por ejemplo la ley española 41 de 2002).

El cumpliendo del deber de información cando hay lugar a ello, es un tema caótico en algunos casos. Se discute no sólo el contenido de la información (por ejemplo cuales riesgos deben ser informados, los típicos? Los más frecuentes? Los más graves?) sino también cuáles características debe adornar la información que se suministre

a un paciente o a su(s) representante(s) según el evento.

> "(…) la información que se suministre debe ser razonable, adecuada, suficiente, comprensible, esto es, accesible al paciente y no una explicación exhaustiva de ciencia médica; la necesaria para que el consentimiento sea libre. [Tomado de Sentencia de la Corte Constitucional SU-339 de 1999, citada por Sentencia del 23 de abril de 2008, Sección Tercera Consejo de Estado, radicación número: 63001-23-31-000-1997-04547-01 (15737)]. Subrayado ajeno al texto.
>
> "Los criterios que la doctrina ha ensayado también son indeterminados. Así, Carlos Ignacio Jaramillo. Responsabilidad Civil Médica. La relación médico – paciente: análisis doctrinal y jurisprudencial. Bogotá, Pontificia Universidad Javeriana, 2002, pág. 236, señala":
>
> "…la información debe ser equilibrada, razonable y suficiente, al mismo tiempo que encaminada a describir el haz de riesgos que, con arreglo a la experiencia ordinaria y a la estadística científica, suelen materializarse en un plano ontológico, de manera tal que, en línea de principio, lo que rara o remotamente acaece, está por fuera de ese deber, desde luego, con excepciones". Citado por la misma sentencia del 23 de abril de 2008, Sección Tercera Consejo de Estado.

El Art. 3º del Estatuto del Consumidor, establece frente a la información a la que tiene derecho a recibir el consumidor o usuario lo siguiente:

> 1.3. Derecho a recibir información: Obtener información completa, veraz, transparente, oportuna, verificable, comprensible, precisa e idónea respecto de los productos que se ofrezcan o se pongan en circulación, así como sobre los riesgos que puedan derivarse de su consumo o utilización, los mecanismos de protección de sus derechos y las formas de ejercerlos.

Por su parte, la nueva ley de Protección de Datos de Colombia, (ley 1581 de 2012), en términos generales al determinar las características de la información personal objeto de tratamiento, establece en el Art. 4 literal d) lo siguiente, (aunque se discute hasta dónde es aplicable en estricto derecho para estos efectos- ya que dicha ley se refiere al tratamiento de datos personales- además algunas características no pueden ser del todo predicables para el tema que nos concierne, pero no dejamos de prever también que algunos podrían sostener que sí puede invocarse analógicamente para lo que sea pertinente).

> "Principio de veracidad o calidad: la información sujeta a Tratamiento debe ser veraz, completa, exacta, actualizada, comprobable y comprensible. Se prohibe el Tratamiento de datos parciales, incompletos, fraccionados o que induzcan a error" [Subrayado ajeno al texto].

En nuestro criterio la información debe reunir las siguientes características generales, sin desconocer que puede ser discutible su aplicación estricta en cada caso concreto:

- Veraz.
- Respaldada científicamente con seriedad y rigor.
- Claridad exigible.
- Actualizada
- Intelegible- comprensible (hasta donde sea posible para un profano).
- Leal y objetiva.
- Oportuna.
- Sin errores determinantes.
- Pertinente.
- Necesaria.
- Suficiente.
- Comprobable si es posible.

CONTENIDO DE LA INFORMACIÓN (Guías)

- Evaluación-medios diagnósticos (alternativas diagnósticas).
- Justificación médica de las mismas.
- En qué consisten. Incomodidades, riesgos, accidentes posibles, incidentes, etc.

- Diagnóstico.
- Alternativas terapéuticas.
- Justificación o indicación médica de las mismas.
- Indicación aproximada de cómo se hacen.
- Incomodidades, Riesgos – complicaciones, accidentes e incidentes posibles de su aplicación, como de su no aplicación.
- Posibles beneficios.
- Duración de la incapacidad aproximada si no se presentan complicaciones.
- Costos a cargo del paciente.
- Pronóstico cuando se puede hacer con suficientes bases científicas.

"La doctrina opta por considerar que no se deben informar los riesgos extraordinarios o imprevisibles, salvo casos especiales, como los de cirugías voluntarias o de satisfacción. En estos eventos la obligación de informar es más rigurosa, porque la intervención no es necesaria, es el caso de la cirugía estética (excepto en la cirugía estética de carácter reconstructivo, que se rige por la regla general), las donaciones, los procedimientos experimentales, en los cuales el afectado carezca de interés terapéutico directo, y tratándose de procedimientos como los de inseminación, ligaduras de trompas o vasectomía."

Sentencia del 23 de abril de 2008, Sección tercera Consejo de Estado, radicación número: 63001-23-31-000-1997-04547-01 (15737).

TITULARIDAD DE LOS DEBERES DE INFORMACIÓN Y OBTENCIÓN DE LA DECISIÓN

- Profesionales de la salud según el caso.
- Personal médico.
- Personal de enfermería.
- Personal paramédico.
- Personal administrativo.
- Personal de secretaria.

Son diferentes los deberes de información que tiene el personal de secretaría, el médico tratante, el personal de enfermería y la institución. Normalmente estos deberes se complementan. Aunque la institución generalmente debería facilitar la labor al personal de secretaría, de enfermería y a cada médico tratante, para que en cada caso cumpla su deber de información y obtenga previamente la decisión del paciente, en lo que a su que-hacer compete, no puede irrumpir, ni sustituirlo en su competencia obligativa. Cada quien debe cumplir sus deberes y responder por lo que haga mal o deje de hacer al respecto. Es fundamental comprometer en la aplicación de este proceso al personal respectivo.

Si estas personas no se comprometen a estudiar esta teoría, entender el por qué de cada frase, de los formatos constancia, cuando los hay, etc. y sobre todo, si no hay compromiso en el correcto diligenciamiento - aplicación y en forma humanística, poco puede hacer realmente el asesor jurídico, por más que ponga todo su empeño en sacar adelante este proceso dentro de cada institución.

Otro tema jurídico exótico para quienes no son abogados, es el referente a los requisitos que deben cumplirse para que la decisión de un paciente sea válida y eficaz (deba acatarse). El médico o deudor de la obligación respectiva debe procurar el cumplimiento de los requisitos respectivos en cada caso. Dichos requisitos los podemos resumir así:

1. Titularidad (que la decisión provenga de quien tiene en el caso concreto la titularidad del derecho a decidir).
2. Autonomía (capacidad de autodeterminación de quien decide).
3. Capacidad legal para contratar (consentimiento o asentimiento contractual) para ciertos casos de celebración de contratos de prestación de servicios, cuando el paciente es parte en el contrato.
4. Información previa (cuando el paciente autónomo ha querido recibir la información o cuando es de aplicación la decisión sustituta).
5. Seriedad de la decisión, (que corresponda a la real voluntad del paciente autónomo o de quien decide por él).
6. Decisión sin vicios (error determinante, fuerza, dolo).
7. Decisión acerca de bienes jurídicos disponibles.

8. Decisión con objeto y causa lícitos (la motivación y el procedimiento o atención médica objeto de decisión, deben ser lícitos en cada caso).
9. Exteriorización de la decisión (debe darse a conocer tácita o expresamente(verbal o escrita).
10. Oportunidad en la toma de la decisión.

Cada uno de estos requisitos tiene sus propias dificultades y connotaciones. Los formatos constancia de la decisión deben dar cuenta directa o indirecta del cumplimiento de estos requisitos.

Hay que recordar además que en materia de carga de la prueba -otro tema muy jurídico-, corresponde al deudor de la obligación respectiva, es decir, para este caso al médico respectivo, quien tiene el deber de demostrar que cumplió su deber a cabalidad y observando los requisitos de ley. Por eso son tan recomendables los escritos- constancia del cumplimiento de estos deberes, es decir, si bien el escrito no es generalmente necesario para la validez de la declaración de voluntad (decisión del paciente autónomo o del representante) es muy conveniente tenerlo para la prueba del cumplimiento de los mencionados deberes.

La evolución legal y jurisprudencial en el tratamiento de toda esta temática ha sido de una gran dimensión jurídica y humanística en Colombia. Nuestro país se encuentra en una posición vanguardista en este sentido, pese a ciertos vacíos regulatorios. No obstante, hay problemas de interpretación jurídica sobre varios asuntos, toda vez que existe un maremágnum jurídico de normas regulatorias y con ello de posiciones respecto a su aplicación. Por ejemplo, en la actualidad nos cuestionamos hasta donde tendrá incidencia en el tratamiento de algunos temas propios de esta materia, tanto el nuevo Estatuto del Consumidor (Ley 1480 de 2011) y en general, en el manejo de los datos personales de los pacientes, por parte de las EPSS, las IPSS y los profesionales de la salud, la expedición de la nueva Ley de Protección de Datos (1581 de Octubre de 2012) ley que será objeto de reglamentación en lo sucesivo.

Así por ejemplo, consideramos que hay que tener en cuenta varias normas del mencionado Estatuto del Consumidor:

Capítulo II

Objeto, ámbito de aplicación, carácter de las normas y definiciones.

Artículo 2o. Objeto. Las normas de esta ley regulan los derechos y las obligaciones surgidas entre los productores, proveedores y consumidores y la responsabilidad de los productores y proveedores tanto sustancial como procesalmente.

Las normas contenidas en esta ley son aplicables en general a las relaciones de consumo y a la responsabilidad de los productores y proveedores frente al consumidor en todos los sectores de la economía respecto de los cuales no exista regulación especial, evento en el cual aplicará la regulación especial y suplementariamente las normas establecidas en esta Ley.

Esta ley es aplicable a los productos nacionales e importados.

Artículo 3o. Derechos y deberes de los consumidores y usuarios. Se tendrán como derechos y deberes generales de los consumidores y usuarios, sin perjuicio de los que les reconozcan leyes especiales, los siguientes:

1. Derechos:

1.1. *Derecho a recibir productos de calidad:* Recibir el producto de conformidad con las condiciones que establece la garantía legal, las que se ofrezcan y las habituales del mercado.

1.2. *Derecho a la seguridad e indemnidad:* Derecho a que los productos no causen daño en condiciones normales de uso y a la protección contra las consecuencias nocivas para la salud, la vida o la integridad de los consumidores.

1.3. *Derecho a recibir información:* Obtener información completa, veraz,

transparente, oportuna, verificable, comprensible, precisa e idónea respecto de los productos que se ofrezcan o se pongan en circulación, así como sobre los riesgos que puedan derivarse de su consumo o utilización, los mecanismos de protección de sus derechos y las formas de ejercerlos.

1.4. Derecho a recibir protección contra la publicidad engañosa.

1.5. *Derecho a la reclamación:* Reclamar directamente ante el productor, proveedor o prestador y obtener reparación integral, oportuna y adecuada de todos los daños sufridos, así como tener acceso a las autoridades judiciales o administrativas para el mismo propósito, en los términos de la presente ley. Las reclamaciones podrán efectuarse personalmente o mediante representante o apoderado.

1.6. *Protección contractual:* Ser protegido de las cláusulas abusivas en los contratos de adhesión, en los términos de la presente ley.

1.7. *Derecho de elección:* Elegir libremente los bienes y servicios que requieran los consumidores.

(…)".

Artículo 5o. Definiciones. Para los efectos de la presente ley, se entiende por:

1. *Calidad:* Condición en que un producto cumple con las características inherentes y las atribuidas por la información que se suministre sobre él.

3. *Consumidor o usuario:* Toda persona natural o jurídica que, como destinatario final, adquiera, disfrute o utilice un determinado producto, cualquiera que sea su naturaleza para la satisfacción de una necesidad propia, privada, familiar o doméstica y empresarial cuando no esté ligada intrínsecamente a su actividad económica. Se entenderá incluido en el concepto de consumidor, el de usuario.

7. *Información:* Todo contenido y forma de dar a conocer la naturaleza, el origen, el modo de fabricación, los componentes, los usos, el volumen, peso o medida, los precios, la forma de empleo, las propiedades, la calidad, la idoneidad o la cantidad y toda otra característica o referencia relevante respecto de los productos que se ofrezcan o pongan en circulación, así como los riesgos que puedan derivarse de su consumo o utilización.

8. *Producto:* Todo bien o servicio.

14. *Seguridad:* Condición del producto conforme con la cual en situaciones normales de utilización, teniendo en cuenta la duración, la información suministrada en los términos de la presente ley y si procede, la puesta en servicio, instalación y mantenimiento, no presenta riesgos irrazonables para la salud o integridad de los consumidores. En caso de que el producto no cumpla con requisitos de seguridad establecidos en reglamentos técnicos o medidas sanitarias, se presumirá inseguro.

17. *Producto defectuoso:* es aquel bien mueble o inmueble que en razón de un error el diseño, fabricación, construcción, embalaje o información, no ofrezca la razonable seguridad a la que toda persona tiene derecho.

Parágrafo. El Gobierno reglamentará la materia.

Artículo 6o. Calidad, idoneidad y seguridad de los productos. Todo productor debe asegurar la idoneidad y seguridad de los bienes y servicios que ofrezca o ponga en el mercado, así como la calidad ofrecida. En ningún caso estas podrán ser inferiores o contravenir lo previsto en reglamentos técnicos y medidas sanitarias o fitosanitarias.

El incumplimiento de esta obligación dará lugar a:

1. Responsabilidad solidaria del productor y proveedor por garantía ante los consumidores.
2. Responsabilidad administrativa individual ante las autoridades de supervisión y control en los términos de esta ley.

3. Responsabilidad por daños por producto defectuoso, en los términos de esta ley.

Parágrafo. Para efectos de garantizar la calidad, idoneidad y seguridad de los productos y los bienes y servicios que se comercialicen, el Instituto Nacional de Vigilancia de Medicamentos y Alimentos, Invima, expedirá los Registros Sanitarios, de conformidad con las competencias establecidas en el artículo 245 de la Ley 100 de 1993, que ordena el control y la vigilancia sobre la calidad y seguridad de los mismos.

Artículo 7o. Garantía legal. Es la obligación, en los términos de esta ley, a cargo de todo productor y/o proveedor de responder por la calidad, idoneidad, seguridad y el buen estado y funcionamiento de los productos.

En la prestación de servicios en el que el prestador tiene una obligación de medio, la garantía está dada, no por el resultado, sino por las condiciones de calidad en la prestación del servicio, según las condiciones establecidas en normas de carácter obligatorio, en las ofrecidas o en las ordinarias y habituales del mercado.

Artículo 19. Deber de información. Cuando un miembro de la cadena de producción, distribución y comercialización, tenga conocimiento de que al menos un producto fabricado, importado o comercializado por él, tiene un defecto que ha producido o puede producir un evento adverso que atente contra la salud, la vida o la seguridad de las personas, deberá tomar las medidas correctivas frente a los productos no despachados y los puestos en circulación y deberá informar el hecho dentro de los tres (3) días calendario siguientes a la autoridad que determine el Gobierno Nacional.

Parágrafo. Sin perjuicio de las responsabilidades administrativas individuales que se establezcan sobre el particular, en caso que el obligado no cumpla con lo previsto en este artículo, será responsable solidariamente con el productor por los daños que se deriven del incumplimiento de esa obligación.

Artículo 20. Responsabilidad por daño por producto defectuoso. El productor y el expendedor serán solidariamente responsables de los daños causados por los defectos de sus productos, sin perjuicio de las acciones de repetición a que haya lugar. Para efectos de este artículo, cuando no se indique expresamente quién es el productor, se presumirá como tal quien coloque su nombre, marca o cualquier otro signo o distintivo en el producto.

Como daño, se entienden los siguientes:

1. Muerte o lesiones corporales, causadas por el producto defectuoso;
2. Los producidos a una cosa diferente al producto defectuoso, causados por el producto defectuoso.

Lo anterior, sin perjuicio de que el perjudicado pueda reclamar otro tipo de indemnizaciones de acuerdo con la ley.

La ley 1581 de 2012, después de hacer una serie de definiciones que para su mejor entendimiento transcribimos, calificó como "sensibles" los datos sanitarios de una persona y prohibió su tratamiento salvo algunas excepciones, tal y como se puede vislumbrar de la lectura de las siguientes normas:

Artículo 3°. Definiciones. Para los efectos de la presente ley, se entiende por:

a) *Autorización:* Consentimiento previo, expreso e informado del Titular para llevar a cabo el Tratamiento de datos personales;

b) *Base de Datos:* Conjunto organizado de datos personales que sea objeto de Tratamiento;

c) *Dato personal:* Cualquier información vinculada o que pueda asociarse a una o varias personas naturales determinadas o determinables;

d) *Encargado del Tratamiento:* Persona natural o jurídica, pública o privada, que por sí misma o en asocio con otros, realice el Tratamiento de datos personales por

cuenta del Responsable del Tratamiento;

e) *Responsable del Tratamiento:* Persona natural o jurídica, pública o privada, que por sí misma o en asocio con otros, decida sobre la base de datos y/o el Tratamiento de los datos;

f) *Titular:* Persona natural cuyos datos personales sean objeto de Tratamiento;

g) *Tratamiento:* Cualquier operación o conjunto de operaciones sobre datos personales, tales como la recolección, almacenamiento, uso, circulación o supresión.

Artículo 5°. Datos sensibles. Para los propósitos de la presente ley, se entiende por datos sensibles aquellos que afectan la intimidad del Titular o cuyo uso indebido puede generar su discriminación, tales como aquellos que revelen el origen racial o étnico, la orientación política, las convicciones religiosas o filosóficas, la pertenencia a sindicatos, organizaciones sociales, de derechos humanos o que promueva intereses de cualquier partido político o que garanticen los derechos y garantías de partidos políticos de oposición así como los datos relativos a la salud, a la vida sexual y los datos biométricos.

Artículo 6°. Tratamiento de datos sensibles. Se prohibe el Tratamiento de datos sensibles, excepto cuando:

a) El Titular haya dado su autorización explícita a dicho Tratamiento, salvo en los casos que por ley no sea requerido el otorgamiento de dicha autorización;

b) El Tratamiento sea necesario para salvaguardar el interés vital del Titular y este se encuentre física o jurídicamente incapacitado. En estos eventos, los representantes legales deberán otorgar su autorización;

c) El Tratamiento sea efectuado en el curso de las actividades legítimas y con las debidas garantías por parte de una fundación, ONG, asociación o cualquier otro organismo sin ánimo de lucro, cuya finalidad sea política, filosófica, religiosa o sindical, siempre que se refieran exclusivamente a sus miembros o a las personas que mantengan contactos regulares por razón de su finalidad. En estos eventos, los datos no se podrán suministrar a terceros sin la autorización del Titular;

d) El Tratamiento se refiera a datos que sean necesarios para el reconocimiento, ejercicio o defensa de un derecho en un proceso judicial.

e) El Tratamiento tenga una finalidad histórica, estadística o científica. En este evento deberán adoptarse las medidas conducentes a la supresión de identidad de los Titulares. (Subrayado ajeno al texto).

Cuando el paciente no es autónomo y no es un caso de excepción, el saber obtener una *decisión sustituta*, en forma pertinente, es otro de los temas complejos, en muchos casos, ya que hay que estar al tanto de aplicar algunas normas en materia de representación, las cuales van desde el establecimiento de pautas estrictas, hasta las más laxas, acerca de quién (quienes) puede (n) representar válidamente a un paciente, para lo cual, hay que tener en cuenta, de un lado, las previsiones de la ley 23 de 1981 (ley de ética médica, art. 14), y su decreto reglamentario 3380 del mismo año; de otro, la jurisprudencia al respecto de la Corte Constitucional Colombiana, que invoca la aplicación analógica del art. 5º de la ley 73 de 1988 (consentimiento sustituto para trasplante de órganos), artículo que consagra un orden determinado de parientes; de otro, la ley 1306 de 2009 ("por la cual se dictan normas para la protección de personas con discapacidad mental y se establece el régimen de la representación legal de incapaces emancipados"); el Código de la Infancia y la adolescencia (ley 1098 de 2006), la ley 1616 de 2013 (salud mental); y otras fuentes, como las jurisprudenciales (De familia, Civil, Consejo de Estado).

La jurisprudencia de la Sala Civil de la Corte Suprema de Justicia al respecto, ha sostenido: ¨(…)El médico, en efecto, "no expondrá al paciente a riesgos injustificados", suministrará información razonable, clara, adecuada, suficiente o comprensible al paciente acerca de los tratamientos médicos y quirúrgicos "que

puedan afectarlo física o síquicamente" (art. 15, Ley 23 de 1981), la utilidad del sugerido, otras alternativas o su ausencia, el "riesgo previsto" por reacciones adversas, inmediatas o tardías hasta el cual va su responsabilidad (artículos 16, Ley 23 de 1981 y 10, Decreto 3380 de 1981), deber que cumple "con el aviso que en forma prudente, haga a su paciente o a sus familiares o allegados, con respecto a los efectos adversos que, en su concepto, dentro del campo de la práctica médica, pueden llegar a producirse como consecuencia del tratamiento o procedimiento médico" (artículo 10, Decreto 3380 de 1981) y dejará constancia "en la historia clínica del hecho de la advertencia del riesgo previsto o de la imposibilidad de hacerla" (artículo 12, Decreto 3380 de 1981)". [pág. 23 de la sentencia del 17 de Noviembre de 2011].

Es importante advertir algunas responsabilidades que un médico, otro profesional de la salud, una IPS, una EPS, etc., pueden asumir por no cumplir los deberes inmersos en todo este proceso al que ya hemos hecho referencia. Los médicos, los odontólogos, los profesionales de enfermería pueden asumir responsabilidad ético-disciplinaria por violar las normas deontológicas respectivas que les imponen los deberes ya vistos. Pueden también asumir responsabilidad penal.

Pero sin duda, la responsabilidad que más preocupa por su frecuencia y características, es la responsabilidad civil, consistente en la obligación de indemnizar los daños y perjuicios ilícitamente causados. "En torno al interés jurídico quebrantado, una opinión la remite a la conculcación de los derechos fundamentales al libre desarrollo de la personalidad, dignidad, libertad o autonomía para disponer de su propio cuerpo o vida y decidir si rehusa o somete al tratamiento u opta por otros, limitando la reparación al daño moral, porque el causado a la vida o salud de la persona es diferente, carece de relación causal con el incumplimiento de la obligación, el consenso omitido y se presentaría aún obtenido. Otra, acentúa el quebranto de la relación jurídica prestacional o asistencial médica al incumplirse el deber legal de informar y obtener el consentimiento del paciente para someterse al tratamiento o procedimiento, por no haberlo aceptado y concernir no sólo a tales derechos, sino a la vida, salud e integridad sicofísica de la persona. En esta línea, una postura, empero limita la responsabilidad a los riesgos típicos o previstos y permite la exoneración con la demostración que a pesar del cumplimiento de la prestación de informar y obtener el consentimiento informado, el daño se habría generado de todas formas. Alguna, incluso la extiende a los riesgos imprevistos, todos los cuales asume el médico¨.

Para la Sala, la omisión de la obligación de informar y obtener el consentimiento informado, hace responsable al médico y por consiguiente, a las instituciones prestadoras del servicio de salud, obligadas legalmente a verificar su estricta observancia, no sólo del quebranto a los derechos fundamentales del libre desarrollo de la personalidad, dignidad y libertad, sino de los daños patrimoniales y extrapatrimoniales causados a la persona en su vida, salud e integridad sicofísica a consecuencia del tratamiento o intervención no autorizado ni consentido dentro de los parámetros legales según los cuales, con o sin información y consentimiento informado, "La responsabilidad del médico por reacciones adversas, inmediatas o tardías, producidas por efecto del tratamiento, no irá más allá del riesgo previsto" (artículo 16, Ley 23 de 1981) salvo si expone al "paciente a riesgos injustificados" (artículo 15, ibídem) o actúa contra su voluntad o decisión negativa o trata de tratamientos o procedimientos experimentales no consentidos expressis verbis, pues en tal caso, el médico asume los riesgos, vulnera la relación jurídica y existe relación de causalidad entre el incumplimiento y el daño". [pág. 25 de la sentencia del 17 de Noviembre de 2011]. Subrayado ajeno al texto.

Este proceso de protección a los derechos a la información, no información, libertad de decisión, etc., cumple un papel muy importante en lo que se ha denominado prevención y gestión de riesgos jurídicos en salud. Dentro de lo cual, la transferencia de riesgos es fundamental. Unas veces se hace a una compañía aseguradora, a un fondo especial y en este caso, al propio paciente.

A nivel organizacional y jurídico, este proceso correctamente aplicado, puede tener enormes beneficios en materia de exoneración de algunas responsabilidades jurídicas, especialmente en materia de responsabilidades indemnizatorias, en cuanto por el mismo se transfieren al paciente los riesgos inherentes (aleatorios) a la actividad sanitaria recomendada y que no tiene por qué soportar o asumir quien la realiza con vocación, convicción y la diligencia y cuidado exigibles de acuerdo con el servicio de salud que presta.

Toda actividad sanitaria tiene riesgos inherentes- justificados, por los cuales se puede responder jurídicamente, si debiendo ser informados no lo fueron o la información se dio sesgada, parcial, bajo error determinante o a quien no correspondía, etc. y si no fueron debidamente aceptados por el paciente o sus representantes-allegados, salvo algunos casos de excepción a estas reglas.

Para que se puedan transferir los riesgos al paciente, es necesario que el procedimiento sea pertinente, indicado médicamente, que no se esté exponiendo al paciente a riesgos injustificados (art. 15 ley 23/81) que los riesgos no provengan de culpa en la prestación del servicio, esto es, que sean inherentes al procedimiento o servicio, que sean previamente informados y aceptados conscientemente por el paciente (salvo que haya renunciado a recibir la información) o por sus representantes, en caso de decisión sustituta.

Se estima que un muy buen porcentaje de los riesgos o complicaciones que se producen en los servicios de la salud, son inherentes a la atención y no provienen de conductas culposas. Estos riesgos, normalmente pueden ser trasferidos al paciente y he aquí la inmensa utilidad jurídica de la aplicación de esta teoría, para efectos de exonerar de responsabilidades jurídicas, especialmente indemnizatorias por los daños generados con dichas complicaciones, siempre y cuando, la teoría del consentimiento informado se aplique correctamente.

Se insiste en que el riesgo-complicación –accidente, inherente a la atención sanitaria respectiva, es el propio (a) de la misma y que no tiene como causa la violación al deber de cuidado que le era exigible al o los responsable (s) respectivo (s) de la atención sanitaria determinada sino el azar o la fatalidad.

> "Los riesgos terapéuticos son, como lo definen algunos doctrinantes, obra de la fatalidad: "Como se tratan de sucesos eventuales escapan al dominio o control del médico y por ello un accidente médico puede producirse como consecuencia de un error inevitable de conducta de este. La intervención del azar en la realización de estos accidentes se demuestra porque generalmente sus efectos se presentan como anormales, esto es no dicen relación con el estado anterior del paciente o su evolución previsible, son diversos a aquellos que habría provocado el simple fracaso del tratamiento. Por eso Francois Chabas ha concluido que el riesgo terapeútico es simplemente un accidente debido no al comportamiento culpable del médico, sino a la fatalidad. Así como señala este autor cabe preguntarse si al volver responsable al médico de estos accidentes se pone a cargo ya no una obligación de resultado sino los efectos de la fuerza mayor". Sentencia de la Sección Tercera del Consejo de Estado del 11 de Noviembre de 2009, Radicado No: 13001-23-31-000-1995-00196-01, M.P. Dra. Ruth Stella Correa Palacio, Salvamento de Voto, Dr. Enrique Gil. (Establece la relación entre el Riesgo Terapéutico y el tema del consentimiento informado). (La Sección Tercera en el anterior párrafo invoca la obra del profesor Mauricio Tapia Rodríguez).

La aplicación del proceso de información y obtención de la voluntad de los pacientes y/o representantes tiene pues implicaciones humanísticas, organizativas y legales.

- Se debe cumplir para proteger los derechos a la información, a la no información, a la decisión, seguridad y bienestar de los propios pacientes.
- Se hace por el bien de estos.
- Este proceso, si se aplica correctamente,

facilita que el personal comprometido en su aplicación se comunique mejor con los usuarios, hable el mismo lenguaje, unifique información, haga una mejor atención del usuario, entienda sus competencias y responsabilidades al respecto, apoye más al paciente o a sus allegados, ayude a cumplir las obligaciones legales pertinentes que tiene la institución y el personal sanitario.

- Las constancia respectivas, si se hacen correctamente, pueden ser utilizadas en diversos procesos judiciales y administrativos (carga de la prueba), entre otros beneficios.

En fin, los profesionales de la salud deben saber de entrada que no existe una posición pacífica frente al manejo de varios temas, pero también que hemos procurado incorporar elementos y conceptos de mayor aceptación jurisprudencial y doctrinal, pero que por supuesto no podemos asegurar unanimidad de criterio al respecto.

CONCLUSIONES Y RECOMENDACIONES

1. El mal llamado consentimiento informado, o mejor el proceso de protección de los derechos a la información, no información, dignidad, libertad de decisión, seguridad, bienestar de los pacientes, tiene diferentes perfiles de abordaje. Suele ser muy diferente la visión desde el punto de vista bioético, de las disciplinas de la salud y el enfoque jurídico. De lo que se trata es de tratar de conciliar todas estas visiones.

2. El cumplimiento del proceso de información, obtención de la decisión de los pacientes o de sus representantes, implica la realización de actos de la lex artis ad hoc, humanísticos y jurídicos.

3. La protección de estos derechos de cada paciente, tiene un abundante respaldo jurídico y de la mayor jerarquía. Entre ellos, en tratados sobre derechos humanos ratificados por Colombia, nuestra Constitución nacional que protege el derecho a la vida, a la salud, a la integridad personal, a la libertad, a la intimidad, entre otros derechos que entran en juego en toda esta temática y desde luego en la proclamación que ha hecho la Corte Constitucional Colombiana del Consentimiento Informado como un Derecho fundamental, máximo estatus jurídico de derecho. Hay ciertas leyes orgánicas que también se refieren al tema como la 1438 de 2011; otras leyes como las de deontología de algunos profesionales de la salud, entre ellas la ley de ética médica; las reglamentaciones de los derechos de los pacientes; algunas normas inmersas en leyes de gran jerarquía que constituyen verdaderas evoluciones legales como el nuevo estatuto del consumidor colombiano (ley 1480 de 2011) y la nueva ley de Protección de Datos Personales (ley 1581 de 2012).

4. La aplicación de las últimas normas puede presentar problemas de hermenéutica jurídica que todavía no han sido analizados por el país.

5. La protección de los derechos a la información, no información, dignidad, libertad de decisión, seguridad, bienestar de los pacientes implica realizar un proceso comunicacional humanístico, científico y jurídico.

6. Este proceso no se puede asimilar a un documento. Si bien es recomendable dejar constancia por escrito del cumplimiento de los deberes respectivos, ello no significa que este proceso se agote en uno o varios documento(s).

7. El paciente autónomo tiene derecho a la información y a la no información.

8. Para proteger el derecho a la no información del paciente, se le debe indagar al iniciar la relación médico-paciente respectiva si quiere o no recibir información específica sobre lo que pueda resultar de la evaluación, evolución y seguimiento de su motivo de consulta y por ende de todos y cada uno de los procedimientos que le sean recomendados, como una endoscopia digestiva superior, una colonoscopia, etc..

9. Con todo lo difícil que resulta cumplir el deber de información sobre algunos temas complejos y profundos, muchas veces resulta más difícil proteger el derecho a la no información del paciente.

10. El o los representantes de los pacientes no tienen derecho a la no información ya que

requieren tener ciertos conocimientos para establecer la relación riesgo-beneficio y adoptar decisiones proporcionadas, ponderadas y que tengan por objetivo la protección de los derechos y mejores intereses del paciente en particular.

11. La información debe ser clara, inteligible, comprensible hasta donde sea posible, leal, objetiva, actualizada, respaldada científicamente, pertinente, necesaria, suficiente, oportuna, sin errores determinantes de la decisión y comprobable de ser posible.

12. Informar no significar especular científicamente delante del paciente o de su(s) representante(s).

13. La decisión del paciente o la sustituta de su(s) representante(s) para que sea válida y eficaz jurídicamente, debe provenir del titular del derecho respectivo; dicho titular debe gozar de autonomía al momento de emitirla, debe ser oportuna, dotada previamente de la información pertinente cuando hay lugar a ello, no debe tener vicios como el error determinante, la fuerza y el dolo, debe tener objeto y causa lícitos, debe versar sobre bienes jurídicamente disponibles y debe exteriorizarse tácita o expresamente (forma verbal o escrita) salvo los casos especiales en que disposiciones legales exijan la exteriorización expresa por escrito.

14. Para cumplirse este proceso y determinar la necesidad de representación o no y otras implicaciones, se debe distinguir por los menos las siguientes clases de pacientes: mayores de edad evidentemente autónomos; mayores de edad evidentemente no autónomos; pacientes que requieren evaluación especial de su autonomía; menores de edad no autónomos, menores de edad autónomos, mayores adultos autónomos, mayores adultos no autónomos, en fase terminal autónomos y en fase terminal no autónomos.

15. En principio si el paciente es autónomo, bien sea menor de edad, adulto, mayor adulto, en fase terminal, es él y únicamente él el que tiene derecho a recibir la información o a no recibirla y a decidir de acuerdo con sus mejores intereses, siempre que sean lícitos, salvo que por su propia voluntad quiera delegar en otro(s) su representación (representación voluntaria).

16. Los menores de edad autónomos, pese a no tener capacidad legal de acuerdo con nuestro Código Civil (se requiere la mayoría de edad), la Corte Constitucional les reconoce su derecho a recibir la información personalmente y a decidir en consecuencia, para lo cual hay que propiciarles todas las condiciones pertinentes para que lo puedan hacer (mayor claridad en la información, más énfasis en lo fundamental, comprensión, tiempo, etc.).

17. No obstante lo anterior, resulta conveniente que en este proceso, el menor autónomo esté acompañado de sus representantes legales, tutores o allegados responsables, según sea el caso y que éstos en lo posible avalen también su decisión.

18. De existir un evidente desacuerdo entre la opinión de los representantes del menor y la decisión de este, de poderse disponer de tiempo suficiente para lograr una aclaración de la situación, se debe buscar una decisión judicial, bien a través de una acción de tutela o de otra que sea rápida y expedita.

19. De existir un evidente desacuerdo entre la opinión de los representantes del menor y la decisión de este y no disponerse de tiempo suficiente para buscar la decisión judicial, porque ello llevaría a poner en riesgo la vida, salud e integridad personal del menor, se debe proceder dando la atención que mejor proteja estos derechos, ojalá con el respaldo de un comité de ética médica o de ética hospitalaria.

20. Cuando el paciente es mayor de edad, evidentemente no autónomo, (demente, inconsciente, en coma) se debe indagar si ha sido declarado interdicto y si un juez le nombró un representante, caso en el cual, es este el que debe recibir la información y decidir por el paciente.

21. Cuando el paciente es mayor de edad, no autónomo y no interdicto, debe recibir la información y decidir por él las siguientes personas en el siguiente orden:

a. Cónyuge no divorciado ni separado de cuerpos.
b. Hijos.
c. Padres.
d. Hermanos.

e. Parientes hasta el tercer grado de consanguinidad.
f. Parientes hasta el cuarto grado de consanguinidad.
g. Otros allegados responsables del paciente.

22. En Colombia existe una constante evolución legal y jurisprudencial de esta temática, por lo cual hay que estar atentos a los cambios respectivos, no existiendo unanimidad de criterio frente a algunos tópicos.

23. A grandes rasgos el (o los) formato(s) constancia(s) debe contener: la fecha, lugar y hora en que se suscribe el escrito; la identificación del paciente; la determinación bien de la autonomía o de la no autonomía del paciente respectivo; en consecuencia con lo anterior, si el paciente obra en nombre y representación propia; cuando hay representación, la identificación de quién(o quiénes) obran en nombre y representación del paciente[el propio paciente estando dentro del ejercicio de su autonomía otorgó su representación para el efecto; en representación del paciente mayor de edad no autónomo; menor de edad no autónomo, mayor adulto no autónomo; en fase terminal no autónomo; en calidad de Padre o Madre del paciente; como Curador del paciente o representante nombrado por un juez; como allegado responsable del paciente (art. 14 ley 23/81)]; la clase de atención sanitaria objeto de la declaración de voluntad; su indicación médica; si el paciente ha querido o no recibir la información detallada sobre la misma (cuando es autónomo); la información ofrecida y la recibida por su(s) representante(s) qué es; en qué consiste; una noción de cómo se hace; para qué sirve; cuáles incomodidades puede producir, cuáles riesgos, complicaciones; accidentes inherentes, puede generar su realización en el paciente; cuáles si no se realiza(cuando el no hacérselo al paciente puede generar riesgos o complicaciones por la evolución de su enfermedad, etc.); posibles beneficios; incapacidad aproximada y otras limitaciones; costos a cargo del paciente; entre otros asuntos según el caso; si se ha tenido el tiempo suficiente para analizar la información; si se formularon inquietudes; si se resolvieron las dudas presentadas; entre muchas otras cosas según el caso; y finalmente la declaración de voluntad en términos que den cuenta del cumplimiento de los requisitos de validez y eficacia.

24. Dentro de la práctica médica y más específicamente en la endoscopia digestiva, que involucra en general procedimientos invasivos y más aún cuando se trata de terapéutica, la evidencia científica ha descrito una serie de eventos que pueden materializarse como adversos y por tanto deben ser informados y conocidos con anterioridad por las personas que van a someterse a dichos procedimientos, para poder decidir libremente si se someten a ellos o no. En la siguiente Tabla 1 se resumen los más reconocidos (Ver Tabla 1):

Tabla 1. Eventos adversos en Endoscopia Digestiva.

GENERALES	Laceraciones en labio, fractura dental, trauma o luxación maxilofacial.
SEDACIÓN	Broncoaspiración, hipotensión arterial, apnea, depresión respiratoria, shock anafiláctico, hipoxemia, hipercapnia, arritmias cardíacas, isquemia miocárdica, hipersensibilidad a los medicamentos, reacciones locales, alucinaciones, delirio, agresión, excitabilidad, ira, hostilidad, hipertonicidad, rígidez en pared torácica, muerte.
INYECCIÓN INTRAVENOSA	Flebitis química, infección, extravasación de medicamentos, hematomas, embolia gaseosa, lesión de nervios periféricos, dolor, tumefacción, punciones fallidas.
ANESTESIA GENERAL	Broncoaspiración, depresión respiratoria, laringoespasmo, broncoespasmo, apnea, embolia pulmonar, neumonía, arritmias cardíacas, infarto del miocardio, evento cerebrovascular, arritmias cardíacas, daños oculares, trastornos de la voz o auditivos, hipertermia maligna, hipotermia , cefalea, mialgias, infecciones, trauma dental, lesiones en vía aérea, disfonía, disfagia, hipersensibilidad a los medicamentos, shock anafiláctico, entre otros.

ENDOSCOPIA DIGESTIVA SUPERIOR E INFERIOR DIAGNÓSTICA	Broncoaspiración, neumonía, infarto del miocardio, accidente cerebrovascular, infección, bacteremia, perforación, hemorragia, dolor abdominal.
MANEJO ENDOSCÓPICO TEAPÉUTICO	**Ligadura de várices:** ulceración, perforación, hemorragia, estenosis, neumonía por aspiración, infecciones, endocarditis, peritonitis bacteriana. **Escleroterapia:** ulceración de la mucosa, disfagia, dolor torácico, fiebre, perforación, hemorragia, estenosis, hematoma intramural, neumonía por aspiración, arritmias cardiacas, infecciones, bacteremias, reacción anafiláctica, tromboembolismo, isquemia. **Termoablación:** perforación, quemadura transmural, sangrado, ulceración superficial, neumoperitoneo/neumomediastino, enfisema de la pared, estenosis, derrame pleural, dolor abdominal, fiebre, explosión de gas. **Dilatación esofágica:** Perforación, hemorragia, dolor torácico, leucocitosis, derrame pleural, broncoaspiración, fiebre, taquicardia, estenosis, ulceraciones **Retiro de cuerpo extraño:** Laceración de la mucosa superficial, hemorragia, rupturas vasculares, perforación, aspiración, enclavamiento del cuerpo extraño, infección, mediastinitis y/o peritonitis. **Gastrostomía Endoscópica Percutánea:** Broncoaspiración, hemorragia, peritonitis, fascitis necrotizante infección en piel y/o pared abdominal, íleo paralítico, perforación, neumoperitoneo, fístula gastro-cólica, trauma a órganos cercanos (intestino delgado, hígado, colon), muerte. Como eventos adversos menores obstrucción de la sonda, dolor periostomal, filtración de la alimentación por ostomía, en caso de cáncer se ha reportado metástasis cerca al sitio de la ostomía, extracción de la sonda, alteraciones hidroelectrolíticas secundarias a nutrición enteral. **Inserción de Prótesis:** Broncoaspiración, alteraciones del patrón respiratorio, perforación, hemorragia, infecciones, migración de la prótesis, obstrucción de la prótesis, impactación alimentaria, dolor. **Diverticulotomía de Zencker:** perforación, sangrado, infecciones, broncoaspiración, enfisema subcutáneo **Polipectomía:** Dolor, hemorragia inmediata o tardía, perforación precoz y/o tardía, isquemia, quemadura transmural, fiebre, ulceración, infección. **Mucosectomía – Disección de mucosa:** Dolor, hemorragia inmediata o tardía, perforación precoz o tardía, odinofagia, disfagia, estenosis, neumomediastino/neumoperitoneo, infección, fiebre, quemadura transmural, ulceración.
COLANGIOPANCREATOGRAFÍA RETRÓGRADA ENDOSCÓPICA (ERCP)	Pancreatitis, hemorragia (inmediata y/o tardía), hematomas hepáticos, esplénicos e intra-abdominales, diversos tipos de perforación, colangitis, colecistitis, infección, complicaciones cardiopulmonares, impactación de accesorios endoscópicos, migración de prótesis biliares, diarrea relacionada con uso de antibióticos, abscesos hepáticos, neumomediastino/neumoperitoneo, entre otros.
OTROS PROCEDIMIENTOS	**Cápsula endoscópica:** En la inserción de cápsula por endoscopia: perforación, hemorragia, broncoaspiración. Obstrucción intestinal, hemorragia, atrapamiento de la cápsula, broncoaspiración de la cápsula, no captura de las imágenes intestinales por alteración anatómica o funcional del tracto digestivo superior. **Ultrasonido Endoscópico:** Hemorragia, perforación, infección, bacteremia, pancreatitis, estenosis del orificio creado, migración de prótesis, abscesos, metástasis de tumores en órganos vecinos o por el trayecto de punción. **Enteroscopia con balón:** Perforación, estenosis, hemorragia, pancreatitis, laceraciones de la mucosa intestinal, pancreatitis, isquemia intestinal, íleo paralítico, quemadura transmural, broncoaspiración, odinofagia, disfagia, dolor abdominal, infecciones.

BIBLIOGRAFÍA

- Castaño de Restrepo, María Patricia (editora), "Responsabilidad Civil y Patrimonial de Estado Derivada de la Administración y Prestación de Servicios de la Salud".(Obra Colectiva) Colección Derecho Médico-Sanitario, Volumen I. Editorial Temis S.A. Bogotá , 2003.
- Castaño de Restrepo, María Patricia. Romeo Casabona, Carlos María (editores), "Derecho, Genoma Humano y Biotecnologías". (Obra Colectiva) Colección Derecho Médico-Sanitario, Volumen II. Editorial Temis S.A. Bogotá, 2004.
- Bueres, Alberto J. Responsabilidad Civil de los Médicos. 3a Edición renovada. Editorial Hammurabi. Buenos Aires. 2006.
- López Mesa. Marcelo. J. Director. Tratado de Responsabilidad médica. Legis. 2007.
- Tamayo Jaramillo, Javier; Sobre la Prueba de la Culpa Médica, Ed. Dike, 1995, Medellín.
- Tamayo Jaramillo, Javier; "Tratado de Responsabilidad Civil", Tomos I,II, Editorial LEGIS S.A. Santa Fe de Bogotá. 2007.
- Jaramillo J., Carlos Ignacio; "Responsabilidad Civil Médica" Colección Ensayos, Pontificia Universidad Javeriana; Bogotá, 2008.
- Galán Cortés Julio César, "Responsabilidad Médica y Consentimiento Informado. Cívitas", Madrid. 2001.
- Castaño de Restrepo, María Patricia, " El Consentimiento Informado del paciente en la Responsabilidad Médica." Editorial Temis S.A., Santa Fe de Bogotá, 1997.
- De Angel Yagüez, Ricardo, "Responsabilidad civil por actos Médicos, Problemas de Prueba". Civitas, Madrid, 1999.
- Martínez Calcerrada Luis y De Lorenzo Y Montero Ricardo, "Tratado de Derecho Médico".
- Paredes Duque, Jorge Eduardo." "Responsabilidad Médica. Análisis por especialidades". "Gráficas Colombia. Cali. Colombia. 2004.
- Yepes Restrepo, Sergio. "Responsabilidad Civil Médica". Editorial Diké. Medellín.
- Penneau Jean, La Responsabilité Médicale, Paris, Editorial Sirey, 1977.
- Galan Cortés, Julio César. Aspectos Legales de la Relación Clínica". Jarpyo Editores S.A. Madrid, 2000.
- Lorenzetti, Ricardo Luis, La Empresa Médica, Ed. Rubinzal-Culsoni, 1998, Santafé-Argentina.
- Lorenzetti, Ricardo Luis, Responsabilidad Civil de los Médicos, Ed. Rubinzal-Culsoni, 1997, Santafé-Argentina.
- Ghersi, Carlos Alberto, Pensamiento Crítico, 1997.
- Ghersi, Carlos Alberto, Director. Weingarten Celia, Iglesias Ana, Ferrari Gloria. Responsabilidad Profesional 5. Cirujanos Estéticos, Odontólogos y técnicos en prótesis dentales, empresas de emergencia médicas, investigadores farmacológicos, personal de enfermería, hemoterapéutas, obstetras. Editorial Astrea. Buenos Aires 1998.
- Ghersi, Carlos Alberto. Coordinador. Agoglia, Mesa, Benítez, Sobrino, Castaño de Restrepo, Vázquez Ferreyra, Weingarten. Responsabilidad Médica. Ediciones Forense. Buenos Aires. 1998.
- Ghersi, Carlos Alberto, Responsabilidad Medica, Ed. Ediciones Forenses, 1998, Argentina.
- Martinez Rave, Gilberto. Castaño de Restrepo María Patricia, y otros. "Responsabilidad por Transmisión de Enfermedades". Instituto Antioqueño de Responsabilidad Civil y del Estado. Librería Jurídica Sánchez R. Ltda. Medellín, Colombia, 1995.
- Vazquez Ferreyra, Roberto. Tallone Federico. "Derecho Médico y Mala Práxis. Criterios doctrinarios. Selección de Jurisprudencia Civil y Penal. Editorial Juris. Rosario, Argentina, 2000.
- Varsi Rospigliosi, Enrique, "Derecho Médico Peruano", Universidad de Lima, Fondo de Desarrollo Editorial. Primera edición. Lima. 2001.
- The American Society of Colon and Rectal Surgeons (ASCRS), the American Society for Gastrointestinal Endoscopy (ASGE), and the Society of American Gastrointestinal and Endoscopic Surgeons (SAGES). A consensus document on bowel preparation before colonoscopy:Prepared by a Task Force From, Gastrointestinal Endoscopy, Volume 63, No. 7 : 2006.
- ASGE, Guidelines for endoscopy in pregnant and lactating women. Gastrointestinal Endoscopy Volume 76, No. 1 : 2012; 18-24.
- ASGE. Adverse events of upper GI endoscopy. Gastrointestinal Endoscopy Volume 76, No. 4 : 2012, 702-15
- Riphaus A et al. S3 Guideline: sedation for gastrointestinal endoscopy 2008 Endoscopy 2009; 41: 787–815.
- Thomson.A et al. Optimal sedation for gastrointestinal endoscopy: Review and recommendations. Journal of Gastroenterology and Hepatology. Endoscopy

Miniseries, 2010, 469–478.
- ASGE, AASLD, ACG, SGNA, Multisociety Sedation Curriculum for Gastrointestinal Endoscopy, Gastroeintestinal Endoscopy, Volume 76, No. 1 : 2012.
- ASGE. Complications of ERCP. Gastrointestinal Endoscopy. Volume 75, No. 3 : 2012, 467 – 73.
- ASGE, Complications of colonoscopy, Gastrointest Endosc 2011:74:745-752.

LEGISLACIÓN

- Ley 73 de 1988, art. 5o (Consentimiento para trasplante de órganos).
- Leyes orgánicas en salud. 1438 de 2011.
- Ley de ética médica (ley 23 de 1981, decreto Reglamentario 3380 de 1981).
- Ley 1098 de 2006 (Código de la infancia y la adolescencia).
- Ley 1306 de 2009(Discapacidad mental).
- Derecho de Consumo (ley 1480 de 2011).
- Ley de Protección de Datos Personales (ley 1581 de 2012).
- Ley 1616 de 2013 (Salud Mental).
- Reglamentaciones sobre derechos de los pacientes.

SENTENCIAS

- T-548 de 1992 Sala Primera de Revisión. Magistrado Ponente: Dr. Ciro Angarita Barón, Expediente 3479;
- T-02 del 8 de mayo de 1992 Sala Cuarta de Revisión. Magistrado Ponente: Dr. Alejandro Martínez Caballero, Expediente T-644;
- T-161 del 26 de abril de 1993 Sala Segunda de Revisión Magistrado Ponente: Dr. Antonio Barrera Carbonell, Expediente T-7781;
- T-413 del 29 de septiembre de 1993 Sala Cuarta de Revisión de Tutelas Magistrado Ponente: Dr. Carlos Gaviria Díaz, Expediente T-14218;
- T-493 del 28 de octubre de 1993 Sala Segunda de Revisión Magistrado Ponente: Dr. Antonio Barrera Carbonell, Expediente T-16779;
- T-494 del 28 de octubre de 1993 Sala Novena Magistrado Ponente: Dr. Vladimiro Naranjo Mesa, Expediente T-16663;
- T-158 del 24 de marzo de 1994 Sala Sexta de Revisión Magistrado Ponente: Dr. Hernando Herrera Vergara, Expediente T-27189;
- T-401 del 12 de septiembre de 1994 Sala Tercera de Revisión Magistrado Ponente: Dr. Eduardo Cifuentes Muñoz, Expediente T-36771;
- T-411 del 19 de septiembre de 1994 Sala Novena de Revisión Magistrado Ponente: Dr. Vladimiro Naranjo Mesa, Expediente T-38362;
- T-443 del 12 de octubre de 1994 Sala Tercera de Revisión Magistrado Ponente: Dr. Eduardo Cifuentes Muñoz Expediente T-39625;
- T-447 del 13 de octubre de 1994 Sala Novena de Revisión Magistrado Ponente: Dr. Vladimiro Naranjo Mesa, Expediente T-38359;
- T-468 del 26 de octubre de 1994 Sala Tercera de Revisión Magistrado Ponente: Dr. Eduardo Cifuentes Muñoz, Expediente T-41221;
- T-271 del 23 de junio de 1995 Sala Séptima de Revisión Magistrado Ponente: Dr. Alejandro Martínez
- T-477 del 23 de octubre de 1995 Sala Séptima de Revisión Magistrado Ponente: Dr. Alejandro Martínez Caballero, Expediente T-6587;
- T-502 del 8 de noviembre de 1995 Sala Séptima de Revisión Magistrado Ponente: Dr. Alejandro Martínez Caballero, Expediente 73627;
- T-559 del 29 de noviembre de 1995 Sala Séptima de Revisión Magistrado Ponente: Dr. Alejandro Martínez Caballero Expediente 82613;
- T-474 del 25 de septiembre de 1996 Expediente T-100472;
- Sentencia C-264 del 13 de Junio de 1996. Corte Constitucional. Expediente No D-1139.
- T-551 de 1999. T 1390 del 12 de octubre de 2000 Sala Sexta de Revisión, M. P. Alejandro Martínez Caballero, Exp. 300925
- C-597 de 2001, Corte Constitucional.
- T-850 de 2002, Corte Constitucional.
- T-412 de 2004, Corte Constitucional.
- Sentencia del 23 de abril de 2008, radicación número: 63001-23-31-000-1997-04547-01 (15737). Actor: Carlos Alfredo Muñoz Ospina, Demandado: Instituto de Seguros Sociales, con ponencia de la Dra. Ruth Stella Correa Palacio, Salvamento de Voto, Dr. Enrique Gil, enero de 2009.
- Sentencia del 17 de Noviembre de 2011, Sala de Casación Civil, Corte Suprema de Justicia. Magistrado Ponente William Namen Vargas. Referencia: 11001-3103-018-1999-00533-01.

Sedación y monitoreo en endoscopia digestiva

RODRIGO CASTAÑO LLANO
JORGE RUBIO ELORZA

INTRODUCCIÓN

Proporcionar una sedación y analgesia adecuada es una parte fundamental en la realización de las endoscopias del tracto gastrointestinal (TGI). La mayoría de los procedimientos endoscópicos son realizados con pacientes bajo sedación y analgesia moderada, lo cual es también conocido como sedación moderada. En este nivel de sedación, los pacientes son capaces de tener una respuesta a un estímulo táctil o verbal y tanto la función ventilatoria como cardiovascular se mantienen. Esta sedación usualmente se realiza con el uso de narcóticos o benzodiacepinas. Los pacientes en "sedación profunda" presentan respuestas sólo a los estímulos dolorosos y el soporte de la vía aérea puede ser necesario. La Sociedad Americana de Endoscopia Gastrointestinal (ASGE) recientemente ha publicado una guía para el uso de la sedación profunda y de la anestesia general en procedimientos endoscópicos.[1,2] Con la anestesia general, el paciente no responde a los estímulos dolorosos, se requiere el soporte de la vía aérea frecuentemente y la función cardiovascular puede estar alterada. Antes del procedimiento el endoscopista debe tener claro el nivel de sedación que se requerirá. El equipo de endoscopia debe ser capaz de reconocer los diferentes niveles de sedación y analgesia así como rescatar a los pacientes que pierdan la capacidad de respuesta, la protección de la vía aérea, la respiración espontánea y la función cardiovascular.

La endoscopia del TGI es un procedimiento seguro, sin embargo, algunas complicaciones pueden ocurrir como resultado de la instrumentación, como son el sangrado, la perforación y la infección que tienen una frecuencia aproximada al 0.1% en la endoscopia superior y de 0.2% en la colonoscopia.[3,4] Las complicaciones cardiopulmonares son más del 50% de todas las complicaciones reportadas siendo la mayoría causadas por aspiración, sobresedación, hipoventilación, episodios vasovagales y obstrucción de la vía aérea. [5,6]

En una evaluación prospectiva de 14,149 endoscopias superiores la frecuencia de episodios cardiopulmonares inmediatos fue de 2 por cada 1000 casos. La tasa de mortalidad a 30 días, la cual incluía neumonía por aspiración, embolismo pulmonar e infarto de miocardio era de 1 por cada 200 casos. Una revisión de 21,110 procedimientos encontró que la tasa de complicaciones cardiovasculares era de 5.34 por 1000 procedimientos. Aquí las complicaciones fueron clasificadas desde hipoxemia transitoria leve hasta compromiso cardiovascular severo y muerte. [7]

El riesgo de una complicación cardiovascular está relacionado tanto con la condición de base del paciente como con el procedimiento endoscópico que se está realizando. Pacientes ancianos

o que tienen problemas médicos concomitantes, que incluye desórdenes cardiovasculares, pulmonares, renales, hepáticos, metabólicos o neurológicos y obesidad mórbida pueden tener un riesgo incrementado en la sedación. [8,9] Estos pacientes pueden requerir monitoreos más complejos e intensos durante el procedimiento endoscópico. Pacientes que ya tomen medicamentos sedantes o ansiolíticos u opiáceos pueden tener más riesgo de sobresedación. El riesgo de los procedimientos de emergencia o terapéuticos como controlar un sangrado, polipectomías, tratamiento con láser o argón plasma, colocación de prótesis, o la colangiografía endoscópica retrógrada (CPRE), están asociados con riesgos más altos.[10] El lugar donde se realiza la exploración endoscópica debe estar debidamente equipado para realizar la sedación. Se debe disponer: oxígeno, aspiración, pulsoxímetro y equipo de reanimación.

DEFINICIÓN DE SEDACIÓN

La sedación es la alteración reversible del estado de conciencia, la cual se logra mediante el uso de medicamentos sedantes, analgésicos o disociativos para aliviar la ansiedad (ansiolisis), el dolor (analgesia), con mínimo movimiento y manejo de la estabilidad cardiovascular; permitiendo a los pacientes tolerar procedimientos dolorosos o simplemente no placenteros, diagnósticos o terapéuticos en el ámbito fuera de quirófano, bajo supervisión médica y monitoría de signos vitales continua. La sedación se considera como un continuo dinámico, no pudiendo separar la progresión desde sedación mínima hasta la anestesia general, por lo que es esencial que el personal proveedor de la misma esté preparado para prever, diagnosticar y manejar pacientes en plano de sedación profunda y anestesia general así como los posibles eventos adversos y críticos.[11]

Como resumen, se consideran cuatro niveles de sedación, de menor a mayor profundidad:

1. Sedación mínima o ansiolisis, el paciente responde a órdenes verbales
2. Sedación moderada y analgesia, (anteriormente sedación consciente) el paciente responde a estímulos verbales o táctiles.
3. Sedación profunda y analgesia; el paciente responde sólo a estímulos dolorosos.
4. Anestesia (el paciente no responde a estímulos dolorosos). Se puede precisar soporte ventilatorio.

Habitualmente, el nivel requerido para la endoscopia convencional es la sedación mínima o la sedación moderada, este último término debe reemplazar el de "sedación consciente" de acuerdo a la propuesta de la Sociedad Americana de Anestesia en su trabajo de Anestesia para no anestesiólogos, donde se precisan los diferentes estados de sedación descritos. Tabla 1[12]

Tabla 1. Resumen de los niveles de sedación y su respuesta clínica.

	Respuesta Verbal	Respuesta al Dolor	Vía Aérea	Ventilación Espontánea	Función Cardiovascular
Sobredosis de anestesia	0	0	0	0	0/+
Anestesia general	0	0	0	0/+	++
Sedación profunda	0	+	+	++	+++
Sedación moderada	+	++	+++	+++	+++++
Sedación mínima	+++	++++	++++	+++++	+++++
Paciente sin sedación	+++++	+++++	+++++	+++++	++++

Modificado de Practice Guidelines for Adult Sedation and Analgesia. [12]

La sedación profunda III (cuando el paciente responde a estímulos dolorosos o repetitivos) solamente se puede realizar si se cumplen los siguientes requisitos: [13]

Persona presente con Advance Care Life Support vigente (este certificado dura 2 años).

1. Entrenamiento en monitorización electrocardiográfica (EKG)
2. Entrenamiento en métodos avanzados de vías aéreas.
3. Curso avanzado de sedación, aprobado y refrendado cada 4 años.
4. Capacidad de lectura e interpretación electrocardiográficas.
5. Equipo de monitorización, que incluye: SpO2, PANI, EKG, y en algunos procedimientos, EtCO2 (como lo indican las guías de sedación en Estados Unidos).
6. Experiencia supervisada al comenzar a hacer sedaciones.

Si estos requisitos no se cumplen no se puede realizar este nivel de sedación, pues se incurre en un significativo riesgo de complicaciones prevenibles.

MONITOREO DURANTE EL PROCEDIMIENTO

Todos los pacientes a los que se les practica un procedimiento endoscópico requieren de una evaluación previa al procedimiento que determine los riesgos y ayude a manejar problemas relacionados a condiciones médicas preexistentes. Una historia y examen físico focalizados, revisión de la medicación actual y alergia a drogas, así como evaluación del estado cardiopulmonar a la hora del procedimiento son necesarios para que se proporcione la seguridad adecuada al paciente.[14]

Pacientes a los que se les practica procedimientos endoscópicos con sedación moderada o profunda deben tener un monitoreo continuo antes, durante y después de la administración de los sedantes. El monitoreo puede detectar tempranamente en los pacientes signos de alarma, tales como cambio en el pulso, presión sanguínea, estado ventilatorio, actividad eléctrica cardiaca, estado clínico y neurológico antes de que ocurra un compromiso clínico importante. Un monitoreo estándar de un paciente sedado al que se le practica un procedimiento endoscópico del TGI incluye el reporte de la frecuencia cardiaca, la presión sanguínea, la frecuencia respiratoria y la saturación de oxígeno. Aunque los equipos de monitoreo electrónico a menudo facilitan la evaluación del estado del paciente, aquellos no reemplazan un asistente vigilante y bien entrenado.[15]

El oxímetro de pulso mide la saturación de oxígeno y permite la evaluación del estado respiratorio en pacientes bajo sedación y analgesia. La administración de oxígeno suplementario ha mostrado que reduce la magnitud de la desaturación de oxígeno cuando es dado en el procedimiento endoscópico.[16]

El monitoreo con EKG continuo es razonable en pacientes de alto riesgo, aunque la necesidad de tal monitoreo no ha mostrado ser concluyente en ensayos controlados. Los pacientes que pueden beneficiarse con el monitoreo EKG incluye a los que tienen historia de enfermedad cardiaca o pulmonar importante, pacientes ancianos y en quienes se anticipa procedimientos prolongados.[7]

Los monitoreos de CO2 transcutáneo y de CO2 de manera periférica son métodos no invasivos para medir la actividad respiratoria. La capnografía se basa en el principio en el cual el dióxido de carbono absorbe la luz en la región infrarroja del espectro electromagnético. La cuantificación de la absorción conduce a la generación de una curva, la cual representa el estado de la actividad respiratoria del paciente en tiempo real. La capnografía identifica más fácilmente a los pacientes con episodios de apnea y cuando se usa como guía en la sedación resulta en una disminución de la retención de CO2.[17] La capnografía es una forma superior de evaluar la ventilación, comparada con el oxímetro de pulso que evalúa la oxigenación. No se ha demostrado si el uso de la capnografía de rutina mejora el desenlance de los pacientes a los que se les practica sedación consciente.[18]

El monitoreo biespectral usa la lectura de un electroencefalograma continuo para generar una evaluación objetiva del grado de saturación. Un valor en la escala lineal de 100 (completamente

despierto) a 0 (sin actividad de onda cerebral) es continuamente actualizado durante el procedimiento para reflejar la actividad de onda cerebral reciente. Esta tecnología tiene el potencial de prevenir la sobresedación, pero actualmente no es un dispositivo de monitoreo estándar para pacientes a los que se les realiza una endoscopia de rutina. [19]

MEDICAMENTOS

La elección del sedante es operador dependiente, pero generalmente consiste en benzodiazepinas usadas tanto solas como en combinación con un opiáceo. Las benzodiacepinas más comúnmente usadas son el midazolam y el diazepam. La eficacia de sedación de estas dos benzodiacepinas es comparable. Sin embargo, muchos endoscopistas están a favor del midazolam por su rápido inicio de acción, corta duración y altas propiedades anestésicas. [20] Opiáceos tales como la meperidina o fentanyl, administrados intravenosamente, proporcionan tanto analgesia como sedación. El Fentanyl tiene un inicio de acción y eliminación rápidas reduciendo la incidencia de náuseas comparado con la meperidina. Las combinaciones de benzodiacepinas con agentes opioides frecuentemente son usadas, especialmente para procedimientos prolongados. Sin embargo, tales combinaciones pueden incrementar el riesgo de desaturación de oxígeno y de complicaciones cardiopulmonares. Un reporte sugirió que la adición de meperidina al midazolam fue favorable para los endoscopistas comparado con midazolam sólo en endoscopias superiores, pero que no reportó ningún beneficio adicional desde el punto de vista de los pacientes. [21] Antagonistas específicos de los opiáceos (naloxona) y benzodiacepinas (flumazenil) están disponibles y deben estar presentes en todas las unidades de endoscopias para tratar a los pacientes sobresedados.

Benzodiacepinas

Las benzodiacepinas son usadas en la mayoría de los procedimientos endoscópicos. Estas pueden producir relajación y cooperación y a menudo proporcionan una respuesta anestésica. Las dosis son ajustadas a la tolerancia del paciente dependiendo de la edad, comorbilidades, el uso de medicamentos adicionales y el nivel de complejidad del procedimiento. Adicional a los efectos deseables, una importante depresión respiratoria puede ocurrir. Este efecto es incrementado sinérgicamente con el uso de opiáceos intravenosos. [20]

El midazolam se une a los receptores específicos de benzodiacepinas en la neurona postsináptica GABA en diferentes sitios dentro del sistema nervioso central, incluyendo el sistema límbico y la formación reticular. Promoviendo efectos inhibitorios GABA sobre la excitabilidad neuronal lo que resulta en un incremento en la permeabilidad neuronal a los iones de cloro. Este movimiento de los iones de cloro causa una hiperpolarización (disminución del estado excitable) y estabilización. El midazolam se ha encontrado que atraviesa la placenta y es categoría D en el embarazo. Este también se encuentra en la leche materna. [22]

El midazolam causa amnesia anterógrada. Reacciones paroxísticas que se han reportado incluyen conductas hiperactivas o agresivas ("efecto paradójico"). El midazolam no tiene propiedades analgésicas, antidepresivas o antisicóticas. La dosis de inicio para la sedación consciente es de 1 mg dados lentamente vía intravenosa y ajustando a los efectos deseados con dosis repetidas cada 2 a 3 minutos si es necesario. La dosis usual total es de 2.5 a 5 mg. Dosis más pequeñas pueden ser usadas en pacientes ancianos. Dosis mayores pueden ser necesarias en algunos pacientes para alcanzar los efectos deseables. Si los narcóticos u otros depresores del sistema nervioso central (SNC) son administrados, la dosis del midazolam debe ser reducida en un 30%. [7]

El diazepam tiene propiedades similares al midazolam, aunque posee una vida media más larga, mayor riesgo de flebitis y menos capacidades anestésicas. Este es administrado en un bolo inicial de 2.5 a 5 mg. Incrementos de dosis de 2.5 mg pueden ser dados en intervalos cada 3- a 4- minutos. El diazepam es categoría D en el embarazo.

Síntomas de sobredosificación incluyen la depresión respiratoria, hipotensión, coma, estupor, confusión y apnea. El tratamiento para la sobredosis de benzodiacepinas es de soporte. El flumazenil ha mostrado un bloqueo selectivo en la unión de las benzodiacepinas con su receptor lo que da como resultado una reversión de la depresión del SNC. Este tiene una eficacia limitada en revertir la depresión respiratoria. Por esta razón, los pacientes que desarrollan una depresión respiratoria severa después de habérseles dado un agente opioide y una benzodiacepina generalmente deben recibir naloxona antes de dárseles flumazenil. La suspensión aguda, que incluye convulsiones, puede ser precipitada después de la administración de flumazenil a pacientes que reciben terapia con benzodiacepinas durante largo tiempo. La dosis de flumazenil es de 0.2 mg intravenosos y puede ser repetido hasta 3 mg. El flumazenil es categoría C en el embarazo. [7]

Opiáceos

El Fentanyl se une con receptores específicos en muchos sitios dentro del SNC e incrementa el umbral del dolor, altera la percepción del dolor e inhibe las vías ascendentes de este. La dosis típica para la sedación es de 25 a 50 µg, repetidos cada 1 a 2 minutos hasta que los efectos deseados sean alcanzados. La dosis total usual es de 50 a 200 µg para procedimientos de rutina. La vida media es de 2 a 4 horas. La meperidina también se une a receptores opiáceos en el SNC, causando inhibición de las vías ascendentes de dolor y alterando la percepción de este. Produce depresión generalizada del SNC. La dosis usual para procedimientos de rutina es de 50 a 100 ug. Algunos pacientes pueden requerir dosis mayores para alcanzar los efectos deseados. [23]

La naloxona es un antagonista opioide que es usado para revertir la sedación y la depresión respiratoria causada por estos. Medidas adicionales apropiadas de soporte como son los fluidos de resucitación así como agentes vasopresores pueden ser necesarios para manejar el compromiso cardiovascular resultante de una sobredosis con narcóticos. La dosis usual de naloxona dada para revertir un paciente sobredosificado con depresión respiratoria es de 0.4 mg por vía intravenosa. Dosis más pequeñas pueden ser usadas en individuos ancianos. Porque la naloxona puede ser eliminada más rápidamente que la meperidina, los individuos que reciben altas dosis de este último y luego naloxona para revertirlo deben ser observados cuidadosamente para detectar el desarrollo de resedación. La administración de naloxona causa la liberación de catecolaminas por consiguiente debe ser usada con precaución en individuos ancianos y en quienes tienen enfermedad cardiaca para evitar complicaciones cardiovasculares. Adicionalmente, la administración en pacientes que toman narcóticos regularmente, pueden presentar una crisis de dolor aguda y precipitar un síndrome de abstinencia agudo.

Todos los agentes narcóticos deben ser usados cuidadosamente en pacientes que estén tomando varios depresores del SNC como son otros agentes narcóticos, sedantes, tranquilizantes, fenotiazinas y antihistamínicos. Muchas de las interacciones medicamentosas con inhibidores de la monoaminoxidasa (MAO) han sido descritas con meperidina. Sin embargo otros narcóticos deben ser evitados en pacientes que tomen MAO cuando sea posible. Los narcóticos también disminuirán el umbral en pacientes con historia de desórdenes convulsivos y la dosis debe ser adecuadamente más baja. La meperidina debe ser usada con cuidado en pacientes con alteraciones renales importantes por la acumulación de metabolitos que pueden ocasionar convulsiones. El fentanyl en dosis altas puede causar rigidez de la pared torácica (tórax leñoso) y dificultar la respiración. El fentanyl y la meperidina son categoría C en el embarazo. La naloxona es categoría B en el embarazo. [7]

Anestesia Faríngea

La anestesia faríngea es a menudo usada para suprimir el reflejo nauseoso en procedimientos que incluyen el tracto GI superior. Comúnmente son usados anestésicos tópicos que incluyen benzocaína, tetracaína y lidocaína. Éstos son administrados en spray aerosol o en enjuague.

Los efectos duran hasta por 1 hora. A pesar de su amplio uso, hay información controvertida sobre sus beneficios. Un estudio sugiere que la anestesia tópica no produce beneficios adicionales cuando son usados en sedación consciente intravenosa.[24] Otro estudio sugiere que los beneficios podrían ser mayores en pacientes menores de 40 años, a los que se les practique el procedimiento por primera vez y en aquellos que se encuentren particularmente ansiosos. [24] Hay numerosos reportes de casos en los que ocurrió metahemoglobinemia después de la administración de anestésicos tópicos. Esta debe ser sospechada por la presencia de "cianosis" clínica con PO2 arterial normal. [25] La sangre en la metahemoglobinemia ha sido descrita de diferentes formas tales como rojo oscuro, chocolate, café a azul y no cambia de color cuando se le adiciona oxígeno. El oxímetro de pulso no es confiable para monitorear la saturación de oxígeno en presencia de metahemoglobinemia. El tratamiento de metahemoglobinemia es con azul de metileno (2mg/kg). El uso de rutina de anestesia tópica en la endoscopia superior debe ser revaluado.[26] Probablemente proporciona poco beneficio para la gran mayoría de pacientes que reciben dosis de sedación intravenosa. Puede ser aceptable el uso de anestesia tópica para algunos pacientes, particularmente si se administra sedación leve o no se administra esta.

Droperidol

El droperidol es una butirofenona tranquilizante neuroléptica que puede ser usada en combinación con narcóticos y benzodiacepinas en la sedación consciente para procesos endoscópicos complejos.[1,27] Produce un efecto antiemético y ansiolítico. También tiene acción sedante leve e inhibitoria alfa-adrenérgica. La dosificación inicial es de 1.25 a 2.5 mg. Las dosis adicionales deben ser de 1.25 mg hasta alcanzar los efectos deseables. La dosis máxima generalmente es de 5 mg. Los efectos colaterales más comunes son hipotensión leve o moderada y taquicardia. Somnolencia prolongada luego del procedimiento ha sido reportada. Efectos colaterales de extrapiramidalismo como lo es la distonía puede ocurrir.

El droperidol ha sido asociado con prolongación del QT y desarrollo de torsades de pointes. Eventos cardiacos han sido reportados en por lo menos 74 pacientes. [28] Estos eventos han ocurrido en pacientes a los que no se les conocen riesgos de prolongación del QT y en algunos ha sido fatal. La Administradora de Comidas y Drogas ha señalado una advertencia sobre la prolongación del QT y/o torsade de pointes en pacientes a los que se les ha dado droperidol. Esto probablemente ha reducido enormemente el uso de droperidol en el contexto de las endoscopias. El droperidol debe ser considerado solo en pacientes seleccionados con intolerancia anticipada a los sedantes estándares o a los que con anticipación tienen procedimientos prolongados. Debe ser evitada si el QTc es prolongado (>440 ms en hombres, 450ms en mujeres). Debe ser usada con precaución en pacientes con riesgo de desarrollar síndrome de QT prolongado, como lo son falla cardiaca congestiva, bradicardia, hipertrofia cardiaca, hipokalemia, hipomagnesemia, o si están tomando otras drogas que se sepa prolonguen el intervalo QT. Los pacientes deben permanecer con monitoreo cardiaco durante el procedimiento y por 2 a 3 horas después de este. No hay agentes que reviertan al droperidol. El droperidol es categoría C en el embarazo.

Prometazina

La prometazina es un medicamento antiemético que bloquea los receptores dopaminérgicos postsinápticos mesolímbicos en el cerebro, exhiben un fuerte efecto bloqueante alfa-adrenérgico y depresor de la liberación de hormonas hipotalámicas e hipofisiarias. Compite con la histamina por los receptores H1 y reduce el estímulo al sistema reticular del tallo cerebral. Puede ser usado como adyuvante a las benzodiacepinas y/o narcóticos durante la endoscopia o para profilaxis de las náuseas y el vómito asociada con estos medicamentos. La dosis usual es de 12.5 a 25 mg vía intravenosa. Debe ser diluido a una concentración máxima de 25mg/dL e infundido a una velocidad máxima de 25mg/dL. La administración rápida puede producir caída transitoria de la presión sanguínea. La prometazina es categoría C en el embarazo. [7]

MONITOREO POST-PROCEDIMIENTO

Después de terminar el procedimiento endoscópico, los pacientes son observados para detectar los efectos adversos tanto de la instrumentación como de la sedación. La duración de la observación depende del tipo de procedimiento y de los riesgos percibidos en los pacientes. Los pacientes pueden ser trasladados de la unidad de endoscopia o área de recuperación post-procedimiento una vez los signos vitales sean estables y el paciente alcance un nivel apropiado de consciencia. A pesar de la apariencia de una recuperación apropiada, es bien reconocido que los pacientes pueden tener periodos prolongados de amnesia y/o alteración del juicio y de los reflejos después de que son administrados intravenosamente medicamentos para inducir sedación.

A los pacientes se les debe advertir antes de la administración de los sedantes que pueden ocurrir periodos prolongados de alteración de la cognición. Ellos deben ser instruidos para que no hagan planes de manejar, operar máquinas pesadas o maquinaria potencialmente peligrosas o tomar decisiones de acuerdos legales. Cuando los sedantes son administrados, debe hacerse un acompañamiento competente a los pacientes al trasladarse a la sala de recuperación.

Instrucciones escritas en el traslado son necesarias cuando los periodos de amnesia luego de la sedación son variables. Instrucciones post-procedimiento sobre los signos y síntomas de potenciales desenlaces adversos y complicaciones es también recomendable. A los pacientes debe dárseles instrucciones escritas en pasos a seguir en caso de una complicación, incluyendo el número telefónico donde una cobertura de 24 horas esté disponible en caso de una emergencia.

El uso electivo de naloxona o flumazenil puede ser considerado para reducir el tiempo en el cuarto de recuperación después de la endoscopia. El uso de flumazenil de rutina ha mostrado estar asociado con una recuperación del estado de vigilia más rápido y con reversión de la amnesia, sin incrementar el riesgo de resedación comparado con el placebo. La administración de antagonistas después del procedimiento endoscópico no obviará la necesidad de una apropiada observación post-procedimiento y la planeación de un traslado seguro. Más información es necesaria antes de que llegue a ser recomendada una práctica de rutina para pacientes con endoscopia ambulatoria. [7]

CIRCUNSTANCIAS ESPECIALES

No sedación

A pacientes seleccionados puede ser posible practicárseles endoscopias sin sedación. Endoscopios ultradelgados con diámetros de 5.3 a 6 mm pueden mejorar la tolerancia a las endoscopias superiores y pueden ser usados sin sedación. [29] En general, es usada anestesia tópica. Hay diferentes estudios que muestran colonoscopias exitosas en pacientes que no recibieron sedación o sólo si esta era necesaria. [30]

Pacientes mayores, hombres, no ansiosos o sin historia de dolor abdominal, pueden tener mejor tolerancia a la endoscopia superior y a la colonoscopia con pequeña o ninguna sedación. Para procedimientos realizados sin medicamentos, es prudente usar niveles variados de monitoreo según la situación lo demande.

Sedación profunda o Anestesia General

Algunos pacientes a los que se les practica procedimientos terapéuticos prolongados se benefician de sedación profunda con medicamentos como el propofol.[2] Este ha demostrado ser superior a los sedantes estándares benzodiacepinas/narcóticos para procedimientos complejos como la CPRE. El uso de sedación profunda de rutina en endoscopia superior e inferior es controversial y proporciona pocos beneficios sobre la sedación moderada estándar.[1]

La sedación profunda requiere de un monitoreo más intensivo por individuos entrenados. Los factores de riesgo relacionados con la sedación, la profundidad y la urgencia del procedimiento endoscópico juegan un papel importante en la determinación de la asistencia de un anestesiólogo.[3] Los factores de riesgo relacionados con la sedación incluyen: condiciones médicas importantes como

edades extremas, enfermedad pulmonar, cardiaca, renal o hepática severa, embarazo, abuso de drogas o alcohol, pacientes que no colaboran o a los que es potencialmente difícil intubar la vía aérea. Los expertos de la Sociedad Americana de Anestesiología (ASA) mencionan que el manejo de la vía aérea puede ser difícil en las siguientes situaciones: (1) pacientes con historia de problemas previos con sedación o analgesia; (2) pacientes con historia de estridor, ronquidos o apnea de sueño; (3) pacientes con caracteres faciales dismórficos, tales como el síndrome de Pierre-Robin o trisomía 21; (4) pacientes con anormalidades orales, tales como abertura pequeña (<3 cm en un adulto), masa en el cuello, enfermedad de la columna cervical o trauma, desviación de la tráquea, artritis reumatoidea avanzada; y (6) pacientes con anormalidades de la mandíbula tales como micrognatia, retrognatia, trismos o maloclusión importante. La guía de los expertos de ASA recomienda que en presencia de uno o más factores de riesgo asociados a la sedación, junto con el riesgo potencial de la sedación profunda incrementará el riesgo de eventos adversos asociados a la sedación. En esta situación si el practicante no está entrenado en el rescate de pacientes de una anestesia general, entonces un anestesiólogo debe ser consultado. La asistencia de rutina de un anestesiólogo en pacientes de riesgo promedio a los que se les practica una endoscopia superior o inferior estándar no es recomendada y es prohibitiva por el sobrecosto. [31]

Uso del Propofol

Recientemente, se ha demostrado que el propofol, agente hipnótico, no analgésico, que actúa liberando ácido gama aminobutírico en el cerebro, que cursa con una acción ultracorta y es utilizado para la inducción y mantenimiento de la anestesia general, es útil para la inducción de sedación profunda en procedimientos endoscópicos, pudiendo mejorar la satisfacción del paciente y asociarse a un menor tiempo de duración del procedimiento y de recuperación posterior respecto a la sedación estándar con midazolam-meperidina.[12,32] En algunas publicaciones, el control de la sedación profunda con propofol también ha demostrado ser seguro en manos de médicos no anestesiólogos y personal de enfermería cualificado.[33] Sin embargo, podemos citar las posturas divergentes entre las principales sociedades americanas de gastroenterología y las de anestesia y de enfermeras anestesistas acerca de quién debe ser responsable de la sedación profunda con propofol.[33,34] Por otro lado, también destacar la recomendación de algunos autores sobre la necesidad de realizar una discusión constructiva entre los miembros de ambas especialidades, que permita expandir el uso del propofol de forma segura y costo-efectiva. [35,36]

El propofol presenta una ventana relativamente estrecha para provocar una depresión de la función respiratoria que precise ventilación asistida (anestesia general). No se dispone de un antagonista que revierta sus efectos y para el control de la sedación se requiere la presencia de una persona independiente de quien realiza la prueba endoscópica. [35] Por estas razones, la introducción del propofol como sustituto de las benzodiacepinas y opiáceos en endoscopia podría justificar la incorporación de anestesistas a estas unidades. Sin embargo, se está desarrollando el fosfopropofol una prodroga del propofol, que permite una administración más segura por cursar con unos picos menores y más prolongados en sangre y como mayor ventaja; la casa productora está buscando la aprobación por la FDA para ser administrado por no-anestesiólogos. [37] Lo cual lo masificaría, al no tener en la etiqueta de la droga el inserto que dice que debe ser sólo usado por anestesólogos. [35,38]

Recientemente, la Sociedad Americana de Endoscopia Gastrointestinal (ASGE) ha establecido los requisitos que debe cumplir el programa de formación de residentes de gastroenterología, para el aprendizaje en técnicas de monitorización y administración de medicación sedativa y analgésica para endoscopia gastrointestinal. [39]

La Sociedad Americana de Anestesiología (ASA) ha contribuido a la definición de los requisitos y modos de sedación en endoscopia digestiva al haber desarrollado la Practice Guidelines for Sedation and Analgesia by Non-Anesthesiologists,[39] cuyas recomendaciones han sido incluidas en las nuevas guías de la ASGE

sobre sedación consciente y monitorización y sobre sedación profunda y anestesia para endoscopia gastrointestinal. [12] Debemos destacar que la Practice Guidelines for Sedation and Analgesia by Non-Anesthesiologists fue diseñada para ser aplicable en procedimientos realizados tanto en hospitales como en clínicas independientes por médicos, odontólogos o profesionales capacitados para ello. Por lo tanto, los requisitos para la sedación en endoscopia se cumplen por una cualificación profesional adecuada y no por la posesión del título de Anestesiólogo.

Recientemente la Sociedad Colombiana de Anestesiología y Reanimación, SCARE publicó el consenso nacional multidisciplinario, incluyendo a la ACED: Recomendaciones para la sedación y la analgesia por médicos no anestesiólogos y odontólogos de pacientes mayores de 12 años, para fomentar las recomendaciones para que los no anestesiólogos puedan realizar sedaciones nivel I y II con un buen nivel de seguridad. [11] Sus aspectos más importantes son: administración de la sedación por una persona diferente del operador; recomendaciones en cuanto a la capacitación, la monitorización, el uso de un solo medicamento para la sedación y la disponibilidad de medicamentos y equipos de respaldo; la necesidad de realizar una evaluación previa a la sedación, así como el consentimiento informado y el registro durante el procedimiento; y recomendaciones para considerar un bajo umbral con el fin de solicitar el apoyo de un anestesiólogo. En este consenso se plantea la necesidad como objetivo principal de la sedación, es lograr un balance entre la comodidad del paciente y su seguridad. Para lograr este balance el proveedor de la sedación debe cumplir con unos requisitos durante el proceso dados por el comité de seguridad de la Sociedad Colombiana de Anestesiología y reanimación en el texto "Normas mínimas 2009 para el ejercicio de la anestesiología en Colombia". [40]

ALTA DEL PACIENTE

Tras la sedación/analgesia el paciente deberá permanecer en la unidad de endoscopia hasta que recupere su estado de consciencia basal, ya sea en la sala de endoscopia debidamente monitorizado o en una sala de recuperación. El control del paciente en esta fase corre a cargo de enfermería. En el momento del alta es aconsejable darle instrucciones por escrito y un número de teléfono donde poder hacer consultas sobre su recuperación posterior.

Existen diferentes escalas para conocer el momento más adecuado del alta. Una de ellas, muy práctica por su simplicidad, es la de Aldrete,[41] la cual considera que puede ser dado de alta el paciente cuando puede vestirse sin ayuda, está basada en un baremo numérico requiriendo una puntuación de 9 o mejor 10 puntos para el alta (Tabla 2).

COMPLICACIONES DE LA SEDACIÓN

La sedación/analgesia es un procedimiento seguro, pero no exento de complicaciones, entre las que se incluyen: el dolor en la zona de punción, mareo, hipotensión, alergia al fármaco utilizado, hematoma en la zona de punción venosa, extravasación dolorosa del fármaco, alucinaciones, mioclonías, convulsiones, confusión, coma, estreñimiento, retención urinaria, prurito, enrojecimiento facial, arritmias, hipertensión, cuadro vagal/bradicardia, broncoaspiración, isquemia miocárdica, desaturación de oxígeno, depresión respiratoria-apnea e incluso el paro cardiorrespiratorio y la muerte.

Para prevenir las complicaciones es preciso una historia dirigida a descartar: alergias a anestésicos, al huevo y a la soya, antecedentes de problemas ocurridos en anestesias previas, problemas de intubación, antecedentes de dependencias a drogas, antecedentes de ingesta de fármacos antidepresivos o neurolépticos o cardiológicos, etc.

Para intentar predecir qué pacientes pueden tener más posibilidades de presentar problemas para mantener permeable la vía respiratoria debemos tener en cuenta: antecedentes de problemas en anestesias previas, apnea del sueño, estridor o roncadores, pacientes con dismorfias faciales (síndrome Pierre-Robin)

Tabla 2. Escala de Aldrete modificada.

	Características	Puntos
Actividad	Mueve 4 extremidades voluntariamente o ante órdenes	2
	Mueve 2 extremidades voluntariamente o ante órdenes	1
	Incapaz de mover las extremidades	0
Respiración	Capaz de respirar profundo y toser	2
	Disnea o respiración limitada	1
	Apnea	0
Circulación	Presión arterial ≤ 20% del nivel preanestésico	2
	Presión arterial 20-49% del nivel preanestésico	1
	Presión arterial ≥ 50% del nivel preanestésico	0
Consciencia	Completamente despierto	2
	Responde a la llamada	1
	No responde	0
Saturación de oxígeno	Mantiene SaO2 > 92% con aire ambiente	2
	Necesita O2 para mantener SaO2 > 90%	1
	SaO2 < O2 con O2 suplementario	0

o trisomía 21, pacientes con anomalías de la cavidad oral (orificio oral abierto de menos de 3cm, incisivos protruyentes, paladar arqueado, macroglosia, hipertrofia tonsilar o úvula no visible), pacientes con anomalías del cuello (obesidad mórbida, cuello corto, extensión limitada del cuello, bocio endotorácico, masas en el cuello, disminución del espacio hioideomental de menos de 3 cm), pacientes con anomalías mandibulares (micrognatia, retrognatia, trismos).

Para evitar o disminuir los episodios de desaturación y/o hipoxemia, se puede administrar oxigenoterapia por cánula nasal o abrebocas adaptado durante la exploración endoscópica en pacientes sedados; no obstante debemos conocer que esto puede retrasar la detección por el pulsoxímetro de una apnea.

En un estudio suizo que comprende 179.953 procedimientos,[42] a los que se administró sedación de diferentes tipos que incluyen el propofol, encontrándose una frecuencia de complicaciones del 0,18% y una mortalidad relacionada del 0,0014%.

RESUMEN

Una historia y examen físico focalizado se requiere antes de la administración de la sedación (C).

Monitoreo de rutina de la frecuencia de pulso, presión sanguínea, saturación de oxígeno en los pacientes es útil para identificar problemas tempranamente. (B)

Monitoreo con lectura de EKG puede ser útil en casos seleccionados. (C) La capnografía, medición de la retención de dióxido de carbono, puede ser útil en casos prolongados. (A)

El uso de benzodiacepinas y/o opiáceos dará como resultado un desenlace satisfactorio en casi todos los pacientes. (B) Los endoscopistas prefieren la combinación de estas drogas, pero esta suma reporta pocos beneficios desde el punto de vista de los pacientes. (A)

Antagonistas específicos de los opiatos (naloxona) y benzodiacepinas (flumazenil) están disponibles y deben estar presentes en todas las unidades de endoscopias para tratar a los pacientes sobre-sedados. (C)

(A), ensayos controlados prospectivos. (B), estudios observacionales. (C), Opinión de Experto (D).

BIBLIOGRAFÍA

1. Standards of Practice Committee of the American Society for Gastrointestinal E, Lichtenstein DR, Jagannath S, et al. Sedation and anesthesia in GI endoscopy. Gastrointestinal endoscopy 2008;68:815-26.
2. Standards of Practice C, Lichtenstein DR, Jagannath S, et al. Sedation and anesthesia in GI endoscopy. Gastrointestinal endoscopy 2008;68:205-16.
3. American Association for the Study of Liver D, American College of G, American Gastroenterological Association I, et al. Multisociety sedation curriculum for gastrointestinal endoscopy. Gastroenterology 2012;143:e18-41.
4. Fanti L, Agostoni M, Gemma M, et al. Sedation and monitoring for gastrointestinal endoscopy: A nationwide web survey in Italy. Digestive and liver disease : official journal of the Italian Society of Gastroenterology and the Italian Association for the Study of the Liver 2011;43:726-30.
5. Bannert C, Reinhart K, Dunkler D, et al. Sedation in screening colonoscopy: impact on quality indicators and complications. The American journal of gastroenterology 2012;107:1837-48.
6. Choi CH. Safety and prevention of complications in endoscopic sedation. Digestive diseases and sciences 2012;57:1745-7.
7. Castaño R. Sedación en Endoscopia. In: Técnicas en Endoscopia Digestiva. Primera ed. Bogotá-Colombia: Asociación Colombiana de Endoscopia; 2007: p: 85-96.
8. Wani S, Azar R, Hovis CE, et al. Obesity as a risk factor for sedation-related complications during propofol-mediated sedation for advanced endoscopic procedures. Gastrointestinal endoscopy 2011;74:1238-47.
9. Qadeer MA, Lopez AR, Dumot JA, Vargo JJ. Hypoxemia during moderate sedation for gastrointestinal endoscopy: causes and associations. Digestion 2011;84:37-45.
10. Vargo JJ, Delegge MH, Feld AD, et al. Multisociety Sedation Curriculum for Gastrointestinal Endoscopy. The American journal of gastroenterology 2012.
11. Ibarra P, Galindo M, Molano A, Niño C, Rubiano A, et al. Sedation and analgesia recommendations for non-anesthesiologist physicians and dentist in patients over 12 years old. Rev Colomb Anestesiol 2012;40:67-74.
12. American Society of Anesthesiologists Task Force on S, Analgesia by N-A. Practice guidelines for sedation and analgesia by non-anesthesiologists. Anesthesiology 2002;96:1004-17.
13. Dumonceau JM, Riphaus A, Aparicio JR, et al. European Society of Gastrointestinal Endoscopy, European Society of Gastroenterology and Endoscopy Nurses and Associates, and the European Society of Anaesthesiology Guideline: Non-anesthesiologist administration of propofol for GI endoscopy. Endoscopy 2010;42:960-74.
14. Singh B. ¿Is procedural sedation safe by non-anesthesiologists? Journal of anesthesia 2013.
15. Divatia J. Pulse oximetry: Mandatory for sedation during regional/local Anaesthesia (but ¡watch for hypoventilation!). Indian journal of anaesthesia 2011;55:217-9.
16. Talaie R, Monfared MH, Zojaji H, Dadashzadeh N, Zali MR, Sheikhvatan M. Effects of sedation during upper gastrointestinal endoscopy on arterial oxygen saturation. Hepato-gastroenterology 2009;56:158-61.
17. Nelson DB, Freeman ML, Silvis SE, et al. A randomized, controlled trial of transcutaneous carbon dioxide monitoring during ERCP. Gastrointestinal endoscopy 2000;51:288-95.
18. Committee AT, Gottlieb KT, Banerjee S, et al. Monitoring equipment for endoscopy. Gastrointestinal endoscopy 2013;77:175-80.
19. Qadeer MA, Vargo JJ, Patel S, et al. Bispectral index monitoring of conscious sedation with the combination of meperidine and midazolam during endoscopy. Clinical gastroenterology and hepatology : the official clinical practice journal of the American Gastroenterological Association 2008;6:102-8.
20. Ishiguro T, Ishiguro C, Ishiguro G, Nagawa H. Midazolam sedation for upper gastrointestinal endoscopy: comparison between the states of patients in partial and complete amnesia. Hepato-gastroenterology 2002;49:438-40.
21. Laluna L, Allen ML, Dimarino AJ, Jr. The comparison of midazolam and topical lidocaine spray

versus the combination of midazolam, meperidine, and topical lidocaine spray to sedate patients for upper endoscopy. Gastrointestinal endoscopy 2001;53:289-93.
22. Olkkola KT, Ahonen J. Midazolam and other benzodiazepines. Handbook of experimental pharmacology 2008:335-60.
23. Robertson DJ, Jacobs DP, Mackenzie TA, Oringer JA, Rothstein RI. Clinical trial: a randomized study comparing meperidine (pethidine) and fentanyl in adult gastrointestinal endoscopy. Alimentary pharmacology & therapeutics 2009;29:817-23.
24. Soma Y, Saito H, Kishibe T, Takahashi T, Tanaka H, Munakata A. Evaluation of topical pharyngeal anesthesia for upper endoscopy including factors associated with patient tolerance. Gastrointestinal endoscopy 2001;53:14-8.
25. Karim A, Ahmed S, Siddiqui R, Mattana J. Methemoglobinemia complicating topical lidocaine used during endoscopic procedures. The American journal of medicine 2001;111:150-3.
26. Gunaratnam NT, Vázquez-Sequeiros E, Gostout CJ, Alexander GL. Methemoglobinemia related to topical benzocaine use: ¿is it time to reconsider the empiric use of topical anesthesia before sedated EGD? Gastrointestinal endoscopy 2000;52:692-3.
27. Cohen J, Haber GB, Dorais JA, et al. A randomized, double-blind study of the use of droperidol for conscious sedation during therapeutic endoscopy in difficult to sedate patients. Gastrointestinal endoscopy 2000;51:546-51.
28. Scuderi PE. Droperidol: many questions, few answers. Anesthesiology 2003;98:289-90.
29. Nelson DB, Bosco JJ, Curtis WD, et al. Technology status evaluation report: endoscopy simulators: May 1999. Gastrointestinal endoscopy 2000;51:790-2.
30. Terruzzi V, Meucci G, Radaelli F, Terreni N, Minoli G. Routine versus "on demand" sedation and analgesia for colonoscopy: a prospective randomized controlled trial. Gastrointestinal endoscopy 2001;54:169-74.
31. Al-Awabdy B, Wilcox CM. Use of anesthesia on the rise in gastrointestinal endoscopy. World journal of gastrointestinal endoscopy 2013;5:1-5.
32. Wang D, Wang S, Chen J, et al. Propofol combined with traditional sedative agents versus propofol- alone sedation for gastrointestinal endoscopy: a meta-analysis. Scandinavian journal of gastroenterology 2013;48:101-10.
33. Rex DK. The science and politics of propofol. The American journal of gastroenterology 2004;99:2080-3.
34. Rex DK. Review article: moderate sedation for endoscopy: sedation regimens for non-anaesthesiologists. Alimentary pharmacology & therapeutics 2006;24:163-71.
35. Training Committee. American Society for Gastrointestinal E. Training guideline for use of propofol in gastrointestinal endoscopy. Gastrointestinal endoscopy 2004;60:167-72.
36. Wang D, Chen C, Chen J, et al. The use of propofol as a sedative agent in gastrointestinal endoscopy: a meta-analysis. PloS one 2013;8:e53311.
37. Abdelmalak B, Khanna A, Tetzlaff J. Fospropofol, a new sedative anesthetic, and its utility in the perioperative period. Current pharmaceutical design 2012;18:6241-52.
38. Axon AE. The use of propofol by gastroenterologists: medico-legal issues. Digestion 2010;82:110-2.
39. Waring JP, Baron TH, Hirota WK, et al. Guidelines for conscious sedation and monitoring during gastrointestinal endoscopy. Gastrointestinal endoscopy 2003;58:317-22.
40. Ibarra P, Robledo B, Galindo M, Niño C, Rincón D. Normas mínimas 2009 para el ejercicio de la anestesiología en Colombia: Comité de Seguridad. Rev Col Anest 2009;37:235-353.
41. Aldrete JA. The post-anesthesia recovery score revisited. Journal of clinical anesthesia 1995;7:89-91.
42. Heuss LT, Froehlich F, Beglinger C. Changing patterns of sedation and monitoring practice during endoscopy: results of a nationwide survey in Switzerland. Endoscopy 2005;37:161-6.

Antibióticos profilácticos en endoscopia gastrointestinal

FABIÁN JULIAO BAÑOS
EDISON MUÑOZ ORTÍZ

ENDOSCOPIA GASTROINTESTINAL Y RIESGO DE COMPLICACIONES INFECCIOSAS

El objetivo de utilizar antibióticos profilácticos, previo a la realización de procedimientos endoscópicos, es evitar complicaciones infecciosas serias en los pacientes. Estudios aleatorizados, controlados con placebo y doble-ciego en este tópico son escasos en la literatura universal, a pesar del gran número de procedimientos endoscópicos que se realizan a diario en el mundo. A pesar de esto, se encuentran publicaciones de complicaciones serias como endocarditis, peritonitis, abscesos peri-renales e incluso, infecciones en sistema nerviosos central, asociadas a procedimientos de alto riesgo.

Desde el año 1995, la American Society for Gastrointestinal Endoscopy (ASGE)[1], determinó que algunos procedimientos endoscópicos se han asociado a mayor probabilidad de bacteremia transitoria (aunque esto por sí solo no se relaciona con infección clínica) por lo cual se consideraban de "alto riesgo" y por lo tanto se recomendaba utilizar profilaxis antibiótica. Sin embargo, la práctica clínica ha cambiado sustancialmente, debido especialmente a la baja incidencia de endocarditis infecciosa seguida de procedimientos gastrointestinales y a la falta de evidencia sobre el beneficio real de la profilaxis antibiótica en estos casos, que hacían parte de esas primeras recomendaciones. [2, 3, 23]

Las infecciones luego de procedimientos endoscópicos son raras, pero son presumiblemente el resultado de bacteremia inducida durante el mismo, por la traslocación de bacterias endógenas dentro de la sangre secundario al trauma en la mucosa, o en algunos casos como en la aspiración de quistes pancreáticos, sería resultado de inoculación bacteriana durante el procedimiento. Diversos estudios, la mayoría de ellos con muy pocos pacientes, han demostrado que las mayores tasas de bacteremia se han encontrado en pacientes sometidos a dilatación

esofágica (45-21%), escleroterapia de várices esofágicas (31%), sobretodo cuando se utilizan grandes volúmenes de agente esclerosante, y con ligadura de várices esofágicas con bandas (8.8%). La mayoría de estos casos de bacteremia son causadas por Streptoccoccus viridans. Un estudio con un grupo de 103 pacientes sometidos a dilatación esofágica, en quienes se obtuvieron hemocultivos antes y después de realizarles dilatación de estenosis esofágica, fueron comparados con 50 individuos controles a los que se les realizó endoscopia sin dilatación. Éste estudio demostró que las tasas de bacteremia para los dos grupos fueron de 21% vs 2%. 19 de los 24 hemocultivos positivos en el grupo de dilatación esofágica fueron por S. viridans. Sin embargo, de esos 19 pacientes, la bacteremia persistió por más de 30 minutos en solo 2 pacientes (10%), además, no se encontraron complicaciones infecciosas serias en estos individuos. [4]

Por otro lado, se han descrito tasas bajas de bacteremia en procedimientos diagnósticos como endoscopia alta (4.4%), colonoscopia (4.4%) y rectosigmoidoscopia (1%). [1]

TASAS DE BACTEREMIA E INFECCIÓN

Las tasas de bacteremia luego de procedimientos gastrointestinales, son generalmente más bajas que las observadas luego de actividades rutinarias de la vida diaria, como comer o cepillarse los dientes [5]; además de que la bacteremia ocurre en menos de 5 a 10% de los casos. Es así, como la bacteremia transitoria se presenta en actividades rutinarias de la vida diaria como el cepillado y el uso de la ceda dental en 20 a 68%, uso de palillos en 20 a 40% e incluso con el solo hecho de masticar la comida en 7 a 51% [3], lo cual es muy superior a las tasas de bacteremia en los procedimientos endoscópicos. Además, el uso de antibióticos se asocia a desarrollo de resistencia, colitis por C. difficile, gastos innecesarios y toxicidad por los medicamentos. [3, 5]

Procedimientos de alto riesgo

Procedimientos endoscópicos que se asocian a mayor riesgo de bacteremia incluyen, dilataciones esofágicas en 12 a 22% de los casos [4, 6], siendo mayor el riesgo cuando se incluyen varios pases del dilatador o la dilatación en casos de malignidad. [6] También se considera alto riesgo de bacteremia el tratamiento de las varices esofágicas, con rangos de bacteremia de 0 a 52% [3]; y la colangiopancreatografía retrógrada endoscópica (CPRE), con bacteremia en el 6% si no hay obstrucción, y 18% cuando está presente. [7] Por otro lado, hay otros procedimientos, que si bien tienen alto riesgo de infección, no tienen alta relación con bacteremia. Estos incluyen la aspiración con aguja fina y ultrasonido endoscópico (AAF-USE), con reportes de bacteremia en sólo 4 a 6%, lo que se considera de bajo riesgo [3]; sin embargo, las tasas de infección relacionada son más altas, dependiendo del tipo de lesión intervenida, siendo bajo en lesiones sólidas (0,01 a 2%) y al parecer más alto en lesiones quísticas (1 a 14%). [3, 8, 9]

La gastrostomía endoscópica percutánea es un procedimiento descrito desde 1980 por Gauderer, utilizado para proveer adecuada nutrición en pacientes con un tracto gastrointestinal funcional, pero que son incapaces de deglutir debido a diversos trastornos neurológicos, demencia, trauma o enfermedades neoplásicas. Por ser la sonda de gastrostomía un cuerpo extraño, crea y mantiene un potencial nido para colonización bacteriana y tiene riesgo de infección en la herida quirúrgica en piel, la cual se ha estimado entre 4 a 30%, la mayoría de ellas por S. aureus. Esta tasa se ha logrado reducir gracias a la utilización de antibióticos profilácticos, lo que indudablemente conduce a una disminución de costos. Una revisión reciente de Cochrane, encontró que había disminución de la infección periostomal. [10]

Así mismo, un meta-análisis realizado por Sharma y Howden [11], basado en 7 estudios controlados y aleatorizados (RCTs) demostró una reducción en el riesgo absoluto (RRA) de infección en 73% y del riesgo relativo (RRR) del 17.5%, con un número necesario a tratar (NNT) de 5.7, concluyendo que una sola dosis de antibióticos administradas 30 minutos antes del procedimiento, disminuye la incidencia de infección en el sitio de la gastrostomía. A pesar de la evidencia anterior,

algunos críticos comentan la aparición de cepas de S. aureus meticilino resistentes (SAMR) con el uso de antibióticos profilácticos, lo cual conduciría a mayor morbi-mortalidad. Sin embargo, un meta-análisis más reciente con 10 RCTs y 1059 pacientes, demostró una disminución en RRR de 64% y RRA del 15%, con un NNT de 8. El estudio demostró adicionalmente, que la profilaxis con cefalosporinas se asoció a una RRR de 64%, RRA de 10 % y un NNT de 10, comparado con profilaxis basada en derivados de la penicilina, las cuales mostraron una RRR de 62%, RRA 13% y NNT de 8, por lo cual estos últimos son los recomendados por los autores. [12]

Procedimientos de bajo riesgo

Procedimientos endoscópicos como la esofagogastroduodenoscopia, colonoscopia y la sigmoidoscopia flexible, son considerados procedimientos de bajo riesgo para producir bacteremia e infección, con tasas de bacteremia de 4,4% para esofagogastroduodenoscopia sin biopsia y de 0 a 1% para la colonoscopia y la sigmoidoscopia flexible. [2]

INDICACIONES DE ANTIBIÓTICOS PROFILÁCTICOS

Teniendo en cuenta los riesgos de cada procedimiento y condición del paciente, se hacen entonces unas recomendaciones sobre uso de profilaxis antibiótica, basándonos en las guías de la American Heart Association (AHA) y la American Society for Gastrointestinal Endoscopy (ASGE) [2, 3, 23]

Condiciones cardiacas y dispositivos cardiovasculares no valvulares

Si bien ciertas lesiones cardiacas se consideran de alto riesgo de endocarditis [5], ellos no se consideran como indicación para profilaxis antibiótica cuando se realizan procedimientos gastrointestinales. [2, 3, 5, 23]

En general, los procedimientos gastrointestinales no se consideran de alto riesgo de bacteremia de microorganismos relacionados con endocarditis y por ello no se considera la profilaxis antibiótica aún en los casos de lesiones cardiacas de alto riesgo. [2, 5]

Gastrostomía endoscópica percutánea

Los antibióticos han sido recomendados para todos los pacientes antes de la colocación de gastrostomía endoscópica percutánea, pues pueden reducir sustancialmente el riesgo de infección periostomal. [10, 11, 12] Típicamente se le da al paciente 1 g IV de cefazolina o un equivalente, 30 minutos antes del procedimiento.

El riesgo de infección por SAMR, es uno de los riesgos potenciales, que llevaría a disminución de la eficacia de las cefalosporinas [13]; por lo que la ASGE recomienda tamizaje antes del procedimiento para SAMR, donde éste puede ser endémico, para realizar la descontaminación. [3]

Obstrucción de conductos biliares

El uso de profilaxis antibiótica antes de la CPRE se recomienda en obstrucción biliar y colangitis, o en aquellos con obstrucción biliar que tengan poca probabilidad de drenaje exitoso con la CPRE (obstrucción maligna, antecedente de transplante hepático, colangitis esclerosante primaria, seudoquiste de páncreas o neutropenia severa), además los antibióticos se deberán continuar luego del procedimiento. [3, 14, 23] Sin embargo, si se considera que el drenaje es completo, no se recomiendan continuar los antibióticos.

Los antibióticos usados deberían cubrir bacilos gram negativos entéricos y enterococo. De tal modo, la ciprofloxacina 500 mg oral 30 a 60 minutos antes del procedimiento o 400 mg IV 30 minutos antes, es comúnmente usada. [15]

Sin embargo, la actividad de ciprofloxacina contra enterococo es limitada, así que pacientes con riesgo elevado de complicaciones infecciosas o con evidencia de resistencia a ciprofloxacina, deberían recibir mejor ampicilina/sulbactam 3 g IV 30 minutos antes del procedimiento, o amoxicilina/Clavulanato 1750 mg oral 30 a 60 minutos previo al procedimiento, adicional o como alternativa a la ciprofloxacina.

Otros regímenes de antibióticos alternativos incluyen la ampicilina 2 g IV más gentamicina 1,5 mg/kg sin exceder los 120 mg IV 30 minutos

previos al procedimiento; o en pacientes alérgicos a la penicilina, el uso de vancomicina 1 g IV más gentamicina 1,5 mg/kg sin exceder los 120 mg IV 30 minutos antes del procedimiento, recordando que la vancomicina deberá pasarse en perfusión lenta de 60 a 90 minutos para evitar reacciones adversas como el síndrome de hombre rojo.

Lesiones quísticas y sólidas en tracto gastrointestinal

Para la intervención de lesiones quísticas pancreáticas por CPRE o AAF-USE, generalmente se recomienda el uso de antibióticos [8, 16], aunque con evidencia débil. La ASGE recomienda el uso de antibióticos profilácticos para lesiones quísticas fuera del páncreas, pero no para lesiones sólidas en el tracto gastrointestinal superior. [3] Las guías no incluyen recomendaciones para lesiones sólidas en el tracto digestivo inferior, pero hay pocos datos para recomendarlos. [17]

Tal como se recomendó en el apartado anterior de obstrucciones biliares, los antibióticos usados, deben cubrir flora biliar como los mencionados bacilos gram negativos entéricos y enterococo, pero además se deberá cubrir pseudomonas spp. Las quinolonas como ciprofloxacina a las dosis mencionadas previamente, son frecuentemente usadas. El antibiótico suele continuarse por 3 a 5 días luego del procedimiento. [3]

Cirrosis con sangrado digestivo agudo

Las infecciones bacterianas son frecuentes en pacientes con cirrosis hepática y sangrado gastrointestinal. Estudios prospectivos han documentado infección bacteriana en 22% de casos durante las primeras 48 horas de admisión, incrementándose a 35-66% después de 7-14 días del sangrado inicial. Un estudio demostró que la infección bacteriana en pacientes cirróticos, la mayoría de ellas por bacterias entéricas, es el mayor predictor de resangrado dentro de los primeros 7 días, posterior al evento de sangrado inicial.

Un meta-análisis con 5 estudios aleatorizados, con 534 pacientes, que recibieron antibióticos profilácticos por 4 a10 días (dependiendo del estudio), se diseñó para medir la eficacia de antibióticos profilácticos y el efecto en la supervivencia, encontrando una mejoría en el número de pacientes libres de infección (Bacteremia y peritonitis bacteriana espontánea) y en la tasa de supervivencia, con un promedio de 19 días (9.1% p: 0.004), comparadas con los controles. [18] Una posterior revisión sistemática de Cochrane, encontró 8 pruebas con 864 pacientes, encontrando un efecto benéfico significativo en disminución de mortalidad (RR: 0.73 IC: 0.55 - 0.95) y en la incidencia de infecciones bacterianas (RR: 0.40 IC: 0.32 - 0.51). No se reportaron efectos adversos serios con los antibióticos utilizados. [19] Otro estudio en Taiwán, demostró disminución en la tasa de infecciones y de resangrado a 7 días, en pacientes cirróticos sometidos a tratamiento endoscópico con el uso de ofloxacina 200 mg IV cada 12 horas por 2 días seguido por 200 mg VO cada 12 horas por 5 días. [20]

El grupo de hepatología de Barcelona (España), teniendo en cuenta el incremento de infecciones bacterianas resistentes a quinolonas en pacientes cirróticos, diseñó un estudio aleatorizado y controlado comparando norfloxacina 400 mg cada 12 horas y ceftriaxona 1 gramo/día, en 111 pacientes con cirrosis avanzada (al menos dos de los siguientes criterios: ascitis, desnutrición severa, encefalopatía o bilirrubina sérica > 3 mg/dl) y sangrado gastrointestinal, en total se presentó infección bacteriana en 23% de los pacientes (25 de 111), encontrando una tasa de infección (33% vs 11% p: 0.003) y de peritonitis bacteriana o bacteremia espontánea (12% vs 2% p: 0.03), superior en el grupo de norfloxacina, independiente del tratamiento endoscópico utilizado (escleroterapia o ligadura de várices con bandas). La mayoría de gérmenes hallados en el grupo de norfloxacina fueron gram negativos y resistentes a dicho antibiótico. Los autores recomiendan el uso de ceftriaxona intravenosa por 7 días en la profilaxis de infección bacteriana en pacientes con cirrosis avanzada y sangrado gastrointestinal. [21]

Las guías de la American Association for the Study of Liver Disease, recomiendan profilaxis antibiótica por corto tiempo (máximo 7 días) en

cualquier paciente con cirrosis y sangrado gastrointestinal. Los antibióticos que recomiendan es norfloxacina oral 400 mg dos veces al día o ciprofloxacina IV en quienes la administración oral no es posible. En pacientes con cirrosis avanzada, la ceftriaxona 1 g IV día, puede ser preferible, especialmente en centros con alta prevalencia de resistencia a quinolonas. [22]

Cirrosis con ascitis en pacientes inmunocomprometidos:

Hay datos limitados para hacer recomendaciones en este escenario; sin embargo, la profilaxis antibiótica debería ser considerada en procedimientos con alto riesgo de bacteremia, pero no en los de bajo riesgo. [3]

Los regímenes de antibiótico incluyen amoxicilina 2 g oral 30 a 60 minutos antes del procedimiento o ampicilina 2 g IV o IM 30 minutos antes del procedimiento. En pacientes alérgicos a la penicilina, se pueden usar otras alternativas como clindamicina 600 mg oral 30 a 60 minutos previo al procedimiento, azitromicina o claritromicina 500 mg oral también 30 a 60 minutos antes del procedimiento o vancomicina 1 g IV con perfusión lenta en 60 a 90 minutos, que concluya 30 minutos antes del procedimiento.

En pacientes con alergia sin reacciones severas a la penicilina, se podrían usar también cefalosporinas como cefalexina o cefadroxilo 2 g oral 30 a 60 minutos antes del procedimiento, o cefazolina o ceftriaxona 1 g IV o IM 30 minutos previo al procedimiento.

Injertos vasculares sintéticos

A pesar de que la infección de injertos vasculares se asocia a gran morbi-mortalidad, el riesgo se ha descrito que disminuye con el tiempo. Estudios clásicos en perros a quienes se les inoculaba S. aureus después de colocar un injerto de dacrón en aorta infra-renal, demostraban altas tasas de infección durante el primer mes y muy rara la infección después de 1 año. Esto se explicaría por el tiempo en que se logre la cubierta pseudointimal.

Tanto la AHA como la ASGE no recomiendan la profilaxis luego de 6 meses, pero en los primeros 6 meses la AHA si lo recomienda, pero no la ASGE [2, 3], mientras se hace la endotelialización del injerto. Si se decide dar profilaxis, se recomiendan los mismos antibióticos mencionados en la sección de cirrosis con ascitis en pacientes inmunocomprometidos.

Prótesis articulares

La infección de prótesis articulares en pacientes es muy rara. Se han descrito casos anecdóticos en la literatura y en general se considera según el consenso de expertos de la ASGE [3], que no es recomendable la utilización de antibióticos profilácticos en este tipo de situaciones.

CONCLUSIONES

Las recomendaciones para el uso de antibióticos profilácticos antes de procedimientos endoscópicos gastrointestinales es controversial en muchos escenarios, pero hay cierta evidencia de su utilidad en otros. Dentro de los cambios más importantes frente a recomendaciones previas, se destaca el hecho de que no es necesaria la profilaxis antibiótica para evitar endocarditis bacteriana ni siquiera en procedimientos de alto riesgo de bacteremia en pacientes con lesiones cardiacas de alto riesgo (Recomendación grado B). [23]

Las otras indicaciones de antibióticos profilácticos, en general también pueden tener algún grado de discusión, como el uso de estos en injertos vasculares sintéticos, donde la AHA los recomienda en los primeros 6 meses mientras se endotelializan, pero la ASGE no los recomienda. En todo caso, tratamos de hacer una aproximación al uso profiláctico de antibióticos en los procedimientos endoscópicos de acuerdo a la evidencia disponible y sabiendo que muchas de las recomendaciones mencionadas podrían cambiar en el tiempo, tal como ocurrió con la profilaxis para endocarditis infecciosa.

Las tablas 1 y 2 tratan de resumir las condiciones en que estarían indicados los antibióticos profilácticos y los esquemas de antibióticos que podrían usarse en dichos casos.

Tabla 1. Profilaxis antibiótica en procedimientos endoscópicos.

Condición	Procedimiento	Profilaxis antibiótica
Alteración cardiaca independiente del riesgo	Todos los procedimientos	No recomendada
Obstrucción biliar sin colangitis	CPRE drenaje completo	No recomendada
Obstrucción biliar con colangitis	CPRE con drenaje incompleto anticipado (neoplasia o colangitis esclerosante primaria)	Recomendado (Continuar antibióticos luego del procedimiento)
Lesión quística en tracto gastrointestinal	CPRE o AAF-USE	Recomendado (ver texto)
Cirrosis y sangrado gastrointestinal agudo	Todos los procedimientos	Recomendado (pacientes aún sin someterse a procedimientos endoscópicos)
Cirrosis con ascitis en pacientes inmunocomprometidos	Procedimientos de alto riesgo (ver texto)	Recomendado
Todos los pacientes	Gastrostomía endoscópica percutánea	Recomendado
Injerto vascular sintético	Todos los procedimientos	AHA recomienda en primeros 6 meses ASGE no lo recomienda
Prótesis articulares	Todos los procedimientos	No recomendado

Tabla 5. Esquemas de antibióticos para profilaxis.

Procedimiento	Condición	Esquema antibiótico
Gastrostomía endoscópica percutánea	Sin riesgo de SAMR	Cefazolina 1 g IV 30 minutos antes del procedimiento. En alérgicos a penicilina Clindamicina 600 mg IV 30 minutos antes del procedimiento.
	Riesgo de SAMR	Tamizaje antes del procedimiento y descontaminación. Vancomicina 1 g IV en perfusión de 60 a 90 minutos que termine 30 minutos antes del procedimiento.
CPRE	Obstrucción biliar y colangitis Obstrucción biliar que probablemente no será completamente drenada	Ciprofloxacina 500 mg VO 30 a 60 minutos antes del procedimiento o 400 mg IV 30 minutos antes del procedimiento. Amoxicilina/Clavulanato 1750 mg VO 30 a 60 minutos antes del procedimiento o ampicilina/Sulbactam 3 g IV 30 minutos antes del procedimiento. Ampicilina 2 g IV más gentamicina 1,5 mg/kg IV (máximo 120 mg) IV 30 minutos antes del procedimiento. En alérgicos a penicilina vancomicina 1 g IV en perfusión de 60 a 90 minutos que termine 30 minutos antes del procedimiento más gentamicina 1,5 mg/kg IV (máximo 120 mg) IV 30 minutos antes del procedimiento. Todos los esquemas deben ser suspendidos si el drenaje es completo y no hay evidencia de colangitis.

CPRE o AAS-USE para lesión quística	Quiste pancreático estéril Quiste fuera del páncreas	Ciprofloxacina 500 mg VO 30 a 60 minutos antes del procedimiento o 400 mg IV 30 minutos antes del procedimiento Continuar 3 a 5 días luego del procedimiento.
Todos los procedimientos endoscópicos con alto riesgo de bacteremia	Pacientes inmunocomprometidos Cirrosis con ascitis Injertos vasculares sintéticos en primeros 6 meses según AHA pero no ASGE	Amoxicilina 2 g VO 30 a 60 minutos antes del procedimiento. Ampicilina 2 g IV o IM 30 minutos antes del procedimiento En alérgicos a la penicilina Clindamicina 600 mg VO 30 a 60 minutos antes del procedimiento o IV 30 minutos antes del procedimiento.

BIBLIOGRAFÍA

1. ASGE. Antibiotic prophylaxis for gastrointestinal endoscopy. Gastrointestinal Endosc 1995;42:630-5.
2. Wilson W, Taubert KA, Gewitz M et al. Prevention of infective endocarditis: guidelines from the American Heart Association: a guideline from the American Heart Association Rheumatic Fever, Endocarditis, and Kawasaki Disease Committee, Council on Cardiovascular Disease in the Young, and the Council on Clinical Cardiology, Council on Cardiovascular Surgery and Anesthesia, and the Quality of Care and Outcomes Research Interdisciplinary Working Group. Circulation. 2007;116(15):1736-54.
3. Banerjee S, Shen B, Baron TH et al. ASGE guideline: Antibiotic prophylaxis for GI endoscopy. Gastrointest Endosc. 2008;67(6):791-8.
4. Zuccaro G, Richter JE, et al. Viridans streptococcal bacteremia after esophageal stricture dilation. Gastrointestinal Endosc 1998;48:563-7.
5. Habib G, Hoen B, Tornos P et al. Guidelines on the prevention, diagnosis, and treatment of infective endocarditis (new version 2009). The task force on the prevention, diagnosis, and treatment of infective endocarditis of the European society of Cardiology (ESC). Eur Heart J 2009;30:2369-2413.
6. Nelson DB, Sanderson SJ, Azar MM. Bacteremia with esophageal dilation. Gastrointest Endosc. 1998;48(6):563-7.
7. Nelson DB. Infectious disease complications of GI endoscopy: Part I, endogenous infections. Gastrointest Endosc. 2003;57(4):546-56.
8. Guarner-Argente C, Shah P, Buchner A et al. Use of antimicrobials for EUS-guided FNA of pancreatic cysts: a retrospective, comparative analysis. Gastrointest Endosc. 2011;74(1):81-6.
9. Levy MJ, Norton ID, Clain JE et al. Prospective study of bacteremia and complications With EUS FNA of rectal and perirectal lesions. Clin Gastroenterol Hepatol. 2007;5(6):684-9
10. Lipp A, Lusardi G. Systemic antimicrobial prophylaxis for percutaneous endoscopic gastrostomy. Cochrane Database Syst Rev. 2006
11. Sharma VK, Howden CW. Meta-analysis of randomized, controlled trials of antibiotic prophylaxis before percutaneous endoscopic gastrostomy. Am J Gastroenterol 2000;95:3133-6.
12. Jafri NS, Mahid SS, et al. Meta-analysis: antibiotic prophylaxis to prevent peristomal infection following percutaneous endoscopic gastrostomy. Aliment Pharmacol Ther 2007; 25, 647-656.
13. Chaudhary KA, Smith OJ, Cuddy PG, Clarkston WK. PEG site infections: the emergence of methicillin resistant Staphylococcus aureus as a major pathogen. Am J Gastroenterol. 2002;97(7):1713-6
14. Thompson BF, Arguedas MR, Wilcox CM. Antibiotic prophylaxis prior to endoscopic retrograde cholangiopancreatography in patients with obstructive jaundice: ¿is it worth the cost?. Aliment Pharmacol Ther 2002;16:727-734.
15. Subhani JM, Kibbler C, Dooley JS. Review article: antibiotic prophylaxis for endoscopic retrograde cholangiopancreatography (ERCP). Aliment Pharmacol Ther. 1999;13(2):103-16.
16. Jacobson BC, Baron TH, Adler DG et al. ASGE guideline: The role of endoscopy in the diagnosis and the management of cystic lesions and inflammatory fluid collections of the pancreas. Gastrointest Endosc. 2005;61(3):363-70.
17. Levy MJ, Norton ID, Clain JE et al. Prospective study

of bacteremia and complications With EUS FNA of rectal and perirectal lesions. Clin Gastroenterol Hepatol. 2007;5(6):684-9.

18. Bernard B, Grangé JD, Poynard T. Antibiotic prophylaxis for the prevention of bacterial infections in cirrhotic patients with gastrointestinal bleeding: A Meta-analysis. Hepatology 1999;29:1655-1661.
19. Soares-Weiser K, Brezis M, Tur-Kaspa R, Leibovici L. Antibiotic prophylaxis for cirrhotic patients with gastrointestinal bleeding. Cochrane Database Syst Rev 2002 (2); CD002907.
20. Hou MC, Lin HC, Liu TT, Kuo BI, Lee FY, Chan FY, Lee SD. Antibiotic prophylaxis after endoscopic therapy prevents rebleeding in acute variceal hemorrhage: a randomized trial. Hepatology 2004; 39:746-753.
21. Fernández J, Arroyo V, Navasa M, et al. Norfloxacin vs ceftriaxone in the prophylaxis of infections in patients with advanced cirrosis and hemorrhage. Gastroenterology 2006;131:1049-1056.
22. García-Tsao G, Sanyal AJ, Grace ND et al. Prevention and management of gastroesophageal varices and variceal hemorrhage in cirrhosis. Hepatology. 2007;46(3):922-38.
23. Allison MC, Sandoe JAT, Tighe R et al. Antibiotic prophylaxis in gastrointestinal endoscopy. Gut 2009;58:869-80.

Limpieza y desinfección de los endoscopios

FABIO LEONEL GIL PARADA

INTRODUCCIÓN

Un tema usualmente entendido, pero que en la práctica suele presentar dificultades durante la aplicación de las técnicas apropiadas que aseguran el seguimiento cabal de la secuencia de eventos relacionados con la limpieza y desinfección de los equipos utilizados para realizar la endoscopia digestiva. Con frecuencia y asombro se cuestiona la diferencia en la tarifa del mismo procedimiento de una unidad de endoscopia a otra; uno de los factores es el tiempo invertido y costo de los elementos utilizados para ofrecer una técnica higiénica con materiales de óptima calidad. Es responsabilidad de todo el personal involucrado en la realización de procedimientos endoscópicos, seguir estrictamente la secuencia de una guía con todos los pasos para mantener los endoscopios en un alto nivel de desinfección, cíclicamente entre pacientes y en el entorno del almacenamiento de los equipos. El endoscopio es un instrumento complejo, reutilizable que requiere un tratamiento de limpieza y desinfección de alto nivel antes de su aplicación a los pacientes. A continuación se describen los aspectos relevantes, para que nos permitan seleccionar una de las múltiples guías existentes en la literatura, realizar o actualizar la de nuestros servicios; con la esperanza primordial de su aplicación honesta, para la realización de procedimientos seguros para nuestros pacientes y con mínimos riesgos de exposición para el personal de la salud, con la premisa de un compromiso personal del gastroenterólogo como líder del proceso en la aplicación con autoridad para exigir y no solamente delegar. Podemos afirmar que en general los principios fundamentales de las recomendaciones hechas en nuestra primera edición del 2007 siguen vigentes, pero como la literatura lo sigue reportando, se presentan casos en los cuales falla la aplicación de las guías, no hay adherencia a los procesos recomendados y los equipos son deficientes. [1 a, 1 b]

DEFINICIONES

Desinfectar es nuestro objetivo, y según el diccionario de la lengua española [1] quitar a algo la infección o la propiedad de causarla, destruyendo los gérmenes nocivos o evitando su desarrollo.

Limpieza: Paso crítico más importante en el proceso, que permite la remoción de sangre, secreciones y otros restos. Se ha demostrado que

una meticulosa limpieza reduce la carga bacteriana en 99.9%. [2] Es importante enfatizar que es imposible desinfectar o esterilizar un instrumento sin su adecuada limpieza, incluyendo el cepillado exhaustivo, que impide la adherencia, colonización y fijación bacteriana ("biofilm") en los canales del endoscopio. [3-4]

Desinfección: En nuestro caso de alto nivel para los endoscopios considerados instrumentos semicríticos; que conduce a la reducción o destrucción de todos los microorganismos vegetativos, micobacterias, virus, esporas micóticas y algunas (aunque no todas) esporas bacterianas hasta un nivel apropiado como para permitir su uso seguro en un paciente. [5-6]

Esterilización: Procesos validados para hacer que un dispositivo quede libre de toda forma de microorganismo viable (no se aplica a los priones.) Indicada para elementos críticos acorde a la clasificación de Spaulding, como las pinzas de biopsias, accesorios no desechables; preferiblemente con autoclave por seguridad y eficacia. [7-9, 9 a]

TRANSMISIÓN DE INFECCIÓN DURANTE LA ENDOSCOPIA GASTROINTESTINAL

En la década pasada se publicaron en la literatura médica 35 casos documentados de transmisión de una infección durante la realización de endoscopia gastrointestinal y en cada uno se detectaron las fallas en el proceso de limpieza y desinfección. Se reportan cifras de la incidencia de transmisión de un patógeno, de 1 en 1.8 millones de procedimientos en 1993 a 1 en 10 millones en el 2006. [7,10] Obviamente se reconoce que estamos subestimando dicha cifra [11], porque en realidad no todo se publica y lo que es más preocupante, desconocemos episodios de transmisión ocurridos; en general se considera que la cifra es baja, pero no es excusa para dejar de realizar esfuerzos en mejorar las manufacturas y procesos para la desinfección. No olvidar que además de la transmisión de infección por el procedimiento endoscópico en sí como por ejemplo la esofagitis por Trichosporon; se han involucrado las jeringas, venoequipos y viales multidosis utilizados para la sedación como responsables de la transmisión de hepatitis C en casos de New York y Las Vegas en Estados Unidos o Valencia España, por lo cual se tienen que individualizar dichos elementos. [1 a, 11 a, 11 b]

En general los casos de transmisión de una infección en relación con un procedimiento endoscópico digestivo, documentados en orden de frecuencia corresponden a Pseudomona aeruginosa (ambientes húmedos, lavadoras automáticas, fuentes de agua, elevador del duodenoscopio y canales húmedos), Salmonella (hasta 1988), Helicobacter pylori y virus de la hepatitis C y B. [6,11, 11 b, 12] Excepcionalmente Escherichia coli, Klebsiella pneumoniae y Serratia marcescens. Además se describe la posibilidad de contaminación de los endoscopios durante la práctica clínica con gérmenes como Enterobacter spp, Proteus mirabilis, Citrobacter freundii, Staphylococcus aureus, Staphylococcus epidermidis, Micrococcus luteus, Candida albicans, C. tropicalis, C. glabrata, C. guilliermondii, Bacillus spp, Corynebacterium spp, Micobacterias y Legionella spp. [13, 14, 14 a] Hay suficiente evidencia clínica publicada, que demuestra que la adherencia a las guías reconocidas previene la transmisión de los gérmenes enumerados. Es recomendable evaluar localmente la pertinencia y metodología de la vigilancia microbiológica, ya que se pueden presentar cultivos positivos para gérmenes hasta en 24% de los endoscopios que supuestamente estaban listos para usar, principalmente en las muestras obtenidas de los canales de biopsia. [1 a, 1 b, 14, 14 b] Debido a que el enjuague y almacenamiento de los endoscopios no es completamente estéril, se pueden detectar sin problema hasta 100 unidades formadoras de colonias por mililitro en los cultivos obtenidos de endoscopios ya procesados, algo similar a lo que se puede encontrar en el agua usada en diálisis o el agua potable del grifo, siempre y cuando no sean microorganismos patógenos; usualmente representan microbios del medio ambiente y por el contrario la presencia de bacilos gran negativos sugiere contaminación del agua. [14 c]

El proceso es vulnerable y se reconocen las dificultades para la adherencia estricta a los

protocolos. Las fallas documentadas se relacionan con la inadecuada desinfección entre pacientes (el concepto errado de "hacerla bien al final del día"); fallas en el cepillado del canal; el uso inadecuado de desinfectantes de bajo nivel, diluidos, vencidos o con menor tiempo de exposición al mismo; endoscopio sumergido parcialmente, desinfección con detergentes más que desinfectantes; errores en la manipulación de las válvulas, pinzas y accesorios; almacenamiento de equipos húmedos (particularmente en los canales y en el caso del duodenoscopio, el elevador) y fuentes de agua contaminadas. [15-17]

No se han reportado casos de transmisión de una infección siguiendo los protocolos de desinfección de equipos y protección al personal de la salud [7, 17 a] y es improbable la transmisión de parásitos, del virus de la inmunodeficiencia humana, del coronavirus asociado a la neumonía atípica y del virus de la influenza aviar H5N1. Aunque excepcional, existe una "ventana de vulnerabilidad" a los priones, pero no justifica un cambio en los protocolos actuales. [10-11]

RECOMENDACIONES PARA LA LIMPIEZA Y DESINFECCIÓN

En la actualidad contamos con pautas reconocidas a nivel mundial. A nivel nacional trabajamos desde la Junta Directiva de la Asociación Colombiana de Endoscopia Digestiva con los Miembros en cursos regionales, analizando las diferentes propuestas a la luz de la práctica cotidiana y con el respaldo de La Organización Mundial de Gastroenterología difundimos con muy buena acogida las directrices prácticas para la desinfección de endoscopios [5]. En este contexto a continuación sólo me referiré a los aspectos prácticos más relevantes del proceso manual que es el más usado en nuestro medio y para ampliar la información recomiendo las referencias puntuales, con la premisa de favorecer el proceso automatizado (que amerita un capítulo independiente) hacia el futuro por su menor riesgo de error en la desinfección, menor contaminación y mayor seguridad para el personal involucrado. [17 b, 17 c, 17 d]

Una vez culmina el procedimiento endoscópico, cuando el tubo de inserción es retirado del paciente, inmediatamente se debe limpiar externamente con detergente (jabón enzimático) para retirar las secreciones y sangre que pueden quedar adheridas, aspirando de la misma solución a través del canal de succión-biopsia intermitentemente con aire hasta observar un drenaje limpio, mientras simultáneamente se realiza el mismo ejercicio con la válvula de agua-aire (pre-limpieza); enseguida se asegura el equipo para su protección, se desconecta de la fuente y se introduce en un recipiente seco que es conducido a la sala de limpieza y desinfección (el recipiente puede ir destapado si la sala en mención es adyacente, de lo contrario debe ir cerrado y marcado.) Este procesamiento de equipos debe ser en un área independiente, fuera de la sala de procedimientos con todas las especificaciones de ventilación, manejo de residuos, bioseguridad locativa y del personal competente, debidamente entrenado para mantener una técnica aséptica [18, 19, 19 a], en lo posible libre de riesgos para la salud de los trabajadores de la salud (recomiendo la lectura complementaria en este libro del capítulo relacionado con prevención de riesgos.)

En la sala destinada para la limpieza y desinfección, se realiza la prueba de fugas y se procede a sumergir el endoscopio en una solución con detergente no espumoso libre de aldehídos; preferiblemente enzimático no iónico [20], durante el tiempo recomendado en el inserto del fabricante usualmente de 1 a 15 minutos mientras se retiran todas las válvulas y cauchos, se realiza el cepillado de estos, de los canales del endoscopio, los cuales también se irrigan con esta solución. Con cepillos, gasas o esponjas suaves se limpia totalmente la superficie externa y sus componentes. Se debe desechar la solución detergente por cada uso porque no es microbicida. Posteriormente enjuagar todo exhaustivamente con agua potable o filtrada utilizando los accesorios de irrigación y secar. [21] Hasta aquí es lo más importante de todo el proceso y de igual forma se realiza con los accesorios reutilizables como las pinzas de biopsias antes de su esterilización (ya que para estas no es recomendable sólo la desinfección de alto nivel.) [1 a, 17 c]

Completamente seco el endoscopio se introduce en una solución desinfectante, usualmente ortoftalaldehído al 0.55% durante 5 a 12 minutos o glutaraldehído al 2% durante 20 a 45 minutos a 20°C. El agua ácida electrolizada, soluciones con peróxido de hidrógeno y derivados con componentes de amonio cuaternario también prometen. [3, 6, 17 b, 22, 23, 23 a] Tener en cuenta la irrigación de los canales con la solución desinfectante y que el equipo se encuentre totalmente sumergido. Cuando se ha cumplido estrictamente con el tiempo de inmersión, se enjuaga completamente, irrigando (ó succionando) agua por todos los canales para asegurarse que no queden sustancias susceptibles de producir irritación en la mucosa del paciente. Para optimizar el secado se recomienda el uso de alcohol al 70 – 90% seguido por aire forzado. [24] El agua utilizada para enjuague se debe desechar siempre entre paciente y paciente.

Periódicamente de acuerdo a las manufacturas de los desinfectantes se deben realizar las pruebas indicadas para certificar su vigencia y asegurar la concentración mínima efectiva del componente activo por lo menos al comenzar el día, consignar todos sus registros con los de los equipos y procesos pertinentes. Los desinfectantes se deben desechar de acuerdo a las fechas de vencimiento o antes si el resultado de la prueba lo indica siguiendo las recomendaciones del fabricante. Los detergentes y el agua de los enjuagues, se deben desechar por cada uso, entre paciente y paciente. No olvidar que los elementos accesorios no desechables utilizados durante la endoscopia como pinzas, boquillas, irrigadores, cepillos, cauchos, entre otros; después de la limpieza, enjuague y secos, deben seguir un proceso de esterilización, cuya revisión y clasificación hacen parte de un capítulo especial. La botella debe contener agua destilada estéril y debe someterse con su tubo conector a limpieza manual, desinfección de alto nivel o esterilización periódicamente, por lo menos una vez por día. [7, 25]

Vale la pena recordar que el procedimiento más vulnerable para transmitir una infección (generalmente por bacterias gram-negativas) es la colangiopancreatografía retrógrada endoscópica debido a la anatomía, fisiología y naturaleza estéril de la vía biliar; la presencia del canal elevador ("la uña") en el duodenoscopio y la complejidad del procedimiento indicado con fines terapéuticos. [25 a] Por otra parte con el auge de la enteroscopia por las implicaciones de su técnica, estructura y longitud del equipo; también tiene mayor riesgo de contaminación aún después del procesamiento adecuado. [25 b]

Al final de la jornada todos los equipos debidamente procesados libres de los componentes removibles y completamente secos ("la humedad es un enemigo oculto") se deben almacenar, idealmente en gabinetes especialmente diseñados y ventilados; colgar los endoscopios verticalmente de manera adecuada para su protección, así quedan disponibles para empezar a laborar el día siguiente. Se han reportado muertes por la diseminación de infecciones, debido a la contaminación de equipos almacenados con humedad en los canales. [8, 10, 25 c] Como precaución es recomendable procesar nuevamente para su desinfección los equipos almacenados por más de 5 a 7 días, siempre alerta durante todos los procesos ante cualquier daño de equipos y accesorios para repararlos o reponerlos oportunamente [1 a, 25 d], aunque recomendaciones más estrictas de Gran Bretaña y Francia indican que se deben desinfectar 3 a 12 horas como mínimo antes de usarlos en pacientes. [14 c]

En la mayoría de unidades de endoscopia colombianas se realiza el proceso manualmente [26]; son pocas en donde se están introduciendo las máquinas automáticas para la limpieza y desinfección, aunque su uso a nivel mundial es el recomendable y se ha incrementado durante la última década, favorecido por su estandarización y bioseguridad. [6, 19 a, 27] En este contexto se recomiendan las que ofrecen el ciclo completo de limpieza, desinfección y enjuague; recordar que no reemplazan la necesidad de la pre-limpieza manual del tubo de inserción, cepillado de la punta, los canales y accesos valvulares. Si por algún motivo se interrumpe el ciclo, se debe repetir completamente. [3, 28-29]

CONCLUSIÓN

La adherencia estricta a las pautas de limpieza y desinfección del endoscopio, ha demostrado ser la principal vía para la realización de procedimientos seguros para los pacientes y trabajadores de la salud. Cuando seguimos fielmente las guías, podemos asegurar procedimientos exentos del riesgo de transmisión de infecciones por microorganismos de pacientes portadores o del ambiente. [10-11, 30] En los casos de transmisión de una infección documentados, se han identificado claramente los errores en uno o varios de los eslabones del debido proceso y es evidente que se presentan problemas para el seguimiento de las guías [29]. Debemos reconocer y aunar esfuerzos para promover el uso adecuado del instrumental de un solo uso que es desechable, esterilizar cuando está indicado, realizar una verdadera limpieza y desinfección de alto nivel respetando los tiempos y con elementos de óptima calidad; con una programación adecuada de la reposición, mantenimiento oportuno de los equipos y accesorios, de acuerdo con los reportes de los sistemas de registro de los procedimientos realizados. La educación continua, entrenar y monitorizar en estos aspectos, deben ser políticas reconocidas y prioritarias en todas las entidades prestadores de salud para el mejoramiento de la calidad de la atención. [18, 31-33]

Cepillado exhaustivo en jabón enzimático.

Enjuague abundante y fluido.

No olvidar los canales para todos los procesos y la bioseguridad del personal.

BIBLIOGRAFÍA

1. http://buscon.rae.es/draeI/SrvltConsulta?TIPO_BUS=3&LEMA=desinfectar

1 a. Petersen BT, Chennat J, Cohen J, Cotton PB, Greenwald DA, Kowalski TE, Krinsky ML, Park WG, Pike IM, Romagnuolo J; ASGE Quality Assurance in Endoscopy Committee, Rutala WA; Society for Healthcare Epidemiology of America. Multisociety guideline on reprocessing flexible GI endoscopes: 2011. Gastrointest Endosc 2011;73(6):1075-84.

1 b. Chiu KW, Tsai MC, Wu KL, Chiu YC, Lin MT, Hu TH. Surveillance cultures of samples obtained from biopsy channels and automated endoscope reprocessors after high-level disinfection of gastrointestinal endoscopes. BMC Gastroenterol 2012;12:120.

2. SGNA Practice Committee. Guideline for the use of high-level disinfectants and sterilants reprocessing of flexible gastrointestinal endoscopes. http://www.sgna.org/Resources/guidelines/guideline6.cfm?printmode=yes

3. Rey JF, Kruse A, Neumann C. ESGE/ESGENA Technical note on cleaning and disinfection. Endoscopy 2003;35(10):869-77.
4. Marion K, Freney J, James G, Bergeron E, Renaud R, Costerton JW. Using an efficient biofilm detaching agent: an essential step for the improvement of endoscope reprocessing protocols. Journal of Hospital Infection 2006;64:136-42.
5. OMGE. Directrices prácticas para la desinfección de endoscopios. http://www.worldgastroenterology.org/globalguidelines/guide14/guideline14_es.htm
6. Muscarella LF. Current instrument reprocessing practices. Gastroenterol Nurs 2001;24(5):253-60.
7. Nelson DB, Jarvis WR, Rutala WA, Foxx-Orenstein AE, Isenberg G, Dash GP, et al. Multi-society guideline for reprocessing flexible gastrointestinal endoscopes. Infect Control Hosp Epidemiol 2003;24(7):532-7.
8. Thomas LA. Recommended care and handling of flexible endoscopes. Endoscope storage. Gastroenterol Nurs 2005;28(1):45-6.
9. Fireman Z. Biopsy forceps: ¿reusable or disposable? J Gastroenterol Hepatol 2006;21(7):1089-92.
9 a. Yoon JH, Yoon BC, Lee HL, Lee JK, Kim YT, Lee DH, Choi IJ, Lee DH, Kim DH. Comparison of sterilization of reusable endoscopic biopsy forceps by autoclaving and ethylene oxide gas. Dig Dis Sci 2012;57(2):405-12.
10. Nelson DB, Muscarella LF. Current issues in endoscope reprocessing and infection control during gastrointestinal endoscopy. World J Gastroenterol 2006;12(25):3953-64.
11. Morris J, Duckworth GJ, Ridgway GL. Gastrointestinal endoscopy decontamination failure and the risk of transmission of blood-borne viruses: a review. J Hosp Infect 2006;63(1):1-13.
11 a. Wu H, Shen B. Health care-associated transmission of hepatitis B and C viruses in endoscopy units. Clinic Liver Dis 2010;14(1):61-8; viii.
11 b. González-Candelas F, Guiral S, Carbó R, Valero A, Vanaclocha H, González F,Bracho MA. Patient-to-patient transmission of hepatitis C virus (HCV) during colonoscopy diagnosis. Virol J 2010;7(217):1-9.
12. Nelson DB. Infection control during gastrointestinal endoscopy. J Lab Clin Med 2003;141:159-67.
13. Machado AP, Pimienta AT, Contijo PP, Geocze S, Fischman O. Microbiologic profile of flexible endoscope disinfection in two Brazilian hospitals. Arq Gastroenterol 2006;43(4):255-8.
14. Beilenhoff U, Neumann CS, Rey JF, Biering H, Blum R, Schmidt V, ESGE Guidelines Committee. ESGE-ESGENA guideline for quality assurance in reprocessing: Microbiological surveillance testing in endoscopy. Endoscopy 2007;39:175-81.
14 a. Osborne S, Reynolds S, George N, Lindemayer F, Gill A, Chalmers M. Challenging endoscopy reprocessing guidelines: a prospective study investigating the safe shelf life of flexible endoscopes in a tertiary gastroenterology unit. Endoscopy 2007;39(9):825-30.
14 b. Chiu KW, Fong TV, Wu KL, Chiu YC, Chou YP, Kuo CM, Chuah SK, Kuo CH, Chiou SS,ChangChien CS. Surveillance culture of endoscope to monitor the quality of high-level disinfection of gastrointestinal reprocessing. Hepatogastroenterology 2010;57(99-100):531-4.
14 c. Alfa MJ, Sepehri S, Olson N, Wald A. Establishing a clinically relevant bioburden benchmark: a quality indicator for adequate reprocessing and storage of flexible gastrointestinal endoscopes. Am J Infect Control 2012;40(3):233-6.
15. Nelson DB. Infectious disease complications of GI endoscopy: Part II, exogenous infections.
Gastrointest Endosc 2003;57(6):695-711.
16. Moses FM, Lee JS. Current GI endoscope disinfection and QA practices.
Dig Dis Sci 2004;49(11-12):1791-7.
17. Bisset L, Cossart YE, Selby W, West R, Catterson D, O'hara K, Vickery K. A prospective study of the efficacy of routine decontamination for gastrointestinal endoscopes and the risk factors for failure. Am J Infect Control 2006;34(5):274-80.
17 a. Greenwald D. Reducing infection risk in colonoscopy. Gastrointest Endosc Clin N Am 2010;20(4):603-14.
17 b. Desilets D, Kaul V, Tierney WM, Banerjee S, Diehl DL, Farraye FA, Kethu SR, Kwon RS, Mamula P, Pedrosa MC, Rodríguez SA, Wong Kee Song LM. ASGE Technology Committee. Automated endoscope reprocessors. Gastrointest Endosc 2010;72(4):675-80.
17 c. Beilenhoff U, Neumann CS. Quality assurance in endoscopy nursing. Best Pract Res Clin Gastroenterol 2011;25(3):371-85.
17 d. Forte L, Shum C. Comparative cost-efficiency of the EVOTECH endoscope cleaner and reprocessor versus manual cleaning plus automated endoscope

reprocessing in a real-world Canadian hospital endoscopy setting. BMC Gastroenterol 2011;11:105.

18. SGNA Practice Committee. Standards of infection control in reprocessing of flexible gastrointestinal endoscopes. Gastroenterol Nurs 2006;29(2):142-50.
19. Nuray RN, Ayfer RN, Ikbal RN. Safety of personnel working in endoscopy units. AORN J 2007;85:181-7.

19 a. Soares JB, Goncalves R, Banhudo A, Pedrosa J. Reprocessing practice in digestive endoscopy units of district hospitals: results of a Portuguese National Survey. Eur J Gastroenterol Hepatol 2011;23(11):1064-8.

20. Hutchisson B, LeBlanc C. The truth and consequences of enzymatic detergents. Gastroenterol Nurs 2005;28(5):372-6.
21. Thomas LA. Manual cleaning. Gastroenterol Nurs 2005;28(6):512-3.
22. Hession SM. Endoscope disinfection by orthophthalaldehyde in a clinical setting: an evaluation of reprocessing time and costs compared with glutaraldehyde. Gastroenterol Nurs 2003;26(3):110-4.
23. Omidbakhsh N. A new peroxide-based flexible endoscope-compatible high-level disinfectant. Am J Infect Control 2006;34(9):571-7.
24. Muscarella LF. Inconsistencies in endoscope-reprocessing and infection-control guidelines: the importance of endoscope drying. Am J Gastroenterol 2006;101:2147–54.
25. Ogoshi K. Reprocessing of gastrointestinal endoscopic accessories. J Gastroenterol. Hepatol 2000;15 Suppl:G82-5.

25 a. Kovaleva J, Meessen NE, Peters FT, Been MH, Arends JP, Borgers RP, Degener JE. ¿Is bacteriologic surveillance in endoscope reprocessing stringent enough? Endoscopy 2009;41(10):913-6.

25 b. Chiu KW, Lu LS, Wu KL, Lin MT, Hu ML, Tai WC, Chiu YC, Chuah SK, Hu TH. Surveillance culture monitoring of double-balloon enteroscopy reprocessing with high-level disinfection. Eur J Clin Invest 2012;42(4):427-31.

25 c. Seoane-Vázquez E, Rodríguez-Monguio R. Endoscopy-related infection: relic of the past? Curr Opin Infect Dis 2008;21(4):362-6.

25 d. Vergis AS, Thomson D, Pieroni P, Dhalla S. Reprocessing flexible gastrointestinal endoscopes after a period of disuse: ¿Is it necessary? Endoscopy 2007;39(8):737-9.

26. Páez O. Desinfección de equipos y accesorios. Rev Col Gastroenterol 1999;14(2):73-6.
27. Beilenhoff U, Neumann CS, Rey JF, Biering H, Blum R, Schmidt V. ESGE-ESGENA guideline for quality assurance in reprocessing: microbiological surveillance testing in endoscopy. Endoscopy 2007;39(2):175-81.
28. Nelson DB. Recent advances in epidemiology and prevention of gastrointestinal endoscopy related infections. Curr Opin Infect Dis 2005;18(4):326-30.
29. Alfa MJ, Olson N, DeGagne P. Automated washing with the reliance endoscope processing system and its equivalence to optimal manual cleaning. Am J Infect Control 2006;34(9):561-70.
30. Muscarella LF. Dear Los Angeles Times: the risk of disease transmission during gastrointestinal endoscopy. Gastroenterol Nurs 2004;27(6):271-8.
31. Alfa MJ, Castillo J. Impact of FDA policy change on the reuse of single-use medical devices in Michigan hospitals. Am J Infect Control 2004;32(6):337-41.
32. Ministerio De La Protección Social. Resolución número 1043 del 3 de abril de 2006. http://www.minproteccionsocial.gov.co/vbecontent/library/documents/DocNewsNo14997DocumentNo1681.PDF
33. Zhang X, Kong J, Tang P, Wang S, Hyder Q, Sun G, Zhang R, Yang Y. Current status of cleaning and disinfection for gastrointestinal endoscopy in China: a survey of 122 endoscopy units. Dig Liver Dis 2011;43(4):305-8.

Prevención de riesgos en endoscopia

BELÉN MENDOZA DE MOLANO

INTRODUCCIÓN

En este capítulo nuestra preocupación es la salud de los trabajadores que laboran en el área de la sala de endoscopia: médicos (as), enfermeros (as), técnicos (as) y personal administrativo. Nos dedicamos a revisar cuáles son los riesgos para ellos y cómo prevenirlos.

Invitamos a revisar previamente la Ley Colombiana 1562 de Julio de 2012, Ley general, tema que ampliaremos adelante.

Una sala de endoscopia se asemeja a un barco, muchos son realmente submarinos donde se controla la luz, el aire y la temperatura. El endoscopista, es el capitán, los pacientes son los pasajeros, el personal de la sala son los marineros. Los equipos son el barco. El jefe de la unidad de endoscopia es el gran comandante.

Es responsabilidad del gran comandante y los capitanes disminuir a cero los riesgos para sus pacientes, el personal y los equipos y encargarse de cuidar a su tripulación.

Revisaremos la prevención de infección, lesiones relacionadas con la electrocirugía, alergias a sustancias químicas como el glutaraldehido o el látex. Haremos especial énfasis en la colangiopancreatografía retrógrada endoscópica en la cual existe el riesgo de irradiación del personal. Por último dedicaremos una parte del capítulo a las lesiones osteomusculoarticulares de los endoscopistas y demás personal de las salas. Existe preocupación con respecto a la ventilación y a la falta de luz solar que sufren los endoscopistas y que repercuten en forma crónica en su salud; lesiones que son intangibles y de las cuales no hay literatura. Indudablemente existen situaciones que no han sido evaluadas como la osteoporosis, la disminución de la agudeza auditiva y situaciones más difíciles de valorar como el abuso de autoridad y la falta de manejo de las relaciones personales de estas pequeñas comunidades.

Es la endoscopia de las profesiones más reglamentadas en cuanto a su ejercicio y por lo tanto la prevención de los riesgos para pacientes, ha sido muy evaluada. El cuidado y prevención de riesgos para los pacientes y equipos es estudiado en otros capítulos.

Por otra parte, la práctica médica pone en riesgo de una demanda legal al personal de endoscopia y en especial al médico endoscopista. El endoscopista puede enfrentar esta situación por no tener conocimientos médicos que guíen su práctica o puede lesionar al paciente en situaciones inherentes al procedimiento o a la sedación. Aunque este es uno de los riesgos más importantes

no es tema de este capítulo ya que se revisa en el segmento de consentimiento informado.

Retomando el tema de la Ley, es la Ley 1562 de julio del 2012, en la cual se modifica el sistema de riesgos laborales y se dictan otras disposiciones en materia de salud ocupacional. Invitamos a la revisión de esta Ley la cual nos compete a todos los que laboramos en el sistema de salud colombiano; en relación a este capítulo podemos revisar los artículos 3 y 4 donde se diferencian los accidentes de trabajo de la enfermedad laboral. El accidente de trabajo es un suceso repentino que sobreviene por causa o con una lesión del trabajo que produzca en el trabajador una lesión orgánica, una perturbación funcional o psiquiátrica, invalidez o muerte.

En este artículo hacen otras puntualidades también importantes pero hago énfasis en situaciones que suceden con frecuencia y han sido poco evaluadas en el sitio de trabajo como es la sala de endoscopia, en la que hay abuso del poder y acoso del personal más vulnerable que frecuentemente puede ser la mujer.

En el artículo 4, la enfermedad laboral contraída como resultado de unos factores de riesgo inherentes a la actividad laboral o del medio en el que el trabajador se ha visto obligado a trabajar, dentro de estos están la irradiación en procedimientos endoscópicos como la colangiopancreotografía retrógrada endoscópica o posiblemente en las fases iniciales en la enteroscopia profunda, donde la fluoroscopia se hace importante. También se habla de las lesiones en las enfermedades osteomúsculoarticulares secundarias al tipo de ejercicio médico o laboral de la enfermera; no pude encontrar más información del efecto de la falta de luz sobre la salud del médico por ejemplo en la osteoporosis. El personal que labora en las unidades se mantiene en un medio sin luz natural, también se puede presentar alteraciones acústicas o aún psiquiátricas secundarias debidas al acoso del cual hablamos previamente, todo esto redundando en un ambiente que debería ser más saludable tanto para el personal y finalmente para el manejo adecuado del paciente. La Ley en el artículo 12 hace énfasis en un fondo de riesgos laborales en el que se incentivan el estudio y las campañas para la prevención de estos riesgos laborales y también de las enfermedades.

Agradecemos a la Asociación Colombiana de Endoscopia Digestiva este medio que nos permite revisar y ojalá, a través de la educación, prevenir riesgos laborales y enfermedades.

RIESGO Y PREVENCIÓN DE INFECCIÓN EN EL PERSONAL DE ENDOSCOPIA

Existe evidencia indirecta de la contaminación con líquidos. Muchos sugieren que el personal de salas de endoscopia tiene mayor prevalencia de Helicobacter Pylori. [23 al 32 (2a)] El estudio más importante, es un estudio suizo prospectivo, longitudinal, caso controlado donde se documentó que los gastroenterólogos tienen 18 veces más posibilidad de adquirir el Helicobacter Pylori que los controles. La transmisión del Helicobacter Pylori es de oral – oral o fecal - oral. Por lo tanto se asume que esta infección se debe a una contaminación mucocutánea durante la endoscopia. ¿Qué se debe decir de la transmisión de virus entre el personal que labora en estas áreas, donde se maneja la ventilación a través de canales artificiales, de la falta de uso de tapabocas y la presencia de personal con infecciones virales que no es incapacitado o no busca ser incapacitado?

Un riesgo real para el personal comprometido en los procedimientos es su exposición a patógenos en sangre contaminada o fluidos corporales contaminados. La vía de exposición más común es la percutánea. Esto por punción con agujas o cualquier otro elemento cortopunzante como pinzas de biopsias, ganchos o bisturís utilizados durante la gastrostomía endoscópica. Puede también suceder durante la colocación de catéteres para medicamentos o líquidos intravenosos, administración de agentes sedantes, durante la misma endoscopia en el manejo de accesorios endoscópicos, adquisición de especímenes, reprocesamientos de equipos endoscópicos y accesorios y movilización de los mismos dentro de la sala de endoscopia. Recordemos que existe una gran cadena de personal: médicos, enfermeras, trasportadores, técnicos y

aseadores comprometidos en esta labor y por lo tanto están en riesgo de exposición.

En EE.UU. se han reportado 400.000 accidentes. [1,2 (2a)] En Colombia no encontré informes.

La exposición percutánea es la vía más frecuente, pero la exposición de piel y mucosas íntegras también ha sido descrita en algunos casos como posible causa de contaminación. [4 (2a)]

Los mecanismos por los cuales suceden estos accidentes son variados. Un error como reponer la tapa a una aguja es muy grave y está totalmente prohibido. Doblar o romper una aguja está igualmente prohibido.

No se debe trasportar elementos cortopunzantes a través del área de la sala o pasarlos de una persona a otra. De ser necesario debe situarse en un sitio plano para que la segunda persona los tome de ahí. Debe ser de fácil acceso. Su difícil acceso hace más probable un accidente por punción. Varios estudios sugieren que la fatiga y el exceso de trabajo pueden aumentar el riesgo de lesiones percutáneas. [5,6,7 (2a)] Por lo tanto modificar el horario de trabajo y mejorar las condiciones del mismo podrá disminuir la rata de lesiones en relación a punciones por objetos cortopunzantes.

La exposición mucocutánea no está bien explicada o estudiada. Indudablemente la exposición de la piel intacta vs la piel que no se encuentra íntegra o con lesiones puede influir en este factor. Se ha claramente documentado la infección por HVB por exposición conjuntival. [8] Se han descrito 3 casos de infección por VIH, por salpicadura en la cara o en piel no íntegra. [9,10,11 (2a)]

Se sabe que hasta en el 25% de las cirugías hay salpicaduras en las gafas de los cirujanos. De estas 37 son visibles macroscópicamente y sólo el 18% de los cirujanos están concsientes de ello. [2]

Sólo hay un estudio en endoscopia gastrointestinal. En este caso el riesgo de salpicadura en cualquier parte del cuerpo es de 13.2% y de 4.2% a los ojos. Este riesgo no se redujo por el uso de la videoendoscopia. [21 (2a)] Existe un reporte de infección bacteriana conjuntival por salpicadura durante la endoscopia. [22 (2a)]

El reprocesamiento del equipo y sus accesorios se tratarán en otro capítulo de este libro, pero indudablemente tenemos que hacer referencia a este tema ya que es fundamental en la protección principalmente de los pacientes, al igual que en la prevención de la infección en el personal.

Entre 1988 y 1992 sólo se documentó un caso de infección en un paciente en relación a un procedimiento endoscópico, esto en relación a 1.8 millones de procedimientos endoscópicos realizados en este tiempo.

CÓMO PREVENIR LA EXPOSICIÓN MUCOCUTÁNEA Y PERCUTÁNEA

Se calcula que aproximadamente el 30% de estas lesiones podrían ser evitadas si se llevaran cautelosamente a cabo las precauciones universales que se introdujeron desde 1985. [35 (2a)]

El lavado de manos se recomienda antes y después de tocar un paciente, después de tocar cualquier elemento contaminado o potencialmente contaminado, inmediatamente después de quitarse los guantes y en algunos casos durante el mismo procedimiento para evitar contaminar diferentes sitios del mismo paciente. [36 (2a)]

EQUIPO DE PROTECCIÓN DEL PERSONAL

El CDC de EE UU. y el OSHA Occupational Safety and Health Administration recomiendan el uso de guantes en todo procedimiento que haya sangre. Se recomienda la utilización de gafas y máscaras protectoras en toda situación a riesgo de salpicaduras. Se requiere también el uso de delantales impermeables. Hago énfasis en el cuidado de las válvulas del endoscopio que deben evitar el escape de líquido. En especial esto puede suceder cuando la válvula es vieja y el paciente hace esfuerzos de tos o náusea ocurriendo escapes a presión que podrían contaminar al personal.

PREVENCIÓN DE LESIONES POR OBJETOS CORTOPUNZANTES

Insisto en no tapar las agujas como regla absoluta. No se deben remover agujas de las jeringas

desechables, no doblar, rompe ni manipular agujas ya usadas. Desechar prontamente las jeringas y agujas utilizadas en los contenedores apropiados. Estos contenedores deben estar localizados en sitios asequibles y cercanos para minimizar su transporte. [40 (2ª)]

La educación de estas premisas al personal es indispensable, su seguimiento es la única forma de autoprotegerse y proteger a otros. Existe un estudio que trata de objetivizar el seguimiento de estos cuidados de bioseguridad. Se encontró que el gastroenterólogo sólo sigue estas normas en el 46%. El 60 % de las enfermeras siguen las normas adecuadamente y del 15 al 20 % del personal admite seguirlas en forma irregular. El mejoramiento de adhesión al seguimiento estricto de estas normas es el paso crucial para evitar la exposición a patógenos presentes en la sangre u otros fluidos corporales posiblemente contaminados.

Al terminar un procedimiento la secuencia es quitarse los guantes y desecharlos. No encontré nada publicado sobre el uso del doble guante; teniendo en cuenta que la calidad del guante y su posible ruptura puede ser un factor de riesgo de contaminación. También es posible quitarse el primer guante y dejar uno para manipular el resto de los accesorios. Se recomienda quitarse luego la máscara por el elástico o las gafas por los brazos. Luego se debe retirar la bata comenzando por los cordones inferiores a los superiores. Por último se debe retirar la máscara y desecharla. Inmediatamente después se debe realizar el lavado de manos como lo recomienda el CDC. Este proceso debe hacerse después de cada procedimiento.

Se debe hacer especial énfasis en la desinfección y reprocesamiento de la sala de endoscopia. Las diferentes sustancias utilizadas en la desinfección son también potencialmente tóxicas; esta potencial toxicidad se encuentra en los manuales de los productos los cuales deben ser cuidadosamente leídos. Durante la fase inicial del reprocesamiento se debe evitar la areosolación de estos productos que pueden ser lesivos para la piel y mucosas del personal y los pacientes.

Se debe realizar una limpieza profunda de la sala de endoscopia entre procedimiento y procedimiento.

Depende de nuestro seguimiento estricto de estas normas sencillas que logremos evitar infecciones que pueden tener repercusiones muy graves en la salud de nuestro personal. Así, evitando accidentes protegemos el personal.

REACCIONES Y PREVENCIONES DE RIESGO EN USO DE QUÍMICOS

Los problemas que el personal puede tener con el glutaraldehido se reconocen cada vez con más frecuencia. Esta sustancia presenta peligros potenciales para el personal; es la sustancia básica en la desinfección y reprocesamiento de los equipos. A la espera de que todas nuestras salas de endoscopia cuenten con máquinas lavadoras de los equipos, el glutaraldehido seguirá estando presente en nuestro escenario laboral.

Se deben mantener niveles atmosféricos bajos en nuestro lugar de trabajo. Las concentraciones de líquido al igual que la ventilación del ambiente son indispensables; se han reportado en relación al glutaraldehido conjuntivitis, cefalea, rinitis, asma, irritación faríngea y urticaria.

El glutaraldehido no se ha clasificado ni como mutágeno, carcinógeno o teratógeno. Para evitar problemas se debe trabajar protegiendo los ojos, piel y tracto respiratorio de todo el personal que manipula esta sustancia, cuidando la limpieza de los equipos así como del personal que lo transporta y lo almacena. Debe haber facilidad para realizar primeros auxilios en caso de que sucedan accidentes.

Los niveles en el ambiente pueden ser controlados evitando escapes de la sustancia ya sea tapando adecuadamente los recipientes y no utilizando sustancias en concentraciones demasiado altas. Es indispensable tener una adecuada ventilación de la sala. Se considera que el nivel en el ambiente no debe ser mayor de 0.02 ppm. Debería ser posible monitorizar estos niveles. El olor a glutaraldehido puede ser detectado entre 0.03 y 0.04 ppm.

La limpieza y remoción del glutaraldehido de los endoscopios, posterior a la desinfección, debe ser realizado en su totalidad ya que ocasionalmente se ha descrito colitis y proctitis en los pacientes.

Sensibilidad al látex

Desde 1980 con la aparición de las precauciones universales se hizo evidente que existía una importante sensibilidad al látex entre los trabajadores de la salud. El látex crudo viene de un árbol tropical de caucho, el hevea brasilensis que se cultiva en el África occidental, Asia suroriental y obviamente en el Amazonas.

El látex crudo contiene proteínas que pueden ser antigénicas en las personas susceptibles.

Hay tres tipos de reacciones alérgicas producidas por el látex:

1. Irritación química con eritema de la piel que se desarrolla inmediatamente después del contacto del látex con la piel.
2. Dermatitis alérgica de contacto con eritema, edema y hasta ampollas que se presentan entre 4 y 24 horas después del contacto con el látex. Esta es una reacción alérgica de tipo IV mediada por células.
3. Reacción sistémica que es de tipo I mediada por IgE y que puede incluir rinitis, asma, conjuntivitis, lagrimación, disnea, urticaria, vómito, cólicos abdominales, anafilaxis y shock. [24]

La sensibilidad al látex se puede atribuir a dos posibles fuentes:

Proteínas naturales del caucho del látex o antioxidantes para producción del látex. [25]

Se ha documentado la presencia de sensibilidad al látex en el personal que labora en las unidades de endoscopia. No sobra que recordemos que los pacientes con espina bífida que han sido sometidos a múltiples cirugías son en especial alérgicos al látex. Un estudio hospitalario demostró que de 224 empleados que usaban látex hasta el 17% presentaban alguna reacción a este. Por lo tanto en la historia clínica laboral se deben incluir los antecedentes atópicos o alérgicos de todo empleado, tratando de prever estas reacciones. No existen pruebas cutáneas ni séricas que diagnostiquen la sensibilidad al látex. [25]

El manejo de los trabajadores alérgicos al látex es lógicamente evitar el contacto del paciente con este producto. Esto incluye evitar contacto con productos no médicos tales como las bombas para festividades y los condones. Los pacientes realmente alérgicos solo pueden utilizar ropa interior de algodón. Aunque los guantes de látex hipoalérgicos, guantes de látex libres de talco (el talco puede absorber los alergenos del látex) o guantes de látex sintético pueden ser una recomendación adecuada para los médicos o el personal que requieran de la protección de los guantes o en el manejo de los pacientes alérgicos al látex, es peligroso ya que una ínfima cantidad de alergeno puede llegar a producir una reacción retardada y hasta anafilaxis. Por lo tanto, el vinilo, el tactylon son sustancias sustitutas en alergia severa al látex.

Es indispensable en toda sala de endoscopia tener disponible guantes libres de látex para el manejo del paciente alérgico, endoscopia o personal.

IRRADIACIÓN Y PREVENCIÓN DE PELIGROS PARA EL PERSONAL

Seguridad en irradiación del personal: El uso de la fluoroscopia para ayudar en la realización de procedimientos endoscópicos como la CPRE y otros procedimientos ponen en riesgo tanto al paciente como al personal del grupo endoscópico.

El riesgo biológico personal: los efectos adversos de salud que experimenta la persona por efecto de la exposición a la radiación es medido por la unidad convencional de los REM (Radiationequivalent in Man) o Unidad. Su equivalente es llamado Sievert, donde un Sievert es igual a 100 REM.

La exposición de radiación en el personal de endoscopia varía, pero se debe decir que la exposición se acumula en el tiempo.

En un estudio reciente de 66 procedimientos se estimó que la dosis anual efectiva de todo el

cuerpo recibida por el endoscopista, varía entre 3.35 y 5.85 mSv. [16 (3 A)] Se considera que esta dosis está dentro de límites seguros de medición para el personal. La irradiación se clasifica en mínima < 3 mSv por año (que es material en los EEUU) moderado 3-20 mSv por año que es el nivel superior por año para los trabajadores promediado en 5 años y alto > 20-50 mSv por año máximo tolerable en un año de exposición.

El delantal debe tener 0.5 mm de espesor de plomo y protege el 90 %. Si el endoscopista le da la espalda al tubo o al paciente necesita doble delantal. Hay delantales nuevos de menor peso, menos dañinos para la estructura ósea del endoscopista.

El delantal debe colgarse verticalmente para evitar sus fisuras y debe ser revisado anualmente con fluoroscopia para evaluar la posibilidad de fisuras peligrosas. Los anteojos con protección de plomo mejoran la protección del ojo del endoscopista en un 85-90 %, no son mandatorios pero son recomendables.

Los programas de detección de irradiación forman una parte muy importante de la seguridad en irradiación. El aparato para el conteo de irradiación debe ser utilizado a nivel del cuello. [14 (3 A)]

La irradiación se dispersa al paciente. El médico debe en lo posible estar lo más distanciado del tubo de medición al igual que del paciente. Si un miembro del personal está a un metro del paciente su exposición individual es de 1/1.000, la irradiación de los puntos a la exposición de un individuo disminuye en forma proporcional por el inverso cuadrado de la distancia de la persona a la fuente. Si el endoscopista se aleja del tubo de rayos X la irradiación disminuye por cuadros.

Tratar de utilizar la menor posible cantidad de irradiación de una máxima. Se debe pulsar el pedal de la fluoroscopia para disminuir irradiación al igual dejar la última imagen con referencia.

Por otra parte otras técnicas diagnósticas como la resonancia y la ecoendoscopia reducen la irradiación tanto del personal como del paciente.

Un segundo dosímetro de irradiación debe estar a nivel de la cintura, cada aparato debe ser evaluado mensualmente. Un cambio abrupto en el conteo de la irradiación debe ser estudiado para encontrar la razón. Hay aspectos únicos de la seguridad en irradiación para el personal en embarazo: No existen requerimientos mandatorios para el personal en embarazo. Evitar la fluoroscopia tampoco es mandatorio.

Las regulaciones de los EE.UU generalmente recomiendan limitar la dosis de irradiación del feto a 500 mrem durante toda la gestación. Un segundo dosímetro es utilizado por debajo del delantal para monitoreo de la exposición fetal. Estos deben ser evaluados mensualmente. Existen delantales de protección para maternidad.

ELECTROCIRUGÍA PREVENCIÓN DE RIESGOS

El uso de la corriente eléctrica alterna de alta frecuencia para coagular, vaporizar o cortar tejidos ha estado disponible desde los inicios de la década de 1990.

Hasta 1995 la mayoría de la electrocirugía se realizaba con tecnología monopolar. Los generadores actuales combinan tanto en las funciones de corte como de coagulación. La tecnología bipolar fue introducida para sondas de contacto en 1980 y se utilizan en la terapia endoscópica.

Los accesorios endoscópicos monopolares y bipolares se utilizan en terapia endoscópica para cuatro funciones principalmente: Polipectomía, esfinterotomía, control de sangrado y ablación de tejidos.

FÍSICA DE LA ELECTROCIRUGÍA

La electrocirugía monopolar se realiza utilizando un generador que pasa corriente alterna de alta frecuencia de un pequeño electrodo de superficie que está en contacto del tejido a través del paciente y vuelve al electrodo que está en contacto con la piel del paciente. El tejido tratado almacena la energía principalmente en las capas de lípidos. Esta función se llama capacitancia- resistencia del tejido, es un término que mide cómo la energía se convierte en calor. La cantidad del calor que es generada en el tejido es

proporcional al cuadrado de las corrientes que fluyen a través del tejido multiplicado por la resistencia del tejido, el calor generado en el tejido produce el efecto deseado en el tejido, el calor generado en el tejido es directamente proporcional al cuadrado de la densidad de la corriente, que es medido como la cantidad de corriente que fluye a través, área de corte seccional del tejido en amperaje por centímetro cuadrado.

1. *Modo corte:* Si una corriente se aplica a una pequeña área de tejido la densidad de la corriente es alta y la temperatura del tejido es proporcionalmente alta, si la misma corriente se distribuye por un área mayor de tejido la densidad de la corriente es proporcionalmente baja y la elevación de la temperatura es despreciable, este es el principio exacto que permite la coagulación, el corte o la vaporización del tejido en un electrodo activo. (Fig. 2).
   La corriente entre el tejido y la alta densidad de corriente causa una alta temperatura que vaporiza las células. La onda sinuosa de corte es continua por lo tanto los iones conductivos producidos por el tejido roto no se diseminan y la corriente se mantiene constante. Cuando el generador se pone para corte voltajes de varios centares de voltios es lo usual.
2. *Modo coagulación:* la forma de la onda de coagulación es caracterizada por ondas intermitentes de alta frecuencia con rápido amortiguamiento, en el modo de coagulación se alternan rápidamente las altas frecuencias con amortiguamiento. (Fig. 3).
3. *Corrientes mezcladas:* corrientes alternas o mezcladas combinan las dos formas de ondas logrando simultáneamente corte y coagulación de los vasos sanguíneos.

TECNOLOGÍA BIPOLAR

La tecnología bipolar pone ambos electrodos activos en contacto con el tejido y suficientemente juntos para lograr corte y coagulación; los dos electrodos son separados sólo por un aislamiento y cada electrodo es activo obviando la necesidad de un electrodo de retorno. La electrocirugía bipolar evita que la corriente pase a través del paciente. (Fig. 4).



FIGURA 2.

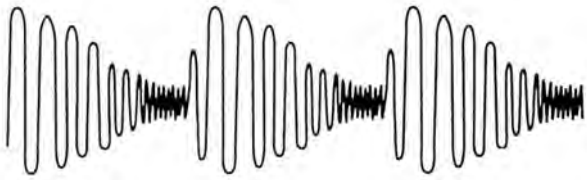

FIGURA 3.

FIGURA 4.

PROBLEMAS ASOCIADOS A LA ELECTROCIRUGÍA ENDOSCÓPICA

Electrocirugía Monopolar

1 Quemaduras en el electrodo de retorno. En general son peligros para el paciente, la ausencia de contacto de alta corriente y por lo tanto temperatura elevada en el electrodo de retorno en una amplia área de superficie en contacto con la piel del paciente. Si el área de contacto es muy pequeña pueden ocurrir quemaduras. Esto puede suceder si el área de contacto del electrodo con la piel se pierde o se seca el gel, una aplicación cuidadosa del electrodo sin arrugas, buena área de contacto y buena cantidad de gel, son indispensables para evitar problemas.

2 Quemaduras en otros sitios pueden suceder si la corriente toma una vía alterna, esto puede suceder si el asa de polipectomía o la pinza de biopsia no se encuentran completamente fuera del endoscopio. Esto puede generar que la corriente se devuelva por el equipo metálico directamente al endoscopista, posiblemente quemando a éste, si el electrodo activo está en contacto con otro tejido se puede crear otra vía y se puede quemar tejido normal sin proponérselo.

3 Lesiones de tejido profundo: son peligros para el paciente cuando el electrodo activo monopolar se aplica en una área de tejido demasiado grande. Este tipo de lesión puede suceder cuando se utiliza el asa de polipectomía tomando demasiado tejido. El endoscopista se debe dar cuenta del problema porque no hay corte y la disección es muy lenta, esto significa que hay resistencia al calor. Esto sucede más cuando se utiliza una pinza de biopsia caliente para un micropólipo sésil. El uso correcto de la pinza de biopsia caliente es crear un seudotallo con inyección submucosa de alguna sustancia, si se toma el pólipo y no se eleva en forma de carpa pueden ocurrir lesiones no deseadas. El endoscopista debe estar consciente de que la pinza monopolar así como las sondas de contacto pueden producir lesiones profundas.

4 Corrientes perdidas: la corriente puede viajar por sitios no deseados durante la electrocirugía, la corriente puede producir shock eléctrico sino hay un adecuado polo a tierra o puede interferir el electrocardiograma. Fisuras en el aislamiento pueden producir pasos alternos y quemar al paciente y el endoscopista, estimular los nervios o músculos y a veces en casos raros llegar a producir fibrilación ventricular.

PELIGROS DE ELECTROCOAGULACIÓN BIPOLAR

La tecnología bipolar se utiliza en la electrocirugía endoscópica desde finales de la década de 1970, como sonda de contacto para controlar sangrado gastrointestinal. Los equipos de electrocirugía bipolar se utilizan para polipectomía y esfinterotomía. Una sonda de contacto bipolar puede ser utilizada para ablación de neoplasia de esófago o recto, posteriormente reemplazada por el láser y actualmente por el argón. No existen informes de complicaciones de uso de la tecnología bipolar por lo menos hasta 1996. Se describe que en el tejido muy húmedo o en un coágulo la pinza con tecnología bipolar puede quedar atrapada por lo tanto se recomienda utilizarla en tejido seco.

APLICACIONES DE LA ELECTROCIRUGÍA MONOPOLAR Y BIPOLAR Y LA PRÁCTICA DE LA ENDOSCOPIA GASTROINTESTINAL

Polipectomía

La pinza caliente o biopsia diatérmica fue descrita por primera vez por Chris Willams en Inglaterra y se utiliza para remover micropólipos. La técnica de pinza caliente utiliza la ventaja de la electricidad monopolar que se describió previamente. Se han descrito perforaciones y sangrado postpolipectomía retardado con el uso de la pinza caliente, en especial aplicada al colon derecho, donde el grosor de la pared es más delgado.

Esfinterotomía endoscópica

El equipo monopolar se utiliza en la esfinterotomía desde que fue introducido en 1970, tiene poco riesgo de sangrado o perforación

y mayor riesgo de pancreatitis postpolipectomía.

Control endoscópico del sangrado

1 *Sondas Monopolares:* se utilizan durante la cirugía para mantener el campo quirúrgico limpio; en el control endoscópico del sangrado no se utilizan ya que hay otros medios más efectivos y menos peligrosos como son las sustancias esclerosantes.

2 *Sondas Bipolares:* son sondas de contacto con aislamiento menos peligrosas porque producen menos lesión de tejido profundo, pero pierden efectividad cuando el tejido necrótico se adhiere a la punta.

3 *Coagulación con Argón Plasma:* es un tipo de coagulación sin contacto directo utilizando argón ionizado, la coagulación térmica o desvitalización de tejido se logra por la alta frecuencia de la corriente que pasa a través del gas ionizado. El campo eléctrico está directamente en relación al voltaje eléctrico e inversamente proporcional a la distancia; la coagulación térmica sucede a 70 grados centígrados y la coagulación completa a 100 grados centígrados. Con este tipo de no contacto se evita la adherencia de la sonda al tejido.

Por lo tanto en la electrocirugía se deben seguir estrictamente las indicaciones de las fábricas de los productos, teniendo así los cuidados indispensables para evitar las quemaduras tanto en los pacientes como en médicos y enfermeros.

ERGONÓMICA Y PREVENCIÓN DE LESIONES OSTEOMÚSCULOARTICULARES

La Ergonómica: es el estudio del diseño del sitio de trabajo. El objetivo de la Ergonómica es optimizar la interacción del operador con sus instrumentos de trabajo, sus tareas laborales y el sitio de trabajo para minimizar lesiones y maximizar eficiencia.

Disminuye los factores de riesgo relacionados con el esfuerzo relativo al trabajo incluyendo acciones repetitivas, posiciones irregulares prolongadas, esfuerzos desmedidos, estrés de contacto y vibraciones.

Específicamente en la realización de la endoscopia muchos de estos factores de riesgo están presentes; cuando se produce pinzamiento o agarre repetitivo del tubo de inserción del endoscopio, ya que se hala, empuja y realiza toque en forma repetitiva del tubo mismo, en posiciones irregulares, potencialmente peligrosas.

El gastroenterólogo ocupa aproximadamente el 43% de su tiempo laboral realizando endoscopias, por lo tanto es de vital importancia evitar las lesiones musculoesqueléticas por sobreuso irregular.

Los estudios han documentado de 37 a 89% de lesiones musculoesqueléticas en los endoscopistas entrevistados. Dolor en los pulgares, manos, cuello y espalda es el síntoma más frecuentemente reportado y no es una sorpresa que este síntoma esté relacionado con el exceso de trabajo. Lo reportado con más frecuencia es el daño y el dolor del pulgar y la muñeca durante la inserción del colonoscopio.

El índice de OCRA (Occupationed Repetitive Actions) es una herramienta que evalúa todas las acciones repetitivas en el ciclo de trabajo y los estratifica en 3 niveles de riesgo: Verde.- no tiene riesgo. Amarillo.- tiene poco riesgo y Rojo.- tiene alto riesgo.

Este estudio encontró igual riesgo entre los procedimientos realizados por una o dos personas (en la colonoscopia). Encontró mayor riesgo de lesión para la extremidad superior derecha que para la extremidad izquierda. Otro estudio demostró que después de 10 años de trabajo el 10% de los endoscopistas van a tener lesiones musculoesqueléticas de las extremidades superiores.

Obviamente medidas básicas ergonómicas deben ser incorporadas al trabajo diario del endoscopista. Un principio ergonómico es mantener posiciones neutras que permitan la máxima producción de fuerza, con el más mínimo gasto de energía; claro que esto significa diseñar salas con medidas ergonómicas, seguras para el promedio de los endoscopistas. Esto deberá acomodar el 95% de las mujeres y el 95% de los hombres (ver tabla).

El principal determinante de un adecuado ergonómico en una sala de endoscopia es la localización del monitor y del paciente en relación con

el endoscopista; este se debe ubicar para neutralizar la posición del cuello y la espalda del endoscopista y su ayudante. El monitor debe estar directamente en frente de este personal. Debe estar acomodado a la estatura del endoscopista y su ángulo preferido de visión. Esto es 15 a 25 grados de su horizonte de visión, por lo tanto el monitor debe estar al nivel o por debajo del ojo del endoscopista. La distancia del monitor con el ojo del endoscopista no ha sido estudiada, pues ésta depende del tamaño del monitor, la claridad de la imagen y las preferencias del endoscopista. Esta distancia es tomada entre 93 y 162 cms. por encima del piso. [21]

La camilla debe estar a una altura que permita una posición neutral del codo, hombro y cuello. Óptimamente la inserción del tubo de endoscopia debe ser realizada a nivel del codo doblado o 10 cms. por debajo de este, para nuevamente acomodar el porcentaje del 95% de las mujeres y el 95% de los hombres. La cama debe poderse elevar entre 85 y 120 cms. del piso.

El tiempo del procedimiento también es importante. Minimizar el tiempo disminuye las potenciales lesiones, siendo la endoscopia digestiva alta, por razones obvias, más corta que la colonoscopia, la cual es un procedimiento más demandante en tiempo y maniobra de trabajo.

En la colonoscopia el pulgar izquierdo se encuentra muy comprometido en el manejo de los comandos y la muñeca izquierda es responsable de estabilizar esta sección. La extremidad superior derecha está activa en introducir, retirar y rectificar el colonoscopio para navegar. Esto lo hace introduciendo y retirando en forma repetitiva al igual que el torque que debe realizar. No hay ahora muchas recomendaciones para evitar lesiones en las manos en estos momentos.

Se recomienda el "left hand shaft grip". Este es el agarre con la mano izquierda para proteger el dedo izquierdo durante las curvas muy cerradas y las polipectomías muy difíciles. Es importante reconocer la fatiga para tomar los descansos necesarios y permitir que los músculos se relajen.

Cambios en el equipo mismo deberían ser favorables. Por ejemplo el equipo de colonoscopia que navega sólo o a través de un equipo que digitalmente lo controla podría ser un cambio muy favorable.

Procedimientos de mayor dificultad técnica como la colangiopancreatografía retrógrada endoscópica (CPRE), tienen mayores situaciones de peligro, como es el control del elevador. El endoscopista que realiza CPRE, tiene la situación adicional del peso del delantal de plomo, que puede llegar a pesar hasta 9.1 kg, y aplica aproximadamente 2068 kPa (que son 300 libras por cada pulgada cuadrada) teóricamente el doble del delantal de plomo o el de dos piezas puede causar menos daño al endoscopista que lo está utilizando, ya que el peso parece estar mejor distribuido en la columna y en la pelvis.

Simultáneamente el endoscopista está en riesgo a mayor número de lesiones por sobreuso de su aparato musculoesquelético. Los endoscopios mecánicos antiguos tenían el motor en los cabezotes; estos son significativamente más pesados que los nuevos endoscopios electrónicos, pesando 0.9kg los antiguos vs. O.5kg los nuevos.

La posición estática de la mano disminuye la perfusión del músculo de la misma, acumulando acido láctico y por lo tanto produciendo dolor y fatiga muscular.

La enteroscopia profunda asistida por balón es en especial más peligrosa para lesiones musculoesqueléticas, ya que es más demandante en tiempo y por lo tanto más peligrosa en cuanto a lesiones.

Otro problema es el tiempo que permanece de pie el endoscopista con probable dolor por falta de flujo a las piernas. Por lo tanto se recomiendan alfombras acolchonadas que permitan cambios sutiles que mejoren el confort y el flujo de las piernas. Igualmente estos pisos deben ser fáciles de lavar y no ser resbalosos para evitar riesgos de caída.

EQUIPO DE PROTECCIÓN PARA EL PERSONAL

El OSHA ha intentado crear guías para el uso de equipos de protección del personal, anticipando el adecuado uso del mismo. La CDC de EE.UU provee guías para la selección, uso y retiro apropiado del equipo de protección.

Es triste decir que parece que sólo el 50% de los endoscopistas tienen un cuidado adecuado. Un estudio [11 (3 A)], reporta un 9.5% de salpicaduras a la cara, antebrazos o piel y 4.1% a los ojos durante los procedimientos.

En cuanto a lo inadecuado es evidente que los delantales de plomo están indicados en el personal que está en fluoroscopia. Es importante reducir el tiempo de exposición en beneficio del endoscopista.

Se debe insistir en la protección de tiroides que reduce el 46 % de la dosis en un año. [54 (3 A)]

Las medidas ergonómicas reducen las lesiones basadas en los principios mecánicos del stress musculoesquelético. Aunque hay pocos estudios que documentan esto, sí hay estudios de la CPRE evaluando el uso a los radiólogos de delantales de dos piezas, una pieza y una pieza con cinturón.

El uso de una sola pieza es más asociado con disconfort del cuello y la columna inferior, que en los que utilizan dos piezas. En análisis del uso de un solo delantal que produce una fuerza de 300 libras por pulgada cuadrada fue reducido en un 80% con el uso del doble delantal. No se ha podido demostrar [59 (3 A)], el cambio de tono electromiográfico, volumen de la extremidad o movimientos postulares cambiando el peso por uno más liviano.

Las plantillas interiores de los zapatos parecen mejorar el confort, pero esto no se ha logrado demostrar. [50-59 (3A)]

Los medios de compresión, disminuyen el edema y mejoran los síntomas de incomodidad con insuficiencia venosa crónica en mujeres, por lo demás solo se debe recomendar su uso durante periodos prolongados de bipedestación.

El uso de guantes, delantales impermeables y protección adecuada de cara y ojos es indispensable y mandatorio en procedimientos endoscópicos.

El CDC recomienda que el personal remueva su equipo de protección antes de salir de la sala de endoscopia y realice un adecuado lavado de manos, teniendo en cuenta que los guantes exteriores, delantales, anteojos y máscaras están contaminados. Igualmente, recomiendan una secuencia para el retiro del equipo de protección. [13 (3 A)]

Primero remueva los guantes y deséchelos, luego los anteojos cogiéndolos por las patas o la máscara por el elástico. Luego desate los cordones de los delantales de abajo hacia arriba y deseche. Los delantales deben ser utilizados para un solo procedimiento y desechados cada vez.

El personal que desinfecta y reprocesa los equipos debe utilizar igualmente el equipo de protección personal.

Se debe evitar en la fase inicial del reprocesamiento la aerolización de los agentes desinfectantes ya que muchos causan irritación de piel y mucosas o reacciones alérgicas en el personal y los pacientes.

CONSIDERACIONES DE COSTOS

Es responsabilidad de la institución proveer a sus empleados con el equipo y el recambio regularmente controlado para asegurar la seguridad del personal. Esto sin costo alguno para el personal. El valor de todo esto es importante y varía mucho. Obviamente el equipo desechable aumenta costos; 5.20 dólares por procedimiento.

CONCLUSIONES

Son muchas las inquietudes que asaltan a un endoscopista cuando evaluamos la seguridad nuestra y de nuestro personal durante el desempeño laboral. En general la principal preocupación es la falta de conciencia que le damos a este problema; indudablemente los temas que hemos tratado son muy relativos, pero estoy segura de que existen otros aspectos que se podrían desarrollar y que aparecerán con el avance de nuestra área, como nuevos peligros y por lo tanto más precauciones que se deberán observar de forma estricta.

Finalmente, en referencia a la psiquis del endoscopista, se debe tener en cuenta el ámbito de tranquilidad bajo el cual este debe trabajar, contexto que permitirá un desempeño controlado, armónico y de gran calidad tanto profesional como humana.

BIBLIOGRAFÍA

Ley 1562 del 11 de julio 2012

Por la cual se modifica el sistema de riesgos laborales y se dictan otras disposiciones en materia de salud ocupacional.

1. Rosalind U. van Stolk,MD
   Understanding Monopolar And Bipolar Electrocautery , Syllabus curso postgrado Endoscopia Digestiva, disponible en el libro de la ASGE- Semana de Enfermedades Digestivas, San Francisco, California USA 1996.
2. Sandra A. Cialfi, RN, MBA, CGRN
   Protecting Staff and Patients- radiation infection, latex, glutaraldehyde, OSHA and ¿Who knows what else? - Syllabus Curso postgrado Endoscopia Digestiva, disponible en el libro de la ASGE- Semana de Enfermedades Digestivas, San Francisco, California USA 1996.
3. Ralph M. Buschbacher, MD
   Musculoskeletal Injuries in Endoscopists, Syllabus Curso postgradoEndoscopia Digestiva, disponible en el libro de la ASGE- Semana de Enfermedades Digestivas, San Francisco, California USA 1996.
4. Spaulding EH. Chemical disinfection of medical and surgical materials. In: Lawrence CA, Block SS eds. Disinfection, Sterilization and Preservation.
   4 th edition. Philadelphia, lea and Febiger, 1968: 517-531.
5. Buschbacher R: Overuse syndromes among endoscopists. Endoscopy 26:539-544; 1994.
6. Barken JS, Lehman GA, Myerburg RJ: Endoscopy Procedures- an occupational Hazard for gastroenterologists: Gastrointestinal Endoscopy.
   41:316; 1995
7. Petrini DA.
8. Petrini JL.
9. Risk assessment and management for endoscopists in an ambulatory surgery center.
   Gastrointest Endosc Clin N Am.2006

REFERENCIAS (2A)

1. Panlilio A, Orelien JG, Srivastava PU, et al: Estimate of the annual number of percutaneous injuries among hospital-based healthcare workers in the United States, 1997-1998. Infect Control Hops Epidemiol 25;556-562,2004.
2. Fisman DN, Harris AD, Rubin M, et al: Fatigue increases the risk of injury from sharp divices in medical trainees: results from a casecrossover study. Infect Control Hosp Epidemiol 28:10-17,2007.
4. Petrosillo N, Puro V, Jagger J, et al: The risks of occupational exposure and infection by human immunodeficiency virus, hepatitis B virus, and hepatitis C virus in the dialysis setting. Am J Infect Control 23:278-285,1995.
5. Clarke SP, Rockett JL, Sloane DM, et al: Organizational climate, staffing, and safety equipment as predictors of needlestick injuries and near-misses in hospital nurses. Am J Infect Control 30: 207-216,2002.
6. Green- McKenzie J, Shofer FS: Duration on time on shift before accidental blood or body fluid exposure for housestaff, nurses, and technicians. Infect Control Hosp Epidemiol 28:5-9, 2007.
7. Trinkoff AM, Le R, Geiger- BrownJ, et al: Work Schedule, needle use, and needlestick injuries among registered nurses. Infect Control Hosp Epidemiol 28:156-164,2007.
8. Bond WW, Peterson NJ, Favero MS, et al: transmission of type B viral hepatitis via eye inoculation of a chimpanzee. J Clin Microbiol 15:533-534,1982.
9. Sartori M, La Terra G, Aglietta M, et al: Transmission of hepatitis C via blood splash into conjunctiva (letter). Scand J Infect Dis 25:270-271,1993.
10. Rosen HR: Acquisition of hepatitis C by a conjunctival splash.Am J Infect Control 25:242-247,1997.
11. Hosoglu S, Celen Mk, Akalin S, et al: Transmission of hepatitis C by blood splash into conjunctiva in a nurse. Am J Infect Control 31:502-504,2003.
2. Risks for the Health Care Worker in the Endoscopy Suite Aalia Saeed, MD, and Douglas B. Nelson, MD, FASGE. Tech Gastrointest Endosc 9:196-199 c 2007 Elsevier Inc. All rights reserved.
21. Mohandas KM, Gopalakrishnan G: Mucocutaneous exposure to body fluids during digestive endoscopy: the need for universal precautions. Indian J Gastroenterol 18:109-11,199.
22. Benter T, Kluhs L, Teichgrâber UKM, et al: Need for safety goggles for endoscopy. Endoscopy 35:803,2003
23. Mitchell HM, Lee A, Carrick J: Increased incidence of Campylobacterpylori infection in gastroenterologists: further evidence to support person-to-person transmission of C. pylori. Scand J Gastroenterol 24:396-400,1989.

24. Chong J Marshall BJ, Barkin JS, et al: Occupational exposure to Helicobacter pylori for the endoscopy professional: a sera epidemiological study. Am J Gastroenterol 89:1987-1992,1994.
25. Pristqautz H, Eherer A, Brezinschek R, et al: Prevalence of Helicobacter pylori antibodies in the serum of gastroenterologists in Austria. Endoscopy 26:690-696,1994.
26. Goh KL, Parasakthi N, Ong KK: Prevalence of Helicobacter pylori infection in endoscopy and non-endoscopy personnel: results of a field survey with serology and 14 C – urea breath test. Am J Gastroenterol 91: 268-270,1996.
27. Liu WZ, Xiao D, Jiang R-R, et al: Seroprevalence of Helicobacter Pylori infection in medical staff in Shanghai. Scand J Gastroenterol 31: 749-752,1996.
28. Su Y-C, Wang W-M Chen L-T, et al: High seroprevalence of IgG against Helicobacter pylori among endoscopistas in Taiwan. Dig Dis Sci 41:1571-1576,1996
29. Potts LF, Lewis SF; Mountfor Ra: prevalence of Helicobacter pylori in respiratory physicians performing bronchoscopy: a comparison with gastroenterologists using the carbon 13 urea breath test. Helicobacter 2:152-154,1997.
30. Nishikawa J, Kawai H, Takahashi A, et al: Seroprevalence of immunoglobulin G antibodies against Helicobacter pylori among endoscopy personnel in Japan. Gastrointest Endosc 48:237-243, 1998.
31. Gasbarrini A, Anti M, Franceschi F, et al: Prevalence of and risk factors for Helicobacter pylori infection among healthcare workers at a teaching hospital in Rome: the Catholic University Epidemiologic study. Eur J Gastroenterol Hepatol 13:185-189,2001.
32. Mastromarino P, Conti C, Donato K, et al: ¿Does hospital work constitute a risk factor for Helicobacter pylori infection? J Hosp Infect 60:268,2005.
35. McCray E: Occupational risk of the acquired immunodeficiency syndrome among health care workers. N Engl J Med 314:1127-1132,1986.
36. Garner JS, Hierholzer WJ, McCormick RD, et al: Guideline for isolation precautions in hospitals. Infect Control Hosp Epidemiol 17:53-80,1996.
40. Azar – Cavanagh M, Burdt P, Green – Mckenzie J: Effect of the introduction of an engineered sharps injury prevention device on the percutaneous injury rate in healthcare workers. Infect Control Hosp Epidemiol 28: 165-170,2007.

REFERENCIAS (3A)

16. Naidu LS, Singhal S,Preece DE, et al. Radiation exposure to personnel performing endoscopic retrograde cholangiopancretography. Postgrad Med J 2005;81:660-2.
14. Amis ES Jr, Butler PF, Applegate KE, et al. American College of Radiology white paper on radiation dose in medicine. J Am Coll Radiol 2007;4:272-84.
11. Mohandas KM: Gopalakrishnan G. Mucocutaneous exposure to body fluids during digestive endoscopy: the need for universal precautions. Indian J Gastroenterol 1999;18:109-11.
54. Niklason LT; Marx MV, Chan HP, Interventional radiologists: occupational radiation doses and risks. Radiology 1993;187:729-33.
59. Redfern MS, Cham R. The influence of flooring on standing comfort and fatigue. Am Ind Hyg Assoc J 2000;61:700-8.
50. King PM. A comparison of the effects of floor mats and shoe in – soles on standing fatigue. Appl Ergon 2002; 33:477-84.
51. Angtuaco TL, Oprescu FG, Lal SK, et al: Universal Precautions guideline: self-reported compliance by gastroenterologists and gastrointestinal endoscopy nurses- a decade`s lack of progress. Am J Gastroenterol 2003; 98:2420-3.
52. Vehmas T. Hawthorne effect: shortening of fluoroscopy time during radiation measurement studies. Br J Radiol 1997; 70:1053-5.
53. Uradomo LT, Goldberg EM, Darwin PE. Time – limited fluoroscopy to reduce radiation exposure during ERCP: a prospective randomized trial. Gastrointest Endosc 2007;66:84-9.
55. Chen MY, Van Swearingen FL; Mitchell R, et al. Radiation exposure during ERCP: effect of a protective shield. Gastrointest Endosc 1996;43:1-5.
56. Heyd RL; Kopecky KK, Sherman S, et al. Radiation exposure to patients and personnel during interventional ERCP at a teaching institution. Gastrointest Endsc 1996;44:287-92.
57. Rothmore P. Lead aprons, radiographers and discomfort: a pilot study. J Occup Helath Saf Aust N Z 2002; 18: 357-66.
58. Khalil TM; Abdel – Moty EM, Rosomoff RS, et al. Ergonomics in back pain: a guide to prevention and rehabilitation. New York: John Wiley & Sons; 1993.

13. Anonymous. Guidance for the Selection and Use of Personal Protective Equipment (PPE) in Healthcare Settings. Available at: http://www.cdc.gov/ncidod/dhap/ppe.html. Accessed July 26, 2009.

CAPÍTULO 4

Endoscopia Digestiva Alta Diagnóstica

EDITORES: MARIO SANTACOLOMA OSORIO
RAÚL CAÑADAS GARRIDO

Indicaciones y complicaciones

MARIO SANTACOLOMA OSORIO

INTRODUCCIÓN

La esofagogastroduodenoscopia es un examen que permite la visualización directa así como la toma de biopsias de la mucosa del tracto digestivo superior y en algunos casos la intervención terapéutica sobre la misma. [1,2,3,4]

INDICACIONES

Su uso ha sido ampliamente difundido en todo el mundo, para lo cual se han entrenado clínicos y cirujanos permitiendo un mejor abordaje en el diagnóstico y tratamiento de diferentes patologías gastrointestinales. La endoscopia digestiva superior es uno de los procedimientos más frecuentemente realizados en todo el mundo; sus indicaciones se han dado por reuniones de consenso de diferentes grupos médicos y se han publicado algunos trabajos para evaluar el efecto del procedimiento sobre la evolución del paciente, costos y manejo. [5]

La dispepsia como síntoma, es la indicación más frecuente para referir el paciente a endoscopia; su realización por este hecho suscita mucha controversia, pues algunos estudios revelan un rendimiento bajo, sobre todo en menores de 45 años[6,7]; sin embargo en países como Japón y Colombia, donde la prevalencia del cáncer gástrico es alta, parecería una conducta apropiada recomendar endoscopia digestiva alta a los enfermos mayores de 45 años, con síntomas dispépticos de reciente aparición y no asociados a la ingesta de otros medicamentos (Recomendación Grado B).

En el estudio del reflujo gastroesofágico (rge), la endoscopia es el método diagnóstico de elección cuando este no responde al tratamiento médico, y tiene la ventaja de visualizar directamente la mucosa facilitando la toma de biopsias. [8,9] Fig 1, 2.

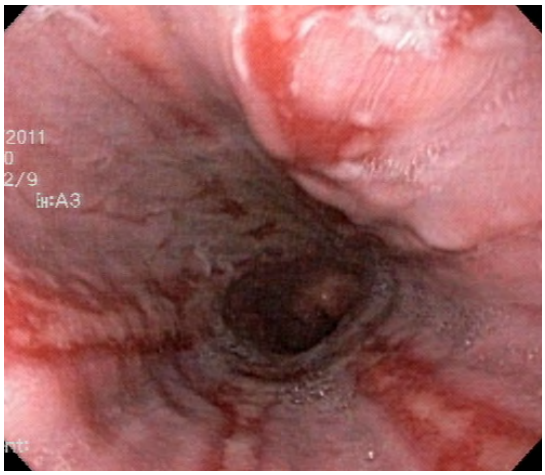

FIGURA 2. Esofaguitis severa.

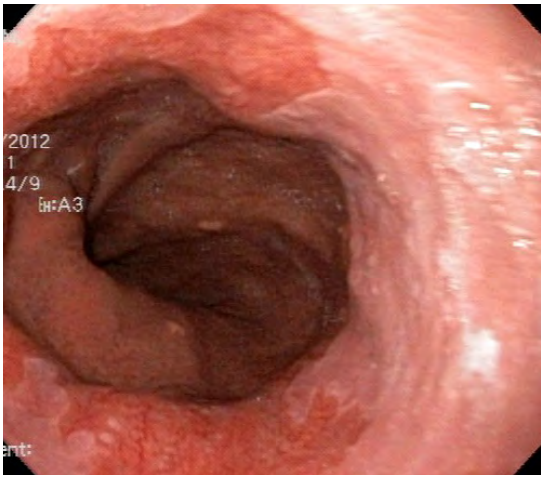

FIGURA 2. Esofago de Barrett T-1.

Otros síntomas en los cuales la endoscopia superior juega un papel diagnóstico son odinofagia, disfagia, dolor retroesternal, vómito y náuseas persistentes. [10]

En el campo de la terapéutica, se realiza ligadura o esclerosis de várices esofágicas, control del sangrado digestivo, resección de pólipos o tumores benignos pequeños, mucosectomías para manejo de cáncer y extracción de cuerpos extraños. [11-15] Fig3.

FIGURA 3. Várices del esófago.

Como método complementario la endoscopia superior desempeña un papel importante en el estudio y manejo de otras patologías, entre ellas se cuentan: la Acalasia, el síndrome de mala absorción y quemaduras por cáusticos.[16-18]

El diagnóstico del cáncer del estómago y del esófago es generalmente realizado a través del procedimiento endoscópico más biopsias[19,20]; Misumi y colaboradores reportan ratas de efectividad hasta del 98%, sobre todo cuando se toman numerosas biopsias. [21] Se recomienda la endoscopia más biopsias como método de elección para el diagnóstico del cáncer gastrointestinal superior. Fig. 4-5. (Recomendación Grado A). En la Tabla No.1 se resumen sus indicaciones.

Tabla 1. Indicaciones de la EGD. (Diagnóstica y terapéutica).

ÓRGANO	INDICACIONES
Esófago	• Estudio del RGE • Hernia Hiatal • Hipertensión portal • Estenosis esofágica (disfagia, odinofagia) • Acalasia • Esófago de Barrett • Sospecha de neoplasia • Tratamiento del cáncer temprano • Tratamiento de divertículos (Zenker) • Ingesta de tóxicos (ácido o alcalino) • Dilataciones esofágicas • Escleroterapia de várices • Extracción de cuerpos extraños • Polipectomía • Enfermedad ácido péptica • Estudio del dolor retroesternal • Enfermedades sistémicas que afectan el TGI superior
Estómago	• Gastritis atrófica • Úlcera duodenal y duodenitis • Náuseas y vómitos persistentes • Sospecha de neoplasia • Seguimiento después de cirugías • Dispepsia que no responde al tratamiento médico > 45 años • Control de sangrado digestivo • Polipectomía • Tratamiento de la obesidad • Gastrostomía percutánea
Duodeno	• Sospecha de neoplasia • Polipectomía • Síndrome de mala absorción (biopsias) • Control de lesión sangrante

FIGURA 4. Cáncer de esófago.

FIGURA 5. Cáncer gástrico.

COMPLICACIONES

La endoscopia digestiva alta es un procedimiento seguro, con una rata de complicación por debajo del 2%; su incidencia aumenta cuando se realizan biopsias o maniobras terapéuticas[22]. En una de cada 1.000 endoscopias del tracto digestivo alto, ocurre morbilidad grave. En la endoscopia se calcula una mortalidad de 0,5 a 3 por 10.000 estudios. [23] Las complicaciones mecánicas del procedimiento diagnóstico son: la perforación esofágica y el daño de la dentadura. El sangrado secundario a la toma de biopsias casi siempre es autolimitado, en algunos casos se hace necesario el control con inyección de esclerosante bajo visión directa.

Existen otras complicaciones asociadas al estado previo del paciente, a sus enfermedades concomitantes y medicación previa (hipoxemia, bradicardia, hipotensión, endocarditis bacteriana, diátesis hemorrágica, sedación excesiva y aspiración); igualmente se han descrito en los últimos años otros tipos de complicaciones raras. [24]

En resumen la esofagogastroduodenoscopia conlleva cierta morbilidad y mortalidad; las tasas de complicaciones hasta cierto grado dependen del operador. Su riesgo aumenta con la edad y el número de enfermedades que sufre el paciente. En el anciano y en personas con problemas cardiopulmonares, la realización de la endoscopia debe obedecer a una indicación muy precisa (Recomendación Grado A).

BIBLIOGRAFÍA

1. Axon ATR. Dyspepsia: Who needs Endoscopy Gastroenterology 1997;112: 1376-1380.
2. Johnsen R Endoscopy: why and when. Scand J Prim Health Care 1987; 231: 155-60.
3. Quine MA, Bell GD, Mccloy RF, Devlin HB, Hopkins A. appropiate use of upper gastrointestinal endoscopy a prospective audit. Gut 1994;35:1209-14
4. 4Bercy G Endoscopy New York, Apleton-Century-Crofts.1976.
5. Cooper GS Indications and contraindications for upper gastrointestinal endoscopy. Gastrointestinal Endosc clin N Am, 1994 jul, 4:3, 439-454.
6. Morrissey JF, Reichelderfer M. Gastrointestinal Endoscopy. N Engl J Med 1991; 17:1142-1149
7. Kuwayama H. ¿When should endoscopy be performed in patients with dyspepsia ? Am J Gastroent 1996;91:2251.
8. Ollyo JB, Lang F, Fontolle CH, Monnier PH:Savary'new endoscopic grading of reflux-oesophagitis; a simple reproductible, logical, complete and useful classification. Gastroenterology 1990; 89ª100:
9. Donahue PhE. Basic Considerations in Gastroesopha- geal Reflux Disease. In Surgery of Esophagus. The Surg Clin of North Am 1997;77:1017-1040

10. McClelland RN, Endoscopy in the evaluation of pep- tic ulcer disease. Selected Reading In General Sur- gery 1995;22:20-28.
11. Fardy JM, Laupacis A. A meta-analysis of profilactic endoscopy sclerotherapy for esophageal varices. Am J Gastroenterol 1994;89:1938-1948.
12. Laine L, El-Newihi HM, Migikovsky B, et al. Endoscopy ligation campared with sclerotherapy for treatment of bleeding esophageal varices. Ann Intern Med 1993;119:1-7.
13. Sugawa C. Endoscopic diagnosis and treatment of upper gastrointestinal bleeding. Surg Clin North Am 1989;69: 1167-1183.
14. Cotton PR, Williams CB. Therapeutic upper gastrointestinal endoscopy. In: Practical Gastroibntestinal endoscopy, 2nd ed. Boston: Blackwell Scientific, 1982:49-61.
15. Farrel TM, Hunter JG Upper Gastrointestinal Endoscopy Therapeutic.In: The SAGES Manual Fundamentals of Laparoscopy and GI Endoscopy. New York: Springer,1999: 457-461.
16. Snyder WH. Esophageal Disease. Selected Reading In General Surgery 1998; 25: 11-22.
17. Achkar E, Carey WD, Petras R, Sivak MV, Revta R. Comparision of suction capsule and endoscopy biopsy of small bowel mucosa. Gastrointest Endosc. 1986;32:278-81.
18. Zarger SA, Kochhar R, Hehta S, Mehta K. The role of fiberoptic endoscopy in the management of corrosive ingestion and modified endoscopic classification of burns. Gastrointest Endosc 1991;37:165-169.
19. Ida K, Hashimoto Y, Takeda S, et al. Endoscopic diagnosis of gastric caner with dye scattering. Am J Gastroenterol 1975;63:316-320.
20. Goodnight J, Venook A, Ames M, et al. Practice Guidelines for Esophageal Cancer. The Cancer Journal from Scientific American 1996:2(3A):S37-S43.
21. Misumi A, Mori K, Ikeda T, et al. Evaluation of fiber- gastroscopy biopsy in the diagnosis of gastric cancer. A sutdy of 339 cases. Gastroenterol Jpn 1978;13:255-263.
22. Dunkin BJ. Complications of Upper Gastrointestinal Endoscopy In: The SAGES Manual Fundamentals of Laparoscopy and GI Endoscopy. New York: Springer,1999: 470-479.
23. 23. .McCloy R: Asleep on the job: Sedation and monitoring during endoscopy. Scand J Gastroenterol Suppl, 1992: 192-197.
24. Chan MF. Complicaciones de la endoscopia de vías digestivas altas. In Complicaciones en endoscopia gastrointestinal. Clínicas de Endoscopia de Norteamérica,1996;2: 275-290.

Preparación y técnica

ANTONIO JAVIER CADAVID VÉLEZ

Tècnica Endoscopia Digestiva Alta. Dr. D. Aponte

PREPARACIÓN Y POSICIONES

Es frecuente la sensación de temor e incertidumbre en los pacientes que van a ser sometidos a procedimientos endoscópicos, temores, que en la mayoría de los casos son debidos a información inadecuada e incompleta suministrada por otros pacientes e incluso por el mismo personal de salud.

La información que aporta el médico debe ser detallada y exacta, estos elementos son vitales para obtener una adecuada colaboración. Los médicos y enfermeras que trabajan en esta área suelen caer en la rutina del procedimiento, ignorando de forma equivocada la ansiedad que despierta un evento invasivo, omitiendo detalles que podrían en un momento dado ser de suma importancia para la culminación con éxito del examen propuesto.

La recomendación mundialmente aceptada, indica tomarse un espacio de tiempo dedicado a una minuciosa explicación, enfatizando la indicación de la endoscopia sus posibles complicaciones, como también otras opciones alternativas que podrían reemplazar en un momento dado el procedimiento inicialmente propuesto, en un ambiente tranquilizador, utilizando un vocabulario que el paciente pueda entender fácilmente, evitando tecnicismos, que en últimas provocan mayor confusión y ansiedad. [1]

Este proceso termina con la consecución del consentimiento informado, obteniéndose las firmas del paciente y de su acompañante que hará las veces de testigo. [1]

A continuación se debe revalorar varios aspectos, como son el estado previo de salud, obteniendo información precisa sobre enfermedades y consumo de medicamentos que afecten la homeostasis y la función cardiopulmonar. Se orientará un interrogatorio sobre patologías referentes a enfermedades cardiopulmonares, renales, hipertensión arterial y diabetes. [2, 3]

Se debe investigar si el paciente cumplió al pie de la letra las indicaciones dadas con antelación. Un aspecto importante es el ayuno, el cual debe iniciar seis a doce horas antes del procedimiento. Es más cómodo que la exploración se realice en la mañana, de esta forma el ayuno tiene lugar en la noche. Si el paciente cursa con cuadro obstructivo, la duración del mismo debe ser más prolongado.

En algunos pacientes se recomienda la administración de ansiolíticos previo al estudio, pero

en general no es necesaria la administración de este tipo de fármacos en la mayoría de los casos.

Está proscrito el uso de antiácidos, aspirina y aines antes del procedimiento. El paciente debe informar si consume anticoagulantes v.gr warfarina, sustancias antitrombóticas o sulfato ferroso. Debe valorarse previamente la necesidad de suspender dichos medicamentos, basándose en guías existentes para tal situación o apoyarse en el médico especialista tratante de la enfermedad de base, para evitar suspender un medicamento innecesariamente. La recomendación general para el paciente que consume anticoagulantes, es su suspensión un día antes del procedimiento endoscópico, e iniciar heparinas de bajo peso molecular en su reemplazo, a través de la llamada terapia puente.

Los pacientes con enfermedad cardíaca valvular tienen riesgo de endocarditis por bacteremia durante la endoscopia digestiva alta.

Se debe indicar antibióticos profilácticos en pacientes con prótesis valvulares, cardiomiopatía hipertrófica y shunts. La profilaxis también se indica en endoscopia terapéutica incluyendo escleroterapia para várices, dilataciones y mucosectomía.

En pacientes con injertos vasculares, prótesis articulares y shunts intracraneales debe administrarse antibióticos profilácticos de rutina.

Un régimen profiláctico frecuentemente utilizado es la combinación de ampicilina 2 gr y gentamicina a 1,5 mg x kg administrados por vía intravenosa media hora antes del procedimiento y continuar con 1,5 gr de ampicilina cada 6 h x 3 dosis más. En pacientes alérgicos a la ampicilina se indica vancomicina a la dosis de 1 gr IV en una sola dosis.

Aquellos pacientes que reciban terapia antihipertensiva, no deben suspenderla y pueden tomarla con un pequeño sorbo líquido, preferiblemente agua, el día del procedimiento.

Las prótesis dentales, anteojos, lentes de contacto se deben retirar. Cuando se va a realizar sedación se canaliza una vena periférica .En pacientes ancianos debilitados, con patologías sobre agregadas o con sangrado activo debe administrárseles oxígeno por cánula. El monitoreo de la frecuencia cardíaca, saturación arterial de oxígeno y presión arterial se convierte en pilar del procedimiento. [2, 3]

Los pacientes que cursen con sangrado digestivo alto deben someterse a un proceso de reanimación con administración de líquidos endovenosos y de ser necesario iniciar transfusión de glóbulos rojos empacados. Una hemoglobina por debajo de 7 gr/dl incrementa los riesgos de hipotensión e hipoxemia especialmente si se utiliza sedación.

Los pacientes que rechazan el uso de sangre o sus derivados por creencias religiosas se les puede administrar expansores plasmáticos además de los líquidos.

En caso de sangrado activo severo se incrementa el riesgo de bronco aspiración y la protección de la vía aérea, constituye una prioridad por lo que es necesario considerar la intubación endotraqueal, como el método ideal para evitar esa grave complicación.

La aplicación de un anestésico tópico en la cavidad oral previene las arcadas y es más clara su utilidad en los casos en que la sedación es escasa o nula. En caso de utilizarla es preferible la aplicación en spray.

Las opiniones o pautas con respecto a la analgesia y la sedación varían ampliamente de acuerdo con los diferentes centros. En muchas unidades se emplea sedación, pero algunos endoscopistas confían exclusivamente en una buena técnica de coordinación y rapidez de ejecución, argumentando además que la mejor sedación es una buena información sobre el procedimiento. [1]

El paciente es colocado en decúbito lateral izquierdo para minimizar los riesgos de broncoaspiración. (Ver Figura 1).

TÉCNICA: BOCA, FARINGE, ESÓFAGO, ESTÓMAGO, DUODENO

Se han descrito tres métodos para el paso del endoscopio:

1. Dirección hacia abajo bajo visión directa.
2. Manipulación ciega de la punta.
3. Guiado con los dedos.

FIGURA 1. El paciente es colocado en decúbito lateral izquierdo para minimizar los riesgos de broncoaspiración.

FIGURA 2. Vista de hipofaringe y laringe.

El endoscopia, debe evaluar el equipo antes de iniciar el proceso y debe constatar que este se encuentre en optimas condiciones. Aspectos como, la resolución y la calidad de imagen, son de vital importancia, evitando imágenes distorsionadas o con pobre resolución, en cuyo caso obliga a realizar la revisión del endoscopio, del procesador y constatar que haya una adecuada limpieza de la punta.

Después de la inserción en el nivel del crico faríngeo el equipo se posiciona en la línea media para evitar de esta forma que se impacte en las fosas piriformes. (Ver Figura 2)

Una recomendación general es evitar la realización de avance del endoscopio a ciegas e insuflar con movimientos de avance y retroceso.

El esófago es un tubo largo, recto y estrecho con una mucosa de color rosa pálido. Separado del cardias gástrico de color rojo salmón por el esfínter esofágico inferior. La unión gastroesofágica se define por una línea bien definida llamada la línea Z.

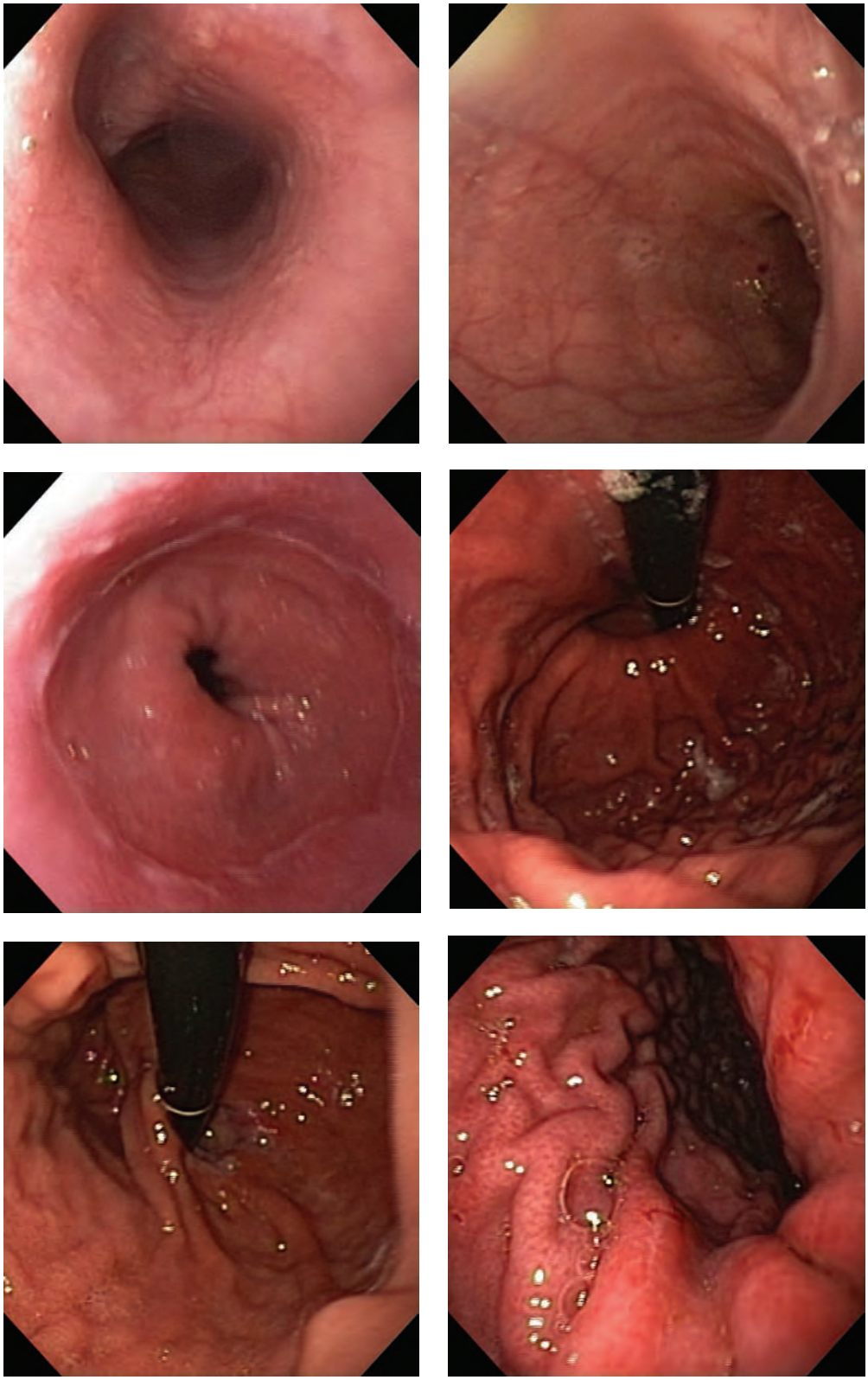

FIGURA 3. Tercio medio e inferior de esófago. Unión cardio-esofàgica. Linea Z. Fundus gástrico en retroflexión. Cuerpo gástrico.

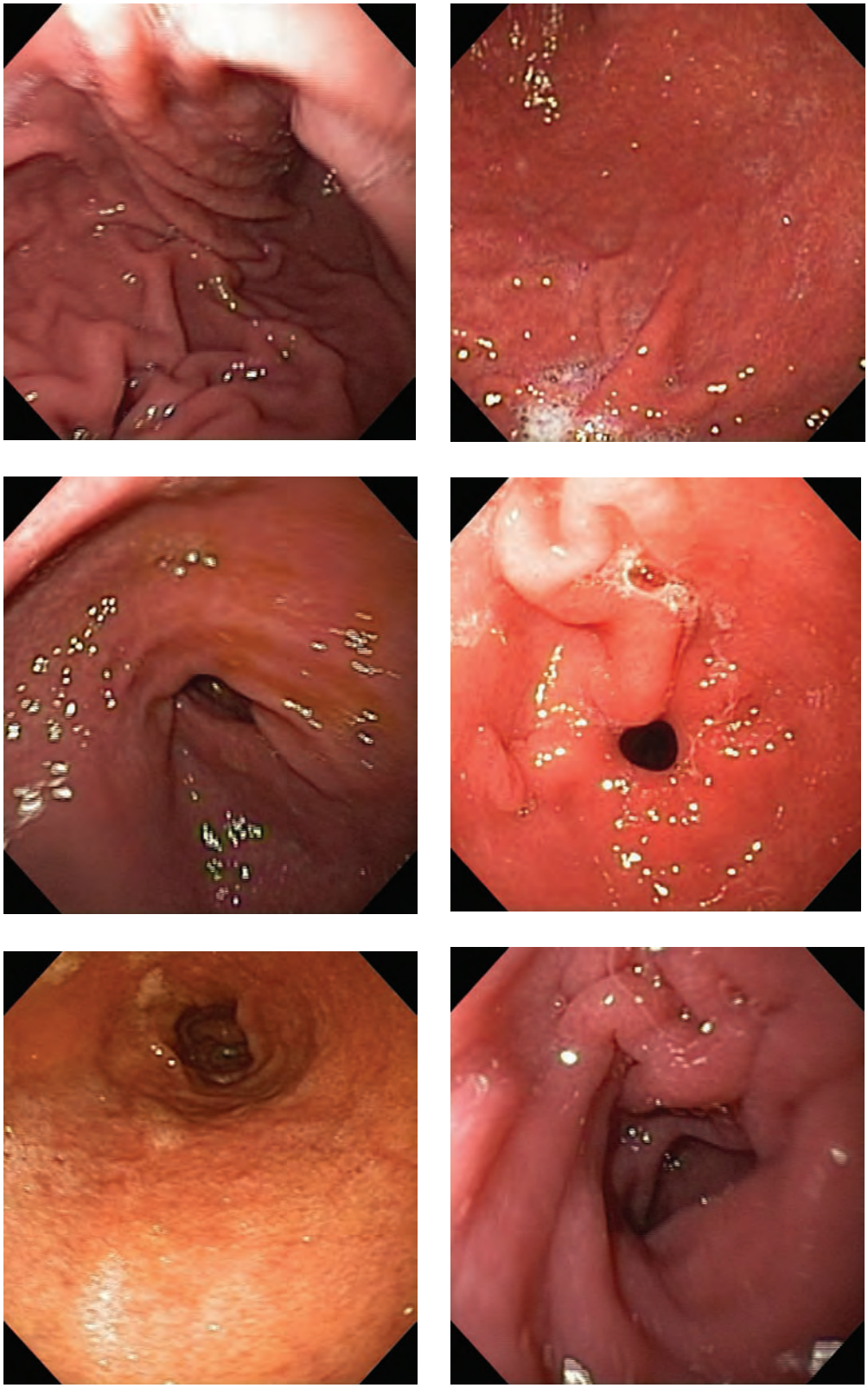

FIGURA 4. Cuerpo gástrico. Región antro-pilórica. Bulbo y segunda porción duodeno.

Los pliegues de la curvatura mayor son otra referencia, los cuales desaparecen en el antro. En antro se aprecian las ondas peristálticas siendo un promedio de tres por minuto.

El cardias y el fundus se observan mejor en visión retrógrada consistente en la retro- flexión del equipo 180 grados en forma de J a nivel de la incisura siendo los movimientos de aproximación y retirada paradójicos.

El píloro se atraviesa aplicando presión moderada de la punta del equipo sobre él. Esta maniobra desencadena espasticidad pilórica y espasmos con aumento del peristaltismo antral. El paso del píloro se hace más fácil siguiendo las ondas peristálticas.

La valoración del bulbo duodenal debe ser muy cuidadosa debido a que la mayoría de las lesiones duodenales se encuentran a este nivel.

El bulbo duodenal no tiene pliegues a diferencia del duodeno distal. La mucosa es pálida de aspecto granular. Su punto de referencia es el ángulo duodenal superior de 90 grados con rotación a la derecha. Al duodeno descendente se entra en forma ciega. La mejor valoración del duodeno se hace al retirar el equipo. Se realizan movimientos circulares para ver las caras duodenales. La ampolla de Vater es mal valorada con los equipos convencionales, no así con el endoscopio de visión lateral.

Si el paciente tolera el equipo se debe avanzar hasta la tercera porción particularmente importante en pacientes en quienes se sospeche cuadros de mala absorción, causas duodenales de diarrea en pacientes con sida, anemia por deficiencia de hierro de etiología oscura, sospecha de fístulas aorto entéricas, úlceras duodenales distales en síndrome de Zollinger Ellison y en anormalidades duodenales distales reportadas por radiografía.

Las biopsias mucosales para análisis patológico y/o microbiológico incrementan la sensibilidad y especificidad de la endoscopia.

BIBLIOGRAFÍA

1. Practical Gastrointestinal Endoscopy. Cotton Peter B. Willians Christopher B. Blackwell Scientific Publications. 1992.
2. Cleveland Gastroenterology Associates. North Carolina 1999. www.shelbync.com
3. Grater Cincinnati Gastroenterology Associate. Http:/www.gastro.org/adht. 1999.
4. Hani A. Aponte D. Manual de técnicas en Endoscopia digestiva. aced. 2005.
5. The role of esophagogastroduodenoscopy in the diagnosis and management of upper gastrointestinal disorders. Cappell M. Friedel D. Med Clin N Am 86 (2002) 1165 1216.

Cromoendoscopia

RICARDO OLIVEROS WILCHES

INTRODUCCIÓN

"La esperanza del Endoscopista es poder llegar al diagnóstico histopatológico a través de sus instrumentos, durante el mismo procedimiento. Lo anterior constituye un paso significativo hacia la Endohistología".

En los últimos 40 años han existido avances importantes en la tecnología óptica de las imágenes endoscópicas. Se ha pasado del endoscopio de fibra óptica, del endoscopio flexible, al video endoscopio, al endoscopio de alta resolución y de magnificación. Además de los progresos en los sistemas de alta tecnología, nuevos avances ópticos han sido desarrollados para incrementar las diferencias entre los tejidos normales y anormales. Estas técnicas incluyen tinciones (cromoendoscopia con colorantes) y filtros ópticos (cromoendoscopia virtual o digital) que permiten diferenciar lesiones neoplásicas de las no neoplásicas particularmente en el colon, valorando la superficie mucosa y la arquitectura vascular de las lesiones detectadas durante la endoscopia. [1]

La cromoendoscopia con aplicación de colorantes ha permitido la visualización con mayor detalle de la superficie de las lesiones (pit pattern, de la clasificación de Kudo) pudiendo diferenciar lesiones neoplásicas de las no neoplásicas. [2]

Con estos avances ha aparecido la cromoendoscopia digital u óptica (NBI, FICE), la cual igualmente permite la visualización de la superficie de la mucosa y la arquitectura vascular (sin necesidad de aplicación de colorantes). Esto ha llevado a nuevos sistemas de clasificación y a aprendizaje de nuevas imágenes por la tecnología instaurada. [2]

CROMOENDOSCOPIA CON TINCIONES

La cromoendoscopia con tinción de la mucosa, es una técnica endoscópica antigua, usada para estudiar los detalles finos de la mucosa del tracto gastrointestinal y mejorar el diagnóstico de cambios epiteliales.[3] La técnica de la tinción es simple y fácil de aprender.[3] La técnica de teñir la superficie mucosa del tracto gastrointestinal ha sido referida como coloración vital, cromoendoscopia y cromoscopia. Los agentes utilizados son el lugol, azul de metileno, azul de toluidina, acido acético, índigo carmín, rojo congo y la tinta china. Los colorantes han sido clasificados por su acción específica: tinciones vitales o de absorción, tinciones de contraste, tinciones reactivas y tinciones de

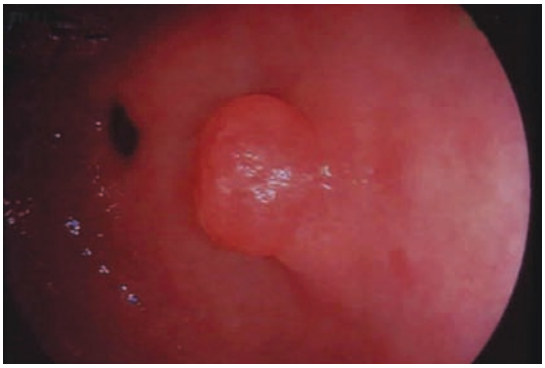

FIGURA 1.

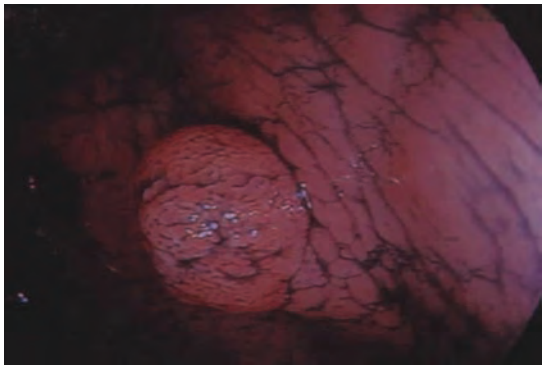

FIGURA 2.

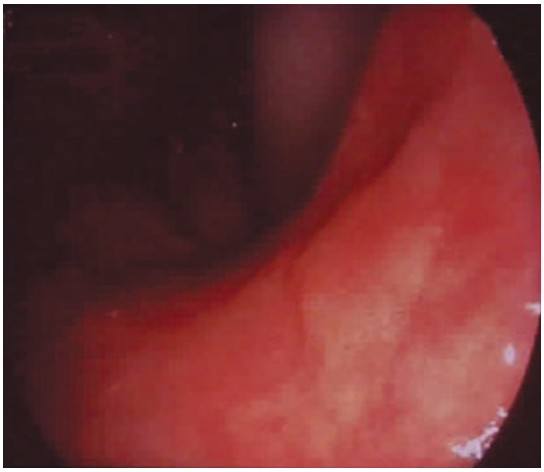

FIGURA 2.

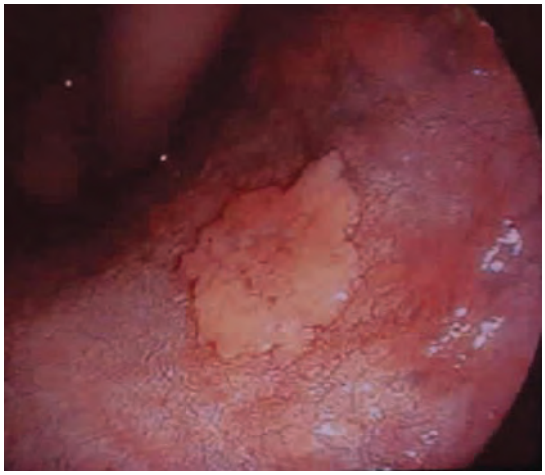

FIGURA 4.

tatuaje.[4] El mecanismo de acción de los colorantes deberá ser completamente entendido antes de su uso.[3] Cada tinción tiene unas aplicaciones clínicas específicas.

Teñir la superficie mucosa permite:

1. Visualizar de una forma más evidente los detalles de la mucosa.
2. Realzar las características de las lesiones ya detectadas, contrastando los márgenes de la lesión, con los de la mucosa vecina normal (Figura 1 y 2).
3. Detectar lesiones anormales más rápida y eficientemente, ya que los detalles de su superficie sobresalen.

A pesar de ser una técnica utilizada hace varias décadas [5] su aplicación clínica es baja. Primero porque la mayoría de los endoscopistas nunca reciben instrucción de la cromoendoscopia durante su entrenamiento. Segundo porque puede ser percibida como una técnica difícil, que consume tiempo [5,6] y hace más largo el procedimiento endoscópico y tercero porque al no conocer sus aplicaciones, no se puede deducir sus ventajas [6] (Figuras 3 y 4). Se ha creído que menos del 5 al 10% de los endoscopistas han recibido entrenamiento endoscópico, de cómo utilizar los diferentes tipos de tinción. [6]

Las personas en formación deben entender que la aplicación de una técnica tiene un valor. La cromoendoscopia debe ser mirada como una metodología que mejora el diagnóstico endoscopico y por consiguiente orienta hacia un mejor tratamiento. No todos los pacientes que son llevados a procedimientos endoscópicos requieren biopsia o electrosecciones o polipectomía. De forma similar no todos los pacientes requieren aplicación de tinciones sobre la mucosa. El endoscopista bien entrenado y eficiente debe ser

capaz y conocer las aplicaciones de la cromoendoscopia y sus ventajas para su utilización en la práctica diaria. [6] Idealmente el médico deberá utilizar la cromoendoscopia y la variedad de las tinciones para confirmar una sospecha clínica o para obtener una nueva información que pueda ayudar al manejo de una situación clínica específica.

Desde hace varios años la cromoendoscopia se utiliza en combinación con la endoscopia de alta resolución y de magnificación para valorar lesiones pequeñas, planas y deprimidas, mejorando el diagnóstico y estableciendo clasificaciones morfológicas que dan aproximación diagnóstica a las lesiones. [7]

Tinciones:

- Lugol
- Azul de Metileno
- Azul de toluidina
- Índigo Carmín
- Rojo Congo
- Acido acético
- Tinta China

MECANISMO DE ACCIÓN

Los colorantes han sido clasificados por su mecanismo de acción:

Tinciones vitales o de absorción. Son son esas tinciones que son tomadas por las células epiteliales, por difusión o absorción a través de la membrana celular. Es decir la célula es capaz de captar el colorante. [6,8]

Solución de lugol, Azul de metileno, Azul de toluidina, Ácido acético

Tinciones de contraste. Estas sustancias no entran a la célula pero penetran en los surcos o depresiones de la mucosa y en los contornos de las elevaciones resaltando o sobresaliendo cambios en la superficie mucosa. [6,8]

Índigo Carmín

Tinciones reactivas. Son aquellas que clásicamente reaccionan con un constituyente específico de la célula mucosa o con la secreción ácida a un nivel específico de pH. [6,8]

Rojo Congo

Tinciones para tatuaje. Ha sido utilizada con el fin de marcar lesiones gastrointestinales, para identificación quirúrgica subsecuente. También facilita el seguimiento de los sitios previos de polipectomía. [6]

Tinta China

PREPARACIÓN DE LA MUCOSA PARA LA TINCIÓN

No existe un procedimiento específico para la cromoendoscopia, más que la instrucción necesaria para una endoscopia. Debe ser obtenida una historia de alergias, como el caso del lugol, con una historia de alergia al Yodo. Como la superficie mucosa está recubierta de un material mucoide en una cantidad variable, este debe ser retirado en lo posible antes de aplicar un colorante. El acetyl cisteine, es un agente mucolítico, utilizado en pacientes con moco viscoso en el árbol traqueo bronquial. Este agente reduce o destruye la viscosidad del moco. La cantidad utilizada varía de 8 a 32 cc. Luego de este paso, un vigoroso baño del área a teñir con agua tibia debe ser efectuado, para reducir o retirar el moco residual. [9,10] El colorante se irriga a manera de rocío sobre la superficie mucosa. También las tinciones pueden ser aplicadas a manera de spray, por ingestión de pastillas, en combinación con lavados colónicos o irrigación con aguja de escleroterapia.

APLICACIONES CLÍNICAS

Cáncer esofágico

Las células escamosas del esófago están llenas con glicógeno el cual es teñido con solución de lugol. Esta solución puede cambiar el color normal del esófago a un color carmelito obscuro. El grado de tinción es proporcional al grosor de la mucosa y a su integridad o contenido de glicógeno. [11]

Brodmerkel en 1971 fue el primero en presentar los estudios del lugol durante la endoscopia y proponer su utilidad en el diagnóstico del Ca de esófago. [11] Ya en 1933 Schiller había utilizado el lugol con los mismos principios en el diagnóstico de lesiones del cuello uterino. .La mucosa ectópica, la úlcera esofágica, el cáncer y

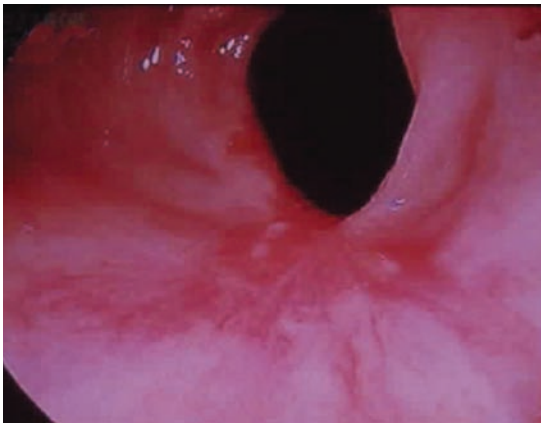

FIGURA 5.

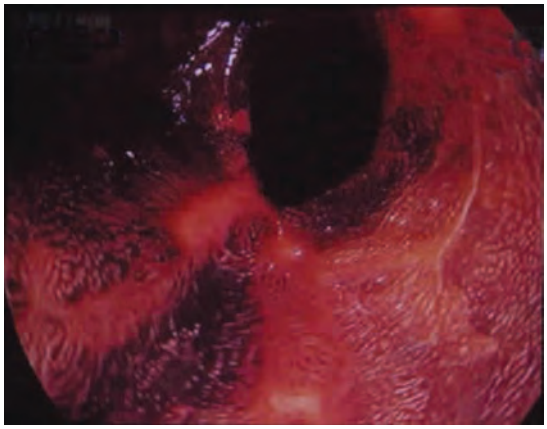

FIGURA 6.

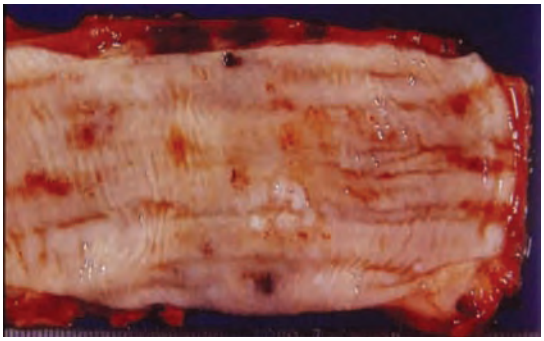

FIGURA 7.

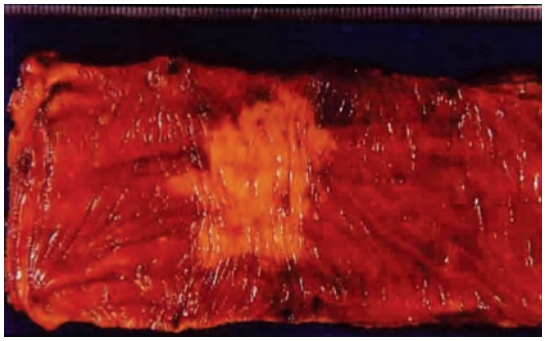

FIGURA 8.

la displasia severa no tiñen con el lugol, por el bajo porcentaje de glicógeno en las células.[11] (Figura 5 y 6). La presencia del Ca escamocelular y su extensión multifocal puede fácilmente ser delineada por carencia de tinción. Cerca del 30% de los pacientes con Ca de esófago tienen un Ca intra epitelial contiguo a la lesión principal. [12] (Figura 7 y 8). Las lesiones tempranas del esófago pueden pasar desapercibidas en endoscopias de rutina, pero se pueden volver aparentes con la aplicación de lugol. [13]

Otro campo es la detección del Ca escamo celular esofágico en pacientes de alto riesgo. Este grupo incluye pacientes con Ca de la cavidad oral, acalasia, Tylosis y Síndrome de Plummer Vinson. En la provincia de Linxian en la China, una región con alta incidencia de Ca de esófago, se encontró 23% de pacientes con displasia de alto grado luego de tinciones con lugol a manera de tamizaje. Esta coloración vital aumenta la sensibilidad de diagnosticar displasia y cáncer esofágico de un 63% a un 92%.[14]

La solución de lugol es muy útil en el seguimiento del epitelio columnar metaplástico residual después del tratamiento de la displasia de alto grado con terapia fotodinámica con láser. Estas áreas con pobre tinción pueden representar focos de no reepitelización, tejido fibrótico, tejido displásico o epitelio columnar residual. [14]

Se utiliza lugol en solución del 1 al 2% en volúmenes de 20 a 50cc. Dependiendo de la concentración el lugol puede causar efectos colaterales, como náuseas y alergias. El Lugol no debe ser utilizado en pacientes con hipertiroidismo.

Metaplasia Intestinal

La metaplasia intestinal es encontrada en el estómago asociada a la gastritis crónica atrófica y en el esófago de Barrett con la presencia de metaplasia intestinal especializada.

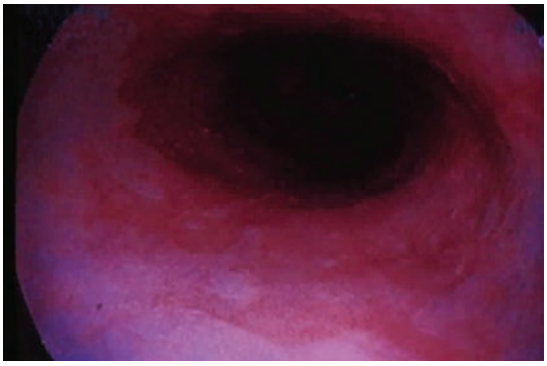

FIGURA 9.

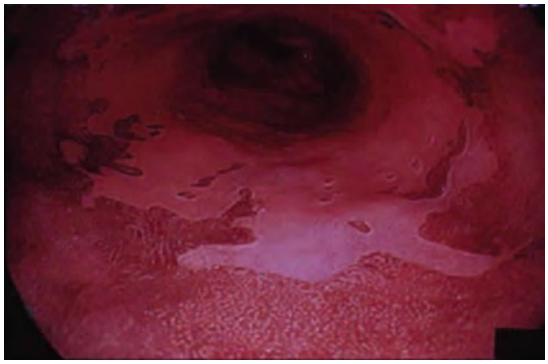

FIGURA 10.

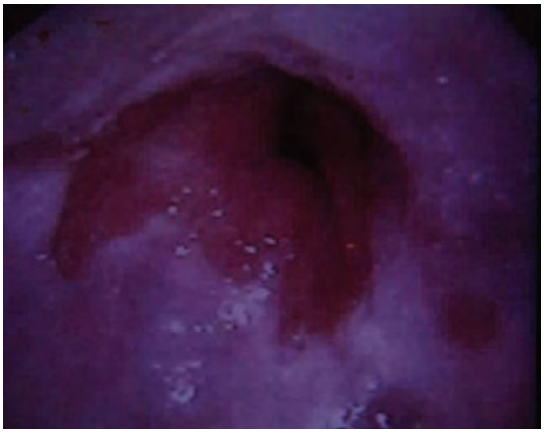

FIGURA 11.

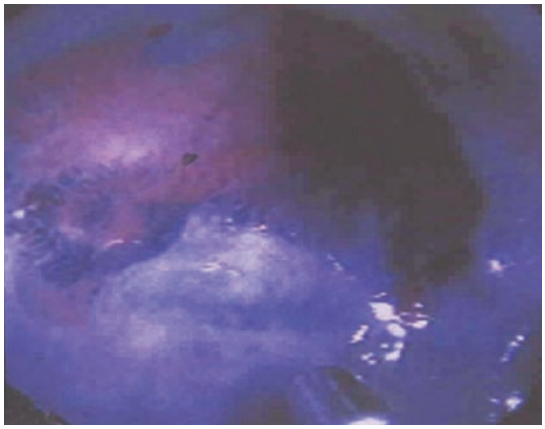

FIGURA 12.

En el esófago de Barrett, el azul de metileno es la tinción utilizada con mayor frecuencia. El azul de metileno es un colorante vital tomado por las células de absorción activas como las del intestino delgado y del colon. [15,16] (Figura 9 y 10).

El azul de metileno permite la identificación del esófago de Barrett. La tinción puede detectar epitelio ectópico de absorción como es el caso de la metaplasia intestinal gástrica o como tinción negativa en una zona donde el epitelio de absorción es normal, como en la metaplasia gástrica a nivel duodenal. [15,16]

También el azul de metileno es útil en identificar focos residuales de metaplasia intestinal después de la terapia fotodinámica con láser o de ablación térmica en el manejo del esófago de Barrett. La principal desventaja del azul de metileno es la carencia de certeza en la identificación de áreas de displasia de alto grado. [15,16]

Una zona de no tinción con azul de metileno en un paciente con esófago de Barrett puede corresponder a un epitelio fúndico o cardial y no de tipo especializado, puede ser una zona de displasia de alto grado. La tinción con azul de metileno no puede diferenciar áreas de displasia de áreas no displásicas en la zona de metaplasia intestinal especializada. Esta técnica es particularmente útil para detectar la presencia de metaplasia intestinal [16] (Figura 11 y 12).

Wo y colaboradores reportaron que las biopsias dirigidas luego de la tinción con azul de metileno fueron similares a las biopsias convencionales en detectar metaplasia intestinal especializada. [16]

La endoscopia de magnificación ha sido utilizada con la cromoendoscopia en el estudio de los pacientes con esófago de Barrett para mejorar las imágenes y obtener mejores detalles morfológicos de la mucosa. Esto permite identificar

áreas de metaplasia intestinal y de displasia y dirigir las biopsias de zonas sospechosas. [15,16]

Endo y Guelrud han propuesto clasificaciones de la estructura de la mucosa de los pacientes con esófago de Barrett en la detección de metaplasia intestinal especializada utilizando la endoscopia de magnificación y la cromoendoscopia con azul de metileno y acido acético. El acido acético elimina la capa superficial de moco y luego causa una desacetilación de las proteínas celulares con un cambio en las propiedades de las proteínas nucleares y citoplasmáticas, permitiendo un enrojecimiento de la mucosa y acentuación de los pit pattern cuando el ácido acético logra alcanzar los capilares del estroma de la mucosa. Estas clasificaciones no han sido aceptadas todavía porque existe mucha variabilidad entre los observadores con una concordancia muy baja. [16]

La utilización de la endoscopia de magnificación y cromoendoscopia con ácido acético se justifica en la práctica diaria porque es muy barata y rápida de realizar. La técnica es simple. La interpretación de los pit pattern de la mucosa utilizando las clasificaciones actuales es fácil de incrementar y de aprender. Esta técnica mejora la visualización de la superficie mucosa esofágica y el diagnóstico de la metaplasia intestinal especializada. El volumen del ácido acético es de 5 a 8 cc y el número de biopsias para el diagnóstico de esófago de Barrett puede disminuirse en un 50% cuando se compara con el protocolo rutinario, ya que ellas se hacen dirigidas a zonas de interés. [15,17]

Canto, una entusiasta de la cromoendoscopia menciona que los métodos de tinción deben ser parte de la práctica endoscópica cotidiana.

El azul de metileno es utilizado en una solución del 0.5% al 1% en volúmenes de 20 cc. El azul de metileno es considerado no tóxico, pero ha causado anemia hemolítica en niños cuando es administrado parenteralmente. Los pacientes pueden notar coloración de la orina y las heces después de la tinción.

Metaplasia gástrica

La metaplasia gástrica es el reemplazo de las células vellosas intestinales normales por células que tienen morfología de células mucosas de tipo gástrico. [16] La metaplasia gástrica se presenta como pequeñas lesiones en el duodeno, principalmente en bulbo duodenal. [16,17]

El azul de metileno puede ser visto como tinción negativa para localizar focos de metaplasia gástrica. Con estos argumentos se puede estudiar la historia natural de la ulcera duodenal y los efectos de la terapia sobre este tipo de epitelio a nivel duodenal. [16,17]

Cáncer orofaríngeo

El cáncer orofaríngeo es más común entre los fumadores. Los médicos familiarizados con esta patología están en condiciones de reconocer las lesiones tempranas. Cuando no existe experiencia se puede recurrir a este tipo de tinción con azul de toluidina. [4,16]

El azul de toluidina un colorante nuclear meta cromático básico que tiñe el material nuclear de las lesiones malignas, pero no el de la mucosa normal. En la práctica clínica las lesiones benignas se tiñen de color azul muy suave y las lesiones displásicas con un color azul más obscuro, debido a su mayor contenido de ácido nucleico. [18] Este método de aplicación incluye un prelavado con ácido acético al 1% para remover el moco y luego aplicar el azul de toluidina al 1% de forma directa, en volúmenes de 5 cc.

Pólipos colónicos

La estructura colónica normal con su apariencia granular muy fina y sus múltiples pliegues puede ser bien documentada con la tinción de índigo- carmín. [19] Este colorante no es absorbido, es utilizado como agente de contraste. Los pólipos colónicos diminutos pueden ser visualizados usando este tipo de tinción. [20]

Usando un endoscopio convencional la superficie del colon parece lisa. Pero si somos capaces de mirarla más cerca, la mucosa puede aparecer granular y dividida por pliegues o surcos. La apariencia granular de esta superficie colónica es debida a las numerosas entradas (pits), la cual representa las criptas de Lieberkuhn. Estas entradas están organizadas regularmente y son redondas en su forma. El diámetro de cada entrada es de 40 a 50um. [19,21]

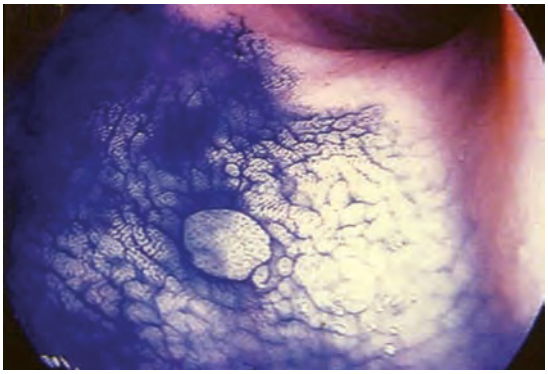

FIGURA 13.

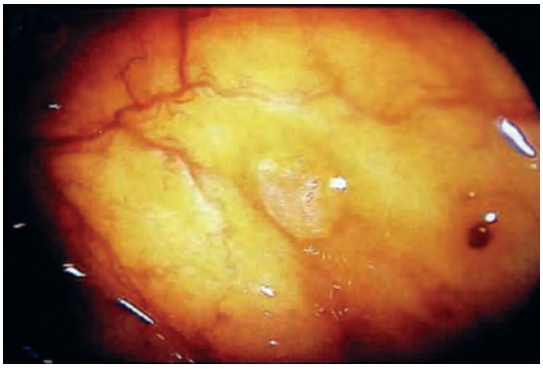

FIGURA 14.

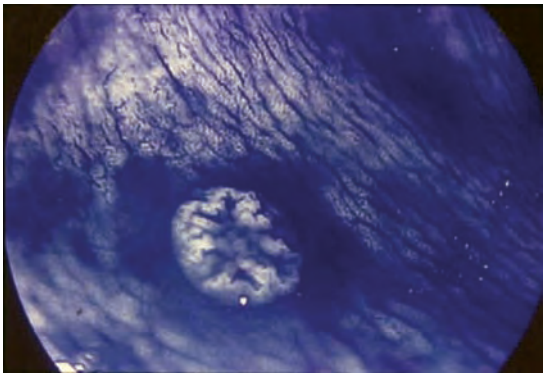

FIGURA 15.

La colonoscopia de magnificación permite ver las estructuras mínimas de la superficie colonica. El primer colonoscopio de magnificación fue descrito por TADA en 1975. Estos endoscopios tiene la capacidad de magnificar o aumentar la imagen 10 veces, de un colonoscopio normal. Otros modelos pueden hacerlo 10 a 35 veces y otros hasta 170 veces. [19] Otra alternativa es el colonoscopio de alta resolución. No se magnifica la imagen. El sistema incrementa el número de puntos en el monitor cambiando de 180.000 a 410.000 pixeles. [19] Una pregunta que se solía hacer, era saber, si se podía predecir la histología de los pólipos con el examen endoscópico. Utilizándose una endoscopia convencional y la aplicación de índigo carmín no es posible determinar el modelo del pit pattern de los pólipos diminutos. [21,22]

La combinación de la tinción y la utilización de los video endoscopios de mayor resolución ha permitido el reconocimiento de un modelo de superficie distinto entre los pólipos hiperplásicos y los pólipos adenomatosos. [21] (Figuras 13 – 15).

Los pólipos hiperplásicos tienen una superficie mucosa dispuesta en entradas ordenadas que se parecen a la mucosa normal, mientras los adenomatosos está compuesta por distintos surcos o pliegues. Una experiencia preliminar de Georgetown usando el índigo carmín y alta resolución en los endoscopios reportaron un 93% de sensibilidad y 95% de especificidad en distinguir las dos superficies. [19,22]

La mayoría de los estudios reportados utilizando esta combinación de colonoscopios de alta resolución y tinción con índigo carmín pueden diferenciar los pólipos hiperplásicos de los pólipos adenomatosos. La sensibilidad varía hasta el 96% y la especificidad hasta el 81%. Los pólipos descritos no son mayores a 10 mm. [19]

El desarrollo de la colonoscopia de magnificación representa un significativo avance en el diagnóstico endoscópico. Esto permite evaluar la fina estructura de la mucosa de las lesiones pequeñas. El estudio de los pit pattern ha tenido gran importancia en la evaluación de las lesiones pequeñas y especialmente de las lesiones deprimidas en el proceso del desarrollo del cáncer colorectal. [21, 22] (Figura 16).

La evaluación precisa de los pit pattern de las lesiones pequeñas requiere de la aplicación de la magnificación de imágenes 100 X. Uno de los sueños de los gastroenterólogos es poder predecir con exactitud el diagnóstico histopatológico de las lesiones. Este diagnóstico de estas lesiones pequeñas es impreciso con los endoscopios de visión rutinaria.

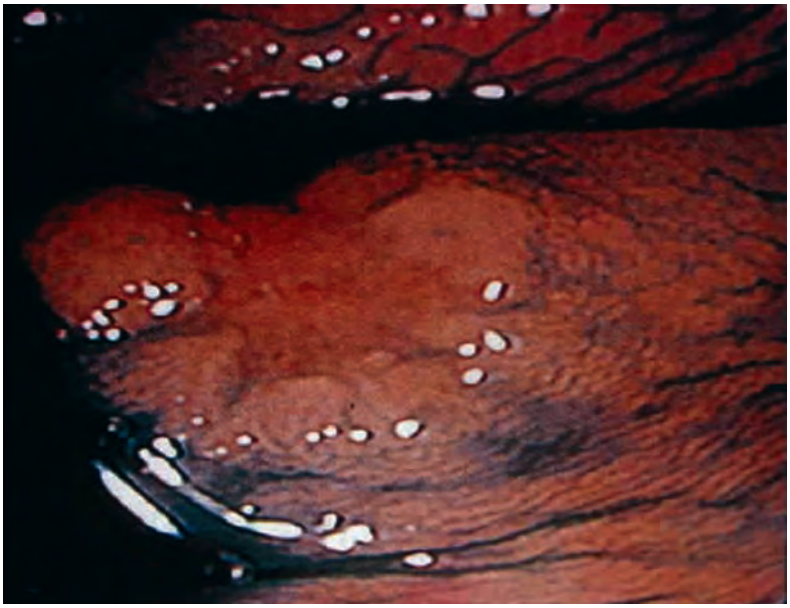

FIGURA 16.

El diagnóstico de las lesiones pequeñas por la colonoscopia de magnificación está basado en la clasificación de los pit pattern de la mucosa colónica, establecido por Kudo y colaboradores (Figura 17). Esta clasificación debe ser completamente entendida. Las lesiones con pit pattern tipo I y II corresponde a lesiones inflamatorias y o hiperplásicas. En contraste las lesiones tipo III L y IV son lesiones tumorales de tipo deprimido, mientras que las lesiones III S y V son típicamente lesiones tumorales invasivas. [21] (Figura 18, 19A, 19B y 20)

Con los avances de la colonoscopia de magnificación y de la cromoendoscopia, los cánceres colorectales tempranos son identificados. Estas lesiones deben ser distinguidas de lesiones hiperplásicas o inflamatorias, lo cual se basa en la interpretación de los pit pattern. El uso de la video colonoscopia más la cromoendoscopia ha dado ayuda en el diagnóstico de la profundidad de invasión de los cánceres tempranos para la escogencia de la terapéutica respectiva. Todo esto se basa en los hallazgos derivados de la endoscopia: definición de los bordes de la lesión, profundidad de la superficie deprimida, irregularidad de la depresión y convergencia de los pliegues hacia la lesión. [22]

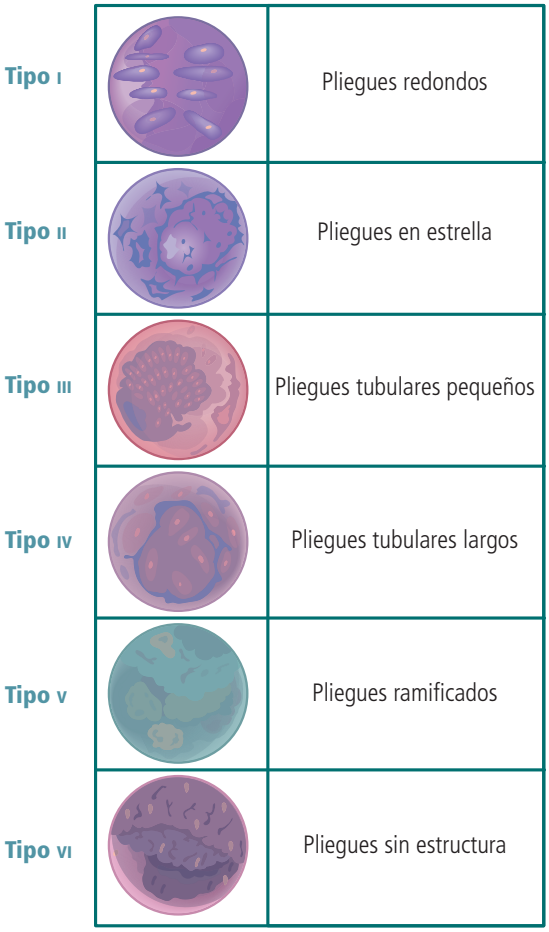

FIGURA 17.

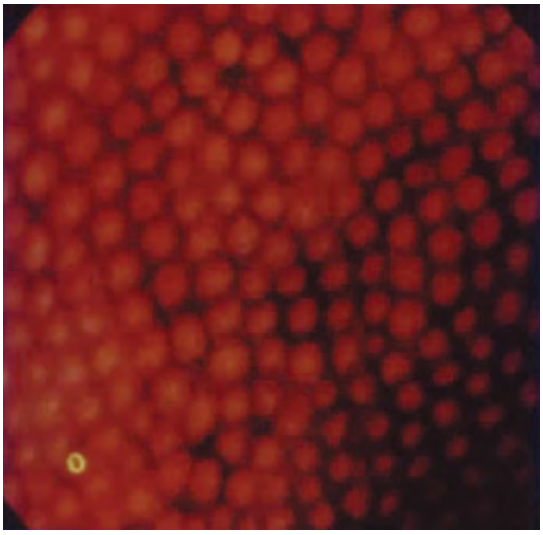

FIGURA 18.

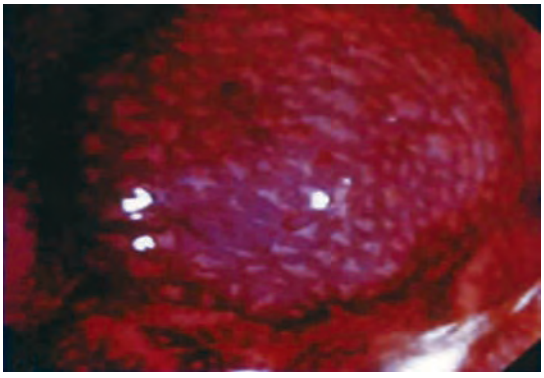

FIGURA 19A.

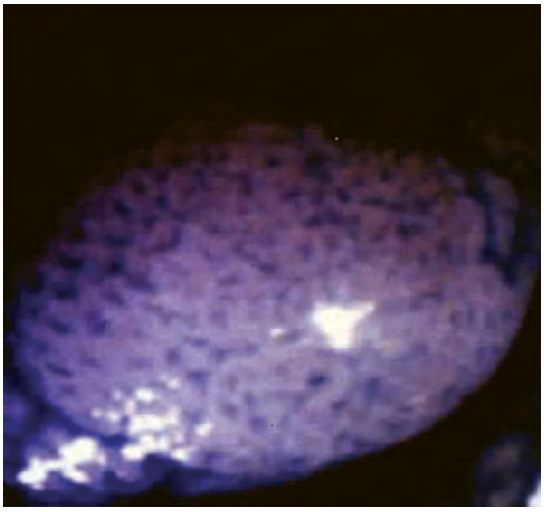

FIGURA 19B.

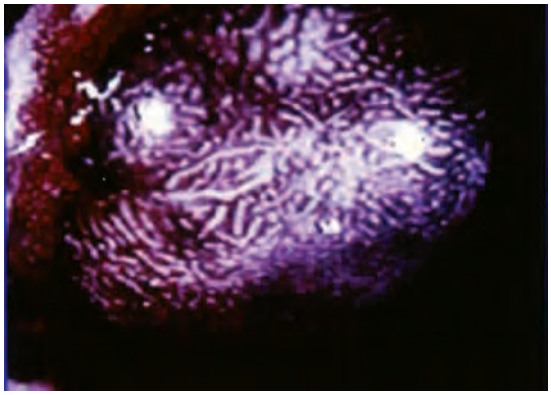

FIGURA 20.

Colitis ulcerativa

En los pacientes con Colitis ulcerativa las tinciones utilizadas con mayor frecuencia son el índigo carmín y el azul de metileno. [8] La cromoendoscopia tiene dos objetivos: primero, mejora la detección, de lesiones colónicas sutiles, aumentando la sensibilidad al exámen endoscopio. Esto es importante en la colitis ulcerativa, porque las lesiones displásicas planas pueden ser difíciles de detectar y segundo porque una lesión que es descubierta, puede ser mejor caracterizada con la cromoendoscopia, incrementado la especificidad del examen. [8]

En el año 2003 se publicó el primer estudio clínico controlado con el cual se demostró que la cromoendoscopia y la colonoscopia de magnificación podían facilitar la detección temprana de lesiones intra epiteliales neoplásicas en pacientes con colitis ulcerativa. 165 pacientes con colitis ulcerativa fueron aleatorizados a una colonoscopia convencional o a una colonoscopia de magnificación más cromoendoscopia utilizando azul de metileno. Las lesiones fueron evaluadas de acuerdo a la clasificación de Kudo y colaboradores. En el grupo de la cromoendoscopia hubo estadísticamente una mejor correlación entre los hallazgos endoscópicos y los hallazgos histopatológicos. Las biopsias fueron dirigidas a zonas sospechosas y mayores hallazgos de neoplasia intra epitelial fueron detectadas en el grupo de la cromoendoscopia. Posteriormente otros autores (Hurlstone y Rutter) realizaron trabajos parecidos. [8]

Basados en estos estudios la cromoendoscopia hace parte de las guías de manejo y seguimiento de los pacientes con colitis ulcerativa en los EEUU. [8, 23] En conclusión la cromoendoscopia de magnificación es una herramienta válida en la detección de lesiones neoplásicas intra epiteliales en pacientes con colitis ulcerativa de larga evolución. [8]

Mucosa gástrica heterotópica

La mucosa gástrica heterotópica puede ser vista en el esófago superior, inmediatamente por debajo del cricofaríngeo. Estas áreas de mucosa columnar son pequeñas y tienen un color anaranjado que es claramente definido dentro de la mucosa esofágica normal. [17]

Estas zonas pueden tener células parietales que secreten ácido. En los pacientes en quienes estas áreas puedan tener alguna significancia clínica por manifestaciones de esofagitis, la biopsia está indicada. Cuando se utiliza la coloración con lugol, la mucosa heterotópica puede ser mejor definida. [23]

Si se quiere evaluar si este tipo de mucosa está produciendo ácido, el rojo congo puede ser utilizado. El rojo congo cambia de color rojo a azul en presencia de niveles de ácido con pH menores de 3. [18]

El rojo congo es utilizado en concentraciones de 0.3% a 0.5% en volúmenes de 10 a 50 cc dependiendo del sitio de aplicación. Una solución de bicarbonato al 0.5% es utilizada antes de la tinción con rojo congo. Igualmente la pentagastrina, un análogo de la gastrina, que estimula la población de células parietales, es aplicado a una dosis de 6 ug/kg de forma subcutánea o intramuscular 30 minutos antes de la aplicación del rojo congo. [23]

El rojo congo también ha sido utilizado para demostrar mucosa gástrica heterotópica en el duodeno. [23] Una de la indicaciones más claras del rojo congo, es su utilización para determinar la producción de ácido antes y después de las vagotomías. La utilización con este propósito fue originalmente descrita por Lowicki en 1961.

La tinción debe comenzar distalmente y debe cubrir la totalidad de la mucosa gástrica. En pacientes con vagotomía incompleta, las áreas con zonas inervadas muestran un cambio de color inmediato, de rojo a azul obscuro. Las áreas denervadas muestran un retardo hasta de 8 minutos en el cambio de color.

Tatuaje en sitios de lesiones

Cuando se esta en frente de un pólipo grande con sospecha de cáncer y se piensa en la posibilidad de manejo quirúrgico, debe tomarse en consideración marcar el sitio de la resección o de la polipectomía. Esta técnica puede facilitar la identificación intra operatoria para una resección exacta del sitio involucrado. [23]

Cuando se trata de un pólipo sésil y va a requerir más de un procedimiento el tatuaje también esta indicado para identificar el sitio de trabajo. La tinta china permanece en la submucosa después de la infiltración. La tinta china es una suspensión de carbón coloidal, derivado del carbón y agua en una base especial de alcohol. Su uso fue descrito por Ponsky en 1975, quien lo utilizó para marcar pólipos. [6]

La tinta china debe ser esterilizada antes de su uso. 10 cc de tina china son agregados a un litro de solución salina, para proporcionar una solución al 0.1%. De esta forma es esterilizado en autoclave por 20 minutos. [6]

Las complicaciones son muy raras pero debe tenerse en cuenta las de tipo infeccioso como los abscesos colónicos o peritonitis si la solución cae a la cavidad peritoneal. [6] Otro aspecto importante es que la tinción es permanente y el paciente debe ser advertido en este sentido.

CROMOENDOSCOPIA DIGITAL

Kudo propuso una clasificación bien definida de los pit patttern (tipo I al IV) que es ampliamente aceptada, con estudios y resultados superiores cuando son comparados a la colonoscopia estándar. Sin embargo algunos piensan que la clasificación de Kudo no es aplicable, de una forma amplia y rutinaria porque implica mayor tiempo en el procedimiento por las tinciones y se requiere de una curva de aprendizaje en el reconocimiento específico de los patrones de los pit patttern.

Para resolver estos problemas, apareció la Cromoendoscopia Virtual tal como el NBI (Narrow Band Imaging) y el FICE (Fujinon intelligent color enhancement), las cuales constituyen tecnologías muy similares, basadas en los mismos principios físicos pero con distintos modos de acción. Estas tecnologías tienen efectos dramáticos en la calidad de la imagen, con incremento en el contraste vascular y algunos mejoramientos de la topografía de la superficie de la mucosa. [24]

NBI (Narrow Band Imaging) es una tecnología óptica desarrollada en 1999 en el NCC . Con esta tecnología se puede visualizar claramente la arquitectura vascular de la mucosa. Con el NBI se ilumina la superficie de la mucosa utilizando filtros especiales que estrechan las respectivas bandas roja, verde y azul, mientras que simultáneamente se incrementa la relativa intensidad de la banda azul. Esto permite la visualización de la microvasculatura de la mucosa como un resultado de la absorción óptica de la luz por la hemoglobina de la mucosa. De esta forma la luz azul es altamente absorbida por la hemoglobina de los capilares de la mucosa. Gono y colaboradores con el NBI visualizaron el patrón capilar de la mucosa de la lengua. Ellos propusieron la utilización de esta técnica in vivo. [25] El primer reporte de la eficacia del NBI para el tracto gastrointestinal fue hecho en el 2001. [26]

Durante la endoscopia de luz blanca las anormalidades macroscópicas o grandes de la mucosa son detectadas, mientras que durante el NBI los cambios sutiles de la mucosa y de los vasos sanguíneos es lo valorado. Mentalmente el examinador debe tratar de enfocar dos aspectos del examen: la superficie de la mucosa y el patrón vascular. En el año 2005 el sistema NBI fue comercialmente utilizado. [24]

El FICE está basado en una estimación espectral computadorizada que aritméticamente procesa los fotones reflejados de un tejido iluminado para reconstruir diferentes imágenes virtuales. El FICE tiene la ventaja potencial que permite al Endoscopista escoger de 10 diferentes imágenes virtuales con modelos de onda de luz para una observación óptima del tejido a examinar. [27] El FICE y el NBI producen imágenes similares con incremento en la arquitectura vascular.

La calidad de la visualización endoscópica depende de la resolución y de la magnificación.

La video resolución es una función de la densidad de los pixeles. Los endoscopios convencionales ofrecen resolución de 367.000 pixeles. Los avances en la tecnología permiten pequeños chips con un mayor número de pixeles. Aparecen los endoscopios con alta resolución o alta definición con imágenes que varían de 850.000 a un millón de pixeles. [28]

Los endoscopios de alta resolución magnifican la imagen 30 a 35 veces. Los endoscopios de magnificación son definidos por la capacidad de realizar zoom utilizando un lente móvil en la punta del endoscopio. Cuando se tiene una lesión para evaluar se estabiliza el foco y se realiza el zoom para obtener una imagen más cercana. Con el zoom óptico se puede incrementar la imagen hasta 150 veces. [28]

La mayoría de los estudios combinan la endoscopia de alta resolución, magnificación con la cromoendoscopia o con equipos que incluyen el NBI o el FICE. [28]

Esófago

Existen varios intentos con la endoscopia de magnificación para visualizar los modelos de los patrones mucosos y predecir con exactitud la presencia de Barrett con o sin displasia. Hay trabajos utilizando el azul de metileno, el índigo carmín, el ácido acético con la endoscopia de magnificación. Estos proponen 4 diferentes patrones de la superficie mucosa, tipo I, redondo, tipo II, reticular, tipo III velloso, tipo IV rugoso. [29]

También existen estudios que reportan la utilidad del NBI con el endoscopio de magnificación identificando Metaplasia intestinal basada en diferentes tipos de modelos de la superficie de la mucosa y de los capilares. Sin embargo todas estas clasificaciones son muy complicadas en relación al valor clínico y requieren una curva de aprendizaje. [30,31]

En el esófago el NBI es una técnica relativamente simple y fácil que tiene las ventajas de la cromoendoscopia pero sin la aplicación

de agentes. El NBI permite la visualización de características adicionales de la mucosa, por ejemplo de los vasos sanguíneos, que no son fácilmente reconocidas con la endoscopia de alta resolución o de magnificación y ayuda a diferenciar áreas neoplásicas de no neoplásicas.

Estómago

El uso de la cromoendoscopia o el NBI con la magnificación ha sido utilizado para la evaluación del cáncer gástrico temprano antes de la resección mucosa endoscópica, para valorar la zona perilesional y definir los márgenes. Se han encontrado en lesiones tempranas irregularidades de la mucosa, capilares tortuosos que son diferentes en los casos de lesiones adenomatosas, hiperplásicas o de la mucosa normal. Estas evaluaciones permiten definir manejos endoscópicos estableciendo profundidad de la lesión y márgenes quirúrgicos.[32]

La cromoendoscopia particularmente con magnificación ayuda a identificar lesiones pre cancerosas; sin embargo esta técnica requiere de amplia experiencia, prolonga el tiempo de estudio y adiciona carga de trabajo e implica mayor tolerancia por parte del paciente. La técnica del NBI tiene buena sensibilidad en el diagnóstico de lesiones gástricas, pero no hay acuerdo sobre cuáles patrones de NBI, están asociados a lesiones precancerosas y las diferentes clasificaciones carecen de validez externa. [33]

Colon

La endoscopia de alta resolución y de magnificación son herramientas muy útiles para la detección de lesiones planas o deprimidas. La cromoendoscopia es parte también de este esfuerzo. Kudo propuso la clasificación de los pit pattern para diferenciar entre lesiones neoplásicas y no neoplásicas. Esta clasificación tiene un alto grado de concordancia entre observadores.[34]

Estudios que comparan la exactitud diagnóstica en diferenciar lesiones neoplásicas de las no neoplásicas con la colonoscopia convencional, cromoendoscopia con índigo carmín y cromoendoscopia con magnificación muestran cifras del 84% para la colonoscopia convencional, del 89,4% para la cromoendoscopia y del 95,6% para la cromoendoscopia con magnificación. [28] La angiogenesis es crítica en la transición de lesiones premalignas. [35] Por esto el diagnóstico basado en los cambios morfológicos angiogénicos o vasculares promete ser útil para la detección temprana del diagnóstico de neoplasias. [36] El NBI una tecnología óptica desarrollada en el Japón facilita la clara visualización de las estructuras vasculares durante la endoscopia del tracto gastrointestinal. Los pólipos adenomatosos deben ser removidos para prevenir la secuencia de adenoma carcinoma. [38] La valoración de estos pólipos no sólo se basa en su tamaño sino en las características histológicas. La colonoscopia de magnificación con cromoendoscopia juega un papel muy importante en la diferenciación de pólipos adenomatosos de los hiperplásicos. [36] El sistema NBI ha sido propuesto porque con sólo pulsar un botón en el mando del endoscopio, se cambia la luz blanca al NBI y no requiere de colorantes o tinciones como el índigo carmín. La exactitud diagnóstica de la colonoscopia con cromoendoscopia es muy similar a la colonoscopia con NBI para diferenciar lesiones neoplásicas de las no neoplásicas. [23]

El diagnóstico endoscópico basado en los cambios morfológicos vasculares puede ser ideal para la detección temprana de tumores. Se ha descrito durante la colonoscopia con el NBI, la utilidad de la observación detallada de la arquitectura micro vascular para el diagnóstico diferencial [37], proponiendo tres tipos de patrones (tipos I, II y III). En el tipo I, mucosa colónica normal, la arquitectura vascular es bien visualizada con un detalle fino. En el Tipo II, pólipo hiperplásico, clasificación de Kudo tipo II, la arquitectura vascular es más densa sin un incremento en el diámetro de los vasos visibles, comparado a la mucosa normal. En el Tipo III, lesión adenomatosa, correspondiente al tipo IIIL o IV de la clasificación de Kudo, visualizando los capilares claramente con elongación e incremento en los diámetros. El otro Tipo III, lesión cancerosa: arquitectura vascular desorganizada con incremento en la densidad vascular, engrosamiento de las paredes y ramificaciones. (Figura 21). Se ha desarrollado el concepto de detectar microvasculatura anormal como marcador de

Figura 21. Patrón capilar - NBI Colonoscopia de magnificación.

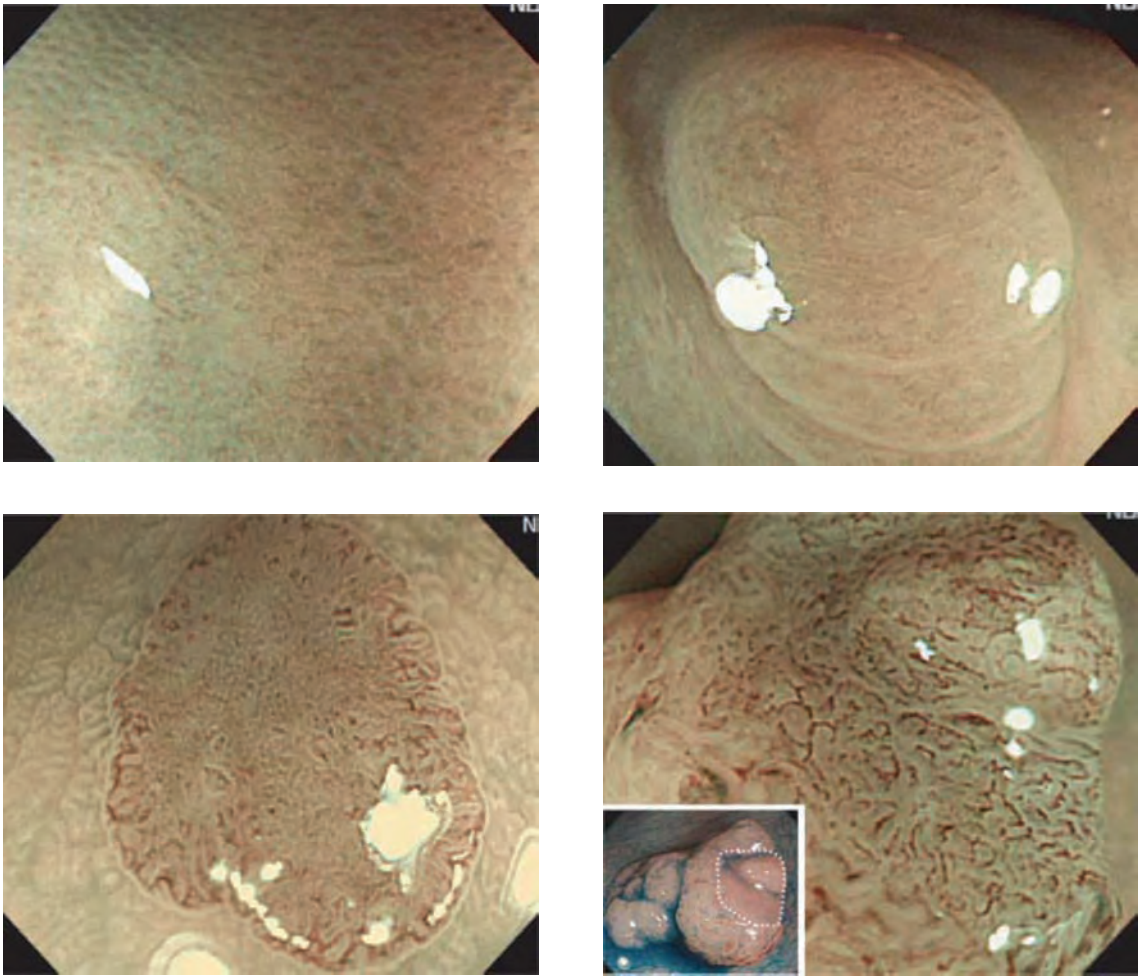

Tomado de: Cohen J. Advanced Digestive Endoscopy: Comprehensive Atlas of high resolution Endoscopy and Narrow Band imaging. Fist Edition. 2007: 132.

FIGURA 21. Patrón capilar utilizando NBI y colonoscopia de magnificación: (a) Mucosa colónica normal; (b) Pólipo hiperplásico; (c) Pólipo adenomatoso; y (d) Carcinoma en adenoma.

neoplasia. La evaluación de los capilares incluye el diámetro de los vasos, la tortuosidad, la irregularidad de la trama vascular y la densidad de los vasos. [36]

Machida en su estudio inicial demostró que la exactitud diagnóstica con la colonoscopia convencional fue del 71% y de la colonoscopia con NBI del 93,4%. [26] La presencia del patrón capilar en la endoscopia de magnificación usando el NBI es útil para diferenciar entre pólipos hiperplásicos y pólipos adenomatosos. [36] Por esto la observación detallada del patrón capilar de las lesiones con NBI, es muy efectiva en el diagnóstico diferencial durante la colonoscopia. [36]

Es importante mencionar que el Índigo carmín no debe ser aplicado antes de la evaluación con el sistema NBI porque dificulta la valoración de los vasos sanguíneos. [38]

Se ha propuesto para el diagnóstico y manejo de las lesiones del colon el siguiente esquema:

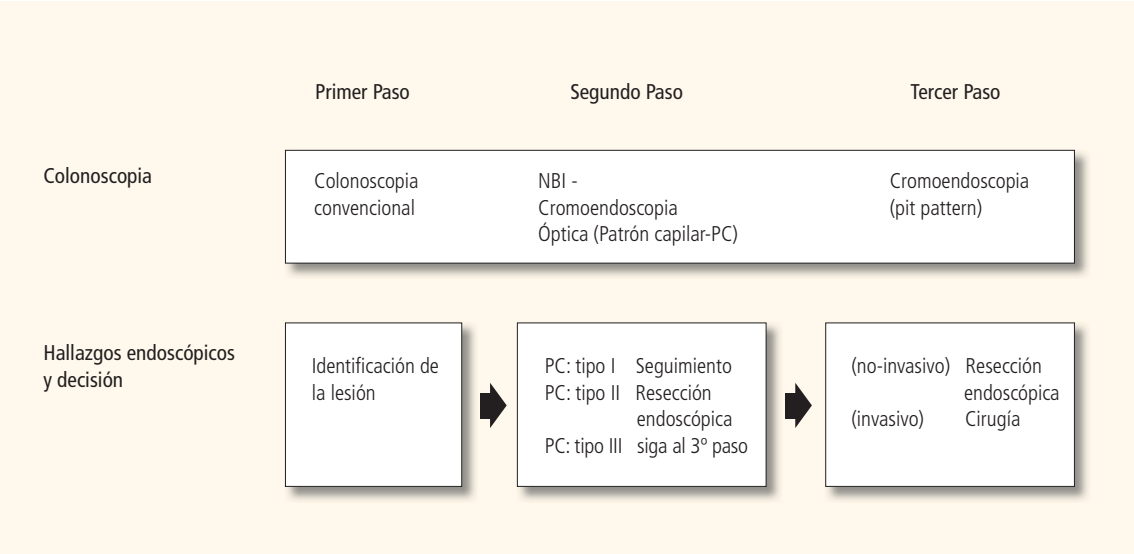

Figura 21. Estrategia para el manejo de lesiones colorectales utilizando colonoscopia convencional, NBI y cromoendoscopia.

En el Japón el análisis de los pit pattern ha probado ser efectivo en predecir la profundidad de invasión. Existen estudios que muestran un alto grado de correspondencia entre el análisis de los pit pattern por NBI y la cromoendoscopia evaluando la profundidad de invasión. [39]

El diagnóstico de los pit pattern usando la colonoscopia de magnificación con NBI es útil para la valoración de los márgenes de resección después de polipectomía o después de resección mucosa endoscópica. [36]

La utilización del NBI se ha incrementado en el mundo entero, pero el análisis exacto de los pit patterns y la suficiente experiencia en la colonoscopia de magnificación son fundamentos básicos requeridos para el diagnóstico eficiente de las lesiones colorectales. [38]

El diagnóstico exacto del NBI está afectado por la curva de aprendizaje, asociado a una nueva tecnología, la cual implica nuevas clasificaciones y mayor demanda de tiempo durante el examen o procedimiento. [38]

BIBLIOGRAFÍA

1. Wallace M, Kiessich R. Advances in Endoscopic Imaging of Colorectal Neoplasia. Gastroent 2010;138:2140-2150.
2. Pohl J, Ell C. Impact of virtual Chromoendoscopy at colonoscopy: ¿The final requiem for conventional histopathology?. Editorial. Gast End.2009, vol 69;3:723-725.
3. FENNERTY MB. Tissue Staining. Gastrointestinal Endoscopy Clin N Am . vol 4: 297-311.1994.
4. JUNG M, et al. Chromoendoscopy and intravital staining techniques. B. Clinical Gastroenterology. Vol 13. No 1 : pp: 11-19. 1999.
5. FENNERTY M. ¿Should chromoendoscopy be part of the proficient endoscopist's armamentarium?. Gastroint Endoscopy. Vol 47, No 3: 313-15. 1998.
6. FENNERTY M. Chromoendoscopy and endoscopic tattooing. Clinical Perspectives in Gastroint. May-Jun. Vol 2, No 3: 129-133. 1999.
7. APEL D, el al. Accuracy of high resolution chromoendoscopy in prediction of histologic findings in dominutive lesions of the rectosigmoid. Gastroint endoscopy. Vol 63, No 6 : 82428. 2006.
8. KIESSLICH R, et al. Chromoendoscopy and other Novel Imaging Techniques. Gastroent Clinicas of N Am. 35: 605-19. 2006.
9. FUJI T et al.. Effectiveness of premedication with pronase for improving visibility during gastroendoscopy. A randomized controlled trial. Gastroin Endoscopy. Vol 47, No 5, 382-87. 1998.
10. GOSTOUT C. Early lesions: Staining Magnifying Scopes and Mucosectomy. Frontiers of therapeutic

Endoscopy. Post graduate Course. Colonoscopy. 63.1997.

11. MISUMI A, ET AL. Role of lugol dye endoscopy in the diagnosis of early Esophageal Cancer. Endoscopy, 22: 12-16.1990.
12. MARUYAMA M, KIMURA K. Endoscopy in Gastroenterology: an overview. Review of clinical research in gastroenterology. 5-9. 1988.
13. MORI M, et al. Lugol staining pattern and histology of esophageal lesions. The Am Journal of Gastroent. Vol 88. No 5: 701-705. 1993.
14. SHIOZAKI H, et al. Endoscopy screening of early esophageal cancer with the lugol dye method in patients with head and neck cancers. Cancer. Vol 66: 2068-71. 1990.
15. CANTO M I. Acetic acid chromendoscopy for Barrett's esophagus: the " pros". Editorial. Gastroint Endoscopy. Vol, 64, No 1: 13-16. 2006.
16. CONIO M. Esophageal chromoendoscopy in Barrett's esophagus: " cons". Editorial. Gastroint Endoscopy. Vol 64, No 1: 9-11.2006.
17. MORALES T, et al. Methylene blue staining for intestinal metaplasia of the gastric cardia with follow up for dysplasia. Gastroin Endoscopy. Vol 48. N01: 26-31. 1998.
18. VALBUENA J. Microendoscopia y la coloracion vital en tumores del esofago y estomago y enfermedades asociadas. Tribuna Medica. Marzo 1985.
19. KIM C, FLEISCHER D. Colonic Chromoscopy. Gastrointestinal Endoscopy Clinics N Am. Vol 4, No 3: 423-37, July 1997.
20. MITOOKA H, et al. Minute flat depressed neoplastic lesions of the colon detected by contrast chromoendoscopy using an indigo carmine capsule. Gastroint Endoscopy. Vol 41. No 5: 453-59.1995
21. KUDO S, et al. Diagnosis of colorectal tumorous lesions by magnifying endoscopy. Gastrointest Endoscopy. Vol 44, No 1: 8-14. 1996.
22. SAITO Y, et al. Invasion depth diagnosis of depressed type early colorectal cancers by combined use of videoendoscopy and chromendoscopy. Gastroint Endoscopy.Vol 48.No 4: 362-370.1998
23. Trivedi PJ, Braden B. Indications, stains and techniques in chromoendoscopy. QJM. An Int J of Med. 2012.oct 24. In press.
24. Sano Y, Muto M, Tajiri H et al. Optical / Digital Chromoendoscopy during colonoscopy using Narrow Band Imaging System. Diges End 2005.;17,sup:S43-S48.
25. Gono K, Obi T, Yamaguchi M, et al. Appearance of enhanced tissue features in narrow band imaging. J Biomed Opt 2004;9(3):568-577
26. Machida H, Sano Y, Hamamoto Y, et al. Narrow band imaging for differential diagnosis of coorectal mucosal lesions: a pilot study. Endoscopy 2004;36:1094-1098.
27. Sano Y, Kobayashi M, Hamamoto Y, et al. New diagnostic method base don color imaging using narrow band imaging (NBI) system for gastrointestinal tract. Gastrointest Endosc 2001;53: AB125.
28. Technology Status Evaluation Report.High resolution and high magnification endoscopes.Gast End 2009;69(3)part1:399-407.
29. Guelrud M, Herrera I, Essenfeld H, et al. Intestinal Metaplasia of the gastric cardia: a prospective study with enhanced magnification Endoscopy. Am J Gastroenterol 2002;97:584-589.
30. Goda K, Tajiri H, Ikegami M , et al. Usefulness of magnifying endoscopy with narrow band imaging for the detection of specialized intestinal Metaplasia in columnar lined esophagus and Barrett's adenocarcinoma. Gastroint Endosc 2007;65:36-46.
31. Kara MA,Ennahachi M,Fockens P, et al. Detection and classification of the mucosal and vascular patterns (mucosal morphology) in Barrett's 2006;64:155-66.
32. Sumiyama K, Kaise M, Nakayoshi T, et al. Combined use of a magnifying endoscope with narrow band imaging and multibending endoscope for en bloc EMR of early stage gastric cancer. Gastrointest Endosc 2004;60;79-84.
33. Cañadas R. Metaplasia intestinal gástrica: ¿Cómo la estamos abordando?.Rev Col Gastr 2012. Vol27;4:259-262.
34. Kudo Q, Hirota S, Nakajima T, et al. Colorectal tumuors and pit pattern. J Clin Pathol 1994;47:880-885
35. Folkman J. Tumor angiogenesis: Therapeutic implications. N Engl J Med 1971;285:1182-1186.
36. Cohen J. Advanced Digestive Endoscopy: Comprehensive Atlas of high resolution Endoscopy and Narrow band imaging. Fist Edition .2007.
37. Sano Y, Horimatsu T,Fu Ki, et al. Magnified observation of microvascular architecture using narrow band imaging (NBI) for the diferential diagnosis

between non neoplastic and neoplastic colorectal lesion: a prospective study. Gastrointest Endosc 2006;63: AB102.

38. Emura F, Saito Y, Ikematsu H. Narrow band imaging optical chromocolonoscopy. World J Gastroen 2008, august 21;14 (31) : 4867-4872.
39. Hirata M, Tanaka S, Oka S, et al.Magnifying endoscopy with narrow band imaging for diagnosis of colorectal tumors. Gastrointest Endosc 2007;65988-995.

Equipos

PAULO EMILIO ARCHILA FALLA

INTRODUCCIÓN

La esofagogastroduodenoscopia se realiza con endoscopios de visión axial, de los cuales se encuentran un sinnúmero en el mercado. Los instrumentos de fibra óptica con visión directa a través del mismo aparato fueron utilizados desde 1965 hasta 1990, con la única posibilidad de documentación mediante una cámara fotográfica corriente que se adaptaba a la extremidad proximal del endoscopio con un dispositivo automático de iluminación (flash) incorporado a la fuente de luz. Esto constituyó una adaptación moderna de la gastrocámara que se empleaba en los años 60, donde la misma estaba localizada en la extremidad distal, con serias dificultades en el manejo de la distancia focal. La versión nueva permitía reproducir fielmente la imagen transmitida por el fibroscopio, con una distancia focal fijada automáticamente.

Para un segundo observador debía adaptarse un visor lateral al lente proximal, construido igualmente con fibra óptica. La movilidad del extremo distal estaba dada por guayas dirigidas por ruedas manuales en los cuatro sentidos, inferior y laterales a 90° y superior a 180°. Estas guayas se distensionaban y rompían frecuentemente con el uso y el abuso. Los diámetros de la extremidad distal variaban entre 14 y 11 mm según el modelo, tenían su propio sistema de insuflación e irrigación accionado por botones en el manubrio o comando, conectados a la fuente de luz, y el canal de instrumentación medía en promedio 2,8 mm de diámetro. La fuente de luz era pequeña y muy pesada, con luz halógena, motor de insuflación y conexión a bomba de agua y succión separadas. (Figura 1).

Fueron equipos muy prácticos por su fácil transporte, pero muy frágiles por igual motivo, con una resolución óptica aceptable y sin capacidad de magnificación. De estos modelos aún se encuentran varias unidades en funcionamiento en el país y por su costo proporcionalmente bajo y mantenimiento relativamente fácil, son ideales para el medio rural y regiones apartadas, donde la mayoría de las patologías del aparato digestivo superior, está en manos de un endoscopista bien entrenado.

A finales de los 80 aparecieron la fuentes de luz de xenon para fibroscopios, con mejor iluminación pero de gran tamaño, difícilmente transportables. (Figura 2).

A partir de los 90 aparecieron los equipos de videoendoscopia1, que sin grandes diferencias prácticas en cuanto al funcionamiento del endoscopio, modificaron totalmente el concepto



FIGURA 1. Unidad de endoscopia de luz halógena Olympus CL4-U.

de información al estar acoplados a un procesador electrónico de imágenes. Se reemplazaron las guayas por cadenas y la luz e imagen fueron transportadas no por fibra óptica sino electrónicamente. Esto permitió instrumentos más dóciles, con flexión superior de 210°, inferior de 90° y laterales de 100° con una deflexión máxima de 240°. Se redujo el diámetro externo a 8,5 - 9,5 mm. El procesador de imagen va conectado a una fuente de luz de Xenon y a un monitor de video además de las fuentes de succión e irrigación.

El procesador permite balancear el blanco, ajustar los colores de video, congelar la imagen, magnificarla, concentrar la luz mediante un iris, conectar a una grabadora de video para registrar en vivo todo el procedimiento, tomar fotografías accionando el obturador desde el comando y enviarlas directamente a una impresora fotográfica en papel o enviarlas a un computador con un programa especial de archivo, que puede posteriormente ser almacenado en el disco duro, en disquetes, discos compactos o dvd e imprimir finalmente en papel tanto las imágenes como los informes del examen. (Figura 3).

El sistema de fabricación y protección de los videoendoscopios permite un proceso de limpieza y esterilización más fácil y seguro, con aditamentos para detectar escapes en el sistema de aislamiento del tubo. Casi todos los dispositivos se pueden accionar desde el comando del endoscopio, facilitando y mejorando enormemente la calidad del examen. (Figura 4).

Igualmente se diseñaron videoendoscopios de magnificación, canal grande y de doble canal para procedimientos terapéuticos.

El advenimiento de la videoendoscopia electrónica obligó a buscar espacios más grandes para la práctica de la endoscopia, pues los equipos debieron disponerse en grandes torres que albergaran todos los aditamentos: monitor de video, procesador de imagen, impresora, fuente de luz, computador, bomba de succión, los endoscopios y sus accesorios, así como el estabilizador de corriente y la fuente

FIGURA 2. Unidad de endoscopia de luz de xenon Olympus CLX-F.

electroquirúrgica, de modo tal que fueran transportables (Figura 5).

Antes se estaba en capacidad de practicar endoscopia ambulante, domiciliaria y rural; ahora hay que llevar al paciente a una sala de procedimientos totalmente acondicionada.

La mayor revolución en materia de imagen la trajeron los equipos de alta resolución Exera II de Olympus2 (Figura 6) y 4400 de Fujinon3 en la presente década, con las siguientes características:

Imagen transmitida a monitores planos de alta definición (lcd), con instrumentos más delgados y flexibles, con diámetros que oscilan entre 4,9 mm para inserción nasal hasta 9,8 mm para inserción oral; magnificación mediante foco de aproximación de alto poder que permite detallar la estructura tisular e Imagen de Banda Angosta (nbi del inglés Narrow Band Imaging por Olympus) (Figura 7) o Imagen Multibanda o Reforzamiento Inteligente de Color Fuji (mbi del inglés Multi Band Imaging orifice del inglés Fuji Intelligent Color Enhancement por Fujinon), que permiten colorear diferencialmente las imágenes de acuerdo con las características ópticas de los tejidos (longitudes de onda) y así poder establecer diagnósticos más finos en cuanto a

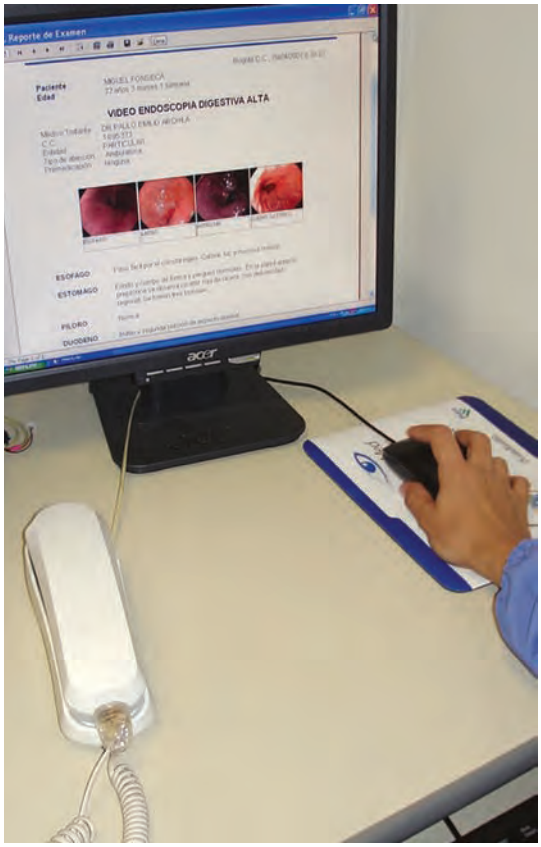

FIGURA 3. Unidad de informática.

vascularización de una lesión y a cambios en su estructura, lo cual permite dirigir mejor la biopsia en lesiones diminutas antes invisibles al ojo humano. [4] Pentax introdujo un equipo con microscopia confocal que permite detalles histológicos en vivo, constituyendo una herramienta muy valiosa para el diagnóstico fino de lesiones de la mucosa.

Cada marca trae sus ventajas en cuanto al diseño de los manubrios, flexibilidad, sistema de inyección agua/aire así como en los comandos mismos. Las torres de endoscopia de estos modelos recientes son menos voluminosas y pesadas, facilitando así su movilización y mantenimiento.

De acuerdo con las recomendaciones y análisis de diferentes autores alemanes se proponen los siguientes factores para decidir la composición instrumental de una unidad de endoscopia. [5]

FIGURA 4. Endoscopio Olympus Gif 140.

FIGURA 5. Unidad de endoscopia Olympus Evis Exera I.

Número de pacientes, diagnósticos e indicación, edad, condición de ambulatorios vs. hospitalarios; metodología, número de casos y duración de los procedimientos, métodos de preparación del paciente y de limpieza y esterilización de equipos, control de calidad; número de salas; tipo de institución, consultorio, hospital, centro docente; organización de trabajo y de personal, cantidad de médicos y asistentes, dependiendo de su

FIGURA 6. Unidad de endoscopia Olympus Evis Exera II.

experiencia; tiempo de reparación y sustitución de equipos.

En promedio se calcula una duración de los esofagogastroduodenoscopios entre 2.000 y 5.000 procedimientos, dependiendo del trato recibido y de la marca respectiva. Para endoscopia alta diagnóstica se calcula una duración de la preparación del paciente entre siete y 40 minutos, del procedimiento de 14 (+/-10) minutos, de limpieza 7 (+/-40) minutos para un promedio de 28 minutos en el mejor de los casos.

Igualmente sugieren los siguientes accesorios para la sala de endoscopia:

FIGURA 7. Endoscopio Olympus Gif H 180 con NBI activado.

- Pinzas de biopsia: una por cada endoscopio, duración promedio 90 utilizaciones
- Pinzas para extracción de cuerpo extraño: una por sala, de cada tipo
- Agujas de inyección endoscópica: una por cada endoscopio
- Asas de polipectomía: una para cada cinco utilizaciones
- Unidad electroquirúrgica para cauterio y coagulación

Alternativamente puede disponerse de:

- Unidad de coagulación bipolar
- Unidad de argón-plasma
- Unidad de terapia fotodinámica
- Unidad de foto coagulación Nd-YAG láser

Tanto los endoscopios como los accesorios deben permanecer almacenados en armarios diseñados para cada uno de ellos, próximos al área de desinfección.

No importa de cuál modelo se disponga en la unidad de endoscopia, sino que se utilice en forma correcta, conociendo perfectamente su funcionamiento y teniendo el entrenamiento suficiente para aprovechar e interpretar todo aquello que la tecnología nos está ofreciendo para el beneficio del paciente, de la investigación y de la educación médica.

BIBLIOGRAFÍA

1. User Manual.Olympus EVIS- Endoscopic Video Information System. Compuspeak Laboratories Inc. Olathe, K.S, 1991.

2. Catálogos Evis Exera II 180 Series Olympus 2007.
3. Catálogos 4400 Electronica Video Endoscopy System Fujinon 2007.
4. Dekker E, Bergman J, Neuhaus H, Ponchon T, Rex D K, Reu J F, Kuznetzov K, et al. NBI Atlas. Olympus Co. 2007.
5. Hagenmüller F. Bedarf an Endoskopen und Zubehör in der Gastroenterologie En: PhillipJ, Allescher HD, Hohner R. Endoskopie: Struktur und Ökonomie. Planung, Einrichtung und Organisation einer Endoskopie Einheit. Bad Homburg-Englewood NJ Normed Verlag 1998; 87-96 .

Lesiones de mucosa esofágica, gástrica y duodenal

EMIRO MEISEL CHINCHILLA

ANOMALÍAS DEL DESARROLLO

Atresia y fístulas traqueoesofágicas: su sospecha y confirmación en el recién nacido es más clínico e imageneológico que endoscópico.
Estenosis congénita: usualmente ubicadas en esófago medio e inferior, con una longitud entre dos cms, su diagnóstico es más radiológico, pero la endoscopia puede tener valor demostrando mucosa de aspecto normal en la región estenosada.
Duplicaciones: son lesiones quísticas que pueden confirmarse por endosonografía.

Mucosa gástrica heterotópica: en la endoscopia aparece como una pequeña isla de 0,5-2 cms de diámetro aterciopelada, enrojecida comparando con el rosado-pálido característico de la mucosa esofágica adyacente, suele localizarse como una placa bajo el esfínter esofágico superior.

Membranas: es una estructura delgada horizontal; pueden ubicarse en cualquier sitio y ser únicas o múltiples localizadas principalmente en esófago cervical; se debe prestar adecuada atención al paso del endoscopio pues esta puede inadvertidamente ser rota. La asociación de anemia ferropénica y membranas cervicales se ha descrito como el Síndrome de Plummer-Vinson o de Paterson-Kelly.

Anillos: son más gruesos que las anteriores, y son más frecuentes en el esófago distal. Hay dos tipos:

- Tipo A, una banda simétrica de 4-5 mm, de músculo hipertrofiado, 2-3 cms proximales a la unión Escamo-columnar.
- Tipo B o de Schatzki, es más común, con epitelio escamoso en el lado superior y columnar en el inferior, de 2 a 3 mm, distribución simétrica; es más fácilmente visto si el esfínter esofágico inferior está ascendido como es el caso de la coexistencia con la hernia hiatal. Están compuestos de mucosa y submucosa; probablemente son congénitos aunque recientemente se ha relacionado con enfermedad por reflujo gastroesofágico. No es extraño encontrar alimentos impactados proximalmente, lo cual requerirá remoción endoscopia.

ANOMALÍAS ADQUIRIDAS

Divertículos faringoesofágicos: estas entidades son importantes porque pueden complicarse durante la endoscopia, ante el paso del mismo en especial si este es a ciegas, usualmente cuando se pasa el endoscopio de visión lateral. Hay cuatro tipos:

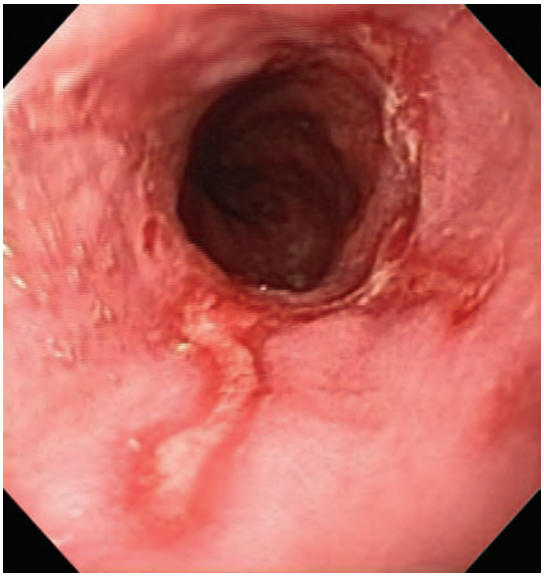

Figura 1. Patología esofágica inflamatoria.

Divertículo de Zenker: que se forma justo debajo del esfínter cricofaríngeo. Si se sospecha su presencia la endoscopia se debe hacer con más cuidado, con permanente visión de la lumen.

Divertículos medioesofágicos: son usualmente asintomáticos y de causa no clara, generalmente únicos pero pueden ser múltiples, pequeños y de boca amplia; son frecuentemente asociados con disturbios motores esofágicos y la endoscopia no suele representar ningún peligro.

Divertículos epifrénicos: también asociados a trastornos motores como acalasia y espasmo difuso esofágico, los síntomas son más comunes que en el anterior; pueden ser simples o múltiples y frecuentemente se han asociado a esofagitis con estenosis o úlcera, lo cual puede crear dificultad para el paso del endoscopio.

Seudodiverticulosis intramural: es una patología rara, son prominencias saculares múltiples de uno a tres mm, más fácilmente apreciadas al estudio radiológico, representan dilatación de los conductos excretores de las glándulas submucosas y endoscópicamente la mucosa aparece granular y friable con delgados orificios diverticulares visibles. Suelen asociarse a una gran variedad de tipos de esofagitis (por reflujo, cándida, cáusticos)

Hernia hiatal: es una anomalía adquirida, en la que se proyecta por encima del diafragma y hacia el tórax la unión esófago-gástrica. Según la clasificación de Akerlünd hay tres tipos:

- Tipo I: hernia hiatal por deslizamiento (axial) es la más común encontrada en la práctica clínica, la mayoría son hallazgos incidentales y asintomáticas, se confirma si durante la respiración suave y sin exceso de insuflación, la unión escamocolumnar o Línea en Z es localizada dos o tres centímetros arriba de la impronta del hiato diafragmático; luego de avanzar más allá del cardias y ante maniobra de retroflexión, se puede observar que el cardias no abraza adecuadamente el endoscopio, dejando un espacio evidente alrededor del mismo. En ocasiones se encuentran dentro del tejido gástrico herniado erosiones o ulceración (de Cameron) únicas o múltiples, pueden sangrar; al parecer su origen puede ser isquémico o traumático.
- Tipo II: hernia hiatal paraesofágica, es mucho menos común que la anterior, y puede representar un problema clínico, es la protrusión del estómago hacia el tórax en una posición adyacente al esófago, el diagnóstico es más radiológico, durante la endoscopia esta puede ser problemática, pues el equipo óptico puede meterse en la bolsa herniaria y ser difícil localizar la luz gástrica; pero el endoscopio puede descubrir úlceras dentro de la hernia, las cuales pueden ser también causa de sangrado.
- Tipo III: Mixta

ENFERMEDAD POR REFLUJO GASTROESOFÁGICO

Es la endoscopia el mejor examen para evaluación de complicaciones causadas por la enfermedad. Existe la tendencia a practicar la endoscopia por una vez, en particular si se piensa que el tratamiento es prolongado, serviría entonces para determinar las afecciones relacionadas con la afección como la presencia de hernia hiatal, clasificar si se trata de una enfermedad por reflujo gastroesofágico no

erosiva o con mucosa esofágica endoscópicamente normal ó si se trata de enfermedad por reflujo gastroesofágico erosiva presente en el 38% al 84% de los pacientes. Esto representa una sensibilidad baja de la endoscopia para determinar esta enfermedad, con un promedio del 54%; y finalmente buscar la presencia de complicaciones como ulceración, estenosis y el esófago de Barrett. Diferentes consensos han sugerido como indicaciones clínicas para practicar la endoscopia de entrada en pacientes con esta afección como la presencia de disfagia, odinofagia, sangrado, pérdida de peso, síntomas extraesofágicos como el dolor torácico no cardiogénico, síntomas persistentes y progresivos con el tratamiento, esofagograma con masa, úlcera o estenosis, síntomas esofágicos en paciente inmunodeprimido, hemorragia gastrointestinal o anemia ferrópenica, evaluación prequirúrgica, y seguimiento de pacientes con esófago de Barrett.

Existen más de 30 clasificaciones endoscópicas, pero dentro de las más utilizadas son las de Savary-Miller (1978) y la de Los Ángeles (1994).

Clasificación de Savary-Miller; cuatro estados:

- *Estado I*: parches o erosiones proximales a unión escamocolumnar, no confluentes, pueden ser longitudinales, triangulares u ovaladas, simples o múltiples, no confluentes.
- *Estado II*: dichas lesiones se hacen confluentes, pero no se extienden por la totalidad de la circunferencia.
- *Estado III*: las lesiones inflamatorias se extienden a la totalidad de la circunferencia del esófago, sin embargo no hay presencia de estenosis.
- *Estado IV*: dividido en IV.A Cuando hay una o varias úlceras las cuales pueden estar asociadas a estenosis, acortamiento de esófago, o Metaplasia de Barrett. y en IV.B con presencia de estenosis péptica, pero sin evidencia de erosión o ulceración en el área de estrechamiento.

Clasificación de los Ángeles[1]; cuatro grados[2]:

- Grado A: una o más erosiones menores de 5 milímetros, ninguna con extensión a otra erosión vecina.
- Grado B: una o más erosiones mayores de cinco mm, ninguna con extensión a otra erosión vecina.
- Grado C: erosiones de la mucosa que se extienden entre dos o más erosiones vecinas, pero sin comprometer más del 75% de la circunferencia esofágica.
- Grado D: erosiones confluentes de la mucosa que comprometen más del 75% de la circunferencia esofágica.

Como complicaciones de la enfermedad por reflujo gastroesofágico pueden ocurrir:

Estenosis: cuando la inflamación circunferencial alcanza la submucosa y se lleva a cabo una reacción fibrosa, formando tejido cicatricial, el cual estrecha la luz y acorta el esófago. Pueden desarrollarse hasta en el 15% de los pacientes con esofagitis de larga duración. Estas son usualmente cortas, aunque ocasionalmente pueden ser de 5 a 10 milímetros. En estos casos estaría indicado biopsias en cuatro cuadrantes y/o citologías con cepillo para diferenciar estenosis benignas del cáncer; en ocasiones se pueden requerir dilataciones y así las biopsias y citologías se pueden obtener en su longitud.

Úlceras: son raras, adicional a asociarse a enfermedad por reflujo gastroesofágico pueden también ocurrir luego de escleroterapia, infecciones tales como cándida y herpes y por medicamentos ingeridos con escaso líquido.

Metaplasia de Barrett: es la consecuencia histológica más severa de esta entidad. En esta entidad el epitelio escamoso original, es reemplazado por epitelio cilíndrico, lo cual hipotéticamente le proporciona mayor resistencia al reflujo ácido y biliar. Endoscópicamente pueden presentarse tres tipos macroscópicos: aspecto de hoja circunferencial por el desplazamiento proximal de tres centímetros de la unión escamocolumnar respecto a la unión esofagogástrica; como proyecciones digitiformes (lengüetas) originadas en la unión escamocolumnar; y como islotes de mucosa cilíndrica intercalada con mucosa normal. Algunas

1 Es quizá la más utilizada actualmente, son cuatro grados

2 Hallazgos como úlcera, estenosis o cambios sugestivos de metaplasia se describen aparte.

veces pueden estar combinadas. Se debe tomar biopsias a intervalos de 1 a 2 centímetros, en los cuadrantes del epitelio metaplásico. Si se encuentran cambios inflamatorios se recomienda tratamiento con inhibidores de bomba de protones por 12 semanas y control endoscópico y biopsiar nuevamente. La prevalencia de esta afección es de aproximadamente del 6 al 12% de los pacientes sometidos a endoscopia por síntomas de reflujo, y en menos del 1% de los pacientes a quienes se le practica por otra indicación. El patrón histológico diagnóstico es el de un epitelio cilíndrico especializado, con presencia de células caliciformes (positivas a la tinción con ácido periódico de Schiff y a azul alciano) y estructura vellosa. La importancia está en su condición premaligna, evidenciada por la secuencia Metaplasia-Displasia-Adenocarcinoma, por tanto nos permite hacer seguimiento y diagnóstico precoz ante esta temida complicación que va en franco crecimiento en Occidente, del cual se estima una tasa de incidencia de un caso por cada 441 paciente-año.

El Colegio Americano de Gastroenterología concluyó que la vigilancia de esófago de Barret corto y largo sin displasia podría ser con endoscopia y biopsias cada tres años, basados en el riesgo anual de cáncer de 0,5% en programas de tamización para detectar casos de cáncer en eb, con un Número Necesario a Tratar (nnt) de 400.

Si se identifica displasia de bajo grado se recomienda que el espécimen de biopsia sea examinado por otro patólogo especializado. Cuando dos o más patólogos concuerdan con el diagnóstico existe mayor probabilidad de progresar a displasia de alto grado o cáncer, se dará tratamiento médico y se deberá repetir las biopsias en un período de 6 a 12 meses después; si no existe progresión de la displasia, los controles se realizarán cada año hasta cuando no existan cambios de displasia; usualmente la displasia de bajo grado es un hallazgo transitorio.

Si se identifica displasia de alto grado se debe repetir la biopsia, idealmente con cromoscopia para identificar irregularidades de la mucosa; el diagnóstico debe ser reconfirmado por un patólogo experimentado, esta debe ser vigilada cada tres meses.

Se ha descrito dos tipos de la afección: esófago de Barret de segmento largo, en caso de metaplasia intestinal especializada del esófago distal mayor o igual a tres centímetros, con prevalencia del 5%, Esófago de Barret de segmento corto en caso de ser menor a tres centímetros, siendo hasta tres a cinco veces más frecuente su prevalencia al anterior, al parecer con menor prevalencia de desarrollar cáncer en este grupo.

Para optimizar el diagnóstico y seguimiento se ha recomendado la cromoscopia con lugol, la cual puede ser incómoda para el paciente. Debido a la irritación de la sustancia yodada, esta será absorbida por el glicógeno del epitelio escamoso y delimita bien la transición de los epitelios; o la tinción con azul de metileno al 0,5%, la cual es altamente selectiva para teñir focos de metaplasia y permite seleccionar las zonas a biopsiar, aumentando en más del 50% la detección de la metaplasia intestinal. La endoscopia de magnificación con cromoscopia asociada permitirá aumentar el rendimiento diagnóstico ,al reconocer cambios sutiles de la mucosa y ob- tener biopsias dirigidas.

Usualmente el adenocarcinoma que se desarrolla en metaplasma de Barrett suele desarrollarse en el esófago medio y distal.

Mención especial es para la esofagitis por reflujo alcalino, la cual puede ocurrir después de cirugía gástrica en particular con la gastoyeyunostomía tipo Billroth II; los hallazgos endoscópicos son similares en apariencia a la del reflujo ácido, pero suele encontrarse gran cantidad de bilis en el esófago distal.

ENFERMEDADES INFECCIOSAS EN EL ESÓFAGO

La mayoría de los pacientes con este tipo de afección, suelen tener su sistema inmune alterado.

Infecciones micóticas

La C. albicans es una levadura de la flora oral normal, es la principal causa de esofagitis micótica, su diagnóstico se ha aumentado posiblemente debido al incremento de número de

inmunosuprimidos por sida, trasplantes de órganos, quimioterapia por cáncer, diabetes Mellitus y malignidades como la leucemia, linfomas; también en disfunción adrenal, alcoholismo y la edad avanzada.

El método óptimo para confirmar el diagnóstico con certeza es el cepillado de la superficie exudativa con un cepillo envainado que se extiende sobre portaobjetos y se somete a tinción con Gram., pas, o tinciones de plata, las que mostrarán micelas y levaduras en gemación; y las biopsias dirigidas por endoscopia. La apariencia endoscópica sola puede no ser conclusiva pues placas similares pueden encontrarse en pacientes con esofagitis por citomegalovirus y Herpes Zoster. El cultivo puede causar falsos positivos, pues la Cándida albicans es normalmente encontrada en la mucosa oral del 35 a 50% de las personas normales y la serología en pacientes con enfermedad invasiva tiene muchos falsos positivos y negativos. En la endoscopia aparecen placas blancocremosas o amarillentas, que al removerse dejan una superficie sangrante, la mucosa alrededor suele ser normal o ligeramente eritematosa. La clasificación endoscópica más utilizada es la de Kodsi con los siguientes grados:

- Grado I: escasas placas de hasta dos mm, sin ulceración o edema
- Grado II: múltiples placas blancas en crecimiento, mayores de dos mm con edema e hiperemia, pero sin ulceración.
- Grado III: placas confluentes lineales y nodulares, elevadas, con hiperemia y ulceración.
- Grado IV: los hallazgos del grado III con friabilidad de la mucosa la cual se asocia con estrechamiento luminal.

Esofagitis herpética

El diagnóstico es básicamente endoscópico; existen varias fases de la afección: en la primera fase o precoz suelen encontrarse vesículas redondeadas de uno a tres mm en esófago medio y distal; en la siguiente fase las vesículas se escaran formando úlceras definidas, con bordes elevados y pueden mostrar una base con material necrótico gris o amarillo, la mucosa alrededor es

Figura 2. Gastritis con estigmas de sangrado.

frecuentemente eritematosa; estas úlceras pueden crecer y coalescer y en los casos más severos pueden producir denudación total de la mucosa esofágica. El diagnóstico es hecho por examen de tejido de la mucosa esofágica, el virus del herpes simple revela alteraciones principalmente en los márgenes ulcerosos donde están los cambios más marcados, las muestras de la base están exentas de células epiteliales y del virus que es citopático son inadecuadas.

Esofagitis por Citomegalovirus

El virus no infecta el epitelio escamoso sino los fibroblastos submucosos, las células del endotelio esofágico, haciendo parte de un proceso infeccioso sistémico. Los hallazgos endoscópicos característicos muestran erosiones superficiales con márgenes serpiginosos, geográficos, no elevados, de uno a tres centímetros de diámetro, el centro está difusamente envuelto y da patrón reticulado, en el esófago medio y distal; a medida que la infección progresa las ulceraciones pueden profundizarse y alcanzar de cinco a 10 centímetros de diámetro, en especial en pacientes inmunosuprimidos, incluso se ha descrito estenosis debida a esta infección. Las muestras de biopsias y citologías deben ser tomadas de las bases de la

úlcera, pues allí residen los fibroblastos subepiteliales y las células del endotelio infectadas; el cepillado superficial puede aportar muy poco y serán reportadas erróneamente como negativas.

Esofagitis por virus de Varicela zoster

El compromiso oral es común en niños, pero el compromiso esofágico es poco común y más raro aún en adultos. Cuando se presenta suele acompañar al compromiso dermatológico y los hallazgos son la presencia de lesiones que van desde vesículas hasta úlceras que de progresar pueden ocasionar hasta necrosis tisular. Se deben tomar muestras para citología, histología y cultivo viral. Tinción inmunohistoquímica puede diferenciarla de otras infecciones virales esofágicas.

Esofagitis por virus de Epstein Barr

A pesar de que la disfagia es un síntoma común de esta enfermedad, el compromiso esofágico es raro, pero en pacientes inmunocomprometidos pueden formarse úlceras que al estudio histológico muestran cambios similares a la leucoplasia vellosa oral.

Esofagitis por virus de inmunodeficiencia adquirida

Este virus, per se, puede ocasionar ulceraciones esofágicas en ausencia de otro patógeno identificable, las cuales se han denominado úlceras esofágicas idiopáticas asociadas a hiv; en la fase inicial aparecen múltiples y pequeñas lesiones aftoides, las cuales más tarde se convierten en grandes úlceras profundas, las que se pueden perforar, sangrar o sobreinfectarse.

Esofagitis por Mycobacterium tuberculosis

La epidemia de sida ha aumentado la incidencia de estos casos. Los hallazgos endoscópicos incluyen úlceras superficiales, incluso pueden ser múltiples que simulan neoplasias y compresiones extrínsecas. Se deben tomar muestras y enviar para tinción ácidoresistente y cultivo para micobacterias.

Infecciones parasitarias

La enfermedad de Chagas producida por daño de las células ganglionares nerviosas del cuerpo esofágico debida al tripanosoma cruzi, puede generar luego de varios años disfagia, dolor torácico, tos y regurgitación; generando cambios similares a la acalasia; la estasis de larga evolución puede aumentar el riesgo de cáncer esofágico.

En pacientes con sida se han descrito cambios inflamatorios inespecíficos por Cryptosporidium y Pneumocystis.

ENFERMEDADES SISTÉMICAS CON AFECCIÓN DEL ESÓFAGO

Epidermolisis ampollar

Se caracteriza por la formación de ampollas ante traumas mínimos de piel y mucosas; la enfermedad distrófica hereditaria afecta piel, boca y esófago, produciendo ampollas a este nivel, que en esófago pueden ocurrir en todo su trayecto, llevando a fibrosis en dichos tejidos; la endoscopia está relativamente contraindicada porque el trauma puede generar ampollas.

Pénfigo vulgar

Es una afección autoinmune que afecta piel, boca y otras membranas mucosas dando lesiones ampollares supurativas; en pacientes generalmente entre los 40 y los 60 años. Alrededor de tres cuartas partes de los pacientes se afecta en su esófago.

Penfigoide ampollar

Es una enfermedad crónica del anciano; se forman flictenas tensas en piel; 20% se afectan en su mucosa oral y el esófago es raro que se afecte y suelen ser asintomáticas; se encuentra en la endoscopia vesículas que se pueden escarar; su importancia radica en su predisposición al desarrollo de cáncer.

Penfigoide cicatrizal

Es una enfermedad ampollar de ojos, boca, genitales y zonas circundantes de piel. Suelen ser de personas en edad media o mayores. Compromete el esófago en menos del 5% de los pacientes,

pero de evolución más complicada que la anterior afección. En la endoscopia suelen encontrarse en esófago superior ampollas, membranas fibrosas y estenosis densa.

Farmacodermias

El eritema multiforme, síndrome de Stevens-Johnson, necrolisis epidérmica tóxica pueden afectar el esófago con procesos ampollares grandes, pudiendo llevar a estenosis largas con membranas.

Enfermedad de Behcet

La presencia de ulceraciones orales, genitales y oculares de esta afección, puede ir acompañada de úlceras redondeadas y blancas con márgenes eritematosas en esófago; se presentan en brotes y se autorresuelven sin dejar cicatriz.

Enfermedad de injerto contra huésped

Se puede presentar en pacientes trasplantados (en particular de médula ósea) o postransfusional; se inicia con descamación de la superficie esofágica, que puede acompañarse de eritema y exudación, que compromete usualmente esófa- go proximal y medio; en los casos más severos se pueden apreciar anillos, membranas y estenosis. El peristaltismo alterado genera pobre aclaración ácida conduciendo a esofagitis por reflujo.

Enfermedad inflamatoria intestinal

La enfermedad de Crohn puede ocasionar lesiones aftosas con compromiso asociado en ocasiones de boca, hipofaringe y cricofaríngeo; de progresar dicha afección puede mostrar aspecto en empedrado y formación de úlceras que de llegar a compromiso transmural generan estenosis, fístulas, y pólipos inflamatorios.

En pacientes con colitis ulcerativa pueden presentarse úlceras aftosas en la boca que incluso puede acompañarse de esofagitis inespecífica.

Enfermedades del colágeno

Es muy raro el compromiso esofágico en este tipo de afecciones. En la Granulomatosis de Wegener se ha descrito esofagitis erosiva; en el síndrome de anticuerpos anticardiolipina la hipercoagulabilidad puede llevar a isquemia, necrosis y perforación.

Esofagitis eosinofílica

Se han venido describiendo múltiples casos en las últimas dos décadas, principalmente en los últimos cinco años que afecta a niños y adultos; su posible etiología tiene relación con un antígeno ingerido vía oral o respiratoria que actúa como alergeno iniciando proceso inflamatorio; antes se consideró parte de la gastroenteritis eosinofílica, pero en esta afección no hay compromiso extraesofágico. Suelen ser personas con diátesis atópica; los pacientes presentan disfagia crónica o intermitente que puede llevar a impactación alimentaria recurrente, menos frecuentemente pueden presentar pirosis y dolor torácico. En la endoscopia se pueden encontrar cambios mínimos, con leve aspecto granular, surcos de disposición vertical o anillos concéntricos por inflamación de la mucosa; se deben practicar biopsias de esófago proximal y distal, confirmando la alta concentración de eosinófilos en campo de alta resolución en la submucosa o más profundos.

ENFERMEDAD POR FÁRMACOS

Esofagitis por medicamentos

La mayoría de casos descritos se han presentado por antibióticos (tetraciclina, doxiciclina, clindamicina, ciprofloxacina, dicloxacilina, lincomicina, minociclina, bromuro de emetropio, preparados de hierro; estos suelen ser autolimitados; pero hay algunos casos en que la afección puede ser más severa como el uso de cloruro de potasio, quinidina, aines, alendronato.

Existen factores de riesgo tanto del comprimido como del paciente. Los medicamentos pequeños, redondos y pesados son más fáciles de deglutir; las cápsulas gelatinosas antiguas se disolvían más rápido que las nuevas, liberando su contenido; el ph ácido de medicamentos puede ser importante al liberarse en dicha zona causando irritación local.

La mayoría de los casos se presentan sin presencia de problemas de deglución, trastornos motores o anormalidades anatómicas, pero estos pueden ser predisponentes para el mayor desarrollo de este daño; a estos pacientes se les recomienda consumir en presentación líquida si estuviese disponible, o con abundante líquido y de pie.

Los hallazgos endoscópicos pueden mostrar desde simple irritación local, hasta úlceras en sacabocados, o con márgenes elevados, con marcado exudado, en algunos casos úlceras en beso en sitios opuestos de la pared esofágica; y si la inflamación es severa puede ocasionar sangrado, y estenosis.

Esofagitis por quimioterapia

Suelen ser asociados con mucositis oral, generando intensa disfagia; se ha descrito principalmente con el uso de dactinomicina, bleomicina, citarabina, daunorubicina, 5-fluorouracilo, metotrexate y vincristina.

La emesis inducida por quimioterapia puede llevar a síndrome de Mallory-Weiss, hematoma intramural y perforación esofágica.

Esofagitis por radiación

Puede ocurrir luego de radioterapia pulmonar, mediastinal o de mama; en particular cuando se han usado más de 40Gy, las estenosis, perforaciones y fístulas se observan cuando la dosis sobrepasa los 60Gy.

Se han descrito incrementos de la sensibilidad esofágica en particular en pacientes con enfermedades del colágeno, sida, y el uso concomitante de ciertas drogas de quimioterapia en particular doxorubicina, bleomicina, dactinomicina, ciclofosfamida, fuorouracilo, etoposido, y cisplatino. En su fisiopatología puede intervenir el daño neuromuscular alterando la aclaración esofágica llevando finalmente a esofagitis por reflujo.

LESIONES TRAUMÁTICAS

Lesión crónica por sonda nasogástrica

Hasta los 70 la colocación prolongada de dichas sondas generaban estenosis largas, hasta erosiones de estructuras adyacentes; esto ya no ocurre con el uso de sondas modernas de plástico menos irritante. Se han descrito casos por el uso de tubos de Sengstaken-Blakemore.

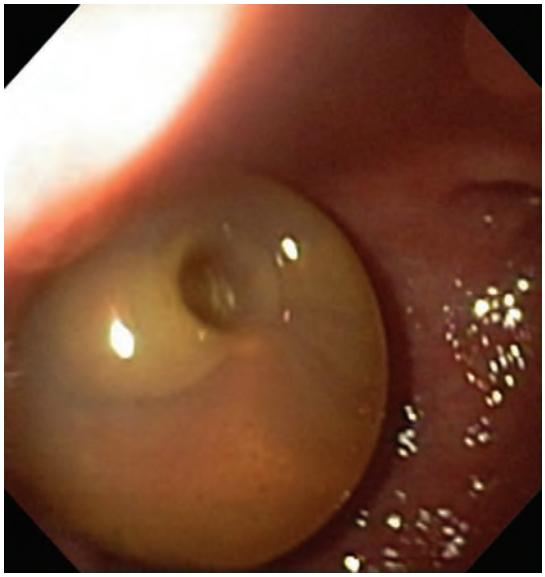

Figura 3. Endoscopia terapeútica gastrostomía.

Perforación

La causa más frecuente son los tubos e instrumentos médicos, los traumas cerrados toracoabdominales y el vómito enérgico (síndrome de Boerhaave).

La endoscopia con equipos flexibles tienen riesgo de perforación menor de uno en 1.000; pero puede aumentar en caso de toma de biopsias, dilatación de estenosis, extracción de cuerpos extraños, colocación de endoprótesis, escleroterapia y ligadura con bandas elásticas y la foto o termocoagulación.

Las náuseas y emesis enérgicos pueden ocasionar traumatismo de mucosa de esófago distal, cardias (desgarro de Mallory-Weiss) y estómago proximal; si hay perforación incompleta llevan a hematomas intramurales, pero si se hacen completas (síndrome de Boerhaave) llevan a mediatinitis. El diagnóstico ante su sospecha debe ser radiológico con contraste hidrosoluble y tomografía toracoabdominal. La endoscopia tiene un papel limitado y estaría relativamente contraindicada, pues el endoscopio y la misma

insuflación pueden extender la perforación. La única excepción podría ser la sospecha de trauma por heridas penetrantes en los que la endoscopia puede ser de utilidad diagnóstica.

Fístula esofágica vascular

Los cuerpos extraños de bordes cortantes o punzantes impactados pueden erosionar la aorta por vecindad; también puede presentarse en cáncer de esófago, pulmonar, malformaciones vasculares congénitas, aneurismas aórticos, esofagitis por microbacterias en pacientes con sida. El diagnóstico es difícil, incluso con el uso de endoscopia y angiografía.

Cuerpos extraños

Gran variedad de objetos extraños pueden alcanzar el esófago. Se clasifican en impactación de bolos alimentarios y los verdaderos cuerpos extraños. En los niños son más frecuentes las monedas, en los adultos son la impactación de comida y las espinas de pescado. Entre el 80 y 90% pasan espontáneamente a segmentos distales y del 10 a 20% quedan impactados en los estrechamientos fisiológicos como el cricofaríngeo, en el arco aórtico y la región cardial; la impactación alimentaria suele ser proximal a estenosis anormales como anillos o cáncer o en trastornos motores tales como la acalasia y más recientemente se ha descrito con frecuencia en la esofagitis eosinofílica; del 50 al 90% ocurren en tercio superior, con mucha frecuencia las espinas suelen impactarse en la hipofaringe.

Previamente se debe determinar su localización por radiografías simples de cuello y tórax.

Ante impactación de comida se recomienda extracción completa o fragmentada del bolo, o mediante la técnica de empuje con la punta del endoscopio; el uso de la disolución con papaina se desaconseja por el peligro de perforación.

El objeto debe ser removido, disuelto o roto; no se debe tratar de empujar hacia el estómago, pues si esto se hace a ciegas puede desgarrar o perforar el esófago.

En su extracción se han usado endoscopios rígidos con lumen central amplia por la cual se puede extraer sin desgarrar la mucosa proximal y con la vía aérea protegida; aún se utiliza en casos de no poderse extraer con equipos flexi- bles y en objetos difíciles como las prótesis den- tales.

Actualmente se disponen de implementos como pinzas de cuerpo extraño, asas y canastas las que se pueden usar con los endoscopios flexibles, los cuales son más fáciles de pasar, no requieren anestesia general y permiten buena visualización; una vez se atrapa en cuerpo extraño este debe sostenerse firmemente: especial atención debe ser puesta en prevenir su caída en la hipofaringe y causar asfixia. En el caso de objetos punzantes o cortantes estos pueden ser removidos por partes para no lesionar la mucosa proximal. Mejor aún hoy día disponemos de sobretubos que se avanzan una vez la punta del endoscopio está en el esófago, se atrapa el cuerpo extraño con las pinzas o el asa de polipectomía, fraccionándolo hacia la luz del sobre tubo. Se extraen así endoscopio y sobre tubo sin lesionar mucosa esofágica y sin peligro de aspiración bronquial.

Mención especial es la ingestión de pequeños condensadores de energía (pilas) pues estas son una verdadera emergencia, ya que producen necrosis de licuefacción y frecuentemente perforación; en este caso se aconseja empujarlas hacia el estómago y no se requiere retirarse, exceptuando si mide más de 15 mm de diámetro o que permanezca más de 48 horas en el estómago evidenciado por el control de rx simple de abdomen.

Los cuerpos extraños menores de 15mm en los niños y los menores de 25mm en el adulto suelen expulsarse espontáneamente; por tanto si tienen estos tamaños deben ser seguidos por radiografías simples cada tres días; si son de mayor tamaño y han alcanzado más allá del píloro y si estos tiene más de dos cm de diámetro o más de seis cms de longitud se deberán extraer quirúrgicamente, solo el 1% llegan a esta instancia.

Con estas técnicas se tiene una tasa de éxito del 90 al ciento por ciento, con incidencia de perforación del 0,35 % y una mortalidad del

0,05%. Son factores de riesgo para complicaciones: cuerpo extraño visible en rx cervical, impactación en cricofaríngeo y una evolución de impactación mayor a 24 horas.

Esofagitis por cáusticos

La ingestión accidental o voluntaria por cáusticos es motivo frecuente de asistencia hospitalaria, pudiendo condicionar situaciones de gravedad. Los ácidos en solución producen corrosión y penetran en profundidad, pudiendo perforar hasta la serosa, pero suelen afectar más el estómago que el esófago. Los cáusticos alcalinos lesión por coagulación y afectan más frecuentemente orofaringe y esófago, en especial si se ingiere en presentación de sólidos.

Los hallazgos endoscópicos se agrupan en:

- Grado I: simple enrojecimiento o hiperemia de orofaringe y esófago.
- Grado II : escasas ulceraciones de fondo rojo, o con áreas necróticas (fondo blanco) limitadas a parte de esófago y/o estómago, con signos de hemorragia leve.
- Grado III: úlceras múltiples, necrosis extensa de esófago y/o estómago, con signos de hemorragia importante.
- Grado IV: gangrena (superficie de color marrón oscuro) en extensas áreas, alternando con necrosis, pérdida de partes blandas (úvula) y hemorragia.

No suele haber compromiso de duodeno por la barrera natural de defensa del paso de la sustancia que ejerce el píloro.

ALTERACIONES DE LA MOTILIDAD ESOFÁGICA

Muchas afecciones pueden alterar de manera primaria o secundaria la motilidad esofágica; la endoscopia puede orientar en su diagnóstico, ayudar en el diagnóstico diferencial en particular con las neoplasias y evaluar complicaciones asociadas.

Acalasia

Es el trastorno motor más reconocido. La endoscopia siempre debe ser practicada aunque los hallazgos radiológicos sean típicos, principalmente para descartar enfermedades que simulan la afección (seudoacalasia por carcino-ma) y evaluar la mucosa previa a la terapéutica. Los hallazgos usuales son la dilatación y atonía del cuerpo del esófago, la mucosa adquiere un aspecto blanquecino, con estasis del alimento retenido y un esfínter esofágico inferior cerrado que no se abre durante la endoscopia, sólo ante suave presión con la punta del endoscopio y después de momentánea resistencia esta logra avanzar hacia el estómago, en esta zona es fundamental la retroflexión para evaluación cardial; ocasionalmente se encontrarán pequeños seudodivertículos arriba del eei, que pueden hacer difícil la dilatación con balón; también puede encontrarse daño por retención de fármacos o infección por cándida. Después de 10 años de padecer la enfermedad pueden presentar como complicación carcinoma escamocelular de los dos tercios distales del esófago entre el 2 y 7% de las series de casos grandes, por ende se recomienda la vigilancia periódica a un postratamiento principalmente en pacientes fumadores y alcohólicos.

Trastornos de hipermotilidad

El espasmo difuso del esófago y el esófago en cascanueces, al igual que los trastornos inespecíficos están en el otro extremo. En estos casos la endoscopia no muestra manifestaciones típicas, y la mucosa tiene una apariencia normal.

Esclerodermia

Es la enfermedad del tejido conectivo que con más frecuencia afecta el esófago, comprometido en tres cuartas partes de los pacientes. En estos casos el peristaltismo del cuerpo está ausente y el tono del esfínter esofágico inferior se ha perdido, generando severa enfermedad por reflujo gastroesofágico, mostrando dicha apariencia en la endoscopia.

Similares hallazgos se han descrito en el Síndrome crest, polimiositis, dermatomiositis, y enfermedad del tejido conectivo.

ANORMALIDADES VASCULARES

Várices esofágicas

Se presentan en casos de hipertensión portal, el desarrollo de colaterales entre la circulación

sistémica y portal permite el desarrollo de las mismas.

Aparecen como canales venosos tortuosos, serpiginosos de color azulado que suelen presentarse en el esófago distal en especial dos a tres cms por encima de la unión esofagogástrica, pero puede con el tiempo extenderse proximalmente y comprometer todo el órgano e incluso presentarse en cardias y fundus gástrico (várices esofagogástricas).

La endoscopia nos ayudará a distinguir de los pliegues, diagnosticar várices gástricas, estimar el riesgo de resangrado y practicar tratamiento de las mismas con escleroterapia o ligadura con bandas elásticas.

Existen factores locales que determinan un mayor riesgo de hemorragia; uno de ellos es el tamaño de las mismas (mayor radio de los vasos) y el espesor de la pared varicosa que se estima por la presencia de "signos rojos" como son las manchas rojo-cereza que son múltiples, o el punto hematoquístico, único y de mayor tamaño sobre el paquete vascular, marcas papulosas rojas (estría roja longitudinal y sobreelevada) también llamada "várices sobre várices" debidas a rupturas focales o debilitamiento de la pared.

En la graduación endoscópica se ha recomendado la clasificación de Paquet:

- Grado I: várices pequeñas sin prolapso luminal.
- Grado II: várices de tamaño moderado, con prolapso luminal que da mínima opacificación de la unión esofagogástrica.
- Grado III: várices más grandes con prolapso luminal que opacifica sustancialmente la unión esófago gástrica.
- Grado IV: várices muy grandes con opacificación completa de la unión esofagogástrica.

Angiodisplasia puede presentarse como parte de malformación vascular del intestino, también se han descrito flebectasias como pequeñas lesiones vasculares que protruyen siendo cubiertas de mucosa normal, ante estos y otros casos de duda diagnóstica será de especial utilidad la endosonografía.

NEOPLASIAS BENIGNAS DEL ESÓFAGO

Leiomioma

Es el tumor benigno más común, su hallazgo suele ser incidental pues usualmente es asintomático. Las características endoscópicas son las de un abultamiento subepitelial, cubierto de mucosa de aspecto normal, que suelen aparecer en el esófago proximal. Algunos temen biopsiar las lesiones grandes por la posibilidad de formación de fístulas.

Papiloma escamoso

Aparece como una pequeña tumoración cubierta de mucosa normal, algunos subpedunculados o con corto pedículo; suelen ser pequeños y raramente sintomáticos.

Pólipos adenomatosos

Son raros, ocasionalmente se encuentran asociados a esófago de Barrett; los hallazgos endoscópicos son similares a otros adenomas del tracto gastrointestinal, con superficie reticulada eritematosa.

Otras lesiones polipodes

Se pueden encontrar lipomas, linfangiomas, quistes epiteliales y pólipos inflamatorios. La endosonografía puede orientar en el diagnóstico de este tipo de lesiones.

NEOPLASIAS MALIGNAS DEL ESÓFAGO

En más del 95% de los casos se trata del Carcinoma epidermoide (CE) y el Adenocarcinoma (AC), este último ha mostrado gran aumento en las últimas tres décadas; existen condiciones precancerosas que se han asociado al desarrollo de las mismas, las cuales pueden ser detectadas para permitir el diagnóstico precoz de esta afección; estas son el alcoholismo, alto consumo de té caliente y alimentos nitrogenados, tabaquismo, estenosis crónica (por cáusticos y radiación), infección esofágica crónica (hongos y virus), esofagitis crónica, acalasia, síndrome de

Plumer-Vinson, tilosis, enfermedad celiaca, antecedentes de gastrectomía, radioterapia y neoplasias de cabeza y cuello.

La endoscopia es el mejor método para su detección y la endosonografía el mejor método de estadificación. El uso de la cromoscopia con lugol, el cual es captado por el glicógeno normalmente presente en la mucosa escamosa normal, y en el caso del tejido neoplásico su depleción no permite teñir dicho tejido, permitiendo evaluar extensión de la lesión, y la toma de muestras para estudios histológicos; también se ha utilizado el azul de toluidina que es captado por el ADN de las células que se dividen velozmente, tiñendo el tejido displásico y neoplásico de color azul intenso, pero no la mucosa normal; pero también es captado en los casos de esofagitis, esófago de Barrett y úlceras benignas.

La citología y las biopsias son complementarias en el diagnóstico, tomando muestras de ares sin necrosis, aunque se necesita una sola muestra con células neoplásicas para hacer el diagnóstico; algunos recomiendan tomar hasta siete muestras para obtener exactitud, las cuales pueden llegar a ser positivas entre el 80 al 90%, que aunando a la citología esta aumenta entre el 90 al ciento por ciento. La técnica de citología más usada es la de cepillado, algunos han utilizado la citología exfoliativa por lavado y otros han desarrollado la citología con balón, el cual es una malla reticulada de nylon que han usado principalmente en la China para estudios poblacionales de tamizaje.

El CE tiene apariencia endoscopia variable; habitualmente se diagnostica en estados avanzados cuando ya son sintomáticos; la mayoría se localizan en esófago medio y distal; pueden aparecer como una masa exofítica polipoide en dos tercios de los casos, con paredes duras de superficie irregular y friable; o como una masa dura con ulceración irregular central de márgenes nodulares congestivos; o como lesión infiltrativa difusa con engrosamiento y rigidez de la pared. El lumen suele ser excéntrico y puede estar cubierta de mucosa normal o nodular.

El AC suele aparecer en esófago distal; aparecen en región cardial a nivel de la unión esofagogástrica con aspecto infiltrativo, acompañado o no de masa con márgenes nodulares, friable, de superficie eritematosa y exudativa o ulcerada; esta lesión puede ser mejor vista durante la retroflexión del endoscopio; este en ocasiones puede simular acalasia. El AC que acompaña a Esófago de Barrett suele aparecer como masa exofítica, polipoide, friable, a veces ulcerada, en otras ocasiones también puede ser infiltrativa; frecuentemente estas lesiones se encuentran en los pocos centímetros distales de la nueva unión escamocolumnar.

LESIONES MUCOSAS DE ESTÓMAGO

Gastritis

Aunque el significado del término gastritis se refiere a la inflamación del estómago, se trata de un concepto de interpretación variable; en realidad es un concepto histológico y no se refiere a una definición clínica ni endoscópica; llegando incluso en los patólogos a presentarse también dificultades en su clasificación; a pesar de que hay acuerdo en los hallazgos histológicos se han usado gran variedad de nombres generando aún más confusión.

A lo largo de los años se han venido utilizando múltiples clasificaciones, pero ninguna ha tenido realmente el consenso y la aceptación para su uso.

La clasificación de Sydney es el intento más importante que se ha realizado para la clasificación endoscópica e histológica en especial de la gastritis crónica, pero sin el eco suficiente debido la pobre correlación entre los aspectos endoscópicos e histológicos.

La clasificación histológica se basa en tres parámetros:

- La etiología.
- La cronología y topografía (cuerpo, antro o pangastritis)
- La morfología (inflamación, actividad, atrofia, metaplasia intestinal, H. pylori)

Para el año de 1994 se hizo una actualización y entre las modificaciones recomiendan emplear una escala visual analógica para graduar

y definir la intensidad de los parámetros morfológicos; también recomiendan obtener dos biopsias de antro y de cuerpo tradicionalmente descritas, y una muestra de la incisura para mejor valoración de metaplasia intestinal, displasia y atrofia. Hay acuerdo en definir los siguientes términos:

- *Gastritis:* en la que histológicamente se aprecia inflamación de la mucosa gástrica
- *Gastropatías:* se identifican anomalías histológicas como lesión epitelial o vascular, pero con inflamación ausente o leve en los márgenes de las lesiones o en el tejido adyacente.

De una manera útil y práctica se pueden definir las gastritis / Gastropatías en tres grandes grupos:

- *Aguda:* también conocida antes como erosiva y hemorrágica, por el aspecto endoscópico.
- *Crónica:* conocida antes como no erosiva.
- *Específica:* con características histológicas o endoscopias distintivas.

Gastritis y gastropatías agudas

Se caracterizan por la presencia endoscópica de múltiples erosiones superficiales o focos hemorrágicos en la mucosa gástrica, la cual no penetra la muscularis mucosa. El diagnóstico se establece por el examen endoscópico.

Dentro de las principales causas de lesiones agudas de la mucosa gástrica están el uso de asa y aines; en pacientes críticos como es el caso de los pacientes con quemaduras extensas, politraumatizados, coagulopatías (trombocitopenia), insuficiencia respiratoria grave (con soporte ventilatorio) shock séptico y las fallas multiórganos.

Usualmente son múltiples, pero en ocasiones pueden ser únicas en estómago o duodeno, como en los pacientes con quemaduras extensas (úlcera de Curling) o trauma encefalocraneano (úlcera de Cushing).

Se han descrito otras causas como la exposición a alcohol, agentes de quimioterapia, cocaína, sales de hierro oral, cloruro de potasio, ingesta de cáusticos, entre otros; también puede ocurrir por agentes físicos y traumáticos como las sondas nasogástricas, cuerpos extraños, radioterapia, gastropatía por prolapso tras emesis repetida; daño vascular (isquémica); por reflujo duodenogástrico; e infecciosas (gastroenteritis agudas).

Algunos han usado una clasificación endoscópica en tres tipos:

- Tipo i: es la más leve, con edema y eritema, sin erosiones.
- Tipo ii: llamada también hemorrágica, con puntos de hemorragia y defectos erosivos.
- Tipo iii: también llamada tipo ulcerativo, con extensas erosiones y hasta ulceración.

Gastritis crónica

Bajo este concepto se incluye cualquier inflamación, es decir, existencia de infiltrado inflamatorio crónico (mononuclear) de la mucosa gástrica. En nuestro medio la principal causa es la infección por Helicobacter pylori.

Es difícil clasificar los distintos tipos de G.C. , existen numerosas clasificaciones en la literatura médica.

- G.C. Tipo A : atrófica; predominio en cuerpo gástrico; frecuentemente con compromiso inmunológico.
- G.C. Tipo B: superficial; predominio en antro gástrico; la más común.
- G.C. Tipo C: química.

En la clasificación de Sydney revisada, se recomienda subclasificar la G.C. en dos categorías. No atrófica y atrófica, precisando la localización en antral, corporal y pangastritis.

Basados en los estudios anatomopatológicos hoy día se consideran 3 grandes grupos de Gastritis crónica y Gastropatía, con una distribución así:

- GC No atrófica (44-63%)
- GC Atrófica Multifocal (23-30%)
- Gastropatía Reactiva (GR) (12-28%).

La Gastropatía Reactiva es la denominación del daño generado en la mucosa gástrica por acción de agentes químicos principalmente reflujo biliar, ASA y AINES; fue designado previamente como "gastritis química", o tipo c , erosiones o ulceraciones antrales la G. por reflujo alcalino suele presentarse con erosiones longitudinales,

prepilóricas, con presencia de bilis abundante en el lago mucoso. En la biopsia hay ausencia significativa de infiltrados inflamatorios; en la clasificación de Sydney esta dentro de la clasificación de Gastritis especiales; estudios en Colombia han demostrado que ocupan el tercer lugar diagnóstico de GC con 2.45%.

La endoscopia de luz blanca convencional no puede definir con certeza el diagnóstico de condiciones pemalignas. Recientes publicaciones en Colombia en búsqueda de correlación endoscopia e histología en especial con respecto a Metaplasia intestinal, sugerida por la presencia de depósitos dando imagen como decoloración, parches o placas blanquecinas a la endoscopia han mostrado en publicaciones internacionales una sensibilidad del 75%, especificidad del 68.1%, VPP 66.7% y precisión diagnóstica del 71.3%. Hallazgos similares en estudio practicado en Bogotá con hallazgos de VPP 70% y precisión diagnóstica del 71%, sugiriendo correlación en tres cuartas partes de los pacientes. Cuando queremos evaluar atrofia o MI se sugiere tomar 4 biopsias de curvatura menor y mayor de cuerpo y antro, en el protocolo de Sydney recomiendan 2 biopsias de antro y una de incisura con el argumento de que en esta zona es donde se inician dichas transformaciones de la mucosa. Una vez se encuentra la presencia de estas dos transformaciones de manera extensa en cuerpo y antro, se recomienda seguimiento cada 3 años, en caso de afecciones solo de antro y no antro-corporal no hay suficiente evidencia para recomendar periodos de vigilancia.

Gastritis de pliegues gigantes (hipertrófica), gastritis linfocítica y enfermedad de Menetrier: se caracterizan por presencia de pliegues gástricos engrosados.

La G. Linfocítica puede hacer parte del espectro de una gastroenteropatía linfocítica más difusa. La G. Folicular caracterizada por la presencia de nódulos difusos, usualmente regulares en antro gástrico y una variante la G. Varioliforme se caracteriza por dicha nodularidad de la mucosa, erosionada en el área apical de aquellos, se han relacionado con la infección por H. pylori en alrededor del 90% de los casos, y el estudio histológico sugiere hiperplasia linforreticular.

Figura 4. Enfermedad duodenal úlcera complicada.

La enfermedad de Menetrier es una rara entidad de causa desconocida, se caracteriza por pliegues engrosados en fundus y cuerpo, los cuales en su superficie pueden aparecer con nodularidad o erosiones, estos no desaparecen del todo con la insuflación; su confirmación histológica idealmente debe hacerse con la toma de macrobiopsias con el asa de polipectomía.

Gastritis específicas

En ellas se incluyen la G. granulomatosa bien sea por la enfermedad de Crohn, sarcoidosis, tuberculosis, histoplasmosis o enfermedades parasitarias.

La G. Eosinofílica puede ser parte de la gastroenteritis eosinofílica, la cual muestra nodularidad difusa, engrosamiento de los pliegues y dificultad para la distensión.

La G. Infecciosa va en aumento como resultado en gran parte por el desarrollo del sida y las terapias inmunosupresoras, la G. Flegmonosa o enfisematosa producida por diferentes bacterias como TBC y sífilis; hongos como la cándida, histoplasmosis, mucormicosis; virus como el citomegalovirus y herpes.

Otras gastroenteropatías incluyen la gastropatía congestiva o hipertensiva portal, la cual se

muestra como un moteado rojizo, eritematosa, con un patrón en mosaico, el cual puede ser responsable del 20% de las hemorragias digestivas en pacientes con hipertensión portal.

Úlcera gástrica

La endoscopia es un método específico, sensible y seguro que permite el diagnóstico de lesiones ulcerosas y adicionalmente nos permite la inspección directa y la toma de muestras para estudio histológico.

Las UG suelen encontrarse en parte distal de cuerpo, antro e incisura angulares; en pacientes ancianos suelen tener localización en cuerpo proximal, fundus y región cardial, probablemente debido a un ascenso de la interfase de la unión de la mucosa de cuerpo y antro. Suelen ser únicas, exceptuando a las debidas a asa y aines, en ocasiones estas pueden encontrarse simétricamente en paredes opuestas, "en beso", suelen ser menores de 3 centímetros pero pueden ser gigantes, mayores de 3 cms, en especial las asociadas a consumo de aines, coexistencia de insuficiencia renal, aunque su presencia puede hacer pensar en Enfermedad de Crohn y estas pueden conllevar a un riesgo mayor de desarrollo de cáncer.

Por localización estas se clasifican en:

- UG Tipo I: localizado en comisura angularis o proximal.
- UG Tipo II: son de la misma localización pero con evidencia de úlcera duodenal activa o cicatrizada.
- UG Tipo III: úlceras localizadas en región prepilórica, dentro de los 2,5 centímetros proximales al píloro.

Las úlceras benignas tienen bordes regulares, lisos, redondeados, ligeramente elevados y en ocasiones en sacabocados, eritema ligero alrededor, los pliegues que confluyen son regulares; la base lisa y aplanada, cubierta de exudado blanco o grisáceo, en ocasiones con hematina, sangre y hasta vaso visible en la base de la úlcera; esta distinción suele ser más difícil en las úlceras gigantes. Siempre se deben hacer biopsias de los márgenes de la lesión así el aspecto macroscópico sugiera apariencia benigna; la cantidad apropiada de muestras es tema de debate; cuatro muestras gigantes son similares a seis o siete de las de tamaño regular.

Si se hace evaluación endoscópica apropiada y se toman las biopsias adecuadas puede diagnosticarse con seguridad más del 98% de los cánceres; las biopsias deben ser tomadas en los cuatro cuadrantes idealmente del margen interior; en ocasiones tomarlas de la base si la superficie es irregular o anormal pero recordando que pueden presentarse cambios displásicos inflamatorios temporales por regeneración epitelial; por tanto el seguimiento o repetición de endoscopia tiene un rendimiento bajo y puede significar aumento de riesgos y costos; más aún la cicatrización de la úlcera no garantiza su naturaleza benigna; esto también sería indicativo para biopsiar las úlceras cicatrizadas.

Las citologías con cepillado deben ser tomadas antes de las biopsias, al igual que cuando se usa la técnica de lavado.

ANORMALIDADES ANATÓMICAS

Divertículo gástrico

Suelen ser divertículos verdaderos con todos los componentes de la pared gástrica; presentes en la región subcardial adyacente a la curvatura menor y menos comúnmente en región prepilórica o hacia la curvatura mayor. La boca del divertículo puede ser redonda u oval, con pliegues radiales entrando en el interior del mismo.

Páncreas ectópico

Usualmente se encuentra a lo largo de la curvatura mayor a nivel del antro, pliegues en puente con centro umbilicado.

ANORMALIDADES VASCULARES

Telangiectasias

Se asocian con enfermedad vascular de colágeno, enfermedad de Von Willebrand, síndrome de Turner, síndrome de Rendu-Weber-Osler, insuficiencia renal crónica y pos-

radioterapia. Estas se muestran como lesiones ligeramente elevadas o planas, rojo brillantes; de diámetro desde puntiforme hasta 10mm., estas últimas pueden ser elevadas o umbilicadas, únicas o múltiples.

Estómago en sandia

Se muestran con telangiectasias más extensas en región antropilórica, con pliegues longitudinales paralelos, que confluyen hasta el píloro, como en disposición de rueda de automóvil; estas se deben diferenciar de la gastritis hemorrágica, que blanquean a la presión con la pinza de biopsia; se asocia en alrededor del 40% de los pacientes con hipertensión portal, al igual que con la gastritis atrófica.

Várices gástricas

El siguiente sitio más común de formación de várices en hipertensión portal es el estómago, bien sea por continuidad (esófagogástricas) o exclusivas del estómago. Se encuentran en alrededor del 20% de los pacientes con hipertensión portal y algunos consideran que pueden presentarse luego de obliteración endoscópica de las várices esofágicas. Suelen presentar una apariencia jaspeada o en racimos de uva o aspecto cerebriforme; el color azulado visto en las esofágicas puede estar ausente. Su diagnóstico diferencial se hace con el engrosamiento de pliegues, exceptuando cuando estos corren perpendiculares al eje de los pliegues. Se ha propuesto la siguiente clasificación:

- Tipo I: las que aparecen como extensión inferior de las esofágicas.
- Tipo II: várices de fundus sin continuidad con las esofágicas.
- Tipo III: várices gástricas aisladas en fundus, cuerpo, o antro, sin várices esofágicas.
- Estas últimas plantearán la sospecha de trombosis de la vena esplénica.

Úlcera de Dieulafoy

Es una anormalidad vascular en la cual una arteria protuberante se aprecia rodeada o no de ulceración; habitualmente no es visible a menos que haya sangrado activo o un coágulo adherente. También puede presentarse en el nivel de intestino delgado y colon.

Vasculitis

Suele tener apariencia semejante a la gastritis hemorrágica; con cambios inespecíficos como edema, eritema y petequias submucosas.

NEOPLASIAS BENIGNAS DE ESTÓMAGO

Son infrecuentes, y su incidencia es de alrededor del 1-5%. La formación polipoidea es una lesión prominente hacia la luz gástrica, pediculada o sésil; en sentido estricto los pólipos son lesiones prominentes de la mucosa benigna, constituida por elementos epiteliales en el estómago su incidencia es baja. Su significado clínico es doble por los síntomas que puede producir y el potencial maligno. La mayoría son asintomáticos y su hallazgo suele ser incidental; el principal problema es la degeneración maligna. Se ha dicho que están en más riesgo los mayores de dos centímetros, pero pólipos menores pueden ser malignos; por tanto sólo el tipo histológico tiene el valor para presuponer la potencial malignidad.

Los pólipos no neoplásicos son los más frecuentes, pero su degeneración maligna es rara; los pólipos adenomatosos son formaciones verdaderamente neoplásicas con elevado potencial maligno.

Los más frecuentes son los pólipos no neoplásicos; los hiperplásicos que incluye los nódulos diminutos de hiperplasia de las criptas, son el 85% de ellos, aparecen en cualquier área del estómago y generalmente son pequeños y de superficie lisa. Seguidos por los leiomiomas estos con tamaño entre 0,2 y 13 centímetros de diámetro, principalmente localizados en cuerpo y antro, 60% crecen a la luz, son formaciones bien encapsuladas de coloración rojiza, consistencia elástica, y a menudo con ulceración central. Los lipomas son tumoraciones lisas de consistencia blanda sésiles o pediculados, en ocasiones ulcerados, usualmente únicas. Páncreas aberrante son

pequeñas formaciones de tamaño no superior a dos centímetros, sésiles y con una umbilicación central, su localización más frecuente es el antro. Los inflamatorios se hallan a menudo en las anastomosis de gastroenterostomías. Una vez se detectan deben ser removidos si la cantidad es poca y si es seguro hacerlo; en los mayores de dos centímetros la endosonografía puede ser útil para determinar invasión tisular; si hay múltiples se deben resecar de manera selectiva de cinco a ocho pólipos en especial los más grandes, una vez se ha determinado el tipo histológico sólo los pólipos adenomatosos requieren seguimiento.

Lesiones gástricas subepiteliales que son protrusiones recubiertas de mucosa normal, se presentan en 1 de cada 300 endoscopias, pueden ser intrínsecas de tracto gastrointestinal o extrínsecas por estructuras vecinas, deben biopsiarse exceptuando si se sospecha lesión quística o vascular (pulsátiles) los GIST son firmes, móviles, con ulceración central, quistes y várices son lisos y simétricos. Cambios de posición podría descartar lesión extrínseca. Al igual que la insuflación y aspirado, todas estas lesiones deben ser valoradas por Ultrasonido endoscópico en especial los mayores de 1 cm de diámetro, si es de menor tamaño se sugiere hacer seguimiento endoscópico a 1 año. Este estudio tiene gran precisión en determinar si una lesión es de la pared o fuera de ella y la capa de origen; basados en estos se sugieren posibilidades diagnósticas y el plan de tratamiento; se puede completar el estudio por punción con aguja fina guiada por USE para estudio patológico e inmunohistoquímico.

NEOPLASIAS MALIGNAS DE ESTÓMAGO

Adenocarcinoma

Es aún la neoplasia gastrointestinal más frecuente en nuestro medio, en especial en los mayores de 50 años, alrededor del 85 al 90% de los cánceres de estómago son Adenocarcinomas (AC). Su localización más frecuente es en el nivel de cuerpo y antro con alrededor del 35% para cada uno, 20% en el nivel de fundus y 5 a 10% son difusas. La endoscopia y la confirmación histopatológica son necesarias para hacer el diagnóstico.

El número de casos diagnosticados en estadio precoz sigue siendo bajo: 50% en Japón y no más del 15% en las series europeas y americanas.

La Sociedad Japonesa de Endoscopia Digestiva definió en 1962 el carcinoma gástrico precoz como el que permanece limitado a la mucosa o a la mucosa y submucosa, independiente de la existencia de metástasis ganglionares; a pesar de lo controvertido del término, hoy día se acepta como el estadio de cáncer gástrico en que la curación es posible; esta sociedad propone una clasificación macroscópica que es aplicable desde el punto de vista radiológico, endoscópico y anatomopatológico así:

- Tipo I: elevado. Incluye los tumores nodulares y pólipoideas.
- Tipo II: superficial subclasificados en: tipo IIa que incluye lesiones prominentes cuya elevación es menor a la del espesor de la mucosa circundante. Tipo IIb o Plano que corresponde a lesiones planas en las que sólo es visible algún cambio de coloración de la mucosa. Tipo IIc o Deprimido, son lesiones deprimidas cuya profundidad es inferior a la mucosa circundante.
- Tipo III: excavado. Incluye los cánceres ulcerados.

A menudo se combinan dos o más de estos tipos dando las formas mixtas, siendo la más frecuente la combinación IIc + III. Esta clasificación es compleja y muchas veces es difícil conocer el tipo exacto de la lesión antes del estudio anatomopatológico de la pieza quirúrgica, por ende algunos proponen una clasificación más sencilla englobándolos en dos grupos: formas elevadas y formas excavadas.

Las lesiones de CA precoz pueden responder a terapia antiulcerosa y cicatrizar las lesiones excavadas, es por esto que se debe biopsiar toda lesión excavadas; tomando ojalá dos biopsias de cada uno de los cuadrantes (total ocho), con lo cual se logra detectar alrededor del 90% de los cánceres, para pólipos o lesiones planas, la base o centro

debe ser biopsiada. La citología es menos útil en cáncer precoz que en otro tipo de tumores.

El pronóstico del AC avanzado no se ha podido mejorar con los tratamientos disponibles. En el caso de AC avanzado se ha usado la clasificación de Borrmann (1926) en cuatro tipos:

- Tipo I: polipoide. Masa polipoide exofítica, no ulcerada, de crecimiento hacia la luz, friable y de sangrado fácil. 60% localizados en el cuerpo.
- Tipo II: úlcerativo. Masa circunscrita con márgenes definidos, los pliegues rugosos terminan en la margen y hay ulceración central con tejido necrótico y granular en la base.
- Tipo III: úlcero-infiltrativo. Masa infiltrante menos circunscrita, con ulceración; la base se aprecia infiltrada o rígida.
- Tipo IV: infiltrativo. Masa infiltrante difusa, principalmente submucosa; el reconocimiento endoscópico y la verificación histológica es difícil. En el caso de infiltración difusa se reconoce como linitis plástica, con pobre distensibilidad y peristalsis gástrica, los pliegues suelen aparecer como rígidos y fijos.
- Tipo V: no clasificable. En ella coexisten los diversos tipos anteriores.

Hay datos que ayudan a diferenciar UG benigna del AC tipo II y III, estas últimas pueden aparecer en cualquier sitio del estómago, mientras que las úlceras benignas se presentan más en curvatura menor; es más probable que las úlceras gástricas grandes sean un cáncer, que las pequeñas; la aparición de una úlcera duodenal concomitante disminuye la probabilidad de cáncer. También hay signos endoscópicos que indican una condición maligna como son los pliegues mucosos borrados, interrumpidos, fusionados o nodulares a medida que se aproximan al margen del cráter y terminan antes del margen de la úlcera; y defectos de llenado irregulares en el cráter de la úlcera.

El carcinoma de tipo intestinal se manifiesta habitualmente como del tipo Borrmann I, II y III; mientras que el tipo difuso como Borrmann III y IV.

Linfoma gástrico

Puede ser primario o secundario a compromiso sistémico. Es la segunda condición maligna del estómago, representando alrededor del 5% de estas, los pacientes con sida tienen un riesgo cinco veces mayor. Sus hallazgos endoscópicos y radiológicos son similares al AC. Pueden aparecer como pliegues gástricos aumentados de tamaño, mucosa nodular e irregular, frecuentemente con ulceración difusa o como masas múltiples polipoides con ulceración o sin ella o como una úlcera simple con márgenes elevados (imagen en volcán) y en ocasiones como proceso infiltrativo difuso; pero a menudo el peristaltismo se encuentra conservado porque las masas musculares pueden estar indemnes hasta que se produce infiltración difusa masiva de la pared. Las citologías por cepillado o lavado rara vez son útiles. Las biopsias se recomienda que sean profundas, algunos recomiendan 0 a 15 muestras si se sospecha el diagnóstico, ocasionalmente incluso biopsias de todo el espesor para confirmar el diagnóstico tomadas vía endoscópica o por cirugía. La endoscopia puede servir de seguimiento de cicatrización de las úlceras y la infiltración de la pared tras quimioterapia y/o radioterapia, en especial cuando se acompaña de endosonografía.

Una mención especial la requieren los linfomas del tejido linfoide asociado con la mucosa, también llamados maltomas, los cuales se originan en linfocitos B usualmente ausentes en el tejido gástrico y se han asociado en particular los de bajo grado con la infección por Helicobacter pylori; estos muestran similares hallazgos endoscópicos a los descritos previamente.

Tumores del estroma gástrico (GIST)

Antes conocidos como leiomiomas y leiomiosarcomas, son aproximadamente el 2% de las malignidades gástricas, algunos pueden tener marcadores y diferenciación de endotelio vascular o nervioso, por tanto se le ha cambiado su denominación. Alrededor de la mitad de todos los tumores estromales se encuentran en estómago, alrededor del 7% se presentan con la triada de Carney (con paraganglioma suprarenal y condrioma pulmonar). Son tumores de crecimiento lento, sólo la mitad tiene crecimiento intragástrico, en

este caso pueden aparecer a la endoscopia como masas grandes de tres a cinco cms de diámetro; en el 20% hay una depresión central a causa de la necrosis, la citología es poco útil y el estudio histológico no es frecuentemente positivo, por tanto grandes biopsias endoscópicas o quirúrgicas ayudarán al diagnóstico, apoyados en la práctica del estudio inmuno-histoquímico.

Carcinoides gástricos

Constituyen el 0,2% de los tumores gástricos; la mayoría asientan en intestino delgado; habitualmente son pequeños y se hallan en la submucosa, con frecuencia cubiertos de mucosa normal; debido a su condición submucosa alrededor de la mitad de las biopsias son negativas, por tanto se recomiendan biopsias más profundas o la resección con asa de polipectomía previa elevación con solución salina.

Metástasis gástrica

Más frecuentemente ocurre por melanomas, carcinoma de mama, pulmón, ovario, testículo, hígado y colon. El melanoma aparece como nódulo negro-pardusco, pero algunos son amelanóticos y carecen de esta tinción. Suelen aparecer como lesiones pequeñas de uno a dos centímetros, únicas o múltiples subepiteliales, pero en otras ocasiones como un tumor grande ulcerado, otros tendrán aspecto infiltrativo.

Sarcoma de Kaposi: típicamente esta enfermedad sistémica compromete a pacientes con sida y a ancianos. Alrededor de la mitad de los pacientes con compromiso de piel se afecta el estómago, aparecen en la endoscopia como lesiones únicas o múltiples maculopapulares, subepiteliales, rojizas, con una delgada capa de mucosa suprayacente. Si el aspecto endoscópico y el cuadro clínico sugieren el diagnóstico, la biopsia puede no ser necesaria.

LESIONES DE MUCOSA DUODENAL

Duodenitis

Puede ser parte del espectro de la enfermedad ulcerosa duodenal, como un estado precursor al desarrollo de la misma.

Duodenitis eritematosa

Se presenta con enrojecimiento difuso o en parches de 0,3 a 1,5 mm de diámetro de la mucosa del bulbo duodenal.

Duodenitis erosiva plana

En este caso el proceso necrótico no va más allá de la submucosa. Se presenta como erosiones focales difusas, planas de uno a tres mm de diámetro o mayores, rodeadas de discreto eritema alrededor; en los casos en que el compromiso es severo se asocia a estados de hipersecreción, y en este caso hay compromiso de la segunda porción, en particular en los pacientes con Síndrome de Zollinger- Ellison. Es común encontrar este tipo de lesión producida por infección debida al Helicobacter pylori y en pacientes consumiendo asa y aines.

Duodenitis erosiva elevada

Se aprecian nódulos principalmente en el bulbo, de dos a 10 mm de diámetro; en la parte superior de estos presencia de marcado eritema con o sin erosiones. Adicional a ser común a pacientes con estados hipersecretorios, es común en pacientes con enfermedad renal severa o en pacientes en diálisis crónica.

Úlcera duodenal

Compromiso necrótico alcanza más profundidad de la muscularis mucosa. Se estima que alrededor del 10% de la población va a padecer esta afección en cualquier momento de la vida.

Alrededor del 50% se localizan en la pared anterior del bulbo, en la pared superior e inferior su frecuencia es del 20% para cada una, y el restante en pared posterior, usualmente en los dos a tres cms distales al píloro, base del bulbo; entre el 10 al 15% se asocian a una segunda úlcera a corta distancia o en paredes opuestas, las cuales son llamadas úlceras en beso.

El tamaño es fácil de determinar usando el método de la pinza de biopsia abierta para así ser calculado, suelen medir entre cinco y 20 mm de diámetro el hecho de medir más de dos cms de diámetro, se les denomina Úlceras Duodenales Gigantes; habitualmente con uno a dos mm

de profundidad, pero en ocasiones se aprecian más "excavadas" hasta tres mm de profundidad; cubiertas de fibrina amarilla o grisácea, incluso con coágulos planos y hasta con Vaso visible como estigmas de sangrado reciente; en su forma suelen ser redondas y ovaladas con márgenes definidos eritematosos, estas tienen respuesta terapéutica más predecible; a diferencia de las úlceras lineales y las de márgenes no bien definidos por cicatrización recurrente, que tienen respuesta terapéutica menos predecible. En ocasiones pueden aparecer como ulceraciones multifocales pequeñas, con marcado eritema alrededor, imagen "en sal y pimienta", con tasa de curación lenta y frecuente recurrencia; en otras pueden encontrarse mezclas de todas las anteriores. En otras oportunidades se pueden apreciar cicatrices "estrelladas", con convergencia radiada de los pliegues, e incluso por la cicatrización observar formaciones seudodiverticulares, hasta retracción severa que puede estenosar la luz en especial en los que se localizan en el vértice del bulbo.

Con frecuencia hay coexistencia con ulceración gástrica prepilórica (ug tipo ii) las cuales son de lenta respuesta terapéutica y frecuente recurrencia.

Cuando se encuentran úlceras múltiples en el bulbo y si en especial aparecen en segunda porción de duodeno sobre los pliegues de Kerckring, debe hacernos sospechar la presencia de Síndrome de Zollinger-Ellison.

El estudio histológico como toma de citología y biopsias no suelen ser necesarios, a menos que los cambios macroscópicos sugieran la presencia de cáncer o enfermedad de Crohn por las características macroscópicas, evento infrecuente; tampoco es necesario hacer el seguimiento endoscópico de cicatrización.

Las complicaciones se han seguido presentando con el paso de los años con la misma prevalencia. El sangrado es una de esas complicaciones, el cual es en especial peligroso en las ud de pared posterior de bulbo, debido a la presencia adyacente de arterias mayores como la arteria gastroduodenal. Es la exploración endoscópica uno de los medios por los cuales se puede determinar la persistencia o recurrencia de los casos de úlceras sangrantes, para lo cual se utiliza la clasificación de Forrest para emitir un juicio pronóstico:

- *Clasificación ia:* a chorro. Se considera que hay más de un 90% de probabilidad de continuar sangrando, y es indicación absoluta de tratamiento endoscópico si este es disponible.
- *Clasificación ib:* en capa. Mayor probabilidad de detenerse que el anterior, pero como es sangrado activo también es indicación de tratamiento endoscópico.
- *Clasificación iia:* vaso visible no sangrante. Tiene 50% de probabilidad de resangrar, por ende también se indica tratamiento endoscópico.
- *Clasificación iib:* coágulo adherido. Con probabilidad de resangrar en alrededor del 30% de los casos; se recomienda entonces remover el coágulo con asa fría y luego tratamiento endoscópico.
- *Clasificación iic:* manchas rojas o negras en la base. Baja posibilidad de resangrado, por tanto el tratamiento depende del contexto clínico.
- *Clasificación iii:* base limpia. Sin estigmas de sangrado; riesgo de resangrado menor al 1%; por tanto el paciente puede darse de alta si clínicamente está estable y si no presenta condiciones comórbidas.

La ud es responsable del 60% de las perforaciones, entre una tercera parte y la mitad, se asocian con el uso de aines, en particular en los ancianos, y el restante al H.pylori, principalmente en personas más jóvenes. Ante la sospecha de esta complicación estaría relativamente contraindicado la práctica de la endoscopia.

La úlcera penetrante refleja la lesión a través de la pared sin perforación libre; ocurren en orden de frecuencia a páncreas, epiplón menor, vía biliar, hígado, epiplón mayor, mesocolon y colon.

Infección parasitaria

La Giardia, Tricocéfalo, Strongyloides, y Áscaris, pueden afectar el duodeno, usualmente

inicia en región posbulbar que se extiende difusamente, generando eritema, edema e incluso aplanamiento de los pliegues de Kerckring.

Enfermedad de Crohn

Suele estar comprometido en el 0,5 a 4% de los pacientes con la enfermedad. Compromete en conjunto el bulbo, la región posbulbar y el duodeno descendente. Aparece como lesiones aftoides hasta ulceraciones penetrantes, con mucosa adyacente normal, en ocasiones las úlceras son serpiginosas, con área alrededor en "Empedrado"; en raras ocasiones se pueden observar úlceras alrededor de trayectos fistulosos; y en particular cuando se compromete el ápex del bulbo pueden notarse áreas de estenosis.

Enfermedad celiaca

En la mayoría la mucosa aparece macroscópicamente normal; sin embargo con los endoscopios de alta resolución es posible apreciar áreas de atrofia vellosa. Es usual encontrar pérdida de la micronodularidad normal, sin las excrecencias vellosas en el bulbo, dando un aspecto de la mucosa lisa y brillante. En algunos pacientes la mucosa puede aparecer pálida y atrófica, con prominencia del patrón vascular, en otras ocasiones con áreas de eritema interpuestas, dando patrón en mosaico; en la segunda porción los pliegues pueden aparecer normales o ligeramente prominentes o aplanados.

Para detallar mejor la superficie se puede utilizar cromoscopia con índigo-carmín o azul de metileno dando el patrón en mosaico por áreas atróficas y áreas normales interpuestas.

Hipogamaglobulinemia

Puede mostrar áreas de mucosa plana, brillante sin vellosidades, hiperplasia linfoide nodular o ambas; en estos últimos se aprecian nódulos de dos a cinco mm cubriendo una porción de la mucosa, rodeado de mucosa congestiva; los pliegues de Kerckring pueden ser normales o nodulares.

LinfangiectasiaColangiectasia

Se aprecian puntos blanquecinos, brillantes, rodeados de mucosa de aspecto normal. Se debe al acúmulo de quilomicrones llenando los vasos linfáticos dilatados; los cuales con menor frecuencia pueden ser más grandes y al puncionar pueden dejar salir un material lechoso.

MALFORMACIONES VASCULARES DEL DUODENO

Telangiectasias

Pueden apreciarse como puntos rojo cereza de dos a cuatro mm acompañando a otras lesiones en tracto digestivo de los pacientes con Síndrome de Rendu-Weber-Osler.

Várices duodenales

Aparecen como protuberancias tortuosas, serpiginosas, rosadas o azuladas, corriendo entre los pliegues de Kerckring, en particular en el área posterior del ápex del bulbo; en ocasiones es difícil la diferenciación de lesiones polipoides, en este caso sería de utilidad la endosonografía.

Neoplasias benignas de duodeno

Lesiones polipoides pueden ser múltiples o únicas. Las lesiones múltiples pueden ser por pólipos hiperplásicos –inflamatorios correspondiendo a bulbitis nodular en resolución, con mucosa normal en los de menor tamaño hasta superficie ulcerada en lesiones más grandes; mucosa gástrica heterotópica se presenta como lesiones de uno a tres mm, agrupadas, dando superficie en empedrado; hiperplasia de las glándulas de Brunner aparecen como nodulaciones múltiples de alrededor de cinco mm principalmente en duodeno descendente; hiperplasia linfoide nodular aparecen pequeños nódulos sesiles, cubiertos de mucosa normal brillante.

Las lesiones simples pueden ser lesiones de mucosa o pólipos subepiteliales, como en el caso de los Pólipos Hiperplásicos-inflamatorios que suelen tener un diámetro de tres a seis mm; los leiomiomas son usualmente mayores de un cm, en el vértice de bulbo y duodeno descendente proximal, ocasionalmente ulcerados en su superficie; Lipomas tienen coloración amarilla, son de superficie lisa, no son umbilicados, ni ulcerados, de uno a seis cm de diámetro, con similar localización a

los anteriores, son blan- dos al tacto con la pinza de biopsia ("signo de la almohada"); adenomas de las glándulas de Brunner aparecen como pólipos pedunculados de dos a cuatro cms, cubiertos de mucosa normal o ligeramente congestiva; pólipos hamartomatosos, en Síndrome de Peutz-Jeghers, de diferente tamaño, superficie irregular, coloración más oscura comparado con el tejido alrededor; pólipos adenomatosos, son los verdaderamente neoplásicos y requieren vigilancia, suelen ser de uno cm o más diámetro, múltiples o únicos, sésiles o pedunculados; ocasionalmente se observan en los pacientes con poliposis colónica familiar o en el Síndrome de Gardner, en cuya situación es frecuente encontrarlo en la papila y puede ser precursor de adenocarcinoma.

Neoplasias malignas del duodeno

El cáncer primario es muy raro; se pueden presentar como lesiones polipoides, ulceradas, exofíticas e irregulares, usualmente localizadas en la segunda porción. El más comúnmente encontrado es el Adenocarcinoma de la ampolla de vater, los cuales se deben diferenciar del colangiocarcinoma y del carcinoma de cabeza de páncreas, pues los ampulomas crecen con más lentitud, y tienen una tasa de curación más elevada con resección endoscópica (ampulectomía) o quirúrgica. Las lesiones de la ampolla son mejor vistas con el endoscopio de visión lateral. No debe utilizarse la endoscopia estándar de visión anterrógrada sola ante su sospecha, aparecerá la papila aumentada dos a tres veces de tamaño, frecuentemente de superficie irregular y ulcerada. Las biopsias deben ser tomadas preferiblemente de los márgenes nodulares; pero si la superficie es normal se recomienda hacer una papilotomía limitada con el esfinterotomo precorte o el estándar, exponiendo la superficie más profunda para ser biopsiada.

La invasión del cáncer de páncreas a la pared del duodeno también puede aparecer como cambios nodulares o ulceración irregular en el área medial del duodeno, frecuentemente comprometiendo la papila adyacente.

Las metástasis de un tumor distante son mucho más raras, más frecuentemente ocurren por melanomas, o CA broncogénico, de seno, riñón, y cuello uterino; suelen aparecer como masas ulceradas de uno a dos cms alejados de la papila. Otros tumores que pueden comprometer el duodeno son los linfomas, sarcoma de Kaposi, y la infiltración por leucemia.

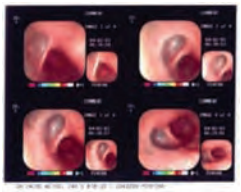
Divertículo esofágico.

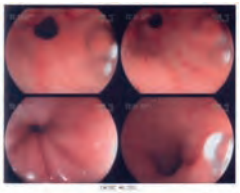
Gastritis erosiva.

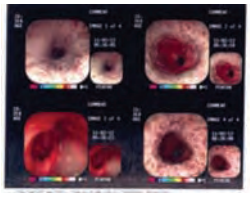
Esofagitis moniliásica.

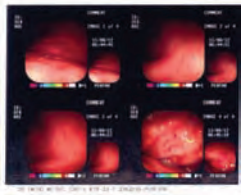
Gastropatía petequial

Linitis plástica.

Pólipo gástrico.

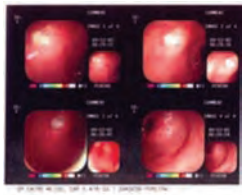
Úlcera gástrica.

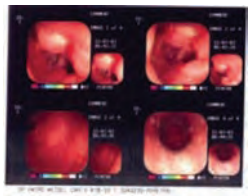
Úlcera Duodenal.

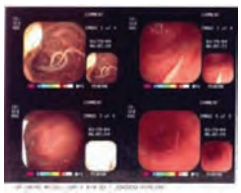
Ascariasis duodenal.

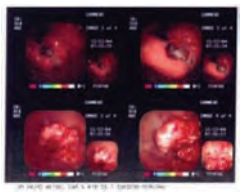
CA gástrico.

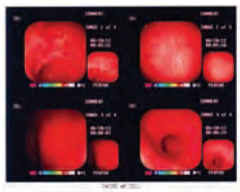
Gastritis no erosiva.

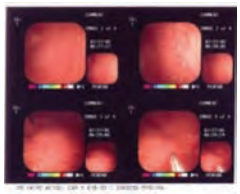
Gastritis folicular.

BIBLIOGRAFÍA

1. Silverstein F., Tytgat G. Esophagus, Stomach and Small bowel. In Atlas of gastrointestinal endoscopy. J.B. Lippincott, Philadelphia, Second Edition. 1.991. Pag 1.26-8.24.
2. Bozymski EM, Herlinhy Kj, et al; Barrett´s esophagus. Annals of Internal Medicine. 1.982; 97:103-117.
3. Rosario MT, Raso CL,et al; Transnasal brush cytology for the diagnosis of candida esophagitis in the acquired immunodeficiency syndrome. Gastrointestinal Endoscopy. 1.989; 35; 102.
4. Hashizume M, Kitano S, et al; Endoscopy Classification of gastric varices. Gastrointestinal endoscopy. 1.990; 36:276- 289.
5. Spechler SJ. Barrett´s esophagus. N Eng J Med. 2002;346:836-842.
6. Blackstone MO; The endoscopy diagnosis of early gastric cancer. Gastrointestinal Endoscopy. 1.984; 30; 105-115.
7. Hamoui N; Gastrointestinal hemorrhage: ¿Is the surgeon obsolete?. Emerg Med Clin North Amer. 2003; 21(4):1017-1056.
8. Mosca S, Manes S, et al. Endoscopic management of foreign bodies in the upper gastrointestinal tract: report of a series of 414 adult patients. Endoscopy.2001; 33:692-696.
9. Price AB. The Sydney system: Histological division. J Gastroenterol Hepatol. 1991; 6:209-233.
10. Lee E, Feldman M. Gastritis and other gastropathies. En: Feldman. Sleisenger and fordtran´s Gastrointestinal and liver disease. Elsevier, St Louis, 7th ed., 2.002; pag 810-825.
11. Glickman JN, Antonioli DA. Gastritis. Gastrointest Endosc Clin North Am; 2001; 11:717-740.
12. Laine L, Peterson WL. Bleeding peptic ulcer. N Engl J Med. 1994; 331:717-727.
13. Fuchs S, Mayer RJ. Gastric carcinoma. N.Eng J Med. 1995;333:32-53.
14. Saunders BP, Spigelman AD, Philips RKS. Duodenal cancer in patients with familial adenomatous polyposis (FAP): Results of a 10 year prospective study. GUT . 50:25; 636-641.
15. Sundaram S,nSunku B, Nelson SP. Adherent white plaques: an endoscopic findig in eosinophilic esophagitis.J Pediatr Gastroenterol Nutr 2004;38:208-212.
16. Polkowski M, Butruk E. Submucosal lesions. Gastrointest Endosc Clin N Am. 2005;15 .33-55.
17. Singh A, Papper M. Extensive intramural esophageal dissection:an unusual endoscopic complication. Gastrointest Endosc. 2012;75(1):186-7.
18. Richter J. Achalasia- an update. J Neurogastroenterol Motil 2010;16(3):232-242.
19. Suárez M et al. Gastropatíaa reactiva. Frecuencia en biopsias endoscópicas evaluadas en Universidad Nacional de Colombia.Rev Col Gastroenterol. 2011;26(4):253-260.
20. Angel LA et al. Cuerpo extraño incidental en tracto gastrointestinal. Rev Col Gastroenterol 2011;26(4):316-327.
21. Baños R et al. Enfermedad de Menetrier. Rev Col Gastroenterol. 2007;22(3):217-219.
22. Preciado JA, Aponte DM. Hematoma esofágico espontáneo. Rev Col Gastroenterol. 2012;27(2):125-128.
23. Cañadas RA. Metaplasia intestinal gástrica: ¿Cómo la estamos abordando?. Rev Col Gastroenterol. 2012;27(4):259-262.
24. Roca N, Huertas S, Albis R, Aponte DM, Sabbagh LC. Correlación de los hallazgos endoscópicos e histológicos en el diagnóstico de metaplasia intestinal gástrica en pacientes referidos para endoscopia digestiva alta en la Clínica Colombia. Rev Col Gastroenterol. 2012;27(4):263-268.

CAPÍTULO 5

Endoscopia Digestiva Alta Terapéutica

EDITOR: ALBIS CECILIA HANI DE ARDILA

Disfagia

ALBERTO RODRÍGUEZ VARÓN
JAIRO ALBERTO GARCÍA ABADÍA
VALERIA COSTA BARNEY
ANA MARÍA LEGUÍZAMO NARANJO

INTRODUCCIÓN

Los trastornos de la deglución son comunes en la población general y representan una causa importante de incapacidad en pacientes con enfermedades musculares y neurológicas y en ancianos. La disfagia siempre debe considerarse un síntoma de alarma que exige una cuidadosa evaluación para precisar su etiología antes de iniciar cualquier intervención terapéutica.

La evaluación del paciente con disfagia comienza con una cuidadosa historia clínica, la cual puede revelar el diagnóstico en un 80% de los casos. Las metas de la historia son distinguir la disfagia de origen orofaríngeo de la de origen esofágico y en esta diferenciar si se trata de un desorden motor o mecánico. La evaluación generalmente comienza con una videofluoroscopia en casos de disfagia orofaríngea y con endoscopia alta o trago de bario en disfagia esofágica. La manometría esofágica es el patrón de oro para el diagnóstico de los trastornos motores del esófago.

DEFINICIÓN

El término disfagia se deriva de las raíces griegas "dis" (dificultad) y "fagia" (comer). La disfagia se caracteriza por la transferencia anormal del bolo desde la boca al estómago, lo cual puede comprometer las fases oral, faríngea o esofágica de la deglución. [1]

Aunque puede acompañarse de dolor, el término disfagia no debe ser usado para describir el dolor al deglutir que corresponde a la odinofagia.

En la evaluación clínica se debe precisar si lo que el paciente describe es realmente disfagia o se trata de síntomas semejantes como odinofagia, globo o disminución en la secreción salival que tienen etiologías y enfoques diagnósticos diferentes.

Además de la diferenciación entre disfagia y odinofagia, otro síntoma que en ocasiones ofrece confusiones y enfoques inadecuados es el de globus "histericus" que es una sensación casi permanente, que incluso puede mejorar con la deglución; aunque el componente psiquiátrico de este síntoma sigue siendo importante, se asocia más con cuadros depresivos y obsesivos compulsivos que con cuadros histéricos por lo que la denominación correcta debe ser solamente globus. Por otro lado cada vez se reconocen más los componentes orgánicos de este síntoma como la hipertensión del esfínter esofágico superior (ees) (sin que esté muy claro el significado fisiopatológico de este hallazgo)

y el reflujo gastroesofágico (rge). La xerostomía se acompaña frecuentemente de disfagia y es común en ancianos, presente hasta en el 16% de los hombres y en el 25% de las mujeres; en estos casos la disfagia se atribuye no sólo a la disminución en la cantidad sino en la capacidad de lubricación de la saliva.

CLASIFICACIÓN

Clínicamente, la disfagia se clasifica en dos tipos: disfagia alta (orofaríngea), refiriéndose a dificultad en el paso del bolo de la boca al esófago, también conocida como disfagia de transferencia y, disfagia baja (esofágica), la cual se refiere a la alteración en el paso del bolo desde el esófago superior hasta el estómago. Una vez clasificada clínicamente de acuerdo con la fase de la deglución comprometida, el estudio etiológico de la disfagia nos permite subclasificarla como disfagia mecánica cuando se documenta una alteración estructural obstructiva o disfagia funcional cuando la etiología corresponde a un trastorno motor.

ETIOLOGÍA

La pregunta clave con base en la cual se orientará el estudio de la disfagia es: ¿la disfagia es orofaríngea o esofágica? Esta distinción puede ser hecha con confianza basándose en una anamnesis muy cuidadosa que dé una valoración exacta del tipo de disfagia (orofaríngea o esofágica) en alrededor de 80-85% de los casos. [2] Es importante recordar que de acuerdo con lo referido por el paciente, la lesión estará en el nivel de la ubicación percibida por el paciente o por debajo.

Tabla 1. Causas comunes de disfagia orofaríngea.

LESIONES MECÁNICAS (ESTRUCTURALES)	EJEMPLOS
Divertículo faríngeo	• Divertículo de Zenker • Divertículo faríngeo lateral
Lesiones intrínsecas	• Carcinoma orofaríngeo o laríngeo • Acalasia del cricofaríngeo • Membranas esofágicas (Plummer-Vinson) • Lesiones irradiación
Compresión extrínseca	• Osteofitos, anormalidades óseas • Tiromegalia
TRASTORNOS FUNCIONALES (NEUROMUSCULARES)	**EJEMPLOS**
Sistema nervioso central	• Accidente cerebrovascular • Trauma craneoencefálico • Neoplasia • Enfermedad de Parkinson • Esclerosis múltiple • Esclerosis lateral amiotrófica • Enfermedad de Huntington
Sistema nervioso periférico	• Poliomielitis • Ataxia motora • Tabes dorsal
Transmisión neuromuscular	• Miastenia gravis
Miopatías	• Polimiostitis • Dermatomiostitis • Distrofias musculares • Miopatía por alcohol • Tirotoxicosis, hipotiroidismo • Amiloidosis • Síndrome de Cushing

Disfagia orofaríngea (Tabla 1)

La disfagia orofaríngea en los pacientes jóvenes en general obedece a patologías musculares, membranas y anillos. En las personas de más edad, habitualmente es provocada por patología del sistema nervioso central, incluyendo accidentes cerebro-vasculares, enfermedad de Parkinson y demencia. En muchos casos la etiología de la disfagia orofaríngea es evidente en el momento de la presentación dada la asociación temporal con eventos traumáticos o neurológicos.

En general es útil intentar hacer una distinción entre los trastornos mecánicos (estructurales) y los trastornos funcionales (alteraciones de la motilidad de origen neuromuscular):

- *Causas mecánicas y obstructivas:* infecciones (por ejemplo, absceso retrofaríngeo), tiromegalia, adenomegalias cervicales, adenopatías ganglionares, divertículo de Zenker, reducción de la complacencia muscular (fibrosis, miositis), neoplasias de cabeza, orofaringe y cuello, osteofitos, entre otros.
- *Trastornos neuromusculares:* enfermedades del sistema nervioso central (accidente cerebrovascular, enfermedad de Parkinson, parálisis bulbar o de los pares craneanos, esclerosis múltiple, esclerosis lateral amiotrófica, trastornos de la contractilidad (espasmo del cricofaríngeo, disfunción del esfínter esofágico superior, miastenia gravis, entre otras.

Disfagia esofágica (Tabla 2)

Al igual que en la disfagia orofaríngea, en el enfoque de la disfagia esofágica es importante diferencial los trastornos mecánicos (estructurales) de los desórdenes funcionales (motores).

Dentro de las alteraciones estructurales hay dos tipos de afecciones que tienen mayor probabilidad de provocar disfagia:

- Patologías de la mucosa (intrínsecas) que estenosan la luz y pueden ser secundarias a inflamación, fibrosis o neoplasias. La estenosis esofágica péptica y el cáncer esofágico explican más de la mitad de los casos de disfagia esofágica mecánica, otras posibles etiologías son: cuerpo extraño o impactación alimentaria (usualmente causa de disfagia aguda), estenosis, anillos o bandas y membranas esofágicas (síndrome de Plummer-Vinson) lesiones por cáusticos, lesiones postirradiación, esofagitis infecciosa, esofagitis eosinofílica, entre otras.
- Patologías mediastinales (extrínsecas) que obstruyen el esófago por invasión directa o compresión extramural. Ej: tumores (linfomas, tumores primarios adyacentes de pulmón, tráquea, etc., o metástasis ganglionares) infecciones (tuberculosis, histoplasmosis) o de origen en otros sistemas (cardiovascular: aurícula dilatada, aneurisma aórtico, etc.).

Respecto a los trastornos funcionales, las principales patologías que causan disfagia se

Tabla 2. Causas comunes de disfagia esofágica.

LESIÓN	EJEMPLOS
Lesiones mecánicas (Estructurales) • Enfermedades de la mucosa. (Esofagitis) • Lesiones intrínsecas • Compresiones extrínsecas	Enfermedad de reflujo gastroesofágico, esofagitis infecciosa, esofagitis por píldora, lesión por irradiación, Ingestión de cáusticos
	Estenosis péptica. Anillo de Schatzki, Carcinoma esofágico, leiomioma, linfoma Hernia hiatal
	Tumores mediastinales (cáncer de pulmón, linfoma) Estructuras vasculares, cambios postQx (fundoplicatura)
Desórdenes funcionales (motores) • Desórdenes motores primarios • Desórdenes motores secundarios	Acalasia, espasmo esofágico difuso, esfínter esofágico inferior hipertenso, esófago en cascanueces, peristalsis inefectiva
	Enfermedad colágeno-vascular o escleroderma, CREST Diabetes melitus, hipotiroidismo, alcoholismo

citan a continuación: Patologías neuromusculares: afectan la musculatura lisa esofágica y su inervación, produciendo alteración en el peristaltismo y/o del esfínter esofágico inferior. Ejemplos: Acalasia (idiopática y asociada con enfermedad de Chagas), escleroderma, trastornos de la motilidad (espasmo esofágico difuso, esófago en cascanueces, peristalsis inefectiva).

EPIDEMIOLOGÍA

La verdadera prevalencia de la disfagia es desconocida, pero distintos estudios epidemiológicos estiman que su prevalencia entre individuos mayores de 50 años se encuentra entre el 16-22%, y en este grupo etáreo, el 35% de la población urbana se queja de disfagia al menos una vez a la semana, usualmente asociado a sensación de globos y síntomas de reflujo. [3] Para poblaciones especiales en las que se encuentran pacientes con trauma craneoencefálico, historia de accidente cerebrovascular, o enfermedad de Parkinson, la prevalencia de la disfagia orofaríngea alcanza rangos entre el 30%-50%. Se estima que en los ancianatos hasta el 60% de sus ocupantes presentan dificultades para la alimentación secundaria a disfagia y de estos quienes presentan disfagia orofaríngea y broncoaspiración asociada tienen una mortalidad anual del 45%. [4]

En pacientes ancianos sin disfagia y que se encuentran en relativamente buenas condiciones de salud, los cambios en la deglución y en el peristaltismo esofágico asociados con la edad rara vez precipitan verdaderos síntomas de disfagia.

FISIOPATOLOGÍA

La deglución es un proceso dirigido por el centro especializado en el bulbo raquídeo (centro de la deglución) y como se mencionó previamente, involucra tres fases en las cuales participan diferentes mecanismos fisiológicos 5, las cuales pueden afectarse por causas de naturaleza anatómica o funcional a distinto nivel. Estas fases se describen a continuación:

- *Fase oral:* el alimento ingresa a la cavidad oral, donde se realiza la masticación y formación del bolo.
- *Fase orofaríngea:* la lengua se eleva y propele el bolo hacia la faringe, el paladar blando se eleva para sellar la nasofaringe, la laringe y el hueso hioides se desplazan hacia delante y arriba, la epiglotis se mueve hacia atrás y abajo para cerrarse, se interrumpe la respiración y los músculos faríngeos se contraen con lo que la faringe se acorta.
- *Fase esofágica:* se relaja el esfínter esofágico superior, el bolo entra al esófago, el esófago se contrae secuencialmente, se relaja el esfínter esofágico inferior y el bolo llega al estómago. Esta fase es realizada mediante un reflejo peristáltico fundamentalmente autónomo coordinado por el sistema nervioso entérico situado en la pared del esófago.

Los dos mecanismos básicos responsables por la disfagia incluyen tanto desórdenes de la función motora de la orofaringe o del esófago (causas funcionales) o estrechamiento/estenosis de la luz de la orofaringe o del esófago (causas mecánicas o anatómicas).

La mayoría de los casos de disfagia orofaríngea están en relación con alteración en la función motora, mientras que la disfagia esofágica puede resultar tanto de alteraciones motoras como de causas mecánicas o anatómicas a este nivel.

Una cuidadosa historia clínica ayuda a delinear la posibilidad de que se trate de disfagia oro-faríngea o esofágica y si su naturaleza es funcional o mecánica.

MANIFESTACIONES CLÍNICAS

Los pacientes con disfagia orofaríngea refieren dificultad para iniciar la deglución que usualmente se asocia a tos, broncoaspiración, regurgitación nasal, voz nasal (incluso disartria, que puede asociarse a debilidad de otros grupos musculares), gorgoteo posdeglución que sugiere divertículo de Zenker. La localización referida por el paciente de la disfagia puede ayudar aunque hay que recordar que esta no es muy específica; hasta un 15-30% de los pacientes con

obstrucción esofágica refieren sensación que se localiza hacia la región cervical. La habilidad para expectorar más que para regurgitar o vomitar el bolo alimenticio que causa la disfagia sugiere disfagia orofaríngea. En general la disfagia orofaríngea casi nunca es el síntoma principal sino uno más de los componentes de un complejo sintomático que usualmente sugiere la enfermedad neuromuscular de base, lo que contrasta con la disfagia esofágica en la cual la disfagia es el síntoma más prominente.

La búsqueda de otros síntomas neurológicos o neuromusculares incluyendo el antecedente reciente de accidentes cerebrovasculares, debilidad muscular y fatiga son datos importantes que sugieren el diagnóstico.

La disfagia esofágica puede llevar a síntomas que se localizan en las regiones subesternal o epigástrica, aunque algunos pacientes pueden referir sus síntomas en el cuello o en el nivel de la escotadura supraesternal. En general, si la sensación de disfagia se localiza en el tórax o el abdomen, la causa tiene un origen esofágico. La ubicación que refiere el paciente para los síntomas obstructivos corresponde al sitio real de la lesión en aproximadamente el 75% de los casos. [6] Otros síntomas en relación con disfagia esofágica son dolor torácico, odinofagia y regurgitación tardía de alimentos no digeridos puede sugerir la presencia de un gran divertículo de Zenker, o por otro lado es sugestivo de estasis esofágica distal (estenosis péptica, acalasia o lesión maligna).

En el abordaje del paciente con disfagia esofágica la historia clínica es fundamental y algunas preguntas como: ¿qué clase de alimentos producen los síntomas (sólidos o líquidos), la disfagia es intermitente o progresiva, se asocia a pirosis? Son importantes para sugerir una causa mecánica o funcional y postular la etiología más probable (Tabla 3).

DIAGNÓSTICO (FIGURA 1)

En la aproximación al paciente con disfagia existen puntos clave a determinar en la historia clínica, los cuales se orientan a diferenciar si se trata de disfagia alta o baja y distinguir si su naturaleza se debe a una causa mecánica o a un trastorno motor.

Es fundamental interrogar al paciente acerca de la ubicación anatómica del síntoma, tipos de alimentos con los cuales se presenta (sólidos y/o líquidos), periodicidad en el tiempo (continua, intermitente o progresiva) y tiempo de duración de los síntomas.

Las alteraciones del sistema nervioso central y los desórdenes neuromusculares constituyen las causas más frecuentes de disfagia orofaríngea, así que signos como hemiparesia, disfasia, disartria, ataxia, temblor, disquinesia, entre otros, apuntan hacia origen orofaríngeo de la disfagia.

Una vez que se sospeche disfagia esofágica, la historia puede ayudar a diferenciar causas mecánicas de causas neuromusculares. El paciente que refiere disfagia tanto para líquidos como para sólidos sugiere un trastorno motor, en tanto que si la disfagia es sólo para sólidos o ha ido empeorando gradualmente, sugiere un desorden mecánico. Los pacientes con disfagia

Tabla 3. Disfagia esofágica: desórdenes mecánicos vs. desórdenes funcionales.

HISTORIA	DESORDEN MECÁNICO (ESTRUCTURAL)	DESORDEN FUNCIONAL (MOTOR)
Inicio	Gradual o repentino	Generalmente gradual
Progresión	Frecuente	Usualmente no
Tipo de bolo	Sólidos (a menos que haya alto grado de obstrucción)	Sólidos o líquidos
Relación con temperatura	No	Empeora con líquidos fríos; puede mejorar con líquidos calientes

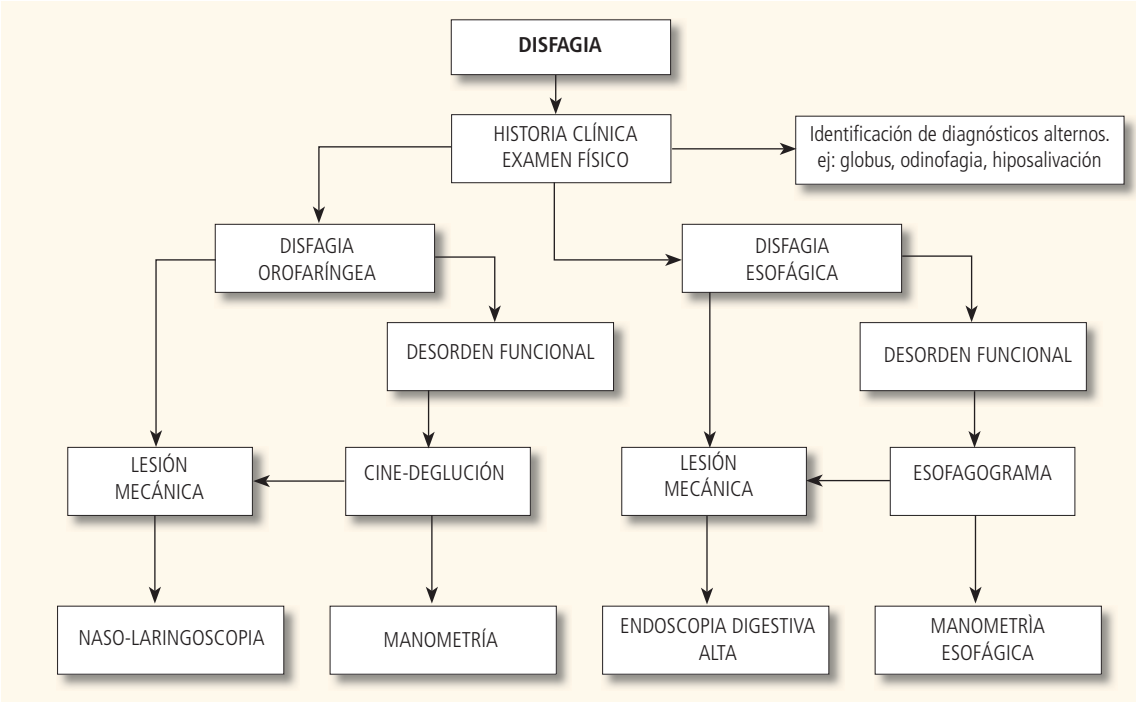

FIGURA 1. Algoritmo para la evaluación del paciente con disfagia.

episódica no progresiva para sólidos sin pérdida de peso significativa a menudo presentan una membrana o anillo esofágico (anillo de Schatzki). A los pacientes con disfagia que se empeora, se acompaña de síntomas sistémicos y se asocia a pérdida de peso, se les debe descartar un proceso maligno. La odinofagia sugiere inflamación en el nivel de la mucosa esofágica y las causas más frecuentes son la esofagitis por píldora, las esofagitis infecciosas (cándida, herpes, citomegalovirus), y la esofagitis péptica ulcerada. Igualmente, los pacientes con enfermedades del colágeno (escleroderma, síndrome crest) a menudo presentan alteraciones motoras esofágicas que causan disfagia.

El examen físico provee claves para encontrar la causa de la disfagia, particularmente al identificar signos de disfunción neuromuscular en pacientes con disfagia orofaríngea. Se debe evaluar el estado nutricional y el peso corporal, los cuales sugieren la severidad y cronicidad de la enfermedad. El examen de cabeza y cuello puede revelar tiro o adenomegalias, masas cervicales o estigmas de cirugía o irradiación previa. La presencia de fasciculaciones, debilidad o fatigabilidad puede reflejar enfermedad de neurona motora superior, miopatía o miastenia gravis y el examen neurológico puede dar pistas sobre déficits motores o sensitivos focales sugestivos de eventos cerebrovasculares. De la misma manera, evidencia de estigmas de enfermedades del colágeno (calcinosis cutis, esclerodactilia, telangiectasia, Raynaud) pueden señalar el origen de la disfagia en un desorden motor esofágico.

Evaluación paraclínica

La evaluación inicial (radiográfica y endoscópica) del paciente con disfagia es altamente influenciada por la sospecha del origen sea orofaríngeo o esofágico. La meta en la evaluación de los pacientes con disfagia alta incluye identificar causas estructurales, valorar la integridad de la deglución orofaríngea, evaluar el riesgo de broncoaspiración y determinar si el patrón de la disfagia es susceptible de manejar con terapia. El mejor estudio inicial en disfagia orofaríngea es la videofluoroscopia o cinerradiografía de deglución (también conocido

como trago de bario modificado)[7] que permite la evaluación de la fase orofaríngea de la deglución, nos demuestra estenosis anatómicas, anomalías congénitas, compresión, neoplasias, divertículos, los movimientos de las estructuras y el paso del bario a través de la cavidad oral, faringe y esófago, si existe bronco aspiración o el bario es retenido después de la deglución se podrán evaluar adecuadamente, se puede evaluar el efecto de la consistencia del bolo alimentario en el desencadenamiento de las alteraciones por medio del uso de bolos de bario de diferentes consistencias (pacientes con alteración de la contracción faríngea usualmente tienen mayor retención faríngea con líquidos espesos y sólidos que con líquidos claros), de esta manera el estudio también permite orientar una dieta individualizada que incluyan los alimentos que el paciente puede deglutir en forma segura. También es posible con este método evaluar la efectividad de las maniobras compensatorias diseñadas para mejorar la depuración faríngea y disminuir la aspiración, por ejemplo la flexión del cuello o la retención de la respiración antes de la deglución pueden reducir la aspiración, en pacientes con debilidad faríngea unilateral el girar la cabeza hacia el lado comprometido puede mejorar la depuración faríngea al desviar el bolo hacia la pared que tiene adecuada contracción.

Existen algunos hallazgos comunes de la videofluoroscopia que vale la pena comentar, la impresión del cricofaríngeo es un hallazgo radiográfico común que se encuentra en el 5-19% de los estudios de deglución y por ende será un hallazgo común en pacientes con disfagia y con relativa frecuencia este hallazgo acompaña a otras alteraciones orofaríngeas o esofágicas que pueden explicar la disfagia por lo que se puede cuestionar si el hallazgo de la impresión del cricofaríngeo por sí solo explica la disfagia. En general se puede asumir que la impresión del cricofaríngeo puede tener significado fisiopatogénico cuando: a. Se ha excluido etiología esofágica con estudio radiológico, endoscópico y manométrico b. Si se identifica disfunción faríngea neuromuscular.

Con alguna frecuencia se pueden encontrar divertículos laterales que se originan en la vallécula, no tienen mayor significado fisiopatogénico y no deben ser confundidos con el divertículo de Zenker.

La nasofibrolaringoscopia permite la visualización directa de las superficies mucosas de la cavidad oral, nasofaringe, faringe y laringe; este es el mejor método para la identificación de lesiones mucosas o estructurales de la orofaringe y permite también la toma de biopsias. [8] Una vez realizados la videofluoroscopia y la nasofibrolaringoscopia se pueden complementar con Tomografia Axial o Resonancia Magnética Nuclear como estudios de extensión en pacientes con eventos cerebrovasculares, tumores del sistema nervioso central, cabeza o cuello.

La evaluación inicial de los pacientes con disfagia esofágica puede incluir un trago de bario o una endoscopia digestiva alta. La endoscopia se necesita casi siempre sea diagnóstica o terapéutica, razón por la cual muchos clínicos utilizan la endoscopia como examen diagnóstico inicial y esta indicación representa el 20% de las endoscopias realizadas en Estados Unidos. [9] Entre las ventajas de la endoscopia se encuentra el poder detectar lesiones mucosas y obtener muestras para estudio histológico, y ofrece el potencial terapéutico de la dilatación.

El trago de bario puede ser útil en pacientes con divertículo de Zenker, divertículo epifrénico o hernias paraesofágicas y finalmente puede servir como guía para endoscopias subsecuentes en pacientes con estenosis apretadas que requieren dilatación endoscópica bajo visión fluoroscópica.

Manometría esofágica

La manometría esofágica es el patrón de oro para estudiar los desórdenes motores del esófago y es particularmente útil para el diagnóstico de acalasia, espasmo esofágico difuso y alteraciones asociadas a crest. [10] En pacientes con disfagia esofágica sin diagnóstico después de endoscopia y trago de bario, la manometría identifica anormalidades hasta en el 90% de los casos.

MANOMETRÍA DE ALTA RESOLUCIÓN

La utilidad de la manometría de alta resolución es superar las limitaciones de los sistemas de la manometría esofágica convencional a través de tecnologías electrónicas avanzadas. La clave de este desarrollo está determinado por el aumento en el número de sensores de presión en el catéter del equipo de alta resolución, 36 en total, los cuales se encuentran a una distancia entre ellos menor de 2cm. Esto permite evaluar la presión intraluminal a través de toda la extensión del esófago y en los esfínteres. Cada sensor tiene sensibilidad circunferencial. [11,12]

Igualmente la manometría de alta resolución ha mejorado la habilidad de predecir el fallo o el éxito en el movimiento del bolo a través el esófago comparado con la manometría convencional, y la ocurrencia de eventos de reflujo. Los componentes de la barrera antireflujo pueden ser muy bien distinguidos y la interacción dinámica entre ellos. Los registro de la manometría de alta resolución revelan la compleja anatomía funcional del esófago y sus esfínteres. El monitoreo de la presión del esfínter esofágico inferior y el reconocimiento de relajaciones espontáneas transitorias del mismo pueden ser evaluadas con mayor presición que en los equipos de manometría convencionales. [12]

La manometría de alta resolución revela la acción dinámica del esfínter esofágico superior, el carácter segmentario de la peristalsis esofágica y la anatomía funcional de la unión gastroesofágica. En segundo lugar, los "plots" espacio temporales construidos a partir de los datos obtenidos por el sensor de presión, proporcionan una representación exacta de la relación entre la fuerza de cierre (fuerza contráctil) fuerza de clearance y la resistencia al flujo (nadir presión y gradiente de presión a través de la unión esofagogástrica). Todos estos factores son necesarios para la apreciación completa de la biomecánica del transporte del bolo. [12]

Otras ventajas son que disminuye el tiempo necesario para el estudio, y que la colocación del catéter es rápida y fácil. Las desventajas son que se trata de un equipo costoso y que la falta de experiencia en la interpretación de los registros espaciotemporales trae el riesgo de sobrediagnóstico de registros de dismotilidad esofágica insignificantes. [12]

Las indicaciones para realizar una manometría de alta resolución son disfagia funcional, dolor torácico inexplicado no cardiogénico y a pacientes durante el preoperatorio de cirugía antirreflujo ó la sospecha de trastorno motor asociado a enfermedad por reflujo gastroesofágico. [11,12]

TRATAMIENTO

Disfagia orofaríngea

En la mayoría de los pacientes con disfagia orofaríngea la causa son trastornos neurológicos y neuromusculares. Una vez identificados estos, el tratamiento puede ser dirigido a la causa específica (enfermedad de Parkinson, miastenia gravis, polimiositis, etc) en tanto que otros casos el desorden neurológico de base puede no tener terapia específica, por lo que se requiere una aproximación con un equipo multidisciplinario con modificaciones dietaria, terapia de deglución, rehabilitación neurológica, entre otros.

Disfagia esofágica (Figura 2)

Es importante reconocer que usualmente los pacientes con disfagia esofágica tienen una causa mecánica o motora identificable que requiere adecuada investigación para dirigir una terapia específica. Las recomendaciones no específicas aplicables a todos los pacientes incluyen una adecuada masticación, evitar comer de prisa y mantener una posición erguida durante la alimentación. La terapia específica para las causas esofágicas de disfagia depende de su etiología, particularmente si es causada por una estenosis mecánica (estenosis péptica, anillo esofágico, o un desorden motor acalasia, espasmo esofágico, peristalsis inefectiva).

Estenosis esofágica mecánica

El manejo de las causas mecánicas de disfagia consiste en dilatación con bujías de Savary o

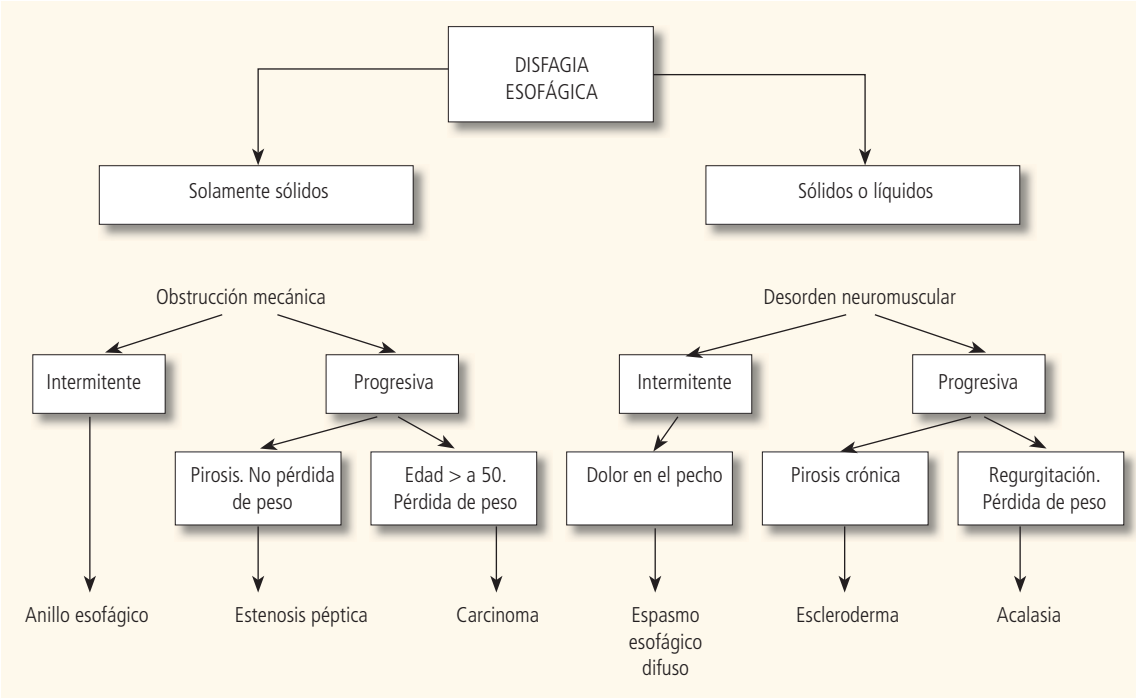

FIGURA 2. Algoritmo diagnóstico para la evaluación clínica del paciente con disfagia esofágica.

balón. Se estima que el 60-70% de las estenosis esofágicas benignas en Estados Unidos son secundarias a enfermedad por reflujo gastroesofágico. [13] La terapia antirreflujo agresiva con inhibidores de la bomba de protones mejora la disfagia y disminuye el número de dilataciones esofágicas necesarias en los pacientes con estenosis esofágica péptica.

Las estenosis esofágicas deben ser dilatadas de manera progresiva con bujías de Savary flexibles o balones. No se ha establecido la superioridad de un tipo de dilatador con respecto a otro [14], por lo que la elección entre los tipos de dilatadores debería basarse en la disponibilidad de los dilatadores en una institución determinada y la experiencia del operador de manera convincente.

Si se realiza una dilatación con bujías, la primera bujía que se pase debe tener un diámetro aproximadamente igual al diámetro estimado de la estenosis. Se introducen bujías de un diámetro cada vez mayor hasta que se encuentre la primera resistencia, luego de lo cual no se pasan más de dos bujías durante una sesión. Si se usan dilatadores de balón, la dilatación inicial habitualmente debería estar limitada a un diámetro no mayor a 1.5cm.

El tamaño de la dilatación inicial de la estenosis no parece influir sobre la recurrencia de la estenosis ni la necesidad de una dilatación ulterior, por lo que hay poco que avale el concepto que las estenosis deben ser dilatadas de manera agresiva para impedir la recurrencia. El grado de dilatación de un paciente individual debería basarse en la respuesta sintomática al tratamiento y en las dificultades encontradas durante el procedimiento de dilatación. La mayoría de los pacientes experimentan un buen alivio de la disfagia dilatando hasta un diámetro entre 1,8 y dos cms. Por lo general no conviene dilatar las estenosis a un diámetro mayor a dos cms.

Otros pacientes en los que la dilatación esofágica es efectiva incluyen aquellos con anillo esofágico inferior (anillo de Schatzki) disfagia posfundoplicatura o los pacientes con obstrucción esofágica maligna.

Tabla 4. Clasificación de las anormalidades primarias motoras del esófago.

ALTERACIÓN FUNCIONAL	DIAGNÓSTICO	HALLAZGO MANOMÉTRICO
NO COORDINACIÓN	Acalasia	Ausencia de peristalsis distal* EEI hipertónico (>45 mm) ** Relajación incompleta EEI (presión residual>8mmHg)** Aumento de la presión intraesofágica**
MOTILIDAD INCOORDINADA	Espasmo Esofágico Difuso	>20% Ondas simultáneas con peristalsis intermitente * Contracciones repetitivas (>3 picos)** Duración prolongada(>6 seg)** Contracciones retrógradas** Relajación incompleta EEI **
TRASTORNOS HIPERCONTRÁCTILES	Esófago en Cascanueces	Amplitud >180mmHg* Duración distal >6 seg**
	Eei Hipertónico	Presión basal EEI >45 mm Hg* Relajación incompleta del EEI**
TRASTORNOS HIPOCONTRÁCTILES	Peristálsis Inefectiva	>30% de ondas no transmitidas*** Amplitud distal<30 mmHg en más de 30 degluciones***
	EEI Hipotónico	Presión basal del EEI <10 mm Hg

*Requerido para el diagnóstico

**Puede verse pero no es requisito

***Uno o ambos pueden verse

FIGURA 2. Algoritmo diagnóstico para la evaluación clínica del paciente con disfagia esofágicaa

El tratamiento de elección para el anillo de Schatzki es la dilatación abrupta con bujías de Savary, aunque también se ha descrito la ruptura de los anillos usando pinzas de biopsia para hacer cortes en los cuatro cuadrantes, pero a pesar de un adecuado resultado endoscópico los síntomas típicamente reaparecen, requiriendo dilataciones periódicas.

Posterior a cirugía antirreflujo (fundoplicatura) la disfagia es común y usualmente mejora de forma espontánea; en los casos de disfagia persistente, la dilatación esofágica puede proporcionar una mejoría sintomática. [15]

Alteraciones motoras esofágicas (Tabla 4)

Los principales trastornos motores esofágicos incluyen acalasia, espasmo esofágico difuso, esófago en cascanueces, esfínter esofágico inferior hipertenso, peristalsis inefectiva y trastornos motores asociados a enfermedades del colágeno. [16]

La acalasia es el trastorno motor esofágico tratable que más se presenta con síntomas de disfagia y regurgitación. La disfagia usualmente es peor con sólidos pero puede ocurrir con sólidos o líquidos. La acalasia primaria se caracteriza por infiltración inflamatoria del plexo mientérico de la pared esofágica, llevando a daño neuronal. Este proceso compromete de forma preferencial las neuronas inhibitorias que producen óxido nítrico que se encargan de la relajación del músculo liso esofágico, lo que resulta en ausencia de peristalsis esofágica distal y relajación incompleta del esfínter esofágico inferior. La acalasia secundaria puede resultar de una infección (tripanosoma cruzi en la enfermedad de Chagas) o por neoplasias que comprometen el plexo nervioso esofágico o que causan un síndrome paraneopásico. [17]

El tratamiento de la acalasia está dirigido a disminuir la presión del esfínter esofágico inferior para que este no sea una barrera para el paso del material deglutido. La terapia farmacológica con nitratos o calcioantagonistas previo a las comidas puede mejorar la sintomatología

de forma temporal, pero está limitada por sus efectos secundarios y poca efectividad.

La inyección de toxina botulínica durante endoscopia inhibe la liberación de acetilcolina en el nivel del esfínter esofàgico inferior y puede ser muy efectiva para el alivio sintomático en pacientes con acalasia[18], pero esta mejoría es temporal pues dos tercios de los pacientes presentan respuestas de al menos seis meses, y el tiempo medio de respuesta es de 16 meses; aunque se trata de un tratamiento seguro, se reserva para pacientes con comorbilidades serias en quienes está contraindicado la realización de dilataciones o miotomía quirúrgica, que son tratamientos más definitivos.

La dilatación neumática y la miotomía del esfínter esofágico inferior son los únicos tratamientos que de forma consistente han logrado mejorar los síntomas y el vaciamiento esofágico en pacientes con acalasia. La dilatación neumática utilizando balones con diámetros de tres a cuatro cms resulta en las disrupción de las fibras del esfínter esofágico inferior. La mejoría se alcanza en el 60-85% de pacientes con la primera dilatación pero hasta el 50% requiere una segunda dilatación en los siguientes cinco años. La miotomía quirúrgica (miotomía de Heller) es la alternativa a las dilataciones en el tratamiento de la acalasia, se recomienda en pacientes menores de 40 años, quienes tienen menos comorbilidades y responden pobremente a las dilataciones. La respuesta sostenida posterior a la miotomía se ha reportado hasta del 80-85% a 10 años y 67% a 20 años. [19]

Otros trastornos motores

Los pacientes con espasmo esofágico, esófago en cascanueces y esfínter esofágico inferior hipertenso se presentan de forma más frecuente con dolor torácico que con disfagia. El manejo de la disfagia en estos pacientes ha incluido manejo con nitratos, calcioantagonistas y anticolinérgicos con resultados variables. Estudios recientes reportan la utilidad a corto plazo de la inyección de toxina botulínica para el manejo de estas alteraciones. [18]

Los trastornos hipocontráctiles (peristalsis inefectiva asociada a síndrome de crest o a enfermedad por reflujo gastroesofágico) pueden producir síntomas de disfagia no obstructiva y el tratamiento médico agresivo para el reflujo es el factor terapéutico más importante para el manejo de la disfagia en estos pacientes. [20]

BIBLIOGRAFÍA

1. Spechler SJ. A Technical Review on Treatment of Patients with Dysphagia caused by benign disorders of the distal esophagus Gastroenterology. 1999;117(1):233-54.
2. Lind C. Dysphagia: evaluation and treatment. Gastroenterol Clin N Am. 2003;32:553-575.
3. Lindgren S, Janzon L. Prevalence of swallowing complaints and clinical findings among 50–70 year old men and women in an urban population. Dysphagia 1991;6:187–92.
4. Siebens H, et al. Correlates and consequences of eating dependency in institutionalized elderly. J Am Geriatr Soc 1986;34:192.
5. Jean A. Brain stem control of swallowing: neural network and cellular mechanisms. Physiol Rev 2001;81:929.
6. Wilcox SM, Alexander LN, Clark WS. Localization of an obstructing esophageal lesion. ¿Is the patient accu- rate? Dig Dis Sci 1995;40:2192–6.
7. Martin-Harris B, Logemann JA, McMahon S, et al. Clinical utility of the modified barium swallow. Dysphagia 2000;15:136–41.
   Disfagia.
8. Langmore SE, Schatz K, Olsen N. Endoscopic and videofluoroscopic evaluations of swallowing and aspiration. Ann Otol Rhinol Laryngol 1991;100:678–81.
9. Lieberman DA, De Garmo PL, Fleischer DE, et al. Patterns of endoscopy use in the United States. Gastroenterology 2000;118:619–24.
10. Kahrilas PJ, Clouse RE, Hogan WJ. American Gastroenterological Association technical review on the clinical use of esophageal manometry. Gastroenterology 1994;107:1865–84.
11. Fox M.R, Oesophageal high-resolution manometry: moving from research into clinical practice.GUT august 2012.
12. Roman, Kharilas, Challenges in the Swallowing

Mechanism; Nonobstructive Dysphagia in the Era of High-Resolution Manometry and Impedance. Gastroenterology Clin N Am 40 (2011) 823-835.

13. Neuman S, Bartolome G, Buchholz D, et al. Swallowing therapy of neurologic patients: correlation of outcome with pretreatment variables and therapeutic methods. Dysphagia 1995;10:1–5.
14. Marks RD, Shukla M. Diagnosis and management of peptic esophageal strictures. Gastroenterologist 1996;4:223–37.
15. Scolapio JS, Pasha TM, Gostout CJ, et al. A randomized prospective study comparing rigid to balloon dilators for benign esophageal strictures and rings. Gastrointest Endosc 1999;50:13–7.
16. Wo JM, Trus TL, Richardson WS, et al. Evaluation and management of postfundoplication dysphagia. Am J Gastroenterol 1996;91:2318–22.
17. Spechler SJ, Castell DO, Classification of oesophageal motility abnormalities. Gut: 2001;49;145-151.
18. Kraichely RE, Farrugia G- Achalasia: physiology and etiopathogenesis Diseases of the Esophagus 2006:19; 213–223
19. Yeh RW, Triadafilopoulos G, Injection therapies for nonbleeding disorders of the GI tract. Gastrointest Endosc 2006; 64:399-411.
20. Vaezi MF, Richter JE. Current therapies for achalasia: comparison and efficacy. J Clin Gastroenterol 1998;27:21–35.
21. Pandolfino JE, Howden CW, Kahrilas PJ. Motility-modifying agents and management of disorders of gastrointestinal motility. Gastroenterology 2000;118: S32–47.

Estenosis benignas del esófago

RAÚL CAÑADAS GARRIDO
JAVIER HERNÁNDEZ BLANCO

INTRODUCCIÓN

Las estenosis esofágicas benignas constituyen un grupo de patologías que con relativa frecuencia son de difícil manejo y constituyen un reto clínico en la práctica médica diaria del gastroenterólogo. Los principales síntomas presentados por los pacientes son la disfagia, regurgitación, pirosis, sialorrea, tos y pérdida de peso.

En general podemos definir el objetivo de la terapia de las estenosis en el alivio de la disfagia, la disminución de las complicaciones como desnutrición, broncoaspiración y prevención de la recurrencia.

En términos generales, las enfermedades causantes se agrupan en tres categorías diferentes:

- Enfermedades intrínsecas que estrechan la luz esofágica por inflamación, fibrosis neoplasia.
- Enfermedades extrínsecas que comprometen la luz esofágica por invasión directa o por adenopatías.
- Enfermedades que interrumpen la peristalsis del esófago o la función del esfínter esofágico inferior por sus efectos sobre la musculatura lisa o inervación.

Como vemos las estenosis benignas están representadas por causas múltiples y heterogéneas, frecuentemente se producen como consecuencia de un daño esofágico profundo, el cual estimula la producción de tejido fibroso y el depósito de colágeno. [1]

La causa más común de estenosis esofágica es de origen péptico como una secuela de la enfermedad por reflujo, de hecho hasta recientemente era la causa del 80% de las estenosis benignas sin embargo esto puede estar disminuyendo por el amplio uso de los inhibidores de la bomba de protones.

Tabla 1. Causas de estenosis esofágica benigna
Enfermedad por reflujo gastroesofágico
Anillo de Schatzki
Terapia de radiación
Anastomóticas
Esofagitis eosinofílica
Quemadura por caústicos
Terapia fotodinámica
Medicamentos y reacción a cuerpo extraño
Isquemia
De tipo motor (funcional) -Acalasia
Membranas y otros anillos
Otras : Esofagitis infecciosa

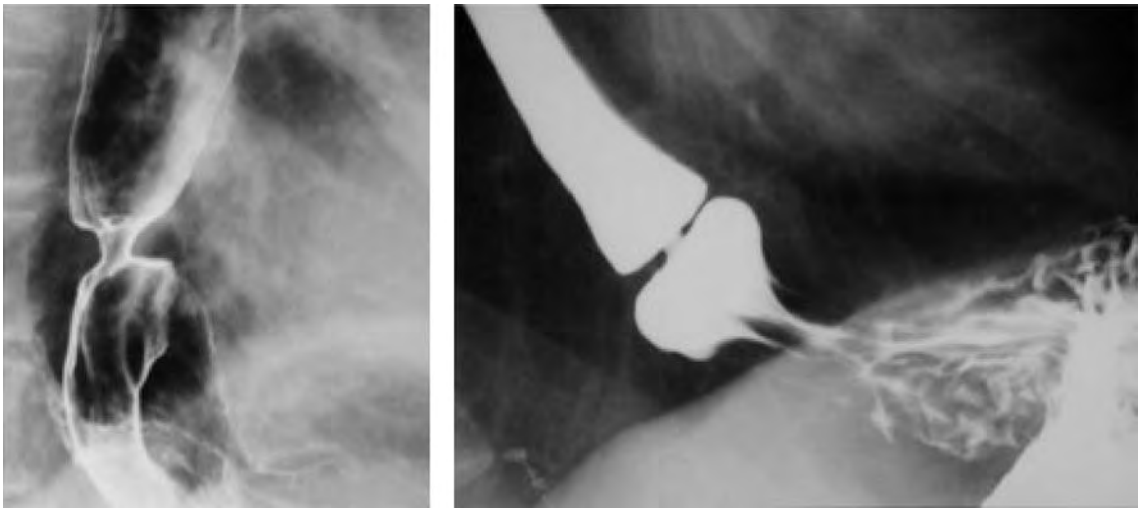

FIGURA 1. Esofagograma en estenosis esofágicas benignas.

En la tabla 1 se muestran las diferentes etiologías de las estenosis benignas como corrosivas, anastomóticas, isquémicas, por anillos, membranas, inducidas por radiación o por medicamentos y de tipo motor o funcionales (acalasia).

Por lo general, la combinación de antecedentes, cuadro clínico, exámenes radiológicos y endoscópicos es suficiente para establecer el diagnóstico, sin embargo en algunas ocasiones, es necesaria la realización de estudios adicionales como manometría o ultrasonográfia endoscópica para aclarar la etiología.

El esofagograma (Figura 1) o el estudio de vías digestivas altas, son indispensables previo a considerar terapia con dilataciones puesto que determinan la longitud y características de la estenosis.

Es de fundamental relevancia durante la evaluación endoscópica de una estenosis esofágica, la toma de especímenes de biopsia para excluir malignidad cuando el diagnóstico se sospecha por datos clínicos o por la apariencia endoscópica. De la misma manera pacientes jóvenes con disfagia con o sin anormalidades endoscópicas, especialmente si existe historia de impactación de alimentos, se les debe tomar biopsias del esófago distal y medio con la idea de confirmar o descartar Esofagitis Eosinofílica. [2]

Es importante clasificar el tipo de estenosis (tabla 2) y establecer el grado de severidad endoscópico (tabla 3) como parámetro de seguimiento de respuesta a la terapia.

Tabla 2. Clasificación de la estenosis.

Simples	Complejas
< 2cm	Largas > 2cm
Rectas	Anguladas
Simétricas	Asimétricas
Permite el paso del equipo (Usualmente son > 12mm)	No permiten el paso del equipo (Son < 12mm)

Tabla 3. Grado de severidad (endoscópica) de la estenosis.

Grado de severidad	Definición
Leve	Estenosis evidente del lumen pero que permite el paso del endoscopio hacia distal (>10mm)
Moderada	Se observa lumen distal, pero no es posible el paso del instrumento (>3 mm pero <10 mm de diámetro)
Severa	Puntiforme (<3 mm de diámetro, permite sólo el paso de la pinza de biopsia cerrada o el alambre guía)

Estenosis péptica

Las estrecheces pépticas representan el 70 % a 80 % del total de estenosis benignas [3,4] y

aparecen entre 1,2% y 10% de pacientes con enfermedad por reflujo gastroesofagico [5,6.] Se localizan a nivel de la unión esófago gástrica o por encima de ella generalmente asociado a esófago de Barrett. (Figura 2). Un 50% de los pacientes presentan hallazgos de esofagitis por encima de la estenosis.

Los factores asociados al desarrollo de una estenosis péptica, son comprendidos sólo parcialmente. Se sabe que su desarrollo se asocia, casi siempre, a edad avanzada, valores de reposo del esfínter esofágico inferior en sus niveles más bajos, reflujo severo de larga evolución y a trastornos concomitantes de la motilidad, sin embargo puede ocurrir estenosis péptica relativamente precoz en algunos casos de esclerodermia y en postquirúrgicos de acalasia.

En la esofagitis péptica, no siempre existe correlación entre los síntomas que sufre el paciente y la severidad de la esofagitis. En estos pacientes, la disfagia progresiva puede que no constituya un síntoma importante, hasta que no se haya desarrollado la fibrosis [7], esto se ve especialmente en personas de edad avanzada, haciendo sospechar un cuadro maligno.

La mayoría de estos enfermos son de edad avanzada, con compromiso del estado general y patología concomitante, lo que hace que el riesgo quirúrgico sea mayor, siendo entonces la terapia endoscópica asociada al uso de inhibidor de bomba de protones, la terapia de elección.

Estenosis post quirúrgicas

Suelen ser finas y tortuosas, ocurren en el 40% de las anastomosis gastroesofágicas, con una frecuencia mayor si hay antecedentes de fístula o uso de sutura mecánica. [8]

Hoy en día, en el grupo de estenosis post quirúrgicas se debe tener presente las complicaciones inherentes a cirugía bariátrica. Las estenosis de la anastomosis tiene una incidencia clínica reportada entre 3 y 27%, ocurren generalmente pasados los primeros 2 meses POP en promedio a los 45 días cuando el paciente presenta intolerancia alimentaria, y vómito. El diagnóstico está basado en los hallazgos endoscópicos y con tránsito esófago-gástrico. Se clasifican en leves cuando la estenosis es de 7 a 9mm, moderadas de 5 a 6mm y graves cuando la estenosis es menor de 4mm. El manejo aceptado de estas estenosis POP en cirugía bariátrica son las dilataciones con balón neumático las cuales se prefieren diferir hasta después del 30 día POP, logrando porcentajes de respuesta en la primera dilatación entre el 20 y 70%, así que un porcentaje de pacientes requerirá 2 o más dilataciones. Es importante tener presente que se puede dilatar hasta 15mm para que no haya riesgo de reganancia de peso, adicionalmente las dilataciones mayores de 18mm tienen alto riesgo de perforación.

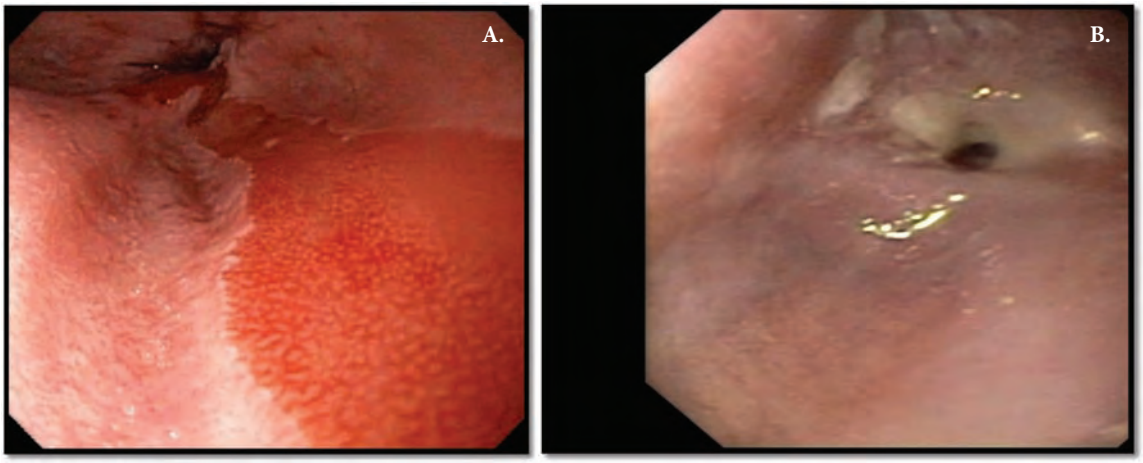

FIGURA 2. A. Estenosis esofágica asociada a esófago de Barrett B. Estenosis esofágica crítica de origen péptico.

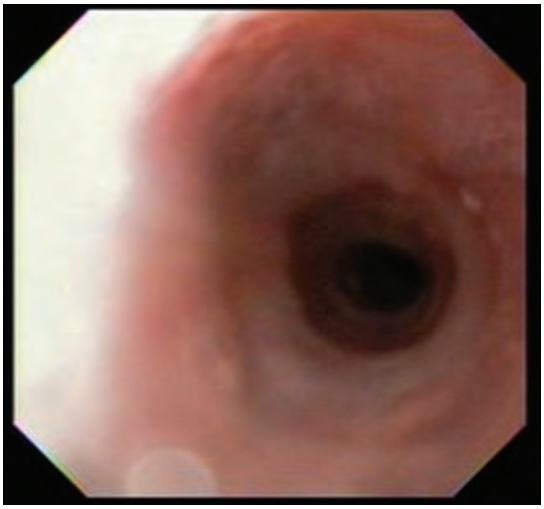

FIGURA 3. Estenosis esofágica de etiología actínica en tercio medio esofágico.

Estenosis por radioterapia

La radioterapia usada en lesiones malignas de cabeza, cuello y tórax puede causar estenosis esofágica. [9] El daño es más frecuente en el tercio superior y se produce por la combinación del daño del epitelio escamoso y del endotelio de la submucosa. (Figura 3). Entre el 1-5% de los pacientes que reciben 6000 rads tendrán daño esofágico crónico. El uso de quimioterapia concomitante aumenta la radiosensibilidad del epitelio esofágico. [10]

Estenosis por cáusticos

Los grupos más expuestos al daño por cáusticos son los niños, ancianos, pacientes con trastornos psiquiátricos y con intento de suicidio, siendo este último grupo el que presenta lesiones más graves y el que más frecuentemente vemos en nuestro medio. Las estenosis por cáusticos suelen ser largas, difíciles de dilatar y con mayor riesgo de perforación y recurrencia. [11] Se ha descrito un riesgo aumentado a largo plazo (35 años) de Carcinoma de esófago en este grupo de pacientes.

Estenosis por anillos y membranas

Este tipo de lesiones suelen tener muy buena respuesta a las dilataciones esofágicas. Algunas de ellas suelen dilatarse en una sola sesión.

Estenosis por medicamentos

La esofagitis inducida por píldora en algunas oportunidades puede cursar con la formación de áreas de estenosis. En jóvenes, los síntomas son agudos y a menudo asociados con odinofagia, pirosis, dolor torácico y disfagia. En pacientes de edad avanzada, las molestias pueden ser crónicas y se complica en virtud de trastornos de la motilidad esofágica o estenosis previa no diagnosticada. La endoscopia puede identificar la clásica esofagitis por píldora, que se caracteriza por una o más úlceras con mucosa normal circundante sin embargo también se puede encontrar cambios de inflamación difusa, exudado blanquecino, pseudotumores, estenosis fibrótica e incluso la perforación también ha sido reportada.

La localización más frecuente de lesiones por píldora es la unión entre el tercio proximal y medio del esófago, donde la amplitud de la peristálsis es relativamente baja y donde el esófago es comprimido por el arco aórtico. El esófago distal también puede estar comprometido algunas veces pero respeta la unión escamo-columnar lo cual contribuye a diferenciar la esofagitis por píldora de la ERGE. Los medicamentos que comúnmente son citados como causa de esofagitis por píldora incluyen la doxiciclina y la tetraciclina (especialmente en los jóvenes como parte del tratamiento del acné), ácido alendrónico, naproxeno, cloruro de potasio, ácido ascórbico, quinidina y sulfato ferroso. [12] En una gran serie de pacientes con esofagitis píldora, un tercio de los casos se comprobó que estaban causadas por la aspirina o AINE. La mayoría de los pacientes mejoran en el plazo de 1 semana tras suspender la toma del agente y comenzar tratamiento con IBP y / o sucralfato sin embargo algunos pacientes pueden desarrollar estenosis por fibrosis y cambios reparativos que requerirán dilataciones.

Estenosis por isquemia

Puede verse posterior al uso de sonda de balón (sonda de Blakemore-Sengstaken) para tratar episodios de sangrado digestivo alto variceal.

Esta es una complicación descrita de manera infrecuente en los últimos años [13] frecuencia

que puede estar relacionada al poco uso que tiene actualmente este tipo de terapia en el control de sangrado variceal. Los posibles mecanismos fisiopatológicos involucrados son similares a los que ocurren en las estenosis traqueales por intubación prolongada, (compresión concéntrica de las paredes del órgano). En ambos casos, según el grado de isquemia ocasionado por la compresión de la pared del órgano, existen lesiones iniciales como edema, hiperemia y hemorragia potencialmente reversibles. Si persistiera o se intensificara la hipoxia tisular, aparecen úlceras y necrosis de la mucosa, de profundidad variable, que a consecuencia del proceso de reparación conllevan a la formación de fibrosis y la consecuente estenosis.

Aun cuando el evento principal es un fenómeno puramente mecánico, no pueden ignorarse otros factores coadyuvantes, tales como la hipotensión arterial, el posible papel del reflujo gastroesofágico y la colonización por microorganismos.

El tratamiento de las estenosis benignas de naturaleza isquémica debe ser:

Profiláctico: (el más importante): De forma primaria consiste en evitar que ocurra la lesión y de forma secundaria, cuando esta ya existe (ulceración) asegurar que cicatrice sin estenosis.

Terapéutico: Se realiza mediante dilataciones periódicas. Si son infructuosas será necesario hacer una resección o derivación.

Estenosis secundaria a trastorno motor - Acalasia

En la Acalasia, el tratamiento con las dilataciones es una alternativa válida, siendo su objetivo el romper el esfínter esofágico inferior. Es importante tener el diagnóstico con exactitud antes de considerar cualquier tratamiento. La tasa de respuesta varía entre 70 y 90%, con un 65% de los pacientes manteniendo alivio sintomático a los 5 años. Por lo general, se necesita más de una sesión de dilatación para obtener estos resultados .[14]

Dilataciones en Acalasia

La dilatación del esfínter esofágico inferior (EEI) con dilatador neumático esta diseñado para distender el esfínter a un diámetro de 3 a 4cm y reducir la presión de EEI por disrupción parcial del músculo esfintérico. Si el resultado no es satisfactorio, la dilatación puede ser repetida una o dos veces más. Actualmente el balón de polietileno Rigiflex®, es el de mayor uso de E.U, se instala con guía y se ubica radiológicamente en el EEI para ser distendido con aire. Existen balones de tres diámetros 3,0-3,5 y 4,0 cm, utilizándose en forma secuencial según la respuesta clínica. Sin embargo es de anotar que aún no hay consenso en la literatura respecto al método óptimo de dilatación, tipo de balón, diámetro máximo utilizado, presión de insuflación del balón (100-1000 mmHg), tiempo de insuflación (segundos a 5 minutos, muchos utilizan 1 minuto) y número de insuflaciones por sesión (1 a 5, frecuentemente 2 por sesión). Con esta técnica se obtiene una buena remisión de los síntomas (50-93%), siendo esto mejor a corto plazo (60-85%).

Se han publicado numerosos estudios sobre pacientes con acalasia utilizando este tipo de balón [15] con una respuesta a los dos años de entre el 60-80%. El factor más útil para predecir su eficacia es la edad del paciente [16], de tal forma que actualmente no se considera este tratamiento como primera elección en pacientes jóvenes. Así que los predictores de pobre respuesta a la dilatación neumática incluyen edad joven, sexo masculino y falla terapéutica después del tratamiento con dilatadores neumáticos de 3cm. En este caso la indicación quirúrgica está dada si luego de tres dilataciones no se produce mejoría sintomática.

Uno de los inconvenientes encontrados, a largo plazo es su eficacia que puede considerarse insatisfactoria, aproximadamente un 50% de los pacientes requerirá de una nueva dilatación a los 5 años y con porcentajes de éxito menor que la inicial. Se ha demostrado que un 59% de los pacientes presenta remisión a un año, la que disminuye a 26% a 5 años. Se consideran predictores de éxito la disminución de la presión del EEI a menos de 10 mm Hg y la edad mayor a 40 años. Esta menor efectividad en jóvenes se explica porque se considera que ellos tienen un componente esfinteriano gástrico hipertónico o simplemente mayor resistencia en el EEI, lo disminuiría el efecto del tratamiento, tanto con inyección de Botox® como de la

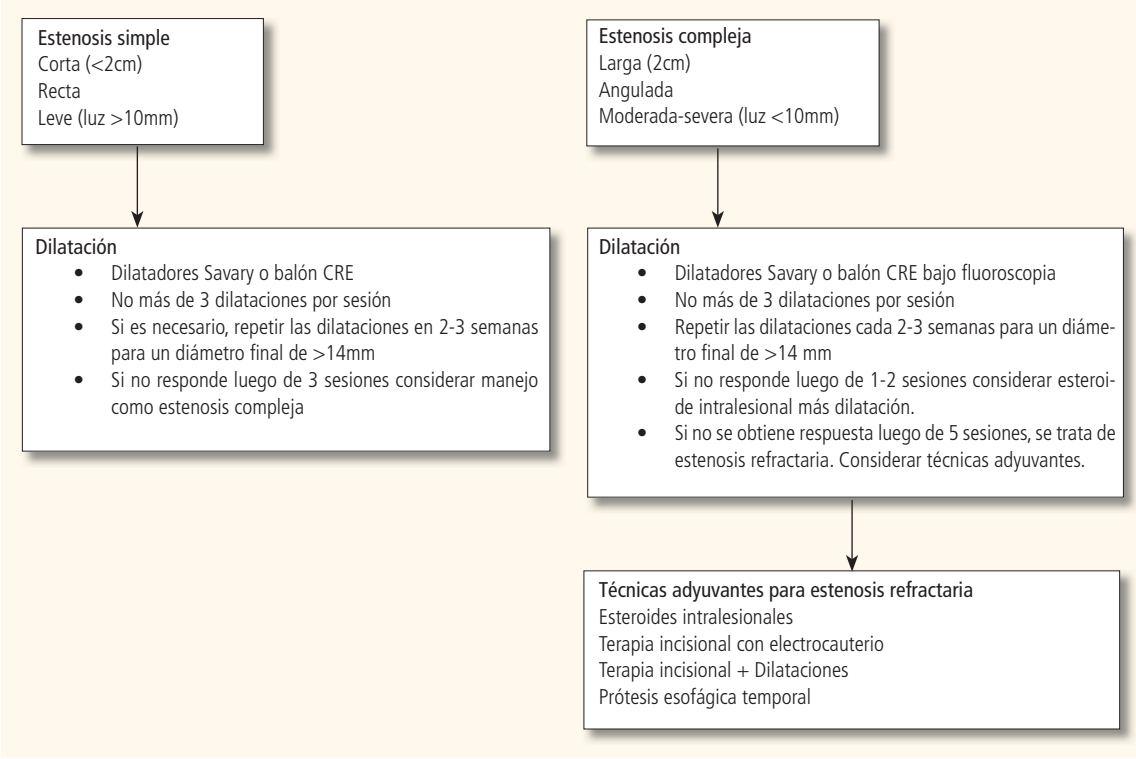

FIGURA 4. Algoritmo de manejo de estenosis esofágicas benignas.

dilatación, debido a que ambas técnicas tendrían una mayor acción sobre las fibras esofágicas del esfínter, pero no sobre las fibras de la curvatura menor gástrica que contribuyen anatómicamente al EEI.

Las dilataciones no están exentas de riesgos, siendo la principal complicación a corto plazo la perforación que se estima entre un 2,5 a 3% en manos expertas. Son factores que incrementan el riesgo de perforación, la hernia hiatal, el divertículo epifrénico, historia previa de perforación o desgarro, dilatación neumática previa, dilatación con balones de mayor calibre (iniciar con el de 3,5, por ejemplo y no iniciar con el balón de 3cm), dilatación con presión mayor a 11psi. Se consideran por estas razones como contraindicación para la dilatación la hernia hiatal grande y el divertículo epifrénico. Una perforación grande y sustancial requiere reparación quirúrgica, pacientes con perforaciones que son prontamente reconocidas y tratadas quirúrgicamente y tratadas en las siguientes 6 a 8 horas tienen resultados comparables a pacientes llevados electivamente a toracotomía y miotomía de Heller. Sin embargo en la mayoría de los casos se trata de microperforaciones que pueden manejarse con tratamiento conservador, individualizando el caso, con vigilancia muy estrecha y reservándose la cirugía para pacientes con un desgarro de mayor tamaño.

El reflujo gastroesofágico es la principal complicación a medio y largo plazo, suele aparecer con frecuencia y puede cursar sin síntomas. Por ello, es útil realizar un examen endoscópico del esófago de manera rutinaria en estos pacientes. El tratamiento con inhibidores de la bomba de protones es efectivo en la mayoría de los pacientes que presentan pirosis.

Estenosis por compresión extrínseca

La dilatación no es útil en casos en los cuales la estenosis esofágica es por compresión extrínseca.

Esofagitis eosinofílica

Merece especial mención por que esta patología se está presentando cada vez con mayor

frecuencia. La patogenia se desconoce, sin embargo algunos datos sugieren que la condición se precipita por los alimentos y los aeroalergenos que estimulen un tipo células T-ayudadores en respuesta a citoquinas, mientras otros datos sugieren que algunos pacientes tienen una variante atípica de enfermedad por reflujo.

Los pacientes por lo general son hombres jóvenes, se presenta con una historia de disfagia intermitente frente a alimentos sólidos y a menudo historia de impactación de alimento. El diagnóstico se sugiere endoscópicamente por la presencia de múltiples anillos en el esófago, surcos longitudinales, o presencia de exudado blanquecino. Las biopsias del esófago proximal y medio muestran más de 15 a 20 eosinófilos en campo de alto poder. La mucosa evidencia un denso infiltrado eosinofílico que puede estar presente en todas las capas del esófago y algunas veces en el estómago. El tratamiento de los pacientes con esteroides inhalados (propionato de fluticasona 2 veces al día) por la mañana y por la noche durante un máximo de 3 meses reduce el número de eosinófilos y mejora los síntomas. Si los esteroides inhalados no resuelven los síntomas, otras terapias incluyen Antagonistas de leucotrienos (montelukast 10-40mg por día) o los esteroides orales (prednisona 30 mg por día durante 2 semanas y reducción de la dosis dentro de las 6 semanas). Es importante tener en cuenta que frecuentemente durante la endoscopia de rutina, muchos de los pacientes pueden tener laceraciones espontáneas al paso del equipo, que más tarde pueden traducirse en incremento del riesgo de perforaciones a la hora de requerir dilataciones.

Algunos de los pacientes desarrollan anillos, estenosis y zonas de estrechamiento. Hoy se sabe que en las dilataciones de estos pacientes, es común que se presenten laceraciones post dilatación (9%) pero el riesgo de perforación es del 1% únicamente, contrario a lo que previamente se creía. Dentro de los factores de riesgo para complicación se describen las estenosis esofágicas del tercio superior, las estenosis de diámetro muy pequeño y el uso de dilatadores de Savari por esta razón se prefiere las dilataciones con balón. [17]

DILATACIONES ESOFÁGICAS

El tratamiento de elección para las estenosis esofágicas benignas son las dilataciones esofágicas y sólo cuando estas fracasan se procede a intervenciones adicionales (figura 4). Menos del 5% de estos pacientes llegan a requerir cirugía.

La dilatación esofágica es un procedimiento que consiste en introducir a través de la luz del esófago, accesorios fabricados en distintos materiales y formas como parte del tratamiento de estenosis funcionales o anatómicas de diversas etiologías.

En el pasado, la dilatación de diversos tipos de estenosis esofágica estaba limitada y obedecía al poco instrumental con que se contaba. Esto ha cambiado con la introducción de nuevos accesorios. [18]

Contraindicaciones

La perforación aguda del esófago es una contraindicación absoluta para realizar una dilatación esofágica. Entre las contraindicaciones relativas están los trastornos de coagulación, la cirugía esofágica o la laparotomía reciente, la deformidad faríngea o cervical y el aneurisma de la aorta torácica. La radioterapia concomitante no contraindica la dilatación del esófago. La toma de biopsia tampoco impide la dilatación. [18]

Equipos y técnica

Se dispone de varios tipos de dilatadores, construidos en diversos materiales:

1. Mercuriales:
   a.Hurst
   b. Maloney
2. Metálicos:
   Eder-Puestow
3. Termoplásticos y puntiagudos:
   Savary-Guilliard
4. Balones:
   a.Hidrostáticos
   b. Neumáticos

Estos dilatadores se pueden dividir en dos grandes grupos: Los que se empujan a través de la luz esofágica ejerciendo una fuerza longitudinal y radial para dilatar la estenosis (Hurst, Maloney,



FIGURA 5. Dilatadores de Savary- Guilliard.

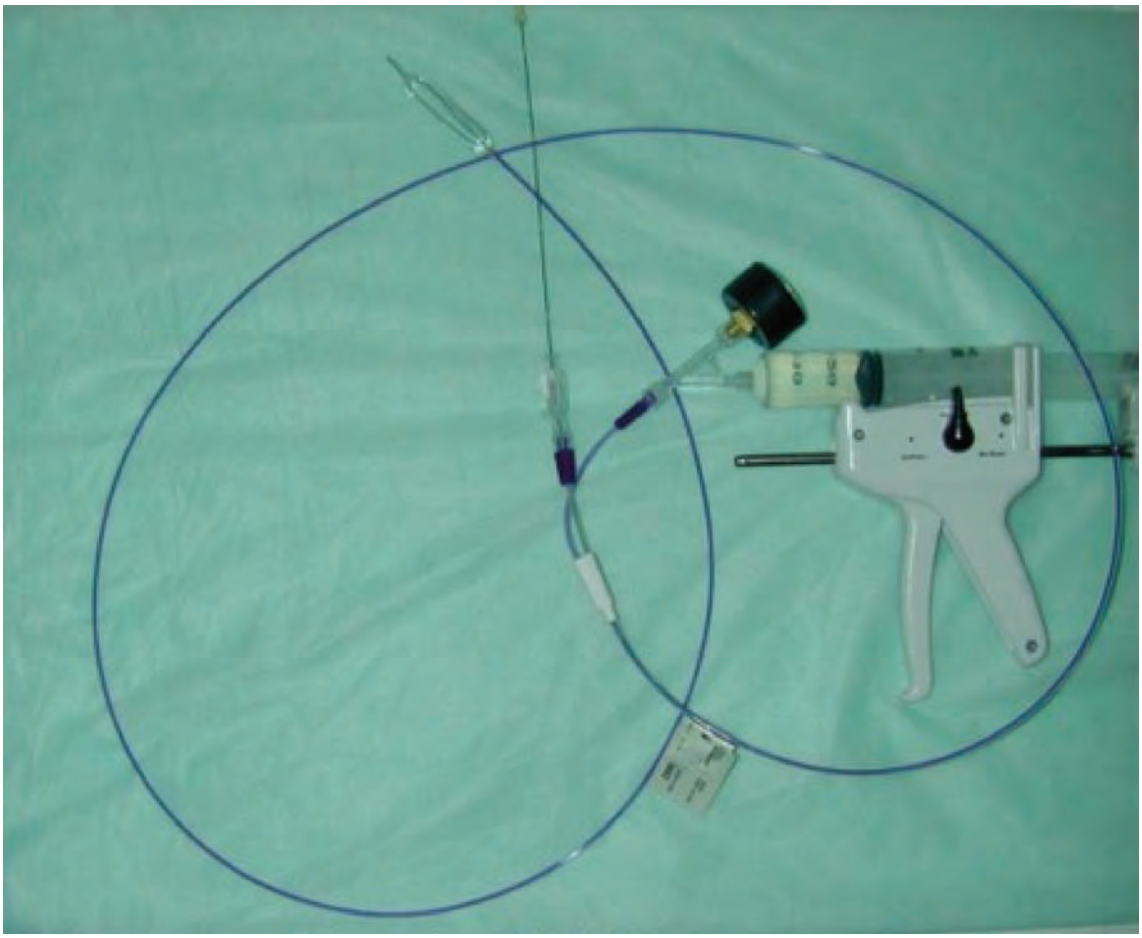

FIGURA 6. Balones con fuerza radial controlada (CRE).

Eder-Puestow y Savary) y los dilatadores de balón los cuales sólo ejercen una fuerza radial. Los dilatadores que se empujan, a su vez, se dividen en los que no necesitan guía tales como Hurst y Maloney, y los que se pasan sobre una guía como Eder-Puestow y Savary. [19]

El calibre de los dilatadores depende del sistema que utilicemos, pero podemos disponer desde un 7 Fr hasta el 60 Fr.

Las dilataciones con guías son especialmente útiles en los casos de estenosis largas, estrechas o tortuosas, también en las estenosis posquirúrgica, cuando hay un divertículo asociado y en presencia de una gran hernia hiatal. [20]

Haremos referencia a los dilatadores de Savary-Guilliard y a los dilatadores de balón por ser los usados más frecuentemente en nuestro medio.

Dilatación con Savary-Guilliard (SG)

Los dilatadores de SG de polivinilo con extremo flexible en forma de cono, tienen un canal interno (1.8mm) para pasar el alambre guía y un diámetro externo que va de 5 a 20mm., una banda radiopaca que se ubica entre la base del cono y el cuerpo del dilatador indica el diámetro máximo y permite el monitoreo radiológico. (Figura 5)

Ofrece la sensación táctil al vencer la estenosis. El pasaje reiterado por cavidad orofaríngea puede ser una desventaja y dado la longitud del extremo flexible la guía debe estar varios cm por debajo de la estenosis (aproximadamente 20cm) lo cual puede ser difícil en pacientes gastrectomizados.

El grado de dilatación en una sesión siempre debe estar basado en la severidad de la estenosis, para ello hoy en día se sigue recomendando la regla del 3 para las dilataciones con bujías. Lo más importante es elegir con cuál dilatador se inicia y esa decisión está basada en el diámetro de la estenosis que se observa. Regla del 3: aplicar el primer dilatador, incrementar progresivamente el diámetro, después del primer dilatador con el que se siente resistencia moderada, no hacer mas de 3 dilataciones con incremento de 1mm consecutivas en la misma sesión.

El procedimiento requiere control fluoroscópico y sigue los siguientes pasos:

1. Sedación consciente, posición en decúbito lateral izquierdo.
2. Realización de endoscopia digestiva alta completa o hasta donde permita la estenosis.
3. Paso de la guía metálica a través del endoscopio con control fluoroscópico.
4. Se retira el endoscopio y se avanza el primer dilatador bajo guía fluoroscópica y previamente lubricado con lidocaina jalea, hasta que la marca radiópaca haya franqueado la estenosis, se retira ese dilatador y secuencialmente se pasan dos dilatadores más en orden de diámetro ascendente.
5. Se realiza control endoscópico inmediato para evaluar grado de dilatación alcanzado y posibles complicaciones.
6. Se realizan hasta 3 dilataciones por sesión y en la siguiente sesión se inicia con el último dilatador usado o con uno de diámetro menor de acuerdo al grado de estenosis observado.

El procedimiento se realiza en forma ambulatoria y de acuerdo a los hallazgos, se programa la próxima sesión de dilatación en 7 o 15 días: en todos los casos se debe administrar tratamiento ambulatorio con inhibidores de bomba de protones.

Dilatación con balón

Los balones TTS (del inglés through the scope) se pasan a través del canal del endoscopio de 2.8 o 3.5, se distienden con agua o aire y pueden alcanzar diámetro de 8 a 20mm, tienen un diámetro máximo de insuflación controlada por manómetro el cual no se modifica por sobredistensión. La longitud del balón varía entre 3 y 8 cm y se encuentra unido a un catéter de polietileno cuya longitud puede ser entre 60 y 200 cm.

Los balones con fuerza radial controlada (CRE) son provistos de alambre guía, su pared es más resistente y cada balón tiene tres diámetros preestablecidos que se distienden con jeringas provistas de bomba mecánica, con control continuo de presión (Figura 6).

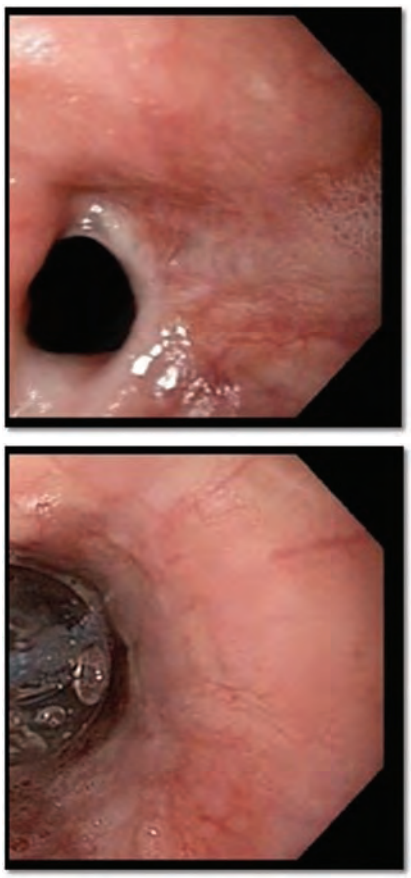

FIGURA 7. Dilatación con Balones con fuerza radial controlada (CRE).

Tienen como ventaja el paso del dispositivo a través del endoscopio, lo que permite control visual del procedimiento. Este procedimiento no requiere control fluoroscópico y el mismo dispositivo puede usarse para varias sesiones con el paciente luego de adecuada desinfección. (figura 7)

Con este tipo de dispositivo, el operador no tiene la sensación táctil durante la dilatación. A pesar de que aquí no aplica la regla del 3, los estudios sugieren que la realización de dilatación con balón, con diámetro >15mm o incremento en la dilatación >3mm, en una sesión es segura en estenosis simple y en realidad no hay datos en relación a cuánto tiempo el balón debe permanecer inflado.

Se siguen los siguientes pasos para la realización de dilataciones con balones CRE:

1. Sedación consciente, posición en decúbito lateral izquierdo.
2. Realización de endoscopia digestiva alta completa o hasta donde permita la estenosis.
3. Paso del balón CRE a través del endoscopio hasta franquear la estenosis.
4. Se retira un poco el endoscopio, manteniendo el control visual de balón, el cual queda con la mitad distal al inicio de la estenosis y la otra mitad proximal a la misma.
5. Se distiende el balón con aire o medio de contraste hasta la presión prestablecida en atmósferas de acuerdo al grado de estenosis y se mantiene esa presión por 30 segundos, se libera la presión y se repite el procedimiento por una vez más. Si bien el control fluoroscópico no es imprescindible, permite ver la indentación que produce el área estenótica sobre el balón una vez que este se encuentra lleno y ejerciendo la dilatación apropiada.
6. Se retira el balón y se realiza control endoscópico inmediato para evaluar grado de dilatación alcanzado y posibles complicaciones.
7. Se realizan hasta 3 dilataciones por sesión y en la siguiente sesión se inicia con el último valor de presión en atmósferas usado.

El procedimiento se realiza en forma ambulatoria y de acuerdo a los hallazgos, se programa la próxima sesión de dilatación en 7 o 15 días: en todos los casos se debe administrar tratamiento ambulatorio con inhibidores de bomba de protones.

En dilataciones de Anillo de Schatzki, sintomático, usualmente requiere balones grandes, hasta de 16 a 20mm, para que en realidad sea efectiva con la idea de romper el anillo.

RESULTADOS EN DILATACIONES

Independientemente del método utilizado, lo ideal es llevar a los pacientes como mínimo a diámetros entre 13 a 15mm, con ello casi la totalidad de los pacientes responden y alivian la disfagia. En estenosis péptica se realizan dilataciones progresivas hasta lograr diámetros entre 13 y 18mm

que alivia entre el 85 y 93% de los pacientes. Adicionalmente estos pacientes deberían ser tratados con PPI ya que disminuyen la recurrencia de la estenosis y la necesidad de nuevas dilataciones. Si bien generalmente se dice que en la dilatación con bujías la fuerza de dilatación es radial y axial y se ejerce sobre toda el área estenótica y que con el balón es únicamente radial, no se han demostrado las diferencias entre ambos sistemas.

Los factores asociados a pobre respuesta en las dilataciones benignas, son la longitud mayor de 8cm y las estenosis severas. A largo plazo los resultados son mejores cuando se logra llevar el diámetro mayor a 12 mm.

ESTENOSIS REFRACTARIA

Como se mencionó al comienzo las estenosis esofágicas pueden ser ocasionadas por una cantidad de circunstancias, generando un impacto negativo en la calidad de vida de los pacientes ya que causan disfagia y pueden llevar a complicaciones en especial nutricionales, pérdida de peso y aspiración. Igualmente mencionamos que el tratamiento de elección son las dilataciones con bujías o con balón. Sin embargo hasta un 10% de los pacientes no responderá a ellas constituyendo las estenosis benignas esofágicas refractarias, las cuales se ha visto están relacionadas con fibrosis extensa de la submucosa por encima de la muscular en especial en casos de estenosis de anastomosis, caústicos y radioterapia. En este contexto el objetivo será mejorar calidad de vida y evitar mortalidad si se elige una opción quirúrgica por que como recordamos, este tipo de estenosis está asociada a una alta tasa de recurrencia. Las causas más frecuentes son estenosis por cáustico, postradioterapia, postquirúrgicas y pépticas.

La inyección intralesional de corticoide tiene un efecto beneficioso en cuanto a mejoría clínica y a disminución del número de dilataciones requeridas. El mecanismo de acción no está claro, pero estudios en animales sugieren que los esteroides disminuyen la síntesis de colágeno, el entrecruzamiento de las fibras de colágeno y la formación de fibrosis. [21, 22] Se usa Triamcinolona (40mg/ml), dosis de 40 a 80mg inyectados en los cuatro cuadrantes, aplicados antes o después de la dilatación. Es fundamental la correcta colocación de la inyección y se ha demostrado que es dosis dependiente. [23] Los estudios sugieren que disminuye la necesidad de dilataciones e incrementa el intervalo para ellas en especial para estenosis péptica. [24]

La terapia con electrocauterio, se trabaja bajo visión directa, el número y longitud de las incisiones se valoran en cada paciente hasta lograr la desaparición del anillo estenótico. Las estenosis cortas tienen mejores resultados que las largas, las tasas de complicaciones son bajas, siendo de 0.1-0.4% para la perforación y de 0.4% para hemorragia. [25] La terapia con electrocauterio parece ser una buena alternativa para las estenosis refractarias, fácil de aplicar, bien tolerada y segura. [26, 27]

Otros procedimientos utilizados para estenosis refractarias son la combinación de dilatación anterógrada y retrógrada por gastrostomía o yeyunostomía [28], la colocación de prótesis y el uso de tijeras endoscópicas. [29]

Las prótesis se han propuesto para el tratamiento de estenosis refractarias. Las prótesis metálicas autoexpandibles se han utilizado para este tipo de pacientes con estenosis refractaria de difícil manejo, como medida desesperada, pero desafortunadamente la reacción hiperplásica del tejido sobre la prótesis en la porción no recubierta resulta en alto porcentaje de complicaciones mayores tales como obstrucción de la prótesis o perforación. Ahora, las prótesis metálicas completamente recubiertas no están aprobadas por la FDA para el manejo de estenosis benignas del esófago por el alto porcentaje de complicaciones entre ellas la migración. Un dato muy valioso es que al usar prótesis parcialmente recubierta se debe vigilar cada 4 semanas endoscópicamente para visualizar el extremo descubierto y descartar el crecimiento de tejido hiperplásico que en caso de confirmarse se debe remover y cambiarla por otra completamente recubierta. Recordar que igualmente las totalmente recubiertas tienen crecimiento hiperplasico en sus bordes pero se prefieren las parcialmente recubiertas por que

la probabilidad de migración es menor. [30] Las prótesis esofágicas metálicas autoexplandibles no están indicadas en estenosis benignas por sus complicaciones, y por la dificultad para su retiro posterior. Se ha discutido si esta dificultad puede resolverse con el uso de prótesis temporales de poliéster con cobertura siliconada. [31]

Pare evitar este crecimiento hiperplásico, se desarrollaron las prótesis plásticas autoexpandibles, sin embargo los resultados con estas prótesis en refractariedad son variables, con alto grado de migración y alta tasa de complicaciones durante la inserción.

Cuando una prótesis está indicada en patología benigna, aún hoy en día no queda claro por cuanto tiempo debe permanecer la prótesis para ser removida. En casos de estenosis por caústicos y estenosis de anastomosis las prótesis deben ponerse por 4 a 8 semanas.

En el presente, dadas todas las limitaciones expuestas y los riesgos inherentes, se investiga en relación al desarrollo de las prótesis biodegradables, buscando el efecto dilatador antes de la absorción y degradación de la prótesis, lo que podría en el futuro representar la solución para pacientes con estenosis esofágica benigna comparado con la utilización de prótesis metálicas o plásticos. Hasta el momento son estudios preliminares y demuestran alivio de la disfagia en cerca del 50% de los pacientes. Podría ser una alternativa pero aun faltan estudios con periodos de seguimiento largos. [32]

COMPLICACIONES DE LAS DILATACIONES ESOFÁGICAS

La tasa global de complicaciones es de 0,3% por procedimiento aproximadamente.

La complejidad del caso, el tipo de bujía y la experiencia del endoscopista son factores que pueden incidir en el porcentaje de complicaciones.

Las principales complicaciones de la dilatación son la perforación, la hemorragia y la broncoaspiración. El dolor torácico transitorio es frecuente en caso de estenosis muy apretadas.

La bacteremia postdilatación puede ocurrir. El papel de los antibióticos profilácticos es controvertido y su uso esta recomendado sólo para pacientes con alto riesgo de desarrollar endocarditis, los cuales incluyen pacientes con Válvula protésica, historia de endocarditis, comunicaciones sistémico-pulmonares, injerto vascular (con menos de 1 año de evolución) cardiopatías congénitas cianosantes. [33, 34]

BIBLIOGRAFÍA

1. Shah,J. Benign refractory esophageal strictures: widening the endoscopist role.Gastrointes Endosc 2006;63(1) 164-67.
2. Guideline ASGE. Esophageal dilation . Gastrointestinal Endoscopy, 2006. Volume 63, No. 6 : 755-760.
3. Nayyar AK, Royston C, Bardhan KD. Oesophageal acid-peptic strictures in the histamine H2 receptor antagonist and proton pump inhibitor era. Dig Liver Dis.2003; 35(3): 143-50.
4. Levy V, Nowicki MJ. Clinical quiz. Esophageal stricture caused by reflux esophagitis. J Pediatr Gastroenterol Nutr. 2002; 35(5): 668-710.
5. Ben RM, Bouche O, ZeitounP. Study of 47 consecutive patients with esophageal stricture compared with 3880 cases of reflux esophagitis. Dig Dis Sci 1992; 37: 733-6.
6. Anselmo M, Orellana F, Innocenti C, Salgado J. Estenosis péptica del esófago: resultados alejados del tratamiento conservador. Rev Méd Chile 2003; 131: 1111-6.
7. Chiu Y.,Hsu C.,Chiu K. Et al Factors influencing clinical applicattions of endoscopic ballon dilatation for benign esophageal strictures. Endoscopy 2004;36 (7): 595-600.
8. Bashin D.,Sharma B.,Gupta N. et al Endoscopic dilatation for traeatment of anastomotic leaks following transhiatal esophagectomy. Endoscopy 2000;32(6): 469-471.
9. LaurellG, Kraepelien T.,Mavroidis P et al Stricture of the proximal esophagus in head and neck carcinoma patient after radiotherapy. Cancer 2003;97(87): 1693-700.
10. Swaroop V.,Desai D.,Mohandas K et al Dilation of esophageal strictures induced by radiation therapy for cancer of the esophagus. Gastrointest Endosc 1994; 40(3):311-5.
11. Lahoti D.,Broor S., Basu P. et al Corrosive esophageal

strictures: predictors of response to endoscopic dilation. Endoscopy 1995;41 (3).

12. Abid S.,Mumtaz K.,Jafri W.et al Pill –induced esophageal injury: endoscopic features and clinical outcomes. Endoscopy 2005;37(8): 740-744.
13. Leal A, Radames I, Perez A, Perez T et al. Estenosis esofágica isquémica por uso de sonda de balón: presentación de un caso. Rev Cubana Cir 2005;44(2-3)
14. Csendes A, Braghetto I, Henriquez A et al. Late results of a prospective randomised study comparing forceful dilatation and esophagomyotomy in patients with achalasia. Gut 1989;30:299-304.
15. Mehta R, John A, Sadasivan S, Mustafa CP, Nandkumar R, Raj VV, et al. Factors determining successful outcome following pneumatic balloon dilationin achalasia cardia. Indian J Gastroenterol. 2005;24(6):243-5.
16. Gideon RM, Castell DO, Yarze J. Prospective randomized comparison of pneumatic dilatation technique in patients with idiopathic achalasia. Dig Dis Sci. 1999;44:1853-7.
17. Kee Wook Jung, MD y cols. Ocurrence of and risk factors for complications after endoscopic dilation in eosinophilic esophagitis. Gastrointestinal Endoscopy 2011 Vol 73, N1, 15-21.
18. ASGE. Tools for endoscopic stricture dilatation. Gastroint Endosc 2004;59 (7):753-760.
19. Saeed Z.,Ramirez F., Hepps K et al.An objetive end point for dilation improves outcome of peptic esophageal strictures: a prospective randomized trial Endoscopy 1997;45(5).
20. Saeed Z., Winchester C., Ferro P. et al. Prospective randomized comparison of polyvinyl bougies and through-the-scope ballons for dilatation of peptic strictures of the esophagus.Endoscopy 1995; 41 (3)
21. Lee M., Kubic C.,Polhamus C et al Preliminari exoperience with endoscopic intralesional steroid injection theraphy for refractory upper gastrointestinal strictures.Endoscopy 1995;41(6).
22. Ramage J.,Rumalla A.,Baron T et al A prospective, randomized,double-blind, placebo-controlled trial of endoscopic steroid injectio therapy for recalcitrant esophageal peptic strictures. Am J Gastroenterol 2005; 100(11): 2419-25.
23. Yeh RW, Triadafilopoulos G. Injection therapies for nonbleeding disorders of the GI tract. Gastrointes Endos 2006, 64(3):399-411.
24. Jack Ramage MD et al. A prospective, Randomized, Double-Blind, Placebo-controlled trial of endoscopic steroid injection therapy for recalcitrant esophageal peptic strictures. American Journal of Gastroenterology , 2005.
25. Hordijk M.,Siersema P.,Tilanus H et al Electrocautery therapy for refractory anastomotic strictures of the esophagus.Gastrointest Endoscopy 2006; 63(1):157-163.
26. Brandimarte G. Tursi A Endoscopic treatment of bening anastomotic esophageal stenosis with electrocautery.Endoscopy 2002 34(5):399-401.
27. Marjan Hordijk MD y cols. Electrocautery therapy for refractory anastomotic strictures of the esophagus. Gastroeintestinal endoscopy, Vol 63, N°1, 2006.
28. Bueno R.,Swanson S.,Jakdtisch M et al Combined anterograde and retrograde dilation:a new endoscopic technique in the managemnent of complex esophageal obstruction. Gastrointes Endosc 2001;54(3):368-372.
29. Beilstein M ,Kochman M Endoscopic incision of a refractory esophageal stricture: novel management with an endoscopoic scissors. Endoscopy 2005;61(4).
30. Rodrigo Castaño. Técnicas en stents gastrointestinales endoscópicos: como, cuándo, manejo de complicaciones, selección del stent y costos. Revista Colombiana de Gastroenterología. Vol 27 N°1, Enero-Marzo del 2012.
31. Repici A.,Conio M.,De Amngelis C et al Temporary placement of an expandable poliéster silicone-covered stent for treatment of refractory benign esophageal strictures. Gastrointes Endos 2004,60(4):513-519.
32. Alessandro Repici, MD et al. Efficacy and safety of biodegradable stents for refractary benign esophageal strictures: the BEST (Biodegradable Esophageal Stent) study. Gastrointestinal Endoscopy 2012, Vol 72, N°5, 927-933.
33. HirotaW.,Wortmann G.,Maydonovitch C et al The effect of oral decontamination with clindamycin palmitate on the inciodence of bacteremia after esophageal dilation: a prospective trial Gastrointes Endoscopy 1999;50(4): 475-79.
34. American Society for Gastrointestinal endoscopy. Guidelines for antibiotic prophylaxis for GI endoscopy. Gastrointes Endos 2003, 58(4):475-482.

Acalasia

ALBIS CECILIA HANI DE ARDILA
WILLIAM HERNÁN VALENCIA GÓMEZ
ANA MARÍA LEGUÍZAMO NARANJO

INTRODUCCIÓN

La palabra acalasia viene del griego (a: sin y kalasis: relajación) que significa falta de relajación del esfínter esofágico inferior (EEI). La acalasia idiopática es una enfermedad inflamatoria de etiología desconocida caracterizada por aperistálsis esofágica y falla en la relajación del esfínter esofágico inferior debido a la pérdida selectiva de neuronas inhibitorias nitrinérgicas en el plexo mientérico esofágico (las responsables de la producción del péptidos intestinal vasoactivo y el oxido nítrico), que ha sido documentada durante casi 300 años. Múltiples causas se han propuesto como obstrucción de la unión gastroesofágica, degeneración neuronal, infecciones virales, alteraciones genéticas y enfermedad autoinmune. El daño neuronal no es reversible, por lo que las estrategias de manejo son paliativas y están dirigidas a reducir la presión del EEI facilitando el vaciamiento del contenido esofágico por gravedad. Las opciones terapéuticas para la acalasia buscan aliviar los síntomas del paciente y mejorar el vaciamiento esofágico. Dentro de las modalidades terapéuticas actuales se incluyen las de tipo farmacológico, endoscópico, (como la aplicación de toxina botulínica y la dilatación neumática) y la cirugía. Las dilataciones con bujías utilizadas en el pasado, no se utilizan en la actualidad. La decisión de cuál modalidad utilizar, debe considerar múltiples factores económicos y clínicos del paciente. [1]

En los últimos años se han generado avances en cuanto a los métodos diagnósticos, con el advenimiento de la manometría de alta resolución que ha permitido reclasificar este trastorno en tres subtipos y así también predecir desenlaces tras la instauración de un tratamiento. [2]

GENERALIDADES

La acalasia fue descrita por primera vez por Sir Thomas Willis en 1674, pero sólo hasta 1929, Hurst acuñó el término acalasia, y sugirió que podía ser debida a "pérdida de la inhibición normal" en el esófago distal con la descripción que se debía a la incapacidad de relajación del EEI luego de la deglución.[3]

La acalasia es definida como una alteración motora del esófago caracterizada por hallazgos manométricos de incompleta relajación del EEI y aperistálsis esofágica, la presión del EEI se encuentra elevada en el 60% de los casos, y la aperistálsis se manifiesta como contracciones de

baja amplitud, no progresivas y en algunos casos contracciones simultáneas de gran amplitud. Su incidencia aumenta con la edad y con un pico en la séptima década de la vida, pero un pequeño pico de incidencia se presenta entre los 20 y 40 años sin que se hayan documentado diferencias por género o por raza. Tiene una prevalencia de 10 casos por 100.000 habitantes y una incidencia de 0,5 nuevos casos/año por cada 100.000 habitantes. [4]

ETIOLOGÍA

Existe consenso que la no relajación del EEI y la aperistálsis del cuerpo esofágico son el resultado de la pérdida de neuronas inhibitorias del plexo mientérico, lo que condiciona una alteración en la producción de óxido nítrico (ON), péptido intestinal vasoactivo (VIP) que va frecuentemente acompañada o precedida por un infiltrado inflamatorio, pero la causa de esta pérdida no es clara. Dentro de las numerosas teorías propuestas para explicar el desarrollo de la acalasia están la infecciosa, hereditaria y autoinmune, siendo las más estudiadas. [5]

La mayor parte de los casos son adquiridos y existen cuatro teorías que tratan de explicar su origen que son:

a. Teoría degenerativa.
b. Teoría genética: solo el 1-2% de los pacientes con acalasia son de origen hereditario, del tipo autosómico recesivo.
c. Teoría autoinmune: existen anticuerpos antineuronales que se correlacionan con la presencia de antígenos de histocompatibilidad (HLA II) tipo dqw1.
d. Teoría infecciosa: Se ha encontrado relación de la acalasia con virus (herpes, sarampión, varicela zoster) y con bacterias (tuberculosis, difteria, clostridium). El por qué estos pueden generarla parte de la idea que tienen predilección por el epitelio escamoso y por este motivo solo afecta el esófago.[1]

Las últimas dos teorías son las más aceptadas. Las anormalidades patológicas encontradas incluyen presencia de inflamación en el plexo mientérico esofágico de Auerbach con predominio de linfocitos T y pérdida de las neuronas inhibitorias posganglionares que contienen óxido nítrico y péptido intestinal vasoactivo. Por este motivo la estimulación colinérgica no responde de manera adecuada ya que las neuronas excitatorias posganglionares están respetadas, lo que ocasiona la elevación de la presión en reposo del EEI. La pérdida del influjo inhibitorio produce ausencia del período de latencia, que es necesario para que ocurran las contracciones secuenciales a lo largo del cuerpo esofágico y explica la aparición de la aperistalsis. [6]

FISIOPATOLOGÍA

Los defectos patológicos potenciales incluyen inervación intrínseca y extrínseca, células intersticiales de Cajal y músculo liso. Las características patológicas de la acalasia han sido estudiadas en especímenes de esofagectomía y en especímenes de miotomía esofágica, y la anormalidad más claramente descrita es la pérdida de fibras nerviosas mientéricas en el EEI y cuerpo esofágico, con la presencia de infiltrado inflamatorio donde predominan los linfocitos T citótoxicos CD3/CD8 positivos; estos hallazgos sugieren una destrucción mediada por el sistema inmune de neuronas mientéricas. En pacientes con acalasia de larga evolución los cuerpos celulares ganglionares mientéricos están marcadamente disminuidos o ausentes. La pérdida de las neuronas entéricas inhibitorias nitrérgicas parece ocurrir previo a la pérdida de neuronas colinérgicas. Es poca la evidencia que sugiere defecto en el músculo liso pero tanto la pérdida de neuronas mientéricas como pérdida de células intersticiales de Cajal han sido reportadas.7 Estudios sobre las anormalidades de las células intersticiales de Cajal en acalasia son muy pocos. Se ha sugerido que la aperistalsis del cuerpo esofágico es debida a la pérdida de neuronas entéricas en el cuerpo del esófago y a disfunción en el nivel del EEI ; el peristaltismo no regresa después de la miotomía lo que sugiere que la pérdida de las neuronas entéricas en el cuerpo esofágico es la causa primaria de la aperistalsis, sin embargo el regreso del

peristaltismo después de la miotomía en algunos casos implica obstrucción funcional del EEI como un factor contribuyente.

CLÍNICA

La acalasia debe ser sospechada cuando un paciente presenta disfagia para sólidos con grados variables de disfagia para líquidos y regurgitación de alimentos no digeridos. Los pacientes suelen localizar la disfagia en la zona retroesternal baja, a nivel del EEI. Pueden presentar tos (que los despierta en la noche), pirosis (ocurre en el 25% de los pacientes y se considera no causado por episodios de reflujo, sino por el ácido láctico originado en los alimentos retenidos) y pérdida de peso (inferior a 10 kg), que es menor a la habitualmente encontrada en la disfagia por neoplasias. El dolor torácico ocurre en el 30% de los pacientes y es de tipo obstructivo relacionado con la deglución del bolo alimentario, pero que se resuelve con el paso del alimento al estómago. El 10% de los pacientes presentan síntomas pulmonares, principalmente por broncoaspiración, más frecuente en la posición decúbito. [3]

DIAGNÓSTICO

El diagnóstico puede sospecharse con base en la historia clínica y la confirmación mediante endoscopia digestiva alta y estudio con esófagograma, siendo este último el primero que se utiliza generalmente. El esófagograma con bario, revela la ausencia de peristalsis en el cuerpo esofágico y su calibre usualmente dilatado y tortuoso puede dar la forma de "esófago sigmoide". En algunos pacientes hay un nivel hidroaéreo en la columna de bario por los restos de comida y saliva retenida. Además la unión esófagogástrica (UEG) suele tener una terminación lisa y en forma de "pico de pájaro". [8]

La endoscopia es útil como herramienta diagnóstica y sirve para descartar los casos de pseudoacalasia, generalmente secundarios a neoplasias. La endoscopia debe incluir siempre una evaluación detallada de la UEG y el cardias y es una herramienta útil en la detección y seguimiento de complicaciones tardías (pej: mega esófago, carcinoma escamocelular). La manometría esofágica es requerida para establecer el diagnóstico, siendo el patrón de oro y siempre se debe realizar para planear terapias intervencionistas a futuro. Como hallazgos cardinales deben buscarse los siguientes tres: 1) ausencia de peristalsis en el cuerpo esofágico; 2) relajación incompleta del EEI; y 3) presión elevada del EEI. Las degluciones producen ondas simultáneas de baja amplitud (menores de 30 mmHg) que son idénticas unas de otras (imágenes isobáricas o en espejo). En la acalasia vigorosa se describen ondas simultáneas (aperistalsis) con contracciones de amplitud normal o alta en el cuerpo esofágico y pueden ser un estadio temprano de la enfermedad. O la relajación anormal o ausente del EEI en respuesta a la deglución y se presenta en el 60-70% de los pacientes con acalasia. En otros pacientes la relajación es completa y regresa a línea gástrica basal pero es de corta duración (menos de 6 seg) y funcionalmente inadecuada. Otros hallazgos son: la presión elevada del EEI (50% de los pacientes) y el aumento de la presión intraesofágica (que puede ser más alta que la intragástrica y se debe a la retención de saliva y comida en el esófago). [9]

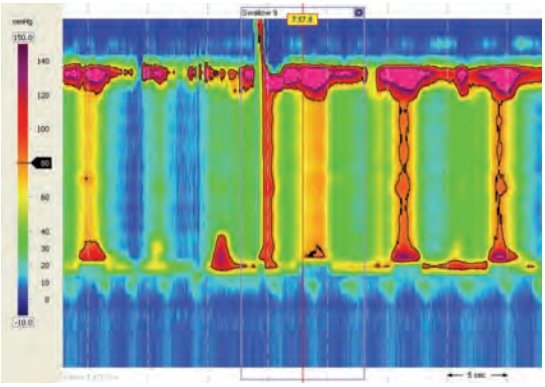

FIGURA 6. . Manometría esofágica de alta resolución con acalasia (HUSI).

La manométrica esofágica de alta resolución mediante la evaluación topográfica en escala de presiones, permite clasificar la acalasia en tres tipos descritos por Pandolfino y cols.1 Esta clasificación también tiene implicaciones pronósticas y en su opción de terapia.[10,11]

Estos grupos son:

1. Acalasia tipo I (acalasia clásica): alteración en la relajación del EEI, pero con bajas presiones intraesofágicas.
2. Acalasia tipo II (con compresión): la deglución genera una rápida elevación de presiones en el cuerpo esofágico.
3. Acalasia tipo III (acalasia espástica o vigorosa): la deglución también genera rápidamente un incremento en la presión intraesofágica, sin embargo esta es atribuida a un lumen anormal que puede obliterar la contracción.

Los pacientes con acalasia tipo II tienen una mejor respuesta a tratamientos como dilatación neumática, miotomía de Heller y aplicación de toxina botulínica (del 70 al 100% en todos los casos). En el caso de las tipo I y III la respuesta a este tipo de tratamientos es menos favorable. (50-63% en el primero y 30% o menos en el segundo). Su uso viene incrementándose y con este un mejor acercamiento diagnostico. Independientemente de la clasificación, si en el seguimiento posterior al tratamiento la presión del EEI es inferior a 10 mmHg, documentada por manometría (convencional o de alta resolución), predice una respuesta a largo plazo favorable tras la instauración de tratamiento. [11,12]

DIAGNÓSTICO DIFERENCIAL

La pseudoacalasia produce un cuadro clínico similar pero es producida por ciertos tumores como el adenocarcinoma de la unión gastroesofágica, carcinoma pulmonar de células en avena, cáncer de seno, carcinoma de páncreas y linfomas aun sin compromiso esofágico que afecten zonas basales cerebrales. Además de la endoscopia, para la evaluación de la pseudoacalasia se requiere de exploración tomográfica y ultrasonido endoscópico. [13]

TRATAMIENTO

A pesar de todos los avances en los últimos años, con respecto al estudio de la fisiopatología de la acalasia, todas las opciones de tratamiento hasta el momento disponibles tienen una intención paliativa, esto teniendo en cuenta que no hay opciones que hayan demostrado la curación de la enfermedad. El objetivo principal de las terapias disponibles, va encaminado a disminuir la presión del EEI, lo que facilita una disminución en el gradiente de presión esófagogastrico, facilitando el vaciamiento del esófago por gravedad y evitar la aparición del megaesófago. Los mejores métodos para disminuir este gradiente son la miotomía quirúrgica y la dilatación neumática. También se utiliza la toxina botulínica inyectada en el esfínter y la terapia menos efectiva son los agentes farmacológicos por vía oral (nitratos o calcio antagonistas). [14,15]

Dieta

Se deben evitar alimentos secos y duros. Los líquidos fríos pueden empeorar los síntomas en algunos pacientes. El vaciamiento del esófago puede favorecerse por los gases de bebidas carbonatadas. Pero no hay estudios que demuestren la eficacia de estas medidas dietarias.

Farmacoterapia

Este es el tratamiento que menos eficacia tiene en acalasia. Ningún fármaco disminuye marcadamente la presión del EEI, ni mejoran el vaciamiento esofágico; pero en ocasiones se utilizan en pacientes que tienen contraindicación para otras terapias o como terapia puente previo a otra intervención. Los medicamentos utilizados son los nitratos y calcio antagonistas, que favoreciendo la relajación del músculo liso, logran un descenso en la presión del EEI. [10,12] Los nitratos incrementan el óxido nítrico y relajan el músculo liso pero su efecto se pierde con el tiempo. Los calcio antagonistas producen relajación al bloquear la captación celular de calcio necesario para la contracción, pero dan mejoría transitoria de la disfagia y la regurgitación. Se observa mejor efecto con la nifedipina que con el diltiazem o el verapamilo. Sin embargo con cualquiera de ellos se requieren dosis altas, por lo que son frecuentes los efectos adversos que limitan su uso, como son la cefalea, hipotensión y edema periférico. Se ha visto además que el sildenafil, la terbutalina y aminofilina

disminuyen el tono del EEI, pero faltan estudios para determinar su utilidad en la acalasia. [15]

TERAPIA ENDOSCÓPICA

Toxina botulínica (Botox, Allergan): mediante la fermentación controlada del Clostridium botulinum, se obtiene la toxina botulínica tipo A, que es un potente inhibidor de la liberación de acetilcolina, por lo que está disminuida en las terminaciones nerviosas y provoca la relajación de los músculos inervados. La toxina botulínica disminuye hasta en un 50% la presión del EEI, mejora el vaciamiento del esófago y mejora los síntomas en el 50% de los pacientes a un año. Sin embargo, los síntomas recurren en el 43 a 50% a los seis meses, por una posible regeneración de los receptores. Sólo el 75% de los pacientes que responden a la primera inyección, lo hacen también a la segunda; posiblemente asociado a la producción de anticuerpos antitoxina. No obstante recientes estudios indican que si se realiza una segunda inyección de 100U a los 30 días de la primera dosis, se obtiene un 80% de remisión, comparado con el 55% del esquema tradicional. Sólo el 20%de los que no responden a la primera inyección, lo hacen a la segunda. Algunos estudios indican que las inyecciones repetidas pueden dificultar la realización de miotomía e incrementar riesgo de perforación intraoperatoria, pero no afectan los resultados de la cirugía. Las inyecciones repetidas disminuyen el rendimiento costo efectivo de esta técnica. [16,17,18]

La respuesta sostenida (de uno a dos años), se consigue principalmente en mayores de 60 años, pacientes con acalasia vigorosa y en quienes la presión basal del EEI no excede el 50% de la basal. La eficacia de las inyecciones de toxina botulínica es inferior a la dilatación con balón y a la miotomía de Heller; pero es el tratamiento de elección en los ancianos y los pacientes que tienen otras comorbilidades. La técnica de aplicación utiliza 100 U de toxina botulínica, que se diluyen en 5 ml de solución salina y se inyecta mediante la aguja de escleroterapia, distribuida en los cuatro cuadrantes del EEI. Después de diluida se debe aplicar en las siguientes cuatro horas y evitar la formación de burbujas que disminuyen su potencia. El efecto de la toxina se puede potenciar en pacientes que reciben aminoglicósidos. La toxina botulínica ha sido usada con éxito en pacientes en quienes la dilatación neumática o la miotomía han fallado. Las contraindicaciones para su uso son pocas e incluyen reacciones previas a la toxina, hipersensibilidad a la albúmina y el embarazo. [15,20,21]

En resumen la toxina botulínica está indicada en aquellos pacientes que tienen un alto riesgo quirúrgico por la presencia de comorbilidad o se nieguen a la realización de dilataciones.

Dilatación neumática: la dilatación con balón es la terapia no quirúrgica más efectiva y su objetivo es producir un desgarro controlado del EEI, disminuyendo la obstrucción esofágica distal y obteniendo mejoría clínica sin perforar el esófago. La dilatación con balón se ha convertido en el método de elección para tratar la acalasia. [22,23]

El balón más utilizado es el Rigiflex (Boston Scientific) hecho de un polímero de polietileno modificado y el segundo más usado es el de Witzel. Se avanzan a través de una guía utilizando la ayuda del endoscopio y bajo visión fluoroscópica. La siguiente es la técnica sugerida, que tiene una tasa de éxito inicial del 95%:[14]

1. Antes del procedimiento, el paciente debe tener un ayuno mayor de 12 horas.
2. Los balones pequeños (3 cm) se utilizan en mujeres y hombres mayores de 50 años. Los medianos (3,5 cm) se utilizan en hombre menores de 50 años o pacientes sintomáticos después de una miotomía de Heller, y si no responden luego de varias semanas se utiliza el balón grande (4 cm). Las dilataciones deben ser hechas de manera gradual.
3. Se realiza esófagogastroduodenoscopia (EGD) con el paciente en decúbito lateral izquierdo y bajo sedación consciente.
4. Se introduce la guía por el endoscopio y se avanza hasta el estómago. Se retira el endoscopio dejando la guía, para luego introducir el balón deslizándolo sobre la guía.

5. Por medio de visión fluoroscópica se centra el balón en la UGE y el paciente se coloca en posición supina. Este paso es clave para el éxito del procedimiento.
6. 6. El balón se distiende con 7 a 12 psi (libra por pulgada cuadrada) y es mantenida durante 30 a 60 segundos. En la fluoroscopia, cuando el balón está totalmente insuflado, se observa un pliegue originando una imagen "de cintura" o "de reloj arena" característico.
7. 7. El balón se desinfla y luego se retira con el paciente en decúbito lateral izquierdo. Estudios recientes han demostrado que esta técnica, utilizando balones de tamaño mediano y tiempos cortos de insuflación del balón, son igualmente eficaces y con menos tasas de complicaciones respecto las dilataciones iniciales más agresivas. [21]

Cuidados posteriores: durante 4 a 6 horas se vigila si el paciente presenta fiebre o dolor torácico. Se considera su manejo ambulatorio cuando ingiere líquidos sin dificultad. La perforación esofágica puede ocurrir en el 1-3% de los pacientes y cuando se sospecha se debe realizar una radiografía con deglución de bario. En algunos centros se realiza de manera rutinaria posterior a culminar el procedimiento una radiografía con bario, sin embargo en otros centros se prefiere la observación en ausencia de síntomas que sugieran la perforación esofágica. La perforación es más frecuente en la dilatación inicial y cuando las ondas del tercio distal del esófago son mayores a 70 cm de h2o.

La mayoría de los pacientes responden al manejo conservador con antibióticos y líquidos intravenosos. En casos extremos pueden requerir nutrición parenteral y reparación quirúrgica por toracotomía. Otras complicaciones incluyen dolor torácico (15%), neumonía por aspiración, hematemesis, fiebre, desgarro de la mucosa esofágica y hematoma esofágico. Las complicaciones asociadas a la enfermedad por reflujo gastroesofágico (ERGE) son raras después del procedimiento, pero el 15-20% de los pacientes refieren pirosis que responde a inhibidor de bomba de protones (IBP). [24,25]

Resultados de la dilatación: existe mayor probabilidad de éxito cuando el paciente es mayor de 40 años, es de género femenino y si se obtiene una disminución >50% en la presión del EEI después de la dilatación. Vaezi y Richter demostraron una tasa de éxito a dos años del 74%, 86% y 90% para los balones de 3, 3.5 y 4 cm respectivamente. Los predictores de pobre respuesta son género masculino, presión del EEI mayor de 30 mmHg, diámetro del cuerpo esofágico >3 cm y síntomas pulmonares. Aproximadamente el 10-15% de los pacientes que no responden bien a las dilataciones deben ser llevados a miotomía de Heller, obteniendo aún así buen resultado quirúrgico. [5,26,27] En centros Europeos, viene incrementándose el uso de manometría esofágica para corroborar respuesta a las dilataciones, teniendo como criterio una presión del EEI de 10 – 15 mmHg o menos como predictor de respuesta a largo plazo. En algunos estudios de seguimiento, se ha visto a 10 años permanencia de control sintomático en 40 y hasta 60% de los pacientes.

TRATAMIENTO QUIRÚRGICO

Miotomía de Heller: la miotomía de Heller fue descrita en 1991 e involucra una miotomía anterior de las fibras del EEI, mediante el corte de las capas musculares interna y externa del esófago. La técnica mínimamente invasiva ha tenido buenos resultados y por vía laparoscópica abdominal es superior a la aproximación por vía toracoscópica ya que es más segura, fácil de realizar y en general, la hospitalización dura menos de 48 horas. En algunos centros se trata de realizar en el mismo procedimiento una intervención antirreflujo como la fundoplicatura de Dor o Toupet, ya que ha demostrado disminuir hasta en un 47% la presencia de ERGE.

La miotomía de Heller produce mejoría sintomática en el 90% de los pacientes y mantiene a más del 80% libre de disfagia a los cinco años luego del procedimiento. La miotomía disminuye la presión del EEI en un 55-75% y aunque su efecto es más consistente que la dilatación neumática, también tiene el inconveniente de disminuir

su eficacia con el tiempo. La cirugía está indicada en pacientes con síntomas recurrentes después de las dilataciones o de aplicación de la toxina, en los menores de 40 años (que tienen mal resultado con las dilataciones neumáticas) o en pacientes con alto riesgo de perforación durante las dilataciones (por ej. antecedente de cirugías previas de la UGE). La experiencia quirúrgica se obtiene luego de las primeras 50 operaciones. Las dilataciones neumáticas fallidas antes de la cirugía, no afectan los resultados de miotomía aunque la hacen técnicamente más difícil. A los pacientes jóvenes les va mejor con el tratamiento quirúrgico y los mayores de 40 años pueden estar igualmente bien tratados con la dilatación neumática, [31,44] aunque hay literatura disponible que favorece en casos selectos la intervención quirúrgica en mayores de 60 años siendo esta segura, para este fin hay que individualizar los casos.

Cuando la terapia es fallida, hay casos de reoperación que han sido descritos, cambiando la localización del corte, y ha arrojado buenos resultados. Se han descrito como causantes de falla en el manejo quirúrgico: miotomía inadecuada, falta de adherencia a las medidas postquirúrgicas, esofagitis postquirúrgica, esófago marcadamente tortuoso previo a la intervención, entre otras. [1,11,12]

Complicaciones: en estas se incluyen desgarro de la mucosa, perforación esofágica (que es menor del 10%) y fístula postquirúrgica. La mortalidad quirúrgica es rara siendo menor del 0,1%. La más importante complicación a largo plazo de la miotomía es la ERGE y sus complicaciones como el esófago de Barrett, incluso hasta adenocarcinoma esofágico posmiotomía. El 39% de los pacientes manifiestan pirosis y el 14% de ellos desarrollan esofagitis o estenosis péptica, por lo que requieren utilizar IBP. [26,28] Sin embargo otros estudios indican que la fundoplicatura incompleta junto a la miotomía no previene la aparición de ERGE, ni sus complicaciones. A pesar de la controversia, en la práctica, es común la realización de la cirugía antirreflujo con la miotomía. [35,36]

Disfagia postmiotomía: la tasa de recurrencia de la disfagia es de 8-10% a los seis a nueve años después de la cirugía y se considera que es el resultado de una miotomía incompleta, cicatriz periesofágica, obstrucción por la fundoplicatura, megaesófago o complicación por ERGE (por ej. estenosis péptica). Un reciente estudio retrospectivo comparando la dilatación neumática y la miotomía demostró que la recurrencia de la disfagia temprana y tardía en ambos grupos tuvo una diferencia no significativa en los resultados a 10 años, por lo que se requiere vigilancia continua de los pacientes tratados y más estudios prospectivos. La dilatación neumática en pacientes con miotomía mejora los síntomas en el 50% de los pacientes y sigue siendo un procedimiento muy seguro en pacientes posmiotomía, con muy bajo porcentaje de perforación esofágica. Las probabilidades de éxito son mayores en los ancianos y los que tienen presión elevada del EEI. [37,38]

Esofagectomía: el 5% de los pacientes pueden requerir esofagectomía y se utiliza en pacientes con megaesófago que presentan síntomas persistentes como regurgitación y aspiración. La esofagectomía de elección es la vía transhiatal con ascenso gástrico o interposición de colon en algunas ocasiones. El 80% queda con capacidad para deglutir y mantener su peso y estado nutricional. Menos del 5% tienen regurgitación o disfagia. La mortalidad perioperatoria es del 2-8%. Complicaciones más frecuentes después de la cirugía son filtraciones de la anastomosis (15%) o estenosis de la anastomosis (14%). En pacientes con esófago dilatado se debe intentar una miotomía de Heller antes de la esofaguectomía. [40,41]

El reciente estudio de Vela, Richter y Cols[37] en el que evalúan la eficacia a largo plazo de las dilataciones neumáticas y la miotomía de Heller sugiere que estas dos terapias deben ser consideradas equivalentes, ninguna terapia cura la enfermedad y la recaída sintomática es común por una miotomía incompleta o por enfermedad por reflujo gastroesofágico, pero como lo describe Gerson[38] se requieren más estudios para evaluar el potencial desarrollo de las complicaciones asociadas a la ERGE que incluye el esófago de Barrett y el adenocarcinoma, y sugiere que la decisión de la terapia inicial debe basarse en la decisión del paciente siempre y cuando los gastroenterólogos expliquen los beneficios a largo plazo de cada una de las terapias. [44]

TERAPIAS FUTURAS

Dentro de las nuevas técnicas de manejo está la miotomía endoscópica y los stents esofágicos. Con respecto a los resultados de la miotomia endoscópica, utilizando la disección de la submucosa y posteriormente insuflación con CO_2 para lograr la disección hasta las capas musculares, pero sólo cortando la capa circunferencial tratando de conservar la capa longitudinal. Hay estudios en curso que favorecen esta técnica sin embargo aun no hay suficiente experiencia para su práctica rutinaria, y

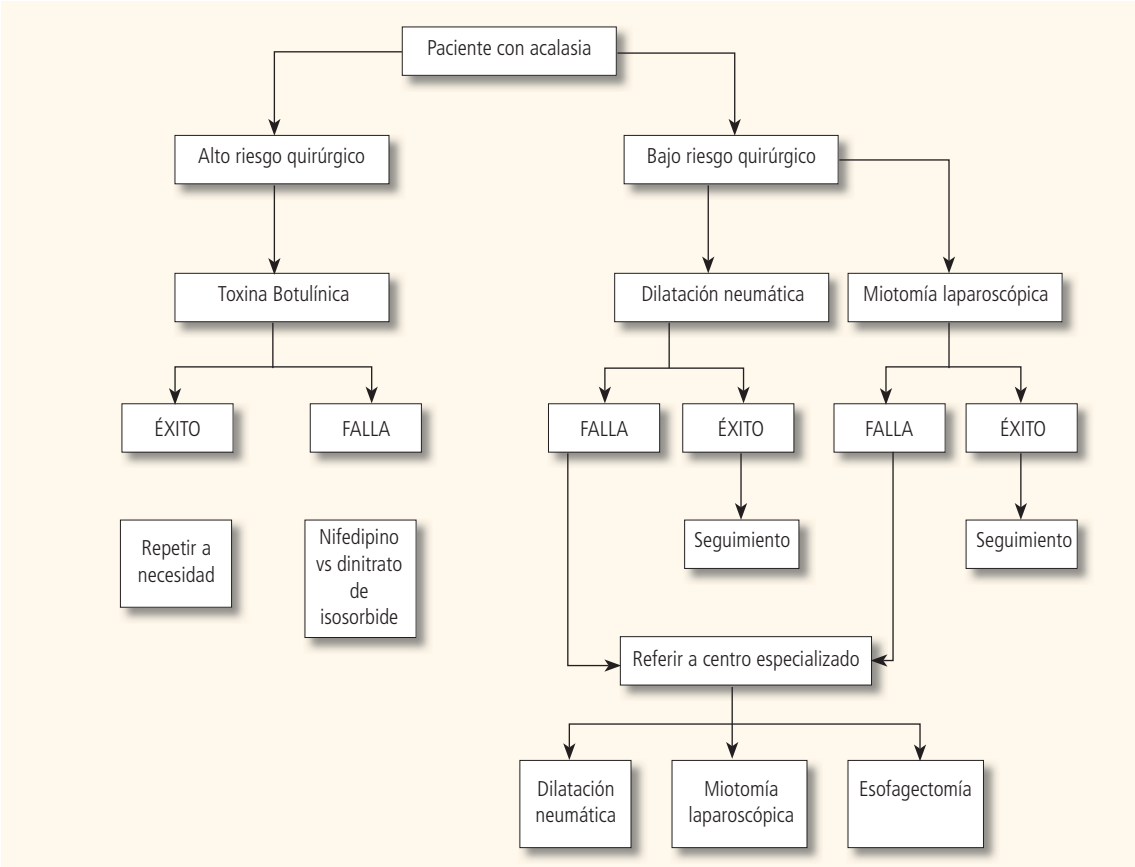

FIGURA 1. Algoritmo para el tratamiento de la acalasia sugerido por el Colegio Americano de Gastroenterología.

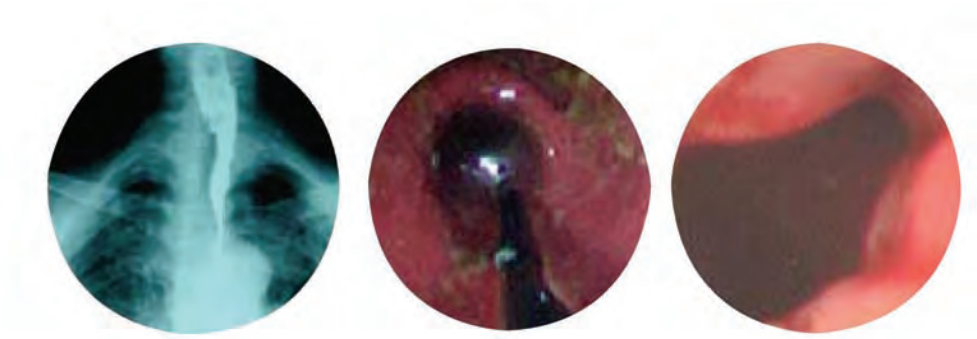

FIGURA 2. Inicialmente se observa en el esófagograma la terminación pico de pájaro en la acalasia. En la figura central, la visión endoscópica del balón inflado y en la imagen de la derecha el resultado postdilatación.

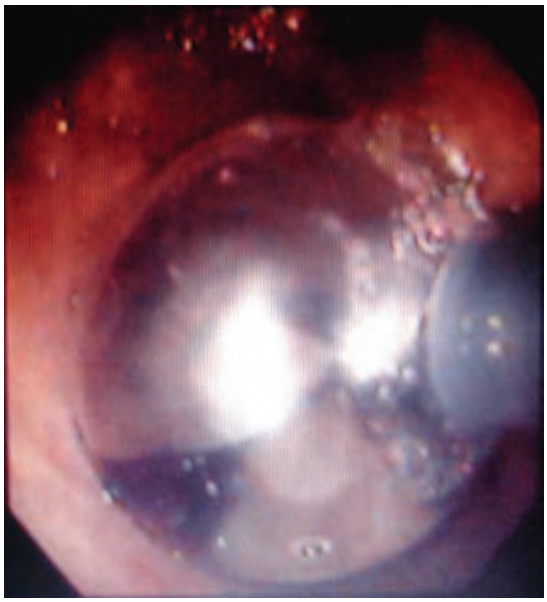

FIGURA 3. Balón completamente inflado sobre la unión gastroesofágica. Visión endoscópica.

FIGURA 4. Balón totalmente insuflado en visión fluoroscópica. Se observa la imagen "de cintura" o "de reloj arena" característico.

tampoco suficiente evidencia que soporte su uso frente a la miotomía quirúrgica.

La inserción de stents esofágicos se ha estudiado en centros en China, donde se dejan stents parcialmente cubiertos con diámetros de 2, 2.5 y 3cm, dejándolos por espacio de 7 días, momento en el cual se retiran. Esto no ha tenido hasta el momento estudios con adecuada evidencia y sí eventos adversos como migración del stent, sangrado, dolor torácico por lo que su uso no es recomendado. [1,2]

CONCLUSIÓN

La acalasia se caracteriza por destrucción del plexo mientérico esofágico, lo que conlleva a aperistalsis esofágica y relajación anormal del EEI. Para su diagnóstico a parte de la orientación en la presentación clínica, los apoyos como el esófagograma, la endoscopia digestiva alta deben ser utilizados, siendo el patrón de oro para el diagnóstico la manometría esofágica. Con el advenimiento de la manometría esofágica de alta resolución también es posible lograr clasificar la acalasia en tres subgrupos y de esta manera hacer una aproximación a la respuesta con las diferentes opciones terapéuticas. La terapia es paliativa, ninguna de las terapias es curativa, ni corrige el trastorno de base, se requiere la disrupción del EEI para facilitar el vaciamiento esofágico; y en muchos casos la combinación de múltiples modalidades para mejorar la calidad de vida del paciente es necesaria. La dilatación neumática ha probado ser segura y de efecto durable, siendo la terapia de mejor rendimiento costo beneficio cuando se realiza por manos experimentadas. La inyección de toxina botulínica también es segura y efectiva, pero el efecto disminuye con el tiempo y se requieren sesiones repetidas. Pero junto con la terapia farmacológica, pueden ser el tratamiento de elección en pacientes ancianos o que presentan múltiples comorbilidades, por eso la opción terapéutica debe seleccionarse según el tipo de paciente (ver Figura 1). El manejo quirúrgico por laparoscopia o con esofagectomía debe ser considerado en los pacientes que no responden a las terapias menos invasivas. En todos los pacientes tratados se debe hacer seguimiento continuo, ya que pueden aparecer fallas tardías en todas las modalidades terapéuticas y definir si hay posibilidad de reintervención. Hasta el momento técnicas más novedosas como la miotomía endoscópica se encuentran en estudio y hace falta más evidencia para soportar su uso de manera rutinaria.

BIBLIOGRAFÍA

1. Eckardt A, Eckardt V. Treatment and surveillance in achalasia: an update. Nature reviews gastroenterology and hepatology, 2011; 8 - 311-319.
2. Dawn D, Katzka D, Achalasia: update on the disease and its treatment, Gastroenterology 2010, 139: 369-374.
3. Hurst AF. The treatment of achalasia of the cardia; so-called "cardiospasm". Lancet 1927; 1:618.
4. Mayberry JF: Epidemiology and demographics of achalasia.Gastrointest Endosc Clin N Am 2001, 11:235–247.
5. Park W., Vaezi MF. Etiology and pathogenesis of achalasia: the current understanding. Am J Gastroenterol 2005; 100: 1404–14.
6. Vaezi MF., Richter JE: Practice guidelines: diagnosis and management of achalasia. Am J Gastroenterol 1999, 94:3406–3412.
7. Kraichely RE., Farrugia G. Achalasia: physiology and etiopathogenesis. Diseases of the Esophagus 2006; 19:213-223.
8. Amaravadi R., Levine MS., Stephen E. et al. R Achalasia with Complete Relaxation of Lower Esophageal Sphincter: Radiographic-Manometric Correlation. Radiology 2005; 235:886.
9. Mittal RK. and Bhalla V. Oesophageal motor functions and its disorders. Gut 2004; 53; 1536-1542. 8. Gockel I., Eckardt VF., Schmitt T. and Junginger T. Pseudoachalasia: A case series and analysis of the literature. Scandinavian Journal of Gastroenterology 2005; 40: 378-385.
10. Wout. O, Salvador R, Outcomes on treatment in achalasia dependign on manometric subtype, Gastroenterology 2012, 12.
11. Seen-Ke Chuah, Pin-I Hsu, 2011 update in esophageal achalasia, Worl Journal of gastroenterology, 2011, 14:18-14.
12. Omura N, Kashiwagi H, Reoperation for esophageal achalasia. Surgery today 2012, 42:1078-1081.
13. Gockel I., Eckardt VF., Schmitt T. and Junginger T. Pseudoachalasia: A case series and analysis of the literature. Scandinavian Journal of Gastroenterology 2005; 40: 378-38.
14. Richter JE. Modern Management of Achalasia. Current Treatment Options in Gastroenterology 2005, 8:275–283.
15. Lake JM., Wong RKH. Review article: the manage- ment of achalasia – a comparison of different treatment modalities. Aliment Pharmacol Ther 2006, 24: 909–918.
16. Hoogerwerf WA, Pasricha PJ: Pharmacologic therapy in treating achalasia. Gastrointest Endosc Clin N Am 2001, 11:311–323.
17. Fishman VM., Parkman HP., Schiano TD. et al. Symptomatic improvement in achalasia after botulinum toxin injection of the lower esophageal sphincter. Am J Gastroenterol 1996, 91: 1724–1730.
18. Annese V., Bassotti G., Coccia G., et al. A multi cen- ter randomized study of intrasphincteric botulinum toxin in oesphageal achalasia. Gut 2000, 46:597- 600.
19. Panaccione R., Gregor JC., Reynolds RP., et al. In- trasphincteric botulinum toxin versus pneumatic dilation for achalasia: a cost minimization analysis. Gastrointest Endosc 1999, 50:492–498.
20. Pasricha PJ., Rai R., Ravich WJ: Botulinum toxin for achalasia: long-term outcomes and predictors of success. Gastroenterology 1996, 110:1410–1415.
21. Vaezi MF., Richter JE., Wilcox CM., et al. Botulinum toxin versus pneumatic dilation in the treatment of achalasia: a randomized trial. Gut 1991, 44:231–239.
22. Eckardt VF., Gockel I and Bernhard G. Pneumatic dilation for achalasia: late results of a prospective follow up investigation. Gut 2004; 53; 629-633.
23. Chan KC., Wong SKH., Lee DWH., et al. Short-term and long-term results of endoscopic balloon dilation for achalasia: 12 year's experience. Endoscopy 2004, 36:690–694.
24. Ghoshol UC., Kumar S., Saraswat VA., et al. Long-term follow-up after pneumatic dilation for achalasia: factors associated with treatment failure and recurrence. Am J Gastroenterol 2004, 99:2304–2310.
25. Guardino JM., Vela MF., Connor JT., Richter JE. Pneumatic dilation for the treatment of achalasia in untreated patients and patients with failed Heller myotomy. J Clin Gastroenterology 2004, 38:855–860.
26. Karamanolis G., Sgouros S., Karatzias G., et al. Long-term outcome of pneumatic dilation in the treatment of achalasia. Am J Gastroenterol 2005, 100:270–274.
27. Farhoomad A., Connor JT., Richter JE., et al. Predictors of outcome of pneumatic dilation in achalasia. Clin Gastroenterol Hepatol 2004, 2:389–394.

28. Gockel I., Junginger T., Berhard G., Eckhardt V. He ller myotomy for failed pneumatic dilation in achalasia. How effective is it? Ann Surg 2004, 239:371– 377.
29. Vela MF., Richter JE., Wachsberger D., et al. Current treatments for achalasia are not curative: the long-term effects of pneumatic dilation and Heller myotomy. Gastroenterology 2004, 126:A326.
30. Richards WO., Torquati A., Holzman M., et al. He- ller myotomy versus Heller myotomy with Dor fun- doplication for achalasia. A prospective randomized double-blind clinical trial. Ann Surg 2004, 240:405–415.
31. Imperiale TF., O'Connor B., Vaezi MF., Richter JE. A costminimization analysis of alternative treatment strategies for achalasia. Am J Gastroenterol 2000, 95:2737–2745.
32. Oelschlager BK., Chang L., Pellegrini CA. Improved outcome after extended gastric myotomy for achalasia. Arch Surg 2003, 138:490–495.
33. Frantizides C., Moore R., Carlson MA. Minimally invasive surgery for achalasia: a 10-year experience. J Gastrointest Surg 2004, 8:18–23.
34. Garzón M., Farfán Y., Molano JC et al. Acalasia: Dilatación neumática: Experiencia en un hospital de referencia. Rev Col Gastroenterol, Set 2005, vol.20, no.3, p.6-9.
35. Sharp KW., Khaitan L., Scholz S., et al.: 100 consecutive minimally invasive Heller myotomies: lessons learned. Ann Surg 2002, 235:631–639.
36. Vela MF., Richter JE., Wachsberger D., et al.: Complexities of managing achalasia at a tertiary referral center: use of pneumatic dilation, Heller myotomy and botulinum toxin injection. Am J Gastroenterol 2004, 99:1029–1036.
37. Urbach DR., Hansen PD., Khajanchee YS., et al. A decision analysis of the optimal initial approach to achalasia: laparoscopic Heller myotomy with partial fundoplication, thorascopic Heller myotomy, pneumatic dilation or botulinum toxin injection. J Gastrointest Surg 2001, 5:191–205.
38. Guardino JM., Vela MF., Connor JT and Richter JE. Pneumatic Dilation for the Treatment of Achalasia in Untreated Patients and Patients With Failed Heller Myotomy. J Clin Gastroenterol 2004;38:855–860
39. Vela MF., Richter JE., Khandwala F., et al. The long-term efficacy of pneumatic dilatation and Heller myotomy for the treatment of achalasia. Clin Gastroenterol Hepatol 2006; 4: 580–7. 35. Csendes A., Braghetto I., Henriques A., et al. Late results of a prospective randomized study comparing forceful dilation and esophagomyotomy in patients with achalasia. Gut 1989, 30:299–305.
40. Csendes A., Braghetto I., Henriques A., et al. Late results of a prospective randomized study comparing forceful dilation and esophagomyotomy in patients with achalasia. Gut 1989, 30:299–305.
41. Katariya K., Harvey JC., Pina E., et al. Complications of transhiatal esophagectomy. J Surg Oncol 1994, 57:157–162.
42. Vela MF., Richter JE., Khandwala F., et al. The Long-term Efficacy of Pneumatic Dilatation and Heller Myotomy for the Treatment of Achalasia. Clin Gastroenterol Hepatol 2006; 4:580-587.
43. Gerson LB. ¿Pneumatic Dilation or Myotomy for Achalasia? Gastroenterology 2007; 132:811- 813.
44. Leeuwenburgh I., Van Dekken H., Scholten P et al.Oesophagitis is common in patients with achalasia after ¿Pneumatic dilatation. Aliment Pharmacol Ther 2006;23:1197-1203.

Estenosis maligna del esófago

RAÚL ANTONIO CAÑADAS GARRIDO
WILLIAM HERNÁN VALENCIA GÓMEZ
VALERIA ATENEA COSTA BARNEY

INTRODUCCIÓN

Los programas de detección temprana del cáncer tienen como objetivo diagnosticarlos precozmente cuando los pacientes tienen opción de curación. A pesar de estos esfuerzos, el carcinoma avanzado de esófago es aún encontrado frecuentemente en la práctica clínica y más del 50% de las neoplasias de esófago son incurables al momento de su presentación con una supervivencia a 5 años menor del 10%. Las estenosis malignas del esófago se dividen en las primarias, originadas en el esófago y las secundarias por compromiso externo debidas a tumores de órganos vecinos o por metástasis. Los primeros causan síntomas obstructivos por bloqueo directo de la luz esofágica (ej. disfagia por cáncer de esófago. (Figura 1y 2) y los segundos la producen por compresión extrínseca (ej carcinoma broncogénico). En los tumores primarios del esófago, el hecho más importante es el cambio en el patrón del cáncer de esófago. Actualmente el adenocarcinoma ha sobrepasado al carcinoma escamocelular y cuenta con casi el 60% de todas las neoplasias de esófago. Este cambio en la epidemiología del cáncer esofágico es multifactorial y no se explica únicamente por la reclasificación del carcinoma del cardias gástrico al tipo adenocarcinoma esofágico y por el aumento en la frecuencia del esófago de Barrett. [1]

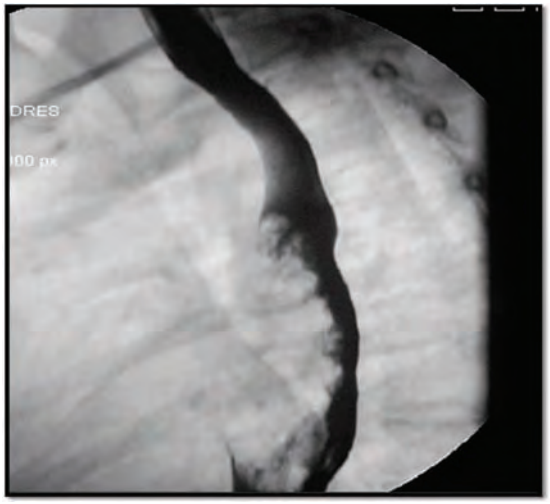

FIGURA 1. Estenosis maligna del esófago de 10cm de longitud. Hospital Universitario San Ignacio

En los años recientes los recursos disponibles para el manejo de las estenosis esofágicas ha aumentado considerablemente y existe una gran variedad de opciones no quirúrgicas para el manejo paliativo de las estenosis esofágicas malignas. Sin embargo, muchos de los pacientes

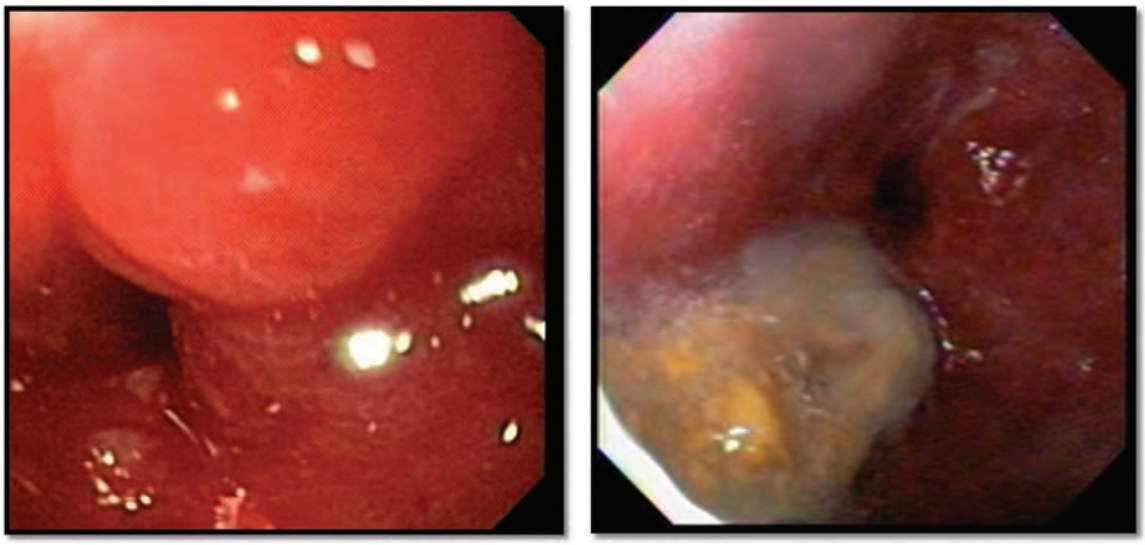

FIGURA 2. Imágenes endoscópicas de adenocarcinoma de esófago con estenosis Esofágica. Hospital Universitario San Ignacio.

pueden no tolerar estas terapias o ver resultados parciales. La elección del tratamiento debe ser individualizada y dirigida por las características del tumor, las preferencias del paciente y la experiencia del grupo tratante. Cuando el carcinoma es inoperable y no curable, diferentes métodos de paliación puede ser apropiados según el estadio de la enfermedad. [2]

MÉTODOS DE PALIACIÓN DE LA ESTENOSIS ESOFÁGICA

La disfagia es un síntoma frecuente de la obstrucción esofágica, los objetivos del manejo paliativo son restablecer la deglución, ayudar en la nutrición y mejorar su calidad de vida. Varias técnicas paliativas no quirúrgicas están disponibles para aliviar la obstrucción maligna, estas incluyen la radioterapia externa, la braquiterapia intraluminal, quimioterapia paliativa, terapia láser endoluminal, terapia argón-plasma y electrocoagulación bipolar. La desventaja de estas técnicas es que se requieren varias sesiones para restaurar la deglución y algunas son solo útiles para carcinoma esofágico primario, a diferencia de las endoprótesis que pueden ser aplicadas en la obstrucción esofágica intrínseca y extrínseca. [3]

TERAPIAS ENDOSCÓPICAS DE PALIACIÓN

Dilatación Endoscópica

La terapia endoscópica tiene un papel muy importante en el manejo paliativo de la disfagia maligna. Varias técnicas endoscópicas han sido aplicadas y sobresalen:

Las estenosis esofágicas malignas pueden ser dilatadas usando balones introducidos con ayuda del endoscopio o con dilatadores de polivinilo avanzados con guía (ej. Dilatadores de Savary), con o sin ayuda de fluoroscopia. Sin embargo la dilatación puede complicarse con perforación en el 10% de los casos. El paso ¨a ciegas¨ del dilatador de Maloney no se recomienda por tener un riesgo mayor de perforación. El diámetro alcanzado con la dilatación, oscila entre 9-12mm, que permite al paciente pasar de ingerir líquidos a dieta blanda, pero típicamente la mejoría dura unos pocos días. Las dilataciones ahora sólo se utilizan para facilitar el paso de una prótesis esofágica o en pacientes que esperan mejoría de la disfagia luego de quimioradioterapia. [4,5] La dilatación endoscópica de las estenosis malignas se pueden hacer también para ayudar a la realización de procedimientos endoscópicos tales como la Ultrasonido endoscópico cuando el equipo no puede ser pasado a través de la estenosis y se desea estadificar un tumor esofágico.

Inyección de alcohol

La inyección directa de alcohol puro en el tejido maligno es la técnica más sencilla y barata para recanalizar una obstrucción esofágica. El alcohol causa necrosis y ulceración, y en algunos estudios no controlados se ha reportado mejoría de la disfagia sólo durante 30 días en promedio. [6,7]

Terapia láser

Es la utilización de la luz láser para coagular el tejido tumoral bajo la guía endoscópica. El láser más utilizado es el (Nd:YAG), con una tasa de éxito del 75 al 91%. Se requieren tratamientos repetidos en más del 50% de los pacientes. Tiene complicaciones como el sangrado y formación de fístulas traqueo-esofágicas en el 20% de los pacientes y la perforación ocurre en el 7% de los casos. La utilización de la terapia láser ha decaído con los años y ahora se utiliza en las lesiones esofágicas proximales, donde una prótesis no es factible. [8,9]

Coagulación argón-plasma (APC)

Es un tipo de coagulación monopolar basado principalmente en el efecto de un flujo de corriente eléctrica de alta frecuencia a través de un medio conductivo de gas argón ionizado. La modalidad de APC ha sido por varios años una de las técnicas de elección para la paliación local de la obstrucción, generada por el crecimiento de tumores del tracto gastrointestinal, cuando por alguna razón estos pacientes son considerados inoperables por extensión local o metastásica. [5] Igual efectividad e interés ha suscitado su uso en liberación de la obstrucción de endoprótesis por el crecimiento tumoral a través de la malla. [5] Argón plasma coagulation in flexible gastrointestinal endoscopy: Pilot experiences, Endoscopy 1997;29:176-181. P.J Wahab. Esta técnica utilizada en la paliación de la disfagia maligna alcanza una recanalización entre el 83 y 89% de los casos. En promedio se requieren 5 a 6 sesiones, con intervalo de 3 a 4 semanas entre cada una de ellas. La tasa de perforación es del 1 al 2%, comparable a las otras terapias, por lo que se considera una terapia segura y de fácil aplicación, pero se requieren más estudios prospectivos. [9,10]

Terapia fotodinámica

Es una técnica ablativa que utiliza agentes fotosensibles, los cuales se le administran al paciente y se activan con una longitud de onda específica. El agente activado genera especies de oxígeno citotóxico, el cual induce necrosis de las células tumorales. El agente fotosensible tiene afinidad por las células malignas de mayor índice de crecimiento o simplemente son retenidos en estos tejidos por el pobre drenaje linfático. Se ha reportado una mejoría de la disfagia en el 70 a 85% de los pacientes. El 19 al 38% de los pacientes requieren un segundo ciclo de terapia y el promedio de tiempo libre de disfagia es de 66 a 80 días. La tasa de perforación es del 1%. Es un método relativamente costoso y tiene otras complicaciones como la reestenosis esofágica (2-5%), candidosis esofágica (2-3%), derrame pleural (3-4%) y fotosensibilización de la piel (5-10%). Los pacientes deben usar ropa que los proteja de la luz solar y evitar la exposición a los rayos del sol, ya que los antisolares sólo los protegen de la luz ultravioleta, pero no de los rayos infrarojos. [11,12,13]

Uso de esteroides

En ciertos estudios, se ha determinado el uso de esteroides orales tipo prednisolona en el tratamiento de estenosis esofágicas luego de disección endoscópica submucosa (DES) para ciertos cánceres esofágicos como el carcinoma superficial de células escamosas que involucran más de las tres cuartas partes de la circunferencia, evidenciándose que puede ser una opción efectiva, útil y segura en el intento de prevenir la estenosis post resección (DES) y reduciendo la necesidad de dilatación con balón. Es importante destacar que con su uso existe el riesgo de candidiasis esofágica. [14]

La inyección de esteroides intralesionales no es terapia estándar para estenosis esofágicas malignas, más si se ha utilizado en estenosis de etiología benignas, por tal aún faltan más estudios para recomendar esta intervención sistemáticamente, en especial para determinar las dosis ideales, clase y duración del esteroide utilizado. [14]

Prótesis auto-expandible metálica (PAEM)

La mayor ventaja de la inserción de una prótesis auto-expandible metálica (PAEM) es la rápida corrección de la disfagia con una relativamente baja tasa de complicaciones buscando el objetivo final que será mejorar el estado nutricional y la calidad de vida. La elección entre cuál método escoger y cuál prótesis utilizar, depende de la naturaleza de la obstrucción, la disponibilidad del método y la experiencia local. Las PAEM son unas mallas metálicas que pueden estar o no recubiertas con silicona o poliuretano. Las prótesis no recubiertas tienen el inconveniente del crecimiento interno del tumor y la subsiguiente obstrucción. Ambos tipos de prótesis tienen riesgo del sobrecrecimiento tumoral en sus extremos. Las primeras prótesis recubiertas presentaban alta tasa de migración porque no se anclaban a la pared esofágica; este inconveniente se resolvió dejando sus extremos no recubiertos o añadiendo pestañas a su superficie, teniendo ahora una similar tasa de migración que las no cubiertas. [15]

Se ha sugerido que la inserción de este tipo de prótesis para el tratamiento de disfagia maligna tiene un costo menor que otras terapias, por ejemplo en comparación con la terapia fotodinámica y el uso de argón plasma, el costo es un tercio de ellas. [16]

INDICACIONES

1. Pacientes con disfagia severa secundaria a presencia de cáncer de esófago no resecable o fístula esófago-traqueal debida a la lesión tumoral. Se consideran criterios de irresecabilidad: las metástasis a distancia, invasión de estructuras vecinas (tráquea, mediastino, aorta) y la carcinomatosis abdominal.
2. Pacientes con disfagia severa secundaria a presencia de cáncer de esófago y criterios de inoperabilidad ya sea por las condiciones del paciente que hace de alto riesgo cualquier intervención.
3. Algunos autores consideraban históricamente, que el uso de las prótesis debería reservarse para los pacientes con disfagia secundaria que no fuesen candidatos a quimio radioterapia adyuvante, por riesgo de migración o de formación de fístulas, mas este criterio ha cambiado con el tiempo y algunos estudios consideran el uso de prótesis removibles en pacientes con quimioradioterapia coadyuvante para mejorar su estado nutricional. [16]

Para cualquiera de estas indicaciones se requiere del consentimiento y aceptación del paciente y del conocimiento de los riesgos inherentes.

CONTRAINDICACIONES

1. Tumor con opción de resecabilidad.
2. Imposibilidad de vencer la obstrucción por el tumor lo que impide el paso de la guía y posterior predilatación o instalación directa de la prótesis.
3. Localización de la estenosis maligna a menos 2 cm por debajo del cricofaríngeo por riesgo de obstrucción de la vía aérea, desplazamiento, mala tolerancia, disconfort persistente, osteomielitis de columna cervical por presión. Existen prótesis diseñadas para esófago cervical de menor diámetro. [16]
4. Paciente moribundo, sin sobreviva que justifique riesgos y costos.
5. Expectativa de vida menor de 4 semanas. [16]
6. Hemorragia tumoral con necesidad de terapia transfusional previo a la instalación de la prótesis.
7. Compromiso gástrico extenso subcardial y fúndico.
8. Contraindicaciones relativas son: Coagulopatía no corregida, invasión tumoral aórtica y vía aérea. [16]

TÉCNICA DE INSERCIÓN

En la elección de la prótesis esofágica, se debe tener en cuenta que tiene que ser aproximadamente unos 4cm más larga que la estenosis para dejar por lo menos 2cm por encima y por debajo de la estenosis. La PAEM puede ser insertada por medio endoscópico, con fluoroscopia o combinación de ambos. Esta última es la más utilizada ya que

permite localizar el sitio y la longitud del tumor. El procedimiento se realiza con sedación consciente supervisada por anestesiología. Se coloca el paciente en posición en decúbito lateral izquierdo que se recomienda para estenosis proximales del esófago. Para las estenosis distales se recomienda la posición prona que permite una mejor posición de la PAEM sobre la unión gastro-esofágica (UGE). [17]

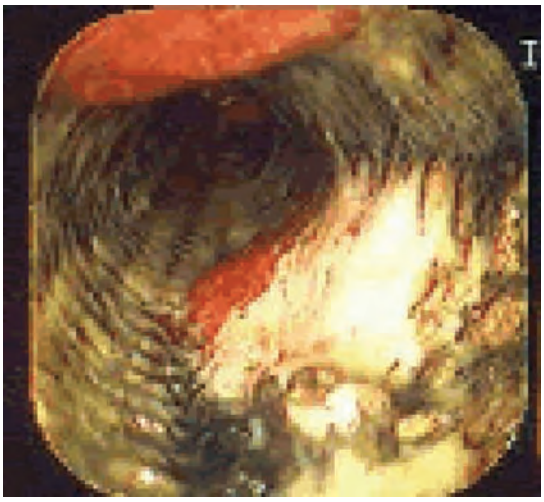

FIGURA 3. Stent esofágico.

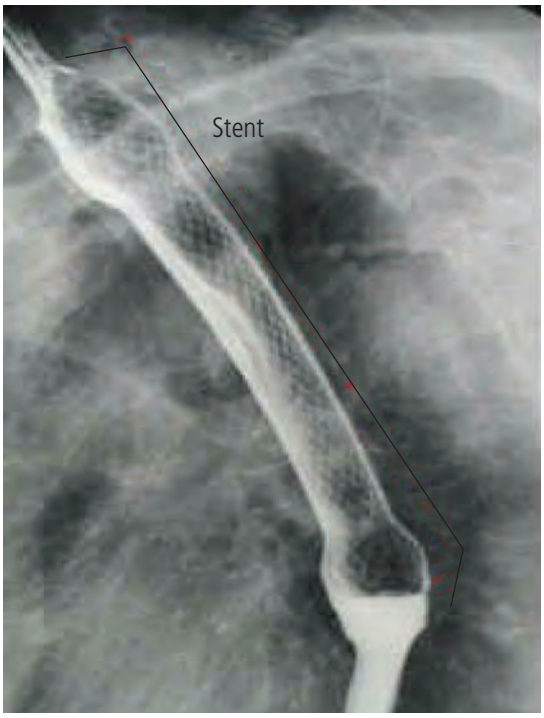

FIGURA 4. Prótesis esofágica.

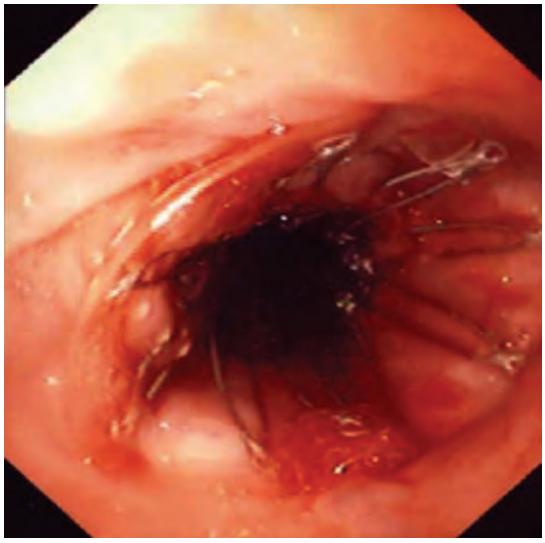

FIGURA 5. Prótesis esofágica.

Se introduce el endoscopio, se avanza hasta el sitio de la lesión y si es posible se mide su extensión. Se procede a pasar una guía por el canal del endoscopio y se deja alojada en estómago, el endoscopio se retira con vigilancia fluoroscópica para dejar la guía en su sitio. La PAEM y su sistema de liberación se desliza sobre la guía y centra su ubicación respecto a la lesión, con ayuda fluoroscópica. La PAEM se ubica 2 cm por encima y 2 cm por debajo de la estenosis, la prótesis es entonces desenrollada bajo control fluoroscópico, retirando el catéter y la guía. (Figuras 3 y 4). Usando esta técnica la tasa de éxitos es del 90-100%. Después de ser liberada la prótesis, se auto-expande totalmente en las próximas 48 horas sin requerir más dilataciones. [18] (Figura 5).

Aunque no se recomienda de rutina la dilatación previa a la inserción de una prótesis esofágica para paliación temporal en estenosis malignas, muchas veces puede ser necesaria para poder realizar la instalación, a sabiendas que puede incrementar el riesgo de perforación. Las estenosis malignas en su gran mayoría responden a las dilataciones, sin embargo esta mejoría es transitoria y seguramente requerirá de otras medidas más definitivas. La disfagia causada por la compresión extrínseca maligna del esófago responde mal a la dilatación esofágica.

Cuidados posteriores: El primer día post-procedimiento, el paciente se deja sin vía oral. Al siguiente día se inicia dieta líquida y posteriormente se avanza a semisólida. No olvidar las medidas antireflujo y de posición para la alimentación.

RESUMEN Y RECOMENDACIONES GENERALES

"Tipificar la lesión neoplásica estenótica es lo más importante":

- Medir con exactitud la longitud de la estenosis y escoger una prótesis que tenga por lo menos 4cm más que la longitud de la estenosis.
- Comprobar de forma precisa su colocación con la ayuda de inyección de contraste que resalta la lesión.
- En muchas ocasiones se utiliza como punto de referencia la arcada dentaria superior (ADS) lo cual es poco confiable, pues los movimientos respiratorios del paciente pueden alterar las mediciones.
- No es imprescindible aunque sí se recomienda que el endoscopio franquee la estenosis, no recurrir a la dilatación para conseguirlo y sólo utilizarla en casos excepcionales para permitir el paso de la prótesis.
- En estenosis con angulación importante es preferible utilizar una guía más blanda pues mejora el paso a través de la estenosis.
- Delimitación de los bordes tanto proximal y distal del tumor lo que se logra con marcas radiopacas pegadas sobre la piel o cuando es posible se recurre a la inyección submucosa de material radiopaco en ambos bordes.
    - Si a pesar de una adecuada selección de la prótesis, de la utilización de una guía rígida además de una buena lubricación, el paso es difícil a través de la estenosis y no es fácil su colocación se puede proceder a dilatar hasta un diámetro de 10mm.
- Una vez colocada es preferible realizar un esofagograma con el fin de evaluar su colocación y su funcionamiento.

COMPLICACIONES

Las primeras PAEM tenían altas tasas de complicaciones tardías que requerían reintervención en más del 50% de los casos. Las nuevas generaciones tienen menor frecuencia de estas complicaciones. [19]

Complicaciones tempranas

1. *Dolor torácico:* En la mayoría de pacientes hay un dolor sordo que dura hasta 48 horas pero sólo en el 6% de los pacientes el dolor es tan intenso para requerir analgesia. Los pacientes que más experimentan dolor post-procedimiento son aquellos con tumores del tercio superior del esófago, los que requieren prótesis de mayor diámetro, estenosis severa post-radiación y la odinofagia pre-existente. Unos pacientes manifiestan dolor constante que es peor a la disfagia original, y requieren otros métodos de paliación como el láser o la inyección de alcohol.
2. *Sangrado:* Hematemesis en escasa cantidad es frecuente a las 24 a 48 horas después de colocar la PAEM y se considera secundario al trauma directo. Se reportan casos de sangrado masivo posterior a instalación de la prótesis, incluso mortales, se cree por el efecto tensivo y la isquemia generada sobre el tumor.
3. *Migración de la prótesis:* Con los nuevos diseños de las prótesis, las migraciones tempranas son muy raras, ya que cuentan con mejor anclaje sobre la lesión.
4. *Neumonía por aspiración:* Sucede en casi el 6% de los pacientes. Ocurre durante la inserción o tiempo después de colocar la prótesis.
5. *Obstrucción de vía aérea:* Se presenta principalmente en los tumores del tercio superior del esófago, y ocurre luego de que la PAEM se expande y comprime la vía aérea. Esta complicación se maneja

con colocación de una prótesis traqueal, la cual puede colocarse anticipadamente según los estudios radiológicos. [20]

Complicaciones tardías

1. *Crecimiento interno y sobrecrecimiento del tumor:* La causa más común de obstrucción tardía de las prótesis no cubiertas es el crecimiento del tumor dentro de ella. Esto ocurre en el 20-35% de los pacientes y puede ser manejado con láser, inyección de alcohol o colocación de otra prótesis dentro de la primera. El sobrecrecimiento por tumor puede ocurrir en los extremos recubiertos como en los no recubiertos. Por eso las prótesis deben ser elegidas para que se extiendan 2cm proximal y distal a las márgenes del tumor. El sobrecrecimiento se trata con resección endoscópica, destruyendo tejido tumoral con argón plasma o desplegando una segunda prótesis. [21]
2. *Migración de las prótesis:* Las ventajas de las prótesis recubiertas es su resistencia al crecimiento interno del tumor, pero tienen la desventaja de su alta frecuencia de migración. La prótesis recubierta de primera generación más usada es la Wallstent que tiene una cubierta externa de poliuretano, la cual proporciona una superficie externa lisa por lo que su malla no se ancla en el tumor. Aunque sus extremos son no cubiertos, la migración ocurre en un gran número de pacientes. La prótesis recubierta Gianturco-Z stent (de Wilson Cook, Inglaterra) es de acero inoxidable recubierta de polietileno. Tiene los extremos abanicados (floriados) y en el centro unas pestañas que le sirven de anclaje al tumor. Aunque tiene tasas de migración inferiores al Wallstent, las pestañas centrales se asocian a complicaciones serias como perforación y hemorragia. El Wallstent se ha modificado y se le ha colocado cubierta interna, su diseño se ha vuelto cónico con ángulos trenzados (Flamingo stent, Boston Scientific), con lo que su frecuencia de migración es menor al 5%. [22,23.] Si una prótesis sólo ha migrado parcialmente (proximal o distal), una segunda prótesis puede ser colocada en sobreposición a la primera. Si la prótesis ha migrado completamente al estómago puede llegar y pasar el recto sin ningún problema; pero también puede causar obstrucción a nivel pílórico o más distalmente. Si la prótesis está en el estómago puede ser retirada endoscópicamente, pero con las prótesis rígidas esto resulta más difícil y pueden requerir cirugía para ser removidas. [24,25]
3. *Reflujo:* Los PAEM colocados a través de la UGE para tumores del esófago distal y del cardias causan inevitablemente reflujo gastroesofágico. En algunos pacientes los síntomas son severos y requieren IBP. Su frecuencia es variable y aunque se estima en un 38%, esta es mucho menor con los nuevos stent con diseño antirreflujo. El

Tabla 1. Complicaciones secundarias a la inserción de prótesis metálicas autoexpansibles. [28]

Complicaciones Inmediatas	Complicaciones Tempranas	Complicaciones Tardías
(en el momento de la inserción)	(en la 1ª semana)	(Posterior a 1ª semana de inserción)
Aspiración	Sangrado	Migración
Compromiso de vía aérea	Dolor torácico	Fístula tráqueo esofágica
Mal posición	Náuseas	Sangrado
Desprendimiento del stent		Disfagia recurrente por reobstrucción tumoral o imputación alimentaria
Perforación		ERGE / aspiración

Dua-Stent (Wilson Cook Inc.) contiene una válvula que previene el reflujo. [26,27]

Estas complicaciones las podemos resumir en el tiempo como lo indica la tabla 1.

COMPARACIÓN DE LAS PRÓTESIS METÁLICAS Y PLÁSTICOS CON OTROS MÉTODOS PALIATIVOS

Inicialmente las primeras prótesis eran de plástico y se colocaban por laparotomía o endoscópicamente (tubo de Atkinson), pero tenían una alta frecuencia de complicaciones relacionadas al procedimiento, incluyendo perforación (4.2-12.5%), hemorragia (1.5-5%) necrosis de presión (1-4%) y bronco-aspiración. Esto era explicado por tener un sistema de despliegue rígido y de gran tamaño, además requerían dilatación con balón hasta 22.5mm. Sin embargo, el diámetro interno de las prótesis era relativamente pequeño (12mm), y la dieta debía ser modificada por el alto riesgo de obstrucción de la prótesis. Los tubos plásticos tienen una morbilidad del 36%, mortalidad del 16% y una tasa de desplazamiento del 20%. [29]

Los PAEM tienen un diámetro interno de 18mm y tienen la ventaja de no requerir dilatación con balón. Además el sistema de liberación es muy flexible y puede ser de sólo 8mm. En 5 estudios prospectivos y aleatorizados, la tasa de éxito para inserción de los PAEM fue ligeramente mayor que para los plásticos, y las tasas de complicaciones relacionadas con el procedimiento a corto plazo fueron menores. No hubo diferencia significativa en la reducción de la disfagia, incidencia de complicaciones tardías o en requerimientos de reintervención. A pesar de su alto costo inicial, las PAEM han demostrado ser más costo -efectivas que las prótesis plásticas debido a su baja tasa de complicaciones tempranas. [30]

Las prótesis auto-expandibles plásticas (Poliflex) tienen un introductor con un diámetro de 12 a 14mm y luego de su expansión tienen un diámetro de 16 a 21mm. Sin embargo sólo tienen una tasa de éxito del 75%. [31,32]

COMPARACIÓN DE LAS PRÓTESIS CON OTRAS TERAPIAS PALIATIVAS

Estudios han demostrado que las prótesis metálicas cubiertas y no cubiertas son superiores a la terapia láser para el manejo paliativo de la disfagia. Las tasas de reintervención en la terapia láser es del 100% y debe ser realizado cada 4 semanas, mientras que la reintervención para las prótesis cubiertas es del 43% y en los no cubiertos del 26%. El alivio de la disfagia y la mejoría en la calidad de vida, sigue siendo baja tanto con las prótesis como con la terapia térmica ablativa. [33,34]

TIPOS DE PRÓTESIS

Las empresas que manufacturan las prótesis cambian constantemente su diseño, por lo que hacen muy difícil los estudios comparativos. Los sistemas de liberación varían en tamaño de 6mm de diámetro (Stent Flamingo) a 10mm de diámetro (stent Gianturco, Dua Stent y Choo stent). Algunas prótesis se acortan luego de su liberación como el Ultraflex y el Flamingo. Antes de colocar una prótesis se debe conocer la longitud que alcanza en su posición, por eso todos traen marcas radio-opacas para definir sus límites.

Se presentan a continuación las prótesis más usadas y sus características y posteriormente en la tabla 2 las prótesis aprobadas por la FDA:

A. *Ultraflex* (Boston Scientific) Esta prótesis tiene una red constituida de Nitinol y es disponible en la forma recubierta y no cubierta. Es el stent más flexible pero tiene la fuerza radial más débil por lo que se requiere varios días para quedar totalmente expandido, e incluso puede llegar a requerir dilatación con balón luego de ser desplegado para alcanzar la suficiente expansión. Se recomienda una reintroducción gradual de la dieta. Por estar constituido de un alambre único, la prótesis puede ser removida traccionando la hebra única. [35]

B. *Wall flex* (Boston Scientific) Se trata de una prótesis parcialmente cubierta. Tiene una cubierta de silicona Permalume colocada en el interior que tiene como ventajas evitar el crecimiento del tumor, reducir la impactación

de bolo de alimento y el sello de fístulas. No es mandatoria la predilatación.

A pesar de sus beneficios, en un estudio de 37 pacientes a los cuales se colocó prótesis tipo Wall-Flex (Boston Scientific), en 12 de ellos (31%) se observó dolor retroesternal después de la colocación de la prótesis. Dos de ellos experimentaron grave dolor después de la colocación del mismo y fueron admitidas para tratamiento con opiáceos intravenosos. Otros diez pacientes tuvieron leve / moderado dolor retroesternal. Se trata de una tasa relativamente alta en comparación con los estudios anteriores. [36]

La tasa de migración de las prótesis Wallflex fue 6%, tasa similiar con otras prótesis parcialmente recubiertas coma la de Ultraflex (4% - 23%) y la Choostent (3%). En general, las tasas de migración han sido superiores con las prótesis completamente cubiertas, tales como el Alimaxx-E (36%). [36]

C. *Flamingo wallstent* (Boston Scientific) Este tiene una forma cónica y como el Wallstent original, está constituido de acero inoxidable trenzado y está cubierto en su superficie interna. El diseño cónico y el ángulo variable del trenzado proporciona resistencia a la peristalsis anterógrada y ayuda a prevenir su desplazamiento. Se recomienda sólo para tumores del tercio inferior esófago. [37]

D. *FerX-Ella Stent* (Radiologic UK): Es una red de acero inoxidable cubierta en superficie interna y externa con una capa de polietileno, la cual se extiende distalmente para actuar como una válvula anti-reflujo.

E. *Niti-S Doble Stent* (Taewong Medical): Es fabricado en Nitinol y tiene una cubierta interna de poliuretano. En el área central hay una malla no cubierta colocada sobre la parte cubierta. Esto combina las ventajas de la prótesis no cubierta (baja tasa de migración), con las ventajas del stent cubierto (poca proliferación tumoral interna) [38]

F. *Polyflex* (Rusch): es una prótesis plástica autoexpandible y removible. Su desventaja es que es radiolúcido.

G. *Dua AR-Stent:* Es de acero inoxidable recubierto de poliuretano. Una vaina de 7cm de poliuretano unida al extremo distal que actúa como una válvula antireflujo. [26]

H. *Choo Stent* (MI-Tech): Es de Nitinol cubierto de poliuretano, tiene en ambos extremos un collar de mayor diámetro para prevenir su migración. Además es removible.

I. *Do Mark 1AR-Stent* (MI-Tech/Diagmed). Es similar al Choo stent pero tiene una valva semilunar en el extremo distal para prevenir el reflujo.[18,22]

Tabla 2. Prótesis esofágicas auto- expandibles aprobadas por la FDA disponibles en Estados Unidos. [28]

Prótesis	Empresa farmacéutica	Material	Longitud (cm)	Diámetro/ flare (mm)	Cobertura	Mecanismo anti reflujo
Ultraflex	Boston Scientific	Nitinol	10/12/15	18/23	No/parcialmente	No
Wallflex	Boston Scientific	Nitinol	10/12/15	23/28	Parcialmente/ Total	No
Esophageal Z	Cook	Acero inoxidable	8/10/12/14	12/28	Parcialmente	Sí
Evolution	Cook	Nitinol	8/10/12.5/15	23/28	Parcialmente	No
Alimaxx-E	Alveolus	Nitinol	7/10/12	18/25	Recubierto	No
Niti S	Tae Woong Medical	Nitinol	8/10/12/14	20/25	Recubierto	No
Poliflex	Boston Scientific	Poliester	9/12/15	18/22	Recubierto	No

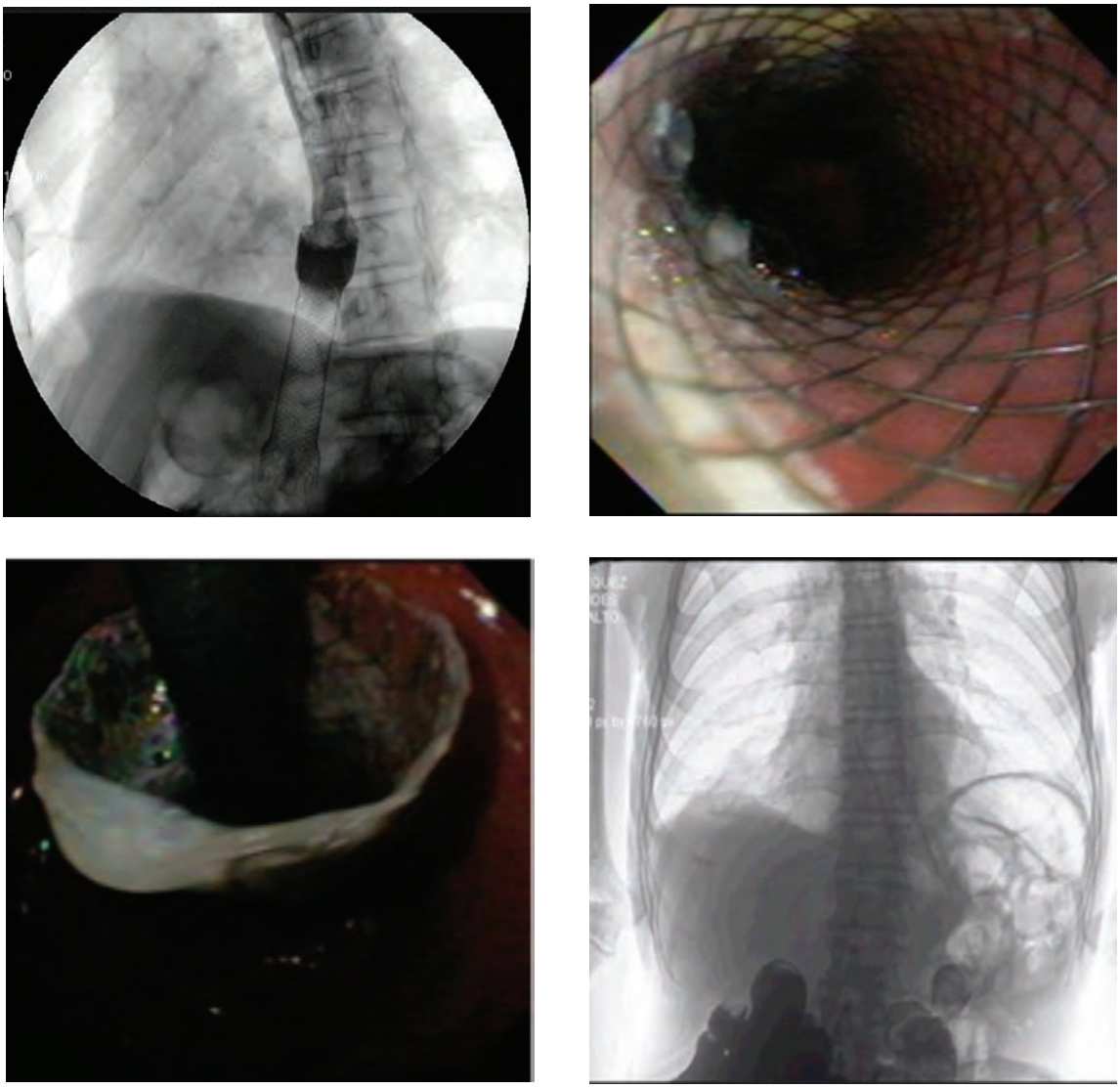

FIGURA 6. Prótesis metálica en paliación de estenosis neoplásica de esófago.

ELECCIÓN DE LA PRÓTESIS

Ninguna de las PAEM es adecuada para todas las situaciones clínicas. Cada caso se debe considerar individualmente para hacer la más apropiada elección.

Tumores de la UGE

Existen dos problemas específicos cuando se coloca una PAEM en la UGE. Primero, el extremo distal puede estar localizado en el fondo gástrico, sin tener sitio de anclaje, que explica la alta tasa de migración de las PAEM cubiertas de primera generación localizados en esta posición. Segundo, el reflujo gastro-esofágico (RGE) puede ser inevitable y ser sintomático en el 5 al 38% de los pacientes. La reciente introducción de los stents antireflujo parecen promisorios en reducir los síntomas del RGE y mantener baja la tasa de migración pero se requieren más estudios clínicos. [18,38]

Tumores cervicales y esofágicos superiores

La paliación de la obstrucción esofágica alta es particularmente difícil. Después de la inserción de un AEM, el paciente puede quejarse de dolor o tener sensación constante de globus faríngeo.

Por esta razón, es aconsejable usar una prótesis de diámetro estrecho (18mm), ya que ambos eventos se relacionan al diámetro del stent. Colocar un PAEM en el esófago cervical puede interferir con el mecanismo de deglución, principalmente si se coloca cerca al cricofaríngeo. Es preferible colocar una prótesis removible, en caso de que se presente esta situación. El ultraflex, es la prótesis más flexible y blanda que es removible por lo que es el más recomendable para tumores en esta localización. También el Gianturco Z-stent se ha usado exitosamente. [39,40]

Fístula o perforación

La fístula hacia el árbol traqueo-bronquial ocurre en el 5 al 10% de los pacientes con carcinoma primario de esófago y es asociado a una alta tasa de mortalidad dada por el compromiso respiratorio. Esto puede ser angustiante para el paciente, quien no puede deglutir saliva sin toser y padece infecciones respiratorias crónicas hasta la muerte. La tasa de éxito reportado para el cierre de fístulas oscila entre el 66% al 100%, y se incluyen pacientes incluso por fístulas o perforación seguidas de procedimientos endoscópicos. Aquellos pacientes en los que se coloca el PAEM inmediatamente después de la perforación, desarrollan con poca frecuencia las complicaciones pulmonares y pueden retornar a comer una dieta casi normal en 24 horas. [41,42]

Compresión extrínseca

La obstrucción esofágica debida a compresión extrínseca por tumores mediastinales adyacentes puede ser exitosamente tratada con PAEM. Sin embargo las prótesis con fuerza expansible débil como el Ultraflex, puede fallar en su expansión. En esta situación, los stent con mayor fuerza radial, como el Gianturco-Z stent constituyen la mejor opción terapéutica.

Enfermedad benigna

La mayoría de las estenosis esofágicas benignas son debidas a esofagitis por reflujo, y un pequeño porcentaje son secundarias a quemaduras por cáusticos, radioterapia y enfermedades inflamatorias como la enfermedad de Crohn. Muchas estenosis pépticas pueden ser exitosamente tratadas con una combinación de inhibidores de bomba de protones y dilatación rígida con bujías o dilataciones neumáticas con balón. Una minoría de estos pacientes no mejora con estas terapias o requieren tratamientos repetidos para mantener la permeabilidad esofágica. En los pacientes refractarios se ha intentado el manejo con PAEM, pero los de primeros diseños tenían una tasa de complicaciones muy altas como estenosis por encima del stent y formación de fístula traqueoesofágica. Las nuevas prótesis removibles de Nitinol pueden tener un papel interesante en estos pacientes pero deben ser removidos después de 8 semanas para evitar la formación de tejido de granulación en su punta. Se requieren más estudios para definir su papel en las estenosis benignas. [43,44]

CONCLUSIÓN

Las PAEM son una forma rápida y efectiva de aliviar la disfagia en las obstrucciones esofágicas malignas, sin embargo de decisión de usarlas debe ser una conducta racional, bien definida, considerando en especial la expectativa de vida del paciente. Si bien las prótesis autoexpandibles metálicas y plásticas tienen una alta tasa de éxito técnico, no debemos olvidar las complicaciones inherentes a su uso y por sobre todo explicarle claramente al paciente los beneficios pero también los riesgos y secuelas que debe enfrentar en esta forma de paliación. El camino sigue abierto en el desarrollo de nuevos materiales y formas que permitan una mejor adaptación de las prótesis y que determinará la adecuada adherencia a esta forma de paliación del cáncer de esófago.

BIBLIOGRAFÍA

1. Sihvo EI, Salminen JT, Ramo OJ, Salo JA. The epidemiology of oesophageal adenocarcinoma: ¿has cancer of the gastric cardia an influence on the rising incidence of oesophageal adenocarcinoma? Scand J Gastroenterol 2000;35:1082– 1086.
2. Sihvo EI, Pentikainen T, Luostarinen ME, Ramo JO,

Salo J.Inoperable adenocarcinoma of the oesophagogastric junction: a comparative clinical study of laser coagulation versus self-expanding metallic stents with special reference to cost analysis. Eur J Surg Oncol 2002; 28:711–715.

3. Nash CL, Gerdes H. Methods of palliation of esophageal and gastric cancer. Surg Oncol Clin North Am 2002;11:459–483.
4. Lundell L, Leth R, Lind T, Lonroth H, Sjovall M, Olbe L. Palliative endoscopic dilatation in carcinoma of the esophagus and esophagogastric junction. Acta Chir Scand 1989;155: 179–184.
5. Hernández LJ, Jacobson JW, Harris MS. Comparison among the perforation rates of Maloney, balloon, and savary dilation of esophageal strictures. Gastrointest Endosc 2000;51: 460–462.
6. Nwokolo CU, Payne-James JJ, Silk DB, et al. Palliation of malignant dysphagia by ethanol induced tumour necrosis. Gut 1994;35:299–303.
7. Carazzone A, Bonavina L, Segalin A, et al. Endoscopic palliation of oesophageal cancer: results of a prospective comparison of Nd:YAG la ser and ethanol injection. Eur J Surg 1999;165:351–6.
8. Adler DG, Merwat SN. Endoscopic Approaches for Palliation of Luminal Gastrointestinal Obstruction. Gastroenterol Clin N Am 2006;35:65-82.
9. Gevers AM, Macken E, Hiele M, Rutgeerts P. A comparison of laser therapy, plastic stents, and expandable metal stents for palliation of malignant dysphagia in patients without a fistula. Gastrointest Endosc 1998;48:383–8.
10. Heindorff H,Wojdemann M, Bisgaard T, Svendsen LB. Endoscopic palliation of inoperable cancer of the oesophagus or cardia by argon electrocoagulation. Scand J Gastroenterol 1998;33:21–3.
11. Luketich JD, Christie NA, Buenaventura PO, et al. Endoscopic photodynamic therapy for obstructing esophageal cancer: 77 cases over a 2-year period. Surg Endosc 2000;14:653–7.
12. Moghissi K, Dixon K, Thorpe JA, et al. The role of photodynamic therapy (PDT) in inoperable oesophageal cancer. Eur J Cardiothorac Surg 2000;17:95–100.
13. Litle VR, Luketich JD, Christie NA, et al. Photodynamic therapy as palliation for esophageal cancer: experience in 215 patients. Ann Thorac Surg 2003;76:1687–92.
14. Naoyuki Yamaguchi, et al. Usefulness of oral prednisolone in the treatment of esophageal stricture after endoscopic submucosal dissection for superficial esophageal squamous cell carcinoma. Gastrointestinal Endoscopy 2011; Volume 73, No. 6 : 115-1121.
15. Shimi SM. Self-expanding metallic stents in the management of advanced esophageal cancer: a review. Semin Laparosc Surg 2000;7:9–21.
16. Drew B. Schembre. Recent Advances in the Use of Stents for Esophageal Disease. Gastrointest Endoscopy Clin N Am 2010; 103–121.
17. White RE, Mungatana C, Topazian M. Esophageal stent placement without fluoroscopy. Gastrointest Endosc 2001;53:348–351.
18. Lowe AS, Sheridan MB. Esophageal Stenting. Semin Intervent Radiol. 2004, 21:157-16.
19. Siersema PD, Schrauwen SL, van Blankenstein M, et al.Self-expanding metal stents for complicated and recurrent esophagogastric cancer. Gastrointest Endosc 2001;54:579–586.
20. Vakil N, Morris AI, Marcon N, et al. A prospective, randomized, controlled trial of covered expandable metal stents in the palliation of malignant esophageal obstruction at the gastroesophageal junction. Am J Gastroenterol 2001;96:1791–6.
21. Siersema PD, Hop WC, van Blankenstein M, et al. A comparison of 3 types of covered metal stents for the palliation of patients with dysphagia caused by esophagogastric carcinoma: a prospective, randomized study. Gastrointest Endosc 2001;54:145–53.
22. Laasch H-U, Nicholson DA, Kay CL, Attwood S, Bancewicz J. The clinical effectiveness of the Gianturco oesophageal stent in malignant oesophageal obstruction. Clin Radiol 1998; 53:666–672.
23. O'Donnell CA, Fullarton GM, Watt E, Lennon K, Murray GD, Moss JG. Randomised clinical trial comparing selfexpanding metallic stents with plastic endoprostheses in the palliation of oesophageal cancer. Br J Surg 2002;89:985–992.
24. Bartelsman JF, Bruno MJ, Jensema AJ, Haringsma J, Reeders JW, Tytgat GN. Palliation of patients with esophagogastric neoplasms by insertion of a covered expandable modified Gianturco-Z endoprosthesis: experiences in 153 patients. Gastrointest Endosc 2000;51:134–138.

25. Sabharwal T, Hamady MS, Chui S, Atkinson S, Mason R,Adam A. A randomized prospective comparison of the Flamingo Wallstent and Utraflex stent for the palliation of dysphagia associated with lower third oesophageal carcinoma. Gut 2003;52:922–926.
26. Dua KS, Kozarek R, Kim J, et al. Self-expanding metal esophageal stent with anti-reflux mechanism. Gastrointest Endosc 2001;53:603–613.
27. Laasch HU, Marriott A, Wilbraham L, Tunnah S, England R, Martin D. Effectiveness of open versus anti-reflux stents for palliation of distal esophageal carcinoma and prevention of Symptomatic gastroesophageal reflux. Radiology 2002;225: 359–365.
28. Prateek Sharma , Richard Kozarek . Role of Esophageal Stents in Benign and Malignant Diseases. American Journal of Gastroenterology 2010; Vol 105 258-273.
29. Roseveare CD, Patel P, Simmonds N, Goggin PM, Kimble J,Shepherd HA. Metal stents improve dysphagia, nutrition and survival in malignant oesophageal stenosis: a randomized control comparing modified Gianturco-Z stents with plastic Atkinson tubes. Eur J Gastroenterol Hepatol 1998;10:653– 57.
30. Costamagna G, Shah SK, Tringali A, Mutignani M, Perri V,Riccioni ME. Prospective evaluation of a new self-expanding plastic stent for inoperable esophageal strictures. Surg Endosc 2003;17:891–895.
31. Dormann AJ, Eisendrath P, Wigginhaus B, et al. Palliation of esophageal carcinoma with a new self-expanding plastic stent. Endoscopy 2003;35:207–11.
32. Bethge N, Vakil N. A prospective trial of a new self-expanding plastic stent for malignant esophageal obstruction. Am J Gastroenterol 2001;96:1350–4.
33. 33. Siersema PD, Hop WC, Dees J, Tilanus HW, Blankenstein M. Coated self-expanding metal stents versus latex prostheses for esophageal cancer with special reference to prior radiation and chemotherapy: a controlled prospective study. Gastrointest Endosc 1998;47:113–120.
34. Nicholson DA, Haycox A, Kay CL. Rate A, Attwood S, Bancewicks J The costa effectiveness of oesophageal stent in malignant disease compared with conventional therapy. Cli Radiol 1999;54: 212-215.
35. Song HY, Lee DH, Seo TS, et al. Retrievable covered Nitinol stents: experiences in 108 patients with malignant esophageal strictures. J Vasc Interv Radiol 2002;13:285– 292.
36. Isaac Raijman, et al. A new partially covered metal stent for palliation of malignant dysphagia: a prospective follow-up study. Gastrointestinal Endoscopy. 2010; Volume 72, No. 6.
37. Riccioni ME, Shah SK, Tringali A, et al. Endoscopic palliation of unresectable malignant oesophageal strictures with self-expanding metal stents: comparing Ultraflex and Esophacoil stents. Dig Liver Dis 2002;34:356–63.
38. Sabharwal T, Hamady MS, Chui S, et al. A randomized prospective comparison of the FlamingoWallstent and Ultraflex stent for palliation of dysphagia associated with lower third oesophageal carcinoma. Gut 2003;52:922–6. Stein HJ, Feith M, Siewert JR. Cancer of the esophagogastric junction. Surg Oncol 2000;9:35–41.
39. Bethge N, Sommer A, Vakil N. A prospective trial of selfexpanding stents in the palliation of malignant esophageal sphincters near the upper esophageal sphincter. Gastrointest Endosc 1997;45:300–303
40. Dormann AJ, Eisendrath P, Wigginhaus B, Huchzermeyer H, Deviere J. Palliation of oesophageal carcinoma with a new self-expanding plastic stent. Endoscopy 2003;35:207–211.
41. Adler DG, Pleskow DK. Closure of a benign tracheoesophageal fistula by using a coated, self-expanding plastic stent in a patient with a history of esophageal atresia. Gastrointest Endosc 2005;61:765–8.
42. Raijman I, Siddique I, Ajani J, Lynch P. Palliation of malignant dysphagia and fistulae with coated expandable metal stents: experience with 101 patients. Gastrointest Endosc 1998;48:172–179.
43. Ackroyd R,Watson DI, Devitt PG, Jamieson GG. Expandable metallic stents should not be used in the treatment of benign esophageal strictures. JGastroenterolHepatol 2001;16:484–487.
44. Song HY, Jung HY, Park SI, et al. Covered retrievable expandable Nitinol stents in patients with benign esophageal strictures: initial experience. Radiology 2000;217:551–557.

Pólipos gástricos y duodenales

CLAUDIA SOLANO FLÓREZ
JHON JAIME CARVAJAL GUTIÉRREZ
GABRIEL MOSQUERA KLINGER

DEFINICIONES

Pólipo: se define pólipo como la protrusión circunscrita, de tejido sésil o pediculada, por encima de la superficie de la mucosa. Su naturaleza se define mediante el estudio histológico.

Polipectomía endoscópica: se define como la extracción de lesiones polipoides por vía endoscópica, utilizando diferentes instrumentos (pinza, asa, etc.), según sea el caso. Es un procedimiento diagnóstico y terapéutico relativamente seguro.

PÓLIPOS GÁSTRICOS

Los pólipos gástricos se encuentran en menos del 1% de la población; generalmente asintomáticos por lo cual la mayoría de ellos se encuentran incidentalmente hasta en el 5% de las endoscopias digestivas superiores realizadas por cualquier indicación[1], sin embargo cuando alcanzan un tamaño mayor pueden causar sangrado, anemia, dolor abdominal y excepcionalmente síndromes obstructivos.

Los tres principales tipos de pólipos epiteliales gástricos son: pólipos hiperplásicos, pólipos de glándulas fúndicas y pólipos adenomatosos, su apariencia endoscópica es variable aunque algunos de ellos tienen características que pueden ayudar a identificarlos, sin embargo la presencia de displasia sólo puede determinarse por el estudio histológico por lo tanto todos los pólipos gástricos deberían ser sometidos a biopsia o polipectomía para determinar su potencial de malignización. [2] La ubicación topográfica y su número son algunas de las características que ayudan a predecir el tipo de pólipo, los pólipos de glándulas fúndicas nunca son antrales, en cambio los pólipos adenomatosos tienen especial predilección por esta ubicación. Los pólipos de hiperplásicos y los de glándulas fúndicas tienen tendencia a ser múltiples mientras que los adenomatosos rara vez los son. [1]

Los pólipos fúndicos constituyen entre el 16-51% de los pólipos epiteliales gástricos. [3, 4] Generalmente son múltiples lesiones sésiles entre 1-5 mm de diámetro localizados en el fondo y cuerpo gástrico, microscópicamente se ven glándulas dilatadas asociadas a mucosa gástrica de tipo corporal, no se acompañan de mucosa atrófica y la displasia es rara < 1%. [5]

Los pólipos fúndicos tienen dos formas de presentación: asociado al síndrome de poliposis adenomatosa familiar (PAF) y las formas esporádicas, existen reportes que han encontrado relación en la génesis de los pólipos de glándulas fúndicas y el uso de inhibidores de bomba de protones donde se pueden presentar hasta en el 23% de los pacientes que los usan crónicamente. [6]

En los pacientes con poliposis adenomatosa familiar usualmente son innumerables y se puede encontrar displasia hasta el 41% de los pacientes.

Los pólipos hiperplásicos son la segunda forma mas común de pólipos gástricos, su frecuencia aumenta con la edad, en las 2/3 partes son únicos, la mayoría de ellos miden < de 10mm y los pólipos > 20 mm sólo se presentan en el 10% de los casos. [7]

No se conoce el estímulo exacto para el desarrollo de los pólipos hiperplásicos, se piensa que son el resultado de la excesiva regeneración luego del daño de la mucosa por lo que comúnmente se encuentran en pacientes con gastritis crónica secundaria a Helicobacter pylori, anemia perniciosa y asociado a úlceras o gastrostomías.

Los pólipos hiperplásicos pueden aumentar o disminuir espontáneamente, hasta el 80% de los pólipos hiperplásicos desaparecen luego de la erradicación del Helicobacter pylori. [8] Rara vez hay transformación maligna pero se ha documentado entre el 1.5 y 3% de los casos, [9,10,11] generalmente a partir de pólipos mayores de 20 mm por lo que los pólipos de este tamaño deben ser resecados totalmente. Existe un aumento del riesgo de desarrollo de cáncer en la mucosa anormal que rodea los pólipos hiperplásicos [9], este riesgo supera inclusive la frecuencia de carcinoma a partir del pólipo mismo por lo que se deben tomar múltiples biopsias de la mucosa circundante o de cualquier lesión sospechosa con el fin de descartar displasia o malignidad. [2]

Los pólipos adenomatosos representan aproximadamente el 10% de los pólipos gástricos [12], pueden ser lesiones polipoides o sésiles con un tamaño desde pocos milímetros hasta varios centímetros, aunque la mayoría son menores de 10 mm. Se generan con frecuencia en mucosa con gastritis atrófica y metaplasia, pero no hay una asociación probada con la infección por Helicobacter pylori, y la respuesta a la erradicación del mismo no es similar a la encontrada en los pólipos hiperplásicos. Son lesiones precursoras de cáncer gástrico sobretodo los que miden más de 2cm. [13] La organización mundial de la salud los clasifica histológicamente en tubulares, vellosos y tubulovellosos; el riesgo de progresión varía con el tipo histológico encontrado siendo mucho mayor para el tipo velloso.

Se ha reportado en estudios de seguimiento endoscópico de pólipos gástricos adenomatosos la

Tabla 1. Características de los pólipos gástricos y su potencial maligno.

Tipo	Támaño y número	Ubicación	Potencial maligno del pólipo	Potencial maligno de la mucosa circundante	Manejo
Fúndicos esporádicos	1-5 mm Múltiples	Cuerpo y Fundus	Muy bajo	Muy bajo	Biopsia, sin seguimiento
Fúndicos asociados a (PAF)	< 10 mm Múltiples	Cuerpo y Fundus	Bajo	Bajo	Biopsia, repetir *EVDA cada 2 años
Hiperplásicos	1-2 cm Único	Antro	Bajo pero significativo	Bajo pero significativo	Polipectomía si hay displasia, biopsia de la mucosa circundante, erradicar H.pylori, *EVDA en un año
	< 1 cm Múltiples	Cuerpo	Bajo pero significativo	Bajo	Biopsia, erradicar H.pylori, *EVDA en un año
Adenomatosos	1-2 cm Único	Antro	Alto	Significativo	Polipectomía, Biopsia de la mucosa circundante, *EVDA en un año

Modificado de Goddard A, et al 2 *EVDA: Endoscopia de vías digestivas altas

secuencia de displasia y luego carcinoma in situ en el 11% de los pacientes a 4 años. [12] Este riesgo es mayor a edades más avanzadas y a mayor tamaño del pólipo. [14]

Todo paciente a quien se documente pólipo adenomatoso en la endoscopia y biopsias iniciales, debe ser llevado a polipectomía endoscópica y realizársele posteriormente seguimiento endoscópico con biopsias de cualquier nueva lesión polipoide que aparezca. La duración y los tiempos de intervalos del seguimiento endoscópico deben individualizarse, la recurrencia de los pólipos adenomatosos ha sido reportada del 0% al 5,2%. [15]

La Sociedad Americana de Gastroenterología y Endoscopia (asge) hace las siguientes recomendaciones para el seguimiento y manejo de los pólipos gástricos tanto adenomatosos como hiperplásicos. [17]

1. Polipectomía o en su defecto biopsia de todo pólipo gástrico
2. Resección completa de todo pólipo adenomatoso
3. Pólipos gástricos detectados por radiografía deben ser evaluados mediante endoscopia y biopsiados
4. Pacientes con pólipos adenomatosos con alguna contraindicación para polipectomía endoscópica deben ser remitidos al cirujano
5. Cuando se encuentran múltiples pólipos se debe realizar polipectomía o biopsia de los pólipos más grandes y toma de biopsia de los más pequeños. La decisión adicional de manejo se basará en el reporte histológico
6. Es razonable realizar endoscopia de seguimiento un año después de resecar pólipos gástricos adenomatosos para evaluar recurrencia en el sitio de lesión inicial o para detectar pólipos previamente no identificados. Si el resultado de esta endoscopia de control es negativo, los siguientes controles endoscópicos se recomienda hacerlo cada tres o cinco años
7. No se requiere endoscopia de seguimiento después de una adecuada toma de biopsias o de la resección de un pólipo gástrico no displásico

POLIPECTOMÍA ENDOSCÓPICA

Equipo adicional requerido

1. Unidad electroquirúrgica (corriente de corte y coagulación)
2. Aguja de inyectoterapia
3. Asa de polipectomía convencional
4. Pinza para recuperar el pólipo (opcional)
5. Caps

Procedimiento

Después de explicar y aclarar las dudas del paciente y una vez obtenido el consentimiento informado se inicia el procedimiento. [18]

1. Ayuno de ocho a 10 horas
2. Acceso venoso periférico (opcional)
3. Sedación (opcional, ver la guía de sedación)
4. Colocación de la placa en el muslo del paciente
5. Realización de la endoscopia completa
6. Identificación del pólipo, si es pediculado o sésil.

Pólipos menores de 5 mm se pueden remover completamente con pinza de biopsia. Para los pólipos pediculados mayores de 5 mm, el procedimiento es el siguiente:

Aplicar inyección submucosa de adrenalina 1:10.000 la cual permite levantar el pólipo y disminuir el riesgo de sangrado.

Enlazar el pólipo colocando la V del asa en estrecho contacto con el tallo, más cerca de la cabeza del pólipo que de la pared gástrica.

Cerrar suavemente el asa asegurándose de mantener la cabeza del pólipo lejos de las paredes gástricas.

Aplicar preferiblemente corriente de coagulación y evaluar el tallo posterior al procedimiento.

Recuperar el pólipo con succión, con asa o con pinza para su estudio histológico. Tener precaución al extraer el pólipo, pues puede caer a la vía aérea. Los pólipos de 5 mm o menos se pueden extraer por el canal de biopsia; los más grandes se deben capturar con el asa.

Si el pólipo es sésil, se infiltra su base con adrenalina 1: 10.000, solución salina o Dextrosa al 50%, esto eleva la lesión de tal manera que la hace

fácilmente resecable con asa de polipectomía. La lesión puede así ser resecada en su totalidad.

Para crear un pseudotallo, el asa se debe halar suavemente lejos de la mucosa. Otras opciones para formar el pseudotallo son succionar el pólipo para levantarlo o usar un cap con el mismo fin.

Los pólipos sésiles mayores se pueden remover por la técnica de resección por porciones (piecemeal technique). En esta técnica, el asa se coloca rodeando una porción del pólipo, prefiriendo un borde como punto de inicio. Se aplica entonces, corriente de coagulación mientras se va cerrando el asa. Una vez se logra la sección del fragmento del pólipo, se prefiere continuar con el procedimiento de resección antes de la extracción de cada una de las partes. Se pueden requerir varias sesiones con esta técnica para lograr la polipectomía completa.

Seguimiento

La polipectomía endoscópica es un procedimiento ambulatorio. Al finalizar el mismo se debe valorar clínicamente al paciente buscando manifestaciones de complicación, áreas abdominales dolorosas y dar indicaciones sobre la presencia de dolor, fiebre o sangrado para consulta precoz.

Complicaciones de la polipectomía endoscópica

La hemorragia pospolipectomía gástrica se ha informado en un rango que oscila entre 0,4% y 8%.

Entre los factores descritos que aumentan el riesgo de la hemorragia están: la hipertensión arterial no controlada, la falta de experiencia del endoscopista, los pólipos mayores de 2 cm, la edad avanzada del paciente y la coagulopatía. La perforación es una complicación rara en la polipectomía gástrica, pues el grosor de la pared gástrica es mayor que la del colon; sin embargo, si se llega a sospechar perforación y se corrobora por aire libre en la cavidad peritoneal en la radiografía, el manejo debe ser quirúrgico.

PÓLIPOS DUODENALES

Los pólipos pequeños esporádicos en el duodeno son infrecuentes, y se encuentran de forma incidental en pacientes a quienes se les realiza endoscopias. La prevalencia de pólipos esporádicos duodenales se estima en 4,6% de todos los pacientes sometidos a endoscopia con fines diagnósticos por otras causas. [19] Estos pólipos suelen ser asintomáticos, pero pueden presentarse como sangrado gastrointestinal o dolor abdominal. [20] Los adenomas papilares pueden ser encontrados también de forma incidental durante la endoscopia, pero clínicamente se pueden presentar como sangrado digestivo, dolor abdominal, o ictericia obstructiva. [21]

Se pueden encontrar pólipos a través de todo el duodeno, pero la segunda y tercera porción, así como la región periampular son los sitios más frecuentemente afectados. Este patrón probablemente refleja la exposición de la mucosa duodenal a los ácidos biliares, sugiriendo un papel de esos componentes en la carcinogénesis duodenal. A diferencia del estómago, donde la mayoría de pólipos son hiperplásicos o de glándulas fúndicas, la mayoría de los pólipos en duodeno son adenomatosos. [22] Se pueden presentar pólipos duodenales esporádicos, pero la mayor relevancia de estos es cuando se asocian a síndromes polipósicos.

El sistema más útil para clasificar la severidad de la poliposis duodenal fue desarrollado por Spigelman y Cols. Esta clasificación describe cinco (0-IV) estados y evalúa numero de pólipos, tamaño, histología y severidad de la displasia (ver tabla 2).

El estado I indica enfermedad leve mientras que el estado III-IV implica poliposis duodenal severa. Aproximadamente el 70-80% de pacientes tienen estado II o III de enfermedad duodenal y un 20-30% tienen estado I o IV. La clasificación de Spigelman se correlaciona con el riesgo de malignidad duodenal: los estados II, III, y IV están asociados con 2,3%, 2,4% y 36% de riesgo de cáncer duodenal respectivamente. [23] Por estos datos la clasificación de Spigelman puede ser además útil para guiar el seguimiento endoscópico: en estado 0 realizar endoscopia cada cuatro años, estado I y II cada dos a tres años, estado III cada 6 a 12 meses con consideración para cirugía y estado IV considerar manejo quirúrgico.

Tratamiento endoscópico de los pólipos duodenales

El principal desafío para intervenciones

Tabla 1. Clasificación de Spigelman para pólipos duodenales en polipomatosis familiar.

Criterio	Puntos		
	1	2	3
Número de pólipos	1-4	5-20	>20
Tamaño del pólipo (mm)	1-4	5-10	>10
Histología	Tubular	Tubulo-velloso	Velloso
Displasia	Leve	Moderada	Severa

Estado 0= 0 puntos, Estado I= 1-4 puntos, Estado II= 5-6 puntos, Estado III= 7-8 puntos, Estado IV= 9-12 puntos.

endoscópicas en el intestino delgado es el acceso a las lesiones, sobre todo las más distales al yeyuno proximal. Intervenciones endoscópicas en el duodeno proximal se realizan generalmente con endoscopios o duodenoscopios superiores regulares o terapéuticos. Previamente el acceso más profundo en el intestino delgado se lograba usando colonoscopio pediátrico o un enteroscopio de empuje, con estos se podía explorar hasta el yeyuno proximal. Las lesiones más distales requerirían enteroscopia intraoperatoria con una morbilidad asociada significativas. Desde la década pasada se incorporan nuevos equipos con los cuales ya se logran realizar intervenciones con más seguridad en los diferentes niveles del intestino delgado: se introduce el enteroscopio con balón simple, enteroscopio con doble balón y el enteroscopio rotacional. Estos dispositivos permiten la evaluación ya sea anterógrada (acceso oral) o retrograda(acceso endoscópico anal) del intestino delgado.

Manejo y seguimiento en síndrome de Peutz-Jeghers

La polipectomía endoscópica para pólipos por síndrome de Peutz-Jeghers (PJS) puede realizarse usando enteroscopio con balón simple, enteroscopio con doble balón o el enteroscopio rotacional: en una serie retrospectiva de 13 pacientes con PJS, Gao y colaboradores [24] describen un total de 82 pólipos mayores de 1cm, de estos pólipos la mayoría fueron de ubicación en yeyuno (94%). La mayoría de los pacientes (77%) fueron sometidos a una resección intestinal parcial previamente para pólipos intestinales pequeños. En este grupo, se realizaron un total de 29 enteroscopias con doble balón (DBE), y 79 de 82 pólipos (96%) fueron resecados sin complicaciones mayores. Después de la resección endoscópica y un seguimiento de 356 meses-persona. Durante este seguimiento no hubo complicaciones relacionadas con el intestino delgado y ninguno de los pacientes requirió cirugía. Muchos de los pacientes con PJS pueden haber tenido resecciones intestinales, en estos las angulaciones por las adherencias pueden hacer de mayor dificultad el abordaje endoscópico. En ese contexto la combinación de método endoscópico y cirugía puede ser razonable para la completa evaluación del intestino delgado.

La resección quirúrgica puede ser la estrategia principal en casos que se presenten como obstrucción intestinal aguda, invaginación o pólipos grandes que no sean susceptibles a intervención endoscópica. [25]

En cuanto al seguimiento de los pacientes con síndrome de Peutz Jeghers se recomienda en la actualidad evaluación mediante video cápsula endoscópica desde la edad de los 8 años o incluso más temprano si hay síntomas. Si los pólipos se identifican a partir de la video cápsula, se debe hacer seguimiento con esta cada 3 años. En caso de que no se encuentren o se evidencien pocos, se debe reanudar la búsqueda activa a los 18 años o antes en caso de que haya síntomas. Hay propuestas de estrategias alternativas de tamización como enterografía por resonancia o TAC, y menos aceptada en la actualidad radiografía de abdomen contrastada con bario. En los casos en los que la cápsula endoscópica esté contraindicada.

Tratamiento endoscópico de Pólipos duodenales no ampulares

La mayoría de estos pólipos pueden resecarse por vía endoscópica usando una técnica de inyección submucosa seguida por resección con asa. [26] La colocación de EndoLoop puede ser usada en pólipos pedunculados. La coagulación con argón plasma se usa frecuentemente en los bordes de la polipectomía o en tejido remanente después de la resección. La cirugía es reservada para lesiones que no son susceptibles a manejo endoscópico o cuando hay evidencia de malignidad con invasión de la submucosa.

En una serie de 62 pacientes tratados por pólipos duodenales no ampulares durante 10 años (entre 1990 y 2000), Pérez y Cols [27] mostraron que en la mayoría de pacientes (47/62, 76%) fueron tratados endoscópicamente y 15 pacientes fueron sometidos a cirugía. En estos pacientes como es de esperar el diámetro promedio de los pólipos era mayor para el grupo que se llevó a cirugía vs a intervención endoscópica (35 vs 8 mm, respectivamente, p <0,01), pero en estos grupos la morbilidad y mayor estancia hospitalaria fue en el grupo de cirugía la relación fue estadísticamente significativa. En otra serie de 59 pacientes [28] el tamaño promedio de los pólipos fue de 17,2 más o menos 1,6 mm, y la resección endoscópica completa se logró en el 98% de los pólipos. Los pólipos mayores de 2 cm fueron más propensos a reaparecer después de la resección endoscópica. Otro estudio comparó la resección endoscópica de los tumores de extensión lateral gigantes (tamaño promedio 4 cm, rango, 3-8 cm) con adenomas duodenales pequeños (<3 cm) en este se mostró que la resección endoscópica fue segura y eficaz incluso en estas lesiones difíciles. [29] La incidencia de complicaciones hemorrágicas fue mayor en los tumores más grandes que en los tumores más pequeños (26% vs 3%, estadísticamente significativo).

Manejo y seguimiento en poliposis adenomatosa familiar

Teniendo en cuenta que el duodeno es el sitio más común de adenomas en pacientes con poliposis adenomatosa familiar después del colon, se debe hacer tamización con revisión duodenal en estos pacientes.

Casi el 65% de los pacientes con PAF podrían tener un adenoma duodenal en su primera endoscopia (con una media de edad de 35 años) y con el tiempo se incrementa de forma importante la posibilidad de desarrollar un adenoma duodenal y de estos hasta la mitad pueden tener un adenocarcinoma duodenal o periampular avanzado. La incidencia acumulada de cáncer duodenal es de 4,5% a los 57 años y la edad promedio de desarrollo de cáncer duodenal en este grupo de pacientes es a los 52 años. [30]

Aunque las recomendaciones en cuanto a la realización de la primera endoscopia de tamización de estos pacientes es variada, vamos a hacer referencia de la National Comprehensive Cancer Network(NCCN) recomendaciones revisadas del 2012 que recomienda iniciar la vigilancia a los 25-30 años de edad. [31] El seguimiento endoscópico debe ser basado según Spigelman: en estado 0 realizar endoscopia cada cuatro años, estado I y II cada 2 a 3 años, estado III cada 6 a 12 meses con consideración para cirugía y estado IV considerar manejo quirúrgico.

BIBLIOGRAFÍA

1. Park D, Lauwer G. Gastric polyps: classification and management. Arch. Pathol. Lab. Med. 2008;132:633–640.
2. Goddard A, Badreldin R, Pritchard DM, Walker M, Warren B. The management of gastric polyps on behalf of the British Society of Gastroenterology. Gut 2010;59:1270-1276.
3. Stolte M, Stich T, Eidt S, et al. Frequency, location and age and sex distribution of various types of gastric polyps. Endoscopy 1994;26:659-65.
4. Borch K, Skarsgard J, Franzen L, et al. Benign gastric polyps: morphological and functional origin. Dig Dis Sci 2003;48:1293.
5. Stolte M, Vieth M, Ebert MP. High-grade dysplasia in sporadic fundic gland polyps: clinically relevant or not. Eur J Gastroenterol Hepatol 2003;15:1229-33.
6. Choudhury U., Boyce HW., Coppola D. Proton pump inhibitor-associated gastric polyps: a retrospective analysis of their frequency, and endoscopic, histologic, and ultrastructural characteristics. Am J Pathol 1998;110:615-21.

7. Abraham SC, Singh VK, Yardley JH,Wu TT. Hyperplastic polyps of the stomach: associations with histologic patterns of gastritis and gastric atrophy. Am J Surg Pathol. 2001;25:500–507.
8. Ohkusa T, Takashimizu I, Fujiki K, et al. Disappearance of hyperplastic polyps in the stomach after eradication of Helicobacter pylori. A randomized, clinical trial. Ann Intern Med 1998;129:712e15.
9. Dirschmid K, Platz-Baudin C, Stolte M. ¿Why is the hyperplastic polyp a marker for the precancerous condition of the gastric mucosa? Virchows Arch. 2006;448:80–84.
10. Hattori T. Morphological range of hyperplastic polyps and carcinomas arising in hyperplastic polyps of the stomach. J Clin Pathol. 1985;38:622–630.
11. Orlowska J., Pietrow D. Multifocal gastric carcinoma arising from hyperplastic and adenomatous polyps. Am J Gastroenterol 1990;85:1629-34.
12. Kamiya T., Morishita T., Asakura H., et al: Longterm follow-up study on gastric adenoma and its relation to gastric protruded carcinoma. Cancer 1982; 50:2496.
13. Robinson J, Hoffman B, Sun S. Gastric Adenomas: Subtypes and Their Clinical Significance. Pathology Case Reviews 2013; 18 (2), March/April.
14. Cristallini EG., Ascani S., Bolis GB. Association between histologic type of polyp and carcinoma in the stomach. Gastrointest Endosc 1992;38: 481-4.
15. Papa A., Cammarota G., Tursi A., et al. Histologic types and surveillance of gastric polyps: a seven year clinico-pathological study. Hepato-Gastroenterology 1998;45:579-82.
16. Carmack S, Genta R, Graham D, Lauwers G. Management of gastric polyps: a pathology based guide for gastroenterologists. Nat. Rev. Gastroenterol. Hepatol. 2009;6:331–341.
17. Hirota WK., Zuckerman MJ., Adler DG., et al. Standards of Practice Committee, American Society for Gastrointestinal Endoscopy. ASGE guideline: the role of endoscopy in the surveillance of premalignant conditions of the upper GI tract. Gastrointest Endosc 2006 Apr;63(4):570-80.
18. Ghazi A., Ferstenberg H., Shinya H. Endoscopic gastroduodenal polypectomy. Ann Surg 1984; Aug: 175-180.
19. Jepsen JM, Persson M, Jakobsen NO, et al. Prospective study of prevalence and endoscopic and histopathologic characteristics of duodenal polyps in patients submitted to upper endoscopy. Scand J Gastroenterol 1994;29(6):483–7.
20. Culver EL, McIntyre AS. Sporadic duodenal polyps: classification, investigation, and management. Endoscopy 2011;43(2):144–55.
21. Rahul P, Andrew R. Small Bowel polyps, arteriovenous malformations, strictures, and miscellaneous lesions. Gastrointest Endoscopy Clin N Am 2013,23:111-121.
22. Brosens LA, Keller JJ, Gog- gins M, Giardiello FM. Prevention and management of duodenal polyps in familial adenomatous polyposis. Gut 2005;54:1034–1043.
23. Groves CJ., Saunders BP., Spigelman AD., et al. Duodenal cancer in patients with familial adenomatous polyposis (FAP): results of a 10 year prospective study. Gut 2002;50:636–41.
24. Gao H, van Lier MG, Poley JW, et al. Endoscopic therapy of small-bowel polyps by double-balloon enteroscopy in patients with Peutz-Jeghers syndrome. Gastrointest Endosc 2010;71(4):768–73.
25. Beggs AD, Latchford AR, Vasen HF, et al. Peutz-Jeghers syndrome: a systematic review and recommendations for management. Gut 2010;59(7):975–86.
26. Kaffes AJ. Advances in modern enteroscopy therapeutics. Best Pract Res Clin Gastroenterol 2012;26(3):235–46.
27. Pérez A, Saltzman JR, Carr-Locke DL, et al. Benign nonampullary duodenal neoplasms. J Gastrointest Surg 2003;7(4):536–41.
28. Abbass R, Rigaux J, Al-Kawas FH. Nonampullary duodenal polyps: characteristics and endoscopic management. Gastrointest Endosc 2010;71(4):754–9.
29. Fanning SB, Bourke MJ, Williams SJ, et al. Giant laterally spreading tumors of the duodenum: endoscopic resection outcomes, limitations, and caveats. Gastrointest Endosc 2012;75(4):805–12.
30. Bulow S., Bjork J., Christensen IJ., et al. Duodenal adenomatosis in familial adenomatous polyposis. Gut 2004;53:381–6.
31. National Comprehensive Cancer Network (NCCN): familial adenomatous polyposis; Guidelines version 2. 2012.

Estenosis gástrica y duodenal

ALBERTO RODRÍGUEZ VARÓN
WILLIAM HERNÁN VALENCIA GÓMEZ
JHON JAIME CARVAJAL GUTIÉRREZ

INTRODUCCIÓN

Las estenosis gástricas y las de intestino delgado pueden ser divididas de acuerdo con su etiología, en benignas o malignas. Hasta hace algunos años, las estenosis benignas eran las más frecuentes por ser predominantemente secuelas de enfermedad ulceropéptica, pero con el advenimiento de nuevas terapias antisecretoras y para la erradicación del Helicobacter Pylori, el tratamiento médico de la enfermedad ulcerosa péptica es más efectivo y la frecuencia de estenosis péptica ha disminuido en los últimos años. Otras causas menos frecuentes de estenosis benignas incluyen estenosis en la anastomosis luego de cirugía del tracto gastrointestinal (TGI), secuelas de la ingestion de cáusticos y enfermedad de Cröhn. En la actualidad las estenosis malignas originadas en tumores del tracto gastrointestinal (TGI) son la etiología más frecuente de estenosis gastroduodenal. Se ha reportado que hasta el 85% de los pacientes con tumores malignos de páncreas y hasta el 40% de los pacientes con tumores gástricos no son candidatos quirúrgicos con intención curativa por enfermedad avanzada dejando como única opción el manejo paliativo.

ESTENOSIS GÁSTRICA

La obstrucción al tracto de salida gástrico (OTSG) se define como la incapacidad del estómago para su vaciamiento debido a lesiones benignas o malignas en el estómago distal, duodeno o área pancreática. Las causas más comunes son las lesiones malignas gástricas y carcinomas pancreáticos. Otras causas incluyen linfoma, carcinoma ampular, cáncer biliar, metástasis al duodeno o yeyuno y compresión extrínseca. El pronóstico de estas patologías es pobre dado que muchas de estas lesiones son irresecables al momento del diagnóstico. La OTSG se manifiesta con náuseas, vómito, malnutrición y deshidratación. La presencia de estos síntomas usualmente corresponde a estados avanzados de la enfermedad con una supervivencia menor de seis meses y es ahí cuando un método de paliación mínimamente invasivo puede mejorar la calidad de vida de estos pacientes. Dos pistas pueden sugerir el origen maligno de la OTSG: una historia de episodios de vómitos con comida no digerida horas después de comer (lo que sugiere que el estómago no puede vaciarse) o la ausencia de bilis en el vómito (lo que sugiere que el duodeno ha sido aislado del estómago).

Tabla 1. Tumores del intestino delgado.

Tipo de tumor	Frecuencia	Localización más común
Adenocarcinoma	20-70%	Duodeno (periampular) Yeyuno
Linfoma	3-50%	Yeyuno, Ileón
Sarcoma	5-25%	Yeyuno, Ileón
Carcinoide	1-4%	Ileón (distal)

ESTENOSIS DEL INTESTINO DELGADO

Aunque el intestino delgado es el segmento más largo del tracto gastrointestinal, sólo alberga el 3 al 6% de todos los tumores del TGI y sólo el 1-2% de los tumores malignos. Los tumores primarios más frecuentes del intestino delgado se presentan en la tabla 1.

La presentación clínica de los tumores benignos y malignos del intestino delgado es muy similar y la mayoría son asintomáticos por un período largo lo que conduce a diagnósticos tardíos. Los síntomas iniciales pueden ser inespecíficos y el cuadro clínico más común está dado por dolor abdominal (en el 67% de los pacientes), hemorragia del TGI (40%), pérdida de peso (38%), náuseas y vómito (33%). La obstrucción intestinal y la intususcepción son signos tardíos (13% de los casos) y son frecuentes en los tumores benignos, principalmente lipomas. En los tumores malignos especialmente los leiomiosarcomas se puede encontrar una masa palpable en el 7 18%. La perforación intestinal es frecuente en los linfomas (25%). Los pacientes con poliposis adenomatosa familiar y síndrome de Gardner tienen alto riesgo de desarrollar adenocarcinoma de la ampolla de Vater y los adenocarcinomas de intestino delgado son más frecuentes en el síndrome de Peutz-Jeghers y en el cáncer de colon hereditario sin poliposis (síndrome de Lynch II). Los linfomas primarios de intestino delgado se presentan principalmente en pacientes con infección por virus de inmunodeficiencia humana (VIH), e inmunosuprimidos por efecto de la ciclosporina y en la inmunodeficiencia congénita.

TRATAMIENTO

A la mayoría de los pacientes con obstrucción gastroduodenal maligna sólo se les puede ofrecer terapia de soporte. Los antieméticos, la quimioterapia y la radioterapia son usualmente inefectivos. Las sondas yeyunales colocadas distales a la obstrucción permiten la alimentación enteral, pero el vómito persiste dada la obstrucción gástrica. Las sondas gastroyeyunales de doble luz permiten la descompresión del estómago y la nutrición enteral distal, pero tienen el riesgo de infección y de fístulas peritoneales. Tradicionalmente la obstrucción gastroduodenal maligna era tratada quirúrgicamente por medio de derivaciones quirúrgicas. Este procedimiento puede ser realizado de manera abierta o laparoscópica, pero en ambos casos el porcentaje de complicaciones y de falla terapéutica es alta en parte mediada por la edad y condiciones nutricionales de los pacientes. La gastro-yeyunostomía laparoscópica es una excelente opción ya que es menos invasiva y ha demostrado una menor morbilidad asociada con el procedimiento y menor estancia hospitalaria comparada con la cirugía abierta.

Los procedimientos laparoscópicos hasta en un 20% de los casos se requiere conversión a cirugía abierta y la ascitis maligna es una contraindicación relativa para su realización.

Otras alternativas terapéuticas paliativas no quirúrgicas incluyen la radioterapia, terapia de con argón plasma, dilatación con balón y la inyección con alcohol que han sido utilizados en obstrucción tumoral esofágica y de la unión gastroesofágica pero los resultados en las obstrucciones tumorales gastroduodenales no son satisfactorios por lo que en la actualidad su uso es limitado.

STENTS GASTRODUODENALES

Los primeros reportes de uso de prótesis gastrointestinales corresponde a Kozarek (1992) y Song (1993). En la actualidad las prótesis metálicas se consideran el tratamiento de primera línea para el manejo paliativo de obstrucciones gastroduodenales o de yeyuno proximal secundarias a tumores malignos irresecables.

El uso de stent en estenosis gastroduodenales benignas no es la primera elección dada su alta tasa de migración , sin embargo puede realizarse como medida temporal en pacientes en quienes la dilatación con balón no ha sido efectiva luego de varias sesiones.

La paliación con prótesis metálicas comparada a las derivaciones gastroentéricas quirúrgicas (incluyendo procedimientos abiertos y laparoscópicos) tienen similares resultados en términos de morbimortalidad y desenlaces clínicos a tres meses, mostrando ventajas en los siguientes términos:

- Mejor relación costo-efectividad.
- Puede realizarse bajo sedación consciente, evitando los riesgos de la anestesia general en pacientes debilitados y de alto riesgo.
- Respuesta sintomática más rápida, (los pacientes pueden reanudar la vía oral al día siguiente de la colocación de la prótesis, mientras que el promedio de tiempo para la reanudación de la vía oral con las derivaciones quirúrgicas oscila entre siete y nueve días).
- El porcentaje de complicaciones es significativamente menor.
- La mejoría en la calidad de vida y bienestar físico es superior ya que no tienen los síntomas e impedimentos asociados al postoperatorio.
- Menor estancia hospitalaria.

Sin embargo algunos estudios sugieren que a pesar de una respuesta sintomática inicial más lenta con los procedimientos quirúrgicos, los resultados a largo plazo podrían ser superiores comparados con las prótesis por lo que

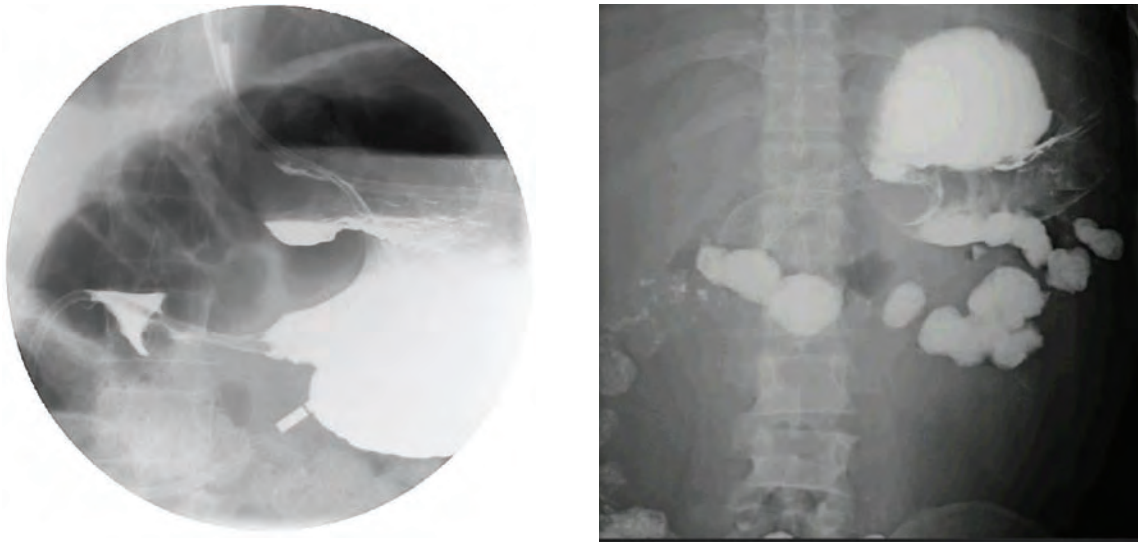

FIGURA 1. Vías digestivas, estenosis tumoral del antro pilórico antes y después de la inserción del stent.

si se espera una sobrevida superior a 3 meses el procedimiento de elección debería ser quirúrgico.

Hasta el momento el único dispositivo protésico enteral aprobado por la FDA es el Wallstent Enteral de Boston Scientific. (Figuras 2 y 3). Sin embargo existen otras prótesis comercialmente disponibles. Tabla 2.

El Wallstent es una malla metálica trenzada no cubierta, el cual se acorta en un 40% luego de ser liberado. Sus ventajas son la flexibilidad, fácil instalación y tener un pequeño sistema de introductor. Está disponible con longitud de seis a nueve cm y diámetro de 18, 20 y 22 mm. El sistema de liberación es de 10-F con longitud de 230 cm para colocación por vía endoscópica o 160 cm para vía fluoroscópica. Las dos técnicas tienen la misma tasa de éxito, pero la endoscópica con ayuda fluoroscópica es la preferida por gastroenterólogos. La prótesis requiere ser avanzada por un amplio canal de trabajo de endoscopio (4,2 mm), pero aun así hay alta fricción, dada la angulación que debe tener el endoscopio, lo que sumado a la longitud del sistema de liberación, dificultan en ocasiones su instalación. A pesar de estas limitaciones las fallas técnicas descritas en las series son bajas (menos del 3%) y usualmente se relacionan a la falla para canular la estenosis con la guía de alambre. En el 30% de los casos se requiere dilatación con balón para permitir el paso de la prótesis aunque se debe ser prudente con este procedimiento puesto que puede aumentar el riesgo de perforación y se relaciona con el aumento en la tasa de migración del stent. La inserción por radiología intervencionista tiene igual éxito que la vía endoscópica, y en algunas ocasiones la inserción endoscópica es exitosa luego que la inserción fluoroscópica fue fallida o viceversa. Aunque se libere endoscópicamente el uso concomitante de guía fluoroscópica asegura la adecuada posición de la prótesis, minimizando los riesgos y el número de complicaciones.

Las series publicadas muestran un promedio de tasa de éxito técnico (adecuada posición) en un 97% de los pacientes de acuerdo al sitio de la obstrucción (98% prepilóricos, 93% duodenales y 82% anastomosis) y un éxito clínico (mejoría en la tolerancia a la vía oral) del 89%. Antes de la inserción de la prótesis, al paciente se le debe realizar una radiografía de vías digestivas para delinear la estenosis, definir la longitud, geometría y precisar su localización. Todos estos factores ayudan en la selección del tipo de prótesis y su longitud. Debe además realizarse un TAC de abdomen para definir el estadiaje del tumor, su relación con estructuras vecinas y detectar otros posibles niveles de estenosis. Debido a que la obstrucción prolongada produce una marcada distensión y elongación del estómago, se convierten en una limitante que dificulta la liberación de la prótesis, por lo que una sonda nasogástrica con drenaje continuo facilita la inserción de la prótesis y disminuye el riesgo de broncoaspiración.

Tabla 2. Tipos de prótesis disponibles en el mercado. Modificado de Boskoski y Cols. [32]

Tipo	Cubierto	Material	Manufactura	Longitud	Diámetro
Wallstent	No recubierto	Elgiloy	Boston scientific Natick, MA, USA	6 , 9 cm	20,22 mm
Wallflex	No recubierto	Nitinol	Boston scientific Natick, MA, USA	6,9,12 cm	22,27 mm
Evolution	No recubierto	Nitinol	Cook medical Wiston-Salem NC,USA	6,9,12 cm	22,27 mm
Hanarostent	Cubierto y no recubierto	Nitinol	M.I Tech Seul, Korea	6,8,11,14,17 cm	18,22 mm
Niti-S	Cubierto y no recubierto	Nitinol	Taewoong Medical Seul, Korea	6,8,10,12,14,15 cm	18,20,22,24 mm





FIGURA 2-3. WallStent Duodenal.

El procedimiento de colocación debe realizarse bajo sedación consciente y con monitoreo continuo de signos vitales y de oximetría. Se introduce el endoscopio hasta el sitio proximal a la obstrucción y a través de él se avanza un catéter multipropósito que se sitúa distal a la estenosis. Se ha utilizado un introductor de 10F para evitar que el sistema haga asa en el estómago y dificulte la liberación de la prótesis. La vaina del introductor se sitúa también distal a la estenosis, se inyecta medio de contraste para localizar la estenosis y se retira lentamente el introductor. Ocasionalmente es necesario dilatar la estenosis con un balón de 10-12 mm de diámetro. Bajo visión fluoroscópica se centra la prótesis sobre la mitad de la lesión buscando que los extremos del stent queden localizados dos cm proximal y dos cm distal a la estenosis para evitar su obstrucción por el sobrecrecimiento del tumor. La prótesis se autoexpande lentamente en las siguientes 24-48 horas; se debe evitar los intentos de franquear el stent inmediatamente después de la inserción puesto que esta maniobra puede favorecer el desplazamiento del mismo. Al día siguiente de la instalación, se debe tomar una radiografía de vías digestivas y reanudar la dieta líquida, posteriormente cambiar a semisólida y luego a dieta normal. Al paciente se le debe dar instrucciones para que evite ingerir comidas copiosas, vegetales no cocinados y carne en los primeros dos días. Cuando falla la técnica de inserción por vía endóscopica, también se puede intentar a través de una gastrostomía, o por vía trashepática percutánea, sin embargo el porcentaje de complicaciones y fallas con estos abordajes es mayor. El éxito clínico se alcanza cuando el paciente consigue reanudar la vía oral y tiene ganancia objetiva de peso. Sin embargo la falla clínica ocurre casi en el 10% de los pacientes y se relaciona a la presencia de obstrucción distal gastrointestinal, a la distensión crónica gástrica y a la OTSG de tipo funcional (por compromiso nervioso del ganglio celíaco).

Las complicaciones son raras e incluyen mal posicionamiento o desplazamiento del stent, crecimiento tumoral interno o externo (17%), migración (5%), sangrado (<1%) y perforación (<1%). No se han reportado muertes asociadas al procedimiento. A diferencia de la prótesis esofágica no hay dolor después de la instalación y la complicación más frecuente es la ulceración de las zonas alrededor de la prótesis. La obstrucción parcial puede ocurrir cuando un extremo de la prótesis se ancla en una porción curvada del duodeno o cuando la parte proximal de la prótesis protruye contra la pared anterior del estómago. Esta complicación se resuelve colocando una prótesis adicional. Los extremos descubiertos de la prótesis pueden perforar la pared duodenal y requerirse una cirugía de urgencia; esta complicación aunque se ha descrito, es rara. La migración de las prótesis no es frecuente. El crecimiento interno del tumor o sobrecrecimiento puede ser tratado colocando otra prótesis o de manera prótesis intra-prótesis, lo que evita así el manejo quirúrgico. Y para estenosis

largas, pueden colocarse varias prótesis en forma secuencial.

A los pacientes con reaparición de síntomas luego de colocada la prótesis, se les debe buscar otras causas de obstrucción temprana como trastorno de motilidad gástrica, impactación de alimentos, y obstrucciones distales no reconocidas. La reoclusión temprana de la prótesis se debe generalmente a su acortamiento o migración. En las primeras dos semanas de colocada la prótesis la oclusión parcial puede ser por tejido inflamatorio que crece dentro de la prótesis. Pero las reobstrucciones relacionadas al tumor ocurren usualmente después de la segunda semana. Las obstrucciones recurrentes son exitosamente tratadas con una nueva prótesis pero la cirugía es ocasionalmente requerida. Un estudio con bario en caso de sospecha de malfuncionamiento de la prótesis puede explicar la causa y ayudar a planear el manejo. En promedio la tasa de reobstrucción puede llegar al 50%. Son contraindicaciones para la colocación de prótesis gastroduodenal metálica no cubierta la presencia de perforación gastrointestinal, carcinomatosis peritoneal, obstrucción distal al yeyuno proximal y estenosis en varios niveles del intestino delgado.

Las prótesis gastroduodenales recubiertas se utilizan con el objetivo de disminuir el crecimiento interno del tumor, estudios prospectivos han mostrado una tasa de oclusión del stent de 2,9% en los recubiertos comparado con un 16,6% para los no recubiertos. También se han utilizado en las estenosis de anastomosis postgastrectomía total o parcial. El uso de prótesis cubiertas en el estómago y el duodeno pueden generar obstrucción al drenaje biliopancreático. Aunque se han probado en las obstrucciones gastroduodenales malignas, el Z prótesis flexible y la prótesis cubierta duodenal tienen una alta tasa de migración, alcanzando el 21 al 26% mucho mayor que las prótesis no recubiertas. Buscando mejorar estas limitaciones técnicas, se han utilizado prótesis recubiertas localizadas coaxialmente dentro de otra prótesis no recubierta, las prótesis con pestañas y las prótesis parcialmente cubiertas. Las prótesis duodenales recubiertas pueden estar indicadas en caso de perforaciones y fístulas después de anastomosis quirúrgicas. Ejemplos de prótesis duodenales recubiertas incluyen el Song stent, el Niti-S stent y el Choostent, todos fabricados en Corea.

A la fecha los estudios que se han realizado comparando los stent recubiertos con los no recubiertos no han logrado demostrar ventajas en términos de efectividad clínica a 8 semanas.

OBSTRUCCIÓN DUODENAL Y BILIAR COMBINADAS

La obstrucción duodenal tardía sintomática se desarrolla en el 7-34% de los pacientes con cáncer pancreático y en el 23% de los pacientes con cánceres ampulares. La paliación quirúrgica de estos pacientes que se realiza con derivación biliar que incluyen coledocoenterostomía o colecistoenterostomía asociadas a gastroyeyunostomía tiene una morbilidad del 15-37% y una mortalidad del 2,5-19%, y se han descrito mejores resultados si se realizan por técnica laparoscópica. La combinación de manejo paliativo de la estenosis biliar y duodenal con prótesis metálicas colocadas por vía endoscópica es posible y se prefiere a la vía percutánea dado que pueden ser insertadas en el mismo procedimiento y presentan menos complicaciones. Siempre que se planee la colocación de una prótesis duodenal se debe evaluar la posibilidad de obstrucción concomitante de la vía biliar (ya sea por el tumor o por oclusión de la papila con el stent) y si se documenta obstrucción se debe intentar la colocación profiláctica de una prótesis biliar metálica. Si la obstrucción biliar aparece posterior al procedimiento de inserción de stent duodenal se puede intentar alcanzar la papila a través de los orificios de la malla del stent duodenal y realizar la inserción de un stent biliar. Si la papila no puede ser alcanzada endoscópicamente, se puede realizar un drenaje biliar percutáneo con colocación de otra prótesis.

TERAPIAS COMPLEMENTARIAS

La duración de la ingesta de alimentos y la capacidad para tolerar los sólidos son parámetros

importantes para medir el correcto funcionamiento del stent, las medidas pueden ser influenciadas por tratamientos adicionales como la quimio y radioterapia. Estos tratamientos pueden prolongar la permeabilidad del stent al disminuir la progresión del tumor, mejorando el crecimiento interno del tumor y el sobrecrecimiento . Un estudio prospectivo con 213 pacientes sometidos a inserción de stent gastroduodenales seguido de quimioterapia demostró prolongación en el tiempo de permeabilidad de los stent. Otro estudio retrospectivo con 176 pacientes obtuvo resultados similares. Los estudios con radioterapia seguida de inserción de stent han mostrado resultados divergentes algunos de ellos mostrando mayor tiempo de permeabilidad, resultados que no han sido reproducibles en otros estudios.

CONCLUSIONES

La inserción de prótesis metálicas es una forma muy segura y efectiva de paliación para los pacientes con tumores malignos no resecables que causan obstrucción al tracto de salida gástrico. Las prótesis gastroduodenales tienen una alta tasa de éxito técnico cuando se combina el uso de la endoscopia y la fluoroscopia. Las prótesis gastroduodenales son menos invasivas, proporcionan mejor paliación y son más costoefectivas que los procedimientos quirúrgicos de derivaciones. El rol de las prótesis duodenales cubiertas está aún en evolución, y pueden desempeñar un papel muy importante en el futuro cercano si previenen el crecimiento interno del tumor, especialmente en los pacientes que tienen mayor sobrevida.

BIBLIOGRAFÍA

1. Binkert CA., Jost R., Steiner A., Zollikofer CL. Benign and malignant stenoses of the stomach and duodenum: treatment with self-expanding metallic endoprostheses. Radiology 1996; 199:335–338.
2. Wong YT., Brams DM., Munson L., et al. Gastric outlet obstruction secondary to pancreatic cancer: surgical vs endoscopic palliation. Surg Endosc 2002; 16:310–312.
3. Park HS., Do YS., Suh SW., et al. Upper gastrointestinal tract malignant obstruction: initial results of palliation with a flexible covered stent. Radiology 1999; 210:865–870.
4. Adler DG., Merwat SN. Endoscopic Approaches for Palliation of Luminal Gastrointestinal Obstruction. Gastroenterol Clin N Am 2006;35:65-82.
5. Fichera A., Michelassi F. Cancer of the Small Bowel. In: Abeloff MD, Clinical Oncology. 3nd ed. New York, Churchill Livingstone 2004; 79: 645-680.
6. Ojha A., Zacherl J., Ccheuba C., Jakesz R., Wenzel E: Primary small bowel malignancies: single center results of the three decades. J Clin Gastroenterol 2000; 30:289-293.
7. Feldman M., Friedman LS., Brandt LJ. Sleisenger and Fordtran's Gastrointestinal and Liver Disease, 8th ed. Philadelphia, WB Saunders, 2006.
8. Croce E., Olmi S., Azzola M., Russo M., Golia M. Surgical palliation in pancreatic head carcinoma and gastric cancer: the role of laparoscopy. Hepatogastroenterology 1999; 46:2606–2611.
9. Nagy A., Brosseuk D., Hemming A., Scudamore C., Mamazza J. Laparoscopic gastroenterostomy for duodenal obstruction. Am J Surg 1995; 169:539– 542.
10. Payne-James JJ., Spiller R., Misiewicz JJ., Silk DB. Use of ethanol-induced tumor necrosis to palliate dysphagia in patients with esophagogastric cancer. Gastrointest Endosc 1990;36:43–6.
11. Spinelli P., Cerrai FG., Dal Fante M. Endoscopic treatment of upper gastrointestinal tract malignancies. Endoscopy 1993;25:675–8.
12. Kozarek R., Ball T., Patterson D. Metallic self-expanding stent applications in the upper gastrointestinal tract: caveats and concerns. Gastrointest Endosc 1992; 38:1–6.
13. Mauro MA., Koehler RE., Baron TH. Advances in gastrointestinal interventions: the treatment of gastroduodenal and colorectal obstructions with metallic stent. Radiology 2000; 215:659–669.2
14. Dormann A., Meisner S., Verin N.,Wenk Lang A. Self-expanding metal stents for gastroduodenal malignancies systematic review of their clinical effectiveness. Endoscopy 2004;36:543–50.
15. Holt AP., Patel M., Ahmed MM. Palliation of patients with malignant gastroduodenal obstruction with self-expanding metallic stents: ¿The treatment of choice? Gastrointest Endosc 2004;60:1010–7.

16. Kaw M., Singh S., Gagneja H., Azad P. Role of selfexpandable metal stents in the palliation of malignant duodenal obstruction. Surg Endosc 2003; 17:646– 650.
17. Jeong JY., Han JK., Kim AY., et al. Fluoroscopically guided placement of a covered self-expandable metallic stent for malignant antroduodenal obstructions: preliminary results in 18 patients. Am J Roentgenol 2002; 178:847–852.
18. Maetani I., Inoue H., Sato M., Ohashi S., Igarashi Y., Sakai Y. Peroral insertion techniques of self-expanding metal stents for malignant gastric outlet and duodenal stenosis. Gastrointest Endosc 1996; 44:468–471.
19. Telford JJ., Car-locke DL., Baron TH., Tringali A et al. Palliation of patients with malignant gastric outlet obstruction with the enteral Wallstent: outcomes from a multicenter study. Gastrointest Endosc. 2004 Dec;60(6):916-20.
20. Maetani I., Tada T., Ukita T., Inoue H., Sakai Y., Nagao J. Comparison of duodenal stent placement with surgical gastrojejunostomy for palliation in patients with duodenal obstructions caused by pancreaticobiliary malignancies. Endoscopy 2004; 36:73–78.
21. Adler DG., Baron TH. Endoscopic palliation of malignant gastric outlet obstruction using self-expanding metal stents: experience in 36 patients. Am J Gastroenterol 2002;97:72–8.
22. Baron TH., Harewood G. Enteral self-expandable stents. Gastrointest Endosc 2003;58: 421–33.
23. Yim HB., Jacobson BC., Saltzman JR., et al. Clinical outcome of the use of enteral stents for palliation of patients with malignant upper GI obstruction.Gastrointest Endosc 2001; 53:329–332
24. Jung GS., Song HY., Kang SG., et al. Malignant gastroduodenal obstructions: treatment by means of a covered expandable metallic stent: initial experience. Radiology 2000; 216:758–763.
25. Jeong JY., Kim JK., Han JK., et al. Palliation of anastomotic obstructions in recurrent gastric carcinoma with the use of covered metallic stents: clinical results in 25 patients. Surgery 2004; 135: 171–177.
26. Jung GS., Song HY., Seo TS., et al. Malignant gastric outlet obstructions: treatment by means of a coaxial placement of uncovered and covered expandable nitinol stents. J Vasc Intervent Radiol 2002; 13:275– 283.
27. Lopera JE., Álvarez O., Castano R., Castañeda-Zuñiga WR. Initial experience with Song's covered duodenal stent in the treatment of malignant gastroduodenal obstruction. J Vasc Intervent Radiol 2001; 12:1297–1303.
28. Schiefke I., Zabel-Langhening A., Wiedmann M., et al. Self-expandable metallic stents for malignant duodenal obstruction caused by biliary tract cancer. Gastrointest Endosc 2003; 58:213–219.
29. Hyodo T., Yoshida Y., Yamanaka T., Imawari M. Duodenal stenosis after endoscopic biliary metallic stent placement for malignant biliary stenosis. Gastrointest Endosc 2000; 52:64–66.
30. Lopera JE., Alvarez OA., Perdigao J., Castañeda-Zuñiga WR. Acute duodenal obstruction after percutaneous placement of metallic biliary stents: peroraltreatment with enteral stents. Cardiovasc Intervent Radiol 2003; 26:471–474.
31. Simmons DT and Baron TH. Technology Insight:enteral stenting and new technology Nature Clinical Practice Gastroenterology & hepatology 2005; 365; 2: 365-374.
32. Boskoski I, Tringuiali A, Familiari P, Mutignani M, costamagna G. Self-expandable Metallic Stents for Malignant Gastric Outlet Obstruction. Adv Ther (2010) 27(10):691-703.
33. 33. Vlavianosa P, Zabro A. Clinical outcomes, quality of life, advantages and disadvantages of metal stent placement in the upper gastrointestinal tract. Curr Opin Support Palliat Care 2012;6:27–32.
34. Canenaa J, Lagosa A, Marquesa I, Patrocınio s, et al. Oral intake throughout the patients' lives after palliative metallic stent placement for malignant gastroduodenal obstruction: a retrospective multicentre study. Eur J Gastroenterol Hepatol 2012 24:747–755.
35. Ly J, O'Grady G, Mittal A, Plank L, Windsor J. A systematic review of methods to palliate malignant gastric outlet obstruction. Surg Endosc 2010 24:290–297.
36. Brimhall B, Adler D. Enteral Stents for Malignant Gastric Outlet Obstruction. Gastrointest Endoscopy Clin N Am 2011;21:389–403.
37. Kim J, Shin J, Song H. Benign Strictures of the Esophagus and Gastric Outlet: Interventional Management. Korean J Radiol 2010;11:497-506.
38. Chopita N, Landoni N, Ross A, Villaverde A, Malignant Gastroenteric Obstruction:
Therapeutic Options. Gastrointest Endoscopy Clin N Am 2007;17:533–544.

Hemorragia de vías digestivas altas

JAIME ALVARADO BESTENE
CARMEN YANETTE SUÁREZ QUINTERO
JAIRO ALBERTO GARCÍA ABADÍA
GABRIEL ALONSO MOSQUERA KLINGER

INTRODUCCIÓN

El sangrado digestivo alto es frecuente, es la urgencia más común en gastroenterología, en los estados unidos es responsable de más de 300,000 ingresos hospitalarios y más de 30,000 muertes por año. [1] La prevención y tratamiento tiene un altísimo costo para el sistema de salud en los Estados Unidos supera el billón de dólares. [2] La ulcera péptica es la principal causa de HVDA y constituye más de la mitad de los casos de todos los episodios agudos de sangrado digestivo [1, 3] y la principal causa de úlcera péptica es la infección por H. Pylori que constituye más del 70% de todas las causas, seguidas por uso de antiinflamatorios no esteroideos (AINES).

La mortalidad de la HVDA está entre 7-10% [4], a pesar de las estrategias farmacológicas, y de procedimientos endoscópicos. En la actualidad, la mortalidad asociada a estas entidades sigue siendo alta.

El reconocimiento temprano y manejo oportuno, disminuye riesgo de muerte asociado a sangrado digestivo alto.

CONCEPTOS-EPIDEMIOLOGÍA

La HVDA es el sangrado que se origina proximal al ligamento de treitz. [1] Al ser en esa ubicación anatómica, las diferentes expresiones clínicas están en relación al volumen sanguíneo, y la ubicación: Hematemesis son los vómitos con sangre no digerida(vómito de sangre roja rutilante; el cual sugiere sangrado reciente o sangrado activo), melenas se describe como sangre oscura por el recto "aspecto en cuncho de café" resulta de la degradación de la sangre a hematina u otros derivados como consecuencia de la acción de las bacterias intestinales) hematoquezia: sangre rutilante proveniente del tracto digestivo superior, que sale por el recto (se supone un sangrado voluminoso), melenamesis ("vómitos de aspecto oscuro como cuncho de café "se presenta en sangrado digestivo alto habitualmente duodenales, se supone algo de digestión del contenido hemático).

La incidencia anual de hospitalización por HVDA es 1 por 1000 personas en norteamerica. [5] Con una mortalidad estimada entre el 7-10% y la mortalidad se incrementa en los pacientes con sangrado digestivo después de ingreso hospitalario. [1,6,7] La mayoría de las muertes no están directamente relacionadas con la exanguinación, pero sí se relaciona con la pobre tolerancia a las pérdidas sanguíneas y sus

resultados como choque hipovolémico, aspiración, y procedimientos terapéuticos. El 45% de los pacientes hospitalizados por HVDA son mayores de 60 años de edad[3] y la edad avanzada es uno de los factores de mal pronóstico, junto con las comorbilidades, la severidad del sangrado y la recurrencia del mismo. La incidencia de resangrado en estos pacientes está en los rangos de 5% a más de 20%, dependiendo de los factores de severidad.

ETIOLOGÍA

En la etiología depende de la población estudiada, así como de sus características clínicas, y grupo etario. La etiología más frecuente continúa siendo la enfermedad úlcera péptica, que es causa de más de la mitad de los casos. El factor de riesgo más importante es la infección por Helicobacter pylori, uso de antiinflamatorios no esteroideos(AINES) o aspirina, fumadores, alcoholismo, y historia previa de enfermedad ulcerosa péptica. [7, 8] Los pacientes que tienen sangrado digestivo alto durante la hospitalización frecuentemente se encuentra enfermedad ulcerosa péptica. [6] Las otras causas de HVDA no varicosa encontramos desgarro de Mallory Weiss, enfermedad erosiva de la mucosa, angiodisplasia o malformaciones vasculares, menos común observar lesión de Dielafoy.

Las causas más frecuentes de HVDA encontradas en el Hospital San Ignacio fueron úlcera péptica 57%, gastritis erosiva 8%, Síndrome de Mallory Weiss 9%, várices esofágicas 7%, cáncer gástrico 6%, Otros 2%, Sin determinar origen 11%.

Abordaje diagnóstico: Anamnesis, hallazgos clínicos, algunos datos de laboratorio y escalas de evaluación actuales:

Las manifestaciones más frecuentes encontradas en pacientes con sangrado digestivo alto, que acuden a urgencias son: hematemesis, vómitos en cuncho de café, melenas, menos común la hematoquezia (pero cuando se presenta se estima que el sangrado es mayor de 1000ml para que se presente esta manifestación).

Cuando un paciente llega al hospital por sangrado digestivo debe ser indagado a él o los familiares exhaustivamente acerca de sus comorbilidades especialmente historia previa de enfermedad ácido péptica o de úlcera péptica, enfermedad renal crónica, enfermedad hepática, si ha tenido episodios de sangrado digestivo previo, medicamentos que utiliza con especial atención en aines, anticoagulantes. Consumo de bebidas alcohólicas, tabaquismo.

Las características del sangrado, el número de episodios, el volumen aproximado de sangrado, si presentó o no síncope.

En el examen físico el aspecto general, signos vitales, evaluar cuán masiva es la hemorragia y la necesidad temprana de protección de la vía aérea por riesgo de aspiración de contenido hemático. Tacto rectal es mandatorio para objetivar la presencia de sangrado y de diagnósticos diferenciales.

El examen abdominal es de gran importancia. Habitualmente encontramos aumento de los ruidos intestinales provocado por la irritación que genera la sangre en el intestino proximal, cuando encontramos ruidos normales puede hacer sugerir que el sangrado es bajo. Adicionalmente puede haber presencia o no de irritación peritoneal, la irritación peritoneal es rara en el contexto de HVDA, pero la presencia de esta es sugestiva de úlcera penetrada.

Ortostatismo, confusión mental, extremidades frías, angina, palpitaciones sugieren compromiso hemodinámico severo, por sangrado masivo. Síntomas de excesivo sangrado como gingivorragia, hematuria macroscópica, pueden sugerir coagulopatía asociada que puede contribuir al sangrado. Ictericia, cansancio, fatiga, anorexia, ascitis pueden verse en el contexto de enfermedad hepática crónica. Es decir que en el contexto de sangrado digestivo, debemos intentar hacer una evaluación clínica completa para así ofrecer un manejo integral.

Algunos datos de laboratorio de interés:

Hematocrito: Es el dato de laboratorio de mayor interés, refleja las pérdidas de sangre después de las 24 hs de instauración del sangrado. El hematocrito de ingreso tiene mayor interés cuando conocemos uno previo (para hacer la comparación).

Enzimas cardiacas: Es importante la toma sistemática de enzimas cardiacas, sobre todo en pacientes con sangrado digestivo masivo, con inestabilidad hemodinámica que no mejora a pesar de la reanimación inicial, en pacientes con enfermedad coronaria, en diabéticos. En un estudio de 113 pacientes que tuvieron sangrado gastrointestinal masivo, se les tomó de forma rutinaria enzimas cardiacas séricas y 16(12.3%) tuvieron elevación de biomarcadores. [9] Los pacientes que tuvieron infarto de miocardio consecuente con sangrado digestivo masivo, no experimentaron dolor torácico, la mayor parte sólo refirieron dolor epigástrico. En un estudio de 36 pacientes que tuvieron sangrado gastrointestinal masivo con infarto de miocardio, solamente la mitad manifestaron dolor torácico.[10]

Azoados tienen interés como medida objetiva de la función renal, más información nos ofrecen cuando se tienen estudios previos, para hacer también la comparación, pero en términos generales el BUN suele elevarse en el contexto de sangrado digestivo alto por absorción de sangre degradada durante el tránsito intestinal e hipovolemia que provoca un patrón de elevación prerenal. [11]

Pruebas de función hepática y tiempos de coagulación para descartar hepatopatía, además para utilizar en la escalas de severidad que mencionaremos más adelante.

Todos los pacientes con sospecha o evidencia de sangrado digestivo alto, deben ser bien caracterizados y estratificados. En la actualidad hay varias escalas que tienen una adecuada evidencia, y solidez al respecto, pero para este capítulo decidimos hacer comentario en 3 de estas, especialmente en la escala de Blatchford, Forrest, Unal.

Con las 3 podemos identificar los pacientes de mayor gravedad, que requieren intervenciones tempranas desde el punto de vista endoscópico o cirugía.

Escala de Blatchford: Es una escala que se aplica a pacientes con HVDA e identifica pacientes en bajo o alto riesgo de resangrado y mortalidad asociado al sangrado, con este puntaje se determina la necesidad de intervenciones o manejo específico de su sangrado. Tiene en cuenta parámetros clínicos y de laboratorio: tiene en cuenta la hemoglobina, nitrógeno ureico, pulso, presión sistólica, así como la presentación clínica con síncope, melenas, y la evidencia de enfermedad hepática o enfermedad cardiaca. [28] Los puntajes van de 0-23 puntos, pacientes con 0 tienen un riesgo bajo de sangrado, y no requiere intervenciones en el hospital por lo que se le puede dar egreso temprano. Los pacientes con un puntaje mayor de 6 se les debe realizar intervenciones ya que más del 50% tienen nuevos episodios de sangrado. La escala de Rockall prendoscópica, tiene en cuenta la edad, comorbilidades, algunos datos clínicos como el pulso y la tensión arterial sistólica, y la total le adiciona los hallazgos endoscópicos como diagnóstico endoscópico y estigmas de sangrado. La Escala Unal es una escala que desarrolló por la Universidad nacional de Colombia, ganó el premio Nacional a la investigación en medicina interna en el 2006. En esta se identificaron 6 variables independientes (Lipotimia, inestabilidad hemodinámica, hemoglobina menor de 8gr/dl, leucocitosis mayor de 12000/mm3, y presencia de sangrado en aspiración nasogástrica). [30]

Diagnóstico endoscópico

La endoscopia digestiva se utiliza con fines diagnósticos y al mismo tiempo terapéuticos, por eso está teniendo un rol tan importante en HVDA. La recomendación actual, que viene en crecimiento es la realización de "endoscopia digestiva temprana" (temprana se refiere antes de las 24 horas de presentación y lo definen en los rangos entre 2 a 24 horas). [12, 13] Esto con el fin de tener una clasificación de riesgo clínica y endoscópica para así identificar a los pacientes de bajo riesgo para dar egreso hospitalario temprano14. La endoscopia temprana es segura y efectiva para todos los grupos de riesgo. [12] La endoscopia temprana está asociada con reducción significativa de la estancia hospitalaria en pacientes de bajo riesgo [15, 16], riesgo alto[17], comparado con la endoscopia tardía. La endoscopia temprana se asocia a disminución en la necesidad de cirugía en pacientes ancianos. [18]

Los estudios no han demostrado beneficios adicionales en realizar endoscopia muy temprana o urgente(menos de 12 hs), un metaanálisis de 3 estudios no mostró reducción significativa en resangrado, necesidad de cirugía, o mortalidad entre endoscopia urgente(menor de 12 hs), vs temprana (de 12-24 hs). [13, 19, 20] No obstante un estudio reportó diferencia significativa en disminuir estancia hospitalaria y costos en la atención con una estrategia muy temprana(1-2 hs), vs. electiva (1-2 días). [20]

La recomendación actual es realizar endoscopia digestiva temprana en sangrado digestivo alto, no obstante en nuestro medio no todas las instituciones tienen la disponibilidad de este recurso, entonces es de suma importancia que nos concienticemos sobre la relevancia que tienen las escalas diseñadas para evaluar el riesgo para solicitar evaluación oportuna y en el peor de los escenarios hacer remisiones oportunas por el beneficio del paciente.

La clasificación endoscópica de Forrest sigue siendo la más utilizada para el sangrado digestivo alto no varicoso, por la causa más frecuente que la enfermedad ulcerosa péptica.

Tabla 1: Riesgo de resangrado y mortalidad, según hallazgos endoscópicos.

Hallazgo endoscópico	Riesgo de sangrado	Mortalidad
Sangrado activo	55% - 90%	11%
Vaso visible	43% - 50%	11%
Coágulo adherido	22% - 30%	7%
Mancha plana	7% - 10%	3%
Base limpia	3% - 5%	2%

Manejo o abordaje terapéutico

Estabilización inicial (medidas generales), estrategia endoscópica, tendencias actuales.

Todos los pacientes deben haber sido estratificados mediante una de las escalas conocidas; debemos tener claridad de sus características clínicas, de aparición de signos clínicos que sugieran hipoperfusión tisular.

En todos los pacientes con sangrado digestivo debemos asegurar una adecuada volemia: hidratación parenteral con cristaloides isotónicos; en algunos casos se requieren 2 venas periféricas de buen calibre para garantizar un adecuado aporte de volumen. Evaluar requerimiento de transfusión de hemoderivados, en este sentido hay evidencia actual que el manejo restrictivo con hemoderivados(transfundir glóbulos rojos sólo en caso de que la hemoglobina sea menor de 7gr/dl), es más efectivo que una estrategia liberal(transfusión de hemoderivados en caso de Hb menor de 9gr/dl), en este estudio se encontró que la sobrevida fue mejor en los pacientes con quines se utilizó estrategia restrictiva. [21] Estos datos son consistentes con estudios, observaciones y estudios aleatorizados realizados previamente en otros contextos clínicos como en pacientes críticos y en cirugía de cadera en los que se demostró que una estrategia de transfusión restrictiva no incrementó la mortalidad [22,23], y disminuyó la mortalidad respecto a la observada con la estrategia de transfusión liberal. [24]

Asegurar vía aérea: En sangrados de poco volumen que no consideremos riesgo de bronco aspiración mantendremos una adecuada oxigenación mayor de 92%, pero en casos de sangrado masivo, debemos garantizar una adecuada protección de vía aérea, ya que la broncoaspiración es de las principales causas de muerte en estos pacientes. En estos casos se hará IOT.

Terapia de inhibición de la secreción ácida: in vitro se sabe que el pH ácido altera la estabilidad y facilita la acción proteolítica de la pepsina sobre el coágulo [25], mantener pH gástrico igual o mayor de 6, mantiene más estable el coágulo a nivel del nicho ulceroso. Los inhibidores de bomba de protones neutralizan la secreción ácida gástrica intraluminal, aumenta el pH gástrico y así se provoca estabilización de coágulo. A larga data la terapia antisecretora también promueve curación mucosa. Una revisión sistemática reciente demostró que la administración pre-endoscópica de IBP reduce de forma significativa los estigmas endoscópicos de alto riesgo, pero no hay efectos en resultados clínicos importantes como resangrado, mortalidad y necesidad de cirugía. [26] Los IBP se deben utilizar

como terapia de ayuda después de la endoscopia, en pacientes con estigmas endoscópicos de alto riesgo (Forrest IIB, IIA, I) es necesario administrar IBP por vía intravenosa. La recomendación actual es uso de omeprazol 80mg bolo inicial, y continuar en infusión continua a razón de 8mg/hora durante 72 hs. Este tratamiento ha demostrado reducción del riesgo de resangrado, necesidad de cirugía y la mortalidad.

En pacientes con estigmas endoscópicos de bajo riesgo puede iniciarse inmediatamente la dieta, debe administrarse un IBP a dosis estándar por vía oral durante un tiempo necesario para la cicatrización de la úlcera (4 semanas para úlcera duodenal, 8 semanas para úlcera gástrica).

Otras estrategias

Antihistamínicos H2 no están recomendados, en ningún caso de sangrado digestivo alto ya que en infusión o en bolos, rápidamente se produce tolerancia farmacológica después de la primera dosis. Adicionalmente estos no han demostrado disminución de resangrado, necesidad de cirugía y mortalidad.

El uso de agentes proquinéticos puede mejorar el rendimiento diagnóstico en pacientes seleccionados en quien se sospeche sangrado a nivel de estómago, pero no se recomienda la administración rutinaria en todos los pacientes con HVDA. En un metaanálisis de 3 estudios que usaron Eritromicina y en 2 estudios que evaluaron metoclopramida encontraron que el uso de agentes proquinéticos redujeron de forma significativa la necesidad de repetir endoscopia en pacientes con sospecha de sangrado a nivel de estómago. [27] Los grupos no difirieron en tiempo de estancia hospitalaria, unidades de glóbulos rojos transfundidos, necesidad de cirugía. En un análisis de los datos de los 3 estudios con Eritromicina encontraron que la administración de preendoscópica resultó costo efectiva. [28]

Sonda nasogástrica: sólo debe utilizarse en caso de duda diagnóstica previa a endoscopia en lugares que no haya disponibilidad de endoscopia temprana; el uso de la sonda nasogástrica no es con fines terapéuticos, no se recomienda la administración de medicamentos o sustancias por esa vía.

En todos los pacientes se debe intentar inicio temprano de la vía oral, según la tolerancia; en estigmas endoscópicos de bajo riesgo se iniciará la vía oral inmediatamente.

Ojo: condiciones óptimas para endoscopia digestiva alta en el contexto de HVDA:

Vía aérea segura, pacientes con adecuada oxigenación, sin deterioro de patrón respiratorio. En caso de riesgo de falla respiratoria, se debe realizar previamente intubación orotraqueal.

Estabilidad hemodinámica, los pacientes que se llevan a endoscopia deben estar adecuadamente reanimados, con signos vitales estables. Debemos tener en cuenta que la realización de endoscopia digestiva muy temprana(urgente) no disminuye resangrado, necesidad de cirugía, ni mortalidad.

Se debe intentar diferir en pacientes con neutropenia febril y HVDA por el riesgo de bacteremia asociado a procedimiento.

Segunda mirada endoscópica (second look)

No se recomienda de forma rutinaria, solamente se debe repetir la endoscopia en caso de que la visualización de la lesión haya sido inadecuada por abundantes restos hemáticos, o en pacientes en quienes no se logró una adecuada hemostasia en el primer momento. Se ha descrito que el uso de proquinéticos previo a endoscopia se ha asociado con menos necesidad de segunda mirada. [27, 28]

Tratamiento endoscópico

La terapia endoscópica se utiliza en pacientes en quines se les documente lesiones de alto riesgo de resangrado. Hay diferentes modalidades terapéuticas, pero la recomendación actual es que se utilicen combinación de técnicas para garantizar una adecuada hemostasia local.

Múltiples metaanálisis han evaluado la eficacia de las diferentes terapias endoscópicas y se ha determinado que la monoterapia con epinefrina inyectada en la lesión es más efectiva que la terapia médica en pacientes con estigmas de alto riesgo, pero esta es inferior a otras monoterapias o a la combinación de 2 o más terapias endoscópicas. [33, 34] La inyección de epinefrina promueve la hemostasia inicial por una combinación de taponamiento primario por efecto de volumen y de

vasoespasmo local. Este efecto declina después de los 20 minutos y entonces requiere tratamiento adicional con una técnica de mayor duración. [31] Cuando se comparan las diferentes técnicas adicionales (hemoclips, termocoagulación, electrocoagulación) no hay evidencia que una técnica tenga ventaja sobre las demás32, 33. Otros agentes inyectables como las sustancias esclerosantes (etanol, etanolamina y polidocanol) así como agentes con efecto sellante tisular, no tienen mejor eficacia que la epinefrina y sus efectos adversos son mayores por lo cual no se recomienda el uso de estos otros agentes inyectables.

Los hemoclips, terapias térmicas como monoterapia son más efectivas que la monoterapia de inyección con epinefrina. [33, 34] Las complicaciones como inducción de sangrado y perforación con monoterapia y con terapia dual son iguales. [35]

Como avance prometedor está la aplicación endoscópica de nanopartículas como la TC-325, que produce hemostasia inmediata, con la cobertura de la úlcera sangrante con una capa de polvo. En un estudio piloto se utilizaron modelos porcinos donde se documentó control de sangrado inmediato del 93% y un paciente tuvo hemorragia recurrente. No se informaron eventos adversos durante el 30 día de seguimiento. [36] Luego se hizo estudio piloto con humanos donde se encontró control inmediato en un 95%37. Se deben tener estudios con mayor número de pacientes y controlados aleatorizados, para hacer recomendaciones sobre su uso de forma más extendida.

Erradicación de H. Pylori: Teniendo en cuenta que sigue siendo la enfermedad ulcerosa péptica la causa más común de HVDA y de esta la infección por H. Pylori es la causa principal, estimada en más del 70%, además en nuestra población la alta prevalencia de la infección, recomendamos que deberíamos de forma sistemática hacer erradicación en todos los pacientes con sangrado digestivo por ulcera péptica.

BIBLIOGRAFÍA

1. Fallah MA, Prakash C, Edmundowicz S. Acute gastrointestinal bleeding. Med Clin North Am 2000;84(5):1183–208.
2. Jiranek JC, Kozarek RA. A cost-effective approach to the patient with peptic ulcer bleeding. Surg Clin North Am 1996;76(1):83–103.
3. Yavorski RT, Wong RK, Maydonovitch C, et al. Analysis of 3.294 cases of upper gastroin- testinal bleeding in military medical facilities. Am J Gastroenterol 1995;90(4):568–73.
4. Palmer K. Acute upper gastrointestinal haemorrhage. Br Med Bull 2007;83:307–24.
5. Boonpongmanee S, Fleischer DE, Pezzulo JC, etal. The frequency of peptic ulcer disease as a cause of upper-GI bleeding is exaggerated. Gastrointest Endosc 2004; 59(7):788–94.
6. Lewis JD, Shin EJ, Metz DC. Characterization of gastrointestinal bleeding in severely ill hospitalized patients. Crit Care Med 2000;28(1):261–2.
7. Longstrech GF. Epidemiology of hospitalization for acute upper gastrointestinal hemorrhage: a population based study. Am J Gastroenterol 1995;90(2):206–10.
8. Bayyurt N, Abasiyanik MF, Sander E, et al. Canonical analysis of factors involved in the occurrence of peptic ulcers. Dig Dis Sci 2007;52(1):140–6.
9. Bhatti N, Amoateng-Adjepong Y, Qamar A, et al. Myocardial infarction in critically ill patients presenting with gastrointestinal hemorrhage: retrospective analysis of risks and outcomes. Chest 1998;114(4):1137–42.
10. Cappell MS. A study of the sindrome of simultaneous acute upper gastrointestinal bleeding and myocardial infarction in 36 patients. Am J Gastroenterol 1995;90(9):1444–9.
11. Stellato T, Rhodes RS, McDouglas WS. Azotemia in upper gastrointestinal hemorrhage. Am J Gastroenterol 1980;73:486–9.
12. Spiegel BM, Vakil NB, Ofman JJ. Endoscopy for acute nonvariceal upper gastrointestinal tract hemorrhage: ¿Is sooner better? A systematic review. Arch intern med. 2001; 161: 1393-404.
13. Bjorkman DJ, Zaman A, Fennerty MB, Lieberman D, Disario JA, Guest- Warnick G. Urgent vs. elective endoscopy for acute non-variceal upper-GI bleed- ing: an effectiveness study. Gastrointest Endosc. 2004;60:1-8.
14. Barkun A, Bardou M, Marshall JK; Nonvariceal Upper GI Bleeding Consensus Conference Group. Consensus recommendations for managing patients

with nonvariceal upper gastrointestinal bleeding. Ann Intern Med. 2003;139: 843-57.

15. Cipolletta L, Bianco MA, Rotondano G, Marmo R, Piscopo R. Outpatient management for low-risk nonvariceal upper GI bleeding: a randomized controlled trial. Gastrointest Endosc. 2002;55:1-5.
16. Hay JA, Maldonado L, Weingarten SR, Ellrodt AG. Prospective evaluation of a clinical guideline recommending hospital length of stay in upper gastrointestinal tract hemorrhage. JAMA. 1997;278:2151-6.
17. Lin HJ, Wang K, Perng CL, Chua RT, Lee FY, Lee CH, et al. Early or delayed endoscopy for patients with peptic ulcer bleeding. A prospective randomized study. J Clin Gastroenterol. 1996;22:267-71.
18. Cooper GS, Kou TD, Wong RC. Use and impact of early endoscopy in elderly patients with peptic ulcer hemorrhage: a population-based analysis. Gastrointest Endosc. 2009;70:229-35.
19. Lin HJ, Wang K, Perng CL, Chua RT, Lee FY, Lee CH, et al. Early or delayed endoscopy for patients with peptic ulcer bleeding. A prospective randomized study. J Clin Gastroenterol. 1996;22:267-71.
20. Lee JG, Turnipseed S, Romano PS, Vigil H, Azari R, Melnikoff N, et al. Endoscopy-based triage significantly reduces hospitalization rates and costs of treating upper GI bleeding: a randomized controlled trial. Gastrointest endosc. 1999;50:755-61.
21. Villanueva Candid , Colomo Alan, Bosch Alba, concepción Mar, Hernández-Gea Virginia, Aracil carles, et al. Transfusion strategies for acute upper gastrointestinal bleeding. NEJM 2013; Vol 368: 11-21.
22. Lacroix J, Hébert PC, Hutchison JS, et al. Transfusion strategies for patients in pediatric intensive care units. N Engl J Med 2007;356:1609-19.
23. Carson JL, Terrin ML, Noveck H, et al. Liberal or restrictive transfusion in high risk patients after hip surgery. N Engl J Med 2011;365:2453-62.
24. Marik PE, Corwin HL. Efficacy of red cell transfusion in the critically ill: a systematic review of the literature. Crit Care Med 2008;36:2667-74.
25. Patchett SE, Enright H, Afdhal N, O'Connell W, O'Dono- ghue DP. Clot lysis by gastric juice: an in vitro study. Gut 1989; 30: 1704-1707.
26. Sreedharan A, Martin J, Leontiadis GI, Dorward S, How- den CW, Forman D, Moayyedi P. Proton pump inhibitor treatment initiated prior to endoscopic diagnosis in upper gastrointestinal bleeding. Cochrane Database Syst Rev 2010.
27. Barkun A, Bardou M, Gralnek I. ¿Erythromycin and other prokinetics in acute upper gastrointestinal bleeding? A meta-analysis [Abstract]. Gastroenterology. 2009;134.
28. Winstead NS, Wilcox CM. Erythromycin prior to endoscopy for acute upper gastrointestinal haemorrhage: a cost-effectiveness analysis. Aliment Pharmacol Ther. 2007;26:1371-7.
29. Blatchford O, Murray WR, Blatchford M. A risk score to predict need for treatment for upper-gastrointestinal haemorrhage. Lancet 2000; 356(9238): 1318-21.
30. Gómez MA, Otero W, Pineda LF. Escala UNAL de predicción para identificar pacientes con hemorragia digestiva alta que necesitan endoscopia urgente. Revista Colombiana de gastroenterología 2006;21(4):244-258.
31. Holster IL, Kuipers EJ. Management of acute nonvariceal upper gastrointestinal bleeding: Current policies and future perspectives. World journal of gastroenterology 2012; 18: 1202-1207.
32. Barkun AN, Martel M, Toubouti Y, Rahme E, Bardou M. Endoscopic hemostasis in peptic ulcer bleeding for patients with high-risk lesions: a series of meta-analyses. Gastrointest Endosc 2009; 69: 786-799 .
33. Sung JJ, Tsoi KK, Lai LH, Wu JC, Lau JY. Endoscopic clipping versus injection and thermo-coagulation in the treat- of non-variceal upper gastrointestinal bleeding: a meta- analysis. Gut 2007; 56: 1364-1373
34. Laine L, McQuaid KR. Endoscopic therapy for bleeding ulcers: an evidence- based approach based on meta-analyses of randomized controlled trials. Clin Gastroenterol Hepatol. 2009;7:33-47.
35. Marmo R, Rotondano G, Piscopo R, Bianco MA, D'Angella R, Cipolletta L. Dual therapy versus monotherapy in the endoscopic treatment of high-risk bleeding ulcers: a meta-analysis of controlled trials. Am J Gastroenterol. 2007; 102:279-89.
36. Giday SA, Kim Y, Krishnamurty DM, et al. Long-term randomized controlled trial of novel nanopowder hemostatic agent (TC-325) for control of severe arterial upper gastrointestinal bleeding in a porcine model. Endoscopy. 2011;43:296-299.
37. Sung JJY, Luo D, Wu JCY, et al. Early clinical experience of the safety and effectiveness of Hemospray in achieving hemostasis in patients with acute peptic ulcer bleeding. Endoscopy. 2011;43:291-295.

Nutrición

JAIME ALVARADO BESTENE
JAVIER ENRIQUE HERNÁNDEZ BLANCO

NUTRICIÓN ENTERAL

La posibilidad de nutrir enteralmente a los pacientes críticamente enfermos o con afecciones locales que obstaculicen el paso del alimento al tracto digestivo, es sin duda una de las medidas terapéuticas que han impactado positivamente la mortalidad asociada a estas patologías.

El momento de inicio de nutrición enteral, varía de acuerdo con la enfermedad de base y al grado de estrés metabólico en que se encuentre el paciente. Como regla general, el tracto gastrointestinal debe ser usado siempre que sea posible, reservando la nutrición parenteral para los otros casos.

La nutrición enteral se realiza mediante sonda enteral ubicada en cavidad gástrica o mediante sondas de nutrición enteral avanzadas a yeyuno ya sea por técnica a ciegas, quirúrgica, endoscópica o por radiología intervencionista.

La gastrostomía quirúrgica fue la ruta de alimentación enteral usada por mucho tiempo, pero fue desplazada posteriormente en la década del 80 por procedimientos endoscópicos menos invasivos [1,2], siendo en la actualidad la gastrostomía endoscópica percutánea (GEP) la técnica preferida cuando se requiere una ruta de acceso enteral directa. La GEP debe ser considerada cuando se espera que el tiempo de alimentación por sonda sea mayor de 3 semanas. [3] La GEP se ha usado también en algunos casos para decompresión del tracto gastrointestinal en el manejo paliativo de algunos carcinomas. [4,5]

Gastrostomía endoscópica percutánea

La GEP se realiza mediante la técnica "push"o técnica de Sack-Vine o mediante la técnica "pull" o de Ponsky-Gauderer. [6,7] En ambas técnicas es importante lograr un grado adecuado de insuflación que disminuya el riesgo de punción accidental de asas intestinales interpuestas entre las paredes abdominal y gástrica (Figura 1).

Técnica push

Con la técnica "push", la sonda de gastrostomía es empujada a través de la pared abdominal sobre una guía metálica previamente colocada a través de una punción que ha sido guiada mediante transiluminación endoscópica (Figura 2). Se avanza luego la sonda a través de la pared abdominal, se confirma endoscópicamente su adecuada posición en cavidad gástrica y llena el balón para evitar la extrusión de la sonda (Figura 4).

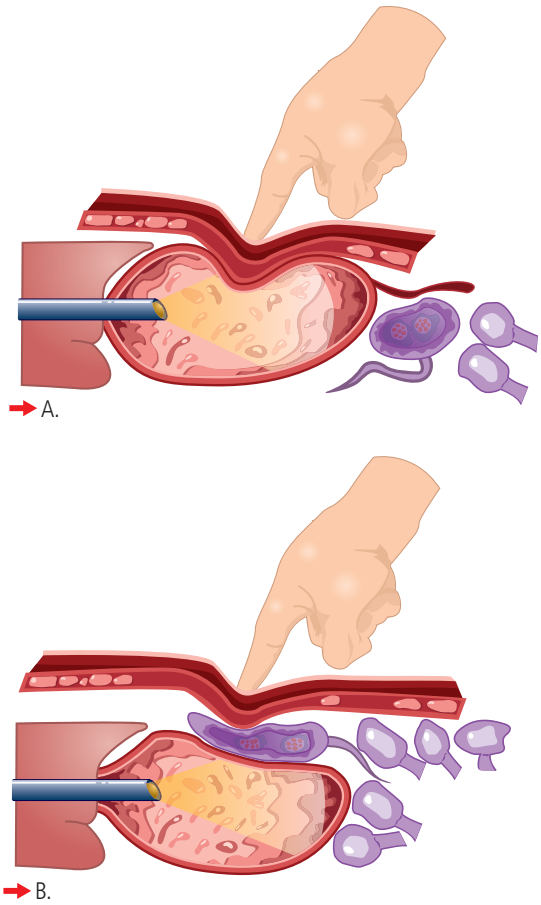

FIGURA 1.

Técnica pull

Con la técnica "pull" (Figura 3), se realiza endoscopia digestiva alta completa, confirmando adecuado paso a través del píloro. Se realiza posteriormente transiluminación de la pared anterior del cuerpo gástrico. El sitio que transilumina en la pared abdominal, es señalado con una marca roma y previa asepsia, antisepsia y bajo anestesia local se realiza punción en el punto transiluminado, avanzando la guía a través de la aguja de punción. Se recupera la guía en cavidad gástrica mediante una pinza de asa. Se retira el endoscopio junto con la guía sujetada por la pinza de asa y una vez se recobra el extremo de la guía por la boca del paciente, se procede a anudar el extremo de la sonda de gastrostomía a la guía, luego de lo cual el médico ayudante que realizó la punción en el abdomen comienza a jalar la guía y con ella la sonda de gastrostomía, la cual ha sido previamente lubricada con lidocaína en jalea.

Durante esta maniobra se puede sentir un poco de resistencia al momento del paso del tope de la sonda por el cricofaríngeo. El ayudante seguirá traccionando la guía hasta que aparezca el extremo de la sonda por el orificio de la punción realizada en pared abdominal. Este orificio debe ser ampliado aproximadamente 4mm con una hoja de bisturi, para permitir el adecuado paso de la sonda. Una vez aparezca el extremo de la sonda, se debe continuar la tracción hasta que la escala numérica de la sonda comience a visualizarse; en

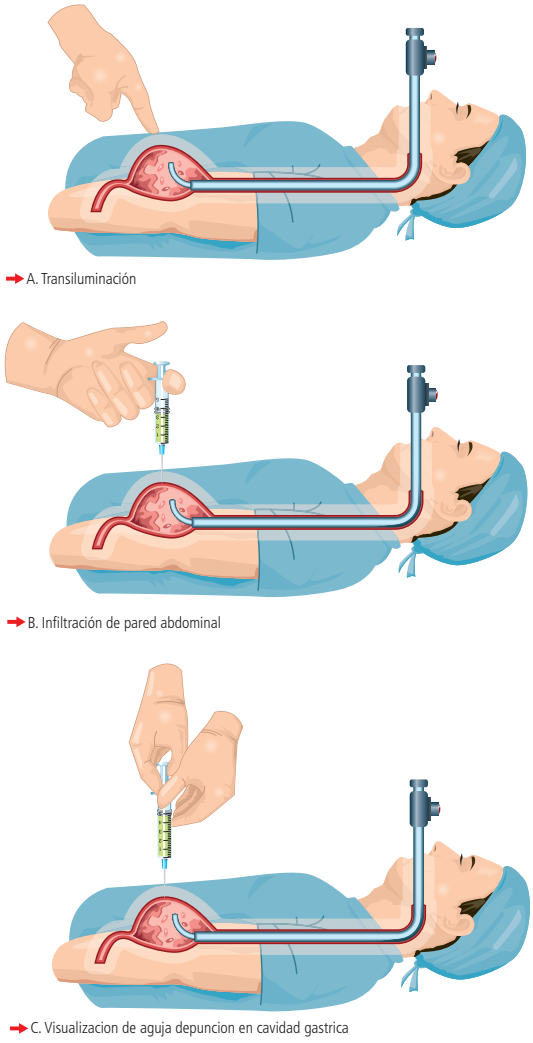

FIGURA 2.

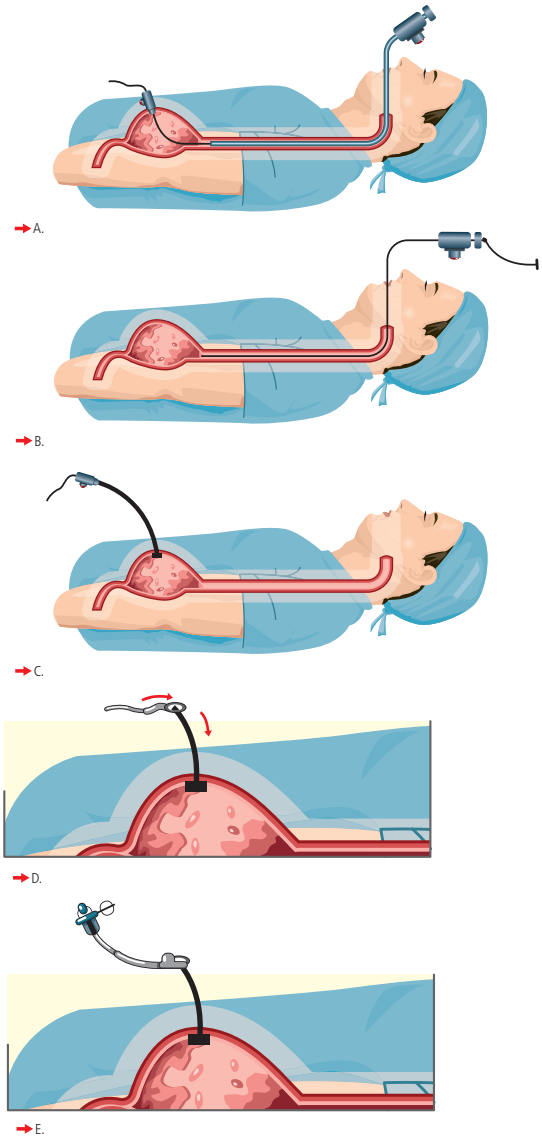

FIGURA 3.

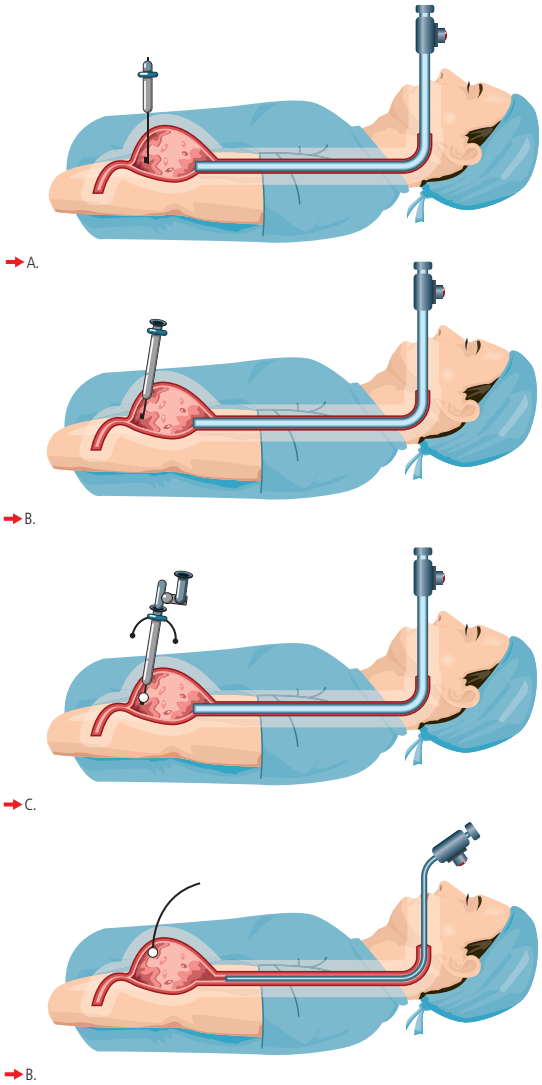

FIGURA 4.

este momento se realiza nuevamente endoscopia digestiva alta, se visualiza el otro extremo de la sonda y se va informando al ayudante que reanuda la tracción, el momento en que debe parar la tracción, esto es una vez que el tope de la sonda esté en estrecho contacto con la mucosa gástrica pero sin estar ejerciendo presión excesiva sobre ella. Después de esto, se corta la guía y se introduce alrededor de la sonda el tope provisto por el fabricante, el cual se desplaza hasta que haga contacto con la pared abdominal del paciente. Estos topes no requieren puntos de sutura para fijación.

Luego de ajustar el tope a la pared abdominal, se corta el extremo de la sonda y se adaptan a ese extremo los puertos de nutrición y lavado provistos por el fabricante.

SONDAS DE NUTRICIÓN AVANZADA A YEYUNO

Dado que la colocación de una sonda de yeyunostomía resulta más costosa, consume más tiempo y está relacionada con un mayor porcentaje de oclusión de la sonda de alimentación, esta

técnica se reserva para pacientes con alto riesgo de broncoaspiración. Existen cuatro opciones de avance de sonda de nutrición a yeyuno: avance a ciegas, sonda nasoentérica avanzada con ayuda endoscópica, sonda enteral avanzada a través de gastrostomía y yeyunostomía directa.

Avance de sonda de nutrición enteral a yeyuno mediante endoscopia

Algunos pacientes por el riesgo de broncoaspiración, se benefician de tener la sonda de nutrición avanzada a yeyuno. Si esto no se logra mediante técnica a ciegas, se hace necesario guiar el avance de la sonda bajo visión endoscópica, luego que la sonda ha sido avanzada al estómago por vía nasal u oral y con la pinza de cuerpo extraño se coge el extremo de la sonda y se avanza junto con el equipo hasta segunda porción de duodeno; a partir de allí, se sigue avanzando sólo la pinza junto con la sonda y en el momento que se percibe estar en tercera porción, se abre la pinza y libera la sonda. Se debe tener especial precaución para no enredar el endoscopio con la sonda durante ninguna de las fases del avance, para evitar que al comenzar a sacar el equipo una vez liberada la sonda, el equipo se traiga consigo la sonda previamente avanzada, obligándonos a realizar nuevamente el procedimiento.En algunos casos particularmente difíciles de lograr el avance de sonda a tercera porción de duodeno, se benefician de dejar la sonda transpilórica (segunda porción de duodeno) y administrar proquinético endovenoso, con lo que en la mayoría de casos se logra continuar avanzando la sonda por peristalsis.

Sonda de yeyuno a través de gastrostomía

Cuando es necesario, un acceso previo de gastrostomía endoscópica se puede convertir a un acceso de gastroyeyunostomía. Se avanza la sonda de nutrición a través de la gastrostomía y es guiada con pinza de cuerpo extraño y visión endoscópica a través del píloro y avanzada hasta tercera porción de duodeno, de donde el peristaltismo normal la continuará avanzando lentamente hasta yeyuno.

Es importante asegurarse de dejar suficiente sonda libre intragástrica que permita el avance.

Yeyunostomía directa

La yeyunostomía directa mediante guía endoscópica con transiluminación mediante enteroscopia, es una técnica utilizada con poca frecuencia debido a un mayor riesgo de complicaciones [8], a la dificultad de acceso con el endoscopio convencional y a la poca disponibilidad de equipos de enteroscopia. [9,10]

CONSIDERACIONES GENERALES PARA EL PROCEDIMIENTO AYUNO

Todos los pacientes que van a ser llevados a colocación de sondas de gastrostomía, gastroyeyunostomía o yeyunostomía deben tener al menos ocho horas de ayuno. No es infrecuente la fuga de pequeñas cantidades de contenido gástrico o intestinal durante la creación del nuevo trayecto y el ayuno además de disminuir el riesgo de broncoaspiración, disminuye el riesgo de peritonitis.

Antibiótico profiláctico

Un experimento clínico aleatorizado mostró que cefazolina 1 gr. endovenoso reduce el porcentaje de infección de 28,6% a 7,4% cuando es administrada una hora previa a la realización de la gastrostomía endoscópica. [11]

Un meta análisis [12] que evaluó siete estudios, tres de ellos sin seguimiento, mostró en el análisis por protocolo una disminución significativa en el porcentaje de infecciones periostomales en el grupo que recibió profilaxis antibiótica comparado con los que no la recibieron (6,4% vs. 24%).La Asociación Americana de Gastroenterología y endoscopia digestiva recomienda que todos los pacientes a quienes se realice gastrostomía endoscópica, reciban profilaxis antibiótica 30 minutos antes del procedimiento. [13] El antibiótico recomendado es cefazolina u otro con igual cubrimiento. Si el paciente ya está recibiendo un antibiótico equivalente por su patología de base, no es necesaria una dosis adicional.

Seguimiento posterior al procedimiento

Las complicaciones tempranas posteriores a la realizacion de gastrostomía endoscópica y

gastroyeyunostomía no son frecuentes. Estos procedimientos pueden ser realizados de manera ambulatoria pero con al menos dos horas de observación posterior al procedimiento antes de dar de alta al paciente.

El riesgo de salida de contenido intestinal (fugas) es mayor posterior a la realización de yeyunostomía, por lo que en estos casos, se recomienda seguimiento intrahospitalario 24horas posterior al procedimiento.

En pacientes con dolor abdominal o presencia de fiebre posterior a la gastrostomía, debe sospecharse formación de abscesos o peritonitis, requiriendo inicio de antibióticos y valoración por cirugía.

Inicio de la alimentación a través de la sonda

No existen guías universales con respecto al momento oportuno para inicio de nutrición a través de la sonda. [14] Evidencia reciente sugiere que la alimentación a través de la gastrostomía o de la sonda de yeyuno avanzada mediante gastrostomía, puede ser iniciada de forma segura luego de tres horas de realizado el procedimiento. En el caso de yeyunostomía endoscópica se recomienda esperar 24 a 48 horas antes de iniciar la nutrición.

Contraindicaciones para la colocación endoscópica percutánea de sondas de alimentación

Algunas condiciones anatómicas y patológicas aumentan el riesgo de complicaciones. La gastrostomía endoscópica está contraindicada en pacientes con[14]

1. Prolongación de tiempos de coagulación, los cuales deben ser corregidos previo al procedimiento
2. Ascitis masiva
3. Neoplasia gástrica
4. Úlcera péptica activa
5. Várices gástricas
6. Cirugía previa en hemiabdomen superior que impida la transiluminación.

Complicaciones del uso endoscópico percutáneo de sondas de alimentación

La sonda de gastrostomía no predispone a los pacientes a presentar reflujo gastroesofágico, pero muchos pacientes alimentados a través de gastrostomía están a riesgo de broncoaspiración por la enfermedad de base. [15,16] La alimentación mediante sonda yeyunal a través de gastrostomía o a través de yeyunostomía directa disminuye el riesgo de broncoaspiración pero debe sopesarse el beneficio real contra el mayor riesgo y costos de la intervención. [17] La edad y el nivel de albúmina han mostrado ser factores predictores aislados de mortalidad a 30 días en pacientes sometidos a gastrostomía. [18]

PROBLEMAS COMUNES CON LOS CATÉTERES

Oclusión

La principal estrategia de manejo de la oclusión es prevenir su ocurrencia mediante el lavado frecuente de la sonda.

Desplazamiento de catéter

Las sondas de nutrición que se desplazan, deben ser reemplazadas tan pronto como sea posible para mantener el trayecto previamente establecido. En general, las sondas pueden ser reemplazadas a través del trayecto fistuloso maduro entre un día a cinco días después del desplazamiento, aumentando la dificultad y disminuyendo la probabilidad de éxito con cada día que pasa.

El trayecto de las sondas de yeyunostomía se cierra en pocas horas, por lo que su reeemplazo requiere atención rápida luego de que la sonda se ha desplazado.

No se requiere profilaxis antibiótica ni ayuno para el cambio de la sonda y la alimentación puede reanudarse inmediatamente.

Comparado con los trayectos fistulosos maduros, el recambio de la sonda a través de un trayecto fistuloso inmaduro, tiene menor posibilidad de éxito. Los trayectos de enterostomía usualmente maduran dentro de las dos semanas siguientes a su realización.

Fugas en el sitio de inserción

La movilización externa frecuente de la sonda puede contribuir a aumentar el diámetro del orificio de inserción y a la presencia de fugas

Tabla 1. Comparación de los procedimientos de gastrostomía en porcentaje de éxito y complicaciones.

	Gastrostomía quirúrgica	GEP*	Gastrostomía radiológica
Nº de pacientes	721	4,194	837
Nº de series	11	48	9
Éxito (%)	100	95,7	99,2
Mortalidad por el procedimiento	2,5	0,5	0,3
Complicaciones menores (%)	19,9	9,4	5,9
Complicaciones menores (%)	9,0	5,9	7,8

Modificado de Miller y Castlemain (18)

*GEP=Gastrostomía endoscópica percutánea

alrededor mismo. Usar anillos externos o topes puede ayudar para disminuir la movilidad externa de la sonda. En las sondas que tienen mecanismo de balón, el llenarlo adecuadamente disminuye la posibilidad de fugas.

Debe siempre descartarse la infección local como causante de la presencia de fugas.

Infección del sitio de inserción

Esta es una complicación infrecuente y que se resuelve adecuadamente cuando es identificada de forma temprana. La celulitis es la forma más frecuente de infección de tejidos blandos en estos pacientes, sin embargo hay que estar atentos a la presencia de complicaciones más raras pero fulminantes como es la fascitis necrotizante. Aunque la infección del sitio de inserción es frecuentemente polimicrobiana, Staphylococcus aureus y estreptococo betahemolítico son las bacterias más frecuentemente implicadas. Antibióticos orales de primera línea incluyen cefalexina, amoxicilina-clavulanato o clindamicina.

Retiro de la sonda de gastrostomía

Dependiendo del mecanismo de retención interna de la sonda, algunas permiten su retiro mediante tracción sin necesidad de endoscopia (Figura 5). Como norma general el tope de fijación de la sonda (triangular o circular) indica la forma en que debe se retirada la sonda. Los topes circulares indican que la sonda una vez sea necesario puede retirarse por tracción, los topes triangulares

FIGURA 5.

indican que dado el mecanismo de tope interno ubicado en cavidad gástrica, estas sondas deban ser retiradas mediante visión endoscópica.

Aunque esta convención se cumple en casi todos los casos, es importante tener presente la forma de retiro sugerida por el fabricante, la cual se encuentra explicita en el cuerpo de la sonda.

Comparación entre distintas alternativas de realización de gastrostomía

Las técnicas de gastrostomía empleadas incluyen cirugía, endoscopia y mediante guía radiológica. La Tabla 1 resume los hallazgos del metaanálisis de Wollman y colaboradores que evalúan estas tres técnicas. [19]

Aspectos éticos

La realizacion de un acceso enteral endoscópico percutáneo es frecuentemente una decisión

multidisciplinaria y el deseo del paciente y/o la familia pesan fuertemente en esta decisión, independientemente de qué tan apropiado consideremos nosotros la intervención. La alimentación enteral para personas con demencia avanzada que tiene dificultades para la deglución es frecuente pero los potenciales beneficios y riesgos de esta intervención en ese grupo de población no han sido completamente evaluados. [20, 21] El médico debe proveer a la familia la recomendación más objetiva posible para permitir al paciente y/o familia tomar la decisión informada.

BIBLIOGRAFÍA

1. Gauderer MW. Ponsky JL., Izant RJ. Gastrostomy without laparotomy: a percutaneous endoscopic technique. J Pediatr Surg 1980; 15:872–5.
2. Russll TR. Brotman M., Norris F. Percutaneous gastrostomy a new simplified and costeffective technique. Am J surg 1980;15:872-875.
3. Rendall K, Pichard C, Louis SM et al. Enteral nutrition: ¿Nasogastric tube or percutaneous endoscopic gastrostomy? Rev Med Suisse. 2012 ; 17;8(358):1972-4.
4. Scheidbach H. Horbach T., Groitl H., et al. Percutaneous endoscopic gastrostomy/jejunostomy (PEG/PEJ) for decompression in the upper gastrointestinal tract: initial experience with palliative treatment of gastrointestinal obstruction in terminally ill patients with advanced carcinomas. Surg Endosc 1999;13 (11):1103–5.
5. Mackey R. Chand B., Oishi H., Kameoka S., Ponsky J. Percutaneous Transesophageal Gastrostomy tube for decompression of Malignant Obstruction: Report of the First Case and Our Series in the US. J Am Coll Surg 2005; 201: 695–700.
6. McClave SA. Ritchie CS.The Role of Endoscopically placed feeding or decompression tubes. Gastroenterol Clin N Am 35 (2006) 83–100.
7. 7. Fonteh PG. Woods CA., Talbert GA., Sanowski RA. A critical analysis of the Sacks-Vine gastrostomy tube: a review of 120 consecutive procedures. Am J Gastro 1988; 83:812-5.
8. Rumalla A. Baron TH. Results of direct percutaneous endoscopic jejunostomy, an alternative method for providing jejunal feeding. Mayo Clin Proc 2000; 75:807 10.
9. Shike M. Latkany L. Directed percutaneous jejunostomy. Gastrointest Endosc Clin N Am 1998;8:569-80.
10. Mellert J., Naruhn MB., Grund KE., Becker HD. Directendoscopic percutaneous jejunostomy (EPJ). Surg Endosc 1994;8:867-70.
11. Jain NK. Larson DE., Schroeder KW., Burton DD., Cannon KP., Thompson RL., et al. Antibiotic prophylaxis for percutaneous endoscopic gastrostomy: a prospective randomized controlled clinical trial. Ann Intern Med 1987;107:824-8.
12. harma V. Howden CW. Meta-analysis of randomized, controlled trials of antibiotic prophylaxis before percutaneous endoscopic gastrostomy. Am J Gastroenterol 2000; 95:3133-6.
13. American Society for Gastrointestinal endoscopy. Guidelines for antibiotic prophylaxis for GI endoscopy. Gastrointes Endos 2003, 58(4):475-482.
14. Fernández JA. Gastrostomía endoscópica medicina basada en la evidencia. Guía de manejo en gastroenterología. Revista Colombiana de Gastroenterología.
15. Cogen R. Weinryb J. Aspiration pneumonia in nursing home patients fed via gastrostomy tubes. Am J Gastroenterol 1989;84(12):1509–12.
16. Johnson DA. Hacker JF III., Benjamin SB. Percutaneous endoscopic gastrostomy effects on gastroesophageal reflux and the lower esophageal sphincter. Am J Gastroenterol 1987;82(7):622–4.
17. Heyland DK. Drover JW., MacDonald S., et al. Effect of postpyloric feeding on gastroesophageal regurgitation and pulmonary microaspiration: results of a randomized controlled trial. Crit Care Med 2001;29(8):1495–501.
18. Arora G, Gupta S, Rockey D. Gastrostomy score for 30-day mortality: good start but way to go. Gastrointest Endosc. 2012;76(1):224-5.
19. Miller RE. Castlemain B., Lacqua FJ., Kotler DP Percutaneous.
20. endoscopic gastrostomy. Results in 316 patients and review of the literature. Surg Endosc 1989;3:186-190.
21. Candy B, Sampson EL, Jones L. Enteral tube feeding in older people with advanced dementia: findings from a Cochrane systematic review. Int J Palliat Nurs. 2009 ;15(8):396-404.
22. Teno JM, Gozalo PL, Mitchell SL et al. Does feeding tube insertion and its timing improve survival?. J Am Geriatr Soc. 2012;60(10):1918-21.

Resección endoscópica en lesiones gástricas

FABIÁN EMURA PERLAZA
HIROYUKI ONO

INTRODUCCIÓN

El cáncer gástrico temprano (CGT) está limitado a invasión en la mucosa o submucosa con o sin compromiso de los ganglios linfáticos regionales. [1] Su incidencia varía entre países y su alta detección depende en parte del análisis sistemático de las regiones gástricas durante la endoscopia, al uso de la cromoendoscopia, a la experiencia del examinador y el uso de endoscopios de alta definición. [2] Aunque en Japón el CGT ha alcanzado cifras hasta del 60% de todos los especímenes resecados en el Centro Nacional de Cáncer de Tokyo [3], su incidencia aún es muy baja en otros países con alta incidencia de la enfermedad. [4,5]

Debido a la rápida diseminación de la experiencia japonesa en occidente es necesario que no solamente la técnica endoscópica sino también las estrictas indicaciones y los criterios de curabilidad sean correctamente aplicados. Esto proveerá el más adecuado manejo del paciente y facilitará la comparación de datos inter-institucionales a largo plazo. El propósito de este capítulo es revisar las correctas indicaciones de la resección endoscópica (RE) para el CGT, la importancia del detallado análisis histopatológico y las ventajas y desventajas de los diferentes métodos de RE.

LESIONES GÁSTRICAS PREMALIGNAS

Estudios prospectivos a largo plazo han demostrado que existe una evolución natural del cáncer gástrico de tipo intestinal desde neoplasia gástrica no-invasiva (indefinido para displasia, displasia de bajo grado, displasia de alto grado) hasta neoplasia gástrica invasiva y por lo tanto existe un claro beneficio en no sólo la identificación de lesiones precursoras sino también en su seguimiento endoscópico y tratamiento. [6,7]

LESIONES INDEFINIDAS PARA NEOPLASIA NO INVASIVA

No es infrecuente que la histopatología reporte "indefinido para neoplasia no invasiva". En estos casos la no precisión histopatológica se debe usualmente a inflamación concomitante aguda o crónica producida por infección debida al Helicobacter Pylori. En estos casos se recomienda la erradicación de la bacteria con el objetivo de

disminuir el componente inflamatorio de los cambios epiteliales. Una endoscopia de seguimiento con biopsia debe ser programada para recategorización de la lesión mucosa en una de varias opciones diferentes: desaparición, persistencia, displasia de bajo grado o displasia de alto grado. [8,9] En estos casos también se recomienda la suspensión temporal de fármacos tales como esteroides, analgésicos tipo aspirina u otros antiinflamatorios no esteroideos.

LESIONES CON DISPLASIA DE BAJO GRADO

La progresión de las lesiones gástricas con displasia de bajo grado fue evaluada prospectivamente por Rugge et al. [10]

Este estudio demostró que en 48 de 90 (53,3%) pacientes, se observó regresión (desaparición) de la lesión. Se encontró persistencia en 28 (31,1%) casos y progresión a displasia de alto grado en 6 (6,6%) pacientes. En 8 (8,8%) casos la displasia de bajo grado progresó a cáncer gástrico después de un promedio de 48 meses de seguimiento. Desde el punto de vista costo/beneficio, este estudio recomienda seguimiento endoscópico a todos los casos con displasia de bajo grado.

EL FUNDAMENTO PARA EL TRATAMIENTO ENDOSCÓPICO DEL CGT

La posibilidad de tratamiento endoscópico con intención curativa en pacientes con CGT se inició con el estudio japonés realizado en el Centro Nacional de Cáncer y el Instituto de Cáncer de Tokyo que definió las lesiones tumorales apropiadas para RE. [11] Este estudio analizó retrospectivamente 5.265 pacientes con CGT a quienes se les realizó gastrectomía más disección de ganglios linfáticos con el objeto de determinar las variables clínico patológicas asociadas a metástasis en ganglios regionales. Ninguno de los 1.230 CGT bien diferenciados <30 mm con o sin úlcera fueron asociados a metástasis (95%, IC, 0-0,3%). Ninguno de los 929 CGT sin úlcera fueron asociados a compromiso nodal (95%, IC, 0-0,4%). En adición, ninguno de los 145 CGT diferenciados <30 mm sin compromiso linfático o venoso en los que la profundidad de la invasión era mucosa (m) o submucosa hasta 500 µm (Sm1) fueron asociados con metástasis (95%, ic, 0-0.25%).

En otro estudio, analizando solamente adenocarcinomas invadiendo hasta la capa submucosa (Sm) se demostró que en las lesiones <30 mm, bien diferenciadas, sin invasión linfovascular e invadiendo solamente hasta la porción superficial de la submucosa (Sm1) el riesgo de invasión a ganglios linfáticos regionales fue casi cero (95%, IC, 0-3.1%). Basado en estos estudios se puede concluir que la gastrectomía con linfadenectomía es exagerada e innecesaria para lesiones que invadan la mucosa o la Sm1 y cumplan los criterios anteriores. [12]

Por otra parte, la experiencia en observar lesiones tempranas durante endoscopia de tamización ha permitido identificar hallazgos endoscópicos relacionados con la profundidad de la invasión (pliegues convergentes, componente IIc, sangrado fácil, cambio de forma con cambio de presión, dureza). La ausencia endoscópica de estos signos de invasión en la Sm2 es considerada también una de las indicaciones para RE en CGT. [13]

En algunas lesiones adenomatosas con displasia de bajo grado que tienen apariencia de CGT, por su componente tipo IIa, IIa-IIc, estaría potencialmente indicado el tratamiento endoscópico. Las indicaciones actuales extendidas para la RE se describen en la Tabla No 1.

Tabla 1. Indicaciones extendidas de resección endoscópica (RE) para cáncer gástrico temprano.

1. Adenocarcinoma bien o moderadamente diferenciado
2. Cualquier tamaño sin ulceración
3. Diámetro <30 mm con ulceración
4. Invasión Sm1 <30 mm
5. Ausencia endoscópica de signos de invasión Sm2

Modificado de Oda 29.

UTILIDAD DE LA CROMOENDOSCOPIA ANTES Y DURANTE RESECCIÓN ENDOSCÓPICA

La utilidad de las tinciones en endoscopia digestiva ha sido ampliamente reportada. [14,15] El uso de azul de metileno ha sido relacionado con riesgo de daño al ADN por lo cual su uso no es frecuente. [16,17] En Japón el colorante más usado antes y durante la RE es la tinción vital índigo carmín la cual no se absorbe y no es tóxica. El índigo carmín (0,2-0,3%) ha demostrado su utilidad en endoscopia al aumentar la detección de CGT, al facilitar la estimación endoscópica de la profundidad de la lesión y al determinar con precisión los bordes de la lesión facilitando la marcación peritumoral (marking). [18,19] Figura 1. Nosotros recomendamos el uso de 3 ml de índigo carmín al 0.25%, los cuales son aplicados dentro del lumen gástrico usando una jeringa desechable de 20 ml. Figura 2. Durante la RE, el índigo carmín es usado como componente de la solución inyectada para "levantar" la submucosa permitiendo la adecuada observación y diferenciación con la capa muscular.

FIGURA 1. Índigo carmín. (A) Frasco al 0.25% para spray superficial (Chromoendoscopia®, Colombia). (B) Técnica de aplicación de índigo carmín usando una jeringa de 20 ml.

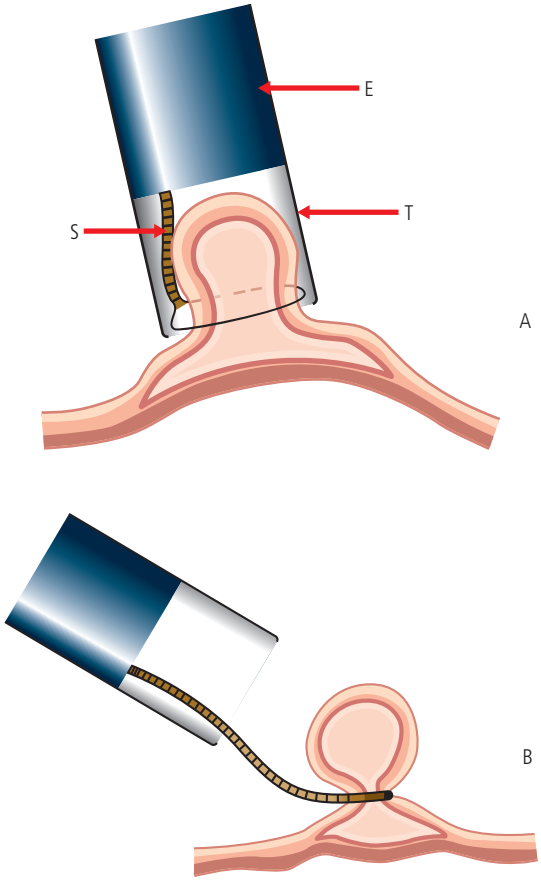

FIGURA 2. Técnica de Mucosectomía con Cap. (A) El endoscopio (E) se aproxima a la lesión y la succiona dentro del cap transparente (T) quedando por dentro del asa (S). (B) La lesión es estrangulada y resecada con corriente electroquirúrgica. Diagrama modificado de Tada y cols. [19]

SOLUCIONES PARA LEVANTAR LA SUBMUCOSA

La SSN es la más comúnmente usada para la inyección en la submucosa, pero es limitada al no mantener una adecuada elevación en lesiones planas y grandes. Varios tipos de soluciones usadas en modelos experimentales han sido reportadas20. Clínicamente, el Glicerol (Chugai Pharmaceutical Co, Tokyo, Japón) ha demostrado ser más útil para la RE de lesiones grandes tipo tumor de diseminación lateral (LST) en el colon y recto. [21,22]

MÉTODOS DE RESECCIÓN ENDOSCÓPICA (RE)

Varias técnicas de RE para CGT han sido descritas en la literatura. En esta sección describiremos las técnicas de uso más frecuente.

Mucosectomía

También conocida como resección endoscópica de la mucosa, es mínimamente invasiva y segura, pero insuficiente para el tratamiento de lesiones >15 mm. Usualmente utiliza una solución en la submucosa para levantar la mucosa, la más frecuentemente usada es la SSN. El riesgo de realizar una resección en fragmentos (piecemeal) es alta debido a las limitaciones técnicas de la mucosectomía estandar. Entre las limitaciones de la mucosectomía en fragmentos están el aumento en la recurrencia local y la difícil estimación de la extensión tumoral en el análisis histopatológico, lo cual dificulta la precisión del diagnóstico final. [23]

Mucosectomía con Cap

La mucosectomía con cap es técnicamente simple y ha sido usada primariamente en el tratamiento de cáncer temprano de esófago. [24,25] Requiere un plástico transparente que es fijado al extremo distal del endoscopio. Diferentes tamaños son comercialmente disponibles de acuerdo con el diámetro del endoscopio (Olympus América, Inc., Melville, N.Y.) Técnicamente, se recomienda iniciar con la marcación perilesional seguido de la fijación del asa de polipectomía (SD-221L-25 or SD-7P-1, Olympus América Inc., Melville, N.Y) en la hendidura del anillo del cap y posteriormente la aplicación de succión introduciendo así la lesión dentro del cap. Finalmente, después de estrangular la lesión con el asa la succión es liberada y con la aplicación de corriente electroquirúrgica se reseca la lesión.

Limitaciones: insuficiente para lesiones >15 mm, la succión y el estrangulamiento de la lesión con el asa a veces toma tiempo y el tamaño/ profundidad de la resección es succión dependiente.

Mucosectomía con Ligadura

La mucosectomía con ligadura es una técnica de RE simple y segura. Usa un set estándar para ligadura de várices esofágicas el cual se adapta al endoscopio. [26] El tamaño máximo para hacer una resección en bloque con bordes libres es entre 10 a 15 mm, por lo que se recomienda que lesiones más grandes sean tratadas con disección endoscópica de la submucosa (DES). Después de marcar la periferia de la lesión, el endoscopio es retirado para ajustar el porta ligaduras a su extremo distal. Luego de ligar la lesión con o sin previa inyección en la submucosa, se realiza polipectomía estándar con asa. [27] Figura 2.

Limitaciones: insuficiente para lesión >15 mm, tiene más pasos que las otras técnicas y el adecuado posicionamiento de la banda alrededor de la lesión no siempre es fácil.

Strip Biopsy (Técnica de levante y corte)

Es una técnica endoscópica relativamente simple originalmente descrita por Tada [28] que requiere un endoscopio de dos canales.

Después de la marcación de la lesión e inyección en la submucosa, el asa de polipectomía y el fórceps son avanzados a través de los dos canales. Antes de hacer contacto con la lesión, el fórceps pasa por el asa entreabierta. Después de levantar la lesión con el fórceps, el asa de polipectomía es colocada suavemente alrededor de la lesión cuidando de que todos los puntos de marcación queden por dentro. Finalmente el asa es cerrada y la resección realizada. [29,30] Figura 3.

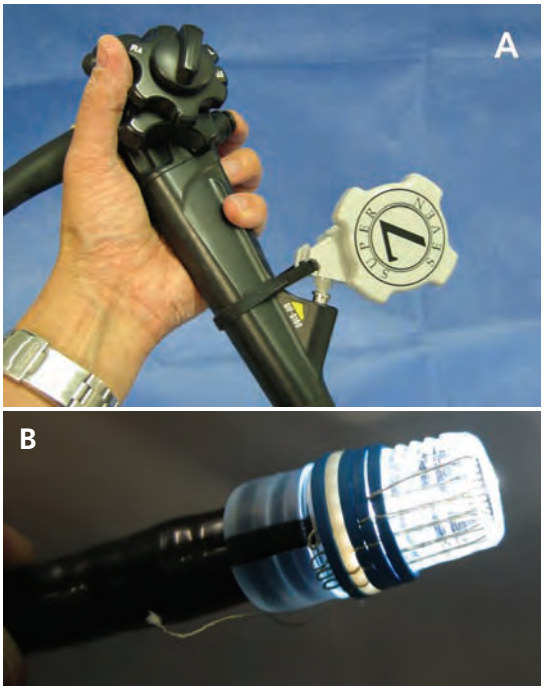

FIGURA 3. Elementos para mucosectomía con ligadura. (A) Set estándar para ligadura el cual se adapta al canal de trabajo del endoscopio. (B) Porta ligaduras igual al que se usa en ligadura de várices esofágicas.

Limitaciones: necesita un endoscopio de dos canales y dos operadores. Tiene mayor frecuencia de resecciones incompletas comparada con la DES. [3]

Disección Endoscópica de la Submucosa (DES)

Un nuevo desarrollo en la técnica endoscópica es la disección bajo visión directa de la capa submucosa con bisturí endoscópico, procedimiento conocido como disección endoscópica de la submucosa (DES). Esta técnica permite la resección en bloque de tumores grandes, no es necesariamente limitada por el tamaño de la lesión y ha reemplazado la cirugía convencional (gastrectomía) en el tratamiento de ciertos estadios del CGT, T1. El primer bisturí endoscópico para el tratamiento del CGT fue el IT-Knife231 (Olympus, Japón) el cual fue desarrollado por Hosokawa y Ono en 1995. Los primeros reportes en inglés de su utilidad clínica datan de 1999 [32] y desde entonces hemos obtenido muy buenos resultados con su uso. [3] Actualmente el IT-Knife2 es probablemente el bisturí endoscópico más usado en Japón pero su uso es limitado en occidente debido a la escasa disponibilidad comercial (Figura 4). Posterior al IT-Knife [2], otros han sido reportados. [33,34] Todos son útiles en manos expertas y su escogencia está determinada por la experiencia y habilidad del cirujano.

A lo más extenso de nuestro conocimiento la primera DES para CGT con resultado curable en Colombia fue realizada en el año 2007. [35] Esta lesión macroscópicamente fue clasificada como IIa-IIc de 14 mm y la biopsia reveló displasia de alto grado, estaba localizada en el antro. Se realizó DES en bloque con el IT-Knife2 bajo sedación endovenosa y de forma ambulatoria. El tiempo quirúrgico fue de 40 minutos y el tamaño promedio del espécimen resecado fue de 20 mm. No hubo complicaciones perioperatorias. Histopatológicamente, se evidenció invasión tumoral limitada a la capa intramucosa (displasia de alto grado), ausencia de invasión linfovascular y bordes de resección horizontales libres de invasión.

Limitaciones de la DES: Tiene más alta incidencia de complicaciones (perforación y sangrado) comparado a la mucosectomía. Requiere

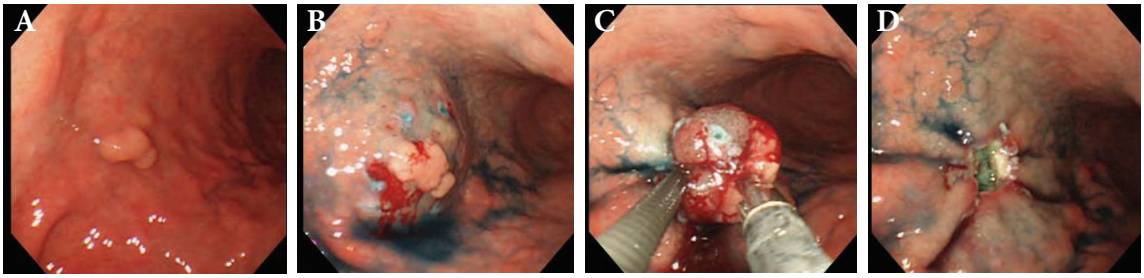

FIGURA 4. Método de strip biopsy. (A) Lesión superficial levantada tipo Is en tercio distal del cuerpo, cara anterior. (B) Marcación e inyección en la submucosa con SSN. (C) Tracción y cierre del asa de polipectomía. (D) Área post-resección.

experiencia y habilidad endoscópica de alto nivel. [36] La técnica de la DES se describe en la Figura 5.

Complicaciones de la DES: Las complicaciones más frecuentes de DES son sangrado inmediato, sangrado retardado y perforación. [3, 37] En el estudio de Oda, se evidenció sangrado inmediato en el 7%. Sangrado retardado en el 6% y perforación en el 4% de los casos. En todos estos casos, excepto uno, se realizó tratamiento endoscópico con éxito. [38] En otra serie publicada por Ono [3], todos los sangrados fueron controlados endoscópicamente con electrocoagulación, clips metálicos y solución de trombina roseada sobre la superficie de la lesión. Actualmente, perforación y sangrado secundarios a RE son manejados satisfactoriamente con clips metálicos. [37,39] La técnica de endoloop-clips podría profilácticamente evitar el sangrado retardado en RE grandes. [22]



FIGURA 5. Bisturí endoscópico. (A) Bisturí endoscópico tipo IT Knife2, desarrollado por Ono et ál.31 Consiste en una esfera de cerámica blanca de 2,2 mm que minimiza el riesgo de perforación, una hoja de corte de 4 mm de longitud y tres hojas cortas de 0,7 mm localizadas por detrás de la esfera que facilitan rapidez en la disección, corte circunferencial y haemostasia (KD-611L; Olympus, Japón). (B) Bisturí de punta convencional.

CRITERIOS DE CURABILIDAD POST-RESECCIÓN

Un adecuado y minucioso análisis histopatológico del espécimen es determinante para obtener el correcto diagnóstico de la lesión y conocer la efectividad del tratamiento endoscópico. Además, es necesario reportar en la historia clínica e informar al paciente si la resección realizada fue completa, incompleta o no evaluable por lo cual la definición de estos términos se describe a continuación:

Resección completa

Cuando los bordes lateral y vertical están libres de tumor, se considera mínimo 1 mm de distancia entre el tumor y el margen sano. Esto corresponde aproximadamente a la longitud de 10 túbulos. [40]

Resección incompleta

Cuando se observan células tumorales comprometiendo cualquier margen de la lesión.

No evaluable

Cuando el margen no puede ser examinado histológicamente debido al efecto de quemado por diatermia, a daño mecánico o por reconstrucción difícil secundaria a multifragmentación.

El criterio de curabilidad está determinado por la presencia de factores histopatológicos relacionados con el riesgo de metástasis a ganglios linfáticos regionales. De otra parte, es también necesario consignar en la historia clínica e informar al paciente si la resección endoscópica fue curativa o no y si existe la necesidad de tratamiento adicional. Tabla No. 2.

Tabla 2. Criterios histopatológicos de curabilidad en resección endoscópica para cáncer gástrico temprano.

1. Carcinoma diferenciado
2. No invasión linfovascular
3. Carcinoma intramucoso de cualquier tamaño sin úlcera
4. Carcinoma intramucoso ≤ 30 mm con úlcera
5. Carcinoma submucoso superficial (Sm1) ≤ 30 mm

Modificado de Oda 29.

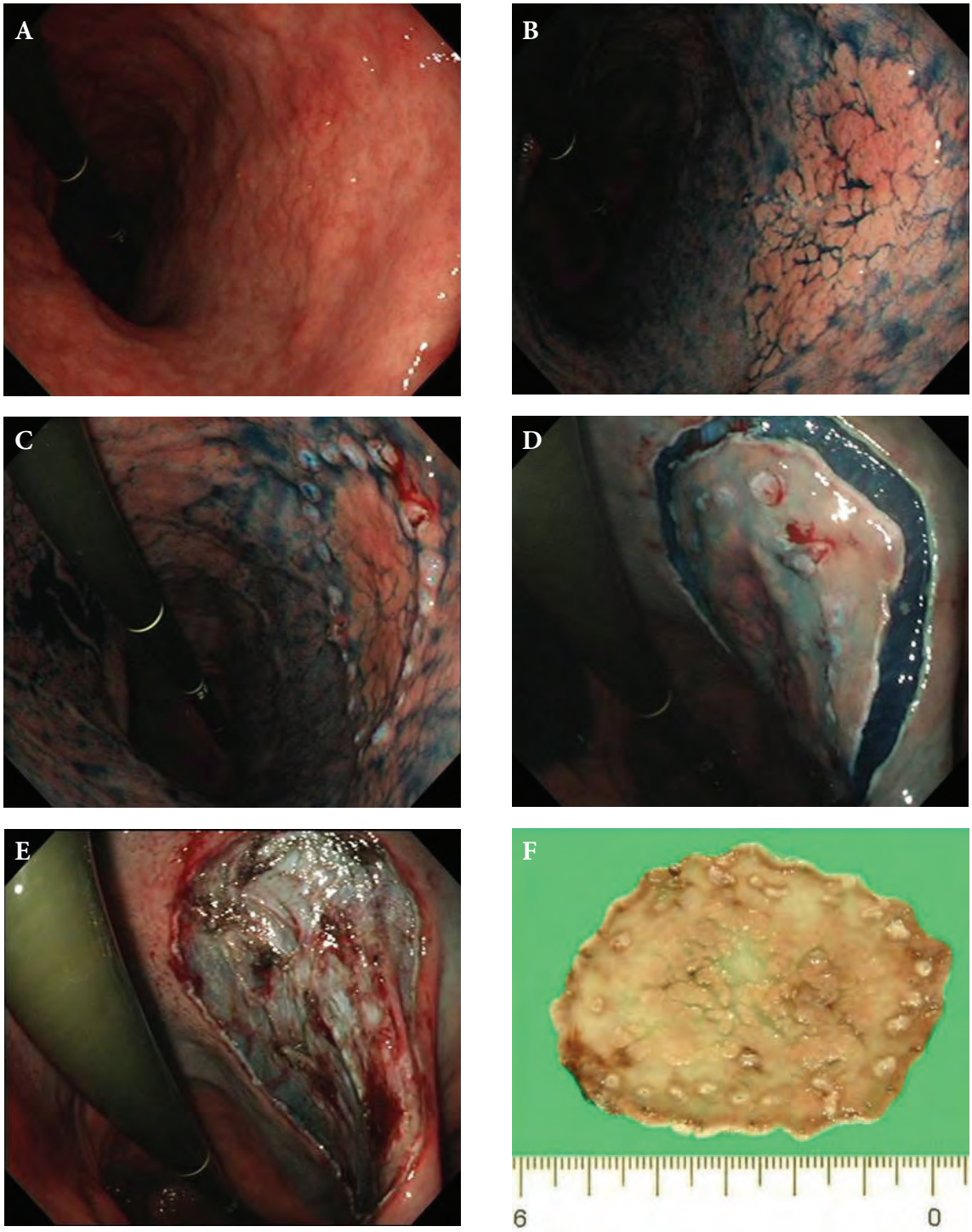

FIGURA 6. Técnica de disección endoscópica de la submucosa (DES). (A) Irregularidad de la mucosa en la curva menor y cara posterior del tercio medio. (B) Cromoendoscopia con índigo carmín 0.2% que evidencia cáncer gástrico temprano tipo IIa de 6 cm de diámetro. (C) Marcación de la lesión. (D) Incisión circunferencial con el IT-Knife separando el tumor del tejido sano subyacente. (E) El tumor es resecado dejando expuesta la capa muscular propia. (F) Lesión resecada evidencia adenocarcinoma bien diferenciado sin úlcera y bordes laterales negativos.

RESULTADOS DE RESECCIÓN PARA CGT

Los resultados de RE para CGT son satisfactorios cuando los criterios de selección son estrictos y serán más alentadores en la medida en que la tecnología en instrumentos y la experiencia aumente. Nosotros previamente reportamos un análisis prospectivo realizado en el Centro Nacional de Cáncer de Tokyo con 479 RE por CGT en 445 pacientes. [3]

Se encontró invasión de la submucosa en 74 (15%) de 479 lesiones. De estas, 30 pacientes (40,5%) fueron seguidos endoscópicamente y sin cirugía adicional debido a invasión de la capa superficial de la submucosa (Sm1), edad avanzada, enfermedades concomitantes o rechazo del paciente al evento quirúrgico. Adicionalmente, se halló cáncer limitado a la mucosa en 405 (85%) de 479 lesiones. De estas, 279 (69%) fueron resecadas con márgenes negativos (resección completa). La tasa de resección endoscópica completa fue más baja cuando:

1. Se realizó "strip biopsy" en vez de DES.
2. Lesiones ≥ 20 mm.
3. Lesiones localizadas en el tercio superior.

Este estudio demostró que la resección en bloque es preferible a la resección en fragmentos (piecemeal) no solamente porque produce más resecciones completas sino también debido a que esta última dificulta la reconstrucción de la pieza en patología. [23] Es probable que la recurrencia local también pueda ser atribuida a inapropiada valoración histológica de los múltiples fragmentos del espécimen. Se observó recurrencia local en 5 (2%) de 279 lesiones.

Como conclusión, este estudio realizó DES y mucosectomía, y recomienda la DES usando el IT-Knife para el tratamiento endoscópico del CGT ya que con esta técnica se facilitó la resección en bloque de lesiones grandes, la tasa de resecciones completas fue >90% y la evaluación histológica más fácil.

Nuestra experiencia sugiere que la RE puede ofrecer resultados de sobrevida comparables a la tradicional cirugía abierta mientras exista una estricta adherencia a los criterios de inclusión.

En cuanto a las complicaciones, sangrado inmediato, sangrado retardado y perforación son las más frecuentes durante la RE [3,36], las cuales pueden ser manejadas satisfactoriamente con clips metálicos y/o escleroterapia con adrenalina en la mayoría de los casos. [37,39]

Finalmente, el éxito del tratamiento endoscópico para lesiones gástricas y en consecuencia el incremento en la sobrevida de los pacientes depende del entendimiento de los conceptos fundamentales del cáncer temprano, las bases y diferencias de las técnicas endoscópicas, su nomenclatura y los criterios de curabilidad de la resección endoscópica. [41]

BIBLIOGRAFÍA

1. Nakamura K, Ueyama T, Yao T, et al. Pathology and prognosis of gastric carcinoma. Findings in 10.000 patients who underwent primary gastrectomy. Cancer. 1992;70:1030-7.
2. Emura F, Gralnek I, Sano Y, et al. Improving early detection of gastric cancer: a novel systematic alphanumeric-coded endoscopic approach. Rev Gastroenterol Peru 2013. In press.
3. Ono H, Kondo H, Gotoda T, et al. Endoscopic mucosal resection for treatment of early gastric cancer. Gut. 2001;48:225-9.
4. Castaño R, Escobar J, Villamizar J, et al. Carcinoma gástrico temprano: evaluación de una serie de 109 pacientes. Rev Col de Cir. 1998:13;229 235.
5. Llorens P. Gastric Cancer in Chile. Gastrointest Endosc. 1999,49:408-411.
6. Weinstein WM, Goldstein NS. Gastric dysplasia and its management. Gastroenterology 1994; 107:1543-5.
7. Plummer M, Buiatti E, López G et al. Histological diagnosis of precancerous lesions of the stomach: a reliability study. Int J Epidemiol 1997; 26:716-20.
8. Rugge M, Correa P, Dixon MF, et al. Gastric dysplasia: the Padova international classification. Am J Surg Pathol 2000; 24:167-76.
9. Riddell RH, Goldman H, Ransohoff DF, et al. Dysplasia in inflammatory bowel disease: standardized classification with provisional clinical applications. Hum Pathol 1983; 14:931-68.
10. Rugge M, Cassaro M, Di Mario F, et al. Interdisciplinary Group on Gastric Epithelial Dysplasia

(IGGED). The long term outcome of gastric non. invasive neoplasia. Gut. 2003; 52(8):1111-6.

11. Gotoda T, Yanagisawa A, Sasako M, et al. Incidence of lymph node metastasis from early gastric cancer: estimation with large number of cases at two large centers. Gastric Cancer. 2000;3:219-225.
12. Gotoda T, Sasako M, Ono H, et al. Evaluation of the necessity for gastrectomy with lymph node dissection for patients with submucosal invasive gastric cancer. Br J Surg. 2001;88:444-9.
13. Sano T, Okuyama Y, Kobori O, et al. Early gastric cancer; endoscopic diagnosis of depth of invasion. Dig Dis Sci 1990;35:1340-4.
14. Fujii T, Hasegawa RT, Saito Y, et al. Chromoscopy during colonoscopy. Endoscopy. 2001;33:1036-41.
15. Oliveros R. Cromoendoscopia. Guía de manejo. Rev Col de Gastroenterol. 1999;14: 237-241.
16. Hardie LJ, Olliver JR, Wild CP, et al. Chromoendoscopy with methylene blue and the risk of DNA damage. Gastroenterology. 2003;124:880-8.
17. Olliver JR, Wild CP, Sahay P, et al. Chromoendoscopy with methylene blue and associated DNA damage in Barrett's esophagus. Lancet.2003;362:373-4.
18. Sano Y, Saito Y, Fu K-I, et al. Efficacy of magnifying chromoendoscopy for the differential diagnosis of colorectal lesions. Digest. Endosc. 2005;17:105-110.
19. Emura F, Saito Y, Taniguchi M, et al. Further validation of magnifying chromocolonoscopy for differentiating colorectal neoplastic polyps in a health screening center. J Gastroenterol Hepatol 2007;22:1722-27.
20. Fujishiro M, Yahagi N, Kashimura K, et al. Comparison of various submucosal injection solutions for maintaining mucosal elevation during endoscopic mucosal resection. Endoscopy. 2004;36:579-83.
21. Uraoka T, Fujii T, Saito Y, et al. Effectiveness of glycerol as a submucosal injection for EMR. Gastrointestinal Endoscopy 2005;61:736-40
22. Matsuda T, Fujii T, Emura F, et al. Complete closure of a large defect after EMR of a lateral spreading colorectal tumor when using a two-channel colonoscope. Gastrointest Endosc. 2004;60:836-8.
23. Eguchi T, Gotoda T, Hamanaka H, et al. ¿Is endoscopic one-piece mucosal resection essential for early gastric cancer? Digest Endosc. 2003;15:113-6.
24. Inoue H, Takeshita K, Hori H, et al. Endoscopic mucosal resection with a cap-fitted panendoscope for esophagus, stomach, and colon mucosal lesions. Gastrointest Endosc. 1993;39:58-62.
25. Tada M, Inoue H, Yabata E, et al. Colonic mucosal resection using a transparent cap-fitted endoscope. Gastrointest Endosc. 1996;44:63-5.
26. Suzuki Y, Hiraishi H, Kanke K, et al. Treatment of gastric tumors by endoscopic mucosal resection with a ligating device. Gastrointest Endosc. 1999;49:192-9
27. Ell C, May A, Gossner L, et al. Endoscopic mucosal resection of early cancer and high-grade dysplasia in Barrett's esophagus. Gastroenterology. 2000;118:670-7.
28. Tada M, Shimada M, Murakami F, et al.Development of the strip-off biopsy. Gastroenterol Endosc 1984;26:833-9.
29. Karita M, Tada M, Okita K. The successive strip biopsy partial resection technique for large early gastric and colon cancers. Gastrointest Endosc. 1992;38:174-8.
30. Karita M, Tada M, Okita K, et al. Endoscopic therapy for early colon cancer: the strip biopsy resection technique. Gastrointest Endosc. 1991;37:128-132
31. Ono H, Hasuike N, Inui T, et al. Usefulness of a novel electrosurgical knife, the insulation-tipped diathermic knife-2, for endoscopic submucosal dissection of early gastric cancer. Gastric Cancer. 2008;11 (1): 47-52.
32. Gotoda T, Kondo H, Ono H, et al. A new endoscopic mucosal resection procedure using an insulation-tipped diathermic knife for rectal flat lesions. Gastrointestinal Endosc 1999;50:560-3.
33. Kodashima S, Fujishiro M, Yahagi N, et al. Endoscopic submucosal dissection using flexknife., J. Clin Gastroenterol. 2006;40:378-84.
34. Oyama T, Tomori A, Hotta K, et al. Endoscopic submucosal dissection of early esophageal cancer. Clin Gastroenterol Hepatol. 2005;3(7 Suppl 1):S67-70.
35. Emura F, Mejía J, Mejía M, et al. Utilidad de la cromoendoscopia sistemática en el diagnóstico del cáncer temprano y lesiones gástricas premalignas: Resultado de dos campañas masivas consecutivas de tamización en Colombia (2006-2007). Rev Col Gastroenterol. 2010; 25(1): 19-30.
36. Gotoda T. Endoscopic resection of early gastric cancer. Gastric Cancer. 2007;10:1-11.
37. Minami S, Gotoda T, Ono H, et al. Complete endoscopic closure of gastric perforation induced by

endoscopic resection of early gastric cancer using endoclips can prevent surgery. Gastrointest Endosc. 2006;63:596-601.

38. Oda I, Gotoda T, Hamanaka H, et al. Endoscopic submucosal resection for early gastric cancer: Technical feasibility, operation time and complications from a large consecutive series. Digest Endosc. 2005;17:54-57.
39. Parra-Blanco A, Kaminaga N, Kojima T, et al. Hemoclipping for post-polypectomy and post-biopsy colonic bleeding. Gastrointest Endosc. 2000;51:37-41.
40. Japanese Gastric Cancer Association. Japanese classification of gastric carcinoma, 2nd English Ed. Gastric Cancer 1998;1:10-24.
41. Emura F, Oda I. Diagnóstico y tratamiento endoscópico del cáncer gástrico estado 0: ¿Qué hacer para que aumente más? Rev Col Gastroenterol. 2009;24(4): 333-335.

CAPÍTULO 6

Colonoscopia Diagnóstica

EDITORES: FAUSTO VÉLEZ LECOMPTE
DIEGO MAURICIO APONTE MARTÍN

Indicaciones, contraindicaciones

FAUSTO VÉLEZ LECOMPTE

INTRODUCCIÓN

El lugar que ocupa la colonoscopia en la práctica clínica diaria es indudable, siendo hoy por hoy, el método de elección para las exploraciones orientadas a la búsqueda y el control evolutivo del cáncer de colon.

Cáncer de colon.

La antigua concepción de realizar inicialmente un tránsito baritado colónico, actualmente carece de importancia para el endoscopista, pues con el entrenamiento adecuado y la tecnología disponible, no tiene cabida el pretexto de "conocer la morfología del colon", lo cual, salvo muy escasas excepciones, sólo agregaría incomodidades innecesarias para el paciente y aumento injustificado en los costos de la prestación de los servicios de salud.

La tecnología ha evolucionado de manera sorprendente desde la introducción de la fibra óptica, que ha permitido contar con equipos flexibles, que disminuyen las molestias para el paciente y la posibilidad de morbilidad durante el examen, utilizando delgadas fibras de vidrio, cada una más delgada que un cabello humano, que transmiten luz en el interior del órgano unas, y otras transmiten la imagen al examinador.

Video colonoscopio.

El desarrollo de la videoendoscopia, que integra la imagen digital mediante la colocación de un chip ccd en el extremo distal del endoscopio, que capta la imagen y la transmite a un procesador de imagen que permite manipularla y enviarla a un monitor, permite ampliarla para una mayor precisión en la detección de alteraciones y facilita incluso su almacenamiento para archivo de imágenes y comparación con controles posteriores. Actualmente el desarrollo tecnológico pretende con asombrosas posibilidades ya disponibles en el mercado, acercarnos a detalles histológicos de la mucosa para diagnósticos más

precisos y orientar la toma de muestras para estudios anatomopatológicos. (nbi).

Video colonoscopia luz blanca.

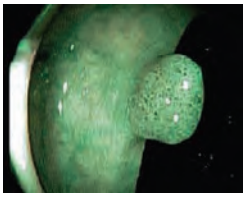

Pólipo de colon NBI.

Actualmente, con la técnica adecuada, es posible lograr la revisión completa del colon hasta la región cecal, en más del 90% de las exploraciones, logrando incluso la intubación del ileon distal si así se requiere, según las indicaciones de cada caso en particular. Existen una serie de situaciones que limitan estas posibilidades como la existencia de adherencias, por cirugías abdominal previa o por peridiverticulitis, mala preparación del colon, alteraciones anatómicas y la presencia de lesiones inflamatorias o neoplásicas que impiden la progresión instrumental.

Exploración hasta región cecal.

Actualmente la colonoscopia es, pues, la técnica de elección para diagnóstico de las lesiones colónicas que permiten la toma de muestras para su estudio anatomopatológico y microbiológico posibilitando, además, acciones terapéuticas en determinadas situaciones.

Esto ha ocasionado que en algunos centros de endoscopia, colapsaran los tiempos de espera, lo cual afecta negativamente los indicadores de calidad en la prestación de los servicios.

La colonoscopia constituye, actualmente, una exploración más que probable que el paciente deba repetirla a lo largo de su vida, por lo tanto es deseable un buen recuerdo de la experiencia, comenzando por realizarla con una correcta indicación.

Según las conclusiones, a este respecto, del Foro Latino Americano de Endoscopia Digestiva (F.L.A.E.D.), el criterio de calidad es conseguir que las indicaciones inapropiadas no superen el 20 %.

En los últimos tiempos se ha incrementado su solicitud para tamizaje de pólipos o cáncer temprano, de tal manera que desde hace 10 ó 15 años, no sólo tiende a igualar, sino que superó, en algunos centros, de manera significativa en número a la endoscopia alta (3a4:1) aumentando con ello la posibilidad de complicaciones.

INDICACIONES

Radiología dudosa

Cuando en el reporte de un enema opaco del colon, se evidencian hallazgos anormales o dudosos que ameritan aclararse o confirmarse con mayor certeza.

Diarrea crónica de origen no determinado

En este caso debemos hacer especial mención a los pacientes con colitis ulcerativa, quienes ameritan este procedimiento para diagnóstico y seguimiento de la enfermedad, pues es conocido que el riesgo de desarrollar cáncer de colon aumenta con el tiempo de evolución de la patología, por lo cual se recomienda la realización de colonoscopia cada dos años, independientemente de si la enfermedad se encuentra activa o no, con tomas de biopsia cada 10 cm, donde la presencia de displasia constituiría el marcador de riesgo de cáncer.

En estos casos la Sociedad Americana de Endoscopia Gastrointestinal (ASGE) ha aceptado por consenso, someter a estudio endoscópico de colon a pacientes con Colitis Ulcerativa o Enfermedad de Crohn con pancolitis de ocho o más años, de ocho o más años de evolución, cada 1-2 años con biopsias sistemáticas.

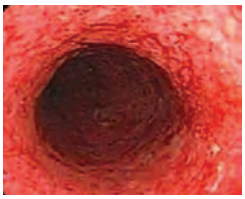

Colitis ulcerativa.

Sangrado digestivo bajo

Especialmente es útil en sangrados no masivos, cuando el sangrado se ha detenido y en sangrados pospolipectomía. El diagnóstico es posible documentarlo en 72 – 85% de los casos, lo que facilita en la mayoría de estos realizar acciones terapéuticas.

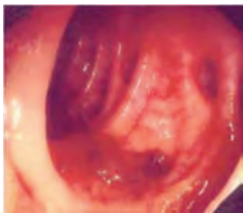

Enfermedad diverticular sangrante.

Hemorragia digestiva de origen oscuro

Indicado en aquellos pacientes con evidencias macroscópicas del sangrado gastrointestinal (hematoquezia) que registren previamente una esófagogastroduodenoscopia normal y/o presencia de sangre oculta en materia fecal.

Screening y seguimiento del cáncer colorectal

Actualmente se insiste en la realización de colonoscopia a todo paciente mayor de 50 años pero en adición está indicado en:

a. *Patología colónica conocida*, esto es: cáncer colorectal con resección curativa, adenomas y enfermedad inflamatoria intestinal crónica, de más de ocho años de evolución.
b. *Historia familiar de:* poliposis colónica, síndrome de carcinoma colorrectal hereditario no asociado a poliposis o síndromes de Lynch, y familiar de primer grado con cáncer colorrectal esporádico y adenomas antes de los 60 años o pacientes con múltiples familiares de primer grado con cáncer o adenomas.

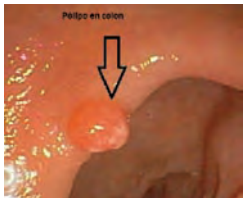

Pólipo de Colon.

c. *Seguimiento postpolipectomía:* se ha observado que la recurrencia de pólipos es de 30 – 50% en los siguientes tres años después de polipectomía. Sin embargo, por los costos que puede implicar el seguimiento y teniendo en cuenta el crecimiento lento de los pólipos, se recomienda colonosco- pia inicial de seguimiento a los dos –tres años y posteriormente 5– 10 años después de la polipectomía de base. En la actualidad se plantea la estratificación de los pacientes de acuerdo con el tipo histológico del pólipo resecado.

Intraoperatoria

En estos casos, a criterio del equipo que interviene en la atención del paciente, en el curso de una hemorragia de origen no determinado o para detectar lesiones sincrónicas en neoplasias obstructivas.

Dolor abdominal crónico

En este aspecto debemos mencionar que el dolor abdominal crónico no es indicación de colonoscopia a menos que se encuentren alteraciones específicas. Los estudios han demostrado que en este síntoma aislado, la incidencia

de lesiones en la colonoscopia es similar a la esperada en la población general.

Otros

- Anemia por déficit de hierro inexplicada.
- Identificación y eventual extracción de cuerpos extraños.

Cuerpo extraño (piercing).

CONTRAINDICACIONES

Hoy día, básicamente, las contraindicaciones para la realización de una colonoscopia diagnóstica dependerán de la experiencia del examinador, pero desde el punto de vista práctico y didáctico, podemos agruparlos en:

Absolutas

- Peritonitis
- Perforación intestinal
- Colitis tóxica
- Infarto agudo del miocardio reciente
- Tromboembolismo pulmonar reciente
- Diverticulitis aguda con signos sugestivos sépticos

Relativas

- Diverticulitis aguda no complicada
- Ascitis o diálisis peritoneal
- Sangrado colónico masivo
- Estado cardiopulmonar inestable
- Cirugía intestinal reciente
- Poca aceptación / tolerancia sicológica al procedimiento por parte del paciente
- Embarazo en segundo o tercer trimestre

BIBLIOGRAFÍA

1. Peter B. Cotton, Christopher B. Williams. Practical Gastrointestinal Endoscopy. Oxford Blackwell. Fourth edition, 1996. 160-223.
2. Guidelines for complications of colonoscopy. Gastrointestinal Endosc. 2003; 57:441-445.
3. Drossman D.A. Manual of Gastroentorologic Procedures. New York: Raven Press. Second edition, 1987. 110-135.
4. Abreu L. Corugedo AF, Garrido A. Rectosigmoidoscopia flexible y colonoscopia. Indicaciones, contraindicaciones, complicaciones y aspectos técnicos. En: Abreu L. ed. Endoscopia diagnóstica y terapéutica. Madrid: Eurobook, 1998; 329-339.
5. Ferrando J. Introducción. Preparación del paciente y del colon. Técnica de la exploración. Colon normal. Indicaciones y contraindicaciones. Complicaciones. En: Ferrando J, ed. Enfermedades del colon en imágenes. Madrid: Emisa, 1996; 5-22.
6. Sáenz Roque, Caro Luis. Guías para mejorar la calidad en Endoscopia Digestiva. SIED - FLAED. Pag 43-57. Santiago de Chile 2010

Preparación del paciente

JOSÉ LUIS BUELVAS BERROCAL

INTRODUCCIÓN

El examen endoscópico del colon sólo podrá ser completo cuando se practique en un paciente cuyo intestino grueso se encuentre completamente limpio de materias fecales, de manera que puedan visualizarse todos sus segmentos.

Una preparación adecuada incluye no sólo la limpieza del intestino, sino también, el escrutinio de los factores comórbidos que puedan interferir con el procedimiento mismo o con la preparación en sí. Es de vital importancia determinar previamente los medicamentos utilizados por el paciente y los signos o síntomas de Diabetes Mellitus, patología cardiovascular, insuficiencia renal, hepática y obstrucción intestinal.

Múltiples métodos se han utilizado con resultados similares y sus diferencias radican en la tolerabilidad, tiempo de preparación, interacciones medicamentosas e incidencia de complicaciones.

Toda unidad de endoscopia digestiva debe contar con un mínimo de dos opciones de preparación del colon, que permitan sortear las particularidades de algunos pacientes.

En la actualidad se recomienda la preparación por vía oral con Polietilenglicol (peg), o con Fosfosoda, complementados con enemas, supositorios u otros laxantes orales para casos especiales.

Al solicitar el paciente una colonoscopia se le debe interrogar por parte del médico o de sus auxiliares para conocer su estado clínico previo, e informarlo sobre el procedimiento. Se deben tener en cuenta los siguientes puntos:

- La colonoscopia puede durar aproximadamente 45 minutos, pero el tiempo en la unidad puede prolongarse hasta cuatro horas para permitir la preparación final y el tiempo de recuperación.
- Las complicaciones son raras, sin embargo es pertinente dejar constancia de su posibilidad en el consentimiento informado.
- Si el paciente utiliza coumadin u otro anticoagulante debe recibir instrucciones específicas del médico tratante para su retiro previo al procedimiento.
- Si tiene diabetes no debe medicarse en la mañana del procedimiento1.
- Si el paciente padece enfermedad renal, cardíaca o hepática severa no debe usar preparación que incluya fosfosoda. [2]
- Una semana antes de la colonoscopia se suspenderá el uso de ácido acetilsalicílico

(asa) y dos días antes el uso de antiinflamatorios no esteroideos. [2]

- Se darán antibióticos profilácticos en caso de valvulopatías cardíacas prótesis, marcapasos, prótesis de cadera.
- Los pacientes con ostomias deberían traer otras bolsas para recambio. [1]
- En las mujeres embarazadas se contraindica la colonoscopia y se debe confirmar en caso de sospecha para cancelar el procedimiento.

PREPARACIÓN DEL INTESTINO

Los pacientes, y su colon, no son uniformes. No hay un régimen exclusivo de preparación que sea aplicable a todos los enfermos, y a menudo es necesario adaptarlo a las necesidades individuales. El médico, su enfermera o secretaria, debe dialogar con el paciente para averiguar su hábito intestinal normal (suelto, estreñido, uso y respuesta anterior a laxantes) y explicarle la necesidad de dietas especiales y purgas. El tiempo que se emplea para dar explicaciones y motivar al enfermo contribuye a impedir que la exploración se prolongue o sea desagradable e insuficiente por la mala preparación. Cuando la preparación provoque vómitos es probable que fracase. [3]

Los preparados a base de peg son los preferidos en la actualidad para la limpieza del colon, por su buena tolerancia, pocos efectos colaterales y menor número de contraindicaciones. [4,5] El peg es un polímero inerte con un peso molecular de amplio rango, entre los 3.200 y 4.000 de peso molecular, el compuesto no es absorbido por el intestino y se excreta inalterado con la heces; las moléculas más pequeñas son absorbidas por el intestino y se excretan sin cambio por filtración glomerular con la orina. La presión osmótica del peg en el colon se opone a la absorción de agua, lo cual implica el ablandamiento de las heces y el aumento del volumen fecal y a veces la formación de materia fecal líquida.

El agregado de electrolitos apropiados a una solución de peg evita los efectos adversos potenciales de la ingesta de un volumen líquido muy importante o la eliminación de heces acuosas, como intoxicación hídrica, deshidratación o desequilibrios electrolíticos. [6]

Se comercializa como caja con cuatro sobres, cada uno contiene 59 gramos de peg 3.350, así como también una mezcla balanceada de sales: cloruro de sodio, cloruro de potasio, sulfato de sodio y bicarbonato de sodio, además contiene aspártame y saborizantes y partes de fenilalanina.

Día previo

El paciente puede desayunar normalmente, el resto del día tomará sólo líquidos claros y evitar jugo de naranja, lácteos y aquellos de color rojo. Se puede ingerir agua, jugo de manzana, de uvas, café negro, limonada, consomé de pollo o de carne y gaseosas no rojas.

Debe ingerir aproximadamente 14 vasos de ocho onzas durante el día previo para evitar la deshidratación. [7]

Para obtener un buen resultado basta con la ingesta de dos a cuatro sobres según el tipo de paciente. Cada sobre se diluye en un litro de agua para consumir un vaso cada 15 minutos, iniciando a las 5 p.m. aproximadamente con una hora de descanso entre cada litro para una mejor tolerancia. La solución preparada no se mantendrá refrigerada por más de 30 minutos antes de su uso y debe consumirse en un máximo de seis horas. En pacientes incapacitados para deglutir se puede administrar por sonda nasogástrica a un flujo de 20 a 30 ml /minuto.[5] Es recomendable el uso de lidocaína en ungüento en el ano en los pacientes con antecedentes hemorroidales o con fisura antes de que la diarrea comience.

Día del examen

El día del examen el paciente puede tomar líquidos hasta dos horas antes. Tomará los medicamentos usuales excepto los contraindicados anteriormente y la auxiliar hará una lista de los medicamentos habituales, alergias, trastornos cardiorespiratorios, de coagulación y comprobación de su afiliación a aseguradora (eps, prepagadas y otras). Un adulto responsable acompañará al paciente y no llevará joyas ni niños.

Una vez en la sala el paciente será canalizado, premedicado y monitorizado para dar inicio al procedimiento.

BIBLIOGRAFÍA

1. http://colorectalcare.com/colon_prep2.htm
2. http://www.med.umich.edu/1libr/aha/umcolon.htm
3. Cotton PB. Williams CB. Tratado práctico de Endoscopia Digestiva. 1a ED. Barcelona(España): Masson – Salvat; 1992.
4. http://kc-gi.com/preparing_for_colonoscopy.htm
5. http://w w w.eradiog raphy.net/cont rast_me dia/drugsbowelpreps.htm
6. Sleisenger & Fordtran. Enfermedades gastrointestinales. 7a ED. Filadelfia: Saunders; 2002.
7. http://www.emedicine.com/med/topic2966.htm

Medicación: sedación y analgesia en colonoscopia

EDUARDO CUELLO LACOUTURE

INTRODUCCIÓN

En las últimas cuatro décadas la endoscopia de vías digestivas ha tenido una gran evolución, ampliando las posibilidades diagnósticas y terapéuticas de los gastroenterólogos. La rápida evolución tecnológica y la formación de endoscopistas altamente calificados, han hecho de las endoscopias unos procedimientos seguros y confiables. La tolerancia adecuada por parte de los pacientes es esencial para la ejecución de los exámenes en forma segura, y para ello los endoscopistas han desarrollado experiencia para la aplicación de una variedad de agentes sedantes y analgésicos, buscando una mayor satisfacción por parte de los pacientes. Sin embargo las complicaciones cardiovasculares representan el 50% de todas las complicaciones reportadas, siendo la mayoría de ellas secundarias a aspiración, exceso de sedación, hipo ventilación, episodios vaso vagales y obstrucción de la vía aérea. [1,2,3,4,5,6] El riesgo de complicaciones cardiovasculares está relacionado con la condición de base del paciente y el procedimiento endoscópico que se esté realizando. Los pacientes mayores o aquellos que tienen problemas médicos concomitantes ya sean cardiovasculares, pulmonares, renales, hepáticos, metabólicos o neurológicos, pueden estar expuestos a un mayor riesgo al recibir sedación. [7,8]

Aunque la realización de colonoscopia sin sedación puede tener ventajas en opinión de algunos endoscopistas, como la disminución del riesgo de hipoxemia y depresión respiratoria, tiempo de recuperación del paciente y de los costos, esta no es una modalidad aceptada hoy en día en la mayoría de los países [9,10], como se pudo observar en una encuesta sobre sedación, la cual fue usada siempre en el 44% de los procedimientos en Asia, 56% en Europa, y 72% en América (Canadá, Centro y Sur América). [11] Cuando se tome la decisión de realizar colonoscopia sin sedación, deben tenerse en cuenta varias características en los pacientes que permiten una mejor selección en cuanto a tolerancia se refiere. Estos parámetros incluyen: pacientes mayores, no ansiosos, hombres y ausencia de dolor abdominal. [12, 13]

Niveles de conciencia durante la sedación en colonoscopia

Sedación es la reducción de los niveles de conciencia, inducida por medicamentos usados para facilitar la aceptación de los procedimientos. Analgesia es la reducción en el dolor o en la

percepción de los estímulos nocioceptivos inducida por el uso de medicamentos, principalmente opiáceos.

Existen niveles de profundidad en la sedación establecidos por el asa (American Society of Anesthesiology) y la OASS (Observer Assesment Alertness/Sedation). [14]

- Sedación mínima: el paciente responde apropiadamente a preguntas, utilizando ya sea respuestas verbales o físicas sin demora o duda.
- Sedación moderada: el paciente responde en forma lenta a estímulos verbales o táctiles suaves. Su respuesta puede ser verbal o física (abriendo los ojos, girando la cabeza hacia la dirección de la voz, moviendo lentamente un brazo o pierna, o siguiendo órdenes de cambio de posición).
- Sedación profunda: el paciente no es capaz de responder a estímulos ligeros ya sean verbales o táctiles, como los descritos anteriormente.

Todo paciente al que se le vaya a realizar un procedimiento endoscópico con sedación, debería tener una historia y examen físico previo al procedimiento, para identificar aquellos pacientes con mayor riesgo de complicaciones.

La historia debería determinar los siguientes factores de riesgo:

- Enfermedad cardiaca o pulmonar
- Apnea del sueño
- Historia de intubación difícil
- Convulsiones
- Historia de reacción adversa a sedación/anestesia
- Multimedicados
- Alergia a drogas o alimentos
- Abuso de alcohol u otras sustancias
- Ingesta de sólidos en la 6 horas previas, o líquidos en las últimas dos horas
- Náusea o vómito frecuente

El examen físico debería evaluar:

- Nivel de conciencia basal
- Signos vitales y peso
- Auscultación respiratoria y cardiaca
- Evaluación de vías aéreas
- Presencia de obesidad
- Presencia de ascitis, íleo o distensión abdominal

La evaluación de la vía aérea debería identificar pacientes con dificultad para la intubación, como:

- Obesidad
- Cuello corto y grueso
- Enfermedad de columna cervical
- Anomalías estructurales de la boca, maxilar o cavidad oral
- Distancia hioides – mentón disminuida

MONITOREO DEL PACIENTE

Aunque las complicaciones cardiopulmonares severas son infrecuentes, el paciente sedado requiere de un monitoreo cuidadoso durante y después de los procedimientos, lo cual requiere vigilar la presión arterial, oximetría de pulso y EKG en pacientes con enfermedad cardiovascular. En las salas de endoscopia siempre debe estar disponible oxígeno, sondas para succión oral, cánulas para vías aéreas, y agentes para revertir sedantes y opiáceos. Los equipos de reanimación deben estar accesibles y el personal de endoscopia entrenado para manejar resucitación de pacientes en caso necesario.

Entre los métodos para monitorear adecuadamente a los pacientes sedados se cuenta con:

1. Oximetría de pulso [16], la cual debe usarse en todos los pacientes;
2. Electrocardiografía: recomendada por el ASA para pacientes con enfermedad cardiovascular importante o arritmias [15]
3. Monitoreo hemodinámico, lo cual incluye control de frecuencia cardiaca y presión arterial y debe realizarse a todos los pacientes bajo sedación;
4. Capnografia: Es la medición del dióxido de carbono en el aire exhalado, y es más sensible que la observación directa o la oximetría de pulso para detectar hipoventilación. La ASA la recomienda para pacientes con sedación profunda y para aquellos pacientes en quienes la ventilación no puede ser observada directamente durante sedación moderada. [17, 18]

OXÍGENO

La aplicación de oxigeno por vía nasal revierte o previene la desaturación de oxígeno durante los procedimientos endoscópicos y es recomendada por la American Society of Anesthesiology y la American Society of Gastrointestinal Endoscopy, para los pacientes que reciben sedación.

MEDICAMENTOS PARA LA SEDACIÓN EN COLONOSCOPIA

Al momento de seleccionar el medicamento y las dosis a utilizar en cada paciente, debe tenerse en cuenta los parámetros descritos previamente, que permiten identificar aquellos pacientes que podrían tolerar los procedimientos con poca sedación. Aún más importante es la identificación de características de aquellos pacientes difíciles de sedar, y estas incluyen:

- Historia previa de dificultades con sedación consciente
- Uso de benzodiacepinas u opiáceos, ya sean prescritos o en forma ilícita
- Consumo frecuente de bebidas alcohólicas

La elección del sedante es generalmente dependiente del gusto del endoscopista o anestesiólogo, pero generalmente son utilizadas las benzodiacepinas, ya sea solas o en combinación con un opiáceo. Las benzodiacepinas más comúnmente utilizadas son midazolam y diazepan, y los niveles obtenidos con estas dos drogas es comparable. [19, 20] Sin embargo la mayoría de endoscopistas prefieren en la actualidad el midazolam por ser de acción más rápida, efecto más corto y por producir menor irritación en el sitio de aplicación. Los opiáceos utilizados por vía endovenosa como la meperidina y el fentanyl, brindan tanto analgesia como sedación, teniendo el fentanyl un más rápido comienzo de su acción y eliminación, y menor incidencia de náusea, al compararlo con la meperidina.

Benzodiazepinas

Son las drogas más utilizadas en los procedimientos endoscópicos, logrando inducir relajación, cooperación y respuesta amnésica adecuados. Las dosis son tituladas de acuerdo con la tolerancia de cada paciente, la cual puede ser afectada por factores como la edad, enfermedades asociadas, uso de otros medicamentos, y el nivel de complejidad de procedimiento a realizar. Además de los efectos deseados, estos medicamentos pueden producir depresión respiratoria, y el riesgo se incrementa al combinarlos con opiáceos.

El midazolam se une a receptores específicos en las neuronas post sinápticas GABA, en varios sitios dentro del sistema nervioso central, incluyendo el sistema límbico y la formación reticular. Midazolam causa amnesia anterograda, pero no posee efecto analgésico, anti depresivo o anti sicótico. La dosis inicial para obtener sedación consciente es de 0.5 a 2 mg por vía endovenosa durante 1-2 minutos, dosificándolo de acuerdo con el efecto deseado con dosis repetidas cada 2-3 minutos si es necesario.

El diazepan tiene propiedades similares al midazolam, aunque tiene una vida media más larga, menor efecto amnésico y mayor tendencia a producir flebitis. La dosis de inicio es de 2.5 mg cada cuatro a cinco minutos si es necesario.

Los síntomas por sobredosis incluyen depresión respiratoria, coma, estupor, depresión, y dicho riesgo se incrementa con la aplicación simultánea de opiáceos. [21] Su tratamiento es de soporte, pudiéndose utilizar flumazenil como antagonista específico de sus receptores. Sin embargo carece de eficacia para revertir la depresión respiratoria, por lo que a los pacientes en quienes se han utilizado opiáceos en asocio con benzodiacepinas, debe administrárseles naloxona antes de la aplicación de flumazenil.

Opiáceos

Los opiáceos administrados por vía intravenosa producen analgesia y sedación. Al igual que las benzodiacepinas, su aplicación requiere titulación de acuerdo con la tolerancia de cada paciente, la cual puede ser afectada por los factores ya mencionados. La depresión respiratoria puede también ocurrir con estos medicamentos ya sean utilizados solos o en combinación con

otros sedantes. Deben ser administrados lentamente y en pequeños incrementos, según la respuesta obtenida.

El fentanyl se une a receptores específicos en muchos sitios del sistema nervioso central, aumentando la tolerancia al dolor, altera la percepción dolorosa e inhibe las vías de ascenso del dolor. La dosis para obtener sedación continua es de 25 – 50 microgramos, repitiéndola cada 1-2 minutos, siendo la dosis usual de 50 – 200 microgramos. Su vida media es de 2 a 4 horas.

La meperidina también actúa por la misma vía y con efectos similares, pero tiene una vida media más larga y tiene un efecto nauseoso importante al compararlo con el fentanyl. La dosis usual es de 50 – 100 mg.

La naloxona es el antagonista específico de los opiáceos, utilizada para revertir la depresión respiratoria causada por estos. Su efecto no es instantáneo y es de vida más corta que la de los opiáceos, por lo que pueden requerirse dosis repetidas para prevenir el desarrollo de resedación. La dosis inicial de la naloxona es de 0.4 mg por vía intravenosa, en forma lenta y titulada para prevenir efectos adversos. Su administración produce liberación de catecolaminas, por lo que debe ser utilizada con precaución en pacientes ancianos y en aquellos con enfermedad cardiaca, para evitar complicaciones cardiovasculares.

AGENTES ANESTÉSICOS EN COLONOSCOPIA

Los agentes anestésicos que han sido utilizados para procedimientos endoscópicos incluyen propofol y los agentes inhalados tales como óxido nitroso, enfluorane, isofluorane y sevofluorane. Los agentes inhalados están actualmente fuera de cualquier recomendación para uso endoscópico.

Propofol

Es un agente anestésico aprobado por la FDA para la inducción y mantenimiento de anestesia general y para la sedación de pacientes ventilados. Es clasificado como un agente hipnótico de efecto ultracorto, que produce amnesia pero muy bajos niveles de analgesia. El propofol incrementa la posibilidad de una sedación satisfactoria y profunda, así como el riesgo de una rápida y profunda disminución de los niveles de conciencia y función cardiorespiratoria, la cual puede culminar en anestesia general. Atraviesa rápidamente la barrera hematoencefálica, y causa depresión en la conciencia debido a potenciación de la actividad de los ácidos amino butírico en el cerebro. Típicamente el tiempo entre la aplicación de la droga y el comienzo de la sedación es de 30 a 60 segundos. La vida media en plasma va de 1.3 a 4 minutos. La reducción de la dosis es recomendada en pacientes con disfunción cardiaca y ancianos, debido a la disminución en la eliminación de la droga.

El propofol se une a proteínas en un 98%, y es metabolizado primariamente en el hígado. Es una droga lipofílica y es preparada como una emulsión aceite/agua que consta de 1% propofol, 10% aceite de soya, 2.25% glicerol, y 1.2% lecitina de huevo. Por lo anterior está contraindicado en pacientes con hipersensibilidad al huevo o a la soya.

El dolor en el sitio de la inyección es la complicación local más frecuente, y ocurre hasta en el 50% de los pacientes. El mayor riesgo de su uso es la depresión respiratoria. Episodios de depresión respiratoria severa que necesitan soporte ventilatorio temporal han ocurrido en largas series utilizando propofol en procedimientos endoscópicos. [22] Por lo anterior siempre que sea utilizado debe ser manejado por personal específicamente entrenado en la aplicación de este medicamento, con experiencia en manejo urgente de vías respiratorias, con monitoreo constante de los parámetros fisiológicos. [23]

El uso de propofol en procedimientos endoscópicos ha sido investigado en múltiples estudios con resultados conflictivos, y mientras algunos han demostrado algunas ventajas con respecto a la aceptabilidad de los pacientes y el tiempo de recuperación, otros han demostrado todo lo contrario, cuando se ha comparado con midazolam, ya sea solo o en asocio con opiáceos. [24, 25] Algunos estudios han demostrado que el propofol es más efectivo que el midazolam para la sedación en colonoscopia, puede ser administrado en forma

segura por gastroenterólogos y enfermeras, y puede ser aplicado a pacientes mayores y de alto riesgo. [26]

Tomados en conjunto, estos estudios no han mostrado un beneficio convincente para el propofol cuando es usado para endoscopias convencionales de vías digestivas altas o bajas, pero si ha mostrado tener más ventajas clínicas cuando es usado en procedimientos más prolongados y terapéuticos como CPRE y ultrasonido endoscópico. [27,28]

La dosis recomendada de propofol se describe a continuación:

- Administrar un bolo inicial de 0.5 mg/kg. durante 3-5 minutos. Esta dosis debe ser menor si se usa en asocio con otros agentes sedantes. Cuando se usa para endoscopias de vías digestivas, el bolo típico inicial es de 40 a 60 mg en los adultos. [28,29]
- Las dosis subsecuentes dependerán de la respuesta a la dosis inicial, pero típicamente se da en incrementos de 10 a 20 mg cada 1-2 minutos. [28,29,30, 31,32, 33, 34]

OTROS MEDICAMENTOS EN SEDACIÓN PARA COLONOSCOPIA

Algunos medicamentos han sido utilizados como coadyuvantes (fisostigmina, butil bromuro de hioscina, difenhidramina, droperidol, prometazina), pero los resultados no han sido convincentes y han entrado en desuso rápidamente. Otros anestésicos como la dexmedetomidina han tenido utilidad limitada, mientras el remifentanyl ha mostrado resultados contradictorios en los pocos estudios realizados, y se necesitan estudios complementarios para demostrar su utilidad sobre los medicamentos ya mencionados. La ketamina a dosis baja (20 – 40 mg), en combinación con benzodiacepinas y opiáceos, ha demostrado buena aceptabilidad, tiempo de recuperación, amnesia y ausencia de dolor.

MONITOREO POST PROCEDIMIENTO

Siempre que se utilice sedación en endoscopia, deberá realizarse monitoreo estricto antes, durante y después de la aplicación de los medicamentos, ya que los pacientes permanecen en riesgo de complicaciones cardiorespiratorias aun después de terminado el procedimiento. En este momento, la ausencia de estimulación relacionada con el procedimiento y la presencia de la droga y sus metabolitos en sangre, crean un mayor riesgo de depresión respiratoria. Como consecuencia, los signos vitales, la respiración y el nivel de conciencia deben ser monitoreados a intervalos regulares, y el uso de equipos de monitoreo no debe reemplazar la vigilancia ejercida por personal médico o de enfermería debidamente entrenado en su uso y en el manejo de las complicaciones.

SEDACIÓN Y EMBARAZO

La seguridad de los procedimientos endoscópicos en pacientes embarazadas no ha sido estudiada en forma extensa. Las siguientes son las principales recomendaciones de la Asociación Americana para Endoscopia Gastrointestinal (ASGE), a este respecto: [35]

- Los procedimientos endoscópicos deben ser realizados durante el embarazo sólo cuando exista una fuerte indicación y se debe intentar posponerlos siempre que sea posible.
- Debe haber comunicación estrecha con el departamento de ginecoobstetricia.
- Debe individualizarse el monitoreo materno del fetal.
- Para la sedación durante el embarazo, la meperidina sola es la droga preferida, y si es necesario debe acompañarse de pequeñas dosis de midazolam.
- Si se necesita sedación profunda, esta debe ser administrada por un anestesiólogo.
- La gastroscopia y la colonoscopia son generalmente seguras durante el embarazo
- En etapas avanzadas del embarazo, la paciente debe colocarse en decúbito lateral durante y después del procedimiento.
- La lactancia puede ser continuada después de la aplicación de fentanyl a la

madre, siendo en este caso más recomendable su uso que la meperidina.

- Los recién nacidos no deben ser lactados, hasta cuatro horas después de la administración de midazolam.
- Después de la aplicación de propofol, no se recomienda la lactancia, aunque el periodo de prohibición no se conoce.

En conclusión, en la actualidad se cuenta con medicamentos seguros, de corta duración y excelente efecto analgésico y amnésico, los cuales utilizados en dosis y combinaciones adecuadas, permiten una excelente sedación durante la colonoscopia, y evitan en los pacientes dolor e incomodidades innecesarias. Por otro lado estos medicamentos han permitido alcanzar un mejor nivel de eficiencia en las salas de endoscopia y una mayor aceptación por parte de los pacientes a los programas de prevención y seguimiento del cáncer colorectal.

BIBLIOGRAFÍA

1. Guidelines for the use of deep sedation and general anesthesia for GI endoscopy. America Society for Gastrointestinal Endoscopy. Gastrointest Endosc 2002;56:613-617.
2. Freeman. ML. Sedation and monitoring for gastrointestinal endoscopy. Gastrointest Endosc Clin N Am 1994; 4:475.
3. Carey WD: Indications, contraindications and complications of upper gastrointestinal endoscopy. In Gastroenterologic Endoscopy, Sivak Jr MV, ed. WB Saunders Co, Philadelphia;1987:296-306.
4. Rankin GB. Indications, contraindications and complications of colonoscopy. In Gastroenterologic Endoscopy, Sivak Jr MV, ed. WB Saunders Co., Philadelphia; 1987:868-80.
5. Benjamin SB. Complications of consciuous sedation. Gastrointest Endosc Clin N Am 1996; 6:277.
6. Silvis SE, Nebel O, Rogers G et al: Cardiopulmonary complications are more common than bleeding or perforation during diagnostic procedures. JAMA 1976; 235: 928-30.
7. Lieberman DA., Wuerker CK., Katon RM: Cardiopulmonary risk of esophagogastroduodenoscopy: role of endoscope diameter and systemic sedation. Gastroenterology 1985; 88:468-72.
8. Bell GD, Spickett GP, Reeve PA, et al: intravenous midazolam for upper gastrointestinal endoscopy: a study of 800 consecutive cases relating dose to age and sex of patient. Br J Clin Pharmacol 1987; 23: 241-3.
9. Ristikankare MK., Julkunen RJ., Premedication for gastrointestinal endoscopy is a rare practice in Finland. A nationwide survey. Gastrointest Endosc¸ 1998; 47:204.
10. Rex DK. Imperiale TF. Portish V. Patients willing to try colonoscopy without sedation: Associated clinical factors and results of a randomized controlled trial. Gastrointest Endosc 1999; 49-554.
11. Wang TH., Lin JT. Worldwide use of sedation and analgesia for upper intestinal endoscopy. Sedation for upper GI endoscopy in Taiwan. Gastrointest Endosc 1989; 35:79.
12. Mahajan RJ., Johnson JC., Marshall JB. Predictors of patient cooperation during gastrointest endoscopy. J Clin Gastroenterol 1997; 24:220.
13. Cohen J., Haber GB., Lavell L. et al. Predictors of patient satisfaction after colonoscopy: A prospective study of 601 patients (abstract). Gastrointest Endosc 1996; 43:309.
14. American Society of Anesthesiologists Task Force on Sedation and Analgesia by Non-Anesthesiologists. Anesthesiology 2002; 96: 1004-17.
15. Committee on Obstetric Practice, American College of Obstetricians and Gynecologists. ACOG Committee opinion No. 441: Oral intake during labor. Obstet Gynecol 2009; 114:714.
16. Cohen LB, Delegge MH, Aisenberg J, et al. AGA Institute review of endoscopic sedation. Gastroenterology 2007; 133:675.
17. Poirier MP, González Del-Rey JA, McAneney CM, DiGiulio GA. Utility of monitoring capnography, pulse oximetry, and vital signs in the detection of airways mishaps: a hyperoxemic animal model. Am J Emerg Med 1998; 16:350.
18. Beitz A, Riphaus A, Meining A, et al. Capnographic monitoring reduces the incidence of arterial oxygen desaturation and hypoxemia during propofol sedation for colonoscopy: a randomized, controlled study (ColoCap Study). Am J Gastroenterol 2012; 107:1205.
19. Zakko SF., Seifert HA., Gross JB. A comparison of

midazolam and diazepam for conscious sedation during colonoscopy in a prospective double-blind study. Gastrointest Endosc 1999; 49:684.

20. Waring JP. Guidelines for conscious sedation during gastrointestinal endoscopy. Gastrointest Endosc 2003;58:317-22.
21. Ben-Schlomo J., Abd-El-Khalim H., Ezry J. et al: Midazolam acts synergistically with fentanyl for induction of anesthesia. Br J Anaesth 1990; 64:45-7.
22. Nelson DB., Barkun AN., Block KP.,Burdick JS., Ginsberg GG., Greenwald DA. et al. Propofol use during gastrointestinal endoscopy. Gastrointest Endosc. 2001;53:876-9.
23. Kimmey MB, Al-Kawas FH, Gannan RB, Saeed ZA, Carr-Locke DL, Edmundowics SA, et al. Monitoring equipment for endoscopy. Gastrointest Endosc 1995;42:615-17.
24. Carlsson U, Grattidge P, Sedation for upper gastrointestinal endoscopy: a comparative study of propofol and midazolam. Endoscopy 1995; 27:240-3.
25. Patterson KW, Casey PB, Murray JP, O´Boyle CA, Cunningham AJ. Propofol sedation for outpatient upper gastrointestinal endoscopy: comparison with midazolam. Br J Anaesth 1991;67:108-11.
26. Gepts E, Claeys MA, Camu F, Smekens L. Infusion of propofol (Diprivan) as sedative technique for colonoscopies. Postgrad Med J 1985; 61 Suppl 3:120.
27. Koshy G, Nair S, Norkus EP, Hertan HI, Pitchumoni CS. Propofol versus midazolam and meperidina for consciuous sedation in GI endoscopy. Am J Gastroenterol 2000;95: 1476-9.
28. Sipe BW, Rex DK, Latinovich D, Overley C, Kinser K, Bratcher L, Kareken D, Propofol versus midazolam/meperidina for out patient colonoscopy: administration by nurses supervised for endoscopists. Gastrointest Endosc 2002;55:815-25.
29. Jung M, Hofmann C, Kiesslich R, Brakertz A. Improved sedation in diagnostic and therapeutic ERCP: propofol is an alternative to midazolam. Endoscopy 2000; 32:233-8.
30. Whermann T, Kokapick S, Lembcke B, Caspary WF, Seifert H. Efficacy and safety of intravenous propofol sedation for routine ERCP: a prospective, controlled study. Gastrointest Endosc 1999;49:677-83.
31. Vargo JJ, Zuccaro G, Dumot JA, Shermock KM, Morrow JB, Conwell DT, et al. Gastroenterologist-administered propofol versus meperidina and midazolam for ERCP and EUS: A randomized, controlled trial with cost effectiveness analysis. Gastroenterol 2002; 123:8-16.
32. Sefiert H, Schmitt T, Gultekin T, Caspary WF, Wehrmann T. Sedation with propofol plus midazolam versus propofol alone for interventional endoscopic procedures: a prospective, randomized study. Aliment Pharmacol Ther 2000; 14: 1207-14.
33. Astra-Zeneca. Diprivan 1% (package insert). Wilmington (DE): Astra Zeneca 2000.
34. Baxter Pharmaceutical Products, Inc. Propofol (package insert). New providence (NJ): Baxter Pharmaceutical Products, Inc; 2002.
35. Qureshi WA, Rajan E, Adler DG, et al. ASGE guideline: Guidelines for endoscopy in pregnant and lactating women. Gastrointest Endosc 2005;61:357.

Equipo

FLOR ALBA RUIZ PIÑEROS

INTRODUCCIÓN

El colonoscopio es un equipo para procedimientos endoscópicos diagnósticos y terapéuticos, que permite explorar la estructura colónica en todos sus segmentos con sus múltiples pliegues, cuenta con un cabezote donde se encuentran comandos que facilitan al endoscopista direccionar la punta distal, inyectar aire, lavar el lente y succionar. De él sale el tubo de inserción flexible cuyo diámetro y longitud depende de la serie y de la casa fabricante, dentro del tubo distal encontramos un canal de succión y uno de trabajo que permite el paso de dispositivos como pinzas de biopsia, asas de polipectomía, inyectores, aplicadores de endolup, aplicadores de clips, sondas para terapia de argón etc. Al lado derecho encontramos la conexión de la botella de aire - agua, al lado izquierdo el conector para el equipo de succión, también un adaptador auxiliar que permite irrigar agua hacia la punta distal. [1] Del cabezote también se desprende el procesador que transmite la imagen a monitores de alta resolución para que el médico pueda obtener imágenes del colon, si se encuentran anomalías, el médico puede hacer una biopsia (tomar una muestra de tejido).

Existen colonoscopios de alta tecnología con técnica de magnificación de imágenes; el primer equipo con esta característica llegaba a incrementar 50 veces la imagen, gracias a la presencia de un zoom localizado en la punta del endoscopio. El objetivo de estos primeros pasos era mejorar la detección de lesiones polipoideas pequeñas (menos de 5 mm) que pasaban inadvertidas al utilizar equipos convencionales. Gracias a estos nuevos equipos entre 1975 y 1981, se empezaron a diagnosticar pólipos más pequeños, incluso menores de 2 mm. Sin embargo, además, se detectó también la existencia de lesiones deprimidas, planas y elevadas (tipo iia, iib y iic de la clasificación de Borman), muchas de las cuales correspondían a cáncer con distintos grados de infiltración.

Desde 1984 y hasta la actualidad, las casas fabricantes inician el desarrollo de nuevos colonoscopios con mayor poder de magnificación alcanzando una visión con un incremento de hasta 250 veces. [2] Estos equipos permiten realizar un barrido exhaustivo y cuidadoso de la superficie colónica. Esta magnificación de la superficie mucosa colónica, permite una visión casi perfecta de los orificios de desembocadura de las glándulas localizadas en la submucosa.

Videocolonoscopio de Alta Definición, al incrementar el campo de visión hasta 170°, el colonoscopista puede ver las áreas periféricas y hasta detrás de los pliegues y, teóricamente, así reducir los diagnósticos erróneos y mejorar la orientación dentro del colon. La función de rigidez variable, la excelente calidad de imagen, el mayor brillo y el canal de 3,7 mm de diámetro para maximizar las funciones terapéuticas, convierten la nueva tecnología en la elección ideal para los procedimientos más exigentes de la actualidad.

CARACTERÍSTICAS Y GENERALIDADES

Varían según serie y casa fabricante:

Video Colonoscopio: totalmente sumergible. [4]

- Campo visual: 140 grados aproximadamente
- Profundidad de campo: 3 – 100 mm aproximadamente
- Deflexión: arriba-abajo:180 grados aprox.
- Derecha- izquierda: 160 grados aprox.
- Diámetro tubo de inserción: 12.8 mm
- Diámetro canal de trabajo: 3.8 mm aprox.
- Longitud de trabajo: 1.500 / 1700 mm.
- Aprox.
- Longitud total: 1.827 / 2027 mm. aprox.

ESPECICIFICACIONES TÉCNICAS IMPORTANTES EN UN VIDEO COLONOSCOPIO

- Descripción general.
- La certificación de calidad es fundamental para garantizar la calidad del producto.
- Los parámetros reales de los equipos.
- Las características del colonoscopio deben ajustarse a las necesidades.
- Cumple o no con lo solicitado.
- Los folletos y fichas técnicas deben mostrar las especificaciones técnicas y la funcionalidad solicitada.
- Las planillas deberán ser presentadas impresas, debidamente foliadas y en medio digital en formato compatible con Microsoft Word.

ACCESORIOS

- Pinzas de biopsia reutilizables (fór- ceps).
- Cepillo de limpieza de canal.
- Válvulas para entrada de canal de biopsias.
- Set de adaptador de lavado.
- Frasco de silicona lubricante.
- Frasco de silicona anti-empañante.
- Set de tapas de goma para conectador de guías de luz.
- Adaptador para pruebas de hermeticidad y ventilación durante la esterilización en gas o plasma.
- Tapa para hermeticidad con conector electrónico eve.
- Maletín de transporte.
- Jeringa para agua y gas.

Para mantener los colonoscopios en condiciones óptimas deben ser manipulados por personal entrenado. De acuerdo con el manual de operación realizar mantenimiento preventivo por personal calificado. Por lo menos cada dos meses se debe realizar un cronograma para invertir en el cambio de ruber, nosle, ajuste de guayas etc., según deterioro, antes que invertir cantidades exageradas en los mantenimientos correctivos que acortan la vida útil de los colonoscopios.

BILIOGRAFÍA

1. Canto M I. Staining in gastrointestinal endoscopy:+ the basics. Endoscopy 1999; 31: 479-86.
2. Fujii T, Hasegawa R, Saitoh Y, et al. Chromoscopy during colonoscopy. Endoscopy 2001; 33: 1036-41.
3. Eisen G. Chromoendoscopy of the colon. Gastrointest Endosc Clin N Am 2004; 14: 453-60.
4. Gousse A, Safir M, Madjar S, Ziadlourad F, Raz S. Life-threatening anaphylactoid reaction associated with indigo carmine intravenous injection. Urology 2000; 56: 508.

Técnica de colonoscopia

DIEGO MAURICIO APONTE MARTÍN
JAVIER PRECIADO APONTE
LUIS CARLOS SABBAGH SANVICENTE

Técnica en Colonoscopia. Dr. D. Aponte

INTRODUCCIÓN

La colonoscopia es un procedimiento endoscópico único. Insertar y avanzar un tubo flexible dentro de otro aún más flexible, tratar de evaluar el progreso en el avance guiándose por marcas anatómicas inespecíficas, tener la sensibilidad para determinar el grado de tensión que ejerce el equipo contra las paredes del colon, intentar reconocer la formación de bucles dentro de la luz intestinal y resolverlos, evitar producir dolor durante el procedimiento y examinar exhaustivamente la mucosa luego de alcanzar el ciego con la menor longitud de equipo posible para luego identificar lesiones neoplásicas, pre neoplásicas o sangrantes, todo dentro de un tiempo prudencial, convierte este procedimiento en un reto, incluso para los colonoscopistas más experimentados. No existe una forma única de realizar colonoscopia que sea universalmente aceptada. Las publicaciones en cuanto a calidad en colonoscopia recomiendan realizar un procedimiento que sea seguro, efectivo, confortable, dando algunos principios generales para tratar de lograr esta meta, exigiendo un alto índice de efectividad, pero dejando los aspectos técnicos del mismo en manos de cada endoscopista. [1]

En la actualidad, la colonoscopia es el estudio aceptado para la tamización y la detección temprana del cáncer de colon en pacientes mayores de 50 años y en menores de 50 con factores de riesgo. [2] Hasta el momento, exámenes menos invasivos como la colonografía por TAC, la cápsula endoscópica y el estudio de los cambios por metilación o disrupción del DNA en las células recuperadas de las heces para identificar anomalías genéticas, no han demostrado aún la sensibilidad, especificidad ni costo efectividad que permitan recomendarlos como alternativas que reemplacen a la colonoscopia, por lo cual, esta sigue siendo el estudio de elección. [3]

INDICADORES DE CALIDAD

La necesidad de establecer y cuantificar competencias en la realización de procedimientos endoscópicos para unificar criterios de calidad, hizo que en el 2006 se reunieran la Sociedad Americana de Endoscopia Gastrointestinal y el Colegio Americano de Gastroenterología, en donde se definieron los aspectos a tener en cuenta, basados en la mejor evidencia disponible, para considerar una colonoscopia de buena calidad. En términos generales, se subdividieron estos “requisitos” en pre

Tabla 1. Indicadores de calidad en colonoscopia.

Pre procedimiento	Intra procedimiento	Postprocedimiento
Indicación adecuada	Intubación del ciego con foto documentación. >90% de todos los casos. >95% en tamización	Incidencia de sangrado postpolipectomía < a 1%
Consentimiento informado	Índice de detección de adenomas: >25% en hombres y >15% en mujeres mayores de 50 años en tamización	Éxito en el manejo endoscópico de sangrado postpolipectomía
Intervalos adecuados de vigilancia postpolipectomía	Tiempo de retiro del equipo >6 minutos en colon no modificado	Indicación en el informe de la calidad de la preparación
Intervalos de vigilancia adecuados en enfermedad inflamatoria intestinal	Número de biopsias tomadas para seguimiento de EII: 4 biopsias por cada 10 cm comprometidos	Incidencia de perforación según el tipo de procedimiento (diagnóstico vs. terapéutico)
	Polipectomía endoscópica de todos los pólipos < de 20 mm	
	Toma de biopsias en caso de diarrea crónica	

procedimiento, intra procedimiento y post procedimiento, estando todos directamente relacionados.[1] (tabla 1). Una técnica endoscópica adecuada es parte fundamental en el objetivo final de cumplir con las exigencias de una colonoscopia de calidad.

TÉCNICA

Existen tres formas descritas para la realización de la colonoscopia , las dos primeras actualmente han entrado en desuso progresivo. En la primera, es necesaria la presencia de dos operadores teniendo el control del equipo, uno de ellos en los mandos y el otro controlando el tubo de inserción. La segunda, denominada técnica de "una sola persona, dos manos", en la cual, el operador controla los mandos de angulación con las dos manos, pero a la vez controla la introducción y el torque del tubo de inserción. La tercera, la cual es la más recomendada por los expertos en todo el mundo y la considerada como la técnica estándar en nuestro medio, utilizada sistemáticamente en nuestros servicios de la Clínica Reina Sofía y Colombia, es la denominada de "una sola persona, mano única", en la cual, una mano controla los mandos de angulación, las válvulas de insuflación-succión, los botones de captura de imágenes y las demás funciones configuradas y la otra mano controla el tubo de inserción, lo cual le da al examinador una mayor percepción de la interacción del equipo con las paredes del colon, la formación de bucles y el grado de tensión. [4]

Para cualquiera de las formas antes mencionadas, es importante tener el conocimiento adecuado de todas las partes del equipo y sus funciones, de los accesorios, del proceso de limpieza y verificar el adecuado funcionamiento de las partes antes de iniciar el procedimiento, así

como de la anatomía colónica, sus variantes y relaciones anatómicas.

Con el paciente en decúbito lateral izquierdo, miembros inferiores flexionados hacia el abdomen, previa sedación y monitorización, cuyos principios y consideraciones fueron discutidos en capítulos previos, se inicia el procedimiento con una inspección del área anal y perianal, realizando posteriormente un tacto rectal con doble guante y adecuada lubricación, con un movimiento circunferencial tratando de abarcar los 360 grados del conducto anal y de la mucosa rectal distal, lo cual nos permite valorar el tono de los esfínteres anales, la presencia de masas en el conducto anal y el recto distal, las características de las estructuras peri rectales, órganos pélvicos, próstata en los hombres, útero y anexos en las mujeres, a la vez que relaja los esfínteres para la posterior introducción del equipo, haciendo este paso menos incómodo. También nos puede dar información acerca de la preparación. Es importante que el examinador se encuentre en una posición cómoda, en lo posible con la altura de la mesa de examen a nivel de la cadera, con la mano que sostiene los controles apoyada suavemente sobre la cadera del paciente, lo que permite una posición más ergonómica, evitando lesiones posteriores asociadas a malas posturas durante el examen. Existen múltiples formas de ubicación del examinador con respecto al paciente, aquí describimos las técnicas utilizadas en nuestra unidad.

La introducción del equipo debe hacerse suavemente, en ángulo oblicuo y en dirección anterior, teniendo siempre control de la longitud introducida, la cual debe ser la suficiente para sobrepasar los esfínteres, sin avanzar más allá por el riesgo de lesión de la mucosa rectal, dado que en la mayoría de las ocasiones, la punta del equipo se impacta contra ella. La insuflación de aire durante este paso facilita la introducción y permite la visión directa del canal anal.

Existen seis movimientos básicos sobre el tubo de inserción con los cuales se realiza el procedimiento completo: Avance, retiro, rotación horaria, rotación anti horaria, subir o bajar en los comandos del equipo, y la combinación de estos. El agarre del tubo de introducción debe hacerse lejos del paciente, entre 30 y 40 cm del ano, lo cual permite una mayor suavidad en la maniobrabilidad y en la transmisión de las fuerzas de torsión sobre el mismo y, en lo posible, sólo con la punta de los dedos, lo cual permite mejor manipulación del tubo y mayor precisión en los movimientos. La primera imagen que se observa luego de la introducción del equipo es una mancha roja, que corresponde a la mucosa rectal contra la punta del quipo. Se debe retirar el equipo suavemente e insuflar la mínima cantidad de aire necesaria para visualizar la luz rectal. Si se encuentra residuo líquido en la ampolla rectal, debe ubicarse en la parte inferior del campo visual para poder succionarlo y evitar fugas incómodas durante el examen.

En este momento, teniendo siempre visión de la luz intestinal, podemos avanzar el equipo, sobrepasando las válvulas de Houston con angulación hacia arriba o hacia abajo y con movimiento de rotación horario-anti horario en forma de sacacorchos, con mínima insuflación, lo cual permite sobrepasar los pliegues con mínimo empuje. La parte distal de la ampolla rectal se constituye en uno de los llamados puntos ciegos de la colonoscopia, en el cual se pueden pasar por alto lesiones, por lo tanto, y según el caso, la realización de una maniobra de retro visión puede ser necesaria. Posteriormente nos referiremos a esta. El paso a través del sigmoide requiere una adecuada coordinación de movimientos de flexión de la punta del equipo (tubo angulador) avance y movimientos rotatorios en ambos sentidos para mantener la luz intestinal en el centro del campo visual. La utilización del control de movimientos laterales es casi innecesaria, dado que al flexionar la punta hacia arriba o hacia abajo e imprimir rotación horaria ó anti horaria, cubrimos todos los ángulos de avance. En caso de pérdida de la luz intestinal, siempre debemos insuflar y retirar el equipo hasta lograr nuevamente una adecuada ubicación, (Retroceder sutilmente para reubicarse y encontrar la luz adecuadamente, o como hemos denominado, maniobra del cangrejo (va para atrás y ubica la luz,), para introducir el colon en el equipo y no el

equipo en el colon) teniendo como guía las marcas anatómicas que nos orientan (tenias, haustras, convergencia de pliegues, sombras) para identificar la dirección a seguir.

Ocasionalmente, a pesar de maniobrar adecuadamente, es imposible mantener la visión de la luz intestinal aún sabiendo la dirección en que esta se encuentra. En estos casos se requiere el avance "a ciegas" con la técnica de deslizamiento descrita por el Dr Waye [5], teniendo en cuenta siempre que el avance no genere demasiada tensión sobre la pared, lo cual se puede intuir vigilando los cambios de coloración de la mucosa, la cual mantiene su coloración rosada si el desplazamiento es adecuado, ó pálida si la presión interrumpe la perfusión de la mucosa, caso en el cual se debe suspender inmediatamente la maniobra, al igual que si hay manifestaciones de dolor. También se debe observar la dirección en que se desplaza la mucosa, la cual debe ser en sentido contrario a la dirección en que avanzamos.

El ángulo anatómico formado por la concavidad del sacro y su promontorio desvían hacia la parte anterior de la cavidad abdominal el equipo a nivel del sigmoide, y esto asociado a la gran movilidad de su mesenterio, produce casi que invariablemente la formación de un bucle en dirección horaria antes de avanzar hacia el colon descendente, el cual se encuentra en la gotera parieto cólica en un plano posterior al sigmoide (asa en alfa). La formación de estos bucles puede ser detectada por la detención en el avance a pesar de seguir introduciendo el equipo, con pérdida de la relación 1:1, e incluso con un movimiento paradójico de la imagen, la cual retrocede a pesar de continuar introduciendo el equipo ó dolor expresado por el paciente. En este momento, se debe utilizar maniobras de "rectificación", que consisten en tratar de enderezar el tubo de inserción, rotándolo en sentido de las manecillas del reloj y retrocediendo al mismo tiempo, lo que permite deshacer el espiral formado y replegar el sigmoide sobre el equipo. Para avanzar y evitar la nueva formación del bucle, se debe mantener el torque en sentido horario hasta alcanzar el colon descendente. Ver figura 1. Este movimiento de retirada se debe realizar frecuentemente, para ir "acortando" el colon ("recoger el colon sobre el colonoscopio más que introducir el equipo dentro del colon"). Seguir avanzando sin la corrección del bucle formado, además de ser poco efectivo, es peligroso. Otra forma de espiral producida por las diferentes variables anatómicas es el bucle en "N" debido a un meso sigmoide demasiado largo, lo que permite el ascenso del mismo hasta el abdomen superior sin lograr ningún avance dentro de la luz colónica.

Para tratar de evitar esta formación, se debe mantener la mínima insuflación posible, lo cual disminuye la elongación del sigmoide y la formación de ángulos agudos difíciles de sobrepasar. La aplicación de presión externa sobre el abdomen a este nivel ofrece una ayuda mínima, debido a que la mitad de los bucles no se forman contra la pared abdominal. Al introducir el extremo del equipo en el colon descendente, se puede angular la punta a manera de anclaje y proceder a retirar el equipo para enderezarlo y obtener un mejor ángulo para seguir avanzando. Ver figura 2. En algunas ocasiones, dependiendo de la anatomía sigmoidea, la formación premeditada de un bucle en alfa es

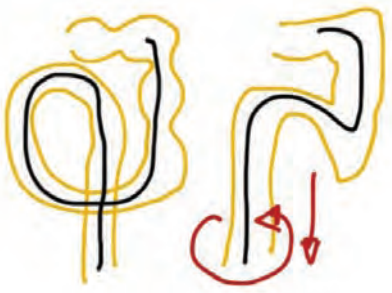

FIGURA 1. Corrección asa en alpha en técnica en colonoscopia.

FIGURA 1. Corrección ASA en N.

la única forma de lograr el avance hacia el colon descendente, tratando de rectificar el equipo tan pronto se halla avanzado lo suficiente para evitar perder los centímetros ganados. Resolver los bucles formados dentro del sigmoide es uno de los pasos más importantes para lograr la intubación del ciego, de lo contrario, la posibilidad de éxito es menor o incluso imposible, con mayor riesgo de dolor y lesión intestinal.

Una vez alcanzado el colon descendente y con el equipo rectificado, el avance es generalmente rápido, debido a la configuración recta y fija del mismo en la mayoría de los casos. Nuevamente, la insuflación debe ser mínima para mantener visible la luz colónica, evitando sobre insuflar, lo cual agudiza y dificulta el paso a nivel del ángulo esplénico. Un equilibrio en todo momento entre insuflación y succión debe ser mantenido para lograr este objetivo a lo largo de todo el procedimiento. En términos generales, no se debe perder tiempo succionando el residuo líquido durante la inserción, esta tarea se realizará durante el retiro.

El paso del ángulo esplénico requiere en primera instancia evitar la formación de bucles nuevamente en el sigmoide, para lo cual en ocasiones es necesario mantener el torque en dirección horaria y aplicar presión externa sobre el flanco izquierdo, lo cual permite el avance del equipo. Se debe mantener en el centro del campo visual la luz del colon transverso, el cual presenta generalmente un aspecto triangular, siempre con la menor cantidad de aire posible. El avance para sobre pasar el ángulo esplénico debe ser suave y lento, evitando elongar el colon y tratando de evitar la nueva formación del bucle sigmoideo. Dependiendo de la anatomía de cada paciente, en el punto medio del colon transverso se forma una angulación, la cual se puede sobrepasar siguiendo la dirección de las tenias, que nos guían hacia la luz intestinal, presionando suavemente. Al visualizar la luz, puede hacerse difícil el avance, por lo cual en este momento, flexionamos nuevamente el extremo del tubo angulador a manera de anclaje, y con suavidad retrocedemos el equipo, lo cual permite enderezar el colon transverso, observando un movimiento paradójico, en el cual a pesar de retroceder, la punta del equipo avanza dentro del colon transverso. En este momento, una presión en el hemi abdomen superior puede dar "soporte" al colon transverso para ayudar a avanzar el equipo. Para sobrepasar el ángulo hepático, con el equipo totalmente rectificado, se realizan maniobras de torque, succión de aire para acercar la luz intestinal hacia la punta del equipo y avance lento. Se puede indicar al paciente que respire profundo y mantenga el aliento por unos pocos segundos, lo cual desciende el diafragma y también el ángulo. En el momento en que se visualiza la luz del colon ascendente, nuevamente succionar aire puede acortar el colon derecho y acercar el ciego a la punta del equipo. En ocasiones, debido a la tendencia del ciego de estar en un plano anterior al colon ascendente, se requiere el giro del paciente hacia posición supina con lo cual generalmente la punta del equipo cae dentro de la luz del ciego. En algunas oportunidades, el ciego puede ser voluminoso, haciendo dudar de la ubicación en la que estamos. La adecuada insuflación y la identificación de las marcas anatómicas descritas (orificio apendicular, pata de cuervo o de ganso y válvula ileocecal) nos permiten concluir que hemos llegado a nuestra meta. Si hemos podido llegar con el equipo rectificado, habiendo recogido el colon sobre el equipo y habiendo resuelto los bucles, la longitud de tubo de inserción dentro del paciente será de 60 a 80 cm.

Retrovisión del recto

Esta maniobra se realiza al final del retiro del equipo, permite observar un área que es considerada un punto ciego del examen. Se ubica la punta del equipo en la parte más amplia del recto distal y al mismo tiempo que se angula totalmente la punta con el control Up, introducimos el equipo suavemente hasta obtener la visión del tubo introductor y del recto distal con la línea pectínea. Es importante realizar un giro completo horario o anti horario para visualizar bien toda la zona. En rectos que sean estrechos no se debe intentar esta maniobra, o si se produce resistencia o dolor se debe suspender el procedimiento.

MANIOBRAS ADICIONALES

Afortunadamente la mayoría de los procedimientos se logran con las maniobras descritas, muchas veces con facilidad, sin embargo en algunos casos más difíciles, se debe siempre establecer un plan de acción cuando no logramos progresar durante el examen. La primera maniobra es retirar el equipo hasta donde se considere necesario y volver a iniciar el proceso. El realizar maniobras adjuntas, siempre manteniendo un orden lógico y progresivo, soluciona casi siempre la situación que impide el avance. La primera maniobra adicional podría ser la compresión externa, la cual puede ser en áreas específicas del abdomen, o una compresión al azar o inespecífica. Esta compresión puede ser efectiva en algunos segmentos más que en otros. La compresión que se realiza en la región derecha del hipogastrio, dirigida hacia la parte medial, puede ayudar cuando hay dificultad en avanzar a través de la unión recto sigmoidea debido a estenosis o ángulos muy agudos. La compresión en la parte inferior izquierda del abdomen evita la formación de bucles del sigmoide, siendo de utilidad cuando este es largo y tiende a generar el bucle en cada intento de avance. La compresión localizada en la parte central del hemi abdomen superior da soporte a un colon transverso redundante, permitiendo el avance del equipo y evitando la formación de un bucle en "gamma". La compresión en el hipocondrio derecho da apoyo al ángulo hepático ayudando en el avance del equipo hacia el colon derecho y ciego. En ocasiones, estas compresiones dirigidas no dan resultado, pudiendo entonces realizar presión al azar en diferentes partes, esperando encontrar un punto de apoyo para resolver la dificultad en el avance.

Si la aplicación de presión externa no es exitosa, y el problema es una luz estrecha, que no distiende, con mucosa redundante, la instilación de agua en cantidad mínima de 50 cc, pero idealmente entre 200 y 300 cc ha demostrado ser de ayuda para avanzar en estos segmentos, principalmente en el recto-sigmoideo, explicado este fenómeno no sólo por el efecto mecánico de distender el colon y disminuir la fuerza de fricción entre la mucosa y la superficie del equipo, al tiempo que por el efecto de gravedad sobre la luz intestinal, rectifica en forma pasiva la luz intestinal haciendo más fácil el avance, según explican los promotores de su uso [6]. La siguiente maniobra puede ser el cambio de posición, en decúbito supino, lateral derecho e incluso en prono.

Los segmentos del colon en donde pueden ser más efectivos los cambios de posición son sobre el ángulo esplénico, el ángulo hepático y para la intubación del ciego.

La utilización de equipos pediátricos, e incluso endoscopios de vías altas se ha descrito en casos de estenosis por cirugía previa, antecedentes de enfermedad inflamatoria, diverticulosis severa o neoplasias, condiciones que hacen difícil el procedimiento con un colonoscopia estándar. La utilización de estos equipos requiere de una excelente técnica, debido a la falta de rigidez de los equipos y a la menor longitud de los mismos. Se ha observado que la rapidez en resolver las áreas de difícil avance no tiene que ver con la velocidad de los movimientos, si no con la toma de decisiones adecuadas, como intentar dos o tres veces alguna maniobra y si esta no funciona, intentar una nueva estrategia.

Debemos recordar que lo más importante es siempre la seguridad del paciente; si luego de utilizar todas las maniobras descritas con la mayor suavidad posible y en un tiempo prudencial (20 minutos según algunos autores)[7], no logramos avanzar, se debe suspender el procedimiento antes de realizar maniobras forzadas que generen riesgo de perforación intestinal o lesión de órganos extra luminales como desgarros del bazo.

La entrada al íleon, sugerimos debe realizarse en lo posible en todos los procedimientos, sobre todo en sitios donde existen residentes, ya que esto nos generará, que estemos entrenados y adecuada confianza cuando sea necesario entrar. Para la técnica, nosotros primero observamos bien el ciego, y detallamos claramente cuál es el sitio de la válvula, una vez evaluada, succionamos aire y acercamos la punta del equipo en forma lateral y hacemos una rotación horaria, y en algunas ocasiones es necesario un leve up, todo con

movimientos suaves y gentiles. Ocasionalmente usamos la maniobra del arco y la flecha descrita por el Dr. Douglas Rex, al observar el apéndice y el arco formado, imaginariamente comparándolo con un arco, y la dirección de la flecha disparada por este, nos llevaría a la dirección donde se observa la válvula y teóricamente favorece la entrada al íleon. Sugerimos una salida lenta evaluando muy bien entre los pliegues, con movimientos de torque, y preferiblemente en posición del paciente diferente a la de entrada para evaluar otras áreas no vistas al entrar. Siempre en no menos de 6 minutos, y una recomendación final, es aspirar todo el aire posible, ya que esto evitará en el paciente posteriores síntomas molestos de distensión o dolor post procedimiento.

El éxito del procedimiento depende de varios factores, algunos de los cuales son modificables y otros no. Factores asociados a las características del paciente, la preparación, el equipo y el examinador son aspectos que intervienen en el éxito del procedimiento.

En cuanto a las características de los pacientes, estudios prospectivos han demostrado que el género femenino, el antecedente de cirugías abdomino pélvicas, principalmente histerectomía, la presencia o antecedente de enfermedad diverticular, el antecedente de estreñimiento crónico o el uso de laxantes y el bajo índice de masa corporal son factores que permiten predecir la dificultad técnica en el procedimiento, medida con base en el tiempo de intubación del ciego y en la necesidad de aplicar maniobras adicionales para terminar el procedimiento, así como la necesidad de mayor sedación. [8,9]

La preparación intestinal es un factor clave para lograr la intubación del ciego. La presencia de residuos líquidos o semilíquidos abundantes interrumpen el avance efectivo, requiriendo mayor tiempo para succionar este residuo, creando burbujas que limitan la visibilidad de la mucosa, haciendo que se requiera mayor insuflación para visualizar la luz intestinal lo que genera mayor incomodidad para el paciente. Este punto es tratado en capítulos previos.

La utilización de un equipo en adecuadas condiciones técnicas es otro de los factores importantes. La utilización de equipos con la posibilidad de ajustar el grado de rigidez puede en algunas circunstancias tener ventajas, si bien no es del todo necesario para la mayoría de procedimientos.

En cuanto al examinador, en nuestra unidad predicamos que la colonoscopia es "un estado de ánimo". Se ha tratado de buscar factores asociados a colonoscopistas que intervengan en la posibilidad de éxito o fracaso del procedimiento. Algunos describen la hora de realización del examen, el número de procedimientos realizados al día, el día de la semana, los años de experiencia etc., todos objetivamente medibles, pero quedando en el campo de lo intangible los sentimientos, la disposición, el ánimo, el afecto, la concentración y el compromiso del examinador al momento de enfrentarse a cada uno de los pacientes.

La colonoscopia es un procedimiento que puede llevar rápidamente de la euforia a la frustración. Si bien, un colonoscopista experimentado puede acercarse al 100% de éxito en la intubación del ciego, siempre habrá un procedimiento que le exija el máximo de sus habilidades, conocimientos, trucos, experiencia, y a pesar de aplicarlos todos, no poder llegar a la meta. Para muchos de ellos, y ciertamente en lo personal, la colonoscopia no es considerada solamente como un procedimiento más del trabajo diario; es una pasión. Cada colonoscopia es una oportunidad para aprender, para identificar retos clínicos, técnicos, y para disfrutar aplicando nuestras destrezas y conocimientos científicos para resolverlos, pensando siempre en el bienestar de nuestros pacientes.

Secretos para tener siempre en cuenta

1. Indicación adecuada.
2. Consentimiento informado.
3. Equipos en excelente estado de mantenimiento.
4. Preparación excelente.
5. Movimientos suaves y finos. (no emplear fuerza).
6. Introducir poco aire en la entrada.
7. Usar movimientos horario-anti horario justos.
8. Mantener el colon rectificado.

9. Mantener la entrada en relación (1-1 empuje-avance).
10. Movimiento de desplazamiento o deslizamiento adecuados, cuando estén indicados.
11. Retroceder sutilmente para ubicar la luz cuando sea necesario (introducir el colon dentro del equipo, "maniobra de cangrejo").
12. Salir en no menos de 6 minutos.
13. Succionar el aire del colon en avances específicos y a la salida .
14. Usar de manera sistemática y progresiva, las maniobras adicionales cuando son necesarias.

Hidrocolonoscopia. Dr. D. Aponte

BIBLIOGRAFÍA

1. Douglas K. Rex, M.D., John L. Petrini, M.D., Todd H. Baron, M.D., Amitabh Chak, M.D., Jonathan Cohen, M.D., Stephen E. et al. Quality Indicators for Colonoscopy. Am J Gastroenterol 2006;101:873–885.
2. Winawer S, Fletcher R, Rex D. Colorectal cancer screening and surveillance: clinical guidelines and rationale update based on new evidence. Gastroenterology 2003; 124: 544-560.
3. Rex D. Colonoscopy: The dominant and preferred colorectal cancer screening in the United States. Mayo Clin Proc 2007; 62: 662-664.
4. Cotton P, Williams C. Practical gastrointestinal endoscopy. Wiley-Blackwell, 2008 Sixth edition.
5. Waye, J. Rex, D . Williams, D. Colonoscopy, principles and practice. Blackwell Publishing 2009, 535-552
6. Takeshi M, Toshifumi, H. How I teach my trainees "water navigation colonoscopy". Am j clin medicine, 2010; 7: 144-146
7. Yuuichi Takahashi, Hideaki Tanaka, Mitsuyo Kinjo, Ken Sakumoto, M. Prospective Evaluation of Factors Predicting Difficulty and Pain During Sedation-Free Colonoscopy. Dis Colon Rectum, 2005; 54: 558-562.
8. J Anderson, C Messina, W Cohn, et al. Factors predictive of difficult colonoscopy. Gastrointest endosc, 2001; 54 No 5: 558-562
9. Arcovedo R, Larsen C, Reyes HS. Patient factors associated with faster insertion of colonoscopy.

Lesiones del colon

FERNANDO GARCÍA DEL RISCO

INTRODUCCIÓN

La colonoscopia es el estudio más sensible y específico para el diagnóstico de las enfermedades que afectan al colon. [1, 2, 3, 4, 5] En manos experimentadas, se alcanza la visualización del ciego en el 95% de los casos, aun en pacientes ancianos. [6] Una excelente preparación y sedación son fundamentales para alcanzar resultados óptimos. [7]

La elaboración de una historia clínica que incluya un buen interrogatorio y un examen físico completo son esenciales para poder ordenar adecuadamente este estudio. [7] Avances recientes han permitido mejorar la detección de lesiones colónicas gracias al uso de colonoscopio de alta definición, magnificación y el uso de la cromoendoscopia especialmente en la detección de pólipos y su patología.

HALLAZGOS ENDOSCÓPICOS EN DIFERENTES AFECCIONES COLÓNICAS

1. Enfermedad inflamatoria intestinal
   - Enfermedad de Crohn
   - Colitis ulcerativa
2. Colitis seudomembranosa
3. Colitis por radiación
4. Colitis isquémica
5. Enfermedades infecciosas agudas
6. Enfermedades no neoplásicas y neoplásicas.
   - Pólipos-Cáncer

ENFERMEDAD INFLAMATORIA INTESTINAL

La enfermedad de Crohn (EC)

La EC puede afectar cualquier parte del tracto gastrointestinal desde la orofaringe hasta el ano. El compromiso más común es ileocecal (41% a 55%). La EC colónica se presenta en el 5 al 25% de los casos. [8]

Hay tres hallazgos endoscópicos principales que aunque no son específicos, son de mucha utilidad en el diagnóstico de la EC: las úlceras aftoides, la mucosa en empedrado y la presencia de lesiones discontinuas. [8]

Las úlceras aftoides suelen encontrarse en estadios tempranos de la enfermedad. Las úlceras de mayor tamaño y más profundas pueden comprometer toda la pared del colon.

La mucosa en empedrado: este aspecto acompañado de úlceras serpiginosas y lineales puede

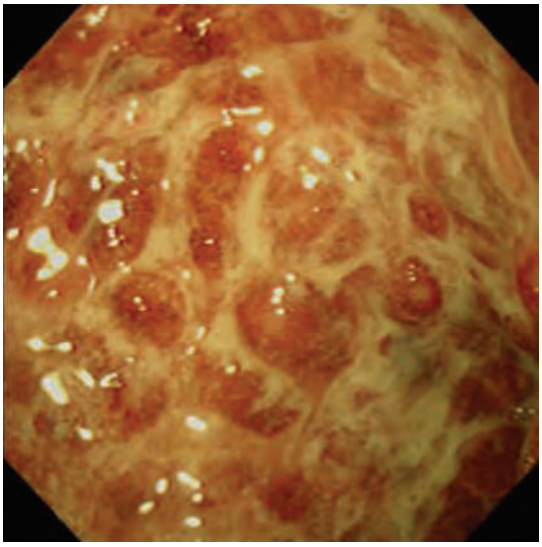

Mucosa en empedrado.

Úlceras.

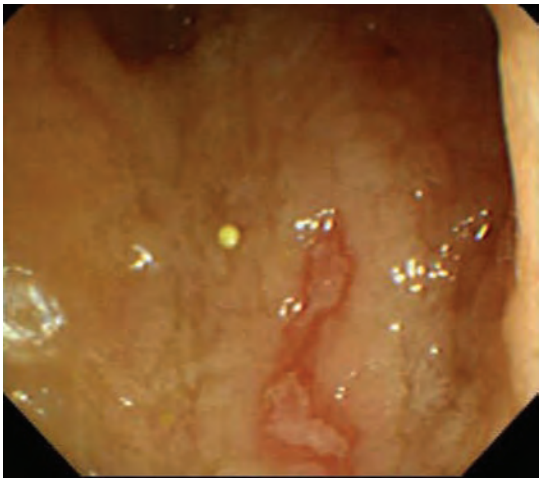

Úlcera ileal.

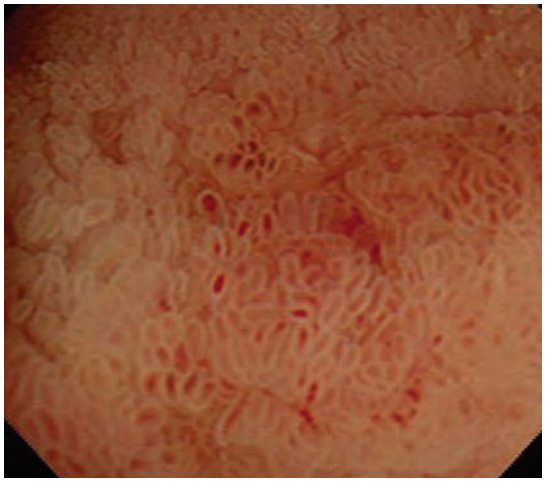

Hiperemia con equipo de magnificación.

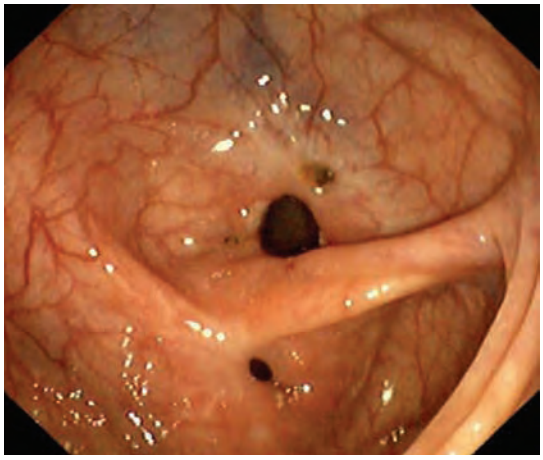

Fístulas.

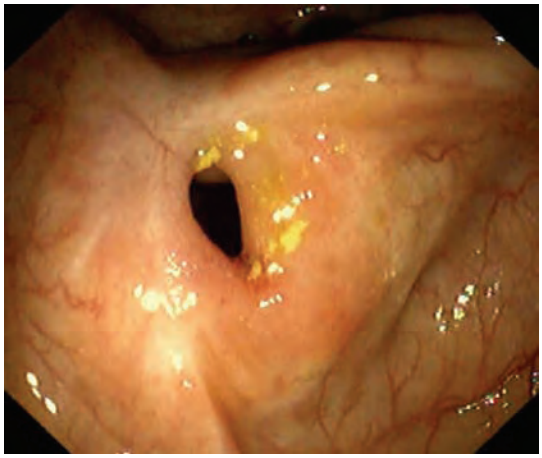

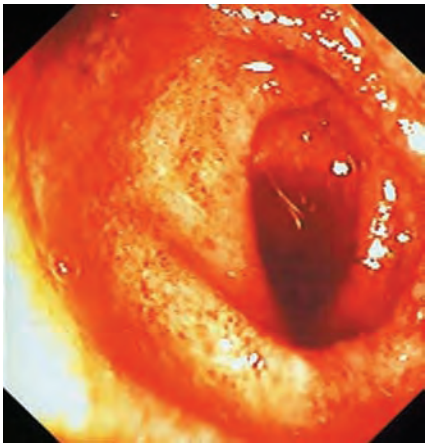

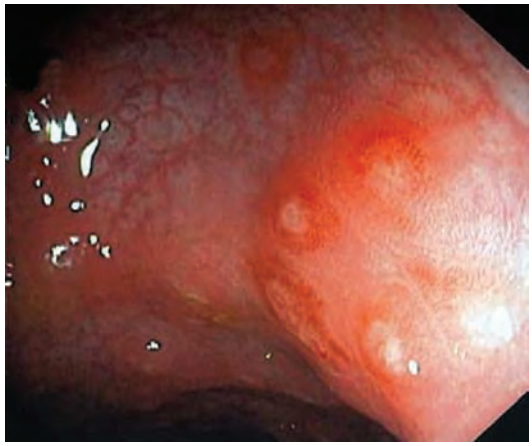

Ulceraciones pequeñas e hiperemia.

Colitis ulcerativa: eritema, edema, pérdida del patrón vascular normal, friabilidad, granularidad.

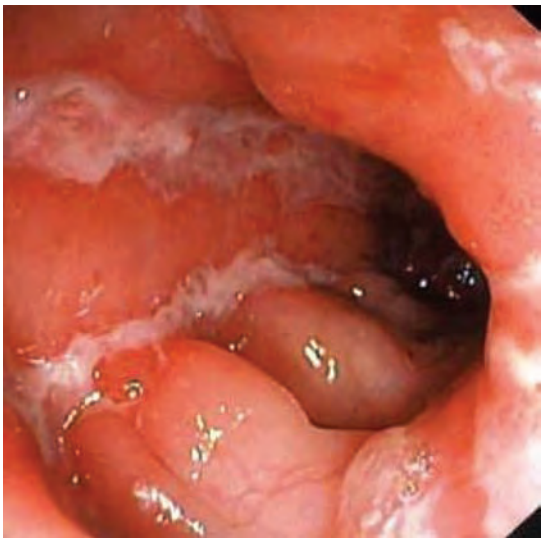

Úlceras serpiginosas.

Mucosa hiperémica, edematosa, friable.

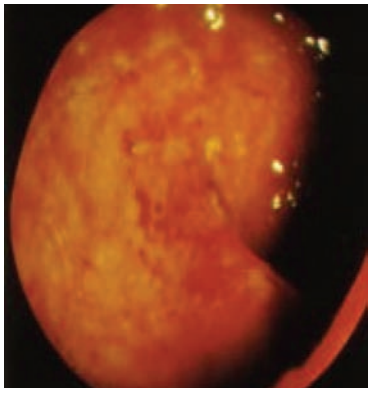

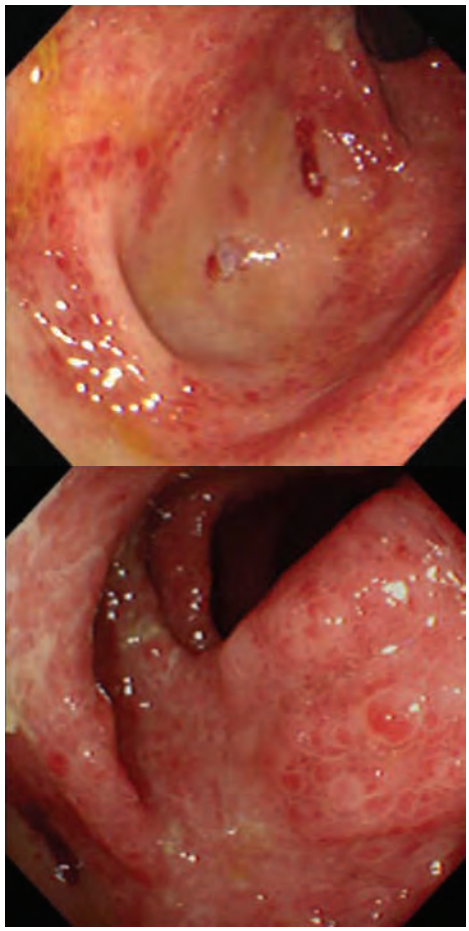

Colitis isquémica. Mucosa hiperémica, edematosa con áreas sobreelevadas y ulceraciones aisladas.

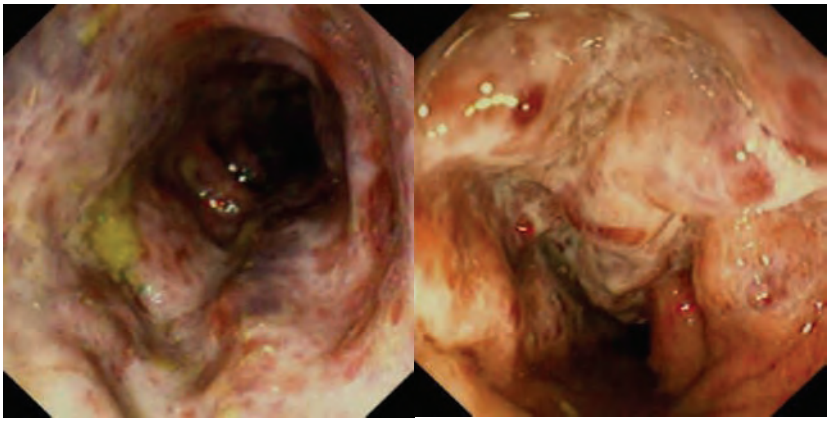

Mucosa de color negro violáceo con áreas de ulceraciones con fibrina.

Colitis seudomembranosa. Placas sobreelevadas en parches de color amarillento.

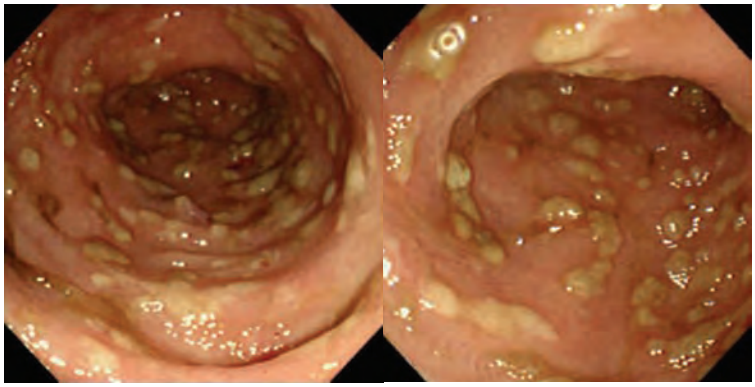

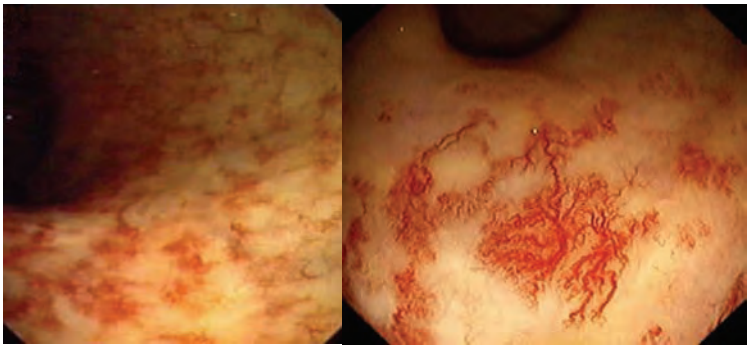

Colitis por radiación. Edema, áreas hiperémicas, erosiones y friabilidad de la mucosa rectal, Alteración del patrón vascular con telangiectasias.

Colitis infecciosa, *campylobacter.* Mucosa intensamente hiperémica, edematosa con áreas hemorrágicas.

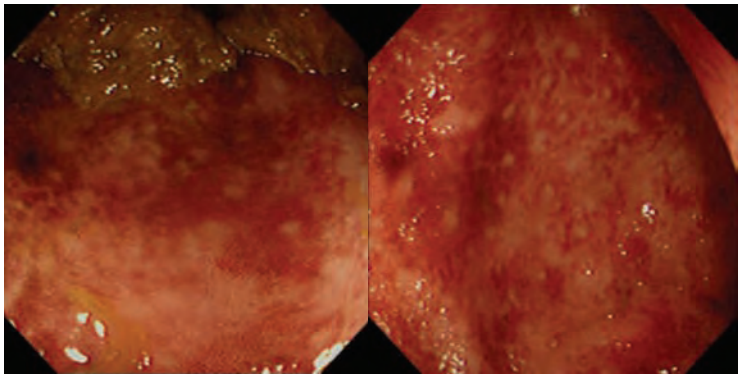

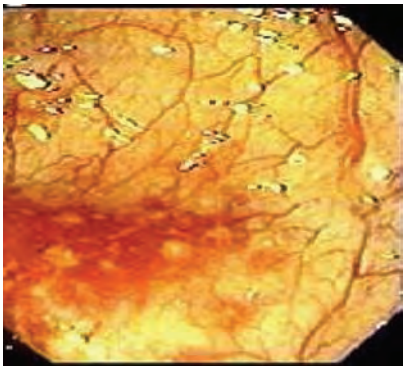

Colitis amebiana. Ulceraciones rodeadas de mucosa hiperémica.

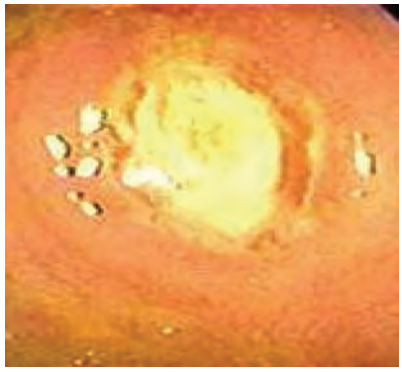

Úlcera en "botón de camisa".

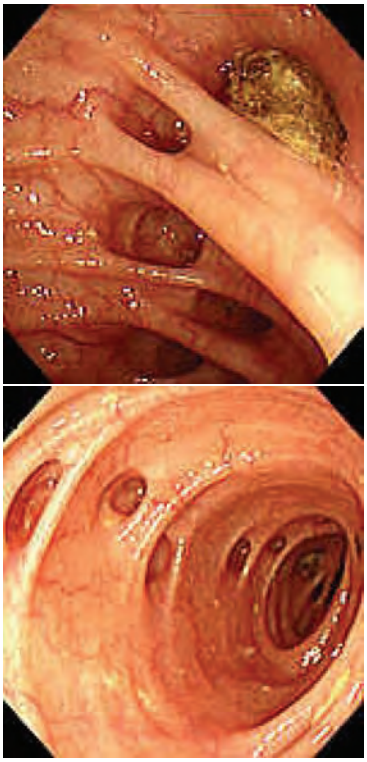

Diverticulosis colónica. Numerosos orificios diverticulares algunos con fecalitos.

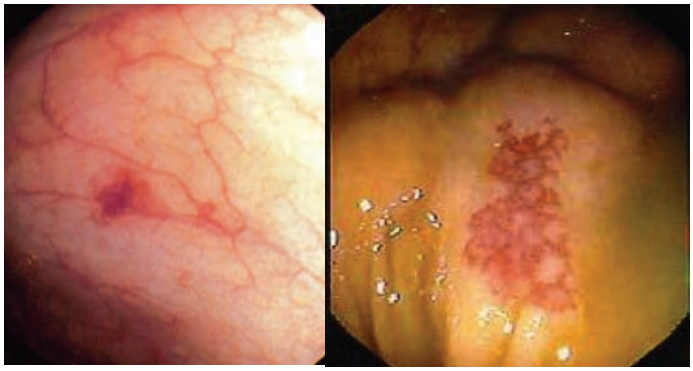

Angiodisplasia.

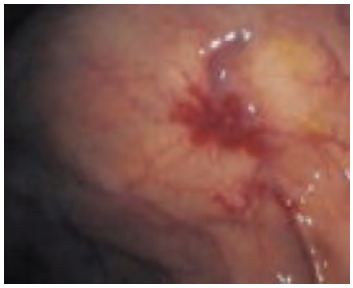

Aspecto típico "araña vascular".

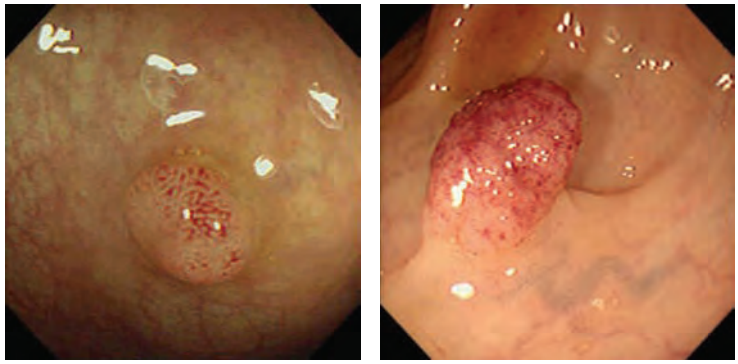

Pólipos.

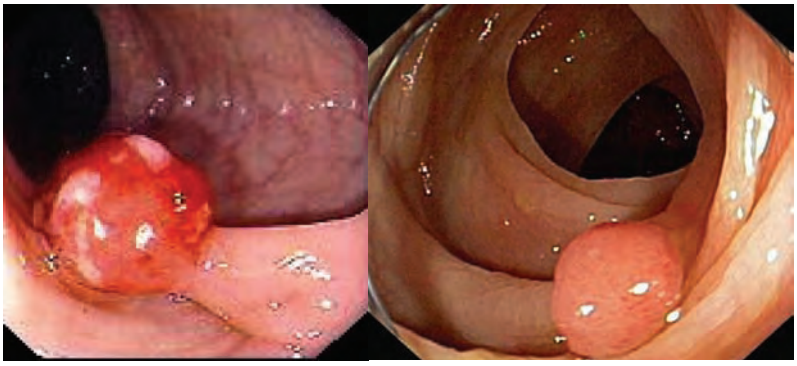

Pólipos sésiles.

Pólipos pediculados. Pólipo con un gran pedículo.

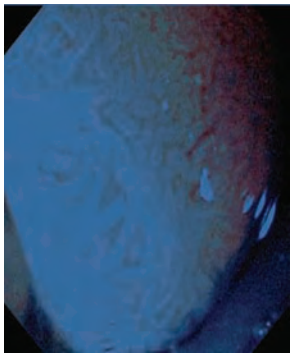

Pólipo coloreado con índigo carmín. Realce de su apariencia.

Cáncer de colon aspecto en "coliflor".

Pólipo pediculado.

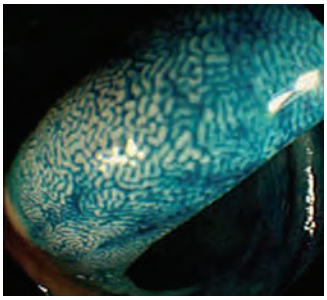

Pólipo coloreado con azul de metileno.

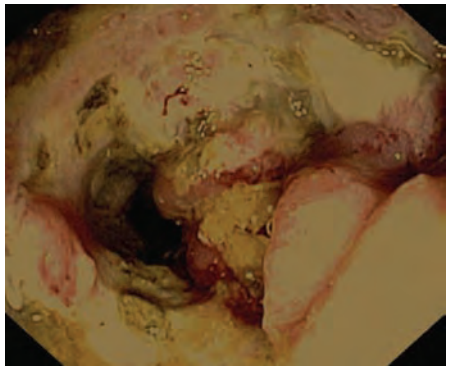

Cáncer de colon estenosante, ulcerado.

Cáncer de colon estenosante.

Cáncer ocupando la media de la circunferencia.

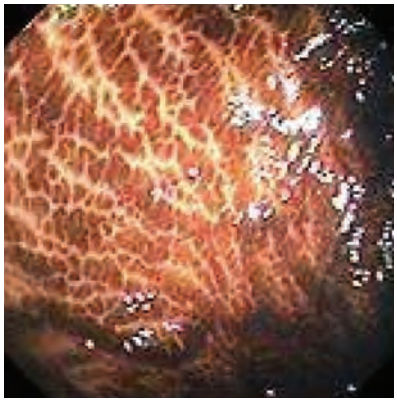

Melanosis colónica.

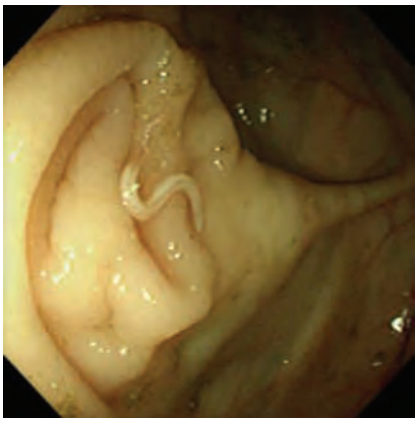

Tricocefalosis colónica.

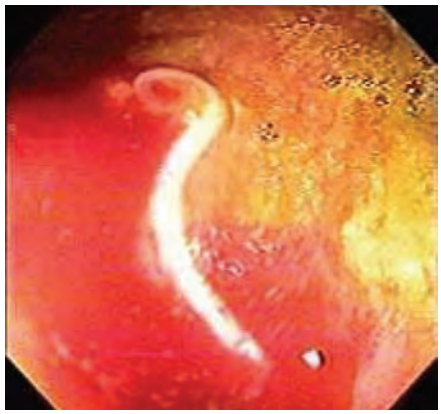

Oxiuriasis.

Colitis amebiana aguda. Ulceraciones aftoides.

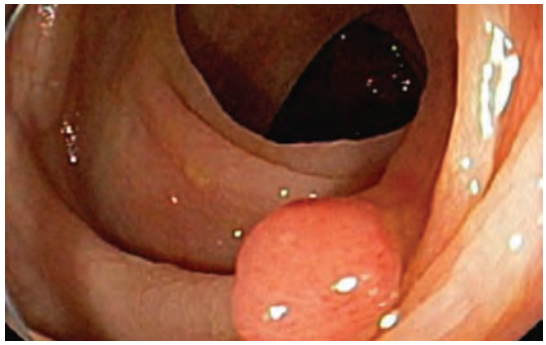

Pólipo visto con luz blanca normal.

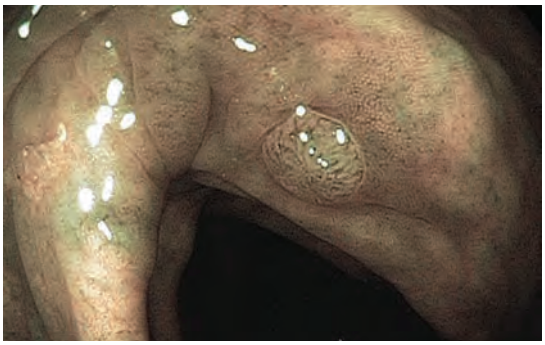

Imagen con banda estrecha de un pólipo hiperplásico. Hay ausencia de vasos y el patrón clásico con puntos negros.

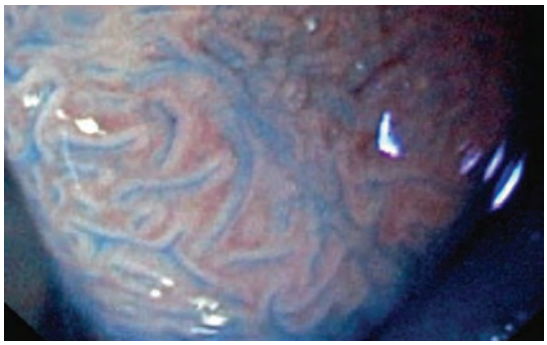

Pólipo coloreado con índigo carmín y magnificación.

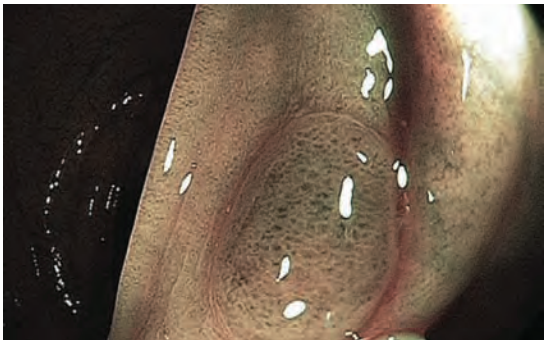

Imagen con banda estrecha de un adenoma. Los vasos de color marrón oscuro rodean las estructuras blancas tubulares de diferentes formas.

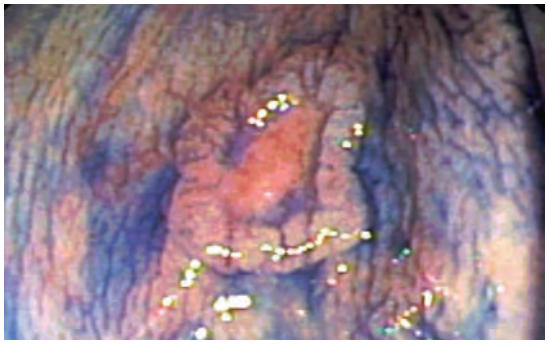

Lesión neoplásica superficial deprimida coloreada con índigo carmín.

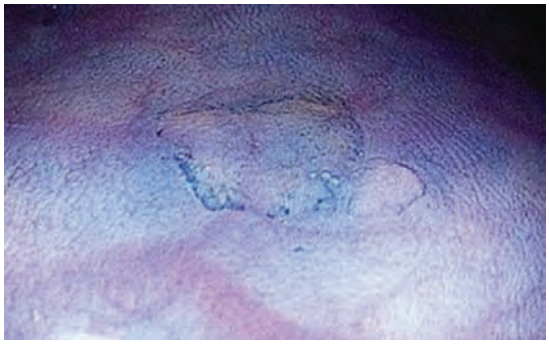

Lesión plana hiperplásica coloreada con azul de metileno.

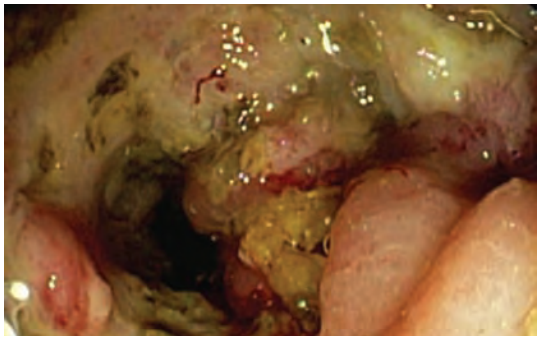

Carcinoma de colon estenosante.

extenderse varios centímetros a lo largo del eje longitudinal colónico. Es muy característico de la EC.

Lesiones discontinuas: las lesiones de la mucosa colónica en la EC son típicamente discontinuas con áreas adyacentes de tejido normal. En la CU tienden a ser continuas con progresión gradual.

Otros hallazgos endoscópicos que soportan el diagnóstico de EC, pero que no son tan específicos, son los siguientes:

1. Una mucosa rectal normal es más sugestivo de EC. En la CU siempre hay compromiso del recto.
2. Un patrón vascular normal adyacente a la mucosa afectada se observa más en la ec, mientras que la pérdida de éste y la friabilidad de la mucosa son más frecuentes en la CU.
3. El compromiso del íleon terminal es altamente sugestivo de EC. La ileitis terminal o por reflujo puede ocurrir en la CU pero se ve sólo en los casos de pancolitis. Una Ileoscopia debe intentarse siempre en todo paciente con sospecha de EC. [8]

LESIONES ENDOSCÓPICAS EN LA COLITIS ULCERATIVA

La colonoscopia en la cu típicamente revela una mucosa hiperémica, edematosa, con pérdida del patrón vascular, gran friabilidad y sangrado fácil al contacto del endoscopio. También es frecuente el aspecto granular de la mucosa.

Los seudopólipos aunque no son específicos, se presentan con mayor frecuencia en la cu. Pueden variar en tamaño desde algunos milímetros hasta varios centímetros, tienden a ser más altos que anchos y pueden simular neoplasias.

La biopsia confirma su benignidad. Se asocian con mayor severidad y extensión de la enfermedad. [8]

COLITIS ISQUÉMICA

La colitis isquémica presenta un amplio rango de lesiones en la mucosa dependiendo del tiempo transcurrido desde el episodio isquémico hasta el examen endoscópico. En estadios tempranos en el segmento isquémico la mucosa es de color negro violáceo (por disminución del suministro de sangre) y tiende a ser muy friable.

En los casos menos severos, la mucosa puede estar hiperémica, edematosa con ulceraciones aisladas principalmente en el colon descendente y la flexura esplénica. Las úlceras en los segmentos comprometidos tienden a cicatrizar rápidamente, dejando escaras con un aspecto muy parecido a los observados en la EC. Cuando una colitis isquémica es sospechada deben tomarse biopsias para precisar el diagnóstico histopatológico. [9,10,11]

COLITIS SEUDOMEMBRANOSA

La colitis por Clostridium difficile puede cursar con la presencia de placas sobreelevadas en parches de color amarillento. La presencia de seudo membranas en un paciente con una diarrea post antibiótico es prácticamente patognomónica de una infección por Clostridium difficile. [9-11]

COLITIS POR RADIACIÓN

Se presenta debido al daño intestinal producido por la radiación en pacientes tratados por cáncer de próstata o uterino. Las lesiones se localizan con mayor frecuencia en el recto. En la fase aguda postradioterapia hay edema, erosiones y friabilidad de la mucosa rectal con sangrado persistente. En la fase crónica hay alteración del patrón vascular con telangiectasias las cuales tienden a agruparse. En los casos más severos son frecuentes la presencia de úlceras prominentes irregulares con áreas de estenosis y fístulas. [12]

COLITIS INFECCIOSA

Varios agentes infecciosos pueden causar inflamación aguda de la mucosa y los cambios ser idénticos a los observados en la EC o en la CU. La histología puede ayudar a distinguir entre estos desórdenes. Los abscesos con distorsión

de las criptas favorecen el diagnóstico de enfermedad inflamatoria intestinal. Las lesiones de la mucosa son limitadas en la mayoría de los episodios de colitis infecciosa. Para establecer un diagnóstico específico es imprescindible la realización de exámenes de laboratorio: coprólogico, frotis en fresco, cultivos y serología. Las colitis agudas más frecuentes se deben a infección por Salmonella, Shigella, Entamoeba hystolítica y Campy-lobacter. [9,10,11]

TUBERCULOSIS INTESTINAL

Los hallazgos endoscópicos pueden simular una EC con presencia de nódulos y estrecheces. La presencia de granulomas caseificantes, un cultivo positivo, o la presencia de bacilos ácidos alcohol resistentes en los especímenes de biopsia establecen el diagnóstico de tuberculosis intestinal. Otros hallazgos endoscópicos sugestivos de tuberculosis son las úlceras coalescentes y el compromiso de la válvula ileocecal. La ausencia de granulomas no descarta la tuberculosis intestinal. Las biopsias deben ser tomadas de los bordes de las úlceras y enviarse para estudio histológico y pruebas bacteriológicas. [11]

DIVERTICULOSIS

La diverticulosis colónica es común en los pacientes mayores de 50 años. Los orificios diverticulares pueden variar en tamaño y número desde un divertículo solitario a varios centenares. Miden típicamente de cinco a 10 mm de diámetro pero pueden exceder los dos cms lo que permite la introducción de la punta de un endoscopio con el consiguiente riesgo de perforación. [13] La hipertrofia muscular en los divertículos puede ser tan pronunciada que disminuyen el lumen con espasmo y tortuosidad marcada haciendo difícil la exploración del colon. En algunos casos pueden encontrarse signos de inflamación con hiperemia y edema de la mucosa intra y extradiverticular. La enfermedad diverticular colónica puede coexistir con otras afecciones (pólipos, cáncer). [13]

ANGIODISPLASIA

La angiodisplasia o ectasia vascular focal, es una lesión superficial producida por cambios ectásicos en venas submucosas y capilares mucosos provocando dilatación de ellos y la formación de pequeñas fístulas arteriovenosas. Estas pueden ser únicas o múltiples. Se localizan principalmente en el colon derecho y ciego. Suelen ser causa de sangrado o anemia. La apariencia endoscópica es la de una lesión vascular rojiza con un tamaño variable de dos hasta 15mm. Una vena de drenaje a menudo es visible en el examen endoscópico y representa el heraldo de esta malformación vascular dando la apariencia de araña vascular. [13]

PÓLIPOS Y CÁNCER

Los pólipos son masas circunscritas de tejido, nacidas de la mucosa, que se proyectan hacia el lumen intestinal. Se dividen en sésiles y pediculados y según su potencial de malignidad en neoplásicos o adenomas y no neoplásicos (Tabla 1). Los adenomas pueden ser tubulares, vellosos o túbulovellosos si están conformados por estructuras tubulares, digitiformes o por ambas. Los más frecuentes son los tubulares (70-85%) y menos del 5% lo constituyen los vellosos que tienen mayor potencial de degeneración maligna. El examen de elección es la colonoscopia ya

Tabla 1. Clasificación de los pólipos según histología.

	Neoplásicos	No Neoplásicos
Benignos	Adenomas – Tubulares – Túbulo-velloso – Vellosos – Mixtos o serratos	Hiperplásicos Juveniles Peutz-Jeghers* Inflamatorio Agregados linfoides Hamartomas
Malignos	– Pólipo malignizado	

* Con potencial maligno.

que permite el diagnóstico, el estudio anatomopatológico y el tratamiento de estas lesiones. [14]

Los pólipos son frecuentemente asintomáticos y se detectan en los exámenes endoscópicos solicitados por otro motivo. Cuando son sintomáticos, miden más de un cm, y pueden cursar con hemorragia oculta o visible. Las lesiones vellosas producen emisión de abundante moco. El 40% de las pólipos se localizan en zonas proximales al ángulo esplénico. [15,16]

Pólipos hiperplásicos

Son protrusiones elevadas de coloración pálida y translúcida que crecen por encima de la mucosa. Miden menos de cinco mm de tamaño. Los pólipos hiperplásicos son las lesiones polipoides no neoplásicas más comunes en el colon. La mayoría se encuentran en el colon izquierdo por debajo de la flexura esplénica. En el recto pueden desaparecer con la insuflación de aire, lo cual causa estiramiento de la mucosa, pero pueden ser revisualizados cuando el aire es aspirado. [15,16,17]

Adenomas

Pueden encontrarse solos o distribuidos a todo lo largo del colon. La utilización de un colorante vital como el índigo carmín al 0,1% o el azul de metileno al 1% rociado encima de la superficie de una lesión polipoide permite resaltar su apariencia y poder diferenciar entre pólipos hiperplásicos y adenomas.[18,19] También puede ser de utilidad la aspersión en los bordes de los pólipos para asegurar la ablación total endoscópica. Un colonoscopio con magnificación de imagen permite una valoración más completa de la estructura de los pólipos. [19]

Cuando en el estudio endoscópico se encuentran más de 100 adenomas, se hace el diagnóstico de poliposis adenomatosa familiar (paf) aunque no haya una historia de poliposis entre los parientes más cercanos.

CÁNCER DE COLON

Los tumores cancerosos del colon crecen de una manera fortuita. La ulceración y necrosis del tumor son hallazgos frecuentes. La apariencia endoscópica puede variar desde un pólipo hasta un tumor vegetante estenosante.

El cáncer puede ser voluminoso con aspecto de "coliflor", ulcerarse o sangrar. Después de la resección del tumor, la colonoscopia es de mucha utilidad para visualizar la cicatriz de la anastomosis y la presencia o ausencia de recidiva tumoral. [20,21]

OTRAS LESIONES COLÓNICAS

Lipoma

Es el tumor submucoso más común del colon. Usualmente tiene una base ancha y está recubierto de mucosa normal, la superficie presenta un patrón vascular reconocible y una coloración ligeramente amarillenta dada por el tejido grasoso subyacente. La superficie se moviliza fácilmente con unos fórceps de biopsia (signo de la almohada). La grasa de tumor puede ser liberada a la superficie si se toman biopsias profundas. [7]

Tumores carcinoides

Se presentan como nódulos pequeños discretos en la submucosa colónica. Estos tumores a menudo están firmemente adheridos a las capas más profundas de la mucosa superficial, lo que permite con una biopsia hacer el diagnóstico correcto. Los nódulos difusos submucosos son raros pero pueden encontrarse en casos de linfoma o de neumatosis cólica. [7]

BIBLIOGRAFÍA

1. Froelich F., Wietlisbach V., Gonvers JJ. et al. Impact of colonic cleansing on quality and diagnostic yield of colonoscopy: The European Panel of Appropriateness of Gastrointestinal Endoscopy European Multi-center Study.Gastrointest Endosc 2005; 61:378-84.
2. Douglas K., Rex. M.D., John L. Petrini, M.D., Todd H. Baron, M.D., Amitabh Chak, M.D., Quality Indicators for Colonoscopy. Am J Gastroenterol 2006; 101:873-885.
3. Balaguer F., Llach J., Castells A. et al. The European

panel on the appropriateness of gastrointestinal endoscopy guidelines colonoscopy in an open-access endoscopy unit: A prospective study. Aliment Pharmacol Ther 2005; 21:609-13.

4. Rex, DK. Bond. JH. Winawer, S., et al. Quality in the technical performance of colonoscopy and the continuous quality improvement process for colonoscopy: recommendations of the U.S. Multi-Society Task Force on Colorectal Cancer. Am J Gastroenterol 2002; 97:1296.
5. Hafner M., Conventional colonoscopy: Technique, indications, limits, Eur J Radiol (2006); 10:1-6.
6. Karajeh MA., Sanders DS.. Hurlstone DP. Colonoscopy in elderly people is a safe procedure with a high diagnostic yield: a prospective comparative study of 2000 patients. Endoscopy 2006; 38(3):226-30.
7. Siddique I., Mohan K., Hasan F. et al. Appropriateness of indication and diagnostic Yield of colonoscopy: first report based on the 2000 guidelines of the American Society for Gastrointestinal Endoscopy. World J Gastroenterol 2005; 11(44):7007-13.
8. Leighton, JA., Shen, B., Baron, TH. et al. ASGE-guideline: endoscopy in the diagnosis and treatment of inflammatory bowel disease. Gastrointest Endosc 2006; 63:558.
9. Manatsathit S., Dupont HL., Farthing M. et al. Guideline for the management of acute diarrhea in adults. J Gastroenterol Hepatol 2002; 17: Suppl S54-S71.
10. Lim R M., Raskin JB. Infections and other non inflammatory bowel disease colitides. In: Waye J D, Rex D, editors. Colonoscopy Principe and practice. 1th edition. masachusetts: Blakwell publishing; 2003. 603-610.
11. García del Risco F. Colitis Infecciosa. In: Alvarado J, Otero W, editores. Gastroenterología y Hepatología. 2ª edición. Bogotá. Editorial Médica Celsus; 2006. P.703-724.
12. Gostout C J. Radiation Proctopathy. In: Waye J D, Rex D, editors. Colonoscopy Principe and practice. 1th edition. masachusetts: Blakwell publishing; 2003. 582-595.
13. Stollman N., Raskin J B, Diverticular Disease of the Colon. Lancet 2004; 363: 631-9
14. Patel, K., Hoffman. NE. The anatomical distribution of colorectal polyps at colonoscopy. J Clin Gastroenterol 2001; 33:222.
15. Rembacken, BJ., Fujii, T., Cairns, A. et al. Flat and depressed colonic neoplasms: A prospective study of 1000 colonoscopies in the UK. Lancet 2000; 355:1211.
16. O'brien, MJ. Winawer, SJ. Zauber, AG. et al. Flat adenomas in the National Polyp Study: ¿Is there in-creased risk for high-grade dysplasia initially or du-ring surveillance? Clin Gastroenterol Hepatol 2004; 2:905.
17. Butterly, LF., Chase, MP., Pohl, H. Fiarman, GS. Prevalence of clinically important histology in small adenomas. Clin Gastroenterol Hepatol 2006; 4:343.
18. Kiesslich R., Fritsch J., Holtmann M. et al. Methylene blue-aided chromoendoscopy for the detection of intraepithelial neoplasia and colon cancer in ulcerative colitis. Gastroenterology 2003; 124:880-8.
19. Rutter MD., Saunders BP., Schofield G. et al. Pancolonic indigo carmine dye spraying for the detection of dysplasia in ulcerative colitis. Gut 2004; 53:256-60.
20. Winawer SJ., Zauber AG., Fletcher RH., Stillman JS. Guidelines for Colonoscopy Surveillance after Poly-pectomy: a consensus update by the US Multi-So-ciety Task Force on Colorectal Cancer and the American Cancer Society. Gastroenterology 2006;130: 1872-1885.
21. Douglas K., Rex. Charles J., Kahi, Bernard L. Guidelines for Colonoscopy Surveillance after Cancer-Resection: A Consensus Update by the American Cancer Society and the US Multi-Society Task Force on Colorectal Cancer. Gastroenterology 2006; 130:1865-1871.

CAPÍTULO 7

Colonoscopia Terapéutica

EDITORES: DIEGO MAURICIO APONTE MARTÍN
ROSARIO DEL CARMEN ALBIS FELIZ

Accesorios en colonoscopia

HÉCTOR JOSÉ CARDONA VILLAMIZAR
ELÍAS ALFONSO FORERO PIÑEROS

INTRODUCCIÓN

Sorprendente ha sido el desarrollo de la endoscopia terapéutica en las últimas dos décadas. El disponer de novedosos y prácticos accesorios, le ha permitido al endoscopista moderno, realizar con éxito procedimientos de cirugía endoluminal, en otrora, sólo realizables por el médico cirujano mediante intervenciones altamente invasivas.

El objetivo del siguiente capítulo es describir de manera sencilla, los principales accesorios disponibles, sus especificaciones técnicas y las indicaciones en la práctica clínica.

Sus ventajas son que al ser reusables disminuyen los costos en su utilización, y la rotación del clip mejora la facilidad de su colocación.

ENDOCLIPS

Comercialmente se dispone de 4 tipos de clips:

1. *Rotating Clip:* el kit consta de un aplicador que es reusable y una caja con 50 clips, estos tienen una longitud que varía desde 5, 7 a 9 mm, y el ángulo de apertura oscila entre 90 y 135°. Entre las ventajas está el ser reusable y permitir la rotación, lo primero reduce considerablemente los costos de su aplicación; por otra parte, la rotación del clip mejora la maniobrabilidad al momento de su aplicación. (Figura 1).

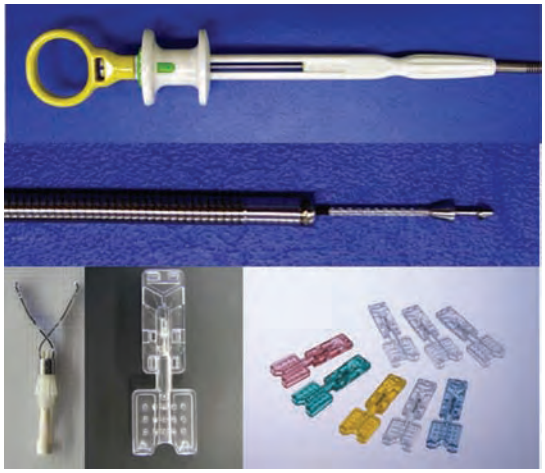

FIGURA 1.

Su limitación radica en que una vez se ha disparado o soltado el clip en la lesión objeto de intervención, uno nuevo debe ser cargado, lo que resulta algo inconveniente para aquellos procedimientos donde la aplicación de más de un clip pueda ser necesaria.

2. *El QuickClip2:* el kit ya precargado viene en paquete estéril, no es reusable, también tiene la opción de rotación antes de su aplicación. (Figura 2).

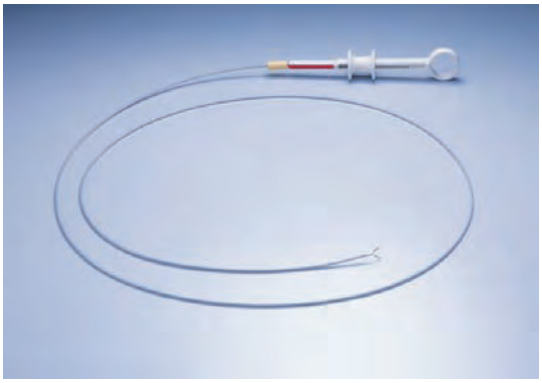

FIGURA 2.

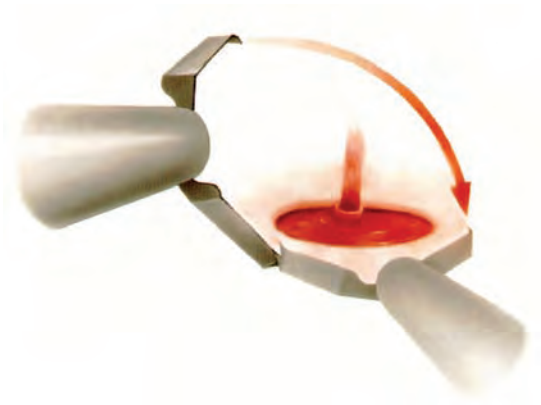

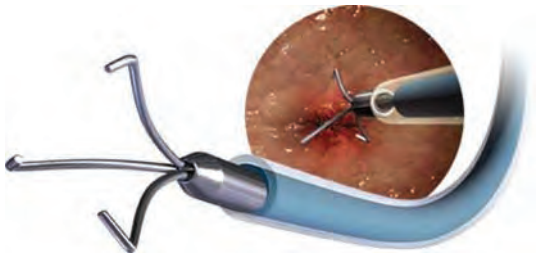

FIGURA 3.

FIGURA 4.

3. *El TriClip:* el clip tiene forma de trípode, no es reusable, permite seleccionar la dirección de aplicación sin necesidad de rotar. (Figura 3).

4. *El resolution:* aunque no está creado para ser rotado, la ubicación del sitio de aplicación es facilitado por su diseño que permitirá abrir y cerrar el clip en cinco ocasiones antes de ser aplicado. (Figura 4).

PRECAUCIONES Y RECOMENDACIONES AL HACER USO DE CLIPS

1. Aunque su aplicación es sencilla, el éxito en su uso requiere que el endoscopista y su asistente debe estar familiarizado con el funcionamiento del kit disponible así como con la técnica, para lo cual, el entrenamiento con simuladores disponibles, es claramente recomendable. Evalúe si el kit disponible está aprobado para el procedimiento que pretende realizar. Recuerde que los clips actualmente disponibles requieren un canal de trabajo mayor a 2,8 mm.

2. Está indicado su uso en el control de sangrado de vasos menores de 2mm de diámetro, donde su efectividad publicada en ensayos clínicos controlados oscila entre el 85-100%, con tasas de resangrado del 2 al 20%. Para controlar el sangrado, evaluada por ensayos clínicos controlados, es del 85%-100%, con una tasa de resangrado del 2%-20%; En desgarros de mucosa o submucosa < a 3 cm, pólipos < 1.5 cm y perforaciones de intestino delgado < 2 cm. En casos de desgarro de Mallory-Weiss y lesiones de Dieulafoy, la tasa de resangrado posterior a la aplicación de clip es significativamente menor comparado con la terapia de inyección. En situaciones donde el control del sangrado se hace imposible, aplicar un clip como marcador anatómico del sitio de sangrado, resulta de gran utilidad en el manejo posterior, toda vez que permite al radiólogo ubicar el sitio de sangrado al realizar la angiografía, de manera similar y con ayuda de fluoroscopio, el cirujano podrá orientar su intervención con mayor exactitud. Por otra parte, la disponibilidad de este accesorio ha permitido

Tabla Nº 1 Especificaciones técnicas de clips disponibles.

Compañía	Olympus	Olympus	Olympus	Boston S	Wilson C	Wilson C
Nombre	Rotating Clip	QuickClip2	QuickCLip2 Long	Resolution	TriClip	Triclip
Precargado	No	Si	Si	Si	Si	Si
Tamaño Clip	>2.8 mm	>2.8 mm	>2.8 mm	>2.8 mm	>2.8 mm	>2.8 mm
Longitud canal trabajo	230 cm	240 cm	240 cm	235 cm, 155 cm	205 cm	207 cm
Longitud máxima de clip (inicial)	17 mm	15 mm	17 mm	20 mm	18.5 mm	18.5 mm
Longitud máxima de clip desplegado	13 mm	11 mm	13 mm	15.5 mm	14.5 mm	14.5 mm
Máxima apertura de clip	11 mm	9.5 mm	11 mm	11 mm	12 mm	12 mm
Rotable	Si	Si	Si	No	No	NO
Reabrir antes de soltar clip	No	No	No	Si (5 veces)	No	No
Radiopacidad	Si	Si	Si	Si	Si	Si
Precio en US	$1948 con 100 clips	$61.55 c/u	$70.0 c/u	$150.0 c/u	$102.3 c/u	$102.3 c/u

Tabla Nº 2 Indicaciones para el uso clínico de clip aprobados por FDA.

	TriClips	Rotating Clip	QuickClip2	Resolution Clip
Marcaje endoscópico	X		X	X
Hemostasia para:				
1. Defectos de mucosa o submucosa < 3 xcm	X	X	X	X
2. Úlcera sangrante	X	X	X	X
3. Arterias < 2 mm	X	X	X	X
4. Pólipos < 1.5 cm de diámetro	X	X	X	X
5. Divertículo del colon	X	X	X	X
Cierre de perforaciones < 20 mm para manejo médico		X	X	X
Para fijar tubo de alimentación yeyunal a pared de intestino delgado				X

intervenciones terapéuticas más decididas, tal es el caso de mucosectomías amplias, donde en caso de perforación, el cierre mediante el empleo de clips ha mostrado ser efectivo.

3. Resulta imprescindible tener una apropiada visión de la lesión para aplicar el clip de manera correcta, para aquellos casos donde la anatomía crea una limitación, por ejemplo la curvatura menor de estómago proximal o la pared posterior de duodeno, el uso de un Cap (empleado para aplicación de ligaduras) puede mejorar el acceso a la lesión, no obstante para este último caso, la terapia de coagulación con argón plasma puede ser la elección. El uso de 250 mg de eritromicina ev. 30 minutos antes del procedimiento, mejoran la visualización endoscópica al facilitar la migración de coágulos a partir del estómago; adicionalmente el empleo de una bomba de irrigación y endoscopio terapéutico con amplios canales de trabajo, facilitarán la absorción de coágulos; en caso de sangrado masivo el lavado mediante

la ubicación de una sonda nasogástrica puede ser útil.

4. Al operar el clip mantenga este alejado de la mucosa para evitar traumatizarla, además el contacto no controlado con la mucosa, puede desprender el clip del aplicador con la consiguiente pérdida del clip.

5. Cuando esté plenamente identificado el sitio objeto de intervención y el clip esté listo para ser aplicado, succione con el fin de colapsar el lumen intestinal, prefiera la aproximación tangencial, mejore la posición del clip mediante la rotación de este o del endoscopio, estas maniobras aumentan la proporción de tejido atrapado por el clip. De no ser posible la aproximación tangencial, el abordaje frontal es también una buena opción. Para terapia hemostática de vaso visible un clip puede ser suficiente, aunque es preferible colocar uno proximal y otro distal al sitio de sangrado. Con la excepción del sangrado a partir de una lesión con coágulo adherido (donde la aplicación de adrenalina seguida de remoción del coágulo con asa de polipectomía está formalmente indicada), la aplicación sistemática de adrenalina previo a la aplicación del clip no está justificada, toda vez que puede ocultar por lo menos temporalmente, el sitio de sangrado, comprometiendo la precisión a la hora de aplicar el clip.

6. Su aplicación en tejidos fibróticos no es siempre exitosa, en estos casos, de utilizarse, se optará por el empleo de clips más cortos.

Tabla Nº 3 Terapia con endoclip: Indicaciones y nivel de evidencia.

Indicación	Nivel de evidencia
1. Control de sangrado gastrointestinal	
Úlcera péptica	A
Desgarro de Mallory-Weiss	A
Lesión de Dieulafoy	A
Sangrado postpolipectomía	B
Sangrado varicial	B
Sangrado de divertículo duodenal	C
Sangrado de divertículo colónico	C
Sangrado postesfinterectomía	C
Sangrado focal en colitis ulcerativa	C
Angiodisplasia	C
2.Fijación de tubos, catéteres y stent a pared TGI	
Sonda de alimentación	C
Catéter de manometría	C
Stent metálico esofágico	C
3. Cierre de perforación del TGI	
Esófago	C
Estómago	C
Duodeno	C
Colon	C
4. Cierre de fístulas y escapes de anastomosis del TGI	C
5. Como marcaje anatómico	
Asistencia en radiología intervencionista en embolización de vasos sanguíneos	C
Asistencia en oncología para dirigir radioterapia en casos de cáncer	C
Asistencia a cirujanos para demarcar la extensión de la resección	C
Asistencia en estudio de fisiología digestiva, para identificar segmentos esofágicos explorados	
6. Interrumpir la suplencia vascular a un pólipo	C

Grado A: Evidencia a partir de por lo menos un ensayo clínico controlado y aleatorizado. Grado B: Evidencia a partir de por lo menos un estudio de cohorte de gran calidad, estudios de casos y controles o series de casos. Grado C: Reporte de casos

7. Después de aplicado un clip en terapia hemostática: garantizar bloqueo efectivo de la secreción ácida, evitar el uso de aines y si está presente, erradicar el Helicobacter pylori. Una endoscopia digestiva alta estará indicada cuatro a seis semanas en caso de úlcera esofágica o gástrica.

8. En la Tabla número 1 se describen las principales indicaciones y el grado de evidencia. Como se aprecia en esta, el número de ensayos clínicos controlados diseñados para evaluar intervención con este accesorio son aún insuficientes, por ahora la mayoría de indicaciones son avaladas por reporte de casos.

ENDOLOOP

Existen tres tipos de loop, fabricados por Olympus: 1. Endo-Loop: cuya asa tiene un diámetro de 20 mm y 30 mm, es reusable. 2. Poly-Loop: Con una apertura de 30 mm, viene ya ensambla-da para uso inmediato. 3. Mini-Loop: con diámetro de apertura de 11 mm, dispone de un cap transparente que se adapta en la parte terminal del endoscopio y se emplea para ligaduras de vá-rices. (Figura 5, 6 y 7).



FIGURA 5.

FIGURA 6.

PRECAUCIONES Y RECOMENDACIONES AL HACER USO DE LOOP

1. Su diámetro externo es de 2,5 mm, así que un canal de trabajo de 2,8 mm resulta suficiente para su aplicación, aunque un equipo de doble canal facilitaría introducir una pinza por el canal adicional, con el fin de facilitar la ubicación y aplicación del loop en la lesión objeto de intervención, conjuntamente se preferirá ubicar esta lesión entre las 5 y las 7 en el cuadrante del reloj.

2. En caso de pólipos pediculados, una vez ubicada la lesión, se abre el loop, se enlaza el pólipo, se cierra de manera sostenida hasta estar seguro que el pedículo ha sido sujetado apropiadamente. En esto, la sensación táctil además de ubicar una marca visual en el tapón de silicona ubicado en la punta del aplicador, servirán para determinar en qué momento se detiene el cie- rre del asa antes de soltar el loop; un loop que no sujete adecuadamente el tallo del pólipo, no estará en condiciones de evitar un sangrado postpolipectomía, contrariamente una presión excesiva sobre el tallo, ocasionará el corte de este con el riesgo de inducir sangrado antes de la polipectomía. No debe emplearse esta técnica para intervenir pólipos seudopediculados, póli- pos pediculados con tallos menores a 5 mm; en estos casos la aplicación de clip o la terapia de in- yección con adrenalina, constituyen la elección. La efectividad de este accesorio para prevenir el sangrado postpolipectomía ha sido demostrado en ensayos clínicos controlados. Para el caso de pólipos con pedículos mayor a un cm., donde la incidencia de sangrado es de aproximadamen- te del 4%, el sangrado se reduce a 1,8% con el empleo del loop. Para pólipos mayores a 2 cm, donde la tasa promedios de sangrado es del 6 a 7%, su empleo disminuye el riesgo a 2,7%, sin embargo cuando

FIGURA 7.

se compara su efectividad con la terapia de inyección con adrenalina, los resultados son similares.

3. Para casos de ligaduras de várices: se recomienda el Mini-Loop (Olympus HX-21L), similar al proceso convencional de ligadura multibanda de várices esofágicas, se introduce el aplicador con el loop montado, una vez identificado la várice se despliega sobre el cap el loop, se succiona la várice y se suelta el loop, en todo caso debe evitarse la tracción sobre la várice ya ligada con el fin de evitar desgarros de esta. Escasos ensayos clínicos controlados con tamaño muestral reducido lo comparan con el sistema de ligadura multibanda, sin encontrar diferencia alguna en efectividad, costos ni frecuencia de complicaciones. Para el caso de várices gástricas la experiencia es apenas incipiente como para recomendar su uso, los resultados no son alentadores dado el riesgo de ulceración, sangrado y perforación.

4. Otras indicaciones: la resección de grandes lipomas o linfangiomas colónicos que presentan largos pedículos, mediante la aplicación de loop antes de practicar polipectomía con corriente de coagulación. El empleo de múltiples loops puede permitir colapsar un stent autoexpandible desplazado y de esta forma, facilitar su retiro. De manera experimental se ha realizado cirugía endoscopia transgástrica para aplicar ligadura de trompas de Falopio.

ASAS DE POLIPECTOMÍA

Asas: se encuentran disponibles para un solo uso, también reusables; según su forma puede ser oval, creciente o hexagonal; los tamaños varían desde mini, pequeña mediana y grande. (Figura 8).

PRECAUCIONES Y RECOMENDACIONES SOBRE EL USO DE ASAS

1. Las asas entre más pequeñas, más fáciles de maniobrar, aun para los casos de polipectomías segmentarias de pólipos grandes. La mejor asa es aquella con la cual el endoscopista se siente a gusto.

2. El grosor del asa afecta la velocidad de electrocoagulación, la mayoría de asas usadas para la práctica de polipectomía de pólipos pediculados, son relativamente gruesas, lo que facilita la aplicación de coagulación y contribuye a minimizar el riesgo de corte abrupto. Contrariamente las asas delgadas son preferidas para

Tabla N° 4 Indicaciones de Endo-Loop.

I. Endo-Loop y Poly-Loop
A. Hemostasia (Postpolipectomía, lesiones pediculadas sangrantes, como terapia adjunta a la aplicación de clip)
B. Ablación (Lipoma colónico, linfangioma)
C. Cierre de fístula esofágica o colónica
D. Retiro de stent autoexpandible
II. Mini-Loop
A. Hemostasia (Várices esofágica sangrante, várices gástrica sangrante



FIGURA 8.

realizar mucosectomía endoscópica y ampulectomía.

3. Para evitar complicaciones de la polipectomía: ha demostrado ser una estrategia segura, marcar en el mango del aplicador el límite máximo de cierre del asa. Esta distancia equivale al diámetro de la lesión que se va a resecar, se evitará de esta manera el corte por aguillotinamiento antes de aplicar la corriente de coagulación. El pólipo deberá colocarse a las 6 del cuadrante del reloj. En caso de pólipos sésiles, la succión evitará el aplanamiento de la lesión y facilitará la captura por el asa.

Como es sabido, la estimación del tamaño del pólipo previo a la polipectomía, es crucial a la hora de realizar el cierre del asa con fines de seccionar el pólipo; algunos estudios señalan que la consideración visual es inexacta y se debe preferir para este fin, el empleo de accesorios en cuyo mango tienen impresa una escala de medida en mm; en caso de no contar con este tipo de accesorios, el uso como guía del diámetro de la pinza para biopsia abierta también ha demostrado ser superior a la evaluación visual de las dimensiones del pólipo.

4. Polipectomía mediante el uso de unidad electroquirúrgica: la pared del colon derecho y especialmente el ciego es bastante delgada. Para las polipectomías en esta localización, se debiera usar corriente de corte de bajo poder, en frío. aquellos casos en que el riesgo de sangrado sea mayor, ejemplo pedículos con grosor mayor a 5 mm, se aplicará corriente de coagulación de mayor poder (blend), en estos casos, el objetivo es garantizar la coagulación del tejido antes de cortar; la presencia de coagulación se manifiesta por aparición de un anillo blanco en la zona donde el pedículo hace contacto con el asa.

5. Polipectomía en frío: sólo indicada para pólipos con un tamaño menor a 7 mm, se considera un procedimiento seguro y especialmente indicado en aquellos pacientes con contraindicaciones para el empleo de unidad electroquirúrgica, ejemplo sujetos con marcapasos y desfibriladores. El uso de la pinza caliente no está indicado dada la mayor frecuencia de sangrado comparado con la polipectomía en frío.

BIBLIOGRAFÍA

1. Hayashi TYM., Kuwabara J: The study on stanch clip for the treatment by endoscopy. Gastroenterol Endosc 17:92-101, 1975.
2. McDonald J., Burroughs A., Feagan B: Evidence based gastroenterology and hepatology. BMJ Books, 1999.
3. Jensen DM., Kovacs TO., Jutabha R., et al: Randomized trial of medical or endoscopic therapy to

prevent recurrent ulcer hemorrhage in patients with adherent clots. Gastroenterology 123:407-413, 3003.

4. Yoshikane H., Hidano H., Sakakibara A., et al: Endoscopic repair by clipping of iatrogenic colonic perforation. Gastrointest Endosc 46:464-466, 1997
5. Lai YC., Yang SS., Wu CH., et al: Endoscopic hemoclip treatment for bleeding peptic ulcer. World J Gastroenterol 6:53-56, 2000.
6. Nagayama KF., Thonke F., Sohendra N: Endoscopic clipping for bleeding gastroduodenal ulcer: comparison with topical ethanol injection. Am J Gastroenterol 94:2897-2901, 1999.
7. Cipolletta L., Bianco MA., Marmo R., et al: Endoclips versus heater probe in preventing early recurrent bleeding from peptic ulcer: a prospective and randomized trial. Gastrointest Endosc 53:147-151, 2001.
8. Yanaguchi Y., Yamato T., Katsumi N., et al: Endoscopic hemoclipping for upper GI bleeding due to Mallory-Weiss syndrome with active bleeding. Gastrointest Endosc 55:427-430, 2001
9. Chunk IK., Kim EJ., lee MS, et al: Bleeding Dieulafoy's lesions and the choice of endocopic method: comparing the hemostatic efficacy of mechanical and injection methods. Gastrointest Endosc 52:721-721, 2000.
10. Seibert DG: Use of an endoscopic clipping device to repair a duodenal perforation. Endoscopy 35:189, 2003.
11. Di Giorgio P., De Luca L., Calgano G., et al: Detachable snare versus epinephrine injection in the prevention of postpolypectomy bleeding: a randomized and controlled study. Endoscopy 36:860-863, 2004
12. Hepworth CC, Burnham WR., Swain CP: Development and application of endoloops or the treatment of bleeding esophageal varices. Gastrointest Endosc 50:677-684, 1999.
13. Harada T., Yoshida T., higemitsu T., et al: Therapeutic results of endoscopic variceal ligation for avtue bleeding of oesophageal and gastric varices. J Gastroenterol Hepatol 12.331-335, 1997
14. Lo GH, lai KH: ¿Is endoscopic ligation therapy with large detachable snares and elastic bands really safe and effective? Gastrointest Endosc 52:438-439; author reply 439-440, 2003.
15. Gimeno-García AZ., Parra-Blanco, Nicolás-Pérez D, er al: Management of colonic Dieulafoy lesions with endoscopic mechanical teachniques: report of two cases. Dis Colon Rectum 47:1539-1543, 2004
16. Jahannath SB., Kantsevoy SV., Vaughn CA., et al: Peroral transgastric endoscopic ligation of fallopian tubes with long-term survival in a porcine model. Gastrointest Endosc 61.449-453, 2005.
17. Rex DK: Colonoscopic Polypectomy. Rev Gastroenterol Disorder 5.115-125, 2005
18. Sakai P., Ishoka S., Maluf-Filho F., et al: Endoscopic treatment of Zensxpé. Gastrointest Endosc 54:760-763, 2001.
19. Cipolletta L., Bianco MA., Rotondano G., et al: Endoclip-assisted resection of large pedunculated colon polyps. Gastrointest Endosc 50:405-406, 1999.
20. 20. Pech O., May A., Gossner L., et al: Management of pre-malignant and malignant lesions by endoscopic resection. Best Pract Res Clin Gastroenterol 18:61-76, 2004.
21. Hunn YS, Han DS, Bae JH, Park HS, Eun CS, Graduated injection needles and snares for polipectomy are useful for measuring colorectal polyp size. Dig Liver Dis.2011 May;43(5):391-4

Polipectomía

FABIÁN EMURA PERLAZA
YUTAKA SAITO

INTRODUCCIÓN

Pólipo se define como una protrusión dentro del lúmen del colon y recto. Histológicamente puede ser neoplásico o no neoplásico.[1] Actualmente, la colonoscopia es el único método disponible que permite tanto el diagnóstico como el tratamiento de pólipos colorectales y cáncer temprano. Los pólipos hiperplásicos y otras lesiones no-neoplásicas no requieren tratamiento endoscópico debido a que son benignas y no tienen potencial maligno. [2,3] Se estima que hasta el 30% de los pólipos colorectales resecados son hiperplásicos, lo cual aumenta las complicaciones post-polipectomía y sobrecarga costos. [4,5] En contraste, los pólipos adenomatosos (PA) deben ser removidos para evitar la progresión de la secuencia adenoma-carcinoma. [6]

La polipectomía endoscópica fue descrita en 1969[7] y desde entonces se ha hecho un procedimiento de rutina en endoscopia. Actualmente, el consenso general es remover los pólipos >10 mm[8,9] pero no existe consenso en los pólipos <10 mm. Recientemente, un incremento en la incidencia de cáncer colorectal (CCR) en pólipos <10 mm ha sido reportada. [10,11] Un estudio japonés ha determinado que el 2% de los pólipos <10 mm tienen displasia de alto grado o carcinoma in situ.[12]

A pesar de los nuevos avances tecnológicos, la polipectomía aún es un reto para el endoscopista, en especial cuando se trata de pólipos >20 mm o de difícil localización o de tumores de diseminación lateral (LST). [13]

UTILIDAD DE LA CROMOENDOSCOPIA

La utilidad de las tinciones en endoscopia digestiva ha sido ampliamente reportada. [14,15] El uso de azul de metileno se ha relacionado con daño al ADN, por lo cual su uso no es recomendado. [16,17] En Japón el colorante más usado antes y durante la resección endoscópica (RE) es la tinción vital índigo carmín la cual no se absorbe y no es tóxica. El Indigo carmín al 0,2 - 0,3 %, ha demostrado su utilidad en endoscopia digestiva de tamizaje, al aumentar la detección de cáncer gástrico temprano (CGT), al facilitar la estimación endoscópica de la profundidad de la lesión y en determinar con precisión los bordes [18] (Figura 1A). Durante la RE, el índigo carmín es usado como componente de la solución inyectada para elevar la submucosa permitiendo la adecuada observación y diferenciación con la capa muscular. Nosotros recomendamos el uso de 3 ml de índigo carmín al 0.25% los cuales deben ser

aplicados dentro del lumen gástrico, usando una jeringa desechable de 20 ml (Figura 1B).

Figura 1. Índigo carmín. (A) Frasco al 0.25% para spray superficial (Chromoendoscopia®, Colombia). (B) Técnica de aplicación de índigo carmín usando una jeringa de 20 ml.

COLONOSCOPIA CON MAGNIFICACIÓN

Aunque no comparable a la biopsia, la cromocolonoscopia con magnificación (CCM) es la mejor opción para identificar lesiones displásicas en enfermedad inflamatoria intestinal [19] y es el mejor método para manejo selectivo in vivo de pólipos colorectales. [20,21] En ausencia de magnificación, la colonoscopia convencional tiene habilidad limitada para determinar la naturaleza de pólipos colorectales, excepto cuando se utiliza alta definición con NBI (Narrow Band Imaging), la cual ha demostrado ser eficaz para diferenciar PA de pólipos hiperplásicos. [22] En ausencia de NBI la biopsia se justificaría para confirmación histológica antes de la polipectomía, y esto potencialmente aumenta los costos. [23,24] En occidente, a pesar de que se ha demostrado que la inserción, manipulación y tiempo de intubación al ciego de los colonoscopios con magnificación no difieren de los colonoscopios convencionales,[18,25] el uso de esta tecnología es poco común en unidades de endoscopia.

Nosotros reportamos en un centro de tamizaje japonés que la CCM es más efectiva para diferenciar lesiones neoplásicas <10 mm (95%, 135/142) comparada a cromocolonoscopia convencional (84%, 102/122; $p < 0.01$). Esta diferencia fue más marcada en lesiones <5 mm, (94%, 135/142) y (78%, 69/89; $p < 0.001$). En adición, se encontró CCR en lesiones <10mm en el 2% de los casos (5/264). Estos hallazgos sugieren que los pólipos colorectales no deben ser tratados solamente por su tamaño sino también dependiendo de las características endoscópicas observadas con CCM.[12, 26]

CLASIFICACIÓN CLÍNICA DEL PIT PATTERN

El *pit pattern* fue inicialmente identificado por observaciones estereomicroscópicas de especímenes resecados. [27] El uso de la CCM ha permitido la observación en vivo de estas mismas criptas colónicas, las cuales se han dividido en siete tipos. La clasificación de Kudo [28] sugiere que los pit I y II son característicos de mucosa normal o pólipos hiperplásicos. Los pit IIIs, IIIL, IV y algunos VI son característicos de adenomas o cáncer intramucoso. Entretanto, los pit VN y algunos VI sugieren invasión profunda de la submucosa (Sm2).

Clasificación clínica del Pit Pattern.

	Pit no neoplásico	Pit invasivo	Pit invasivo
Clasificación de Kudo	I, II	IIIS, III, IV, Vi (en parte)	Vi (en parte), Vn
Hallazgos en endoscopia	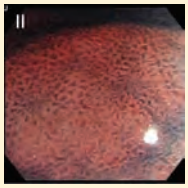	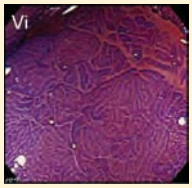	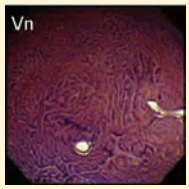
Histología	Normal, pólipo hiperplásico	Adenoma, tumor •m o **Sm1	***Sm2
Tratamiento	No necesario	Endoscópico	Cirugía

FIGURA 2. Clasificación clínica del pit pattern. *m: intramucoso **Sm1: <1000 µm de invasión en la submucosa***Sm2: >1000 µm de invasión en la submucosa.

Otros estudios han demostrado que en lesiones intramucosas y Sm1 (<1000 µm) el riesgo de metástasis es nulo mientras que, cuando la lesión invade la capa profunda de la submucosa Sm2 (<1000 µm) el riesgo asciende al 10%. [23] Basado en estos estudios, la clasificación clínica de Fujii y cols [29] divide tres tipos básicos de pit pattern: no-neoplásico (pit I y II), no invasivo (IIIs, IIIL, IV y algunas VI) e invasivo (VN y algunas VI). El pit invasivo se caracteriza por la observación de distorsión e irregularidad del pit en un área demarcada por depresión o por un nódulo grande. El pit tipo VI puede ser invasivo o no dependiendo de la ausencia o presencia de un área demarcada. [31] (Figura 2)

CLASIFICACIÓN DE SANO-EMURA PARA PÓLIPOS COLORECTALES (Sin Magnificación)

Esta clasificación, permite diferenciar durante la colonoscopia los pólipos hiperplásicos (Patrón capilar 1) de los adenomatosos (Patrón capilar 2) cuando son <10mm, sin la necesidad de usar magnificación ni cromoendoscopia [32] Figura 3).

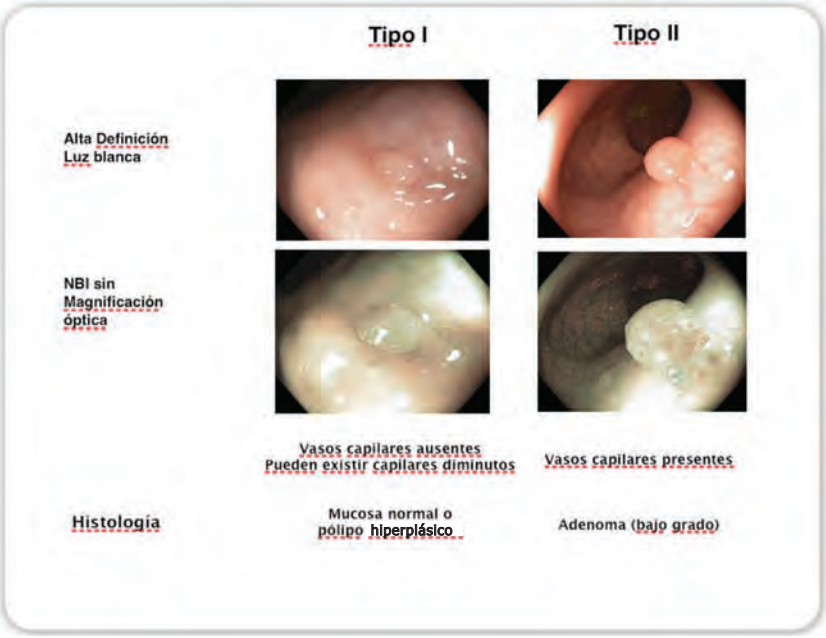

FIGURA 3. Clasificación de Sano-Emura sin magnificación para pólipos colo-rectales. Permite diferenciar los pólipos hiperplásicos (Tipo 1; sin vasos superficiales) de los adenomatosos (Tipo 2: con vasos superficiales) sin la necesidad de usar magnificación ni cromoendoscopia.

SOLUCIONES PARA LEVANTAR LA SUBMUCOSA

La solución salina normal es de uso frecuente para la inyección en la submucosa pero su beneficio es limitado al no mantener una adecuada elevación en lesiones planas y grandes. Varios tipos de soluciones usadas en modelos experimentales han sido reportadas. [33] Clínicamente, el Glicerol (Chugai Pharmaceutical Co, Tokyo, Japón) ha demostrado ser útil en polipectomías de lesiones grandes tipo LST en el colon y recto. [34,35] La combinación de glicerol, ácido hialurónico y dextrosa es una de las más eficaces para mantener la mucosa elevada pero su popularidad es limitada debido al costo. [36]

MÉTODOS DE RESECCIÓN ENDOSCÓPICA

Biopsia con pinza caliente

La biopsia con pinza caliente también conocida como coagulación monopolar con forceps está indicada en pólipos colorectales ≤5 mm. [1,12] No usa soluciones para inyectar la submucosa, es simple y rápida en caso de múltiples pólipos. Con esta técnica se disminuye la probabilidad de perder los pólipos durante la recuperación a través del colonoscopio después de la polipectomía. Técnicamente, se recomienda observar el material aislante de la pinza antes de aplicar la corriente, lo cual evita el contacto de la parte metálica con el endoscopio.

Una de las desventajas de esta técnica es que la coagulación por largo tiempo o un intento de resecar grandes pólipos puede causar perforación o sangrado retardado debido a quemadura completa de la pared colónica. En general es un procedimiento seguro y con la técnica adecuada raramente hay complicaciones. [12]

Polipectomía con asa

La polipectomía con asa usando electrocoagulación sin inyección en la Sm es una manera eficaz de resecar los pólipos entre 5-10 mm.12 La técnica es rápida pues no usa soluciones para levantar la mucosa y el asa de 10 mm (Olympus SD-210U-10, Tokyo) es fácil de controlar comparada con el asa grande. El no uso de electrocoagulación (resección fría) con el asa de 10 mm ha sido descrito como seguro para pólipos pequeños y los que usan esta técnica reportan que el riesgo de sangrado no es mayor que cuando se usa electrocoagulación. [37,38]

Mucosectomía

La mucosectomía es un procedimiento sencillo, mínimamente invasivo y seguro. Se diferencia de la polipectomía estándar en que en la mucosectomía se inyecta una solución para elevar la submucosa, la cual la separa de la mucosa y disminuye el riesgo de perforación. La clasificación unificada de París de lesiones neoplásicas superficiales (Tipo 0) es la universalmente aceptada para describir el aspecto macroscópico de los pólipos colorectales. Esta clasificación describe tres grupos: lesiones tipo 0-I (superficiales levantadas: Ip, Is), lesiones tipo 0-II (IIa, IIb, IIc y sus combinaciones) y lesiones tipo 0-III24. La mayoría de los pólipos 0-Is (sésiles) y 0-II (IIa, IIb, IIc y sus combinaciones) pueden ser resecados con esta técnica usando electrocoagulación y previa infiltración con SSN. Esta técnica es recomendada para pólipos que oscilan entre 5-20 mm de diámetro (Figura 4). Pólipos con pedículos largos tipo Ip

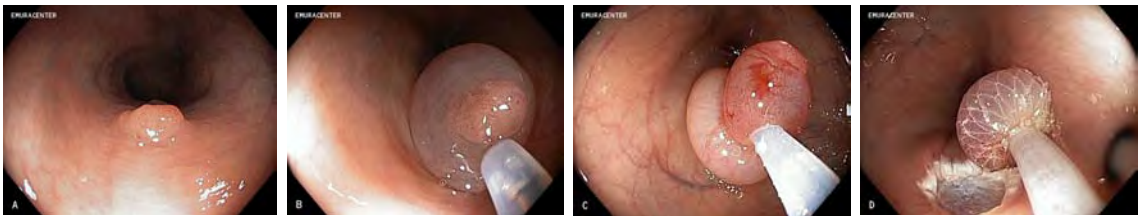

FIGURA 4. Mucosectomía en colon. A. Lesión tipo IIa de 6 mm de diámetro. B. Inyección de SSN en la submucosa obteniendo adecuado lifting. C. Enlazamiento con asa de polipectomía de la lesión y con adecuada cantidad de tejido sano. D. Área resecada sin evidencia de sangrado o perforación y espécimen atrapado con malla.

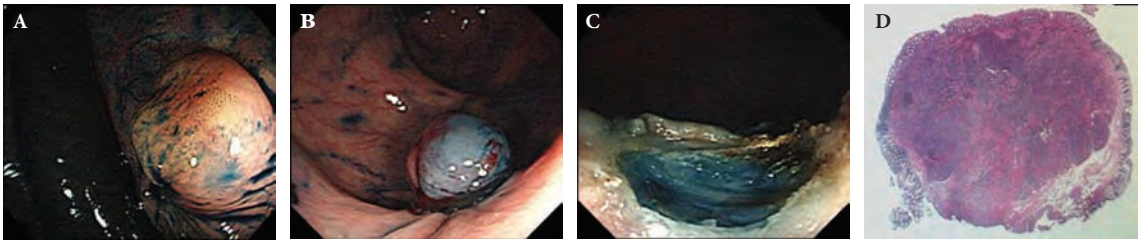

FIGURA 5. A. Lesión submucosa, redondeada, de 8mm de diámetro, localizada en recto distal. B. Banda elástica en posición previa inyección de SSN y aspiración. C. Área post-resección. D. Lesión resecada con bordes laterales negativos.

no requieren inyección en la submucosa pero en estos casos se debe prevenir el sangrado con clips metálicos o enlazamiento con endo-loop antes de la polipectomía.

En general, para pólipos entre 10-20 mm la inyección en la submucosa es un deber y el uso del asa de 20 mm es indispensable. Por el contrario, en lesiones Is, IIa, IIb, IIc >20 mm el asa de 20 mm es insuficiente y en estos casos probablemente sea necesario una resección en fragmentos por un endoscopista con experiencia en polipectomía avanzada o una disección endoscópica de la submucosa en un bloque realizada por expertos.

Mucosectomía con ligadura

La técnica de mucosectomía en colon y recto es simple y segura. Se usa típicamente para resecar lesiones pequeñas submucosas como el tumor carcinoide que es un tumor neuroendocrino de relativa baja frecuencia. El recto es uno de los sitios más frecuentes de aparición de este tumor en el tracto gastrointestinal (10-55 %),[39] en la mayoría de los casos (60%) estos son <20 mm. En este tamaño la probabilidad de metástasis es muy baja, por lo cual la resección endoscópica está indicada. En el recto, se recomienda realizar la mucosectomía con ligadura con un endoscopio convencional, al cual se le adapta un pequeño set de ligadura (MD-48710 EVL Device, Sumitomo Bakelite Co. Ltd., Tokyo, Japón). Se inicia con inyección de SSN por debajo del tumor. Luego la lesión es aspirada dentro del ligador, seguido de liberación de la banda elástica. Resección con asa es realizada por debajo de la banda con corriente electroquirúrgica. Esta técnica ha demostrado superioridad a la polipectomía convencional pues tiene bajo riesgo de compromiso de márgenes. [40] *Limitaciones:* insuficiente para lesiones >10 mm y tiene más pasos que las otras técnicas (Figura 5).

Polipectomía avanzada

El término polipectomía avanzada incluye el tratamiento de pólipos grandes, aquellos difíciles de abordar y los que requieren maniobras especiales para la resección. El criterio de selección de lesiones para resección endoscópica no se hace solamente con el aspecto macroscópico sino también de acuerdo con la clasificación patológica de Vienna e incluye lesiones limitadas a la mucosa o a la Sm1. [41]

Pólipos grandes son definidos como aquellos >20 mm en diámetro. [42] Los pólipos tipo Is son considerados más difíciles de remover que los pediculados (Ip). La mayoría de los pólipos en el colon son Is y están localizados en el colon derecho. [43] Los pólipos Is <15 mm de diámetro son frecuentemente resecados totalmente con corriente electroquirúrgica con una sola aplicación del asa. Los pólipos Ip tienen un pedículo de mucosa y submucosa causada por la constante acción peristáltica del colon para evacuar el pólipo y usualmente están localizados en el colon sigmoideo. Algunos pólipos pediculados también pueden requerir técnicas avanzadas, especialmente cuando la cabeza del pólipo es tan grande que dificulta observar el lumen intestinal y enlazar el asa alrededor del pedículo. En estos casos una técnica rápida y con baja probabilidad de sangrado es la ideal.

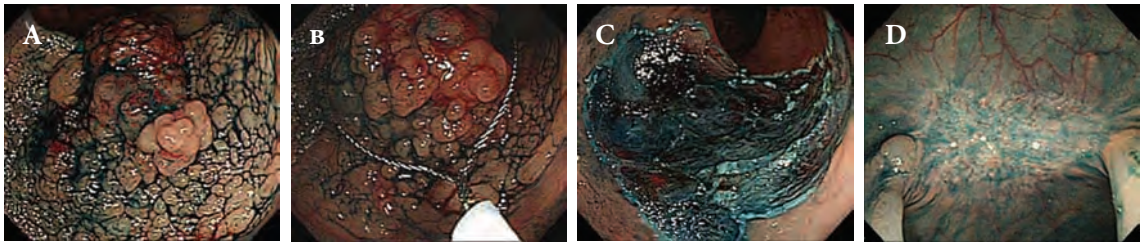

FIGURA 6. A. Cromoendoscopia con índigo carmín revela tumor plano de diseminación lateral tipo LST-G (Is+IIa) localizado en recto distal de 5 cm de diámetro. Estimación de profundidad: intramucoso B. Colocación de asa de polipectomía sobre la porción más levantada de la lesión. C. Resección en fragmentos. D. Área cicatrizada sin recurrencia local después de 24 meses. El análisis de patología demostró adenocarcinoma bien diferenciado con bordes negativos.

Los pólipos de diseminación lateral tipo LST-G >20 mm de diámetro[13] no deben ser manejados con una sola aplicación del asa pues la delgada pared del colon que varía desde 1,4 a 2,3 mm de diámetro puede ser atrapada por debajo del pólipo capturando la muscular propia dentro del asa lo que aumenta el riesgo de perforación. En estos casos una adecuada inyección en la submucosa preferiblemente de Glicerol® y/o ácido hialurónico [33,34] con resección en fragmentos utilizando el asa de polipectomía ovalada con espiral de 20 mm (Olympus, SD-230U-20 Tokyo, Japón) podría estar indicado , sin embargo la técnica de DES daría mejores resultados en manos experimentadas. En estos casos, se recomienda resecar primero la porción más levantada de la lesión que se asocia a mayor riesgo de invasión en la submucosa y empezando por la porción más distal [13] (Figura 6).

Limitaciones: la resección en fragmentos aumenta la probabilidad de recurrencia local y hace difícil la estimación de la profundidad de la invasión tumoral, lo que dificulta la precisión en el diagnóstico histopatológico. Este procedimiento es técnicamente demandante especialmente en lesiones del lado derecho del colón y en ella pueden presentarse complicaciones como la perforación.

En casos de pólipos grandes de diseminación lateral tipo LST-NG a pesar de una adecuada inyección en la submucosa estas lesiones por su naturaleza no levantan adecuadamente, lo que hace difícil la resección en fragmentos. Por otra parte la invasión en la submucosa no tiene predilección por un sitio en particular del pólipo. En estos casos, la disección endoscópica de la submucosa (DES) con el IT-Knife2 u otro bisturí endoscópico utilizando insuflación de CO2 es el procedimiento más indicado. [44] Esta cirugía es técnicamente demandante y debe ser realizada por un endoscopista experto.

Tabla 1. Criterios histopatológicos de curabilidad en polipectomía avanzada.

1. Adenocarcinoma diferenciado
2. No invasión linfovascular
3. Carcinoma intramucoso de cualquier tamaño
4. Carcinoma submucoso superficial (Sm1: <1000 µm)

Modificado de Saito 28.

Los criterios histopatológicos de curabilidad post-resección endoscópica se describen en la Tabla 1.

DISECCIÓN ENDOSCÓPICA DE LA SUBMUCOSA (DES)

La DES está indicada en tumores de diseminación lateral (LST), tipo No Granular

(LST-NG) >20 mm y de forma relativa en tumores tipo LST-G >40 mm, ya que ambos tienen una alta frecuencia de invasión a la submucosa. [45] Adicionalmente la estimación endoscópica de la profundidad deber ser intramucosa o submucosa (Sm) superficial. Este procedimiento constituye una opción mínimamente invasiva para el tratamiento de tumores colorectales superficiales

grandes, con una alta tasa de resección en bloque (84%) y de curabilidad que se relaciona con una baja recurrencia local de las lesiones, siempre que se realice por un endoscopista entrenado y experto. [29]

A pesar de sus ventajas, la DES requiere mayor tiempo quirúrgico (promedio: 60 minutos) comparado con la mucosectomía (promedio: 29 minutos). [45,46] Así mismo, el porcentaje de complicaciones, tales como el sangrado y la perforación, es mayor en la DES que en la mucosectomía. Aún así este procedimiento permite una disección en bloque con una alta probabilidad de curabilidad sin necesidad de intervención quirúrgica [29, 45] (Figura 7).

COMPLICACIONES DE RESECCIÓN ENDOSCÓPICA

Sangrado inmediato, retardado y perforación son las complicaciones más frecuentes de la resección endoscópica. Recientemente en un análisis multivariado se demostró que la edad >65 años, enfermedad renal o cardiovascular asociada, uso de anticoagulantes, pólipos >10 mm, pólipo grande tipo Ip o plano de diseminación lateral, mala preparación intestinal, uso de corte electroquirúrgico solamente y el corte inadvertido de un pólipo antes de la aplicación de corriente son factores de riesgo asociados a sangrado durante la resección endoscópica. [47]

Actualmente, la perforación y el sangrado son manejados satisfactoriamente con clipping endoscópico y sin necesidad de cirugía abierta. [48,49] La técnica de endoloop-clips podría profilácticamente evitar el sangrado tardío en polipectomías avanzadas. [35]

SEGUIMIENTO POSTPOLIPECTOMÍA

Después de la primera polipectomía, los pacientes considerados de alto riesgo son aquellos con tres o más adenomas, una displasia de alto grado, componente velloso en adenoma o un adenoma ≥10 mm. En estos pacientes se recomienda colonoscopia de seguimiento a los 3 años. Los pacientes con bajo riesgo de desarrollar CCR son aquellos que tuvieron uno o dos

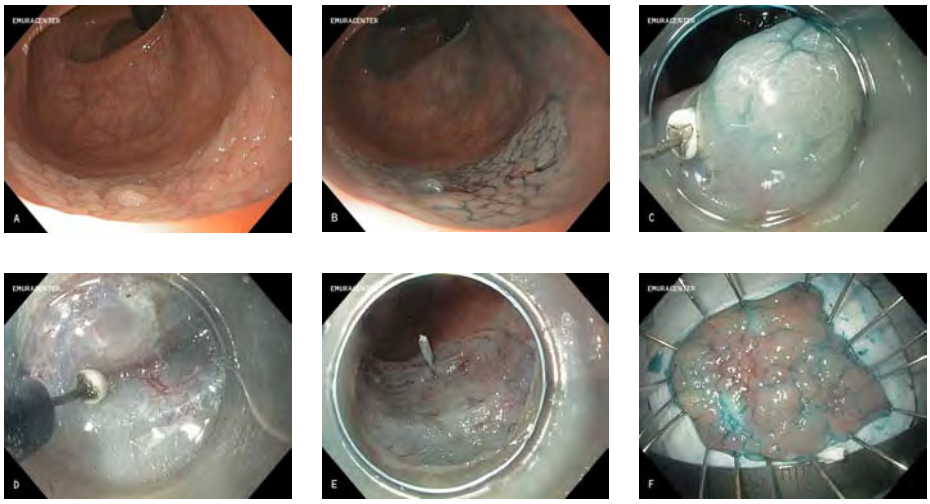

FIGURA 7. Técnica de disección endoscópica de la submucosa (DES) en colon y recto. (A) Tumor de diseminación lateral (LST-NG) de 30 mm de diámetro localizado en recto distal. (B) Cromoendoscopia con índigo carmín 0.25% muestra los bordes de la lesión claramente. C) Incisión circunferencial con el IT-Knife2 separando el tumor del tejido sano subyacente. (D) Disección de la submucosa previa inyección de SSN + Glicerol + ácido hialurónico. (E) El tumor es resecado dejando expuesta la capa muscular propia. (F) Lesión resecada de 35 mm. La patología reportó displasia de alto grado sin invasión linfovascular y con bordes laterales negativos.

adenomas tubulares <10 mm y sin displasia de alto grado. En estos pacientes se recomienda colonoscopia de seguimiento entre 5 y 10 años.50 Personas con pólipos hiperplásicos deben tener seguimiento a 10 años como la población general. Después de mucosectomía o DES para CCR se recomienda seguimiento con colonoscopia anual.

La adopción de estas guías de seguimiento puede tener un dramático impacto desviando los recursos disponibles desde el seguimiento frecuente e innecesario hacia el tamizaje. Se ha demostrado que la primera colonoscopia y polipectomía produce el mayor efecto en reducir la incidencia de CCR en pacientes con PA.

En casos de CCR, la Sociedad Americana del Cáncer recomienda seguimiento endoscópico a los pacientes en estadío I resecados endoscópicamente, estadío II y III resecados por cirugía y estadío IV resecados con intención curativa (incluida la resección de metástasis hepáticas o pulmonares). En primera instancia, se debe descartar la presencia de neoplasia sincrónica, por lo cual una colonoscopia total debe realizarse preoperatoriamente y tres a seis meses después de la cirugía. En casos de obstrucción colónica las opciones actuales son enema de bario con doble-contraste o colonografía computarizada. [50]

BIBLIOGRAFÍA

1. Baig MK, Weiss EG. Colonoscopic Polypectomy. Clin Col and Rec Sur 2001;14:337-45
2. Bond JH. Polyp guidelines: diagnosis, treatment, and surveillance for patients with colorectal polyps. Practice Parameters Committee of the American College of Gastroenterology. Am. J. Gastroenterol. 2000;95:3053-63.
3. Tung SY, Wu CS, Su MY. Magnifying colonoscopy in differentiating neoplastic from monopolistic colorectal lesions. Am. J. Gastroenterol. 2001;96:2628-32
4. Parra-Blanco A, Kaminaga N, Kojima T, et al. Hemoclipping for postpolypectomy and postbiopsy colonic bleeding. Gastrointest Endosc. 2000;51:37-4.
5. Konishi F, Morson BC. Pathology of colorectal adenomas: a colonoscopic survey. J. Clin. Pathol. 1982;35:830-41.
6. Morson BC. Factors influencing the prognosis of early cancer of the rectum. Proc. R. Soc. Med. 1966;59:607–8.
7. Colcock BP. Polypectomy through a 40 cm proctoscope. Introductory comment. Postgrad Med 1969;46:209-213.
8. Fearon ER. Molecular genetic studies of the adenoma-carcinoma sequence. Adv. Intern. Med. 1994;39:123-47.
9. Hamilton SR. The molecular genetics of colorectal neoplasia. Gastroenterology. 1993;105: 3-7.
10. Shida H, Ban K, Matsumoto M, et al. Asymptomatic colorectal cancer detected by screening. Dis Co Re. 1996;39:1130-5.
11. Emura F, Saito Y, Matsuda T, et al. Colorectal Cancer Less Than 10 mm. ¿Should We Look At Small Lesions During Screening Colonoscopy?. Gastrointest Endosc. 2006;63:AB199)
12. Emura F, Saito Y, Taniguchi M, et al. Further validation of magnifying chromocolonoscopy to differentiate colorectal neoplastic polyps in a health screening center. J Gastroenterol and Hepatol. 2007;22: 1722 -7
13. Uraoka T, Saito Y, Matsuda T, et al. Endoscopic indications for endoscopic mucosal resection of laterally spreading tumors in the colorectum. Gut. 2006;55:1592-7.
14. Fujii T, Hasegawa RT, Saitoh Y, et al. Chromoscopy during colonoscopy. Endoscopy. 2001;33:1036-41.
15. Oliveros R. Cromoendoscopia. Guía de manejo. Rev. Col. de Gastroenterology. 1999;14:237-41.
16. Hardie LJ, Olliver JR, Wild CP, et al. Chromoendoscopy with methylene blue and the risk of DNA damage. Gastroenterology. 2003;124:880-8.
17. Olliver JR, Wild CP, Sahay P, et al. Chromoendoscopy with methylene blue and associated DNA damage in Barrett's esophagus. Lancet. 2003;362:373-4.
18. Fu KI, Sano Y, Kato S, et al. Chromoendoscopy using índigo carmine dye spraying with magnifying observation is the most reliable method for differential diagnosis between non-neoplastic and neoplastic colorectal lesions: a prospective study. Endoscopy. 2004;36: 1089-93.
19. Hommes DW, van Deventer SJ. Endoscopy in inflammatory bowel diseases. Gastroenterology. 2004;126:1561-73.
20. Kudo S, Rubio CA, Teixeira CR, et al. Pit pattern in

colorectal neoplasia: endoscopic magnifying view. Endoscopy 2001;33:367-73.
21. Hurlstone DP, Cross SS, Adam I, et al. Efficacy of high magnification chromoscopic colonoscopy for the diagnosis of neoplasia in flat and depressed lesions of the colorectum: a prospective analysis. Gut 2004;53:284-90.
22. Henry ZH, Shami VM, Kahaleh M, et al. Meshed Capillary Vessels Found on Narrow-Band Imaging Without Optical Magnification Effectively Identifies Colorectal Neoplasia: A North American Validation of the Japanese Experience. Gastrointestinal Endoscopy 2010;72:118-26.
23. Winawer S, Fletcher R, Rex D, et al. Gastrointestinal Consortium Panel. Colorectal cancer screening and surveillance: clinical guidelines and rationale. Update based on new evidence. Gastroenterology 2003;124:544-60.
24. The Paris endoscopic classification of superficial neoplastic lesions: esophagus, stomach, and colon. Gastrointest. Endosc. 2003;58:S3-43.
25. Konishi K, Kaneko K, Kurahashi T, et al. A comparison of magnifying and nonmagnifying colonoscopy for diagnosis of colorectal polyps: a prospective study. Gastrointest. Endosc. 2003;57:48-53.
26. Iwatate M, Ikumoto T, Sano Y, et al. Diagnosis of neoplastic and non-neoplastic lesions and prediction of submucosal invasion of early cancer during colonoscopy. Rev Col Gastroenterol 2011:26: 371-384
27. Kudo S, Hirota S, Nakajima T, et al. Colorectal tumors and pit pattern. J Clin Pathol. 1994;47:880-5.
28. Kudo S, Tamura S, Nakajima T, et al. Diagnosis of colorectal tumorous lesions by magnifying endoscopy. Gastrointest. Endosc. 1996;44:8-14.
29. Saito T, Uraoka T, Matsuda T, et al. Endoscopic treatment of Large Superficial colorectal tumors. A case series of 200 endoscopic submucosal dissections. (with video) Gastrointest Endosc. 2007;66:966-73
30. Saito Y, Emura F, Matsuda T, et al. Invasive pattern is an indication for surgical treatment. Gut 2004. Available at: www.gut. bmjjournals.com/cgi/eletters/53/2/284.
31. Matsuda T, Fujii T, Saito Y, et al. Efficacy of the invasive/non-invasive pattern by magnifying chromoendoscopy to estimate the depth of invasion of early colorectal neoplasms. Am J Gastroenterol. 2008;103:2700-6.
32. Emura F, Villa-Gomez G, Sano Y, et al. Algunas clasificaciones útiles en endoscopia. In: Sáenz R. Guías para mejorar la calidad de la Endoscopia Digestiva. 2M Impresores. 2010;72-80.
33. Fujishiro M, Yahagi N, Kashimura K, et al. Comparison of various submucosal injection solutions for maintaining mucosal elevation during endoscopic mucosal resection. Endoscopy. 2004;36:579-83.
34. Uraoka T, Fujii T, Saito Y, et al. Effectiveness of glycerol as a submucosal injection for EMR. Gastrointestinal Endoscopy 2005;61:736-40.
35. Matsuda T, Fujii T, Emura F, et al. Complete closure of a large defect after EMR of a lateral spreading colorectal tumor when using a two-channel colonoscope. Gastrointest Endosc. 2004;60:836-8.
36. Fujishiro M, Yahagi N, Nakamura M, et al. Successful outcomes of a novel endoscopic treatment for GI tumors: endoscopic submucosal dissection with a mixture of high-molecular-weight hyaluronic acid, glycerin, and sugar. Gastrointest Endosc. 2006;63:243-9.
37. Waye JD. New methods of polypectomy. Gastrointest Endosc Clin North Am 1997,7:413-422.
38. Tappero G, Gaia E, De Giuli P, et al. Cold snare excision of small colorectal polyps. Gastrointest Endosc 1992;38:310-313.
39. Soga J. Carcinoids of the rectum: an evaluation of 1272 reported cases. Surg Today 1997;27:112-9.
40. Ono A, Fujii T, Saito Y, et al. Endoscopic submucosal resection of rectal carcinoid tumors with a ligation device. Gastrointest Endosc. 2003;57:583-7.
41. Schlemper RJ, Riddell RH, Kato Y, et al. The Vienna classification of gastrointestinal epithelial neoplasia. Gut. 2000;47:251-5.
42. Waye JD. Advanced Polypectomy. Gastro Endos Clin North Amer. 2005;15:733-56.
43. Emura F, Saito Y, Matsuda T, et al. Distal colorectal cancer. Evidence for a different clinical scenario. Gut. 2004;53(Suppl VI)A206.
44. Saito Y, Uraoka T, Matsuda T, et al. A pilot study to assess safety and efficacy of carbon dioxide insufflation during colorectal endoscopic submucosal dissection under conscious sedation. Gastrointest Endosc. 2007; 65:537-42.
45. Saito Y, Fukuzawa M, Matsuda T, et al. Clinical outcome of endoscopic submucosal dissection versus endoscopic mucosal resection of large colorectal

tumors as determined by curative resection. Surg Endosc. 2010: 24:343–352.

46. Takeuchi Y, Uedo N, Ishihara R et-al. Efficacy of an endo-knife with a water-jet function (Flushknife) for endoscopic submucosal dissection of superficial colorectal neoplasms. Am. J. Gastroenterol. 2010;105 (2): 314-22.
47. Kim HS, Kim TI, Kim WH, et al. Risk factors for immediate postpolypectomy bleeding of the colon: a multicenter study. Am J Gastroenterol. 2006;101:1333-41.
48. Taku K, Sano Y, Fu KI, et al. Iatrogenic perforation at therapeutic colonoscopy: ¿Should the endoscopist attempt closure using endoclips or transfer immediately to surgery? Endoscopy. 2006;38:428.
49. Minami S, Gotoda T, Ono H, et al. Complete endoscopic closure of gastric perforation induced by endoscopic resection of early gastric cancer using endoclips can prevent surgery (with video). Gastrointest Endosc. 2006;63:596-601.
50. Winawer SJ, Zauber AG, Fletcher RH, et al. Guidelines for colonoscopy surveillance after polypectomy: a consensus update by the US Multi-Society Task Force on Colorectal Cancer and the American Cancer Society. CA Cancer J Clin. 2006;56:143-59.

Hemorragia

ARECIO PEÑALOZA RAMÍREZ
JULIANA SUÁREZ CORREA

INTRODUCCIÓN

La hemorragia digestiva baja se ha definido tradicionalmente como aquella originada entre la flexura duodenoyeyunal (ligamento de Treitz) y la línea anocutánea, sin embargo, el sangrado de intestino delgado se entiende cada vez más como una entidad diferente, gracias al advenimiento de la cápsula endoscópica y la enteroscopia. [1, 2, 3, 4, 5, 6] Por lo anterior, en este artículo, sólo nos referiremos a la hemorragia digestiva baja aguda, definida como aquella de aparición menor a 3 días, que se manifiesta como hematoquezia o melena; siempre y cuando su origen se encuentre al alcance de un colonoscopio, es decir localizado en íleon terminal distal, colon, recto o ano. [1] Algunos autores incluyen en la definición la necesidad de inestabilidad hemodinámica, anemia y/o necesidad de transfusión. [1] Su etiología y severidad es tan variable como los diferentes métodos diagnósticos y abordajes terapéuticos disponibles para enfrentarla; situación que, usualmente, representa un verdadero desafío para el especialista en gastroenterología y endoscopia digestiva. No existen datos con respecto a su incidencia en nuestro medio, pero en Estados Unidos se reportan hasta 27 hospitalizaciones por 100.000 habitantes por año, lo que corresponde a aprox. el 20% de las hemorragias digestivas. [1, 7, 8] Se presenta con mayor frecuencia en hombres y su incidencia aumenta con la edad, con un pico de presentación entre la séptima y octava décadas de la vida; viéndose cada vez más, como resultado del aumento en la expectativa de vida y la alta prevalencia de diverticulosis de colon; no existe predominio racial. [1, 5, 7, 8, 9, 10]

La enfermedad hemorroidal y la enfermedad diverticular son las etiologías más comunes. [6] Sin embargo, en el 5% de los casos la etiología se desconoce; situación en la cual, el diagnóstico se basa en el contexto clínico del paciente y el análisis de los estudios diagnósticos realizados, descartándose otras posibles causas de sangrado. [1, 2, 6]

Usualmente, los pacientes se presentan con hematoquezia intermitente e indolora, que cede de forma espontánea hasta en el 90% de los casos, razón por la cual el manejo debe basarse en una adecuada reanimación. [1, 2, 6, 8]

La mortalidad reportada es del 5% y está especialmente dada por las enfermedades asociadas, propias de los ancianos. [1, 2, 8] Los factores que predicen mortalidad hospitalaria son sexo masculino, edad mayor de 70 años, dos o más enfermedades asociadas, consumo de aspirina,

hipovolemia, coagulopatía, transfusión de glóbulos rojos, isquemia intestinal y sangrado de causa no relacionada, en una hospitalización previa. [6, 8]

No existe consenso con respecto al manejo de la hemorragia digestiva baja aguda, constituyéndose entonces en un reto clínico, que requiere de la utilización de todos los recursos disponibles para una adecuada localización de la causa o sitio de sangrado, que permita determinar, en cada caso individual, la mejor opción terapéutica. [1]

En la actualidad, se dispone de varios métodos diagnósticos para la evaluación de la hemorragia digestiva baja de importancia clínica, que incluye los procedimientos endoscópicos (esofagogastroduodenoscopia (EGD), enteroscopia, rectosigmoidoscopia (RSC), colonoscopia y videocápsula endoscópica (VCE), la angiografía, los glóbulos rojos marcados e identificados por medicina nuclear, la tomografía axial computarizada (TAC) con multidetector y el tránsito intestinal de doble contraste. [1]

Su elección depende del cuadro clínico del paciente, de su disponibilidad y de la experiencia local con el mismo; no son excluyentes y se pueden alternar de forma subsecuente. [1]

En el contexto clínico de una hemorragia digestiva baja aguda, el uso de una sonda nasogástrica (SNG) es controvertido; quienes defienden su uso buscan identificar, al observar un drenaje hemático a través de la sonda, que sugiere una localización alta del sangrado, aquellos pacientes que requieren una EGD previa a la colonoscopia. Nosotros no la recomendamos por su baja sensibilidad. [1, 2] La EGD no la recomendamos de rutina, pero, en la guía de manejo de hemorragia digestiva baja aguda del Hospital de San José – Fundación Universitaria de Ciencias de la Salud, se realiza a todo paciente con sospecha de hemorragia digestiva baja aguda, que haya referido en algún momento de su evolución la presencia de melenas, si presenta hematoquezia asociada a inestabilidad hemodinámica (TA sistólica menor de 90mmHg, frecuencia cardiaca mayor a 90 pulsaciones por minuto o ambas) o en caso de no haberse logrado un diagnóstico con la colonoscopia. [1, 2] Si la EGD no es conclusiva, se lleva antes de 12 horas a una colonoscopia de urgencia. [1, 2, 3] En nuestra experiencia, el 27% de los pacientes con hemorragia digestiva baja aguda, tuvieron un origen en el tracto digestivo alto; dato mayor al aceptado (11%). [3]

Los avances tecnológicos de la colonoscopia han hecho de esta, el procedimiento diagnóstico y terapéutico de elección, de los pacientes con hemorragia digestiva baja aguda. [3] La colonoscopia, si se realiza antes de 12 horas, puede detectar la fuente de sangrado hasta en el 97% de los casos y permite la posibilidad de manejo terapéutico inmediato. [1, 2, 8, 10] Aunque la evidencia aún no es contundente, la realización de la colonoscopia antes de 12 horas aumenta la posibilidad de diagnóstico y disminuye la estancia hospitalaria. [1, 2] Se recomienda una preparación con 4 litros de solución de polietilenglicol (PEG) administrados por SNG en 2 horas. [1, 2] No se recomiendan las preparaciones con fosfatos de sodio, por el significativo riesgo de hiperfosfatemia e hipernatremia asociado a estos pacientes. [6]

La meta de la colonoscopia es la identificación de la causa o sitio del sangrado y no la intubación ileocecal. [1] Teniendo en cuenta la preparación anterograda del colon, es importante identificar el segmento desde el cual se observan restos de sangre fresca, ya que en ese lugar puede estar el sitio del sangrado. [1] Es importante el lavado exhaustivo con agua, de proximal a distal, de la mucosa. Si al ingreso se logra identificar una causa precisa de sangrado o si se está buscando una lesión en particular (úlcera post polipectomía), no es necesario ingresar a íleon terminal, de lo contrario es imprescindible conseguir ese ingreso. [1]

Las lesiones potencialmente tratables por vía endoscópica son la diverticulosis, las angioectasias, las úlceras rectales o colónicas, los pólipos, las úlceras pos polipectomía y las hemorroides, siendo todos los métodos hemostáticos disponibles para ello potencialmente eficaces y generalmente definitivos. Cada vez más se sugiere la combinación de técnicas. [1, 2]

Para el manejo definitivo del divertículo hemorrágico o con estigmas de sangrado

FIGURA 1. Divertículo hemorrágico.

FIGURA 2. Inyección de adrenalina.

FIGURA 3. Divertículo ocluido.

reciente se recomienda la inyección de hasta 30 cc de adrenalina en concentraciones variables que van desde 1: 10.000 hasta 1: 20.000, en el cuello del divertículo y hasta cerrar la boca del mismo (Figuras 1, 2 y 3); [1, 2, 10] procedimiento publicado por primera vez en el mundo en el año de 1989 [11] y en Colombia, hasta donde tenemos conocimiento, en el año 2001; [3] técnica que forma parte, en el escenario de la hemorragia digestiva alta, del programa de entrenamiento básico en gastroenterología y endoscopia digestiva; y que está disponible en la mayoría de servicios del país. [1, 2] Algunos recomiendan el uso de electrocoagulación, especialmente bipolar. [1, 2, 6, 10] Un divertículo hemorrágico se trata en aproximadamente el 35% de las colonoscopias de urgencia, reportándose tasas de resangrado del 3% en 30 meses de seguimiento. [1, 2] Existen otras alternativas de manejo endoscópico que vienen ganando popularidad desde hace algún tiempo y que incluyen los ganchos endoscópicos y la ligadura con bandas, que, deben ser consideradas, en caso de fracaso con la terapia endoscópica convencional, antes mencionada. [10]

Las angioectasias se localizan principalmente en el colon derecho de los pacientes ancianos y usualmente son múltiples. Se asocian con valvulopatías, insuficiencia renal crónica, enfermedad de von Willebrand, síndrome de Crest y el síndrome hereditario de telangiectasias hemorrágicas. [1, 2] El manejo de las angioectasias, identificadas incidentalmente, debe ser expectante, debiendo ser tratadas sólo en el contexto clínico de una hemorragia activa o de un síndrome anémico de etiología no clara. [1, 10, 12] Se pueden manejar con inyección de esclerosantes [1, 10], aunque cada vez más se recomienda el uso de coagulación, especialmente bipolar o con sonda caliente; también se puede utilizar argón plasma. [1, 10] El objetivo de la terapia es el blanqueamiento de la lesión asociado a una depresión superficial. [1] La coagulación y el argón plasma brindan resultados similares, razón por la cual su elección depende de la experiencia del operador; sin embargo se prefiere el uso de argón plasma cuando las ectasias vasculares son difusas. [1] Al usar cualquiera de estas técnicas se debe evitar la insuflación excesiva del colon, ya que esta puede adelgazar demasiado la pared colónica y aumentar el riesgo de perforación. [1, 10] En ocasiones es útil, antes de usar la coagulación o argón plasma, la inyección de solución de adrenalina, en el centro de la lesión, con el fin

de disminuir su tamaño y por ende la cantidad de energía necesaria para lograr el objetivo. [1] El mayor riesgo de la coagulación bipolar es el sangrado masivo tardío que aparece en el 3% de los casos y el síndrome postcoagulación que ocurre en el 1.7% de los mismos. [1, 2] Usualmente se requieren varias sesiones de terapia endoscópica para lograr su erradicación. [1, 2]

Después de la diverticulosis, las hemorroides son la segunda causa más frecuente de hemorragia digestiva baja aguda, presentándose hasta en el 20% de los pacientes. [6] La mayoría de los pacientes pueden ser manejados con tratamiento médico, ya que este tipo de sangrado es usualmente intermitente y autolimitado. [6] Todo paciente con sangrado hemorroidal recurrente y que presente hemorroides grado II y III debe ser manejado, preferiblemente, con ligadura endoscópica con bandas.

Las úlceras rectales o colónicas, con sangrado activo o estigmas de sangrado reciente, son de fácil manejo con inyección de solución de adrenalina. [1, 2]

Los pólipos hemorrágicos o con estigmas de sangrado reciente deben ser resecados endoscópicamente al momento del diagnóstico. [1, 2] El sangrado posterior a una polipectomía se puede presentar hasta 14 días después del procedimiento y los factores de riesgo para el mismo son la localización del pólipo en el colon derecho, pólipo sésil, el tamaño mayor a 2cm, pedículo grueso y consumo de aspirina o de antiinflamatorios no esteroideos. [6] Las úlceras postpolipectomía pueden ser tratadas con inyección de solución de adrenalina (Figuras 4 y 5) aunque también se recomienda el uso de electrocoagulación bipolar o con sonda caliente. [1, 2, 10]

En caso de sospecharse endoscópicamente una enfermedad inflamatoria intestinal o una colitis isquémica o infecciosa, el daño mucoso es difuso e imposible de tratar por esa vía, sin embargo la colonoscopia permite la toma de biopsias que confirmen el diagnóstico y aceleren el manejo. [1, 2]

La posibilidad de complicación en caso de realizar una colonoscopia de urgencia para hemorragia digestiva baja aguda es del 1.3%, donde

FIGURA 4. Úlcera postpolipectomía.

FIGURA 5. Inyección de adrenalina en úlcera postpolipectomía.

se incluye la posibilidad de generar trastornos hidroelectrolíticos, falla cardíaca (especialmente en pacientes con cardiopatías y nefropatías severas) y exacerbación del sangrado o reactivación del mismo, con la preparación anterógrada con PEG; y perforación y sepsis con el procedimiento en sí mismo. [1, 2, 3]

La angiografía la utilizamos siempre después de la realización de una colonoscopia total que mostró sangre fresca pero que no logró identificar el sitio de sangrado, controlarlo o ambas. La angiografía detecta extravasación del medio de contraste en pacientes que presentan sangrado mayor a 0.5 ml/min, implicando una significativa probabilidad de falsos negativos. [1, 2, 6, 8] La principal ventaja de la angiografía es la posibilidad inmediata de embolización; que ha revolucionado el manejo de los pacientes refractarios al manejo endoscópico, surgiendo como una alternativa ante la necesidad de cirugía

urgente.[10, 13, 14] La tasa de éxito clínico con una angiografía más embolización, según series de casos, es hasta del 60%. [13, 14] La angiografía está contraindicada en quienes el sangrado ha cesado espontáneamente. [1, 2, 6, 8] Otro aspecto que sigue siendo muy cuestionado, es la permanencia del resultado angiográfico en el tiempo, ya que hasta el 50% de los pacientes presentan nuevos episodios de sangrado durante la hospitalización y el 4% en el seguimiento a largo plazo. [14]

Cuando existe sangrado activo asociado a diverticulosis de colon y en la colonoscopia no se ha logrado ni la localización exacta ni el tratamiento del mismo, el paciente debe ser llevado a angiografía, para la realización de una embolización supraselectiva o embolización de ramas arteriales distales. [10, 15] Si no se logra una embolización es importante intentar, al menos, localizar el sitio de sangrado para dirigir una resección quirúrgica segmentaria. [15] Se han desarrollado múltiples métodos de embolización que incluyen esponjas de gelatina, microespirales y partículas de alcohol polivinilo; las cuales se deben elegir de acuerdo a cada caso en particular y a su disponibilidad. [10]

Otra indicación de manejo con angiografía son los casos de hemorragia digestiva baja aguda secundarios a angioectasias que no se pueden controlar endoscópicamente, ya que en este contexto la angiografía es una excelente opción para evitar la morbimortalidad asociada a una cirugía de urgencia. [12, 13, 14] El método de control de hemorragia por angiografía que ha demostrado los mejores resultados en angioectasias es la embolización supraselectiva con micro - espirales, la cual ha ido reemplazando la infusión intraarterial de vasopresina, aunque ésta última sigue indicándose, en caso de múltiples lesiones vasculares o si la embolización supraselectiva es imposible. [12]

La embolización angiográfica no está exenta de riesgos y se puede asociar a isquemia colónica hasta en el 20% de los casos. [14]

La enteroscopia y/o la VCE (ver capítulos respectivos) las indicamos en el caso de un sangrado digestivo oscuro (oculto o manifiesto) definido como aquel sangrado recurrente que no ha sido diagnosticado a pesar de dos EGD y dos colonoscopias totales. [1, 2]

La presencia de enfermedad hemorroidal o de otra patología anorrectal o sigmoidea, no excluye una etiología proximal de sangrado, argumento por el cual no realizamos RSC en el contexto de una hemorragia digestiva baja aguda. [1, 2]

La TAC con multidetector puede identificar el sitio de sangrado al observarse una extravasación del medio de contraste, proveniente de diverticulosis, colitis, tumores o lesiones vasculares. [6, 15] Es un estudio de gran potencial por permitir la identificación de hemorragias de 0.2 ml/min, tasa mucho menor a la reportada para la angiografía convencional. [8] La posibilidad de detectar qué pacientes se benefician de una angiografía supraselectiva y la localización anatómica exacta del vaso que se debe embolizar, es otro aspecto de este estudio que viene siendo resaltado por expertos . [14]

El tránsito intestinal de doble contraste no tiene utilidad en los pacientes con hemorragia digestiva baja aguda, ya que no detecta lesiones vasculares y el hallazgo de diverticulosis aislada no descarta otras fuentes de sangrado. Además, el enema de bario, impide una adecuada visualización en la colonoscopia de urgencia. [6] Eventualmente, podría ser útil en la detección de patología tumoral, una vez el cuadro agudo haya cedido.

Los glóbulos rojos marcados e identificados por medicina nuclear permiten de forma no invasiva identificar el cuadrante abdominal donde se presenta el sangrado, sin embargo no identifica la causa ni el órgano responsable del sangrado y tampoco permite la realización de terapia. [15] En muchos hospitales, los glóbulos rojos marcados e identificados por medicina nuclear, se realizan antes de la angiografía buscando evitar la posibilidad de un estudio negativo y para definir la arteria a través de la cual se debe inyectar el medio de contraste. [15] Es un estudio inútil para el planeamiento quirúrgico. [1] Por considerar este estudio de muy baja sensibilidad y especificidad [2, 6], no recomendamos su uso.

A pesar de los avances que se han dado en las áreas de endoscopia y radiología intervencionista, existe un grupo de pacientes con sangrado masivo o recurrente en quienes ni la localización

ni el tratamiento de la lesión son posibles por los métodos antes mencionados; en estos casos el manejo quirúrgico es la única opción. [10, 12, 16]

En caso de hemorragia diverticular, hasta un 25% de los pacientes van a requerir manejo quirúrgico, por la imposibilidad de controlar el sangrado por vía endoscópica o angiográfica. [10] En los pacientes con enfermedades concomitantes graves, en quienes a pesar de manejo endoscópico y angiográfico el sangrado diverticular recurre, el manejo quirúrgico debe aplazarse, hasta donde sea posible y si la hemorragia no es exanguinante, hasta cuando el paciente se encuentre estable, tanto del sangrado como de sus patologías concomitantes. [10] Incluso, de ser posible, se prefiere el manejo quirúrgico electivo, ya que la tasa de mortalidad de una colectomía subtotal (cirugía recomendada en caso de no lograrse una localización exacta del sangrado) urgente, en el contexto de un sangrado diverticular, es del 57%; mientras que el de una colectomía subtotal electiva es del 10%. [10] En los casos en los que se considera el manejo quirúrgico de urgencia, lo ideal es identificar previamente el sitio de sangrado por vía endoscópica, angiográfica o ambas para así realizar una resección colónica segmentaria [10] ; en dicha situación y durante la colonoscopia total se puede marcar con tinta china o india el sitio exacto de sangrado. [10]

El manejo quirúrgico de las angioectasias está indicado para los casos refractarios a manejo endoscópico, angiográfico o ambos. [12] Si la causa del sangrado es una angioectasia en colon derecho, independientemente de la presencia de diverticulosis izquierda, se recomienda la realización de una hemicolectomía derecha que asegure la erradicación completa de otras posibles angioectasias localizadas en el colon derecho . [12]Los pacientes en quienes la hemorragia digestiva baja aguda sea secundaria a un tumor de colon, requerirán manejo quirúrgico. [1, 2]

Algunos pacientes con hemorragia digestiva baja aguda secundaria a hemorroides, se pueden presentar con un sangrado severo e inestabilidad hemodinámica que hace necesaria la transfusión de glóbulos rojos empaquetados. Algunos de estos pacientes requerirán manejo quirúrgico durante la misma hospitalización. [10]

En nuestra experiencia los pacientes con hemorragia digestiva baja aguda masiva de causa desconocida, a pesar de estudios endoscópicos y angiográficos exhaustivos, deben ser llevados a cirugía para realizar enteroscopia, angiografía intraoperatoria o ambas. Si a pesar de la realización de una laparotomía exploratoria no es posible la identificación del sitio de sangrado se recomienda la realización de una colectomía subtotal (como se anoto anteriormente) y no una colectomía parcial a ciegas, ya que la primera opción tiene menor morbimortalidad que la segunda. [12, 15] Los criterios para la realización de una colectomía subtotal de urgencia incluyen la presencia de inestabilidad hemodinámica a pesar de una exhaustiva reanimación, necesidad de transfusión de más de 6 unidades de glóbulos rojos empaquetados en 24 horas o 10 en total, e imposibilidad para estabilizar y localizar la fuente del sangrado por medio de otras intervenciones. [16]

A diferencia de la hemorragia digestiva alta, para la baja no existe consenso endoscópico respecto a si una lesión sangró o para localizar la posible región de procedencia de la hemorragia; sin embargo, parece existir uniformidad de criterio en caso de observar una lesión con sangrado activo o con estigmas de sangrado reciente (vaso visible, coágulo adherido sobre lesiones no ulceradas o coágulos o puntos oscuros sobre úlceras); clarificar dichos conceptos es de enorme importancia para disminuir la morbimortalidad asociada a un posible manejo quirúrgico. [1, 2, 3]

La disponibilidad cada vez mayor de nuevas terapias endoscópicas y angiográficas ha aumentado la probabilidad de manejo mínimamente invasivo a estos pacientes, reservando el manejo quirúrgico para casos refractarios a estos tratamientos. Es necesario que los médicos tengamos un profundo conocimiento de esos recursos de tal manera que podamos ofrecer a nuestros pacientes las mejores posibilidades de éxito.

BIBLIOGRAFÍA

1. Peñaloza - Ramírez A. Diagnóstico y tratamiento en el paciente con hemorragia digestiva baja aguda. En: Gil F, Emura F, Santacoloma M, Aponte D, Albis R,

Peñaloza - Ramírez A, et al (eds). Temas Escogidos en Endoscopia Digestiva. Asociación Colombiana de Endoscopia Digestiva, 1ª edición. Bogotá: Creartes Gráficas, 2010: 63 - 9.

2. Peñaloza – Ramírez A. Colonoscopia terapéutica. Hemorragia. En: Roldán L, Hani A, Aponte D, Sabbagh L, Gil F, Santacoloma M, et al (eds). Técnicas en Endoscopia Digestiva. Asociación Colombiana de Endoscopia Digestiva, 1ª edición. Bogotá: Nomos impresores, 2007: 313 – 7.
3. Peñaloza - Ramírez A. Peñaloza Rosas A. Colonoscopia de urgencia en la valoración de la hematoquezia. Experiencia en el Hospital de San José. Comunicación preliminar. Repertorio de Medicina y Cirugía 2001; 10: 18 - 23.
4. López - Escobar G. Hemorragia digestiva baja. En: López - Escobar G (ed). Manual de patología colorecto-anal. Fundación Universitaria de Ciencias de la Salud. Sociedad de Cirugía de Bogotá, Segunda edición. Bogotá: Gente Nueva Editorial, 2011: 263 - 71.
5. Kestemberg A. Hemorragia rectal. En: Kestemberg A (ed). Cuando el colon, el ano y el recto son un problema, 1a edición. Cali: Artes Graficas Univalle, 1997: 63 - 80.
6. Savides T, Jensen T. Gastrointestinal Bleeding. In: Feldman M, Friedman L, Brandt L (eds). Gastrointestinal and Liver Disease, 9th ed. Philadelphia: Saunders - Elsevier, 2010: 285 - 322.
7. Pabón J. Hemorragia digestiva baja. En: Villa Gómez G. Calderón O. Elio Calvo D. Valle M (eds). Actualización y guías de manejo de las enfermedades digestivas II. Instituto de Gastroenterología Boliviano Japonés, 1ª edición. La Paz: Edobol, 2004: 227- 35.
8. Strate L. Lower GI Bleeding: Epidemiology and Diagnosis. Gastroenterol Clin N Am 2005; 34: 643 - 64.
9. Sabbagh L. Valle F. Sangrado gastrointestinal inferior. En: Alvarado J, Otero W, Archila P, Rojas E, Sabbagh L, Hani A, et al (eds). Gastroenterología y Hepatología, Segunda edición. Bogotá: Celsus, 2006: 219 - 26.
10. Green B, Rockey D. Lower Gastrointestinal Bleeding – Management. Gastroenterol Clin N Am 2005; 34: 665 - 78.
11. Pardoll P, Neubrand S. Injection control of colonic hemorrhage with hypertonic saline - epinephrine solution (Abstract). Am J Gastroenterol 1989; 84: 1193.
12. Brandt L, Landis C. Vascular Lesions of the Gastrointestinal Tract. In: Feldman M, Friedman L, Brandt L (eds). Gastrointestinal and Liver Disease, 9th ed. Philadelphia: Saunders – Elsevier, 2010: 593 - 609.
13. Kan Tan K, Wong D, Sim R. Superselective Embolization for Lower Gastrointestinal Hemorrhage: An Institutional Review Over 7 Years. World J Surg 2008; 32: 2707 - 15.
14. Rossetti A, Buchs N, Breguet R, Bucher P, Terraz S, Morel P. Transarterial embolization in acute colonic bleeding: review of 11 years of experience and long-term results. Int J Colorectal Dis 2012 Dec 4. [Epub ahead of print].
15. Fox J, Stollman N. Diverticular Disease of the Colon. In: Feldman M, Friedman L, Brandt L (eds). Gastrointestinal and Liver Disease, 9th ed. Philadelphia: Saunders – Elsevier, 2010: 2073 - 89.
16. Lee J, Costantini T, Coimbra R. Acute lower GI bleeding for the acute surgeon: current diagnosis and management. Scand J Surg 2009; 98: 135 - 42.

Otros procedimientos endoscópicos

RICARDO OLIVEROS WILCHES
ROSARIO ALBIS FELIZ

VÓLVULO DEL SIGMOIDE

El vólvulo del sigmoide se refiere a la torsión del sigmoide sobre su propio mesenterio, siendo una causa frecuente de obstrucción intestinal. Es la forma más común de vólvulo en el tracto gastrointestinal y representa el 50-90% de todos los vólvulos del colon. [1] Descrito inicialmente por Rokitansky en 1836, aún es la principal causa de obstrucción aguda del colon, en los EEUU representa el 3% al 5% de todos los casos de obstrucción intestinal. [2,3,4] La constipación crónica y el abuso de laxantes puede favorecer su aparición en pacientes con asas intestinales largas y con fijación mesentérica débil. Es una entidad vista con mayor frecuencia en pacientes debilitados y con enfermedades incapacitantes (Alzheimer, Parkinson, ELA etc.) y en enfermos mentales tratados con psicofármacos que contribuyen al estreñimiento; más común en hombres y aun cuando es raro en mujeres, en las embarazadas es la principal causa de obstrucción intestinal.

La etiología de la torsión no es clara, pero generalmente se presenta cuando hay sigmoides redundantes con un mesenterio elongado. La clínica se caracteriza por cuadros de estreñimiento, distensión abdominal y dolor abdominal. Si la torsión del intestino se mantiene durante suficiente tiempo para que se presente la oclusión vascular, aparecerá la gangrena de la pared intestinal con peritonitis y en la mayoría de las veces fallecimiento del paciente.

El vólvulus del sigmoide se clasifica en dos tipos basados en el eje de rotación:

1. Mesenterioaxial, es el más común
2. Organoaxial, con un solo caso reportado[6]

Para que ocurra un vólvulo como ya se mencionó se requiere un colon redundante con un mesenterio estrecho; esto lo cumple a cabalidad el sigmoide [7], en especial el dolicosigmoide. La torsión debe ser de al menos 180 grados para producir obstrucción clínica y si es así se llama vólvulus obstructivo y si es mayor de 360 grados es un vólvulus encarcelado o de asa cerrada que se acompaña de compromiso vascular y es una emergencia abdominal [8]. La necrosis del colón puede tener tres patrones:

1. En el cuello del vólvulus
2. En cualquier localización dentro del asa cerrada
3. En el colón descendente proximal o el recto distal por la trombosis mesentérica retrógrada; generalmente las perforaciones ocurren en el ciego. [9]

FIGURA 1. Radigrafía con signo de grano de café.

La presentación depende más de la rapidez de la torsión que del grado de la torsión; los síntomas varían desde dolor, estreñimiento y distensión; si es endémica la presentación puede ser fulminante presentándose como un abdomen agudo. La radiografía simple de abdomen puede dar el diagnóstico en las dos terceras partes, visualizándose un asa intestinal colónica muy dilatada localizada en el hemiabdomen inferior orientada hacia el cuadrante superior derecho dando la imagen de grano de café (figura 1), con presencia de nivel hidroaéreo y ausencia de gas en el recto, además del signo en la fosa ilíaca izquierda vacía. [8] La radiografía simple de abdomen hace el diagnóstico en el 60-75% de los casos. En ocasiones es necesario recurrir al TAC para confirmar el diagnóstico, con una precisión diagnóstica cercana al 100%. El cuadro hemático puede mostrar leucocitosis importante con desviación a la izquierda sugiriendo la presencia de isquemia intestinal.

El diagnóstico aparte de la clínica es primordialmente radiológico, seguido de una endoscopia digestiva. La cual es diagnóstica y terapéutica. El tratamiento de elección es la desrotación endoscópica, una vez se haya descartado la presencia de isquemia, peritonitis o perforación, seguido de la colocación de un tubo rectal y luego de cirugía de forma electiva cuando el paciente se haya recuperado. También se ha propuesto la posibilidad de una sigmoidopexia endoscópica, con aparentes buenos resultados y menor morbilidad que la quirúrgica. [2] Cuando se está en frente de un cuadro agudo o se ha descartado signos de gangrena intestinal, se puede intentar un tratamiento conservador endoscópico. Posteriormente puede recomendarse una cirugía definitiva, dado que el riesgo de recidiva es alto. Con frecuencia el riesgo quirúrgico del paciente con vólvulo del sigmoide es excesivamente alto, por lo que la posibilidad de un manejo conservador es atractivo. En los pacientes con riesgo quirúrgico elevado, podría considerarse únicamente el tratamiento endoscópico. La desrotación endoscópica es una técnica segura, sin complicaciones mayores y nula mortalidad, tras una buena selección de los pacientes. La sospecha de gangrena intestinal es una contraindicación absoluta para el manejo endoscópico. El éxito del tratamiento endoscópico es alrededor del 88%, con una recidiva del 58%. En la mayoría de las series un buen número de pacientes son manejados únicamente con tratamiento endoscópico, ya que su estado clínico tan comprometido desaconseja una intervención quirúrgica. Cuando el paciente es intervenido con cuadro de gangrena intestinal la mortalidad es del 30 al 50%. [10]

La técnica colonoscópica incluye la aspiración de aire, la identificación del vólvulo como se ve en la figura 2 muestra un puente con dos

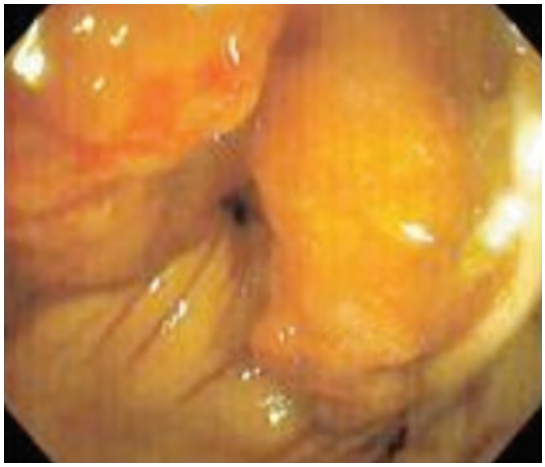

FIGURA 2. Visión endoscópica de vólvulos.

bocas ciegas se avanza el colonoscopio identificando la luz y aspirando se evalúa la viabilidad de la mucosa si es sana se procede a rectificar el vólvulus con desrotación y aspiración, en ocasiones se colocan sondas de drenaje por el alto riesgo posterior de revolvulación. Es indispensable saber que la desvolvulación endoscópica es un procedimiento temporal y cuando el paciente se recupera debe ser llevado a cirugía electiva.

En resumen: el tratamiento endoscópico de reducción del vólvulo es la opción terapéutica de elección en el cuadro agudo, seguido de cirugía electiva. La colonoscopia también ayuda al clínico a valorar la mucosa viable de la no viable.

ARGÓN PLASMA

La ablación o coagulación con Argón Plasma ha sido utilizada en la endoscopia digestiva desde 1991, cuando un electrodo específico fue diseñado para ser introducido a traves del canal de trabajo del endoscopio. Este dispositivo electro quirúrgico monopolar no necesita del contacto con el tejido para la transmisión de una corriente eléctrica de alta energía a través del argón ionizado. El Argón Plasma Coagulator (APC) produce una quemadura térmica superficial de unos 2 a 3 mm de profundidad dependiendo de la energía de salida y el flujo y tiempo aplicados. Los componentes del APC incluyen un generador electroquirúrgico monopolar, una fuente de gas de argón, un flujómetro de gas, catéteres flexibles, un pedal de activación y los aislantes para el paciente. Las sondas son tubos de teflón acoplados a una punta de cerámica con un electrodo monopolar de tungsteno; hay dos diámetros de sonda (2.3 o 3.2mm) y de varias longitudes(220 o 440cm para la sonda de 2.3mm y de 220cm para las sondas de 3.2mm). La punta puede ser frontal o lateral a 90 grados del eje longitudinal de la sonda. Los generadores de corriente ofrecen entre 5000 y 6500V; y el flujo del gas se puede ajustar entre 0.5L/min a 7L/min. Al activar con el pedal el sistema de corriente eléctrica y el gas de argón, entonces el argón se ioniza permitiendo su aplicación al tejido blanco. La profundidad de la coagulación es una función del ajuste del generador de poder, la distancia al tejido blanco y la duración de la aplicación. [11]

Las ventajas del APC una profundidad de coagulación más predecible y limitada (0.5-3mm), lo que minimiza los riesgos de perforación, estenosis y fistulización. [12]

El argón Plasma como terapia endoscópica ha sido utilizado en diferentes patologías como las lesiones vasculares difusas o localizadas tipo angiodisplasia, estómago en "sandia", en el esófago de Barrett, en la proctitis actínica, en la hemorragia por úlcera péptica, en el divertículo de Zenker, en la retunelización de prótesis metálicas colocadas con intención paliativa por crecimiento tumoral intra luminal en pacientes con cáncer esofágico y en pólipos colorectales.

PÓLIPOS COLORECTALES

Los pólipos sésiles de gran tamaño presentan con mayor frecuencia focos de neoplasia, con una gran posibilidad de recurrencia tras su resección endoscópica, al igual que mayor incidencia de complicaciones al realizar la polipectomía como sangrado y perforación. El argón Plasma se ha utilizado en dos situaciones: como tratamiento único en el manejo de pólipos planos o en alfombra y luego de polipectomia fragmentada para la ablación del tejido adenomatoso residual. La recurrencia en los pólipos planos es prácticamente nula y en los casos de la polipectomía fragmentada varía del 3.5% al 46%, dependiendo del tamaño de la lesión. En los casos de los pólipos adenomatosos del colon derecho y del ciego donde la pared intestinal es más fina y por lo tanto mas susceptible a la perforación, podrían ser tratados con esta técnica más segura que la polipectomía. [13]

En un estudio de Brooker et al se demostró que el uso de argón posterior a la polipectomía en piece-meal se disminuye la recurrencia de los mismos en un 46% comparado con el grupo que no recibió APC.

La aplicación de Argón Plasma para el tratamiento de pólipos colorectales es segura y efectiva, siendo especialmente importante en los pólipos del colon derecho.

Proctitis postradioterapia

La proctitis post radioterapia es una complicación frecuentemente asociada al tratamiento de los tumores malignos del área pélvica. En su forma crónica, se presenta en el 20% de los pacientes que reciben radioterapia pélvica y en un intervalo de tiempo que puede oscilar entre los 3 meses y los 30 años después de la conclusión del tratamiento. El daño de la pared rectal se manifiesta en forma de endarteritis obliterante con isquemia tisular secundaria y desarrollo de lesiones neovasculares. Estas lesiones pueden sangrar de forma diferida y en cantidad variable, desde pequeñas pérdidas episódicas que en ocasiones dan lugar a cuadros de anemia crónica hasta episodios de rectorragia franca. [15]

La estrategia de tratamiento no está definida.La cirugía no parece aceptable por su elevada morbi mortalidad. Los tratamientos médicos tópicos, como corticoides, aminosalicilatos, sulfazalazina y sucralfate no han demostrado suficiente eficacia clínica. Se han ensayado tratamientos endoscópicos con resultados alentadores como el láser, electrocoagulación bipolar y en los últimos años la aplicación de Argón Plasma. Esta técnica parece ser una estrategia segura, eficaz y de bajo costo.

Desde 1997 se han comunicado los primeros resultados de la aplicación del argón plasma en el tratamiento de la proctitis post radioterapia. Desde entonces se han publicado más de 100 pacientes tratados con Argón Plasma, con resultados manifestados por cese del sangrado, disminución de las tranfusiones y corrección de la anemia. Se han registrado complicaciones a largo plazo con aparición de ulceraciones o estenosis rectales, atribuidas a la aplicación del Argón Plasma en pincelados. La seguridad del tratamiento se pone en relación con la profundidad controlada de coagulación (máximo 2 a 3 mm) lo que minimiza el riesgo de perforación local.

La aplicación del Argón Plasma parece ser una técnica segura y eficaz en el control sintomático del sangrado rectal. La tolerancia es adecuada y las complicaciones son menores. Para evitar el desarrollo de ulceraciones y estenosis se deben aplicar flujos y potencias de coagulación con argón plasma inferiores a las recomendadas en la mayoría de trabajos. Con este objetivo se aplicó en pulsos de duración inferior a un segundo, evitando el pincelado de la pared rectal.

A pesar de no existir grandes series de pacientes y estudios clínicos controlados con otros tratamientos médicos y endoscópicos, la aplicación de Argón plasma es una estrategia de manejo segura por su perfil de seguridad y eficacia además de su bajo costo y forma fácil de aplicación. Por lo anterior pudiera ser la técnica de primera elección en el tratamiento del sangrado rectal crónico secundario a proctitis post radioterapia.

El APC mejora el sangrado rectal asociado en el 80-90% de los casos y mejora los síntomas de diarrea, urgencia y tenesmo en el 60-75% de los casos. [16,17,18] Puede tener limitaciones especialmente en casos de proctitis muy extensas. [19]

Angiodisplasia gástrica (estómago en sandia GAVE)

Es una condición rara que corresponde a menos del 4% del sangrado gastrointestinal no variceal; [20] los pacientes generalmente se presentan con anemia y sangrado oculto pero ocasionalmente hay sangrado activo ; los pacientes tienen comorbilidades como cirrosis, enfermedades del tejido conectivo principalmente esclerodermia o CREST, con una incidencia hasta del 62%. El APC es el tratamiento que se usa con más frecuencia. [22]

STENTS

Los stents autoexpandibles han sido aprobados por la Food and Drug Administration (FDA) para el tratamiento de los cuadros obstructivos del tracto gastrointestinal de origen maligno.

El uso de los stents autoexpandibles en el tratamiento paliativo de la obstrucción colónica fue descrito por Dohmoto en 1991. Actualmente los stents tiene dos indicaciones: 1- la descompresión preoperatoria en el cuadro agudo con cirugía posterior y anastomosis primaria y 2- como paliativo en pacientes con cuadros obstructivos colónicos malignos inoperables.

La cirugía de urgencia, en los pacientes con obstrucción colonica de origen maligno con lleva la realización la mayoría de las veces de una colostomia, con morbilidad y mortalidad que varia del 9 al 40% y del 7.5 al 20 % respectivamente.

Cerca del 40% de los pacientes manejados en esta situación, permanecen con una colostomia definitiva por el estado clínico encontrando al momento de la cirugía.

En un intento por evitar estas complicaciones y la realización de una colostomia, nuevas modalidades técnicas han aparecido, como la colectomia subtotal con lavado colonico intra operatorio y anastomosis primaria.. Sin embargo la morbilidad y mortalidad puede variar del 5 al 40% y del 6 al 14% respectivamente, con una posibilidad de fuga en la anastomosis del 5 al 11%. [23]

Bajo estas consideraciones una cirugía electiva estaría asociada con menores complicaciones de tipo séptico y menores complicaciones de tipo cardiovascular por llevar el paciente en mejores condiciones a la cirugía.

Una reciente revisión de la literatura mostró que el tratamiento de los cuadros obstructivos de las lesiones del colon izquierdo, no estaba establecido, porque la cirugía en etapas pudiera ser una opción, o la colocación de stents como manejo definitivo y paliativo o como puente para una cirugía electiva pudiera ser la otra opción.

Un estudio prospectivo evaluó los resultados de la cirugía de urgencia versus colocación de stents, en pacientes con cuadros obstructivos del colon izquierdo.De los pacientes con colocación de stents, 85% fueron llevados a una cirugía electiva con anastomosis primaria, versus 41 % en el grupo de cirugía de urgencias. En el grupo de stents 15% necesitaron de una colostomia, comparado a 59% en el grupo de cirugía de urgencias. Además el grupo manejado con stents presento menores complicaciones, menor estancia hospitalaria y menor numero de reintervenciones. Otro grupo encontró que la sobrevida a los 3 y a los 5 años, fue similar entre estos grupos de manejo. (a los 3 años 48% vs 50% y a los 5 años 40% vs 44%, stents vs cirugía de urgencia). [24]

Es necesario descartar que no haya perforación del intestino, con aire libre en la cavidad abdominal, que no exista cuadro de peritonitis o sangrado gastrointestinal y que no exista contraindicación para cirugía abdominal. Bajo sedacion consciente, se pasa el endoscopio operatorio hasta evidenciar la lesión obstructiva. Los pacientes pueden recibir enemas de limpieza en algunas ocasiones. Bajo control fluoroscópico, se avanza una guía hidrofilica y se aplica una solución diluida del medio de contraste para valorar la extensión en longitud de la obstrucción. Se pasa el stent y se libera con control radiológico y endoscopico. Después de la colocación del stent es necesario un control radiológico de abdomen para descartar perforación. Si esta es sospechada se aplica nuevamente medio de contraste. Todos los pacientes requieren estabilización posterior y se define si van a cirugía de forma electiva, de acuerdo a su estadiaje.

El éxito técnico se define como la colocación del stent con permeabilidad de la luz. El éxito clínico como la resolución del cuadro obstructivo. Los metaanálisis de la utilización de los stents en cuadros obstructivos encuentran que el éxito técnico es alrededor del 92% y el éxito clínico del 88%, con una frecuencia de complicaciones mayores del 18% y menores del 5%. [25]

BIBLIOGRAFÍA

1. Ballantyne GH, Brandner MD, Beart RW, Ilstrup DM. Volvulus of the colon incidence and mortality. Ann Surg 1985;202: 83–2.
2. Turan M, Sen M, Karadayi A. . Our Sigmoid colon volvulus experience and Benefits of colonoscope in detortion process. Rev Esp. Enferm Dig. Vol 96 No 1: pp 32-35, 2004.
3. Tan P, Corman M. History of colonic volvulus. Semin Colon Rectal Surg 1999;10:122–8.
4. Raveenthiran V, Madiba TE, Atamanalp SS, De U. Volvulus of the sigmoid colon. Colorectal Dis 2010;12:e1–17.
5. Hines J, Geurkink R, Bass R. Recurrence and mortality rates in sigmoid volvulus. Surg Obstet Gynecol 1967;124:567–70.
6. Janzen D, Heap S. Organo-axial volvulus of the

sigmoid colon. Australas Radiol 1992;36:332–3
7. Naymagon S, Pothula A, Divino C. Sigmoid volvulus in an air traveler. Am Surg 2008;74:358–9.
8. Raveenthiran V. Emptiness of the left iliac fossa: a new clinical sign of sigmoid volvulus. Postgrad Med J 2000;76:638–41.
9. Martínez A, Yañez l, Souto R. Volvulo de sigma: indicación y resultados del tratamiento endoscópico. Rev Esp. Enferm. Dig. Vol 95, No 8 pp 539-543, 2003.
10. Lau K, Miller B, Schache D, Cohen J. A study of large bowel volvulus in urban Australia. Can J Surg 2006;49:203–7.
11. Watson JP, Bennett MK, Griffin SM, Mattewson K. The tissue effect of argon plasma coagulation on esophageal and gastric mucosa. Gastrointest Endosc 2000;52:342-5.
12. Grund KE, Straub T, Farin G. Clinical application of argon plasma coagulation in flexible endoscopy. Endosc Digest 1998; 10: 1543–1554.
13. García A, Núñez O. Seguridad y eficacia de la ablación de pólipos colorectales con argón plasma. Rev Esp Enferm Dig. Vol 96, No 5, pp: 318-321. 2004
14. Brooker JC, Saunders BP, Thapar CJ, Suzuki N, Williams CB. Treatment with argon plasma coagulation after piecemeal resection of large sessile colonic polyps: a randomized trial and recommendations. Gastrointest Endosc 2002;55: 371-5.
15. Higuera C, Martín Arribas M I. Eficacia y seguridad de la electrocoagulación con plasma de argón en el tratamiento del sangrado rectal secundario a proctitis por radioterapia. Rev Esp Enferm Dig. Vol 96, No 11, pp: 761-764. 2004.
16. Postgate A, Saunders B, Tjandra J, Vargo J. Argon plasma coagulation in chronic radiation proctitis. Endoscopy 2007; 39: 361-365
17. Sebastian S, O'Connor H, O'Morain C, Buckley M. Argon plasma coagulation as first-line treatment for chronic radiation proctopathy. J Gastroenterol Hepatol 2004; 19: 1169-1173.
18. Tam W, Moore J, Schoeman M. Treatment of radiation proctitis with argon plasma coagulation. Endoscopy 2000; 32: 667-672
19. Zinicola R, Rutter MD, Falasco G, Brooker JC, Cennamo V, Contini S, Saunders BP. Haemorrhagic radiation proctitis: endoscopic severity may be useful to guide therapy. Int J Colorectal Dis 2003; 18: 439-444
20. Selinger CP, Ang YS. Gastric antral vascular ectasia (GAVE): An update on clinical presentation, pathophysiology and treatment. Digestion 2008;77:131-7
21. Jensen DM, Chaves DM, Grund KE. Endoscopic diagnosis and treatment of watermelon stomach. Endoscopy 2004;36:640-7.
22. Fuccio L, Zagari RM, Serrani M, et al. Endoscopic argon plasma coagulation for the treatment of gastric antral vascular ectasia-related bleeding in patients with liver cirrhosis. Digestion 2009;79:143-50.
23. Vandervoort J, Tham t. Colonia stents for malignant obstruction-¿Not a bridge too far?. Editorial. Gastroin Endos. Vol 64, No 6 : pp 921-924. 2006
24. García Cano J, González Huix F. Use of self expanding metal stents to treat malignant colorectal obstruction in general endoscopio practice. Gastroint Endos. Vol 64; 6: 914-920. 2006.
25. Oliveros R. Stents autoexpandibles, otra herramienta del gastroenterólogo. Rev Colomb Gastroenterol. Vol 18 No 2, abril-junio 2003.

Complicaciones de la colonoscopia

EDUARDO G. SEGAL
SERGIO F. ETCHEPARE

INTRODUCIÓN

Según el Diccionario de la Real Academia Española, la palabra complicación significa *"dificultad o enredo procedentes de la concurrencia y encuentro de cosas diversas"*. Cuando efectuamos una colonoscopia, aun en las condiciones habituales puede surgir una complicación por la concurrencia de uno o más factores que se presenten ocasionalmente.

Desde el Estudio Nacional del Pólipo en Estados Unidos, hace poco más de una década, es bien sabido el crecimiento exponencial que han tenido las prácticas de los estudios colonoscópicos, tanto diagnósticos como terapéuticos ya sea por tamizaje y/o vigilancia. Es por ello que este capítulo adquiere en la actualidad una singular importancia para conocer las eventuales situaciones no deseadas que podemos enfrentar en una práctica que ya es de rutina. [44]

El objetivo de este trabajo es por lo tanto hacer una revisión de los diferentes tipos de complicaciones que pueden surgir en la práctica de una colonoscopia tanto diagnóstica como terapéutica, plantear las diferentes alternativas de resolución y fundamentalmente advertir sobre los factores predisponentes que nos permitan disminuir la ocurrencia de las mismas.

Las complicaciones de las colonoscopias son raras, pero pueden ser serias.

Uno de los primeros estudios sobre el tema, que incluyó 25.000 colonoscopias diagnósticas informó un índice de complicación global de 0,35%, similar a estudios más recientes (0,22%). Al inicio de la era endoscópica, las complicaciones vinculadas a la polipectomía eran de alrededor del 2,3%, mientras que en la actualidad se asemejan a los índices de la colonoscopia diagnóstica.

De todas formas es importante destacar que las cifras varían de acuerdo con la experiencia del centro endoscópico, equipamiento del mismo, técnicas electroquirúrgicas y obviamente, experiencia del operador. [18,41,42.]

PERFORACIÓN

La perforación no es la más frecuente, pero sí la más grave y por lo tanto la más temida de las complicaciones de la colonoscopia.
Estudios efectuados entre 1986 y 1996 han reportado una tasa de 0,41% de perforaciones

secundarias a polipectomía vs. 0,17% luego de una colonoscopia diagnóstica, con un 0,006% de mortalidad. [1,2,43] Un estudio de similares características en el mismo lapso, pero una década más cercana (1987-1996) efectuado en la Clínica Mayo sobre un total de 10.486 colonoscopias, mostró los siguientes resultados: 0.19% de perforaciones, que corresponden a un 0,11% a aquellas ocurridas luego de una colonoscopia diagnóstica y un 0,08% como consecuencia de una colonoscopia terapéutica. [2,7]

Mecanismos

Basados en los informes endoscópicos y quirúrgicos, los mecanismos de perforación que se proponen son los siguientes:

- Mecánico
  a). Por el extremo del endoscopio (impacto directo)
  b). Por el cuerpo del endoscopio (impacto antimesentérico)
- Electrocoagulación
- Por polipectomía, mucosectomía o *hot biopsy*
- Barotrauma
- Por insuflación de aire
- Causas desconocidas

Mecánico

La energía o fuerza ejercida sobre el endoscopio para que se produzca una perforación, no necesita ser excesiva. Esta indeseada complicación resulta por lo general de la sumatoria de factores que incluyen una inserción forzada, el tamaño y cantidad de loops (rulos) dentro del colon, adherencias externas que provocan fijación colónica, la complacencia de la pared intestinal, el grado de elasticidad del mesocolon que puede limitar la capacidad de distensión y las propiedades mismas (en cuanto a mayor o menor firmeza) del equipo utilizado.

Otras maniobras han sido referidas como favorecedoras de una perforación, tales como el deslizamiento prolongado del endoscopio sin visualización de la luz intestinal, la incoordinación entre endoscopista y asistente, maniobras Alpha y el enderezamiento del loop en colon sigmoides. [45]

La perforación mecánica, indepedientemente del endoscopio pero vinculado a alguno de sus accesorios como la pinza de biopsia, sin utilización de la corriente eléctrica es excepcional, aunque han sido reportados en casos aislados como consecuencia de alteraciones previas de la pared intestinal (colitis isquémica, enfermedad inflamatoria intestinal severa, etc.). [12]

Electrocoagulación

La perforación ocasionada por el uso de electrocoagulación en el contexto de una polipectomía con asa convencional, una mucosectomía o la utilización de pinza de biopsia "caliente" (hot biopsy) está vinculada a los siguientes factores:

- Corte de la pared intestinal con el asa debido a un deficiente enlace del pólipo, es decir, una estrangulación muy próxima a la pared colónica en caso de un pólipo pediculado, o a una deficiente infiltración de la base en caso de un pólipo sésil grande o una lesión extendida con lo cual al no haber una buena separación de los planos profundos y en tal caso la corriente elécrica se transmite más allá del límite de la lesión, o una exagerada apertura del asa tomando márgenes sanos en un pólipo sésil pequeño.
- Por injuria térmica profunda, con una consecuente necrosis de la pared y posterior ruptura de la misma. Esta situación está favorecida por una cantidad de energía excesiva aplicada durante la electrocoagulación o un tiempo excesivo utilizado durante el proceso de corte.
- La aplicación de una presión tanto mecánica (con el endoscopio) o neumática (con la insuflación) sobre la pared intestinal en el momento de la electrocoagulación.
- El apoyo del asa sobre la pared contralateral al sitio de la lesión.
- Una inadecuada visualización. [1]

Barotrauma

Es muy baja la incidencia por este tipo de perforación, que no requiere de una maniobra

terapéutica para producirse y está dada por la excesiva distensión de la pared intestinal desvinculada a la insuflación de aire. Si bien puede verse a cualquier nivel, es una complicación habitual del colon derecho, donde conocemos que la pared intestinal es más delgada. [46,47] Aunque también se han descrito disrupciones de la mucosa del colon derecho por maniobras instrumentales forzadas sobre estructuras del colon sigmoides.

Localización

El colon sigmoides es el área más dificultosa para atravesar en el transcurso de una colonoscopia y por otro lado, el sitio más común de asentamiento de enfermedades tales como pólipos de diferente estirpe, adenocarcinomas, adherencias pélvicas, enfermedad inflamatoria intestinal y diverticulosis.

El intento de pasar a través de dicha región está casi invariablemente asociado a un estrechamiento de la luz, el inicio de maniobras endoscópicas para sortearla y la probable formación de un loop.

De hecho entonces, dadas las características anatómicas per se y por ser el "lecho" de las lesiones vinculadas a esa zona, es que el colon sigmoides se convierte en el sitio más frecuente de perforaciones (60 a 65%)) en una serie recientemente publicada por Anderson. [2,17]

Tratamiento

Hemos reiterado ya en este capítulo, que la perforación colónica es infrecuente, pero la más seria y por lo tanto, un rápido diagnóstico de la misma es necesario para disminuir la potencial morbilidad y mortalidad debido a la infección y subsecuente peritonitis. [4,11,48]

Los síntomas tempranos de perforación incluyen persistente dolor abdominal y distensión significativa o severa, según la magnitud del trauma. Síntomas más tardíos son el resultado de peritonitis e incluyen fiebre y leucocitosis. [5] La radiografía de tórax y abdomen nos da el diagnóstico de certeza ante la presencia de aire libre en la cavidad abdominal (neumoperitoneo), aunque debe ser practicada una tomografía axial computada de abdomen en caso de que la radiología simple no arroje una imagen clara y se tenga la sospecha clínica y/o endoscópica de una perforación. [18]

Al inicio de la era endoscópica se aceptaba el concepto de que cualquier perforación en el curso de una colonoscopia requería una cirugía de emergencia. Hoy sabemos, que la perforación colónica iatrogénica es un proceso diferente al provocado por otros estados patológicos del colon y que ocurren por diferentes mecanismos, por lo cual el manejo actual, no es necesariamente el mismo que antes. [3] Este concepto nuevo, sin embargo, no nos aleja de una premisa que no ha variado y es que en caso de perforación, siempre debe efectuarse la consulta al cirujano. Y será junto a él, con quien el endoscopista en forma consensuada, decidirá la terapéutica a seguir en cada caso, basándose en los siguientes aspectos:

- Mecanismo de perforación (colonoscopia diagnóstica o terapéutica)
- Sitio de perforación
- Adecuada preparación intestinal previa ("colon limpio")
- Los procesos patológicos subyacentes del colon
- Las condiciones clínicas preexistentes del paciente

Tabla 1. Localización de las perforaciones por colonoscopia.

Sitio	Porcentaje	Diagnóstica	Terapéutica
Sigmoides	62%	87%	13%
Ascendente/Ciego	16%	0%	100%
Transverso/esplénico	11%	25%	74%
Recto/descendente	11%	75%	25%

Respecto al mecanismo de perforación, si se trata de una colonoscopia diagnóstica, el mismo es frecuentemente debido a la inserción del colonoscopio sobre una zona distendida de la mucosa colónica. La excesiva insuflación de aire puede causar un desgarro longitudinal sobre el lado antimesentérico del colon, generalmente en el sigmoides. En estas circunstancias el tratamiento quirúrgico está indicado ya que este tipo de perforaciones son generalmente extensas con aumentado riesgo de reacción peritoneal. [9,49]

El mecanismo de perforación durante una colonoscopia terapéutica es diferente debido a que en este caso la complicación resulta de la injuria por calor producida por la electrocoagulación, ya sea por polipectomía, mucosectomía o diferentes modalidades de terapia térmica (láser, argón plasma, etc.) en el transcurso de tratamiento para malformaciones arteriovenosas o como complemento de ectomías previas. Este tipo de perforaciones a menudo son pequeñas y rápidamente ocluidas por grasa pericolónica, epiplón o víscera adyacente. Una rápida adhesión de los tejidos subyacentes secundarios a la injuria de la pared, reduce el riesgo de contaminación peritoneal. [50]

En la práctica médica, este hecho es de fundamental importancia porque nos permite tomar una conducta expectante con tratamiento conservador, cuando dicha perforación pequeña no presenta evidencia clínica de peritonitis. [4,49,51]

Estas llamadas "miniperforaciones" están caracterizadas por su presentación temprana (entre 6 y 24 horas del procedimiento terapéutico), dolor local, abdomen blando y sin signos de irritación peritoneal difusa4. Estos pacientes, por lo tanto, son tratados con internación, reposo intestinal, antibióticoterapia endovenosa y controles frecuentes de parámetros vitales para advertir algún cambio en su estatus clínico. [8,10]

Hoy por hoy, si en el transcurso de la colonoscopia, se percibe la posibilidad de una "miniperforación" o queda un lecho profundo en la mucosa o submucosa luego de la injuria ya sea posterior a polipectomía o mucosectomía respectivamente, el endoscopista cuenta con una reciente "arma" terapéutica que es el endoclip. Si bien no es una práctica reglada, debería formar parte del arsenal de accesorios con el que cuenta el endoscopista al momento de iniciar una colonoscopia terapéutica. Por otra parte, la habilidad personal y experiencia en la aplicación de esta técnica podrán evitar consecuencias ulteriores, incluso la intervención quirúrgica. [25]

Ahora bien, cuando la perforación colónica, ya sea diagnóstica o terapéutica, ocurre en un intestino que presenta procesos patológicos severos, tales como enfermedad inflamatoria intestinal, isquemia, estenosis, pólipos gigantes con aspecto de malignidad, tumores o lesiones distales, el paciente seguramente requerirá intervención quirúrgica.

Es dable mencionar en este punto que en las dos últimas décadas fundamentalmente, el cirujano cuenta con una nueva herramienta como la laparoscopia para intentar una reparación quirúrgica cuando la perforación exceda las posibilidades de un tratamiento conservador. [14,53]

A modo de resumen y basados en la guía propuesta por J. Waye luego del análisis de varios trabajos publicados sobre las indicaciones terapéuticas de la perforación por colonoscopia, sugerimos. [54, 55]

- *Indicaciones para cirugía luego de perforación iatrogénica por colonoscopia son la siguientes:*

1. Inmediato conocimiento de una perforación extensa con visualización de la cavidad peritoneal
2. Signos de peritonitis
3. Deterioro de la condición clínica del paciente que se hallaba bajo observación (taquicardia, hipertermia en ascenso, descenso de la tensión arterial, descenso de los ruidos hidroaéreos abdominales, sepsis o empeoramiento del neumoperitoneo)
4. Presencia de una obstrucción distal al sitio de la perforación
5. Coexistencia de patología colónica seria

- *Indicaciones para considerar un tratamiento conservador son las siguientes:*

1. Diagnóstico tardío en un paciente estable
2. Ausencia de signos de peritonitis
3. Mejoría de la sintomatología luego de las 24 horas de haber tomado una conducta conservadora

4. No empeoramiento del neumoperitoneo
5. Síndromes postpolipectomías (que serán analizados posteriormente)

Como en todo acto médico, sin duda encontraremos situaciones controvertidas en cuanto a tomar una u otra decisión terapéutica. Recientemente se ha sugerido, tal como lo advertimos en párrafos precedentes, que la laparoscopia (cada vez más perfeccionada) podría ser de utilidad en la toma de decisiones para dirigir o no a un paciente a una laparotomía. [56]

Factores predisponentes

Coincidirá el lector que en ciertas ocasiones puede ocurrir una perforación cuando uno menos lo espera (no se ejerció gran insuflación, no hubo maniobras bruscas durante el pocedimiento e incluso hasta quizá ni se utilizó electrocoagulación), sin embargo esta será la excepción que confirma la regla.

De hecho hay ciertos factores que los endoscopistas debemos tener presentes al practicar una colonoscopia porque constituyen situaciones de mayor riesgo, complicación y ellos incluyen: [2,6,17,55,57,58]

Del paciente

- Añosos
- Sexo femenino
- Historia personal previa de cirugías abdominales
- Pacientes en mal estado general

Del colon

- Enfermedad diverticular severa
- Colitis isquémica
- Radiación previa
- Obstrucción de diferentes etiologías
- Estenosis
- Inflamación aguda de la mucosa intestinal
- Adherencias
- Mala preparación de la luz intestinal
- Descompresión por suboclusión

De la técnica

- Utilización de energía térmica

a) La localización de la lesión adquiere en este punto particular importancia. De hecho, si bien hemos mencionado que el sitio con mayor frecuencia de perforación es el colon sigmoides en términos globales, cuando hablamos de maniobras terapéuticas, la estadística se invierte, siendo el colon derecho y fundamentalmente el ciego, las regiones pasibles de perforación dada la delgadez de su pared. De hecho, en un trabajo reciente de Korman, sobre 110.000 colonoscopias, todas las perforaciones observadas en el colon derecho fueron como resultado de procedimientos terapéuticos. [17]

b) La morfología del pólipo podría incluirse en este ítem. Es conocido el mayor riesgo de perforación en pólipos sésiles que en pediculados. [59] Ello se debe a que el pólipo sésil reemplaza la capa mucosa de la pared colónica con mayor riesgo de coagulación transmural.

- Preparación precorte

La no utilización de una adecuada infiltración de una solución hipertónica con o sin adrenalina diluida tanto en el caso de un pedículo de gran diámetro, como en los pólipos sésiles o en las lesiones extendidas durante la mucosectomía, sin duda aumentarán el riesgo de perforación. O en su caso, acorde con la experiencia del operador, la no utilización de endoloops o clips metálicos en los pedículos extensos previos a efectuar el corte con el asa de polipectomía. [23,60-65]

Del operador

Es obvio, pero no puede dejar de mencionarse en este capítulo, que el grado de complicaciones (en este caso la perforación) es un hallazgo que se encuentra inversamente proporcional a la experiencia del endoscopista. En un excelente artículo publicado recientemente en Gastrointestinal Endoscopy sobre la experiencia de un grupo de ocho expertos endoscopistas en un Centro hospitalario de Wisconsin –USA, se demostró que sobre un total de 12.407 colonoscopias consecutivas, sólo tuvieron dos casos de perforación (0,016%), es decir, una cifra que está claramente por debajo de los índices habituales de otros ensayos que en sus resultados incluyen procedimientos efectuados por endoscopistas en diferentes grados de formación. [19]

HEMORRAGIA

Es la más frecuente de las complicaciones que puede ofrecer la colonoscopia. Existe heterogeneidad en la literatura acerca del verdadero índice de hemorragias durante este procedimiento, en parte porque algunos sangrados pequeños ceden espontáneamente en forma rápida y otros tantos son detenidos precozmente por el operador. Si ambas circunstancias son obviadas en el informe, los números reportados en los trabajos serán menores que los reales.

De todas formas, los diferentes estudios arrojan una tasa de entre 0,02 y 0,007% para la incidencia de hemorragia durante la colonoscopia diagnóstica y un rango más amplio, entre 1,2 y 6,1% para la hemorragia secundaria a una endoscopia terapéutica. Como puede observarse, a diferencia de lo enunciado en la perforación, en ausencia de polipectomía o mucosectomía, el sangrado es extremadamente raro durante una colonoscopia. [1,18,41,42,66,67,68,69]

El sangrado puede ocurrir inmediatamente luego de la polipectomía (que es lo más frecuente) o en forma diferida (hasta las dos semanas), o tardía (las menos frecuentes) hasta los 30 días del procedimiento. [70]

En un reciente estudio, Goustout y Col. observaron, sobre un total de 14.555 polipectomías, que la media del sangrado se producía a los cinco días con un rango entre 0 y 17 días luego del procedimiento, siendo los casos más tardíos, entonces, excepcionales. [24]

Mecanismos

La causa más común de sangrado postcolonoscopia terapéutica es un inapropiado desbalance entre la fuerza de corte y la energía térmica.

Los dos factores que resultan en una polipectomía segura son: 1) el calor que colapsa el vaso sanguíneo y 2) el filo del asa que corta el pólipo. Ninguno de los dos elementos por separado son suficientes para una segura y no sangrante polipectomía, a los cuales, en caso de una mucosectomía, se agregarían: 3) una buena demarcación de los bordes de la lesión y 4) una adecuada elevación de la misma para separarla de los planos más profundos. [71]

Con respecto al primer punto, la cantidad de energía generada y transmitida al asa estaría relacionada al diámetro de tejido que debe capturarse. Un gran volumen de tejido (que implica una apertura amplia del asa) resulta en una menor temperatura transmitida, la cual puede ser inadecuada para cerrar el flujo sanguíneo que irriga al pólipo. Con respecto al segundo punto, una deficiente fuerza de cierre del lazo permite la continuación del flujo sanguíneo, por insuficiente colapso del vaso nutriente. Esta circunstancia puede predisponer a un sangrado inmediato.

La magnitud de la fuerza requerida por la "guillotina" para la polipectomía, difiere con el tamaño del pólipo, las características anatómicas del mismo, la presencia o no de pedículo, el grado de fibrosis que pudiera existir y quizá la condición de los vasos sanguíneos dentro del pólipo.

La hemorragia inmediata postpolipectomía es el resultado entonces, de un desbalance de uno o más de los factores mencionados que se requieren para remover una lesión. Algunos son controlados por el endoscopista y otros son inherentes al tejido.

Menos conocidos son los motivos de la hemorragia postpolipectomía diferida o tardía. Dos mecanismos han sido postulados; uno de ellos es la caída de la escara que se produce en el sitio de electrocoagulación con posterior necrosis del tejido subyacente; el otro sería la posibilidad que la injuria provocada al tejido progrese a la profundidad de la pared, y entre los 3 y 10 días del procedimiento, llegar al vaso o los vasos sanguíneos erosionándolos y provocando el sangrado.[73]

Factores predisponentes

Muchos estudios han encontrado que el tamaño del pólipo (pólipos grandes), la morfología, la localización, así como la presencia de coagulopatías o disfunción plaquetaria (primaria o secundaria a medicación), la edad avanzada o la presencia de comorbilidades son factores de alto riesgo para la presencia de hemorragia postpolipectomía. [1,72-77]

Varios investigadores han sugerido que existe un mayor riesgo de sangrado luego de la remoción de pólipos grandes. Se han reportado tasas de sangrado entre 3 y 6% luego de la remoción de pólipos mayores a 2 cm de diámetro. Más allá del tamaño, otros endoscopistas hacen hincapié en la morfología del pólipo, por su parte, Macrae y Col. han sugerido que el diámetro del pedículo es más importante que el tamaño del pólipo en sí[78] y por otra parte Rosen y Col. han informado que tanto la morfología sésil como el grosor del pedículo se asocian por igual a un mayor riesgo de sangrado69, mientras que Goustout y su grupo en un reciente ensayo, coincide con los primeros trabajos sobre el tema acerca de un mayor riesgo a favor de los pólipos sésiles. [24]

Respecto a la localización hay más consenso en decir que el mayor riesgo de sangrado postpolipectomía lo tienen las lesiones del colon ascendente y ciego. Esto se basa probablemente en la delgadez de la pared en dicha región y a la potencial injuria por coagulación que envuelve a los vasos intramurales de la región. [75,79]

Aunque como mencionáramos previamente, la técnica de la polipectomía o la mucosectomía no es un factor independiente, ciertas maniobras pueden predisponer a la hemorragia. Más allá entonces, del tamaño y la morfología del pólipo, el instrumental elegido (fórceps o asa) y la forma de corriente (corte vs. coagulación) han sido extensamente expuestas por numerosos autores para influir en el éxito de la polipectomía y su hemostasis. [1,24,60,68,69,73]

Concretamente, el asa convencional debe ser utilizada en los pólipos mayores de 5 mm de diámetro y el asa monofilamento en lesiones posibles de resección submucosa. La solución salina hipertónica o similar es utilizada para asistir a los flat adenomas, a las lesiones extendidas para mucosectomía y durante la resección de tipo "piecemeal" de los pólipos más grandes. [60,80]

Es preciso mencionar que es muy baja la incidencia de sangrado luego de la resección de lesiones que utilizan inyección pedicular o submucosa (según el caso) de solución hipertónica y epinefrina. [23,61]

El uso de Hot Biopsy se aconseja para las lesiones inferiores a 5 mm de diámetro. Es difícil la presencia de hemorragia en este tipo de pólipos, aunque no está exenta su ocurrencia tal cual lo demuestra un estudio de Weston sobre la remoción de 1.525 pólipos pequeños, donde encontró una incidencia de hemorragia postratamiento del 0,39%. [81]

Rosen resume en este punto, lo que hemos escuchado y leído de todos los experimentados endoscopistas, y es que la técnica mejor conocida por el operador será la que trae aparejada menor posibilidades de complicación, en este caso la hemorragia, pero válido es el concepto para todas las demás.

En cuanto a los factores independientes de la técnica, se ha observado que la edad avanzada (reconocido como predictor de comorbilidad per se tiene un rol significativo en el sangrado postpolipectomía. Dentro de otras comorbilidades, la enfermedad cardiovascular y la insuficiencia renal crónica se han hallado como factores predictores de mayor requerimiento transfusional en el caso de sangrados significativos.

Un párrafo aparte merecen aquellos pacientes que reciben tratamiento anticoagulante y/o antiagregante plaquetario y deben someterse a un estudio colonoscópico. Con el incremento del uso de la colonoscopia como tamizaje del cáncer colorrectal, el procedimiento es ampliamente practicado en un creciente número de pacientes añosos con múltiples condiciones de comorbilidad, muchos de los cuales requieren tratamiento con medicación, tales como la aspirina, warfarina y antiinflamatorios no esteroides (aines). El efecto de la aspirina y los aines sobre la función plaquetaria y los de la warfarina sobre los factores de coagulación, podrían aumentar el riesgo de sangrado postpolipectomía. [75,82]

Dada la preocupación por este tema, la Sociedad Americana de Gastroenterología y Endoscopía (ASGE) publicó en el año 200283, la "Guía sobre el manejo de la anticoagulación y terapia antiagregante en los procedimientos endoscópicos", donde establece que la aspirina y los AINES en dosis estándar no aumentan el riesgo de sangrado significativo luego de endoscopia digestiva alta con biopsia, colonoscopia con biopsia, polipectomía o esfinterotomía biliar, no siendo así, por supuesto en el caso de la warfarina. Más recientemente,

Tabla 2. Grado de sangrado postpolipectomía.

Severidad del sangrado	Definición
Leve	Evidencia clínica o endoscópica de sangrado Descenso de Hb < a 3 No necesidad de transfusión
Moderado	Requerimiento transfusional hasta 4 unidades Sin intervención angiográfica Sin cirugía
Severo	Transfusión de 5 unidades o más Necesidad de angiografía Necesidad de cirugía

un grupo de China, liderado por Hui publicó en 2004 un reporte sobre polipectomías efectuadas a 1.657 pacientes, analizando entre otras variables el tratamiento recibido y concluyendo que el uso de agentes antiagregantes durante la polipectomía no estuvo asociado a un incremento del sangrado postprocedimiento, en contraste con el uso de warfarina, que sí debe ser disminuida en su dosis, por el mayor riesgo de hemorragia. [26]

Tratamiento

El pronóstico de pacientes con sangrado postpolipectomía es generalmente favorable y se detiene muchas veces en forma espontánea, sin requerir ningún tipo de intervención, más allá de la observación. La mayoría de las veces no se espera a esta instancia y el operador resuelve la complicación a través del endoscopio (95% de los casos), en menos del 5% de los casos los pacientes requerirán de transfusión sanguínea, mientras que el requerimiento quirúrgico se sitúa alrededor del 2%. En casi el ciento por ciento de los pacientes que son sometidos a cirugía, la misma es debida a episodios de resangrado, entendiendo por resangrado al descenso de hemoglobina > a 1 mg/dl en 24 horas asociado a un nuevo episodio de hematoquezia. [24,79]

Podemos definir los diferentes grados de sangrado, según el sistema propuesto por Cotton y Williams, modificado por Hui. [26,84]

Terapia endoscópica

Las posibilidades de una terapéutica endoscópica ante la eventualidad de un sangrado durante la colonoscopia incluyen:

- Heater Probe
- Gold probe con cauterización bipolar
- Gold probe con electrocoagulación bipolar + sistema de inyección
- Bicap bipolar
- Epinefrina diluida 1/10.000 en solución salina hipertónica o similar como tratamiento esclerosante, en alícuotas de 1 a 2 ml (tantas veces como sea necesario)
- Clips metálicos, de gran utilidad en el sangrado residual por pedículo remanente
- Endoloop, con la misma aplicación, aunque de menor utilización por menor capacidad de tracción que el hemoclip
- Láser
- Argón plasma

Estos dos últimos son los menos utilizados en estas circunstancias; el primero de ellos por su alto costo actual y el segundo (aunque más seguro) porque el haz térmico no logra la mayoría de las veces la profundidad requerida para detener un sangrado activo en chorro, aunque sí ha demostrado utilidad en el sangrado en capa de los bordes de una lesión luego de una polipectomía tipo piecemeal o una mucosectomía.

Cirugía

Definida como resección segmentaria o colectomía subtotal acorde a la magnitud del sangrado, localización y patología colónica subyacente.

BACTEREMIA

El colon contiene una importante población bacteriana. Sabemos que durante la colonoscopia la pared del intestino es invariablemente distendida y existe un daño mínimo de la mucosa aún sin maniobras terapéuticas. Esto haría pensar, que tras el mecanismo de translocación bacteriana, los cuadros de bacteriemia podrían tener una alta incidencia; sin embargo esta potencial circunstancia es afortunadamente mucho menos frecuente de lo esperada.

El índice de bacteriemia asociada con colonoscopia reportado por 18 estudios sobre aproximadamente 1.000 procedimientos tuvo un rango de 0 a 25% con una media de 4,4%. [29]

La endocarditis es la complicación más temida dentro de los pacientes que presentan bacteriemia postcolonoscopia, pero actualmente esta situación es excepcional, dado que los pacientes susceptibles de padecer este cuadro, es decir, aquellos portadores de valvulopatías son tratados con profilaxis antibiótica antes, durante e inmediatamente después del procedimiento.[1,85]

Otro grupo de pacientes que presentan mayor riesgo de bacteriemia son aquellos portadores de hepatopatía crónica. En condiciones normales, la mayor parte del colon es drenado por el sistema venoso portal y su sistema reticuloendotelial ayuda a evitar infecciones. En caso de patología hepática avanzada, existen dos mecanismos patogénicos que podrían predisponer a la infección: el shunt sanguíneo que evita el sistema reticuloendotelial y la inmunodepresión propia de estos pacientes. En tal sentido y aunque no existe bibliografía confirmatoria al respecto, sería prudente ofrecer profilaxis antibiótica a pacientes cirróticos previo a la colonoscopia. [86]

Es bueno analizar en este ítem, que la tendencia de las complicaciones hasta aquí evaluadas tienden a decrecer con el paso del tiempo debido a un mayor conocimiento de las mismas para prevenirlas y mayores recursos terapéuticos para solucionarlas. Sin embargo, el avance de técnicas más invasivas que se vislumbran y que en algunos casos ya son presente, como instru- mentaciones a través de la pared intestinal sobre espacios estériles, podrían incrementar el au- mento de infecciones como complicación, para lo cual debemos estar alerta[29,30].

SÍNDROME DE COAGULACIÓN POSTPOLIPECTOMÍA

La injuria por electrocoagulación sobre la pared intestinal produce una lesión térmica transmural en aproximadamente 0,5 a 1,2% de pacientes sometidos a polipectomía, cuyo resultado es el llamado síndrome de coagulación postpolipectomía. Típicamente los pacientes se presentan entre uno y cinco días posteriores a la polipectomía con síntomas de fiebre, dolor abdominal localizado, signos peritoneales y leucocitosis. El aire libre en la cavidad está ausente en los estudios radiográficos. Es importante reconocer esta entidad, ya que no requiere tratamiento quirúrgico.[18,68,87]

SÍNDROME DE DISTENSIÓN POSTCOLONOSCOPIA

Este cuadro es producido por la excesiva insuflación de aire dentro del colon durante el procedimiento. El ingreso de aire puede causar un dolor significativo y frecuentemente difícil de distinguir de otras complicaciones más serias (por ejemplo perforación) dado que muchas veces la pared abdominal se presenta rígida al examen. No obstante, la falta de signos peritoneales, fiebre y taquicardia pueden hacer pensar en este cuadro. [73]

Esta habitual y no grave, pero molesta complicación puede requerir de tacto rectal inmediatamente posterior al retiro del endoscopio con compresión abdominal para expeler el aire; la técnica de rolling que consiste en rotar al paciente (en la sala de recuperación) primero a la posición supina y luego en decúbito izquierdo para que el gas se desplace de los sitios de atrapamiento (habitualmente ángulos) y pueda eliminarse; o la colocación de una sonda rectal posterior al procedimiento para facilitar la descompresión de aire de la luz intestinal. [88,89]

Este síndrome puede ser prevenido simplemente si los colonoscopistas insuflamos pequeños volúmenes de aire y permanentemente (nosotros o nuestros asistentes) palpamos el abdomen para conocer el grado de distensión. [90]

MINIPERFORACIÓN DE COLON

Esta situación, que también responde a una lesión térmica producida por electrocoagulación, produce en este caso una injuria que involucra

todas las capas de la pared intestinal. A diferencia de lo que ocurre en el síndrome de coagulación postpolipectomía, la miniperforación puede ser constatada por pequeña cantidad de aire libre intraabdominal o retroperitoneal en la placa radiográfica. [52]

En esta injuria, sin embargo, el aire y contenido intestinal que escapa de la luz es mínimo, no produciendo una peritonitis franca. Es dable pensar que se produce una rápida oclusión por epiplón y adherencias que impiden el pasaje de contenido bacteriano al peritoneo. A diferencia de la "miniperforación" advertida por el endoscopista y que él mismo intentará reparar inmediatamente con clips o algún otro artilugio técnico, en este síndrome nos referimos a un cuadro que suele presentarse entre las 6 y 24 horas de concluida la colonoscopia. Habitualmente la cirugía no es necesaria y se puede adoptar una conducta conservadora con antibióticos, hidratación parenteral, reposo intestinal y observación clínica.

COMPLICACIONES RELACIONADAS CON LA PREPARACIÓN

El lavado del colon previo a una colonoscopia es un aspecto esencial para la óptima visualización de la mucosa intestinal.

Existen básicamente en la actualidad (o al menos las más frecuentemente utilizadas) dos tipos de preparación intestinal:

- Soluciones salinas balanceadas que contengan polietilenglicol (PEG)
- Soluciones sin polietilenglicol que incluyen citrato de magnesio y fosfato sódico.

En los pacientes ancianos o aquellos con insuficiencia renal o con falla cardíaca congestiva, una severa depleción electrolítica o descompensación hemodinámica por mal manejo del volumen intravascular puede ocurrir con ambas preparaciones. Episodios de elevación de la tensión arterial se han vinculado a la segunda preparación mencionada, motivo por el cual se prefiere indicar la primera a los pacientes con antecedentes de hipertensión. Una infrecuente complicación incluye vómitos incoercibles que provoquen un síndrome de Mallory-Weiss; perforación esofágica o aspiración pulmonar. Finalmente, las preparaciones con fosfato sódico pueden causar cambios endoscópicos e inflamatorios en el nivel histológico sobre la mucosa colónica que pueden confundir con una enfermedad inflamatoria intestinal. [18,91,92,93,94]

COMPLICACIONES RARAS

Descritas ya las principales complicaciones, a continuación mencionaremos una lista de situaciones poco habituales, muchas de ellas sólo referidas en la literatura como case report dada su baja frecuencia. Por cierto el lector podrá agregar a la misma alguna experiencia personal de su práctica diaria.

No nos detendremos en un desarrollo de cada una porque no corresponde al espíritu de este capítulo, pero sí advertir sobre posibilidades de complicación raras y muy ocasionales que puedan surgir en el contexto de una colonoscopia. [1,18,31-40]

- Diverticulitis
- Apendicitis
- Trombosis perianal
- Vólvulo sigmoideo y cecal
- Colitis química por glutaraldheído
- Imputación del endoscopio en saco herniario
- Oclusión de intestino delgado
- Invaginación en adulto luego de colonoscopia
- Ruptura esplénica
- Laceración hepática
- Laceración mesentérica
- Hematoma cecal intramural
- Disección de aneurisma aórtico
- Neumomediastino
- Neumotórax
- Tromboembolismo pulmonar
- Hematuria
- Embolia arterial
- Sepsis por tromboflebitis de las venas hepáticas
- Enfisema masivo subcutáneo
- Encefalopatía hiponatrémica postpreparación para colonoscopia

Tabla 3. Incidencia de minicomplicaciones luego de colonoscopia.

	Antes de los 7 días	Entre los 7 y 30 días
Distensión	25%	0,6%
Dolor abdominal	10,5%	1,2%
Diarrea	6,3%	1,2%
Náuseas	4%	1,6%
Sangrado GI que no requiere atención médica	3,8%	1,6%
Dolor en el sitio de la venopuntura	2,5%	0,4%
Constipación	1,9%	1,4%
Dolor de hombro	1,9%	0,2%
Dolor muscular	1,7%	0,4%
Fiebre	1,2%	0,8%
Dolor de cabeza	1%	0%
Síntomas anorrectales	1%	0,2%
Rush	0,8%	0,2%

COMPLICACIONES MÍNIMAS"

Si un paciente nos dice que sólo va a llamarnos en caso de una emergencia y nosotros nos "contrariamos" al ser habitualmente consultados en "cualquier tiempo y lugar" por situaciones no emergentes es por una simple cuestión: el paciente no tiene por qué saber distinguir lo verdaderamente grave o urgente y una simple molestia en su cuerpo puede considerarla como tal. Seguramente nosotros actuaríamos igual si no fuéramos galenos.

A qué viene esta "filosófica" introducción… Al hecho de que el endoscopista cuando piensa en complicación, piensa en perforación, hemorragia, muerte o a alguna de las otras situaciones hasta aquí desarrolladas, pero quizá no se detenga en las "pequeñas" complicaciones que el paciente no suele minimizar y por las cuales seguramente nos convocará (en cualquier tiempo y lugar), siendo nosotros quienes debemos aliviar su angustia, explicando qué no es grave, o no es urgente o no es emergente.

Por tal motivo hemos considerado interesante, casi sobre el final de este capítulo, repasar aquella complicaciones "mínimas" que puedan alertar al paciente y que los endoscopistas no debemos desconocer.

Existe poca bibliografía que se detenga sobre los efectos adversos menores tales como dolor abdominal o simplemente la pérdida de horas laborales sufridas por el paciente en virtud de

Tabla 4. Percepciones del paciente.

	Porcentaje (n=479)
Mayor dificultad para el examen	
- Preparación	77,3%
- Aprehensión/Ansiedad	5,4%
- Recuperación	4,8%
- Procedimiento en sí	4,4%
- Otros*	7,6%

* Incluye dificultad en la colocación de catéter endovenoso; problemas de cédula, transporte y económicos.

Tabla 5. Sugerencias de los pacientes para mejorar el procedimiento.

	Porcentaje (n=479)
No sugerencias	40%
Mejorar las soluciones para la preparación	29%
Mejorar la sedación	7%
Mejorar la educación al paciente	20%
Permitir conducir al auto para el regreso	0,6%
Preferencia de test no invasivo	0,4%
Otras	3%

la realización de una colonoscopia. A tal efecto, existe un interesantísimo artículo (Gastrointestinal Endoscopy – Marzo 2007) sobre 502 pacientes sometidos a colonoscopia en el Centro Médico de la Universidad de Washington. A continuación se reproducen dos tablas que resumen el espíritu de esta observación:

Días perdidos en las actividades normales

- 0 30,7%
- 1 49,2%
- 2 14,6%
- 3 4,2%
- 4 0,8%
- 5 0,4%

La conclusión es que existe un número importante de complicaciones (o adversidades) menores luego de una colonoscopia, quizá más de las que pensamos, simplemente porque no las evaluamos. La mayor preocupación por parte de los pacientes ha sido la "tediosa" preparación previa del intestino, reclamo que considero todos los endoscopistas escuchamos a diario. [20,21]

MORTALIDAD

Por suerte vamos a utilizar muy pocos renglones para referirnos a este ítem, ya que el deceso en relación con la colonoscopia ha sido escasamente reportado ya sea con o sin la práctica de polipectomía o mucosectomía. En el resumen más extenso publicado hasta el momento sobre el análisis de 83.725 procedimientos, el índice de mortalidad fue del 0,006%. [18]

Es factible que en breve , con el advenimiento de la técnica de disección submucosa esta cifra sufra alguna modificación, pero se necesitan mayores datos, ya que es un procedimiento no tan ampliamente extendido aún y por el momento sólo en manos de expertos.

FALLAS EN LA COLONOSCOPIA

Seguramente este título exceda el propósito del capítulo que nos ocupa, sin embargo consideramos de interés proponerlo, porque cualquier tipo de falla en la concreción del estudio colonoscópico, creemos que los endoscopistas lo "vivimos" como una complicación, aunque el verdadero término sea frustración. A modo de ejemplo, citaremos en la tabla 6, los diferentes tipos de falla en la culminación de una colonoscopia y sus respectivos grados de frecuencia basados en un reciente estudio publicado por la ASGE. [19]

Debemos reconocer que esta tabla está basada sobre un éxito de 98.4% de colonoscopias ya que fueron efectuadas por gastroenterólogos expertos. Seguramente las cifras varíen y se agreguen situaciones de fracaso de acuerdo con la estadística de diferentes centros que incluyan a endoscopistas en diferentes etapas de entrenamiento.

Tabla 6. Causas de falla colonoscópica.

Total de procedimientos	12,407
Procedimientos completos	12,210 (98,4%)
Procedimientos fallidos	197 (1,6%)
• Looping/redundancia	62 (31,5%)
• Angulación/tortuosidad	48 (24,4%)
• Inadecuada preparación	41 (20,8%)
• Obstrucción maligna	17 (8,6%)
• Dolor/disconfort	16 (8,1%)
• Inflamación severa	12 (6,1%)
• Otros (hipotensión)	1 (0,5%)

PROCEDIMIENTOS ACTUALES

Desde la edición del último capítulo, han crecido dos técnicas que merecen una mención especial en este espacio, si bien serán tratadas con profundidad en otro espacio de este libro. La resección endoscópica de la mucosa o mucosectomía (EMR, que es la sigla internacionalmente conocida) es comúnmente utilizada en la resección de lesiones benignas de extensión lateral o en adenocarcinomas tempranos de colon. La técnica de "Lift and cut" ("Levantar y cortar"), es más comúnmente utilizada en colon, que aquella con asistencia de cap o ligadura previa.

Las indicaciones más adecuadas son:

1. Tumores de tipo histológico bien o moderadamente diferenciados, confinados a la mucosa.
2. Lesiones planas de tipo 0-IIa menores a 2 cm de diámetro.
3. Lesiones tipo 0-IIb menores de 1 cm de diámetro.
4. Lesiones tipo 0-IIc menores de 1 cm de diámetro.

Indicaciones adicionales, incluyen aquellos pacientes que se resisten a una intervención quirúrgica o a aquellos cuyas comorbilidades contraindican una cirugía. [95, 96]

Esta técnica, como sabemos, fue el tratamiento standard para los tumores colorrectales en estadio temprano. Sin embargo para las largas superficies de este tipo de lesión, es decir, aquellas que superaban los 20 mm de diámetro, la resección en bloc, no era factible con la EMR, salvo en la variante piece meal, pero dejando la posibilidad de un no despreciable grado de recidiva local. [97]

De allí surge la técnica de Disección endoscópica submucosa (ESD) originalmente desarrollada en 1995 en oriente, donde ya está consolidada y progresivamente intenta su expansión en occidente. [98] La misma permite la resección en bloc de tumores gástricos tempranos y posteriormente aplicados a lesiones colónicas, que es el tema que nos ocupa. [99,100]

Por supuesto, a medida que avanza la sofisticación de las técnicas terapéuticas, es dable esperar una mayor tasa de complicaciones. Por otro lado, la curva de aprendizaje es más extensa y por ende el porcentaje de complicaciones es más variado e inversamente proporcional a la cantidad de prácticas endoscópicas, más allá de las habilidades personales.

El hecho de una mayor complejidad de la técnica y los accesorios utilizados en las mismas, se hace cada vez más necesaria la utilización de modelos experimentales "ya sea experimentales", como en animales muertos y vivos, en el contexto de la capacitación, para precisamente disminuir el riesgo de complicación en los pacientes. [101]

Hecha esta breve introducción, diremos que la EMR y la ESD son generalmente seguras en centros experimentados, aunque las complicaciones son inevitables y son las siguientes:

Sangrado

El sangrado es la complicación más común en aproximadamente el 10% de los pacientes, reportado en largas series [102-104]. El sangrado inmediato, no obstante suele ser bien manejado por las diferentes técnicas ya descritas: mecánicas como endoclips, de electrocoagulación como "hot biopsy", coagulación bipolar o Argón plasma. El sangrado diferido puede ser inmediato, que es el que ocurre entre las 6 y 7 hs. y hasta las 24 hs. posteriores al procedimiento y está reportado entre un 5 a 14% de los pacientes, o el sangrado diferido mediato que puede incluir incluso más allá de las 72 hs. y que suele estar vinculado al desprendimiento de la escara hemostática que se produce en el sitio de la ectomía. Es importante destacar que el sangrado inmediato ha sido identificado como un factor predictivo independiente de la hemorragia diferida. [105,106]

En el caso de la ESD, la hemorragia puede observarse en un 13 a 38% de los pacientes y con las mismas características. En este caso, la hemorragia diferida suele ser más seria y puede requerir soporte transfusional y obviamente evaluación endoscópica de urgencia. Con esta técnica, se han descripto hemorragias digestivas mucho más diferidas, ya que la úlcera post ESD puede requerir un tiempo de cicatrización mucho más prolongado (hasta 8 semanas) por lo cual es preciso estar muy atento a esta eventualidad. [107]

Perforación

Hecha la salvedad al principio de este ítem, la perforación es una complicación rara de la EMR. En centros entrenados la incidencia es de 0.3 a 0.5%. [108] La pequeña perforación debe ser rápidamente solucionada con la utilización de endoclips [109, 110], aunque la destreza del operador permite en la actualidad el cierre de perforaciones más extensas.

En el caso de la ESD, la perforación es la complicación más temida por el riesgo de intervención quirúrgica urgente si no se puede controlar endoscópicamente. A diferencia de la EMR, la tasa de perforación puede variar entre un 5 a 10% según el grado de entrenamiento en los Centros orientales, mientras que en series occidentales, de hecho con menor experiencia, la cifra puede alcanzar e incluso superar el 20% [111], y este dato es de sumo interés para nosotros dado el reciente inicio de esta práctica en Latinoamérica.

La rápida utilización de clips metálicos está indicada tal cual se aclaró previamente, para impedir una contaminación peritoneal y lograr el manejo conservador de esta complicación. [112]

Tanto para la EMR como para la ESD se aconseja el uso de Índigo carmín en la solución de inyección ya que permite detectar más precozmente una perforación. La existencia de un plano de disección de color azul indica que estamos en un plano correcto de resección. La presencia de un plano de color rojizo indica lesión de la capa muscular y riesgo inminente de lesión serosa y perforación. [113]

En este punto, es dable considerar el advenimiento de una nueva técnica. En el año 2008 sale al mercado un nuevo dispositivo de cierre u oclusión (de mayor fuerza que los clips hasta ahora conocidos, de allí el cambio de denominación y elaborado a base de nitinol, a diferencia el material metálico de aquellos) llamado "OTSC" que significa "Over-the-scope-clip". Es conocido bajo el nombre comercial de OVESCO, de licencia alemana. El dispositivo va montado sobre un capuchón en el extremo distal del endoscopio (de allí su nombre) y se libera por un mecanismo muy similar al utilizado con las bandas elásticas. Se asocia al sistema una pinza similar a diente de ratón pero con apertura independiente de cada una de sus "cucharas", para facilitar la aproximación de los bordes de la lesión de la pared en este caso intestinal. De este modo se aspira el tejido tomado por el fórceps y una vez dentro del "cap", se libera el dispositivo de oclusión a la manera de una "trampa de oso" (tal es la determinación no académica), permitiendo no sólo el cierre de la capa mucosa, sino de todas las capas, logrando por lo tanto un cierre mucho más hermético y seguro que con los endoclips convencionales. [114] (Foto 1)

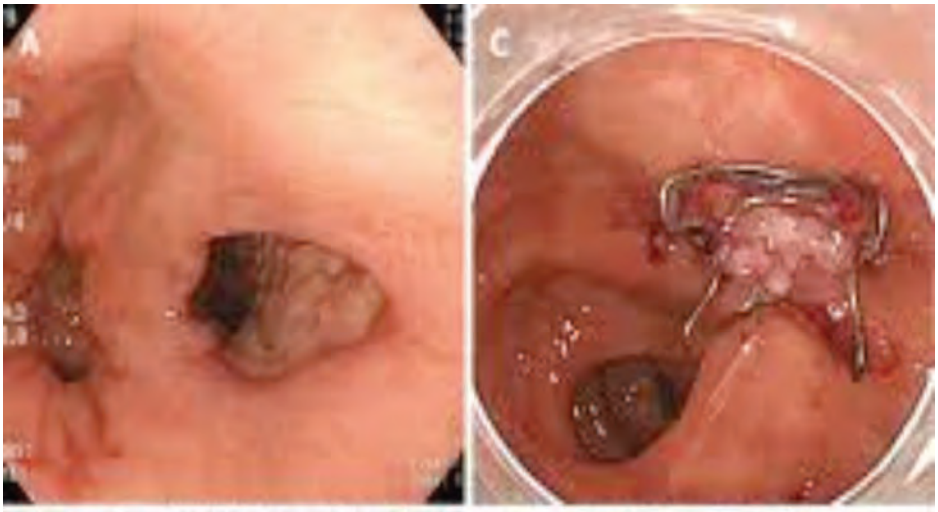

FOTO 1.

De hecho, el objetivo inicial de este nuevo dispositivo fue el tratamiento (cierre) de diferente tipo de fístulas digestivas. En uno de los últimos trabajos experimentales, previo a su utilización en humanos, se realizó un estudio con 24 porcinos a quienes se les efectuó una incisión en la pared duodenal. A la mitad de ellos se les efectuó sutura quirúrgica convencional por laparotomía y a la segunda mitad, la oclusión con "otsc" por vía endoscópica. Posteriormente se sacrificó a los animales y se observó que se requería mayor presión de agua para lograr la dehiscencia de la sutura en los porcinos tratados por vía endoscópica que aquellos sometidos a cirugía. [115]

La aplicación de esta nueva técnica, muy reciente en todo el mundo abre una expectativa más que interesante, como una herramienta más con la que cuente el endoscopista para lograr solucionar sus propias complicaciones y mantener "alejado" al cirujano.

De todas formas, es bueno insistir en que ante la presencia de una perforación como complicación, aún resuelta endoscópicamente, es de buena práctica la evolución por un cirujano, un estricto seguimiento clínico y la rápida administración parenteral de antibiótico de amplio espectro para favorecer la buena evolución del paciente.

MENSAJE FINAL

Nadie está exento de sufrir una complicación en el transcurso de una colonoscopia, ya sea diagnóstica o terapéutica. Es más, si se me permite una licencia al sentido académico de este libro, me animaría a decir al lector que dude de aquel endoscopista que argumente no haber experimentado nunca una complicación. Porque si bien, con el mayor número de procedimientos aumenta la destreza en su desempeño, también desde un mero punto de vista estadístico, aumenta la posibilidad de complicación, sobre todo en la colonoscopia terapéutica; por otro lado, a mayor experiencia es mayor la posibilidad de enfrentarnos a solucionar lesiones más complejas. Con el objetivo de no desanimar al colega, el mensaje final sería que no espere a que nunca le ocurra una complicación, sino todo lo contrario y la conciencia de esto servirá para estar preparados con los elementos vertidos en este capítulo para enfrentar esta situación no deseable de la mejor manera posible. Por último, estamos convencidos de que una clara explicación de estas probabilidades al paciente en forma previa al estudio, nos ayudarán y obviarán disgustos ulteriores.

BIBLIOGRAFÍA

1. Waye JD. Kahn O. Auerbach ME. Complications of colonoscopy and flexible sigmoidoscopy. Gastrointestinal Endosc Clin N Am 1996;6:343-77.
2. Anderson LA. Pasha TM and Leighton JA. Endoscopic perforation of the colon: Lessons from a 10-year study. Am J Gastroenterol 2000; 95: 3418-22.
3. Tulchinsky H. Madhala Givon O. Wasserberg N et al. Incidence and management of colonoscopic perforations: 8 years' experience. World J Gastroenterol. 2006 jul 14; 12 (26): 4211-13.
4. Farley DR. Bannon MP. Zietlow SP et al. Management of colonic perforations. Mayo Clin Proc. 1997 Aug; 72(8): 729-33.
5. Gedebu TM. Wong RA. Rappaport WD et al. Clinical presentation and management of iatrogenic colon perforations. Am J Surg. 1996 Nov; 172 (5): 454-7.
6. Potvliege M. Azagra JS and Clerckx L. Diverticular and instrumental perforation of the colon(Abstract) Acta Chir Belg. 1984 Mar-Apr; 84 (2): 109-12.
7. Lazovic R. Krivokapic Z. Endoscopic perforations of colon and rectum (Abstract) Acta Chir Iugosl. 2004; 51 (3): 111-5.
8. Biandrate F. Piccolini M. Francia L et al. Colonic perforation after colonoscopy (Abstract). Chir Ital. 2003 Jul-Aug; 55 (4): 617-20.
9. Orsoni P. Berdah S. Verrier C et al. Colonic perforation due to colonoscopy: a retrospective study of 48 cases. Endoscopy 1997 Mar; 29 (3): 160-4.
10. Lo Ay. Beaton HL. Selective management of colonic perforations (Abstract). J Am Coll Surg. 1994 sep; 179 (3): 333-7.
11. Kirk J. Staren E. Franklin J et al. Voice changes: an initial manifestation of colonic perforation. Gastrointest Endosc 1994 January; 40 (1): 125.
12. Eckardt VF. Gedertz C and Eidner C. Colonic perforation with endoscopic biopsy. Gastrointest Endosc 1997 46 (6): 560-2.

13. Adamsen S. Mosbach K. Milliam P et al. Colonoscopic perforation requiring surgery: rates. causes and consequences. A National Series (Abstract) Gastrointest Endosc 2006; 63(5): 105.
14. Goh P. Kum Ch K. Chia Yee-Wen et al. Laparoscopic repair of perforation of the colon during colonoscopy. Gastrointest endosc 1994 July; 40 (4): 496-97.
15. Wexner SD and Forde KA. Perforation during colonoscopy (letter). Gastrointest Endosc. 2004; 59 (7): 93-933.
16. Tominaga K. Saigusa Y. Fujinuna S et al. Colonic perforation after endoclip placement for delayed post-endoscopic-resection bleeding. Gastrointest Endosc 2006; 64 (5): 839-41.
17. Korman L. Overholt BF. Box T et al. Perforation during colonoscopy in endoscopic ambulatory surgical centers. Gastrointest Endosc 2003; 58 (4): 554-7
18. Dominitz JA. Eisen GM. Baron TH et al. Complications of colonoscopy. Gastrointest Endosc. 2003; 57 (4): 441-5.
19. Rathgaber SW. Wick TM. Colonoscopy completion and complication rates in a community gastroenterology practice. Gastrointest endosc. 2006; 64(4): 556-62.
20. Zubarik R. Fleischer DE. Mastropiero Chris et al. Prospective analysis of complications 30 days after outpatient colonoscopy. Gastrointest Endosc. 1999; 50 (3): 322-8.
21. Ko CW. Riffle S. Shapiro JA et al. Incidence of minor complications and time lost from normal activities after screening or surveillance colonoscopy. Gastro- intest Endosc. 2007. (article in press)
22. Dafnis G. Ekbom A. Pahlman L et al. Complications of diagnostic and therapeutic colonoscopy within a defined population in Sweden. Gastrointest Endosc. 2001; 54 (3): 302-9.
23. Paspatis GA. Paraskeva K. Theodoropoulou A et al. A prospective, randomized comparison of adrenaline injection in combination with detachable snare versus adrenaline injection alone in the prevention of postpolypectomy bleeding in large colonic polyps. Am J Gastroenterol 2006; 101: 2805-09.
24. Sorbi D. Norton I. Conio M et al. Postpolypectomy lower GI bleeding: descriptive analysis. Gastrointest Endosc 2000; 51 (6): 690-6.
25. Mana F. De Vogelaere. Urban D. Iatrogenic perforation of the colon during diagnostic colonoscopy: endoscopic treatment with clips. Gastrointest Endosc. 2001; 54 (2): 258-9.
26. Hui AJ. Wong RMY, Ching JYL et al. Risk of colonoscopic polypectomy bleeding with anticoagulants and antiplatelet agents: analysis of 1657 cases. Gastrointest Endosc. 2004; 59 (1): 44-8.
27. Friedland S. Soetikno R. Colonoscopy with polypectomy in anticoagulated patients. Gastrointest colonoscopy. 2006; 64 (1): 98-100.
28. Rathgaber SW. Wick TM. Colonoscopy completion and complication rates in a community gastroenterology practice. Gastrointest Endosc. 2006; 64 (4): 556-62.
29. Nelson D. Infectious disease complications of GI endoscopy: Part I, endogenous infections. Gastrointest Endosc 2003; 57 (4): 546-56.
30. Uno Y. Munakata A. Bacteremia alter saline-assisted polypectomy. Gastrointest Endosc. 1997; 46 (3): 279-81.
31. Gastrointest Ross JJ. Cooley JS and Lee DL. Septic thrombophlebitis of the hepatic veins after colonoscopy: a case report. Gastrointest Endosc. 2003; 58 (1): 155-6.
32. Yamamoto K and Kadakia SC. Incarceration of a colonoscope in an inguinal hernia. Gastrointest Endosc. 1994: 40 (3): 396-7.
33. Yamazaki T. Okamoto H. Suda T et al. Intussusception in an adult after colonoscopy. Gastrointest Endosc 2000; 51 (3). 356-7.
34. Zanati SA. Fu A and Kortan P. Routine colonoscopy complicated by small-bowel obstruction. Gastrointest Endosc 2005; 61 (6): 781-83.
35. Stein DF. Myaing M and Guillaume C. Splenic rupture after colonoscopy treated by splenic artery embolization. Gastrointest Endosc. 2002 55 (7): 946-8.
36. Malki SA. Bassett ML and Pavli P. Small bowel obstruction caused by colonoscopy. Gastrointest Endosc. 2001; 53 (1) 120-1.
37. Vender R. Larson J. Garcia J et al. Appendicitis as a complication of colonoscopy. Gastrointest Endosc. 1995; 41 (5): 514-16.
38. Gallo D. Tebrock and Rivera D. Intramural cecal hematoma: an unusual complication of colonoscopy. Gastrointest Endosc. 2003; 57 (2): 254-57.
39. Cholesterol embolism after colonoscopy: a case re-port. Rollino C, Tomasini C, Di Placido R et al.

Gas- trointest. Endosc. 2006; 63 (4): 730-2.
40. Schöppel B. Segerer S. Keuneke C et al. Hyponatremic encephalopathy after preparation for colonoscopy. Gastrointest Endosc 2001; 53 (4): 527-9.
41. Silvis SE. Nebel O. Rogers G et al. Endoscopic complications: results of the 1974 American Society for Gastrointestinal Endoscopy survey. JAMA. 1976;235: 928-30.
42. Nelson DB, Mc Quaid KR. Bond JH et al. Procedural success and complications of large scale screening colonoscopy. Gastrointest endosc. 2002; 55: 307-14.
43. Habr-Gama A. Waye JD. Complications and hazards of gastrointestinal endoscopy. World J Surg 1989; 13: 338 193-201.
44. Winaver SJ. Zauber AG. Ho MN et al. Prevention of colorectal cancer by colonoscopic polypectomy. The National Polyp Study Workgroup. N Engl J Med 1993; 30; 329: 2028-9.
45. Geenen JE. Shmitt MGJ. Wu WC et al. Major complications of colonoscopy: pneumo-peritoneum bleeding and perforation.1975 Dig Dis 20: 231-52.
46. Luchette FA. Doerr RJ. Kelly K et al. Colonoscopic impaction in left colon strictures resulting in right colon pneumatic perforation. Surg Endosc. 1992; 6: 273-6.
47. Rogers BHG: Complications and hazards of colonoscopy. In Hunt RH, Waye JD: Colonoscopy: Tecniques, Clinical Practices and Color Atlas. London, Chapman and Hall, 1981.
48. 48. Stapokis J. Thickman D. Diagnosis of pneumoperitoneum: abdominal CT vs. upright chest film. Comput assist Tomogr. 19092;16: 713-16
49. Lo AY. Beaton HL: selective management of colonoscopic perforations. J Am Coll Surg 179: 333, 1994.
50. Seow-Choen F. Look MCM. Ho YH. Nonsurgical management of colonoscopic bowel perforation. Int J Colorectal Dis 10: 77-8; 1995.
51. Damore L. Rantis P. Vernava A et al. Colonoscopic perforations: etiology, diagnosis and management. Dis Colon rectum. 1996; 39: 1308-14.
52. Marazzo CJ. "Mini-perforation" of the colon - not all postpolypectomy perforations require laparotomy. Dis Colon Rectum. 1991; 34: 132-35.
53. Schlinkert RT. Rasmussen TE. Laparoscopic repair of colonoscopic perforations of the colon. J Lap Surg. 1994; 4:51-54.
54. Hall C. Dorricott NJ. Donovan IA et al. Colon perforation during colonoscopy: surgical vs. conservative management. Br J Surg 78: 542-44, 1991.
55. Kavin H. Sinicrope F. Esker AH. Management of perforation of the colon at colonoscopy. Am J Gastroenterol 1992; 87: 161-67.
56. Chardavoyne R. Wise L: Exploratory laparoscopy for perforation following colonoscopy. Surg Laparosc Endosc. 1994; 4: 241-43.
57. Waddas D. Sanowski R. Complications of the hot biopsy forceps technique. Gastrointest Endosc. 1988; 34: 32-37.
58. Bode WE. Beart RWJ. Spencer RJ et al: Colonoscopic decompression for acute pseudoobstruction of the colon (Ogilvie's syndrome): report of 22 cases and review of the literature. Am J Surg 1984; 147: 243-45.
59. Smith JE: Fiberoptic colonoscopy. Complications of colonoscopy and polypectomy. Dis Colon Rectum 1976; 19: 407-12.
60. Shirai M. Nakamura T. Matsuura A. Safer colonoscopic polypectomy with local submucosal injection of hypertonic saline-epinephrine solution. Am J Gastroenterol. 1994; 89: 334-38.
61. Folwaczny C. Heldwein W. Obermaier G et al. Influence of prophylactic local administration of epinenephrine on bleeding complications after polypectomy. Endoscopy 1997; 29: 31-33.
62. Norton I. Wang L. Levine SA et al. Efficacy of colonic submucosal saline solution injection for the reduction of iatrogenic thermal injury. Gastrointest Endosc. 2002; 56: 95-99.
63. Iishi H. Tatsuta M. Kitamura S et al. Endoscopic resection of large sessile colorectal polyps using a submucosal saline injection technique. Hepatogastroenterol. 1997; 44: 698-702.
64. Iida Y. Miura S. Munemoto Y et al. Endoscopic resection of large colorectal polyps using a clipping method. Dis Colon Rectum. 1994; 37: 179-80 method. Dis Colon Rectum. 1994; 37: 179-80.
65. Iishi H. Tatsuta M. Narahara H et al. Endoscopic resection of large pedunculated coorectal polyps using a detachable snare. Gastrointest Endosc. 1996; 44: 594-97.
66. Nivatvongs S: Complications in colonoscopic polypectomy: Lessons to learn from an experience with 1576 polyps. Am Surg 1988, 54: 61-63.

67. Riertsen O. Skjoto J. Jacobsen CD et al.: Complications of fiberoptic gastrointestinal endoscopy: five years experience in a central hospital. Endoscopy 1987; 19: 1-6.
68. Waye JD. Lewis BS. Yessayan S: Colonoscopy: A prospective report of complications. J Clin Gastroenterol 1992; 15: 347-51.
69. Rosen l. Bub D. Reed J et al. Hemorrhage following colonoscopic polypectomy. Dis Colon Rectum. 1993; 36: 1126-31.
70. Singaram C. Torbey CF. Jacoby RF. Delayed post-po- lypectomy bleeding. Am J Gastroenterol 1993 90: 146-47.
71. Curtiss LE: High frecuency currents in endoscopy: A review of principles and precautions. Gastrointest Endosc. 1973; 20: 9-12.
72. Fleischer DE. Al-Kawas F. Benjamin S et al. Prospective evaluation of complications in an endoscopy unit: Use of the ASGE quality care guidelines. Gastrointest Endosc. 1992; 38: 411-14.
73. Waye JD: Management of complications of colonoscopic polypectomy. Gastroenterology 1993; 1: 158-64
74. Gibbs DH. Opelka FG. Beck DE et al. Post-polypectomy colonic hemorrhage. Dis Colon Rectum 1996; 39: 806-10.
75. Nakajima H. Takami H. Yamagata K et al. Aspirin effects on colonic mucosal bleeding. Dis Colon Rectum 1997; 40: 1484-8.
76. Schiffman ML. Farrel MT. Yee YS. Risk of bleeding after endoscopic biopsy or polypectomy in patients taking aspirin or others NSAIDS: Gastrointest Endosc. 1994; 40: 458-62.
77. Dyer WS. Quigley EMM. Noel SM et al. Major colonic hemorrhage following electrocoagulation (hot) biopsy of diminutive colonic polyps: relationship to colonic location and low-dose aspirin. Gastrointes Endosc. 1991; 37: 361-4.
78. Macrae FA. Tan GK. Williams CB. Towards safer colonoscopy: a report on the complications of 5000 diagnostic or therapeutic colonoscopies. Gut 1983; 24: 367-83.
79. Rex DK. Lewis BS. Waye JD. Colonoscopy and endoscopic therapy for delayed post-polypectomy hmorraghe. Gastrointest Endosc 1992; 38: 127-9
80. Waye JD. New methods of polypectomy. Gastrointest Endosc Clin N AM 1997; 7: 413-22.
81. Weston AP. Campbell DR: Diminutive colon polyps: histopathology, spatial distribution, concomitant significant lesions and treatment complications. Am J Gastroenterol 1995; 90: 24-28.
82. Timothy SK. Hicks TC. Opelka FG et al. Colonoscopy in the patients requiring anticoagulation. Dis-Colon Rectum 2001; 44:1845-9.
83. Eisen GM. Baron TH. Dominitz JA et al. Guideline on the management of anticoagulation and antiplatelet therapy for endoscopic procedures. Gastrointest Endosc 2002; 55; 775-9.
84. Cotton P. Williams C. Practical gastrointestinal endoscopy. 4th ed. Oxford: Alden Press; 1996 p.168
85. Dajani AS. Chung KJ: Prevention of bacterial endocarditis: Recommendations by the American Heart Association. JAMA 264: 2919-22, 1990.
86. Thornton JR. Losowsky MS: Septicaemia after colonoscopy in patients with chirrosis. Gut 1991; 32:450-51
87. Nivatvongs S. Complications in colonoscopic polypectomy: an experience with 1555 polypectomies. Dis Colon Rectum. 1986; 28: 825-30.
88. 88. Fennerty MB. Earnest DL. Hudson PB et al: Physiologic changes during colonoscopy. Gastroenterology 1977; 73: 226-30.
89. Stevenson GW. Wilson JA. Wilkinson J et al. Pain following colonoscopy: Elimination with carbon dioxide. Gastrointest endosc. 1992; 38: 564-67.
90. Rogers BH. Silvis SE. Nebel OT et al. Complications of flexible fiberoptic colonoscopy and polypectomy. Gastrointest Endosc. 1975; 22: 73-77.
91. DiPalma JA. Buckley SE. Warner BA et al. Biochemical effects of oral sodium phosphate. Dig Dis Sci. 1996; 41: 749-53.
92. Heymann TD. Chopra K. Nunn E et al. Bowel preparation at home: prospective study of adverse events in elderly people. BMJ 1996; 313: 727-28.
93. Raymond P. Mallory-Weiss tear associated with polyethylene glycol electrolyte lavage solution. Gastrointest Endosc. 1991; 37: 410-11.
94. Driman DK. Prekisaitis HG. Colorectal inflammation and increased cell proliferation associated with oral sodium phosphate bowel preparation solution. Human Pathology 1998; 29: 972-78.
95. Yokota T, Sugishama K, Yoshida S. Endoscopic mucosal resection for colorrectal neoplastic lesions. Dis Colon Rectum . Nov 1994; 37 (11): 1108-11.
96. Conio M, Repici A, Demarquay JF et al . EMR of large sessile colorectal polips. Gastrointest Endosc

Aug 2004; 60 (2): 234-41.
97. Pérez DN, Disección submucosa endoscópica; sólo para endoscopistas expertos". Gastroenterología y Hepatología. 2012; 474: 1-24.
98. Tanaka S, Tamegai Y, Tsuda S, Saito Y et al. Multicenter questionnaire survey on the current situation of colorrectal endoscopic submucosal disection in Japan. Dig Endosc. 2010; 22 Suppl 1: 52-8.
99. Yoshida S, Kozu T, Gotuda I, Saito D et al . Detection and treatment of early cancer in high risk populations. Best Pract Res Clin Gastroenterol. 2006; 20: 745-65.
100. Saito Y, Uraoka T, Yagamuchi et al. A prospective Multicenter study of 111 colorectal endoscopic submucosal disections. Gastrointestinal Endosc. 2010; 72: 1217 -25.
101. Kakushirma N, Fujishiro M. Endoscopic submucosal dissection for gastrointestinal neoplasma. World J. Gastroenterol. 2008; 14: 2962-7.
102. Kodama M, Kakegawa T . Treatment of superficial carcinoma of the esophagus. A review responses to questionnaire on superficial carcinoma of the esophagus collected at the 49th Conference of Japanese Society for Esophageal Diseases. Nipon Geki Gakkai Zasshi. Aug 1996; 97 (8) : 683-90.
103. Ishi H, Tatsuta M, Sakai N et al . Endoscopic piecemeal resection with submucosal saline injection of large sessile colrectal polyps. Gastrointest. Endosc. Jun 2000; 51 (6) 697-700.
104. Tanaka S, Haruma K, Oka S et al . Clinicopathologic features and endoscopic treatment of superficially spreading colorectal neoplasmas larger than 20 mm. Gastrointest. Endosc. Jun 2000; 51 86): 697-700.
105. Okano A, Hajiro K, Takakuwa H. Predictors of bleeding after endoscopic mucosal resection . Gastrointest. Endosc. May 2003: 57 (6) : 687-90.
106. Lee SH, Park JH, Park do H et al. Clinical efficacy of EMR with submucosal injection of a fibrinogen mixture: a prospective randomized trial. Gastrointest. Endosc. Nov 2006; 64(5) 691-6.
107. Tokoyawa T, Inaba T, Omote et al. Risk factors for perforation and delayed bleeding associated with endoscopic submucosal dissection for early gastric neoplasma: analysis of 1123 lesions. J. Gastroenterol Hepatol. 2011; doi: 10.1111/j.
108. Inoue H. Endoscopic mucosal resection for esophageal and gastric mucosal cancers. Can J Gastroenterol. 1998; 12: 355-9.
109. Yoshikane H, Hidano H, Sakakibara A et al. Endoscopic repair by clipping of iatrogenic colonic perforation. Gastrointest. Endosc. Nov 1997; 46 (5): 464-6.
110. Kim HS, Lee DK, Jeong YS et al. Succesful endoscopic management of perforated gastric dysplastic lesion after endoscopic mucosal resection. Gastrointest. Endosc. May 2000; 51 (5): 613-5.
111. Farhat S, Chaussade S, Ponchon T et al. Endoscopic submucosal dissection in a European setting. A multi-institutional report of a technique in development. Endoscopy. 2011; 43: 664-70.
112. Kim SH, Moon JS, You YH et al. Management of the complications of endoscopic submucosal dissection. World J Gastroenterol. 2011; 17: 3575-9
113. Complications of endoscopic mucosal resection and endoscopic submucosal dissection. Tech Gastrointest. Endosc. 2011; 13: 91-4.
114. Albert JG, Friederich-Rust M, Woeste G et al. Benefit of a clipping device in use in intestinal bleeding and intestinal leakage . Gastrointest. Endosc. 2011; 74 (2): 389-97.
115. Von Renteln D, Hans-Ulrich B, Scmidt A et al. Endoscopic closure of duodenal perforations by using an over-the-scope-clip (OTSC): a randomized, controlled porcine study. Gastrointest. Endosc. 2010; 70 (1).

CAPÍTULO 8

CPRE

Colangiopancreatografía Retrógrada Endoscópica

EDITOR: GUSTAVO ADOLFO REYES MEDINA

El duodenoscopio

CARLOS ALBERTO DONNEYS

INTRODUCCIÓN

Los procedimientos endoscópios que se llevan a cabo para el diagnóstico y tratamiento de patologías en los conductos biliares y pancreáticos son considerados operador-dependientes, es decir, que unida a la experiencia del médico, es necesario seleccionar el equipamiento adecuado para lograr incrementar el porcentaje de éxito del estudio a realizar; adicionalmente los duodenoscopios tienden a ser los instrumentos más costosos entre toda la gama de endoscopios gastrointestinales y el costo-beneficio debe primar en su selección.

El uso de fibroscopios cada día es menor debido a que la Videoendoscopia facilita la realización de procedimiento desde un punto de vista puramente técnico independiente de la habilidad del medico tratante y la tecnología actual disponible en el mercado permite un mejor desempeño con el consiguiente ahorro de tiempo y beneficio para el paciente; sin embargo la Videoendoscopia significa un conjunto balanceado de equipos electrónicos y mecánicos. Los componentes electrónicos se encargan de brindar una imagen clara y definida de la anatomía y el componente mecánico, en este caso el duodenoscopio, es el elemento clave al ser la interfase entre el médico y el procedimiento endoscópico.

DEL TUBO DE INSERCIÓN

Un factor muy importante tiene que ver con el torque que es la capacidad del tubo de inserción de transmitir los giros de la mano del médico, cuando sujeta el tubo, hasta la punta distal; esta característica debe ser considera-

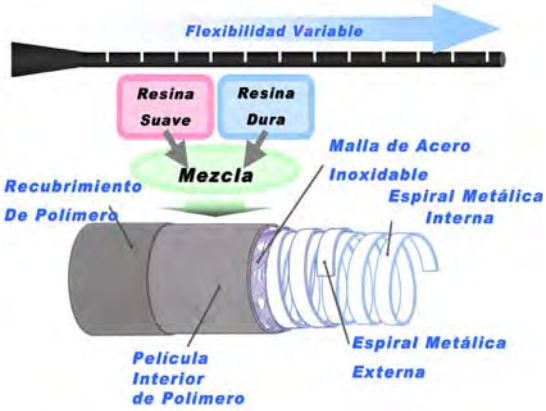

Figura 1. Estructura de un tubo de inserción.

da pues repercute directamente en el correcto posicionamiento del endoscopio frente a la papila. Si la tecnología del tubo de inserción no es la apropiada el torque lo absorbe el tubo en toda su extensión y no se transmite hacia la punta. De otro lado algunos fabricantes de endoscopios incorporan el concepto de flexibilidad variable de manera que la rigidez del tubo de inserción decrece desde el extremo proximal hacia el distal.

CONSIDERACIONES ÓPTICAS Y MECÁNICAS

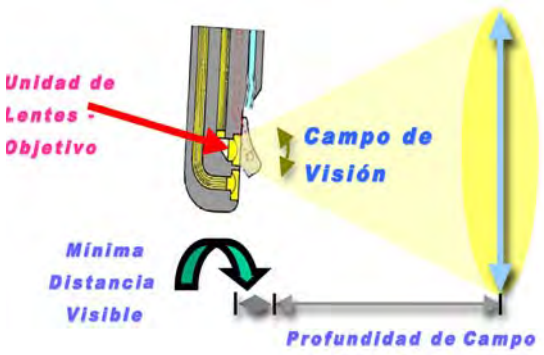

Figura 2. Campo de visión y profundidad de campo.

Desde el punto de vista óptico es necesario que el duodenoscopio permita ver de manera adecuada la papila de Vater o la papila menor. No son necesarias imágenes grandes o magnificadas, simplemente el sistema óptico debe garantizar la visión del área a tratar a una distancia acorde con el tamaño anatómico de las estructuras, esto es lo que se conoce como "Profundidad de Campo" y está definida como la distancia entre la punta distal del endoscopio y el objetivo donde se obtienen imágenes enfocadas: estructura de un tubo de inserción.

Así mismo existe la necesidad de enfrentar a la papila correctamente con el accesorio cuando se acciona la uña elevadora; en este sentido la forma de la punta distal debe tener un correcto balance entre el sistema óptico, el diámetro del canal y el diseño de la uña: dado el espacio anatómico donde se trabaja no se requiere que el campo visual sea muy amplio debido a que los únicos sitios de interés son los esfínteres de las papilas. Un canal para instrumentación con diámetro interior pequeño, además de garantizar un tubo de inserción delgado, permite manipular los accesorios más fácilmente teniendo en cuenta que la gran mayoría de ellos no supera los 2.6mm de diámetro.

Finalmente el recorrido total de la uña ubica al accesorio justo frente al esfínter; sin embargo para lograr este enfrentamiento se ajusta el ángulo del lente y es lo que se conoce como visión retrógrada. Ahora bien si el canal es pequeño 15° retrógrados son suficientes para trabajar confortablemente. Cuando el canal se aumenta a 4.2mm o más se disminuyen los grados hasta 10° o 5° dependiendo del fabricante, para contrarrestar el movimiento de los mismos accesorios en un canal mayor; pero la papila tiende a aparecer un poco hacia arriba y a la derecha del campo visual, obligando al médico a contrarrestar esta situación manipulando los controles de angulación y modificando la posición del endoscopio.

DEL CANAL PARA INSTRUMENTACIÓN

Un criterio que cada vez toma más fuerza es la utilización de los duodenoscopios con canal amplio (también denominados "jumbo") para la realización de todos los procedimientos endoscópicos basándose en la eventual necesidad de colocar prótesis con perímetro igual o superior a 10Fr. ó la realización de la coledocofibroscopia peroral bien sea con los fibroscopios denominados "baby scope" o el sistema para visualización directa de Boston Scientific® denominado SpyGlass. Por lo tanto todos los fabricantes ofrecen videoduodenoscopios con canal de 4.2mm de diámetro. Estudios recientes hablan de la mayor efectividad de esta última técnica usando un videoduodenoscopio de Pentax® con canal de 4.8mm de diámetro.

Figura 3. Prótesis de 10Fr. en la punta distal y videoduodenoscopio con canal de 4.8mm.

DE LA UÑA ELEVADORA

Los más recientes videoduodenoscopios de Olympus® integran en la punta distal una ranura en V en la uña elevadora que además de permitir la fijación del alambre guía distalmente, ayuda a guiar los accesorios delgados con mayor facilidad.



Para cumplir con las exigencias de las organizaciones internacionales sobre mejorar los diseños de los endoscopios para minimizar la posibilidad de infecciones por un reprocesamiento inadecuado, el alambre que controla la uña elevadora ya no es visible en la punta distal de todos los endoscopios de Pentax® ni en los más recientes modelos de Olympus® y Fujinon®; esta característica de encapsulamiento del mecanismo también disminuye drásticamente la cantidad de reparaciones para cambiar el alambre, debido a que al estar expuesto en la mayoría de los videoendoscopios, el metal sufre la acción de los agentes químicos produciendo su corrosión por una limpieza inadecuada y se rompe con frecuencia.

CONCLUSIÓN

Por lo anteriormente expuesto es claro que el duodenoscopio debe tener unas especificaciones técnicas muy elevadas para garantizarle al médico la realización de procedimientos

Figura 4. Apariencia de una sección distal con mecanismo encapsulado para el alambre.



Figura 5. Alambre expuesto en la sección distal.

endoscópicos con mínimo de inconvenientes, y aunque todos los fabricantes se esfuerzan por mejorar su tecnología es altamente recomendable solicitar al proveedor que permita hacer varios estudios con diferentes situaciones clínicas antes de adquirir un nuevo equipo. Sólo una demostración efectiva le brindará al profesional los criterios necesarios para una correcta elección.

REFERENCIAS

1. Endoscopes, Guidewires and Accessories, Ahlawat and Al-Kawas - ERCP - Todd H. Baron, Richard A. Kozarek & David L. Carr-Locke - © 2008, Elsevier Inc. Section 1, Chapter 4.
2. Practical Gastrointestinal Endoscopy: The Fundamentals, Sixth Edition. Peter B Cotton and Christopher B Williams © 2008 Peter B Cotton, Christopher B Williams, Robert H Hawes and Brian P Saunders, ISBN: 978-1-405-15902-9 – Chapter 2.
3. Advanced Digestive Endoscopy, ERCP - Peter B. Cotton, Joseph W. Leung © 2005 by Blackwell Publishing Ltd – Chapter 3 Fundamentals of ERCP, Joseph Leung , 17

Técnicas de CPRE

MARTÍN ALONSO GÓMEZ ZULETA

INTRODUCCIÓN

La CPRE es un procedimiento terapéutico que consiste en la realización de una endoscopia con un equipo de visión lateral hasta alcanzar la papila mayor si se va a realizar un procedimiento en la vía biliar o pancreática, o llegar a la papila menor en caso de un procedimiento exclusivamente en el páncreas.

a. *Indicaciones:* la CPRE está indicada en todos los pacientes en los que se sospeche:

- Coledocolitiasis
- Tumores en la vía biliar
- Tumor de la cabeza del páncreas
- Pancreatitis aguda de origen biliar
- Colangitis esclerosante primaria
- Colangitis aguda
- Tumores de la papila
- Complicaciones de la pancreatitis crónica
- Drenaje de seudoquiste
- Fístula biliar
- Lesión de la vía biliar

Siempre debe ser un examen terapéutico e idealmente nunca debe realizarse para diagnóstico ya que tiene una alta morbilidad (10%) y mortalidad (0,1%) especialmente si la vía biliar es normal.

b. *Técnica:* la CPRE se realiza con un equipo de visión lateral, el cual se puede pasar de forma ciega previa flexión de la punta o bajo visión directa pasando el equipo lentamente para evitar perforación o canular la vía aérea.

Una vez se ha canulado el esófago se debe continuar el paso de manera lenta y bajo visión directa, especialmente en el esófago distal donde este da un giro a la izquierda para unirse al estómago y allí puede presentarse perforación. Una vez en el estómago debe aspirarse el lago gástrico en su totalidad para prevenir broncoaspiración y continuar el desplazamiento del equipo por la curva menor hasta llegar al píloro, en este, debemos flexionar la punta del equipo hacia abajo para canularlo y entrar al bulbo.

Después de entrar al duodeno y llegar a la segunda porción, se gira la perilla del endoscopio hacia la derecha y se frena, luego se gira la perilla hacia arriba y al mismo tiempo se retira el endoscopio, lo cual permite que la papila mayor quede enfrente del campo de visión; la papila debe ubicarse en el ángulo superior izquierdo de la pantalla para su canulación (Figura 1). Después pasamos el papilotomo montado sobre una guía hidrofílica, colocamos la punta del papilotomo en el orificio de la papila (Figura 2) y orientamos el papilotomo en un ángulo comprometido entre las 11 y 1 de las manecillas del reloj

(Figura 3) para canular la vía biliar y entre las 3 y 4 para canular la vía pancreática. Flexionamos el arco de papilotomo y empujamos ligeramente el equipo para lograr la canulación en la vía biliar, o avanzamos la guía y verificamos con la fluoroscopia si estamos correctamente en la vía biliar. (Foto 4).

Si no es posible la canulación por esta técnica, después de 10 intentos se cataloga como una canulación difícil y debemos realizar lo que se denomina un precorte para cortar la parte externa de la papila y permitir el acceso a la vía biliar (Foto 1).

Existen situaciones especiales donde la canulación es más difícil y se requieren adaptar variantes como es el caso de pacientes con gastrectomía subtotal y pacientes en los cuales se encuentra una papila peridiverticular. En el caso de una gastrectomía subtotal Billroth II, el duodenoscopio se pasa por el asa aferente la cual se ubica a la derecha de la pantalla, una vez se ubica la papila se debe canular orientándola hacia las 6 horas de las manecillas del reloj, colocamos un stent y sobre este realizamos una papilotomía con el papilotomo de aguja hasta abrirla completamente; después retiramos el stent y pasamos la canastilla para extraer los cálculos. En el caso del divertículo peripapilar, inyectamos solución salina en el borde interior de la papila para permitir que esta salga del divertículo y sea más fácil canular.

Una vez canulada la vía biliar inyectamos medio de contraste diluido al 50% con ssn, para identificar qué tipo de lesión tiene el paciente y poder realizar los diferentes procedimientos terapéuticos. Si hay signos evidentes de obstrucción biliar o el paciente tiene cirugía cardiovascular se prefiere aplicar un antibiótico profiláctico.

CPRE INTRAOPERATORIA

a. *Indicaciones:* cuando un paciente es llevado a colecistectomía y se realiza una colangio intraoperatoria y se encuentran cálculos en la vía biliar, la conducta usual es intentar su extracción y si es fallida dejar un tubo en T para realizar en un segundo tiempo una cpre. Con la cpre intraoperatoria se busca solucionar en un solo tiempo la coledocolitiasis del paciente.

b. *Técnica:* para realizar la CPRE intraoperatoria el cirujano coloca un catéter subclavio en el conducto cístico y a través de él pasa una guía hidrofílica al colédoco para que esta salga por la papila mayor; (foto 2) una vez este allí el endoscopista la recupera con una asa de polipeptomía,

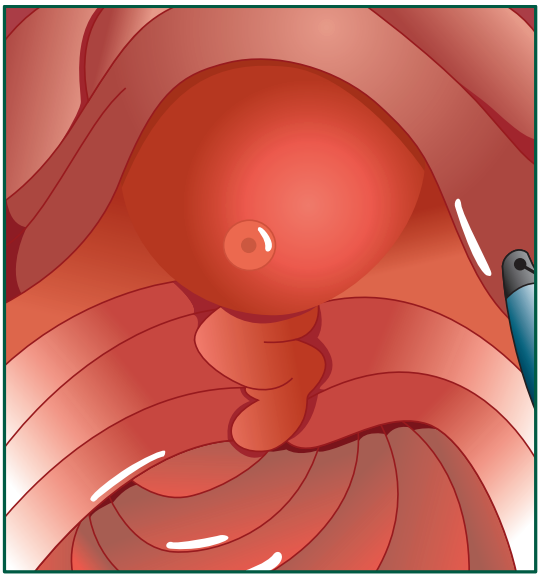

FIGURA 1.

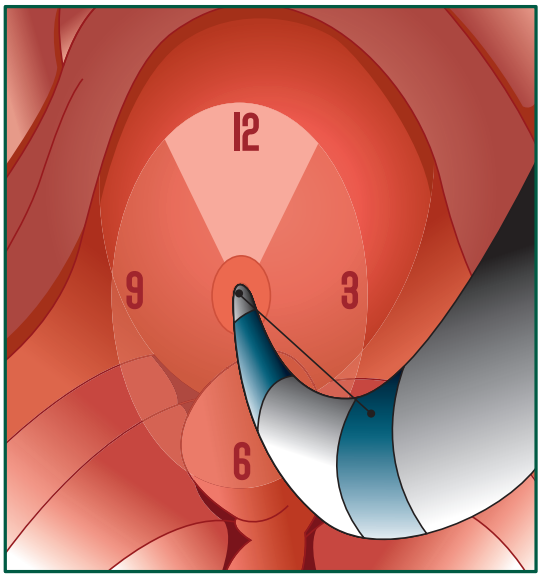

FIGURA 2.

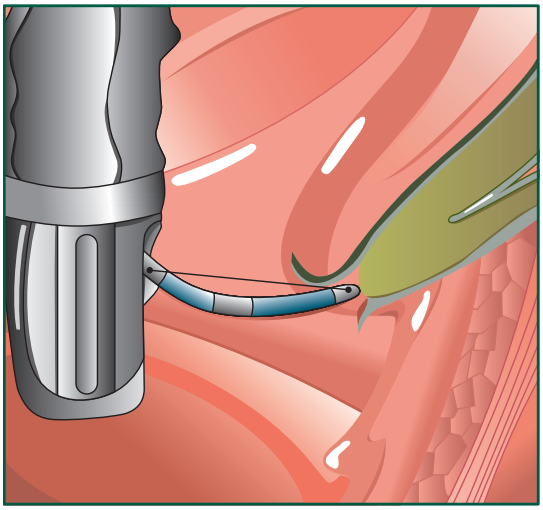

FIGURA 3.

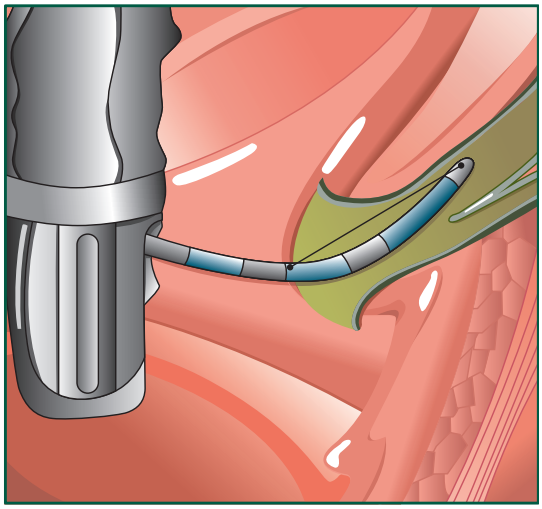

FIGURA 4.

previamente hemos pasado un duodenoscopio hasta la segunda porción del duodeno, es mejor pasar el equipo por el lado derecho del paciente. La guía que hemos recuperado es sacada por el canal de trabajo y sobre esta guía se va a montar un papilotomo de arco para realizar una papilotomía amplia de la manera convencional; después de abrir la papila se retira la guía por el endoscopio y el cirujano procede a irrigar agua a presión de manera anterrógrada para permitir la extracción de los cálculos, o se puede pasar una canastilla.

Esfinterotomía: consiste en la realización de un corte en la papila mayor (aunque también se ha realizado en la menor) para abrir el esfínter de Oddi y la papila con el objetivo de drenar la vía biliar y/o permitir la extracción de cálculos.

a. *indicaciones*

1. Extracción de cálculos
2. Colocación de una prótesis (no es indispensable)
3. Drenaje de la vía biliar (disfunción del esfínter, inflamación, fístula biliar, etc.)

b. *técnica:* se realiza con un papilotomo de arco y el corte se orienta en el mismo sentido de la vía biliar. Puede ser pequeña, mediana o grande (Foto 3) dependiendo del tamaño del cálculo; nosotros utilizamos corriente de corte a 40w, si hay sangrado se puede cambiar a corriente de coagulación o realizar terapia de inyección; una vez realizada la papilotomía se pasa una canastilla y se procede a la extracción de los cálculos. Si el cálculo es mayor a 15-20 mm debe realizarse una litotripsia mecánica o hidráulica; es mejor no intentar extraerlo con una canastilla convencional porque esta se puede atrapar: para desimpactarla recomendamos lavar por el catéter de la canastilla y avanzarla con el cálculo impactado a las vías intrahepáticas; si esto no funciona para liberar la canastilla, pasamos el litotriptor tipo Sohendra, previo corte de la canastilla y realizamos una litotripsia mecánica.

COLOCACIÓN DE PRÓTESIS BILIAR O PANCREÁTICA

a. indicaciones: las prótesis biliares o pancreáticas están indicadas en las siguientes situaciones clínicas;

1. Compresión extrínseca de la vía biliar (cáncer de páncreas)
2. Estenosis benigna
3. Estenosis maligna (colangiocarcinoma)
4. Fístula biliar
5. Lesiones de la vía biliar
6. Drenaje de seudoquistes del páncreas que estén comunicados con el Wirsung
7. Estenosis del Wirsung asociadas a pancreatitis crónica.
8. Prevención de pancreatitis post CPRE

b. *técnica:* una vez canulada la vía biliar o la

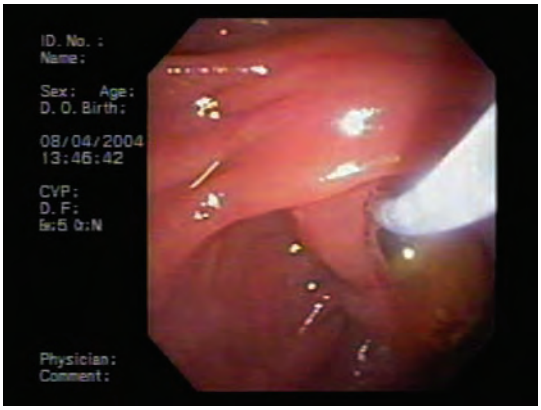

FOTO 1.

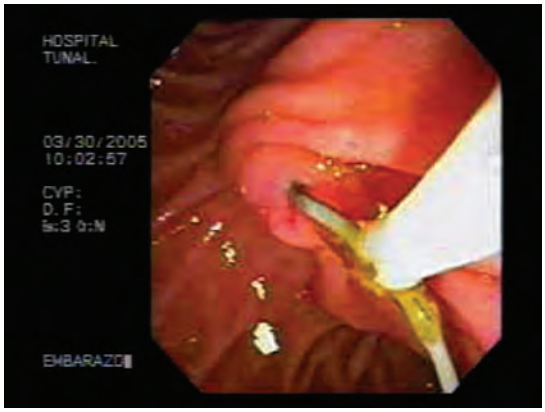

FOTO 2.

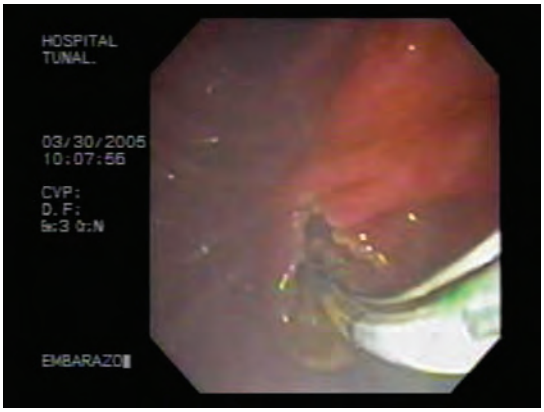

FOTO 3.

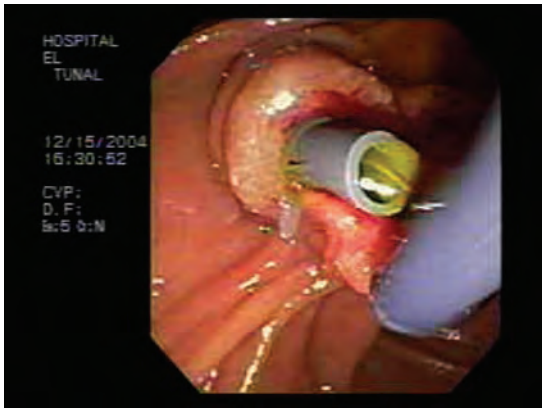

FOTO 4.

pancreática se avanza una guía, si se identifica una estenosis sobre la guía se pasan los dilatadores ya sean mecánicos o neumáticos; después de dilatar la estenosis se procede a pasar la prótesis con un empujador (Foto 4). La prótesis puede ser de 7, 8, 5, 10F para la vía biliar o de 5F para la pancreática.

Si la estenosis es maligna se prefiere colocar un stent plástico de 10F o un stent metálico autoexpandible; la técnica no varía mucho, la diferencia está en que el stent metálico viene premontado en una sonda para facilitar su colocación.

BIBLIOGRAFÍA

1. Mutignani M, Tringali A, Costamagna G. Therapeutic biliary endoscopy. Endoscopy. 2004;36:147-159.
2. Nguyen-Tang T, Dumonceau JM. ERCP topics. Endoscopy. 2008;40:855-861.
3. Kwan V. ERCP -- biliary. Endoscopy. 2009;41:74-78.
4. Kozarek R. Biliary ERCP. Endoscopy. 2007;39:11-16.
5. Kerr SE, Kahaleh M, LeGallo RD, Stelow EB. Death after endoscopic retrograde cholangiopancreatography: findings at autopsy. Hum Pathol. 2010;41:1138-1144.

Dificultades en CPRE

MARCELO HURTADO FERNÁNDEZ

INTRODUCCIÓN

La posibilidad de opacificar la vía biliar y el conducto pancreático a través de la papila duodenal ha sido uno de los grandes avances de la endoscopia moderna. El acceso a diferentes técnicas terapéuticas a partir de una CPRE hace que esta sea el paso básico y esencial en el abordaje de diferentes patologías. Los cambios que se han generado en el manejo de enfermedades como la litiasis o los tumores biliopancreáticos con el advenimiento de estas técnicas han permitido grandes mejoras en la calidad de vida y en la supervivivencia de los pacientes. Sin embargo, las habilidades necesarias para dominar esta área de la endoscopia digestiva son únicas, y con frecuencia el entrenamiento es dispendioso y la curva de aprendizaje prolongada. El equipo de visión lateral se maneja en forma diferente a un gastroscopio de visión frontal, hay grandes variaciones en la anatomía duodenal, biliar y pancreática, y las posibles patologías son muy numerosas.

Para que el endoscopista pueda dominar la CPRE diagnóstica y terapéutica se necesita un entrenamiento de al menos 100 procedimientos supervisados. [1] Otros autores consideran que la experiencia necesaria es de 180 a 200 procedimientos. [9]

Muchas de las dificultades y complicaciones de la endoscopia de la vía biliar y páncreas provienen de un insuficiente entrenamiento o experiencia del operador y de practicar procedimientos no indicados. Hoy en día pocas veces se necesita practicar una colangiopancreatografía endoscópica con fines exclusivamente diagnósticos, ya que las nuevas técnicas como la Colangiopancreatografía por Resonancia Nuclear Magnética (CPRE-RNM) y el Ultrasonido Endoscópico (UE) han demostrado altos niveles de confiabilidad en el diagnóstico de la patología biliopancreática con mínima o ninguna invasión y pueden reemplazar a la CPRE en muchas circunstancias. En los centros donde está disponible, la CPRE-RNM es el estándar de oro de la imagenología pancreatobiliar. [3]

DIFICULTADES INHERENTES AL PACIENTE

a. Contraindicaciones absolutas y relativas al procedimiento

Las primeras dificultades de la endoscopia diagnóstica de la vía biliar y pancreática se presentan cuando el operador se enfrenta a las contraindicaciones al procedimiento. La colangiopancreatografía endoscópica retrógrada está contraindicada formalmente, como en otros procedimientos endoscópicos digestivos, en:

1. pacientes en uso de sus facultades mentales que se niegan a aceptar el procedimiento después de recibir toda la información necesaria en cuanto al examen y otras opciones.
2. pacientes que se niegan a firmar el consentimiento informado en procedimientos programados.
3. sospecha o confirmación de perforación del tracto digestivo.

Por otra parte, se consideran contraindicaciones relativas las siguientes :

1. trastorno de conciencia o agitación
2. falta de ayuno adecuado
3. inestabilidad hemodinámica
4. enfermedad coronaria (infarto miocárdico reciente o angina inestable) o arritmias cardíacas con repercusión hemodinámica.
5. insuficiencia ventilatoria o hipoxemia imposible de corregir
6. trastorno avanzado de la coagulación

Como se menciona arriba, muchas dificultades importantes aparecen cuando la CPRE no está indicada, como en las siguientes circunstancias, según las guías de la Sociedad Americana para la Endoscopia Digestiva. [2]

1. estudio de dolor abdominal de origen desconocido, si no hay evidencia que sugiera enfermedad biliar o pancreática.
2. estudio de patología de la vesícula biliar en ausencia de patología concomitante de la via biliar
3. evaluación de cáncer pancreático o biliar ya diagnosticado por otros métodos, a menos que los resultados cambien el manejo del paciente.

Aumento del riesgo de complicaciones debido a situaciones médicas especiales

Aunque esté indicado practicar una CPRE, algunas situaciones médicas del paciente representan un aumento del riesgo de complicación durante el procedimiento y deben considerarse antes de iniciar cualquier maniobra.

Anticoagulación y antiagregación

Es la situación clínica especial más frecuente en los pacientes candidatos a endoscopia biliopancreática. Las guías de la asge[4] al respecto indican las conductas a seguir en cada caso, dependiendo del procedimiento que se va a realizar y de la indicación por la cual el paciente recibe anticoagulación y/o antiagregación. Todos los trastornos primarios o secundarios de la coagulación deben corregirse hasta donde sea posible antes del procedimiento. Con frecuencia la ayuda del hematólogo es esencial para garantizar mejores resultados.

En general, si se anticipa una intervención terapéutica considerada de alto riesgo de sangrado como la esfinterotomía para extracción de cálculos o colocación de stent biliar o pancreático y el paciente toma cumarínicos por una enfermedad con alto riesgo de trombosis o embolia, se debe suspender el medicamento anticoagulante 3 a 5 días antes del procedimiento y considerar la posibilidad de usar heparina mientras el INR está por debajo del rango terapéutico. Si la condición del paciente no es de alto riesgo de tromboembolia, se suspende el cumarínico de igual manera y se reanuda después del procedimiento, sin necesidad de usar heparina en el entretanto. Las condiciones médicas consideradas de alto riesgo para tromboembolismo son: fibrilación auricular asociada a enfermedad valvular cardíaca, válvula protésica mecánica en posición mitral y cualquier válvula mecánica con antecedente de evento tromoboembólico previo. Otras condiciones frecuentes como la trombosis venosa profunda, la fibrilación auricular paroxística y

las válvulas biológicas no se consideran de alto riesgo. En el caso, ahora excepcional, de necesitar sólo el procedimiento diagnóstico, se puede practicar en forma segura sin suspender el cumarínico siempre y cuando el INR esté dentro del rango terapeútico (1,5 a 3). Si el paciente toma antiagregantes pero no tiene antecedentes de trastornos de coagulación, se pueden practicar todos los procedimientos endoscópicos. En esta circunstancia ocasionalmente hay que decidir entre el riesgo muy bajo de un sangrado por instrumentación de la via biliopancreática y el de un evento trombótico al suspender los anticoagulantes/antiagregantes. Lo lógico es asumir el riesgo de una hemorragia que usualmente se pueder controlar endoscópica o quirúrgicamente y no el de una trombosis que puede no tener manejo y dejar secuelas permanentes.

Los algoritmos de manejo de agentes trombóticos en procedimientos programados y en procedimientos urgentes están disponible en las guías de La Sociedad Americana para la Endoscopia Gastrointestinal (ASGE, 2009), incluyendo lo concerniente a los inhibidores de la GP IIb/IIa (tirofiban, abciximab y eptifibatide).

Enfermedad coronaria y arritmias cardíacas

Otras situaciones médicas frecuentes en los pacientes remitidos para CPRE son la enfermedad coronaria y las arritmias cardíacas. Se acepta que el infarto agudo del miocardio reciente (menos de un mes) es una contraindicación relativa para el procedimiento. Aquellos pacientes coronarios estables que ameritan intervención endoscópica deben manejarse en conjunto con anestesiología antes y durante el procedimiento.

Las arritmias cardíacas, por otro lado, sólo constituyen una dificultad seria para la endoscopia de la vía biliar y pancreática si se asocian a compromiso hemodinámico secundario. En estos casos es imposible practicar el procedimiento endoscópico hasta cuando se controle el problema cardíaco. Las arritmias crónicas sin compromiso hemodinámico, medicadas o no, requieren de monitoreo cuidadoso y manejo por parte del anestesiólogo durante la CPRE.

Enfermedades cardíacas congénitas y adquiridas

La importancia de este tipo de antecedentes en pacientes para endoscopia de vía biliar y pancreática radica en la posibilidad de que haya alteraciones hemodinámicas secundarias a defectos valvulares, septales o miocárdicos, en cuyo caso la CPRE está en general contraindicada. Sin embargo, también es de vital importancia, aun si no hay arritmia ni alteraciones hemodinámicas, determinar si hay necesidad de profilaxis antibiótica. Las guías de la ASGE[5] clasifican al paciente en riesgo alto, medio y bajo dependiendo de la alteración cardíaca o vascular presente. Basándose en esta clasificación por un lado y teniendo en cuenta el procedimiento a realizar por el otro, se decide si está indicada la profilaxis. Para la CPRE con conducto biliar obstruido o no, se recomienda administrar antibiótico previo si el paciente tiene una válvula cardíaca protésica o una prótesis vascular implantada en el año anterior. También se recomienda si hay antecedente de endocarditis bacteriana, de shunt sistémico-pulmonar o de enfermedad cardíaca congénita cianosante. En otras enfermedades cardíacas y vasculares la profilaxis antibiótica no se recomienda o es opcional. La lista completa de situaciones médicas que requieren o no profilaxis de acuerdo con el procedimiento endoscópico contemplado se puede consultar en www.asge.org

Otras alteraciones anatómicas y patológicas que dificultan el examen

Otras situaciones médicas que frecuentemente presentan los pacientes candidatos a CPRE son el compromiso del estado general por su enfermedad de base, como sepsis por colangitis o caquexia por enfermedad neoplásica pancreatobiliar. En estos casos se debe considerar detalladamente el beneficio de la intervención endoscópica versus sus posibles complicaciones y compararlas con otras posibilidades diagnósticas y terapéuticas o con la abstención. En general, los casos asociados a infección (como la colangitis ascendente) ameritan intentos vigorosos de tratamiento endoscópico aun si el estado del paciente está

seriamente comprometido, ya que la mortalidad de la intervención quirúrgica es prohibitiva. En los pacientes terminales por neoplasia biliopancreática primaria o metastásica se debe considerar el riesgo inherente al CPRE, y como se mencionó arriba, si el procedimiento endoscópico no agrega nada al manejo del paciente, no se debe intentar. [6]

Bajo el punto de vista anatómico numerosas alteraciones pueden dificultar la CPRE. Un ejemplo frecuente son las estenosis del tubo digestivo superior, en especial las que comprometen la región antropilórica y el arco duodenal. En algunos casos es posible dilatar dichas estenosis previamente para pasar el duodenoscopio, sobre todo cuando la etiolología es benigna. En otros, cuando hay compromiso tumoral del duodeno o píloro, es necesario insertar stents autoexpandibles que facilitan el acercamiento a la papila biliar y además proporcionan una adecuada paliación que permite iniciar la alimentación del paciente. [8]

Los divertículos de la segunda porción del duodeno suelen ser frecuentes, y la papila biliar puede encontrarse en uno de sus bordes o en el fondo. En cualquiera de estas situaciones la canulación selectiva de la vía biliar o del conducto pancreático se puede dificultar notoriamente. Cuando no es posible canular fácilmente, se pueden utilizar algunas maniobras para permitir un mejor acceso al orificio. La tracción de la mucosa vecina en sentido distal o proximal con el catéter de colangiografía cambia transitoriamente la posición de la papila y permite un mejor abordaje. También se puede resolver el problema con cambios de posición del paciente en la camilla de examen, y finalmente con la inyección submucosa de solución salina, lo que levanta la papila y la hace abordable. Esta maniobra no se debe intentar si la papila es completamente intradiverticular, ya que el riesgo teórico de perforación es alto.

En pacientes con gastrectomía parcial y reconstrucción tipo Billroth ii, la CPRE se puede realizar con un equipo de visión frontal, ya que esta puede ser la única forma de observar la papila en un ángulo adecuado para su canulación. [1]

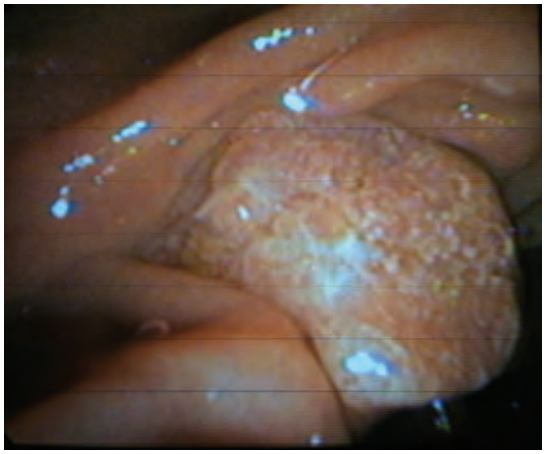

FIGURA 1. Tumor de la papila de Vater que desplaza el orificio distalmente, dificultando la canulación. Archivo personal.

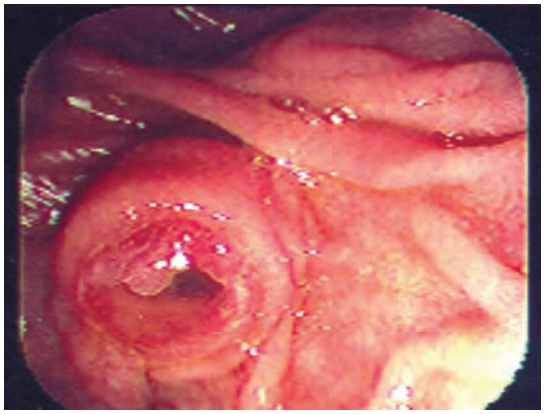

FIGURA 2. Orificio papilar en un caso de cistadenoma del páncreas, con distorsión de la anatomía papilar. Archivo personal.

Es preferible, sin embargo, intentar el procedimiento con un duodenoscopio de visión lateral porque el gastroscopio convencional no tiene un elevador que permita maniobrar los diferentes accesorios para realizar el examen.

DIFICULTADES PARA LA CANULACIÓN DE LA VÍA BILIAR Y CONDUCTO PANCREÁTICO

La opacificación exitosa de la vía biliar a través de la papila de Vater se logra en un 90% de los casos

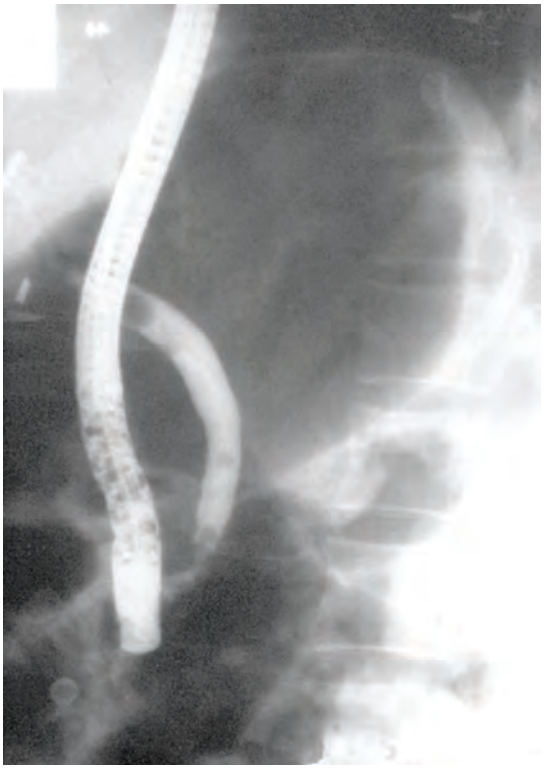

FIGURA 3. Posición corta del endoscopio a los largo de la curva menor del estómago. El colédoco se ha llenado de medio de contraste demostrando varios defectos radiolúcidos compatibles con cálculos. Archivo personal.

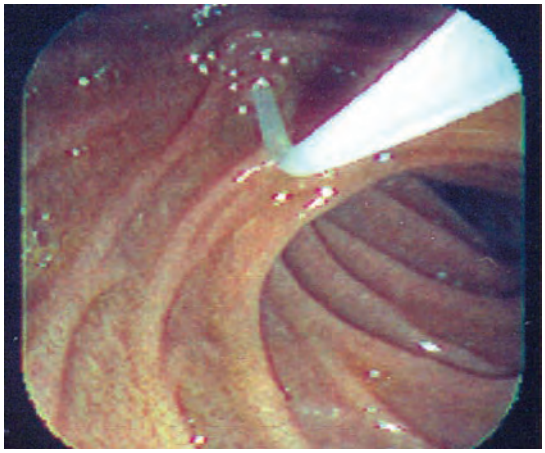

FIGURA 5. Abordaje ideal para la canulación. El catéter de colangiografía debe seguir la trayectoria esperada del conducto biliar. Archivo personal.

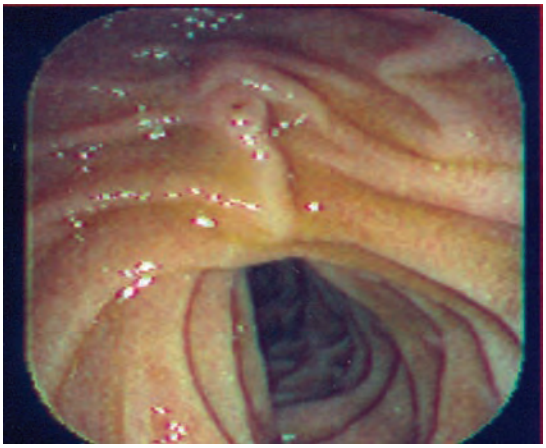

FIGURA 4. Posición ideal de la papila para la canulación. El pliegue axial distal a la papila ayuda a su identificación. Archivo personal.

FIGURA 6. Vía larga para canulación de la papila accesoria o para casos de canulación convencional difícil. Archivo personal.

aproximadamente y del conducto pancreático en un 85%7. En parte, el éxito está relacionado con la patología de base. En pacientes con cálculos biliares la canulación es más fácil que en pacientes con vía biliar normal, mientras que en los pacientes con tumores periampulares esta se puede dificultar por el desplazamiento del conducto biliar y/o compromiso del duodeno y papila con alteración de la anatomía local (Figura 1). Una dificultad importante se produce cuando se inyecta medio de contraste dentro de la mucosa papilar durante una canulación difícil. Esto produce edema de la zona, dificultando aún más el procedimiento.

En muchas ocasiones la CPRE es fallida debido a una mala técnica en la posición del duodenoscopio durante el examen. No se debe perder tiempo intentando canular si hay demasiado peristaltismo duodenal, a menos que se esté muy cerca de la papila. Es importante que el equipo esté recto a lo largo de la curva menor del estómago, ya que esta posición permite un mejor control de los movimientos de la punta (Figura 3). La papila se debe encontrar en el centro de la imagen endoscópica, preferible ligeramente hacia arriba para facilitar la canulación del colédoco y el endoscopio y el catéter deben estar alineados con la trayectoria esperada de la vía biliar (Figuras 4 y 5). Para canular selectivamente el Wirsung, el catéter se debe dirigir hacia las 3 del reloj con la papila enfrentada. Ocasionalmente se usa la llamada vía larga del duodenoscopio para canular la papila en casos difíciles o para canular la papila accesoria, formando un asa a lo largo de la curva mayor del estómago (Figura 6). Los intentos de canular el orificio papilar deben ser suaves y es preferible intentar canular varias veces en diferentes direcciones, que empujar con fuerza el catéter en una sola dirección, lo que produce trauma de los tejidos con edema y hemorragia que finalmente pueden impedir del todo el examen. Si la canulación convencional falla, es posible intentar otras técnicas como el uso de una guía hidrofílica dentro del catéter de colangiografía o dentro de un papilótomo convencional. [10.] En general, se deben reservar estas técnicas para la colangiopancreatografía terapéutica, ya que el riesgo de complicaciones es mucho mayor.

DIFICULTADES NO RELACIONADAS CON EL PACIENTE O INHERENTES AL OPERADOR Y SU ENTORNO DE TRABAJO

Quizá la única contraindicación absoluta no relacionada con el paciente para la CPRE es la falta de personal idóneo para realizar el examen. [1] Ya se mencionó al inicio de este capítulo el entrenamiento necesario para que un endoscopista pueda hacer endoscopia biliopancreática en forma confiable y segura. Si no se cumple con este requisito las complicaciones y el número de exámenes fallidos se multiplican. El endoscopista ocasional de la vía biliar puede producir mucho daño al paciente en forma desprevenida.

Por otro lado, en algunos centros no se cuenta con personal entrenado de enfermería o radiología durante las 24 horas del día para apoyar la endoscopia biliopancreática. La recomendación general es evitar hacer una CPRE en horas nocturnas o en días festivos a menos que se trate de una urgencia manifiesta, ya que usualmente no está disponible el personal altamente calificado necesario para resolver problemas durante el procedimiento o para intervenir en caso de complicaciones.

BIBLIOGRAFÍA

1. Baillie J. Endoscopic retrograde cholangiopancreatography (ERCP). En John Baillie . Gastrointestinal Endosocopy. Basic Principles and Practice. Jordan Hill, Oxford . Buterworth Heinemann Ltd . 1992. 95-141.
2. American Society for Gastrointestinal Endoscopy Publications The role of endoscopy in diseases of biliary tract and páncreas. Oak Brook, IL. 1988.
3. Ferrucci, J. Frontiers in pancreático-biliary imaging: ERCP, MRCP, CTCP and beyond. American Gastroenterological Association Postgraduate Course Syllabus. 2000 May 20 – 21; San Diego, CA. 153-57.
4. The management of anticoagulants and anti-inflamatory medications in patients undergoing endoscopic procedures. American Society for Gastrointestinal Endoscopy. Oak Brook IL.

5. American Society for Gastrointestinal Endoscopy Guidelines. Antibiotic profilaxis for endoscopic procedures. Gastrointestinal Endoscopy 2008; 67,(6): 791-798
6. Bree D. Tsiftisis D. Santos R. et. al. Objective assesment of the contribution of each diagnostic test and of the ordering sequence in jaundice caused by pancreatobiliary carcinoma. Scand J Gastroenterol. 2000;35: 438-45.
7. Huibregtse K. Approach to the difficult cannulation. Eleventh Annual Postgraduate Course Advanced Therapeutic Endoscopy; 1992. 2-6. March 20-22; Miami, Florida.
8. Adler DG, Baron TH. Endoscopic palliation of malignant gastric outlet obstruction using self-expanding metal stents: Experience in 36 patients. Am J Gastroenterol 2002; 97: 72-8.
9. Jowell PS. Baillie J. Branch MS. Quantitative assesment of procedural competence. A prospective study of training on endoscopic retrograde cholangiopancreatography. Ann Intern Med 1996; 125: 983 -89.
10. Kozarek RA. Techniques for succesful papillotomy and stone extraction. American College of Gastroenterology 2002 Annual Postgraduate Course. Seattle, Washington. 645 – 49.
11. American Society for Gastrointestinal Endoscopy Guidelines. Management of antithrombotic agents for endoscopic procederes. Gastrointestinal Endoscopy 2009; 70, (6): 1060-1070.

Patologías en CPRE

BENEDICTO VELASCO SEPÚLVEDA

INTRODUCCIÓN

Desde su introducción en 1968[1], la colangiopancreatografía retrógrada endoscópica (CPRE) ha evolucionado de un método diagnóstico a uno completamente terapéutico. Actualmente con el desarrollo de nuevas técnicas diagnósticas, mínimamente invasivas, como la colangiografía por resonancia, la tomografía multicorte y el ultrasonido endoscópico. La CPRE ha sido desplazada como método diagnóstico, la CPRE continúa siendo la base para llevar a cabo un gran número de procedimientos terapéuticos en pacientes con enfermedades del páncreas y las vías biliares.

La CPRE es particularmente útil en la evaluación y tratamiento de pacientes con ictericia secundaria a obstrucción por cálculos o estenosis de las vías biliares benignas y malignas.

COLEDOCOLITIASIS

La coledocolitiasis es la causa más frecuente de obstrucción biliar, se presenta en el 5 a 15% de los pacientes con cálculos en la vesícula. Desde el punto de vista clínico, se puede presentar como cólico biliar, ictericia obstructiva, colangitis o pancreatitis de severidad variable. La sensibilidad y especificidad de la CPRE para el diagnóstico de cálculos en la vía biliar es superior al 95% [2] (Figura 1). La esfinterotomía endoscópica con extracción de cálculos es el tratamiento de elección en los pacientes con coledocolitiasis, el procedimiento es exitoso en más del 90% de los pacientes, las complicaciones se presentan en alrededor del 5% de los casos y la mortalidad es inferior al 1%.[3] Estos resultados se comparan favorablemente con la mayoría de series quirúrgicas. La CPRE con extracción de cálculos previa a la colecistectomía debe realizarse en los pacientes con alta probabilidad de tener cálculos en el colédoco, dilatación de la via biliar en la ecografía, elevación de las enzimas hepáticas, pancreatitis severa y/o colangitis aguda.[2] (Figura 2).

Los casos de canulación endoscópica fallida de la vía biliar pueden ser abordados con esfinterotomía endoscópica por precorte (papilotomía de acceso) o procedimientos combinados percutáneos y endoscópicos. La extracción endoscópica de cálculos se realiza con canastillas de Dormia y/o balones tipo Fogarty, (Figuras 3 y 4). La extracción de cálculos grandes que no se haya logrado usando estos accesorios se realiza con litotriptores mecánicos, con los cuales se fragmentan para facilitar

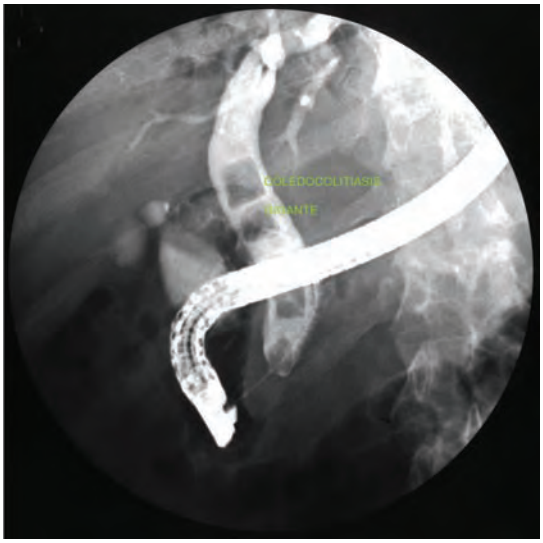

FIGURA 1. Coledocolitiasis.

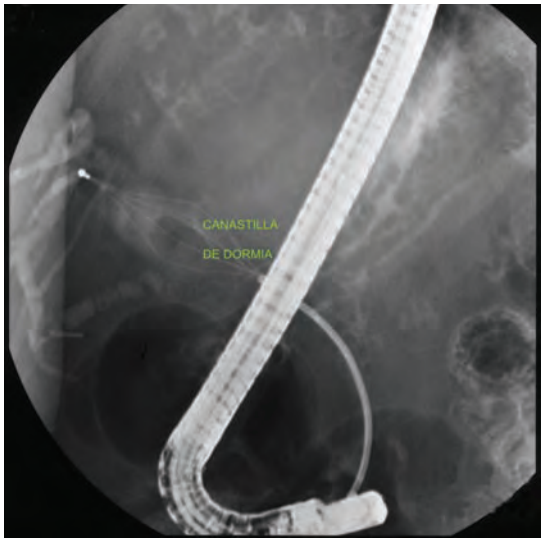

FIGURA 3. Coledocolitiasis extracción con canastilla de Dormia.

FIGURA 2. Colelitiasis coledocolitiasis instrumentación con balón.

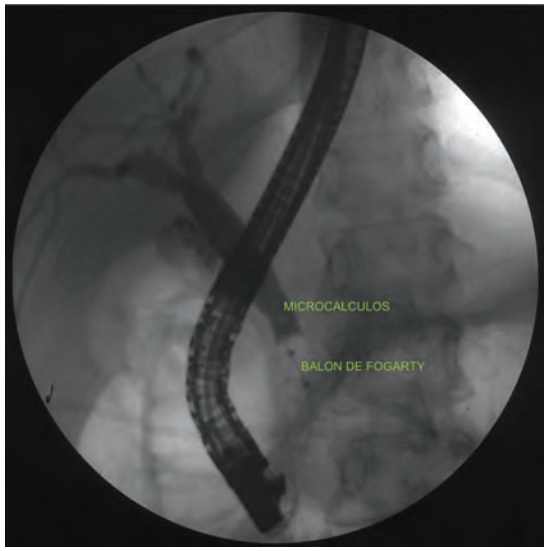

FIGURA 4. Coledocolitiasis extracción con balón.

su posterior extracción. La dilatación papilar con balones de gran calibre , 12 a 18 mm , se usa cada vez con mayor frecuencia para lograr la extracción de cálculos gigantes. Este procedimiento siempre debe realizarse después de la esfinteretomía.

El drenaje de la vía biliar con prótesis plásticas o sondas nasobiliares está reservado para los pacientes en quienes no ha sido posible la extracción endoscópica de los cálculos. [4]

La exploración laparoscópica de los ductos biliares y la extracción de los cálculos por esta vía, se ha reportado como costo efectiva y con menor número de complicaciones; su uso es cada vez más frecuente con la evolución de la cirugía laparoscópica. Esta indicada en los pacientes llevados a cirugía en quienes la colangiografia intraoperatoria es positiva para cálculos, con el fin de resolver la patología del paciente en un solo tiempo quirúrgico.

La terapia endoscópica, como único tratamiento de la litiasis vesicular y coledociana, está indicada en pacientes de edad avanzada, con enfermedades asociadas, quienes son considerados de alto riesgo quirúrgico. [5]

ESTENOSIS BILIARES

La CPRE está indicada en el diagnóstico y tratamiento de la obstrucción biliar secundaria a estenosis benignas y malignas.

La inserción endoscópica de prótesis plásticas para restaurar el flujo biliar fue descrita por primera vez en 1980 por Sohendra y Reynders-Frederix. [16]

Las causas más frecuentes de estenosis biliares benignas son: complicaciones de la cirugía de vesícula y vías biliares, trasplante hepático y pancreatitis crónica (Figura 5). La CPRE, con o sin esfinteretomía seguida de dilatación e inserción de una o más prótesis plásticas está indicada en el tratamiento de estos pacientes, sus resultados, en manos expertas, son similares a los de la cirugía. [6,7,8,9] (Figura 6). La inserción de prótesis metálicas autoexpandibles cubiertas es una alternativa prometedora en pacientes con estenosois biliares benignas bien seleccionados.

Los casos de estenosis biliares diagnosticadas en el postoperatorio de cirugía biliar o trasplante hepático deben ser llevados a una CPRE en la cual se realiza una colangiografía con el fin de hacer una evaluación anatómica de la estenosis, una esfinteretomía endoscópica convencional para facilitar el acceso a la vía biliar, posteriormente se pasa una guía hidrofílica y sobre ella un catéter o un balón de dilatación biliar, finalmente se deja una o más prótesis plásticas para mantener la permeabilidad a largo plazo. Este procedimiento se repite cada 3 a 4 meses durante un período de 12 a 14 meses. [6, 10]

Los resultados de la terapia endoscópica con dilatación e inserción de prótesis plásticas son exitosos en el 55 a 85% de los casos[10,34]; en el 17% se presenta reestenosis[11, 12,29,30]. En los pacientes con estenosis posterior a trasplante hepático los resultados son mejores, con un 90 a ciento por ciento de casos exitosos.[13, 14,35,37].

Las estenosis secundarias a colangitis esclerosante primaria (CEP) responden mejor al tratamiento endoscópico y usualmente no requieren de la inserción de prótesis.[15,31] La terapia endoscópica, sin embargo, no ha mostrado ser efectiva para retardar el trasplante hepático ni para la detección temprana de colangiocarcinoma en estos pacientes. Las estenosis dominantes en pacientes con CEP siempre deben ser sometidas a citología y cepillados en busca de neoplasia. La obtención de tejido a través de cepillados, biopsias o punción con aguja fina puede ser diagnóstica hasta en el 60% de los casos. [6,7]

El redimiento diagnóstico de las biopsias puede ser mejorado con el uso de olangioscopia directa y toma de biopsias a través de plataformas de un solo operador como el spyglass o colongioscopios electrónicos actualmente disponibles. (Figura 9)

El principal problema de las prótesis plásticas y que aún no ha podido ser resuelto, es la obstrucción. Prótesis de diferentes materiales y diseños (con o sin huecos laterales) y con liberación de antibióticos, han sido estudiadas in vitro e in vivo sin lograr solucionar el problema de la obstrucción temprana. La inserción de prótesis de mayor calibre parece ser el único mecanismo que permite un mayor tiempo de permeabilidad. No hay diferencias entre las diferentes prótesis plásticas con respecto a la obstrucción temprana (primer mes) pero se prefieren las de polietileno sobre las de teflón en el caso de que los dos estén disponibles (ref 53, Endoscopy)

La frecuencia de migración de las prótesis es de 3 a 5% de los casos y en la gran mayoría de ellos puede ser resuelta por vía endoscópica. [17]

Las prótesis metálicas autoexpandibles fueron introducidas a la práctica clínica en 1989. Su diámetro una vez lograda su expansión es de 30

French, lo cual les da una mayor permeabilidad comparada con las plásticas [18, 19] (7 y 10 French). Su uso sólo está indicado en los pacientes con obstrucción maligna, no resecable, sin evidencia de enfermedad a distancia.

El drenaje preoperatorio de estenosis malignas potencialmente resecables está indicado en pacientes que van a ser sometidos a terapia

FIGURA 5. Estenosis benigna del colédoco.

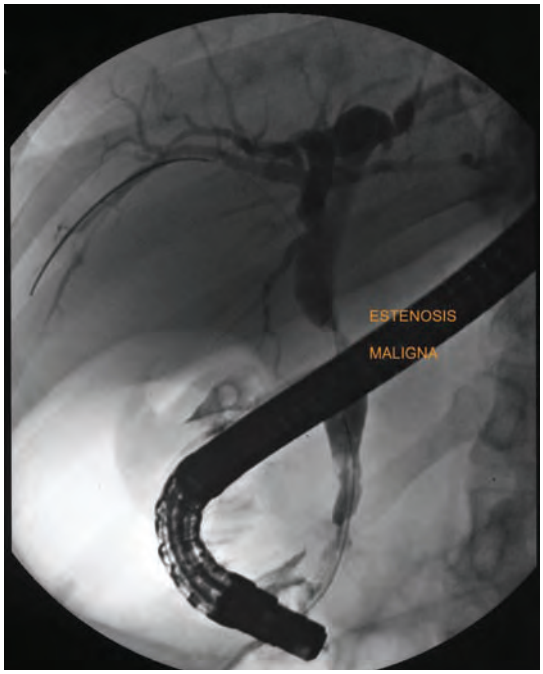

FIGURA 7. Estenosis biliar maligna.

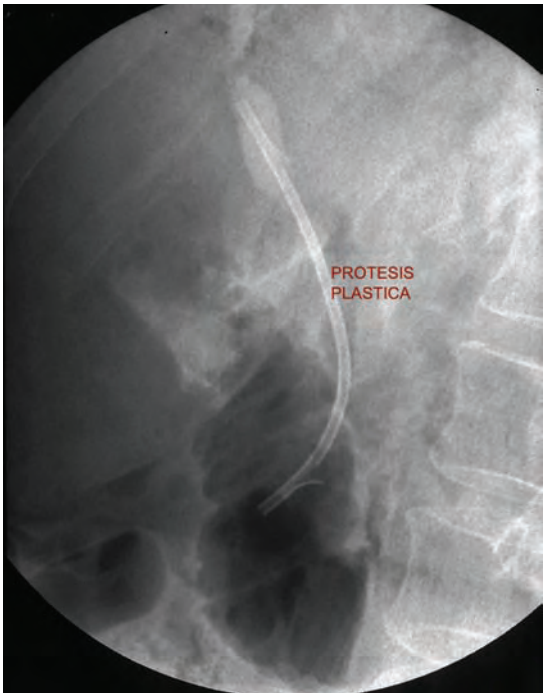

FIGURA 6. Prótesis plástica en estenosis benigna del colédoco.

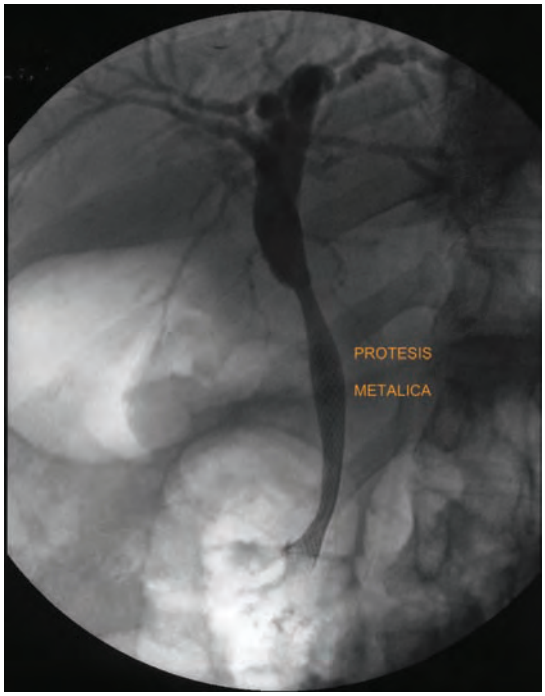

FIGURA 8. Prótesis metálica autoexpandible en estenosis biliar maligna.

neoadyuvante, en presencia de colangitis aguda, prurito intratable o cuando la cirugía va a ser diferida por otras razones. (ref 53, Endoscopy)

En la actualidad disponemos de muchos tipos de prótesis metálicas, siendo los más comunes las de acero inoxidable (Wallstent) y las de nitinol (ultraflex). Las prótesis metálicas vienen ensambladas en un catéter de liberación de siete u ocho french con marcas radiopacas para facilitar su liberación dentro de los ductos biliares.

Las prótesis autoexpandibles se obstruyen en 22 a 33% de los casos, usualmente por crecimiento tumoral dentro o sobre las mismas. [20, 21] La disfunción de la prótesis por crecimiento tumoral puede ser tratada con la inserción de una o más prótesis plásticas dentro de la prótesis metálica o por la inserción de una segunda prótesis metálica dentro de la primera. Las prótesis metálicas no cubiertas no pueden ser retiradas.

Para prevenir el crecimiento tumoral en el interior de las prótesis, se han desarrollado prótesis cubiertas; su tasa de oclusión es menor, migran con mayor frecuencia (20%) y pueden ser ocluidas por adherencia bacteriana a su superficie interna. No se recomiendan en pacientes con vesícula ni deben ser colocadas en los ductos biliares intrahepáticos.

En pacientes con obstrucción biliar maligna, la inserción endoscópica de prótesis biliares proporciona una paliación efectiva, como una medida temporal antes de la cirugía o como tratamiento paliativo definitivo en casos no operables. (Figuras 7 y 8).

La dilatación endoscópica rara vez es necesaria en pacientes con obstrucción biliar maligna. En pacientes con tumores periampulares, la descompresión biliar preoperatoria sólo está indicada en casos de colangitis aguda, prurito severo o cuando la cirugía ha tenido que ser diferida, en estos casos se deben colocar prótesis plásticas de gran calibre. El procedimiento, en manos expertas, es exitoso en más del 90% de los pacientes. Los tumores de la bifurcación de los hepáticos tienen mayor dificultad para su drenaje.

En estudios controlados, las prótesis metálicas autoexpandibles, tienen el doble de permeabilidad que las plásticas y son más costoefectivas en los pacientes con lesiones no resecables en quienes no hay evidencia de metástasis hepáticas. [23]

COLANGITIS

La colangitis se define como la inflamación del árbol biliar en presencia de infección bacteriana aguda, la causa más frecuente es la obstrucción biliar, la cual a su vez es secundaria, en la mayoría de los casos, a cálculos biliares. La colangitis bacteriana aguda es poco frecuente en la obstrucción maligna, con excepción de los pacientes que han sido intervenidos. (Figura 10)

El esfínter de Oddi regula la dirección del flujo biliar y junto con las propiedades bacteriostáticas de las sales biliares mantiene estéril el líquido biliar, no obstante, aun si la bilis es colonizada por bacterias, no hay una progresión a colangitis aguda en ausencia de obstrucción biliar. [23] En la mayoría de casos de colangitis aguda no se conoce la forma exacta como las bacterias alcanzan los conductos biliares. Los gérmenes más frecuentemente implicados en el desarrollo de colangitis son: Escherichia coli, Klebsiella y enterococo. [24]

El cuadro clínico de la colangitis se caracteriza por ictericia en el 90% de los casos, fiebre en el 60%; la triada clásica de fiebre, dolor en hipocondrio derecho e ictericia se presenta sólo en el 70% de los casos. [25]

La CPRE es fundamental en el manejo de los pacientes con sospecha de sepsis biliar, provee una excelente sensibilidad diagnóstica para definir la etiología y la localización de la obstrucción y puede ser utilizada para drenar la vía biliar en la mayoría de los casos. [26]

El drenaje biliar adecuado se constituye en la acción terapéutica fundamental en los pacientes con colangitis, los antibióticos solos no resuelven la infección en presencia de obstrucción. El momento adecuado del drenaje no ha sido establecido en estudios controlados; la mayoría de autores está de acuerdo en que los pacientes con hipotensión que no responden rápidamente a las medidas de reanimación requieren descompresión biliar urgente. [27]

La CPRE es el procedimiento de elección para el drenaje del sistema biliar, su morbilidad

y mortalidad son inferiores a los de la colangiografía transparietohepática y a los de la cirugía.[26] La extracción inmediata de los cálculos no es necesaria en pacientes inestables, en estos casos se recomienda el drenaje a través de la inserción de prótesis plásticas o sondas nasobiliares, la limpieza definitiva de la vía biliar se realizará una vez el paciente se encuentre estable y con resolución del cuadro agudo. [27] En pacientes con coagulopatía o trombocitopenia debe evitarse la esfinteretomía, el establecimiento del drenaje con la inserción de una prótesis es suficiente. [27]

FÍSTULAS BILIARES

El tratamiento endoscópico por medio de esfinteretomía con o sin inserción de prótesis es exitoso en el 90% de los pacientes con fístula biliar. La inserción de prótesis permite una más rápida resolución de la fístula comparada con la esfinteretomía sola. La esfinteretomía está asociada a complicaciones a corto y a largo plazo, principalmente en pacientes jóvenes. La inserción temporal de prótesis está asociada a formación de barro y cálculos, los cuales deberán ser limpiados al momento de retirar la prótesis. Se recomienda discutir con el paciente y su familia los pros y contras de los tratamientos disponibles antes de la CPRE.

En el momento de la CPRE se debe estar atento a la localización de la fístula, el momento de aparición de la fuga de contraste y la presencia de lesiones asociadas como cálculos o estrecheces. En casos de fístulas pequeñas de aparición tardía, que requieren el llenamiento de los hepáticos, la esfinteretomía sola es suficiente. En los casos de fistulas grandes se recomienda la inserción de protesis mas esfinteretomía (Figura 11). La prótesis se debe dejar entre 4 y 8 semanas. La esfinteretomía endoscópica sola es una opción atractiva sobre todo en pacientes de edad avanzada (ref 53, Endoscopy). [9, 28, 29, 30, 31]

DISFUNCIÓN DEL ESFÍNTER DE ODDI

La disfunción del esfínter de Oddi puede presentarse con signos o síntomas de enfermedad biliar o pancreática. La tipo I se caracteriza por dolor de tipo biliar asociado a dilatación del colédoco y alteración del perfil hepático. La tipo II se presenta con dolor tipo biliar, alteración del perfil hepático y colédoco de diámetro normal. La tipo III sólo se presenta con dolor de tipo biliar, el perfil hepático y el diámetro del colédoco son normales. La esfinteretomía endoscópica biliar mejora el dolor en la mayoría de los pacientes con disfunción tipo I y II, no está indicada en los pacientes con disfunción tipo III. La frecuencia de complicaciones de la CPRE y la esfinteretomía es mayor en este grupo de pacientes. [32, 33]

PANCREATITIS AGUDA RECURRENTE

Una gran variedad de patologías pancreáticas pueden ser diagnosticadas y tratadas por CPRE aunque sus resultados no están avalados por estudios clínicos controlados. En las enfermedades del páncreas, la CPRE está reservada para el tratamiento de anormalidades encontradas con medios diagnósticos menos invasivos como la colangiografía por resonancia y el ultrasonido endoscópico. [37]

En los pacientes con pancreatitis aguda recurrente, la bilis obtenida durante la CPRE puede ser estudiada para el diagnóstico de microlitiasis. En algunos pacientes bien seleccionados la esfinteretomía biliar sin colecistectomía podría ser el único tratamiento para prevenir los episodios de pancreatitis aguda secundaria a microlitiasis. [34]

El páncreas divisum se debe a una falla de fusión de los ductos pancreáticos ventral y dorsal, se presenta en el 7% de la población y su papel en la etiología de la pancreatitis aguda recidivante es controvertido. La recomendación del consenso del Instituto Nacional de Salud de Estados Unidos sobre CPRE en el año 2002 es realizar esfinterotomía de la papila menor y/o inserción de prótesis en el Santorini en estos pacientes. [2, 35, 36, 37] La instrumentación de la papila menor conlleva un mayor riesgo de pancreatitis.

PANCREATITIS CRÓNICA

La CPRE nos permite el acceso a los ductos pancreáticos para la evaluación y el tratamiento de cálculos, estenosis y seudoquistes sintomáticos. Las estenosis pancreáticas pueden ser tratadas con dilatación e inserción de prótesis, el alivio del dolor después de la terapia endoscópica es variable, en algunos estudios la cirugía tiene mejores resultados a largo plazo, no obstante, la endoscopia es preferida debido a que es menos invasiva, reservando la cirugía para la recurrencia de los síntomas o cuando la terapia endoscópica ha fallado. [38, 39]

La esfinterotomía pancreática y la extracción de cálculos es efectiva en el control del dolor en el 100% de los pacientes a corto plazo y en 54 a 86% a largo plazo.[38, 40] La mayoría de los autores está de acuerdo que más o menos el 65% de los pacientes con pancreatitis crónica asociada a estenosis, cálculos o cálculos y estenosis se benefician del tratamiento endoscópico, principalmente control del dolor. No hay recuperación de la función pancreática y a largo plazo el 24% de los pacientes requerirá de algún tipo de tratamiento quirúrgico. [41]

La pancreatoscopia directa usando plataformas como el Spy Glass o videopancreatoscopios electrónicos se está usando cada vez con más frecuencia para el manejo de los cálculos pancreáticos, haciendo uso de sondas laser y de ondas de choque electrohidráulicas que pueden ser enviadas bajo visión directa a través de estos accesorios; esta misma tecnología se puede usar para el estudio y clasificación de las estenosis biliares y pancreáticas. (Figuras 12 y 13)

La obstrucción biliar secundaria a edema, fibrosis o pseudoquistes, es frecuente en los pacientes con pancreatitis crónica avanzada, puede ser asintomática o presentarse como ictericia o colangitis. Los casos asintomáticos deben ser tratados en forma conservadora, la inserción de prótesis está indicada en los pacientes con colangitis o con ictericia persistente quienes no son buenos candidatos para una derivación quirúrgica (Ref 54 , guías italianas de pancreatitis crónica).

FÍSTULAS PANCREÁTICAS

Las fístulas pancreáticas son el resultado de pancreatitis aguda, pancreatitis crónica, trauma o cirugía pancreática, se pueden presentar como ascitis pancreática, formación de colecciones o ambas. La esfinterotomía pancreática con inserción de prótesis plásticas puede ser el único tratamiento. En casos de fístulas de alto gasto, se requiere el uso de prótesis que franqueen la disrupción del ducto pancreático y restablezcan el flujo de líquido pancreático[42]. Se recomienda dejar la prótesis por períodos prolongados, alrededor de seis meses, 60% de los pacientes logran resolución completa de la fístula. No existen estudios controlados que comparen el tratamiento quirúrgico con el endoscópico.[43]

COLECCIONES FLUIDAS PANCREÁTICAS

La CPRE está indicada en el diagnóstico y tratamiento de seudoquistes pancreáticos agudos, crónicos y en necrosis pancreática. El drenaje de un seudoquiste está indicado en casos sintomáticos, dolor abdominal, obstrucción gástrica, saciedad precoz u obstrucción biliar. Las colecciones que tienen comunicación con los ductos pancreáticos son susceptibles de tratamiento transpapilar, mientras que las colecciones benignas, no comunicantes deber ser drenadas por vía transgástrica o transduodenal. La esfinteretomía pancreática y la inserción de prótesis o sondas nasoquísticas ayudan a la resolución no quirúrgica de estos casos. [44]

En manos experimentadas el drenaje transpapilar se logra en el 90% de los pacientes y el drenaje transparietal, aunque más complicado, se logra en el 80%.[45, 46, 47] El drenaje de necrosis pancreática organizada se recomienda para evacuar material sólido, se realiza por vía transmural y requiere de amplia experiencia endoscópica. [48, 49]

Las complicaciones más frecuentes de la terapia endoscópica son: pancreatitis, perforación

y hemorragia, se presentan en el 5 a 16% de los pacientes. La recurrencia de las colecciones se presenta en 4 a 15% de los casos. [50]

El drenaje endoscópico de seudoquistes pancreáticos, tiene resultados similares a la cirugía; el drenaje endoscópico de necrosis pancreática, aunque controvertido, es una opción no quirúrgica viable. [51]

AMPULECTOMÍA

La CPRE está indicada en el diagnóstico y tratamiento de los adenomas ampulares, la ampulectomía con asa y la esfinterotomía biliar y/o pancreática, permite la resección completa del 90% de los adenomas sin extensión ductal. [52] La ampulectomía está asociada a un mayor riesgo de pancreatitis, la cual se presenta hasta en el 20% de los pacientes; se recomienda la inserción de una prótesis pancreática para prevenir el desarrollo de pancreatitis. [52] Se debe hacer seguimiento endoscópico para detectar la recurrencia y verificar la completa resección de la lesión.

BIBLIOGRAFÍA

1. McCune WS, Shorb PE, Moscovitz H. Endoscopic cannulation of the ampulla of Vater: a preliminary report. Ann Surg 1968;167:752-6.
2. NIH state-of-the-science statement on endoscopic retrograde cholangiopancreatography (ERCP) for diagnosis and therapy. NIH Consens State Sci Statements 2002;19:1-26.
3. Carr-Locke DL. Therapeutic role of ERCP in the management of suspected common bile duct stones. Gastrointest Endosc 2002;56(Suppl 6):S170-4.
4. Leung JW. Tu R. Mechanical lithotripsy for large bile duct stones. Gastrointest Endosc 2004;59:688-90.
5. Pereira-Lima JC. Jakobs R. Winter UH. Benz C. Martin WR. Adamek HE, et al. Long-term results (7 to 10 years) of endoscopic papillotomy for choledocho- lithiasis. Multivariate analysis of prognostic factors for the recurrence of biliary symptoms. Gastrointest Endosc 1998;48:457-64.
6. Hawes RH. Diagnostic and therapeutic uses of ERCP in pancreatic and biliary tract malignancies. Gastro- intest Endosc 2002;56(Suppl 6): S201-5.
7. Morelli J. Mulcahy HE. Willner IR. Cunningham JT. Draganov P. Longterm outcomes for patients with post-liver transplant anastomotic biliary strictures treated by endoscopic stent placement. Gastrointest Endosc 2003;58:374-9.
8. Shah JN. Ahmad NA. Shetty K. Kochman ML. Long WB, Brensinger CM, et al. Endoscopic management of biliary complications alter adult living donor liver transplantation. Am J Gastroenterol 2004;99: 1291-5.
9. Costamagna G, Shah SK. Tringali A. Current management of postoperative complications and benign biliary strictures. Gastrointest Endosc Clin N Am 2003;13:635-48, ix.
10. Draganov P. Hoffman B. Marsh W. Cotton P. Cunningham J. Long-term outcome in patients with benign biliary strictures treated endoscopically with multiple stents. Gastrointest Endosc 2002;55:680-6.
11. Davids PH. Rauws EA. Coene PP. Tytgat GN, Huibregtse K. Endoscopio stenting for post-operative biliary strictures. Gastrointest Endosc 1992; 38:12-8.
12. Catalano MF. Linder JD. George S. Alcocer E. Geenen JE. Treatment of symptomatic distal common bile duct stenosis secondary to chronic pancreatitis: comparison of single vs. multiple simultaneous stents. Gastrointest Endosc 2004;60:945-52.
13. Park JS. Kim MH. Lee SK. Seo DW. Lee SS. Han J, et al. Efficacy of endoscopic and percutaneous treatments for biliary complications after cadaveric and living donor liver transplantation. Gastrointest Endosc 2003;57:78-85.
14. Thethy S. Thomson BNj. Pleass H. Wigmore SJ. Madhavan K. Akyol M. et al. Management of biliary tract complications after orthotopic liver transplantation. Clin Transplant 2004;18:647-53.
15. Kaya M. Petersen BT. Angulo P. Baron TH. Andrews JC. Gostout CJ. et al. Balloon dilation compared to stenting of dominant strictures in primary sclerosing cholangitis. Am J Gastroenterol 2001;96:1059-66.
16. Soehendra N. Reynders-Frederix V. Palliative bile duct drainage—a new endoscopic method of introducing a transpapillary drain. Endoscopy. 1980;12:8–11.
17. Pedersen FM. Endoscopic management of malignant biliary obstruction. Is stent size of 10 French gauge better than 7 French gauge? Scand J

Gastroenterol. 1993;28:185–189.
18. Davids PHP. Groen AK. Rauws EA. et al. Randomized trial of selfexpanding metal stents versus polyethylene stents for distal malignant biliary obstruction. Lancet. 1992;340:1488–1492.
19. Prat F. Chapat O. Ducot B. et al. A randomized trial of endoscopic drainage methods for inoperable ma- lignant strictures of the common bile duct. Gastroin- test Endosc. 1998;47:1–7.
20. Davids PHP. Groen AK. Rauws EA. et al. Randomized trial of selfexpanding metal stents versus polyethylene stents for distal malignant biliary obstruction. Lancet. 1992;340:1488–1492.
21. Knyrim K. Wagner HJ. Pausch J. et al. A prospective, randomized, controlled trial of metal stents for ma- lignant obstruction of the common bile duct. Endos- copy. 1993;25:207–212.
22. Dumonceau JM. Cremer M. Auroux J. et al. A comparison of Ultraflex Diamond stents and Wallstents, for palliation of distal malignant biliary strictures. Am J Gastroenterol. 2000;95:670–676.
23. Levy MJ. Baron TH. Gostout CJ. Petersen BT. Farnell MB. Palliation of malignant extrahepatic biliary obstruction with plastic versus expandable metal stents: an evidence-based approach. Clin Gastroenterol He- patol 2004;2:273-85.
24. Suzuki Y. Kobayashi A. Ohto M. et al. Bacteriological study of transhepatically aspirated bile: relation to cholangiographic findings in 295 patients. Dig Dis Sci 1984;29:109–15.
25. Rahman SH. Larvin M. McMahon MJ. et al. Clinical presentation and delayed treatment of cholangitis in older people. Dig Dis Sci 2005;50(12):2207–10.
26. Lai EC. Mok FP, Tan ES. et al. Endoscopic biliary drainage for severe acute cholangitis. N Engl J Med 1992;326:1582–6.
27. Waqar A. kureshi. Aproach to the patient who has suspected acute bacterial cholangitis.Gastroenterol Clinic N Am 35 (2006) 409 423. (2006)
28. Sugiyama M. Mori T. Atomi Y. Endoscopic nasobiliary drainage for treating bile leak after laparoscopic cholecystectomy. Hepatogastroenterology 1999;46:762-5.
29. De Palma GD. Galloro G. Iuliano G. Puzziello A. Persico F. Masone S. et al. Leaks from laparoscopic cholecystectomy. Hepatogastroenterology 2002;49:924-5.
30. Bergman JJ. van den Brink GR. Rauws EA. de Wit L. Obertop H, Huibregtse K, et al. Treatment of bile duct lesions after laparoscopic cholecystectomy. Gut 1996;38:141-7.
31. Bhattacharjya S,. Puleston J. Davidson BR. Dooley JS. Outcome of early endoscopic biliary drainage in the management of bile leaks alter hepatic resection. Gastrointest Endosc 2003;57:526-30.
32. Petersen BT. An evidence-based review of sphincter of Oddi dysfunction: part I, presentations with "objective" biliary findings (types I and II). Gastrointest Endosc 2004;59:525-34.
33. Petersen BT. Sphincter of Oddi dysfunction, part2: evidence-based review of the presentations, with "objective" pancreatic findings (types I and II) and of presumptive type III. Gastrointest Endosc 2004; 59:670-87.
34. Kozarek R. Role of ERCP in acute pancreatitis. Gastrointest Endosc 2002;56(Suppl 6):S231-6.
35. Lehman GA. Sherman S. Nisi R. Hawes RH. Pancreas divisum: results of minor papilla sphincterotomy. Gastrointest Endosc 1993;39:1-8.
36. Heyries L. Barthet M. Delvasto C. Zamora C. Bernard JP. Sahel J. Long term results of endoscopic management of pancreas divisum with recurrent acute pancreatitis. Gastrointest Endosc 2002;55:376-81.
37. Ertan A. Long-term results after endoscopic pancreatic stent placement without pancreatic papillotomy in acute recurrent pancreatitis due to pancreas divisum. Gastrointest Endosc 2000;52: 9-14.
38. Lehman GA. Role of ERCP and other endoscopic modalities in chronic pancreatitis. Gastrointest Endosc 2002;56(Suppl 6):S237-40.
39. Dite P. Ruzicka M. Zboril V. Novotny I. A prospective, randomized trial comparing endoscopic and surgical therapy for chronic pancreatitis. Endoscopy 2003;35:553-8.
40. Delhaye M. Arvanitakis M. Verset G. Cremer M. Deviere J. Long-term clinical outcome after endoscopic pancreatic ductal drainage for patients with painful chronic pancreatitis. Clin Gastroenterol Hepatol 2004;2:1096-106.
41. Rosch T. Daniel S. Scholz M. Huibregtse K. Smits M. Schneider T. et al. Endoscopic treatment of chronic pancreatitis: a multicenter study of 1000 patients with long-term follow-up. Endoscopy 2002;34: 765- 71.

42. Bracher GA. Manocha AP. DeBanto JR. Gates LK Jr. Slivka A. Whitcomb DC. et al. Endoscopic pancreatic duct stenting to treat pancreatic ascites. Gastroin- test Endosc 1999;49:710-5.
43. Telford JJ. Farrell JJ. Saltzman JR. Shields SJ. Banks PA. Lichtenstein DR. et al. Pancreatic stent placement for duct disruption. Gastrointest Endosc 2002;56:18-24.
44. Sharma SS. Bhargawa N. Govil A. Endoscopic management of pancreatic pseudocyst: a long-term follow-up. Endoscopy 2002;34: 203-7.
45. Mallavarapu R. Habib TH. Elton E. Goldberg MJ. Resolution of mediastinal pancreatic pseudocysts with transpapillary stent placement. Gastrointest Endosc 2001;53:367-70.
46. Libera ED. Siqueira ES. Morais M. Rohr MR. Brant CQ. Ardengh JC. et al. Pancreatic pseudocysts transpapillary and transmural drainage. HPB Surg 2000;11:333-8.
47. Baron TH. Harewood GC. Morgan DE. Yates MR.Outcome differences after endoscopic drainage of pancreatic necrosis, acute pancreatic pseudocysts, and chronic pancreatic pseudocysts. Gastrointest Endosc 2002;56:7-17.
48. Baron TH. Thaggard WG. Morgan DE. Stanley RJ.Endoscopic therapy for organized pancreatic necrosis. Gastroenterology 1996;111:755-64.
49. Baron TH. Morgan DE. Endoscopic transgastric irrigation tube placement via PEG for debridement of organized pancreatic necrosis. Gastrointest Endosc1999;50:574-7.
50. Beckingham IJ. Krige JE. Bornman PC. Terblanche J. Long term outcome of endoscopic drainage of pan- creatic pseudocysts. Am J Gastroenterol 1999;94:71-4.
51. ASGE guidelines. the role of endocopic in the diagnosis and the management of cystic lesions and inflammatory fluid collections of the pancreas. Gastrointest endoscopic 2005: 61 (3);363 370.
52. Bohnacker S et al. Endoscopic Resection of Benign Tumors of the Papilla of Vater ´ Endoscopy 2006; 38: 521±525 409–423
53. Biliary stenting: Indications, choice of stents and results: European Society of Gastrointestinal Endoscopy (ESGE) clinical guideline. Dumonceau JM et al. Endoscopy 2012;44:277-298.
54. Italian Consensus guidelines for chronic pancreatitis. Digestive and liver Disease 42S (2010) S381-S40.

Complicaciones en CPRE

RAFAEL ÁNGEL GONZÁLEZ
BRENDA LUCÍA ARTURO ARIAS

Precorte de la papila. Dr. R. Ángel

Endosonografía y CPRE. Dr. R. Ángel

INTRODUCCIÓN

La CPRE, Colangio Pancreatografía Endoscópica Retrógrada, es un procedimiento quirúrgico realizado por vía endoscópica con ayuda de fluoroscopia. Con el advenimiento de métodos alternos de diagnóstico no invasivo, Endosonografía y Colangio-Resonancia Magnética, la CPRE ahora ocupa el lugar que le corresponde como método terapéutico, como lo son en su mayoría los procedimientos quirúrgicos.

Toda intervención tiene el riesgo de provocar efectos adversos o complicaciones, las cuales son de especial cuidado cuando se trabaja en un área tan crítica del organismo como es el confluente bilio-pancreático. Aún más, estas son frustrantes y dolorosas cuando lo que buscamos es solucionar los problemas de los pacientes de una forma menos agresiva, con menos riesgo, menores costos y menor estada hospitalaria.

Cuando hablamos de complicaciones podemos referirnos a resultados no deseados de un procedimiento que puede ir desde no lograr canular el conducto que se desea, hasta efectos adversos como resultado de un procedimiento que se pudo hacer en su totalidad.

Aquí vamos a referirnos con mayor profundidad a las complicaciones más frecuentes de la CPRE: Hemorragia, Pancreatitis, Perforación y Colangitis. Como en todo "es mejor prevenir que curar" y para lograr esto lo más importante es no hacer procedimientos que no tienen una indicación terapéutica clara. La CPRE no está indicada en la evaluación del dolor abdominal de origen oscuro, en ausencia de hallazgos objetivos que sugieran patología biliar o pancreática. [1, 2, 3] Si ocurre una complicación hay que enfrentarla en forma directa y con calma y aprender de esta para evitar situaciones similares en el futuro.

La CPRE no es un procedimiento fácil en un comienzo y necesita del compromiso serio del endoscopista para persistir, tolerar la frustración y no dejarse derrotar cuando ocurra una complicación.

Las complicaciones se han clasificado en grados de severidad, para poder tener un lenguaje común al referirnos a ellas: [4]

I *Leve*: Cuando esta implica una hospitalización menor de 3 días y en caso de sangrado, disminución menor de 3 gramos en la hemoglobina, sin necesidad de transfusión.

II *Moderada*: Cuando implica una hospitalización de entre 3 y 10 días o en caso de hemorragia

una transfusión de 4 unidades o menos de sangre.

III *Severa*: Cuando se requieren más de 10 días de hospitalización, transfusión de más de 5 unidades de sangre, intervención quirúrgica o embolización angiográfica en caso de hemorragia.

Prevención

Para prevenir complicaciones innecesarias es importante no hacer procedimientos que no están indicados. Muchas veces es fácil predecir que pacientes necesitan una CPRE por la clínica, los resultados de laboratorio y la ecografía abdominal, pero muchos pacientes quedan en una categoría intermedia. Es en estos pacientes en que la endosonografía y la colangio resonancia magnética están indicados. [5, 6, 7, 8, 9]

En la clínica el dolor típico de la coledocolitiasis es de tipo cólico, en epigastrio o hipocondrio derecho, irradiado a la espalda. Hay resultados que son predictores especialmente fuertes de coledocolitiasis como son pacientes con colangitis, coledocolitiasis visualizada por ecografía y bilirrubinas a expensas de directa sobre 4 mg/dl. Entre estos el que está asociado a una mayor probabilidad de coledocolitiasis es un cálculo visto por ecografía abdominal. [8,10] Predictores fuertes de coledocolitiasis son bilirrubinas entre 1.8 y 4 mgs/dl y una vía biliar dilatada en la ecografía abdominal, mayor de 6 mm, en pacientes sin colecistectomía. La vía biliar se dilata gradualmente con la edad así que este punto de corte puede extenderse hasta 8 mm en pacientes mayores y en pacientes colecistectomizados. [10] Predictores moderados se consideran la elevación de transaminasas, fosfatasa alcalina y la gama glutamil transpeptidasa, GGT, así como una pancreatitis de origen biliar, cálculos menores de 5 mm en la vesícula y los pacientes mayores de 55 años.

Se pueden dividir los pacientes en tres grupos, cuando se sospecha coledocolitiasis, de acuerdo a los resultados de la clínica, los resultados de laboratorio y la ecografía abdominal. No es un solo parámetro el que da la indicación sino la combinación de hallazgos positivos. [5, 6, 7, 8, 9]

1. *Riesgo leve:* Pacientes con colelitiasis, sin ictericia o elevación de pruebas de enzimas hepáticas o dilatación de la vía biliar o cálculo en colédoco visto en ecografía abdominal. Estos pacientes no necesitan una CPRE y van directo a una colecistectomía. Tienen un riesgo menor de 10% de tener coledocolitiasis.
2. *Riesgo intermedio:* Pacientes con anormalidades de bioquímica hepática diferente a la bilirrubina, pacientes mayores de 55 años y pacientes con pancreatitis biliar. Son estos pacientes los que se benefician de una endosonografía o una colangioresonancia antes de una CPRE. Riesgo de coledocolitiasis de entre el 10 y el 50%.
3. *Riesgo alto:* Cualquier predictor muy fuerte o la presencia de ambos predictores fuertes, tienen un riesgo mayor del 50% de tener coledocolitiasis. Este grupo es en el que está claramente indicada una CPRE.

La ecografía abdominal tiene una sensibilidad baja para encontrar cálculos en el colédoco, 22 a 55%. [11] La endosonografía, (sensibilidad 89 a 94%, especificidad 94 a 95%) y la colangio resonancia magnética, (sensibilidad 85 a 92% y especificidad 93 a 97%), son similares en la detección de coledocolitiasis, pero la endosonografía es más sensible en los pacientes con cálculos pequeños en la vía biliar, menores de 6 mm. [9, 12, 13, 14, 15, 16] Cuando la endosonografía indica la necesidad de CPRE se puede realizar esta última durante la misma intervención, si se cuenta con personal entrenado en ambas técnicas, ahorrando estancia hospitalaria y dos procedimientos con sedación o anestesia. [17, 18] La endosonografía es especialmente útil en pacientes con pancreatitis, en quienes se sospecha un origen biliar, ya que puede encontrar coledocolitiasis e indicar que pacientes necesitan una CPRE, o colelitiasis, microlitiasis y barro vesicular que no han sido vistos con la ecografía abdominal o la resonacia magnética. [19, 20] Figura 1 y 2.

PANCREATITIS

Es la complicación más común luego de una CPRE. La podemos definir como una elevación

FIGURA 1. Se observa a la izquierda imágenes de endosonografía con equipo lineal del colédoco con un cálculo en su interior. A la derecha la CPRE para la extracción del cálulo. Este paciente de 33 años presentaba con un riesgo intermedio para coledocolitiasis. Dolor en epigastrio e hipocondrio derecho. Ecografía con vía biliar de 7 mm y vesícula con cálculo único. Bilirrubinas en 3.5mg/dl a expensas de la directa 2.2mg/dl y fosfatasa alcalina levemente elevada. Se realizó la endosonografía para confirmar la necesidad de CPRE, la cual se realiza inmediatamente después evitando esperas innecesarias.

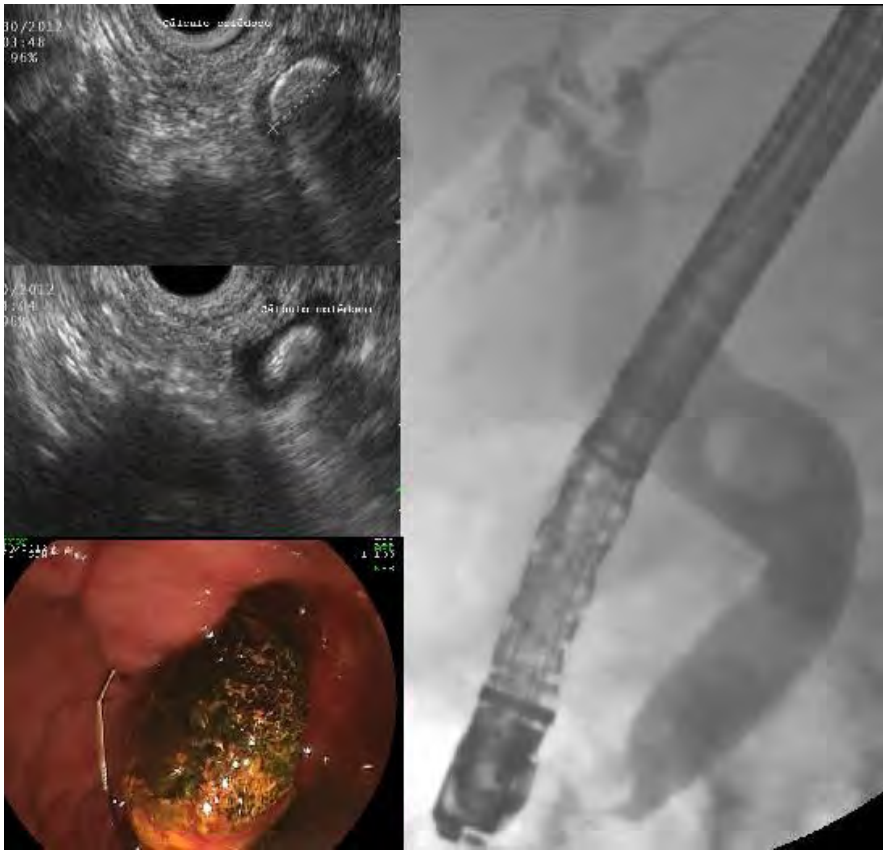

FIGURA 2. Paciente de edad avanzada, con dilatación de la vía biliar en ecografía y TAC sin demostrarse la causa, dolor abdominal atípico, fosfatasa alcalina, bilirrubinas y transaminasas normales. Se realiza endosonografia y se identifica cálculo único en el colédoco. Se realiza CPRE el mismo día y se soluciona su patología.

de la amilasa al menos 3 veces el límite superior de lo normal, 24 horas luego del procedimiento, acompañada de dolor abdominal y la necesidad de hospitalización no planeada. Se presenta en un 2 a 9% en estudios prospectivos con pacientes no seleccionados y son severas en 0.3 a 0.6%. [4, 21, 22, 23]

Además de lo que ya mencionamos, de no realizar procedimientos que no están claramente indicados y utilizar alternativas de diagnóstico en esos casos, es importante durante el procedimiento no traumatizar la papila, evitar coagular cerca del orificio pancreático y contrastar repetidamente o a presión el Wirsung. Para canular es de ayuda un papilótomo que permita el paso de una guía hidrofílica. La utilización de una guía para canular ha demostrado que facilita la canulación y disminuye el riesgo de pancreatitis post-CPRE. [24, 25, 26] Se trata de no inyectar hasta no obtener una canulación profunda para evitar contrastar el Wirsung. La guía es un indicador muy bueno. Con el paciente en decúbito lateral izquierdo cuando la guía esta en el Wirsung, esta no cruza el duodenoscopio, visto en fluoroscopia. (Figura 3) Cuando se está en vía biliar la guía cruza el endoscopio hacia la parte superior.

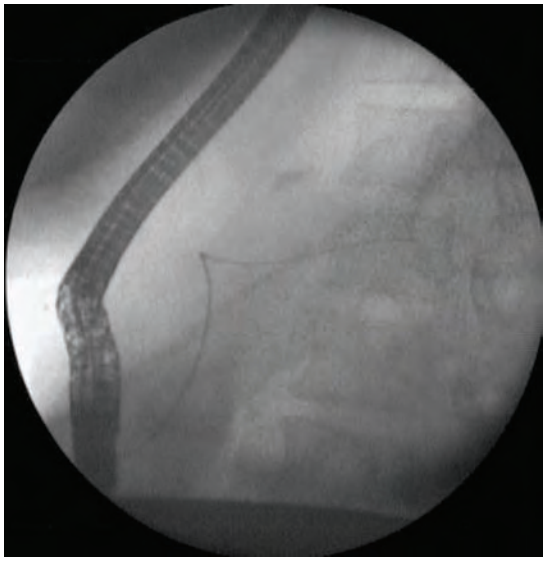

FIGURA 3. La guía hidrofílica en el Wirsung. Nótese que no pasa el endoscopio y dibuja el trayecto del conducto pancreático.

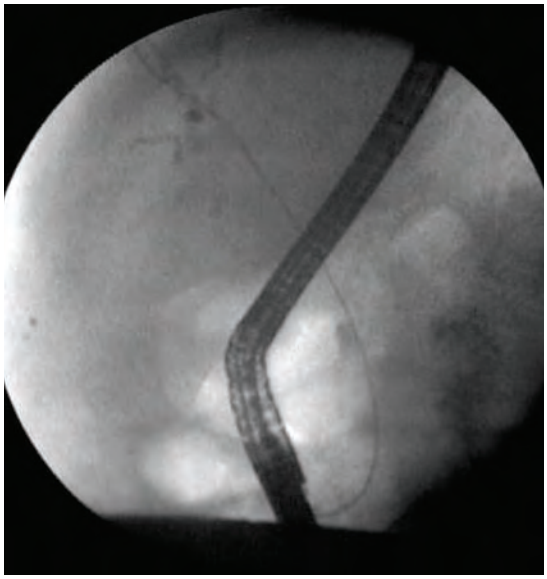

FIGURA 4. Guía hidrofílica en la vía biliar. La guía cruza el endoscopio.

(Figura 4). Cuando fallan estas técnicas para entrar a la vía biliar y tenemos una papila anatómicamente favorable, protruída y con una rodilla prominente, creo que una infundibulotomía estaría indicada. El precorte, que se realiza desde el poro puede producir trauma al conducto pancreático y facilitar la aparición de una pancreatitis. [27, 28, 29] La infundibulotomía se realiza con el papilótomo de aguja, comenzando lejos del poro, en la parte media de la protrusión papilar y hacia su parte superior. De esta forma no se involucra el poro, ni la parte baja de la papila, evitando así el conducto pancreático. Se realiza gradualmente, primero incidiendo la mucosa y luego el músculo, hasta visualizar el epitelio color salmón de la vía biliar, momento en el cual se puede canular. (Figura 5 y 6, video 2) Esta técnica fue originalmente descrita por el Dr. Liguory como infundibulotomía y el Dr. Hashiba como disección de la papila. [30, 31] Esto a diferencia del precorte desde el poro, Dr. Huibregste [32] y otra técnica también desde el poro con un papilótomo convencional corto, Dr. Soehendra. [33] Otra alternativa, en casos muy difíciles o con papilas no favorables o cuando no se tiene experiencia con el precorte, es dejar una guía en el conducto pancreático y luego intentar entrar con otra

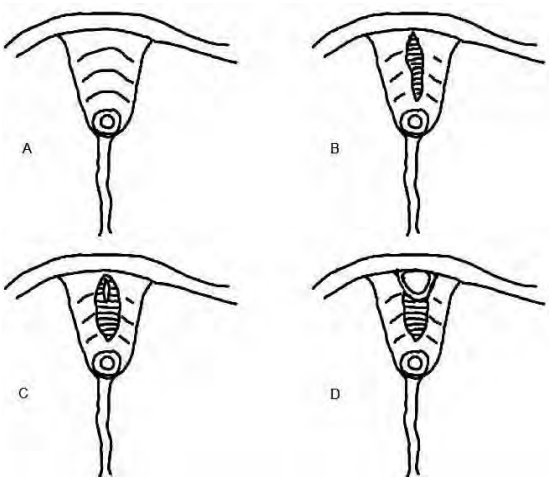

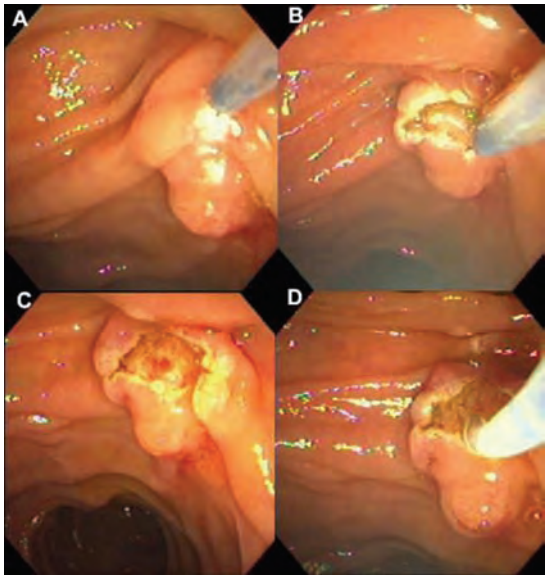

FIGURA 5 Y 6. Infundibulotomía: La figura 5 muestra en forma esquemática la técnica. La figura 6 un caso real. A y B: Lejos del poro, sobre la parte más prominente de la papila, paso a paso, capa por capa. Primero la mucosa y luego la muscular. En C se observa como se expone la mucosa color salmón de los conductos a nivel de la papila. En D se observa como ya se puede canular fácilmente por el la mucosa expuesta en el infundíbulo de la papila. A no ser que el paciente tenga un conducto común largo, con este método, se accede a la vía biliar la mayoría de las veces en que no se logra canular con otros métodos, evitando contrastar y traumatizar el Wirsung.

hacia la vía biliar. Aún mejor es dejar una prótesis delgada, 3 a 5 French y corta, 3 cm, sin aleta interior, en el Wirsung para protegerlo y luego entrar a tratar de canular la vía biliar. También puede hacerse un corte con el papilótomo de aguja, sobre la endoprótesis pancreática, en la dirección de la vía biliar, hacia las 11, logrando así acceder a esta. [21, 27, 34, 35] (Figura 7) La prótesis pancreática se deja in situ, lo que previene una pancreatitis y en 4 días se toma una placa de abdomen para ver si migró en forma espontánea, de lo contrario se programa una duodenoscopia para extraerla, ya que no se deben dejar más de 2 semanas, pues pueden causar cambios en el conducto pancreático normal. Otros casos de alto riesgo para pancreatitis en los que se debe considerar una prótesis pancreática son las ampulectomías, esfinteretomías pancreáticas o de la papila menor, la toma de citología por cepillado del conducto pancreático y entradas repetidas al Wirsung. Esta técnica ha demostrado disminuir el riesgo de pancreatitis post-CPRE. [26, 27, 35, 36, 37, 38] Lo más importante al intentar canular es cambiar rápidamente de método cuando uno no da resultado, logrando así maximizar las posibilidades de éxito.

Medicamentos para la prevención de una pancreatitis parecerían una panacea. La búsqueda ha sido exhaustiva. Entre los más estudiados están la nitroglicerina, la somatostatina, el octreótido, corticoides y antiproteasas como el gabexate y la unilastatina. Su justificación, en el mejor de los casos es dudosa y de difícil aplicación y algunos son costosos. [27, 39, 40, 41, 42, 43] En los últimos años varios metanálisis han mostrado que la administración peri-operatoria de Diclofenaco o Indometacina intrarrectal, disminuyen el riesgo de desarrollar una pancreatitis moderada a grave. [44, 45, 46] De todas formas los medicamentos no remplazan una adecuada selección de los pacientes y una técnica cuidadosa, aunque son una alternativa en pacientes de alto riesgo. [47] Los pacientes de alto riesgo para pancreatitis post-CPRE son mujeres jóvenes, con sospecha de disfunción del esfínter de Oddi, antecedente de pancreatitis aguda o recurrente o post-CPRE y vías biliares no dilatadas. Estos

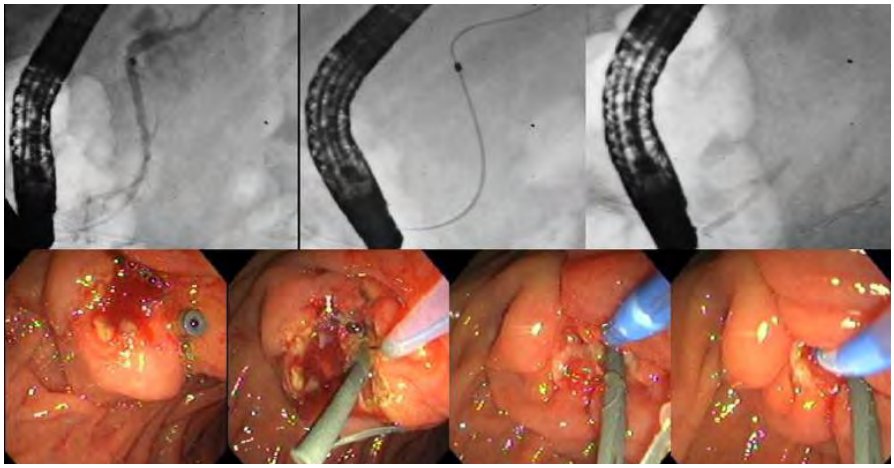

FIGURA 7. Infunidublotomía fallida, canulación repetida e inyección del Wirsung con ascinarización. Se coloca una prótesis 5 F en el Wirsung y luego se corta sobre esta hacia las 11 para encontrar y canular la vía biliar como se ve en las imágenes.

factores se suman, y el riesgo aumenta con cada uno que esté presente. Algunos procedimientos también son de mayor riesgo, como una esfinteretomía pancreática, dilatación de la papila con balón, entradas repetidas al Wirsung y una canulación difícil o fallida. [1, 2, 27, 48, 49]

SANGRADO

Junto con la pancreatitis es la complicación más frecuente, con una incidencia de 0.76 a 2%, siendo severa en un 0.1 a 0.5% [22, 23] Aquí hablamos de sangrado importante que produce una baja de la hemoglobina o necesita transfusión, no del sangrado autolimitado o controlado durante el procedimiento. Para prevenirlo es importante que los parámetros de coagulación y en especial las plaquetas hayan sido corregidos. Hay que tener especial cuidado en pacientes con leucemias o en hemodiálisis, en los cuales las plaquetas a pesar de ser normales en número no funcionan bien. También en los que toman Clopidrogel, el cual debe ser suspendido 7 días antes o en caso de urgencia corregir con transfusión de plaquetas. Se recomienda utilizar un corte gradual, paso a paso, evitando un corte rápido en "cremallera". El corte debe estar ajustado a las necesidades: para colocar una prótesis un corte pequeño es suficiente, lo mismo para cálculos pequeños. Para cálculos más grandes se necesita un corte de mayor longitud. La longitud máxima de una papilotomía depende de la anatomía del paciente y de la dilatación del colédoco distal. El límite anatómico no lo dan los pliegues proximales de la papila, sino la parte que protruye de esta por fuera de la pared del duodeno. Inicialmente puede parecer que la papitomía llega al límite, pero esto se evalúa mejor al explorar o traccionar con el papilótomo o la canastilla o durante la extracción de un cálculo o halando con un balón. En ese momento se puede observar cómo la papila protruye hacia el duodeno mostrando el límite hasta el cual se puede cortar, lo que es muy útil cuando se trata de extraer cálculos grandes o para la papilotomía en un divertículo. [50] La dirección del corte también es importante. Un corte que se desvíe mucho a la derecha tiende a sangrar con mayor frecuencia.

Hay casos en que se produce un sangrado masivo, aún con cortes pequeños, que puede obstruir rápidamente la visión. Es importante actuar con tranquilidad, irrigando repetidamente con solución salina, para evitar la pérdida de la visión en el espacio limitado del duodeno y la formación de coágulos difíciles de aspirar. Muchas veces con la inyección de adrenalina se logra detener el sangrado unos minutos, lo que permite fulgurar el vaso sangrante o la aplicación de clips para su control.

Estos sangrados se atribuyen a ramas anómalas de la arteria gastroduodenal que cursan sobre la papila. En caso de no poderse controlar endoscópicamente o en un sangrado que recurre varias veces puede ser útil la colocación de una prótesis biliar autoexpandible cubierta temporal. [51] Esta al presionar los bordes de la papilotomía comprime el vaso sangrante. Si nada de esto funciona se puede recurrir a una embolización radiológica o una cirugía, en la cual se abre el duodeno y se sutura la papilotomía a modo de esfinteroplastia, involucrando el vaso sangrante con las suturas.

Durante una CPRE es común observar algún grado de sangrado. La mayoría son autolimitados y al final del procedimiento ya han cedido. Otros persisten hasta el final del procedimiento y en estos casos es importante considerar la inyección de adrenalina al 1 x 20,000 en el ápice del corte. [52] (Figura 8). Si aún con esto no cede, es de ayuda irrigar con solución salina para poder visualizar el vaso o punto exacto del sangrado y considerar fulgurar con argón, la punta de una canastilla, una pinza de biopsia caliente o colocar clips. [4] Es importante evitar la fulguración en el área pancreática, en la parte baja de la papilotomía hacia la derecha, a las 5 en las manecillas del reloj. (Figura 9). Cuando no se logra el control del sangrado, el uso de clips es una opción salvadora que puede evitar la cirugía aunque su aplicación a nivel de la papila puede ser difícil. (Figura 10)

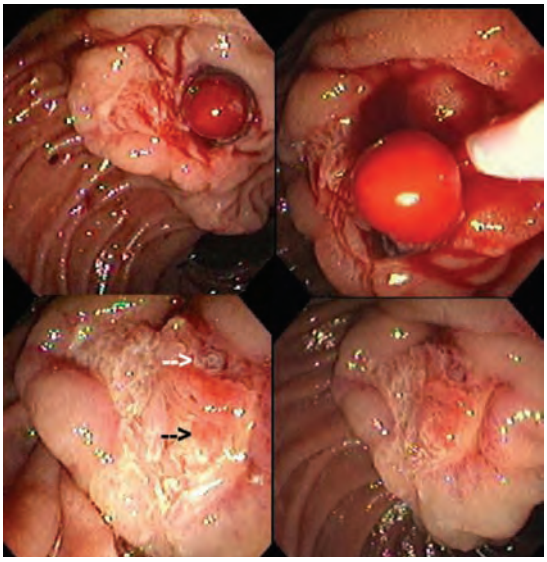

FIGURA 8. Sangrado de una papilotomía con vaso expuesto, (Flecha blanca), cede con inyección de adrenalina al 1 x 20,000. No se fulgura pues el vaso se encuentra a la derecha, cerca al orificio pancreático, (Flecha negra).

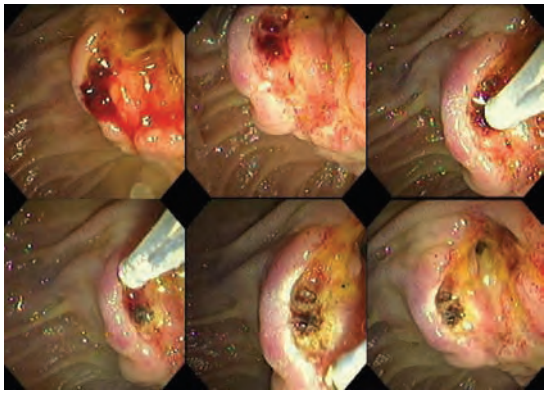

FIGURA 9. Sangrado de una papilotomía con vasos expuesto. Estos se infiltran inicialmente con adrenalina al 1 x 20,000 y luego se fulguran con la punta de una canastilla de Dormia. El vaso está a la izquierda alejado del conducto pancreático.

El sangrado puede presentarse tardíamente hasta 12 días luego de una papilotomía. En nuestra experiencia este se manifiesta más frecuentemente hacia las 36 horas. Cuando hay sangrado en los días posteriores a una CPRE con papilotomía hay que pensar que aquel se origina en la papila y sin dudarlo es importante realizar nuevamente una duodenoscopia, utilizando el endoscopio de visión lateral. Se puede inyectar nuevamente adrenalina al 1 x 20,000, fulgurar o colocar clips. También es importante corregir cualquier alteración de la coagulación y evitar el uso de anticoagulantes en las 72 horas siguientes al procedimiento. [21, 52] Hasta ahora no he visto ningún caso de sangrado tardío que no pueda controlarse por vía endoscópica.

Sangrado de Papilotomía. Control con Clips. Dr. R. Ángel

Sangrado de la Papilotomía. Control de Fulguración. Dr. R. Ángel

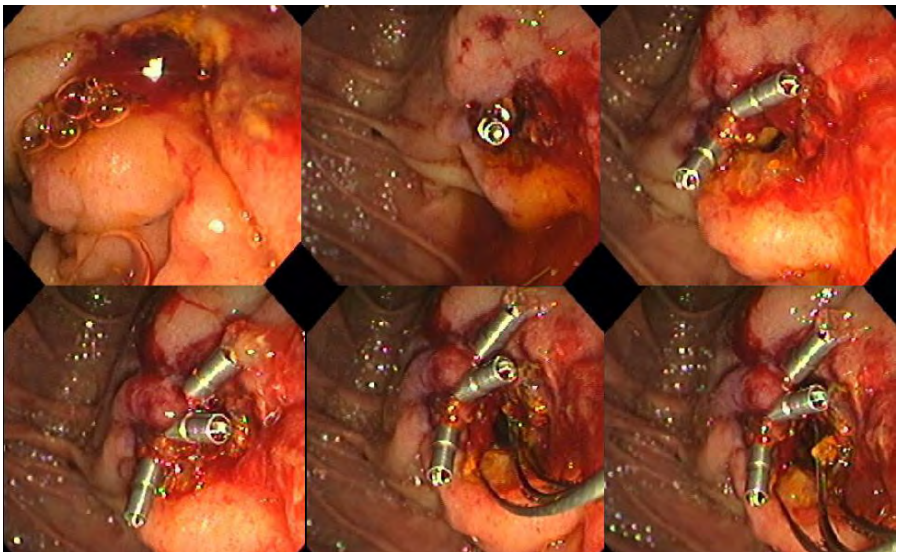

FIGURA 10. Sangrado de una papilotomía. Se colocan tres clips en el borde izquierdo para controlar el sangrado.

PERFORACIÓN

Se presenta en un 0.3 a un 0.6% de los casos. [6, 7] Las perforaciones pueden ser de cuatro tipos: [53, 54]

Tipo I: Perforación de víscera hueca, esófago o duodeno en su pared lateral, causadas en general por el endoscopio o una endoprótesis; son en su mayoría grandes y de tratamiento quirúrgico, pueden ser intraperitoneales o retroperitoneales.

Tipo II: Perforación a nivel de la papila, en la pared medial del duodeno, son retroperitoneales y se producen durante la esfinterotomía. Son las más frecuentes y su manejo puede ser expectante o quirúrgico de acuerdo a la magnitud.

Tipo III: Perforación del colédoco por guías o accesorios. En general son pequeñas y se pueden tratar en forma expectante.

Tipo IV: Son perforaciones retroperitoneales pequeñas, causadas muchas veces por el papilótomo de precorte y donde se presenta retroneumoperitoneo por el uso de aire comprimido durante la duodenoscopia. Este puede ser grande, puede causar dolor y presentarse a distancia como enfisema subcutáneo en cuello o en la región inguinal. Si se operan en la mayoría de los casos no se encuentra el sito de perforación. Su tratamiento es conservador. [55]

La perforación de víscera hueca en general es obvia inmediatamente. Los sitios más delicados son el cricofaríngeo y el cardias, así como el duodeno. El paso por el cricofaríngeo es ciego y es importante ir con cuidado y no forzar el duodenoscopio. En el esófago hay que tener cuidado también con cualquier resistencia, ya que no se tiene una visión de frente y esto especialmente en el cardias. En el duodeno pueden existir estenosis secundarias a úlceras e infiltraciones tumorales que dificultan el paso y pueden predisponer a una perforación. En estos casos se trata de una perforación grande y está indicada una cirugía para solucionar el problema.

La utilización de prótesis biliares y pancreáticas es una conducta frecuente durante la CPRE, para el manejo de cálculos gigantes, fístulas biliares, obstrucciones benignas y malignas de la vía biliar, las cuales permiten derivar el flujo biliar. En algunos casos se puede presentar migración de la prótesis, la cual puede causar cuadros de obstrucción duodenal y perforación duodenal o en otros segmentos intestinales, aunque en la mayoría de las veces son expulsadas con las heces sin problema. [56, 57, 58, 59] La migración de las prótesis ocurre en general cuando estas quedan demasiado largas en relación con la estenosis y tienden a luxarse distalmente. También cuando la punta proximal de la endoprótesis queda en un segmento angulado de la vía biliar intrahepática. Para prevenir esto es importante que la guía quede bien profunda en la vía biliar intrahepática,

que la prótesis se mida para que corresponda a la longitud de la estenosis, dando un margen de 2 cm proximales a esta y uno distal y tratando de que no quede en un segmento angulado, en especial en el hepático izquierdo. En casos en los cuales ocurra perforación intestinal por migración tardía de la prótesis, se debe establecer las condiciones generales del paciente. Si nos enfrentamos a un paciente estable, sin respuesta inflamatoria podemos realizar un manejo conservador. La tomografía abdominal es el examen de elección para detectar estas prótesis y sus complicaciones. Por medio de radiología intervencionista se puede extraer la prótesis y drenar las colecciones. En el caso de pacientes comprometidos en su estado general, la cirugía debe ser la opción como se mencionó previamente. [60]

La perforación a nivel de la papila se presenta durante la esfinterotomía y es el tipo más común durante una CPRE. Es importante tener cuidado con la dirección del corte el cual debe hacerse entre las 11 y la 1 del reloj, gradualmente, evitando un corte rápido en "cremallera". Cortes dirigidos hacia la derecha, 9 a 11 del reloj tienen más riesgo de perforación y hacia la izquierda, 2 o 3 del reloj, tienen más tendencia a sangrar. Cortes muy extensos, pueden llegar a separar las mucosas del duodeno y la vía biliar y pueden permitir filtración en el ángulo del corte. Hay que tener cuidado durante la exploración con la canastilla, ya que si esta se dirige hacia el borde lateral de la esfinterotomía y se fuerza puede separar las mucosas y perforar. (Figura 11) En estos casos si la perforación es grande y se observa paso fácil del medio de contraste a retroperitoneo, está indicada una cirugía o si la perforación es visible el cierre endoscópico con clips. En caso de una perforación pequeña, con mínima extravasación de medio de contraste y poca disección retroperitoneal se puede optar por un manejo expectante, sin vía oral, administración de antibióticos y estar atentos a la evolución del paciente y a intervenir en el caso de que esta sea desfavorable. Puede ser útil en estos casos el dejar una endoprótesis para derivar el flujo biliar. Una prótesis autoexpandible cubierta puede sellar la perforación y ser la solución. [55] Como ayuda diagnóstica en casos dudosos y como guía para el manejo

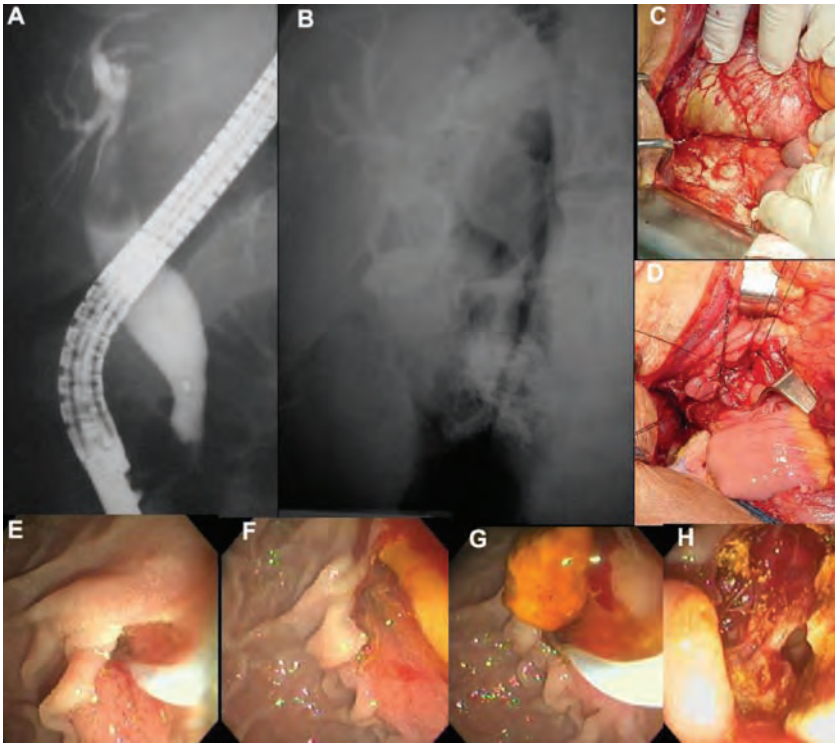

FIGURA 11. Perforación Tipo II. A: Canulación y contraste de la vía biliar dilatada con coledocolitiasis. B: Radiografía al fin del procedimiento donde se observa aire retroperitoneal, delineando el músculo psoas y medio de contraste extravasado. E y F: fotos de la papilotomía, con corte adecuado hacia las 11. G: Extracción de los cálculos. H: Se observa claramente la perforación la cual se causó al revisar con la canastilla con la cual se separaron y disecaron las mucosas de la vía biliar y el duodeno. C: Aspecto del duodeno y retroperitoneo durante la maniobra de Kocher. D: Aspecto del duodeno abierto durante la esfinteroplastia.

expectante la tomografía axial computerizada, TAC, muestra claramente el aire retroperitoneal y las colecciones. También unas vías digestivas altas con medio hidrosoluble pueden ser útiles para tomar una conducta y en el seguimiento del paciente. Si al paciente no se le ha resuelto su patología durante la CPRE y presenta esta complicación es preferible optar por una cirugía para resolver la patología de base y a la vez manejar la perforación. [4, 53, 54, 61]

La cirugía que debe hacerse ante una perforación es controversial. Durante está es importante realizar una maniobra de Kocher amplia, y en esto hago énfasis. Es importante hacer una exploración amplia, levantando el colon derecho para permitir levantar la C duodenal y buscar en la cara posterior, en el área de la papila, la perforación. Si esta no se encuentra se puede optar por un buen drenaje retroperitoneal, el cual evitará complicaciones adicionales como colecciones y septicemia. Si se encuentra la perforación y esta es grande, es importante suturarla, y considerar derivar con un tubo en T la vía biliar. La sutura de la perforación puede hacerse externamente, lo cual es más difícil, o abrir el duodeno y suturarla a modo de esfinteroplastia. Un buen drenaje retroperitoneal sigue siendo importante.

COLANGITIS

Tiene una incidencia del 1% o menos. [22, 23] Para evitar esta complicación es importante seguir los parámetros básicos de una CPRE. Una vez contrastada la vía biliar esta se considera contaminada, sin contar que muchas veces ya están colonizadas con gérmenes, al tener coledocolitiasis. Al final del procedimiento la vía biliar debe quedar drenada completamente, ya sea por la extracción de los cálculos o la colocación de una sonda naso-biliar o una endoprótesis. También es importante no inyectar a presión medio de contrate en una vía biliar obstruída por tumor o contaminada. [4]

En tumores de Klatskin con obstrucciones bilaterales o de conductos terciarios, nivel II y III, es importante drenar todos los conductos que se contrastaron, para evitar una colangitis que puede ser fatal para el paciente. Una Colangioresonancia previa puede indicar el grado y nivel de la obstrucción, para, en el procedimiento, ir directamente sólo al conducto más accesible para el drenaje o simplemente para ver en que pacientes, la mayoría con tumores nivel III, no se amerita una CPRE, ya que el riesgo sobrepasa los beneficios. Es de ayuda en estos casos no contrastar hasta no pasar la estenosis proximal ayudado con una guía hidrofílica, evitando así contaminar conductos que luego no se logren drenar. [62]

Los antibióticos profilácticos no han sido encontrados útiles de rutina pero están indicados en pacientes con vías biliares obstruídas que van a ir a una CPRE. [63]

OTRAS

Durante la sedación puede presentarse depresión respiratoria e hipotensión. Se recomienda la utilización de pulsoxímetro y monitorización de la presión arterial para estar atento a estas eventualidades. La utilización del butilbromuro de hioscina para disminuir la motilidad duodenal produce taquicardia y puede desencadenar arritmias en algunos pacientes. En pacientes cardiópatas con trastornos del ritmo es prudente evitar este medicamento y como alternativa utilizar el glucagón en dosis de 0.5 a 1 mg, el cual no produce taquicardia y disminuye el peristaltismo duodenal por un tiempo más prolongado. Pueden presentarse otras complicaciones como infarto cerebral, infarto miocárdico y falla respiratoria y se debe estar alerta con la vigilancia de los monitores para manejar estas eventualidades. [64] De ser posible el concurso de un Anestesiólogo, de rutina o en casos complicados, es una ayuda invaluable.

La canastilla puede impactarse con un cálculo en el colédoco distal al tratar de extraerlo. Esto no es una complicación si se maneja adecuadamente. En este caso se puede intentar liberar el cálculo avanzando la canastilla hacia los hepáticos para que esta se cierre y libere el cálculo por debajo. Si el cálculo no se logra liberar de la canastilla se procede a una litotripsia mecánica con lo cual se rompe el cálculo o

se libera la canastilla. Si el cálculo se fracturó pueden extraerse los fragmentos; si no, la colocación de una endoprótesis garantiza un adecuado drenaje de la vía biliar. [4]

En ocasiones hay migración de las prótesis hacia la vía biliar proximal o el conducto pancreático. Para prevenir esta complicación es importante que la aleta de fijación duodenal, en las prótesis plásticas, sea larga, al menos 1cm. Para extraerlas se puede utilizar una canastilla, el balón o una pinza de cuerpo extraño. También intentar pasar una guía a través de la prótesis para luego utilizar el extractor de soehendra o un asa de polipectomía. Esta última técnica puede ser muy útil en el Wirsung. En las prótesis metálicas autoexpandibles, una buena técnica, con una coordinación milimétrica entre el endoscopista y el ayudante es indispensable, lo mismo que guiarse por visión endoscópica y radiológica. Si quedan luxadas hacia la vía biliar puede intentarse en forma inmediata recolocarlas utilizando una pinza de cuerpo extraño.

Coledocolitiasis Recidivante. Dr. R. Ángel.

BIBLIOGRAFÍA

1. Cotton PB. ERCP is most dangerous for people who need it least. Gastrointest Endosc 2000; 54(4): 535-536.
2. Freeman ML, Disario JA, Nelson DB, et al. Risk factors for post-ERCP pancreatitis: a prospective multicenter study. Gastrointest Endosc 2001; 54(4): 425-434.
3. Cotton PB. Analysis of 59 ERCP lawsuits; mainly about indications. Gastrointest Endosc 2006; 63: 378-382.
4. Cotton PB, Lehman G, Vennes J, et al. Edoscopic sphincterotomy complications and their management: an attempt at consensus. Gastrointest Endosc 1991; 37: 383-393.
5. Barkun AN, Barkun JS, Fried GM, et al. Useful predictors of bile duct stones in patients undergoing laparoscopic cholecystectomy. Ann Surg 1994;220:32-9.
6. Onken JE, Brazer SR, Eisen GM, et al. Predicting the presence of choledocholithiasis in patients with symptomatic cholelithiasis. Am J Gastroenterol 1996;91:762-7.
7. Prat F, Meduri B, Ducot B, et al. Prediction of common bile duct stones by noninvasive tests. Ann Surg 1999;229:362-8.
8. Abboud PAC, Malet PF, Berlin JA, et al. Predictors of common bile duct stones prior to cholecystectomy: a meta-analysis. Gastrointest Endosc 1996;44:450-9.
9. ASGE Standards of Practice Committee. The Role of Endoscopy in the Evaluation of Suspected Choledocholithiasis. Gastrointest Endosc 2010;71:1 – 9.
10. Baron RL, Stanley RJ, Lee JKT, et al. A prospective comparison of the evaluation of biliary obstruction using computed tomography and ultrasonography. Radiology 1982;145:91-8.
11. Einstein DM, Lapin SA, Ralls PW, et al. The insensitivity of sonography in the detection of choledocholithiasis. AJR Am J Roentgenol 1984;142:725-8.
12. Tse F, Liu L, Barkun AN, et al. EUS: a meta-analysis of test performance in suspected choledocholithiasis. Gastrointest Endosc 2008;67:235-44.
13. Garrow D, Miller S, Sinha D, et al. Endoscopic ultrasound: a meta-analysis of test performance in suspected biliary obstruction. Clin Gastroenterol Hepatol 2007;5:616-23.
14. Verma D, Kapadia A, Eisen GM, et al. EUS vs MRCP for detection of choledocholithiasis. Gastrointest Endosc 2006;64:248-54.
15. Zidi SH, Prat F, Le Guen O, et al. Use of magnetic resonance cholangiography in the diagnosis of choledocholithiasis: prospective comparison with a reference imaging method. Gut 1999;44:118-22.
16. ASGE Standards of Practice Committee. Role of EUS. Gastrointest Endosc 2007;66:425 – 434.
17. Polkowski M, Regula J, Tilszer A, et al. Endoscopic ultrasound versus endoscopic retrograde cholangiography for patients with intermediate probability of bile duct stones: a randomized trial comparing two management strategies. Endoscopy 2007;39:296-303.

18.- Karakan T, Cindoruk M, Alagozlu H, et al. EUS versus endoscopic retrograde cholangiography for patients with intermediate probability of bile duct stones: a prospective randomized trial. Gastrointest Endosc 2009;69:244-52.

19. Liu CL, Lo CM, Chan JKF, et al. Detection of

choledocholithiasis by EUS in acute pancreatitis: a prospective evaluation in 100 consecutive patients. Gastrointest Endosc 2001;54:325-30.

20. Liu CL, Fan ST, Lo CM, et al. Comparison of early endoscopic ultrasonography and endoscopic retrograde cholangiopancreatography in the management of acute biliary pancreatitis: a prospective randomized study. Clin Gastroenterol Hepatol 2005;3:1238-44.
21. ASGE guidelines: Complications of ERCP. Gastrointest Endosc 2003; 57(6): 633-638.
22. Freeman, ML, Nelson DB, Sherman S, et al. Complications of endoscopic biliary sphincterotomy. N Eng J Med 1996; 335: 909-918.
23. Loperfido S. Angelini G, Benedetti G, et al. Major early complications from diagnostic and therapeutic ERCP: a prospective multicenter study. Gastrointest Endosc 1998; 48: 1-10.
24. Cennamo V, Fuccio L, Zagari RM, et al. Can a wire-guided cannulation technique increase bile duct cannulation rate and prevent post-ERCP pancreatitis?: A metanalysis of randomized controlled trials. Am J Gastroenterol 2009;104:2343-50.
25. Shao LM, ChenQY, ChenMY, et al. ¿Canwire-guided cannulation reduce the risk of post-endoscopic retrograde cholangiopancreatography pancreatitis? A metanalysis of randomized controlled trials. J Gastroen-terol Hepatol 2009;24:1710-5
26. ASGE Standards of Practice Committee. Complications of ERCP. Gastrointest Endosc 2012; 75: 467 – 473.
27. Freeman ML, Guda NM. Prevention of post-ERCP pancreatitis: a comprehensive review. Gastrointest Endosc 2004; 59(7): 845-864.
28. De Weerh A, Seitz U, Zhong Y, et al. Primary Precutting versus conventional over-the-wire sphincterotomy for bile duct access: A prospective randomized study. Endoscopy 2006; 38: 1235-1240.
29. Mavogiannis C, Liatsos C, Romanos A, et al. Needle-knife fistulotomy versus needle-knife precut papillotomy for the treatment of common bile duct stones. Gastrointest Endosc 1999 Sep; 50(3):334-339.
30. Seyrig JA, Liguory C, Meduri B, et al. Endoscopy in tumors of the Oddi region. [Diagnostic and therapeutic possibilities]. Gastroenterol Clin Biol 1985; 9(2):103-108.
31. Hashiba K, D´Assuncao MA, Armellini S, et al. Endoscopic suprapapillary blunt dissection of the distal common bile duct in cases of difficult cannulation: A pilot series. Endoscopy 2004; 36: 317-321.

32.- Huibregtse K, Katon RM, Tygat GNJ. Precut papillotomy via fine-needel sphincterotomy: a safe and effective technique. Gastrointest Endosc 1986; 32: 403-405.

33. Binmoeller KF, Seifert H, Gerke H. et al. Papillary roof inicision using the Erlangen-type pre-cut papilotome to achieve selective bile duct cannulation. Gastrointest Endosc 1996; 44:689 – 695.
34. Freeman ML, Overby C, Dongfeng Q. Pancreatic stent insertion: consequences of failure and results of a modified technique to maximize success. Gastrointest Endosc 2004; 59: 8-14.
35. Singh P, Sivak MV, Agarwal D, eta al. Prophylactic pancreatic stenting for prevention of Post-ERCP pancreatitis: a meta-analysis of controlled trials. Gastrointest Endosc 2003; 57: AB89.
36. Freeman ML. Pancreatic stents for prevention of post-endoscopic retro-grade cholangiopancreatographypancreatitis. Clin Gastroenterol Hepatol 2007;5:1354-65.
37. Ito K, Fujita N, Noda Y, et al. Can pancreatic duct stenting prevent post-ERCP pancreatitis in patients who undergo pancreatic duct guidewire placement for achieving selective biliary cannulation? A prospectiverandomized controlled trial. J Gastroenterol 2010;45:1183-91.
38. Mazaki T, Masuda H, Takayama T. Prophylactic pancreatic stent placement and post-ERCP pancreatitis: a systematic review and meta-analysis. Endoscopy 2010;42:842-53.
39. Cavallini G, Tittobello A, Frulloni L, Masci E, Mariana A, Di Francesco V. Gabexate for the prevention of pancreatic damage related to endoscopic retrograde cholangiopancreatography. Gabexate in digestive endoscopy: Italian Group. N. Engl. J. Med 1996; 335: 919–23.
40. Andriulli A, Leandro G, Niro G et al. Pharmacologic treatment can prevent pancreatic injury after ERCP: A meta-analysis. Gastrointest. Endosc 2000; 51: 1–7.
41. Andriulli A, Clemente R, Solmi L et al. Gabexate or somatostatin administration before ERCP in patients at high risk for post-ERCP pancreatitis: A multicenter, placebo-controlled, randomized clinical trial. Gastrointest. Endosc 2002; 56: 488–95.

42. Fujishiro H, Adachi K, Imaoka T, Hashimoto T, et al. Ulinastatin shows preventive effect on post-endoscopic retrograde cholangiopancreatography pancreatitis in a multicenter prospective randomized study. Journal of Gastroenterology and Hepatology 21 (2006) 1065–1069.
43.- Zheng M, Chen Y, Yang X, et al. Gabexate in the prophylaxis of post-ERCP pancreatitis: ameta-analysis of randomized controlled trials. BMC Gastroenterol 2007;7:6.
44. Elmunzer BJ,WaljeeAK, EltaGH, et al. A meta-analysisof rectal NSAIDs in the prevention of post-ERCP pancreatitis. Gut 2008;57:1262-7.
45. Dai HF,WangXW, ZhaoK. Roleof nonsteroidal anti-inflammatorydrugs in the prevention of post-ERCP pancreatitis: ameta-analysis. Hepatobi-liary Pancreat Dis Int 2009;8:11-6.
46. Elmuzer BJ, Sheiman JM, Lehman G.A. et al. A randomized trial of rectal indomethacin to prevent post-ERCP pancreatitis. N Engl J Med 2012; 366(15): 1414 – 1422.
47. Andriulli A, Caruso N, Qitadamo M, et al. Antisecretory vs. antiproteasic drugs in the prevention of post-ERCP pancreatitis: the evidence-based medicine derived from a meta-analysis study. JOP 2003; 4(1); 41-48.
48. Christoforidis E, Goulimaris I, Kanellos I, et al. Post-ERCP pancreatitis and hyperamylasemia: Patient related and operative risk factors. Endoscopy 2002; 34: 286–92.
49. Vandervoort J, Soetikno RM, Tham TC et al. Risk factors for complications after performance of ERCP. Gastrointest. Endosc 2002; 56: 652–6.
50. Park DH, Park SH, Kim HJ, et al. A novel method of estimating the safe margin and the adequate direction of endoscopic biliary sphincterotomy in choledocholithiasis with complications. Gastrointest Endosc 2006; 64(6): 979-983.
51. Shah JN, Marson F, Binmoeller KF. Temporary self-expandable metal stent placement for treatment of post-sphicterotomy bleeding. Gastrointest Endosc 2010;72(6):1274 – 1278.
52. Wilcox M, Canakis J, Monkemuller K, Bondora A, et al. Patterns of bleeding after endoscopic sphincterotomy, the subsequent risk of bleeding, and the role of epinephrine injection. American Journal of Gastroenterology 2004.
53. Saranga Bharathi R, Rao P, Gosh K. Perforations caused by biliary stents. Endoscopy 2006; 38: 1271-1274.
54. Stapfer M, Selby RR, Stain SC, et al. Management of duodenal perforation after endoscopic retrograde cholangiopancreatography and sphincterotomy. Ann Surg 2000; 232: 191-198.
55. Baron TH, Won Kee Song LM, Sielinski MD, et al. A comprehensive approach to the management of acute endoscopic perforations. Gastrointest Endosc 2012;76(4): 838 – 859.
56. Saranga R, Rao P, Ghosh K. Iatrogenic duodenal perforations caused by endoscopic biliary stenting and stent migration: an update. Endoscopy 2006; 38 (12): 1271 – 1274.
57. Miller G, Yim D, Macari M et al. Retroperitoneal perforation of the duodenum from biliary stent erosion. Curr Surg 2005; 62: 512 – 515.
58. Sanchez–Tembleque MD, Naranjo Rodriguez A, Ruiz Morales R et al. Duodenal perforation due to an endoscopic biliary prosthesis. Gastroenterol Hepatol 2005; 28: 225 – 227.
59. Akimboye F, Lloyd T, Hobson S, Garcea G. Migration of endoscopic biliary stent and small bowel perforation within an incisional hernia. Surg Laparosc Endosc Percutan Tech 2006; 16: 39.
60. Putcha RV, Burdick JS. Management of iatrogenic perforation. Gastroenterol Clin North Am 2003; 32: 1289 – 1309.
61. Katsinelos P, Paroutoglou G, Papaziogas B et al. Treatment of a duodenal perforation secondary to an endoscopic sphincterotomy with clips. World J Gastroenterol 2005; 11: 6232 – 6234.
62. Chahal P, Baron T. Endoscopic palliation of cholangiocarcinoma. Current Opinion in Gastroenterology 2006, 22:551–560.
63. Harris A, Chong Hen Chan A, Torres-Viera C, et al. Meta-analisis of antibiotic prophylaxis in endoscopic retrograde cholangiopancreatography (ERCP). Endoscopy 1999; 31: 718-724.
64. Christensen M, Matzen P, Schulze S, Rosenberg J. Complications of ERCP: a prospective study. Gastrointest Endosc 2004; 60:721-31.

Disfunción del esfínter de Oddi

JAIME SOLANO MARIÑO

INTRODUCCIÓN

La disfunción del esfínter de Oddi (deo), constituye un reto para el abordaje desde ambos puntos de vista, diagnóstico y terapéutico.

Hasta un 10-20% de los pacientes postcolecistectomía continúan con dolor tipo cólico biliar recurrente y de estos hasta el 10%, meses o años más tarde, se les puede demostrar una deo.[1]

El presente capítulo se orientará prioritariamente al enfoque diagnóstico y terapéutico de la deo y de la estenosis de la papila de Vater.

DEFINICIONES

La gran variedad de síntomas y signos que persisten después de una colecistectomía han sido denominados con el término de "síndrome postcolescistectomía", que abarca múltiples alteraciones conocidas indistintamente con los nombres de disquinesia biliar, papilitis, estenosis de la ampolla, estenosis papilar o deo propiamente dicha que incluye tanto la fibrosis del esfínter como el espasmo del músculo esfinteriano. Basados en los mecanismos patogénicos han sido propuestos dos tipos de disfunción del esfínter de Oddi, a saber, la estenosis del esfínter de Oddi y la disquinesia del esfínter de Oddi. La estenosis del esfínter de Oddi es una anormalidad estructural, en la cual existe un estrechamiento parcial o total del esfínter debido a inflamación crónica y fibrosis; esta puede ser causada por pancreatitis, migración de un cálculo a través de la papila, trauma intraoperatorio por manipulación durante una exploración de vías biliares (evb) o por cualquier condición inflamatoria no específica. La disquinesia del esfínter de Oddi es un bloqueo funcional intermitente producido por espasmo, hipertrofia o denervación del esfínter, cuyo resultado final es crear una zona de alta presion.[1] Esta condición refleja un trastorno de la motilidad del esfínter, similar a los trastornos de motilidad en otras partes del tracto gastrointestinal. Con frecuencia resulta difícil distinguir un paciente con disquinesia del esfínter de Oddi de otros con estenosis, por esta razón se ha utilizado el término de disfunción del Esfínter de Oddi (deo) para incluir ambos grupos de pacientes.

Se ha desarrollado un sistema de clasificación clínica, la clasificación de Milwaukee, para ayudar al diagnóstico diferencial de pacientes con esta doble etiología sobrepuesta y también para precisar la utilización adecuada de la Manometría

del esfínter de Oddi. Esta clasificación está basada en la historia clínica, los resultados de laboratorio y los hallazgos colangiográficos durante la CPRE.

CLASIFICACIÓN DE MILWAUKEE PARA DEO

Parámetros:

A. Elevación de transaminasas hepáticas > 2x normal
B. Conducto biliar dilatado mayor a 12 mm por ecografía
C. Retardo del drenaje del medio de contraste mayor a 45 minutos durante CPRE

CLASIFICACIÓN DE MILWAUKEE

Tipo I	Dolor biliar recurrente, más A, B y C
Tipo II	Dolor biliar recurrente y al menos uno de A, B o C
Tipo III	Dolor biliar recurrente solamente[2]

FISIOPATOLOGÍA

Se ha propuesto que la causa del dolor en la deo es por impedimento del paso del flujo biliar y pancreático al duodeno, lo cual resulta en hipertensión intraductal. Por otro lado, también se ha dicho que existen contracciones espásticas e hipersensibilidad de la papila, la llamada " hiperalgesia visceral", responsable del dolor abdominal, visto en muchos pacientes con deo tipo iii. Claramente, los cambios morfológicos del esfínter, tales como edema, inflamación, hipertrofia y fibrosis, son evidentes en la mayoría de pacientes con estenosis papilar, tipo i . Es entendible, aunque especulativo, que las alteraciones funcionales, tanto nerviosas como musculares, son las responsables de la dismotilidad vista en los pacientes con deo tipo iii, con frecuencia acompañada de factores sicológicos adicionales, los cuales parecen ser prevalentes en esta clase de pacientes. Ponchon et al.3 biopsiaron [69] pacientes sospechosos de tener deo y encontraron que la papila de Vater era microscópicamente normal en 30 pacientes, observaron el orificio papilar con signos inflamatorios en 21 pacientes y advirtieron prominencia del infundíbulo en 18 pacientes. Se tomaron de 3 a 10 muestras para biopsias de la región intra-ampular, con los siguientes resultados: 36 fueron biopsias normales, 27 mostraron cambios inflamatorios, tres con franca fibrosis y tres fueron positivos para adenocarcinoma ampular.

CUADRO CLÍNICO

Los pacientes postcolecistectomía, con dolor recurrente en epigastrio o en el hipocondrio derecho, requieren una evaluación cuidadosa y sistemática. El dolor generalmente es continuo, con episodios de exacerbación, típicamente con irradiación al dorso o a la espalda, en ocasiones acompañado de náusea y vómito; a veces puede presentarse varios años después de la colecistectomía y con características muy similares al dolor que llevó a la colecistectomía o algunas veces puede persistir aún después de la colecistectomía. Después de la evaluación inicial, los pacientes deben categorizarse acorde con la clasificación de Milwaukee.

DIAGNÓSTICO

Los exámenes paraclínicos iniciales deben incluir una cecografía abdominal y unas pruebas de la función hepática. Se debe realizar una endoscopia de vías digestivas altas para descartar alguna patología gastroduodenal. La tac abdominal y la ecografía endoscópica son los exámenes de elección para investigar anormalidades morfológicas del páncreas y específicamente del confluente bilio-pancreático.

Desde el aspecto funcional se cuenta con las siguientes pruebas diagnósticas con sus limitaciones, ventajas y desventajas.

Prueba de estimulación con morfina y prostigmine (Test de Nardi)

Se realiza administrando 10 mg. de morfina subcutánea y un mg. de prostigmine (neostigmine) para provocar simultáneamente espasmo del esfínter de Oddi y estimulación de la secreción

pancreática. La reproducción del dolor y la elevación de las enzimas pancreáticas y hepáticas hasta cuatro veces, indican un resultado positivo. [2] Su realización es fácil, pero su sensibilidad y especificidad son bajas, manteniendo poca correlación con los resultados postesfinterotomía.

Gamagrafía hepatobiliar

Es un método que nos proporciona información cuantitativa y cualitativa sobre el tiempo de captación hepática y vaciamiento del radioisótopo al intestino. Un tiempo de llegada del isótopo al duodeno, mayor a 20 minutos; o un tiempo de tránsito desde el hilio hasta el duodeno, mayor a 10 minutos, son los parámetros más aceptados como positivos.[4,5] Esta prueba tiene la desventaja de no diferenciar claramente la colestasis intrahepática de las alteraciones extrahepáticas de la vía biliar y no tiene utilidad alguna en la evaluación del componente pancreático del esfínter de Oddi.[6,7,8] Recientes técnicas están utilizando la cintigrafía en combinación con colecistoquinina, mejorando la sensibilidad y la especificidad del método; sin embargo, los resultados muestran pobre correlación con los hallazgos manométricos, en los pacientes con sospecha de deo.[4]

Manometría del esfínter de Oddi

La mayoría de los pacientes con deo son sometidos a CPRE, buscando cálculos retenidos o estrecheces de los conductos biliares y aunque la dilatación de los conductos y/o el retardo en el vaciamiento del medio de contraste debe hacer sospechar el diagnóstico de deo, la confirmación definitiva requiere la realización de la manometría del esfínter de Oddi, especialmente en los tipos ii y iii de la clasificación de Milwaukee.

La manometría del esfínter de Oddi aunque difícil de realizar, actualmente es considerado el "gold standard" para la evaluación funcional del esfínter de Oddi. La técnica e interpretación de la manometría del esfínter de Oddi ha sido razonablemente estandarizada, con valores generalmente reproducibles. En ocasiones, puede resultar un procedimiento azaroso, principalmente por el riesgo de pancreatitis, que puede ocurrir hasta en un 30% de los pacientes. [9] Aunque se ha estudiado una gran variedad de índices, la presión basal del esfínter es el parámetro más importante para evaluar la disfunción del esfínter; una cifra por encima de 35 mm Hg se considera una manometría anormal. [10]

La manometría del esfínter pancreático, a pesar del alto riesgo de pancreatitis, puede ser necesaria en pacientes con pancreatitis idiopática recurrente o con pancreatitis crónica, que no presentan alivio aun después de esfinterotomía del conducto biliar, porque una esfinterotomía biliar habitual, al seccionar la porción común del esfínter, solamente reduce parcialmente la presión en el conducto pancreático, sin abolir específicamente la zona de presión del esfínter pancreático.[11,12] En consecuencia, algunos estudios sugieren un beneficio significativo derivado de la ablación de la zona de presión del esfínter pancreático, bien sea mediante esfinterotomía pancreática o bien sea mediante dilatación con balón, [13,14] procedimiento siempre protegido mediante la inserción de un stent 5 o 7 French. El alto riesgo de pancreatitis, en gran parte es debido a la inyección directa de líquido a mayor presión en el conducto pancreático, lo cual también puede reducirse usando catéteres especiales de aspiración. [9] Merece especial advertencia, que el intervencionismo sobre el esfínter pancreático exige estar familiarizado y tener experiencia en CPRE, preferiblemente habiendo documentado previamente por métodos no invasivos la dilatación ductal, la hiperpresión o indicación precisa, pues el principal factor de riesgo de complicaciones en CPRE, es la "no indicación" del procedimiento.

TRATAMIENTO

En general, hay acuerdo en recomendar la esfinterotomía endoscópica para los pacientes con deo tipo i; así como también para los pacientes tipo ii y iii con manometría anormal, específicamente en quienes se documentan presiones altas. [10,15,16] Los pacientes con manometrías normales pueden ser tratados con dosis bajas de antidepresivos en la misma forma como se trata el

dolor en otros trastornos funcionales del tracto gastrointestinal.[17]

La expectativa de aliviar el dolor con la esfinterotomía endoscópica es del 90-95% en los pacientes tipo i. Para los pacientes tipo ii con hallazgos manométricos anormales es del 85%, y de sólo el 35% en pacientes con presión normal del esfínter. Para los pacientes tipo iii la expectativa de alivio del dolor es del 55-60% con hiperpresión del esfínter y menos del 20% cuando la presión es normal.[10] En la práctica clínica y acorde con los anteriores resultados, la manometría del esfínter de Oddi no es necesaria para indicar la esfinterotomía endoscópica en los pacientes tipo i.[10,15,18]

Los pacientes sometidos a esfinterotomía endoscópica por estenosis de la papila tienen cinco veces más probabilidades de desarrollar reestenosis papilar que aquellos a quienes se les practicó esfinterotomía para extracción de cálculos.[19] Por tanto, la incisión papilar desde la esfinterotomía inicial debe ser lo más amplia posible para disminuir el riesgo de reestenosis por fibrosis cicatricial.[19,20]

CONCLUSIONES

La Disfunción del Esfínter de Oddi (deo) es una entidad poco común, que se convierte en un reto tanto desde el punto de vista diagnóstico como terapéutico.

La esfinterotomía endoscópica es el tratamiento de elección, por ser la modalidad terapéutica más efectiva y segura para los pacientes con deo tipo i, es decir, con estenosis papilar, en quienes no es necesaria la manometría del esfínter.

La alta frecuencia de fracaso, tanto del tratamiento endoscópico como quirúrgico, refleja las dificultades para llegar a un diagnóstico preciso, que permita seleccionar la terapia apropiada en los pacientes con deo tipo ii y tipo iii, en quienes cualquier procedimiento intervencionista sobre el esfínter debe ser analizado con alta precaución, después de una minuciosa investigación y de discutir con el paciente, los riesgos y beneficios involucrados en la decisión.

BIBLIOGRAFÍA

1. SugawaCh, Higuchi D. An T et al. Sphincter of Oddi dysfunction: role of sphincterotomy. Digestive Endoscopy 2001; 13: 182-186.
2. Eduardo Guimaraes Hourneaux de Moura, Spencer Ch. Disfunción del Esfínter de Oddi. In: Sakai P, Ishioka Sh, Maluf F. Tratado de Endoscopia Digestiva Diagnóstica e Terapéutica. Vol. 3, Vias Biliares e Páncreas. Edit. Atheneu: Sao Paulo; 2005. p. 59-67
3. Ponchon T. Aucia N, Mitchell R. et al. Biopsies of the ampullary region in patients suspected to have sphincter of Oddi dysfunction. Gastrointest. Endosc. 1995; 42: 296-300.
4. Craig AG. Peter D. Saccone GTP et al. Scintigraphy versus manometry in patients with suspected biliary sphincter of Oddi dysfunction. Gut, vol. 52:352-357,2003.
5. Sostre S. Callón AN, Spiegler EJ. A noninvasive test of sphincter of Oddi dysfunction in postcholedocholecystectomy bile flow: the scintigrafic score. J Nuclear Med, vol. 33:1216-1222, 1992.
6. Coelho JC. Wiederkehr JC. Motility of Oddi's sphincter: recent developments and clinical applications. Am J Surg, vol. 172: 48-51, 1996.
7. Lisbona R. The scintigraphic evaluation of sphincter of Oddi dysfunction. J Nuclear Med, vol. 33:1223-1224,1992.
8. Persson B. Axelsson B. Jacobsson H. Cholescinti- graphy in the diagnosis and assessrnent of benign papillary stenosis. Eur J Nuclear Med, vol. 20:770-775,1993.
9. Sherman S. Hawes RH. Troiano FP. et al. Pancreatitis following bile duct sphincter of Oddi manometry: Utility of the aspirating catheter. Gastrointest. Endosc. 1992;38: 347-50.
10. Lehman GA. Sherman S. Sphincter of Oddi dysfunction. In: Yamada T, AIpers DH, Laine L. Owyang C. Powell D. cds. Textbook of Gastroenterology, 3rd cdn. Philadelphia: Lippincott, Williams and Wilkins, 1999; 2343-554.
11. Lebovics E. Heier SK. Rosenthal WS. Chronic pancreatitis and the sphincter of Oddi: ¿Which is the numerator and which the denominator? Am.J. Gastroenterol.1988; 83: 854-6.
12. Toouli J. Roberts-Thomson IC. Dent J et al. Sphincter of Oddi motility disorders in patients with idiopathic recurrent pancreatitis. Br. J. Surg. 1985;72:

859-63.

13. Guelrud M. Siegel JH. Hypertensive pancreatic duct sphincter as a cause of pancreatitis. Successful treatment with hydrostatic balloon dilatation. Dig. Dis. Sci. 1984; 29:225-31.
14. Venu RP. Geenen JR. Hogan W. Stone J. Johnson K. Soergel K. ldiopathic recurrent pancreatitis. An approach to diagnosis and treatment. Dig. Dis. Sci. 1989; 34: 56-60.
15. Botoman VA. Kozarek RA. Novell LA et al. Long-term outcome after endoscopic sphincterotomy in patients with biliary colic and suspected sphincter of Oddi dysfunction. Gastrointest. Endosc. 1994; 40: 165-70.
16. Geenen JE. Hogan WJ. Dodds WJ. et al. The efficacy of endoscopic sphincterotomy after cholecystectomy in patients with sphincter-of-Oddi dysfunction. N. Engl. J. Med. 1989; 320: 82-7.
17. Desautels SG. Slivka A. Hutson WR. et al. Postcholecystectomy pain syndrome. Pathophysiology of abdominal pain in sphincter of Oddi type III. Gastroenterology 1999; 116: 900-5.
18. Sugawa C. Park DH. Lucas CE. et al. Endoscopic sphincterotomy for stenosis of the sphincter of Oddi. Surg. Endosc. 2001; 15:1004-7.
19. Seifert E. Long-term follow-up after endoscopic sphincterotomy EST. Endoscopy 1988; 20: 232-5.
20. Siegel JH. Techniques: Biliary and pancreatic endoscopic sphincterotomy standard, wire guided, precut, needle knife. In: Siegel JH, ed. Endoscopic Retrograde Cholangiopancreatography. New York: Raven Press,1992; 177-226.

CAPÍTULO 9

CPRE
Colangiopancreatografía Retrógrada Endoscópica
Terapéutica

EDITORES: GUSTAVO ADOLFO REYES MEDINA
ADRIANA RENGIFO PARDO

CPRE Terapéutica

IVÁN UNIGARRO BRAVO
JESÚS ARBEY HOYOS PALACIOS
ANDRÉS FELIPE MEJÍA PRADO

INTRODUCCIÓN

Actualmente con la consolidación de técnicas de imagen como la Colangiopancreatoresonancia magnética y el ultrasonido endoscópico (USE) pancreatobiliar, el término CPRE, implica por sí mismo un procedimiento terapéutico. Este concepto es afortunado, dado que ubica a la CPRE en el rol que siempre le ha correspondido, minimizando el potencial de complicaciones cuando se realiza apoyado en diagnósticos hechos por las técnicas mencionadas. Esto quiere decir que la excelencia en CPRE tiene ahora una curva de aprendizaje más prolongada y debe circunscribirse a centros con la tecnología y el personal con proficiencia adecuadas. [1, 2]

El beneficio en el manejo mínimamente invasivo de desórdenes biliares y pancreáticos es un desafío por el más alto potencial de complicaciones que tiene con respecto a cualquier otra técnica endoscópica.

INDICACIONES

Como concepto general, es aceptado que la colangiopancreatografía endoscópica retrógrada (CPRE) debe ser realizada con claras indicaciones, por endoscopistas entrenados, obedeciendo a normas establecidas.

A continuación se enumera el consenso con respecto a las indicaciones, implementadas por el Instituto Nacional de Salud de Estados Unidos (NIH) en 2002 [3]:

1. La CPRE, la colangiopancreato-RMN y el USE tienen sensibilidad y especificidad comparables en el diagnóstico de colédocolitiasis.
2. La CPRE y esfinterotomía para remoción de cálculos es una modalidad terapéutica de valor en colédocolitiasis con ictericia, colédoco dilatado, pancreatitis aguda o colangitis.
3. En pacientes con cáncer biliar o pancreático, la principal ventaja de la CPRE es la paliación de la obstrucción biliar, cuando la cirugía no es la elección.
4. La toma de biopsias en pacientes con cáncer biliar o pancreático, en instancias no quirúrgicas, aunque éstas no siempre son diagnósticas.
5. El diagnóstico de cáncer ampular.
6. La intervención temprana en pacientes

con pancreatitis biliar severa, reduce la morbilidad y la mortalidad.
7. Es apropiada en pacientes seleccionados con pancreatitis recurrente o seudoquiste pancreático.
8. CPRE y esfinterotomía en pacientes con disfunción de esfínter de Oddi tipo I.
9. La CPRE debe evitarse ante baja probabilidad de estenosis ó cálculos biliares, especialmente en mujeres con dolor recurrente, bilirrubina normal y sin ningún otro signo objetivo de enfermedad biliar.

A las anteriores, se suman las recomendaciones hechas por la ASGE (Sociedad Americana de Endoscopia Gastrointestinal) en 2005. [4]

1. Terapia de primera línea en el manejo de fístulas y estenosis biliares postquirúrgicas.
2. Identificación de la causa y en algunos casos tratamiento, en pacientes con pancreatitis recurrente.
3. Tratamiento de estenosis sintomáticas, en pacientes con pancreatitis crónica.
4. Paliación de obstrucción biliar maligna.
5. Diagnóstico y tratamiento de cálculos en el conducto pancreático.
6. La disrupción del conducto pancreático puede ser tratada de manera efectiva mediante la inserción de stent por vía transpapilar.
7. La CPER es de alta efectividad en el drenaje de seudoquistes pancreáticos.
8. Mediante CPRE, realizar ultrasonido intraductal y pancreatoscopia para diagnóstico de neoplasias malignas.

ESFINTEROTOMÍA

Descrita inicialmente en 1974, independientemente por Classen y Demling en Alemania [5] y en Kioto por Kawai [6], era el resultado lógico de la intervención quirúrgica directa de la papila de Váter. Con el desarrollo de los nuevos endoscopios y especialmente duodenoscopios de visión lateral se inicia la nueva era de la endoscopia biliar terapéutica, donde la papilotomía o esfinterotomía de la papila mayor del duodeno es el paso crucial.

Cualquiera de las técnicas hasta ahora descritas y usadas permiten un único objetivo: el acceso amplio, fácil y directo a la vía biliar y/o conducto pancreático, permitiendo realizar las intervenciones terapéuticas.

La meta final es seccionar las fibras del esfínter, ya sea total o parcialmente y así permitir el paso de los accesorios y catéteres.

Indicaciones de esfinterotomía

La indicación de la esfinterotomía es permitir el acceso a los conductos, con propósito diagnóstico ó como primer paso en la colangiografía de carácter terapéutico. Esta puede ser biliar o pancreática, selectiva o para ambos conductos y tanto de la papila mayor como menor.

En los casos de papilas de difícil acceso se justifica plenamente su utilización, especialmente la llamada técnica precorte.

Las principales indicaciones son:

- Colédocolitiasis
- Pancreatitis aguda de origen biliar
- Fístula biliar: postcolecistectomía, post-transplante.
- Colocación de prótesis biliares o pancreáticas: estenosis benignas, malignas, post-trasplantes, fístulas.
- Acceso a papila difícil: Bilroth-II, papila peridiverticular.
- Síndrome del sifón (“Sump”)
- Estenosis papilar

La esfinterotomía es requisito esencial para la extracción de cálculos, aunque no es la única técnica disponible, pues actualmente la dilatación del esfínter con balón, es una alternativa. Existen dos técnicas esenciales y variaciones sobre ellas, dependiendo de los esfinterótomos usados y la región anatómica sobre la que se incide.

Esfinterótomos

Se utilizan con mayor frecuencia los de arco, bisturí (aguja) y tipo Billroth II. Ellos también tienen variaciones de calibre y longitud y su uso se basa en la experiencia individual y la seguridad que el endoscopista pueda brindar con su técnica. Sin embargo hay principios generales que se deben seguir con el propósito de disminuir los

riesgos de complicaciones y aumentar la efectividad del procedimiento. La cantidad de energía térmica debe ser la menor posible al realizar la esfinterotomía. La energía necesaria para el corte es mayor que la generada para coagulación, pero el calor debido a la resistencia es menor; por eso, es la preferida por muchos endoscopistas para realizar la esfinterotomía con menor riesgo de pancreatitis. Por otra parte, la probabilidad de sección de algún vaso en los pliegues transversales es alta y la hemorragia post procedimiento es más frecuente.

El corte se logra con contacto limitado del alambre del esfinterótomo con el tejido; si bien, una mayor exposición transmite mayor cantidad de energía, no es posible controlar su efecto (mayor voltaje con mayor resistencia) y aumenta el riesgo de perforación. Por eso se prefiere la utilización de 'salvas' de corte puro, en etapas, más que un solo corte.

En el caso del bisturí, se aplica el mismo principio de exposición mínima necesaria para una transmisión efectiva de la energía de corte. La tensión de alambre debe ser la mínima posible ya que a mayor tensión el arco de transmisión de energía es mayor y aumenta también el riesgo de perforación (mayor voltaje).

Los tipos de esfinterótomos varían también dentro de cada tipo, en la longitud del alambre: 10-40 mm; Calibre: 3-7 Fr; tipo de alambre: monofilamento, trenzado; punta: 3-30 mm, número de canales; accesorios acompañantes: balón, guía. Su uso depende más de la experiencia y preferencia individual que de principios únicos y absolutos, exceptuando el alambre monofilamento que ha mostrado mayor efectividad con menor transmisión de energía térmica.

Principios anatómicos

El esfínter de Oddi es una estructura minúscula, pero compleja, que ocupa la porción terminal de los conductos pancreático y biliar para regular el paso de las secreciones al duodeno. Desde el punto de vista que nos compete, se trata de un mecanismo limitante para el acceso a las vías biliopancreáticas y por supuesto, para la instrumentación.

Endoscópicamente, debemos comprender una anatomía de superficie que nos conduce a la realización parcial o completa de la sección del esfínter (de ahí esfinterotomía) a través de la referencia clara de la papila de Vater (de ahí Papilotomía). Las variaciones anatómicas son pocas: más distal o más proximal, diverticular. Las particularidades de la papila son las que hacen de ella un órgano único en cada paciente: longitud, anchura, ubicación del poro y sobre todo, los pliegues, caprichosos en la mayoría de los casos. Es ahí donde la referencia fundamental de la esfinterotomía se hace importante: la porción intramural del conducto biliar. Es ahí el límite proximal del corte. Más allá de ese punto, ya se trata de una perforación al espacio retroperitoneal. La diferencia hace la manifestación o no de la clínica.

El segundo factor es la ubicación y dirección del corte. Se utiliza la orientación de la dirección entre las 11 y la 1 del reloj. Esto se aplica en las ubicaciones convencionales de la papila con relación con el endoscopio y coincide con la referencia de la terminación del esfínter intraluminal ya descrito y que es el centro del abultamiento papilar intraluminal, que sirve como guía en papilas excéntricas, elongadas o con duodenos deformados.

Técnica

Se realizan dos tipos fundamentales de esfinterotomía que son a través del poro papilar y el infundibular o fistulotomía. También se pueden clasificar como convencional y precorte y este a su vez se subdivide en fistulotomía y ascendente, a partir del orificio. Incluye también la realizada sobre una prótesis. La técnica más utilizada es la canulación con esfinterótomo de arco y el corte a partir de la tensión del alambre, desde el interior del orificio hacia la mucosa duodenal y en dirección cefálica. Puede realizarse con la asistencia de una canulación profunda con una guía, lo que le da mayor estabilidad y seguridad no "perdiendo" la canulación. Estas guías deben ser recubiertas o preferiblemente las más actuales de materiales aislantes de la corriente eléctrica.

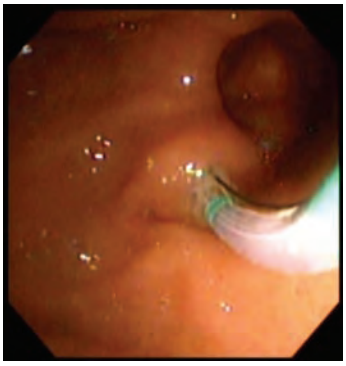

Papila paradiverticular.

Cálculo enclavado en papila.

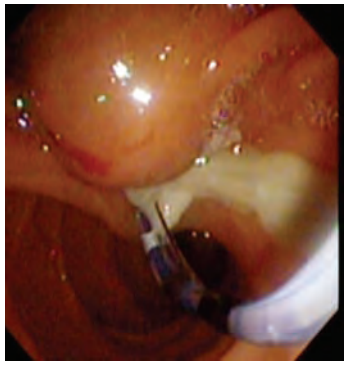

Colangitis supurativa.

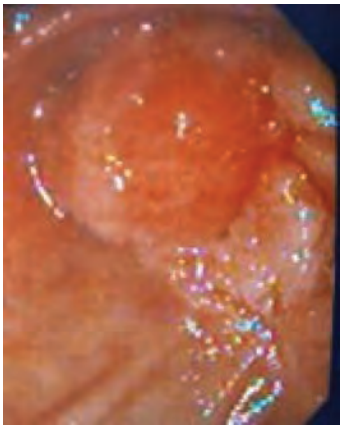

Adenoma.

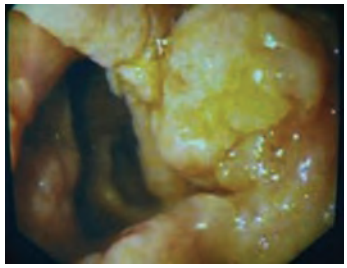

Carcinoma.

Ascaris en la vía biliar.

Colédocolitiasis.

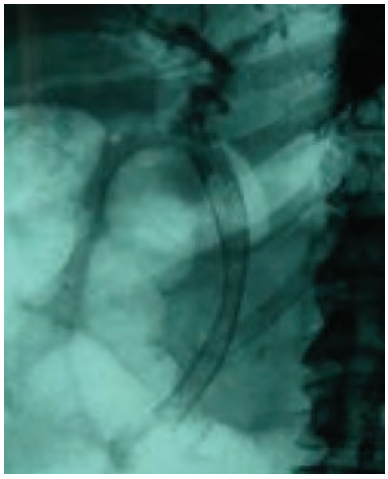

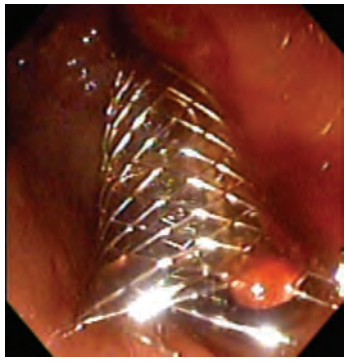

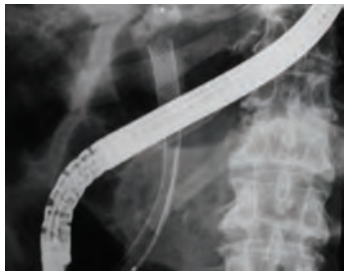

Prótesis autoexpandible en cáncer de páncreas.

Signo del "Doble conducto dilatado" .

Ca de vías biliares.

Carcinoma de páncreas.

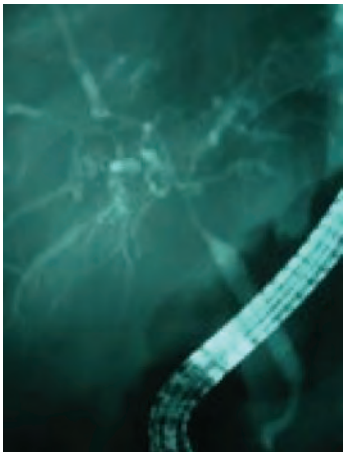

Tumor de Klatskin.

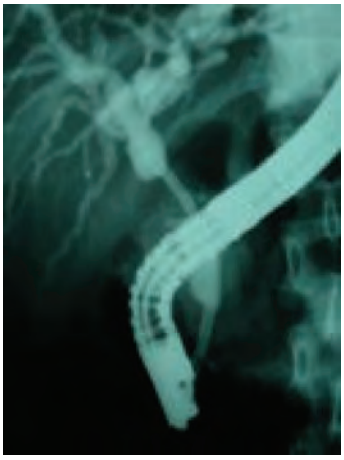

Stent en estenosis maligna.

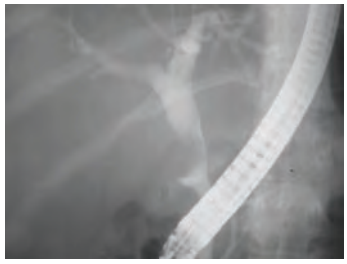

Síndrome de Mirizzi.

Tratamiento de estenosis benignas múltiples prótesis.

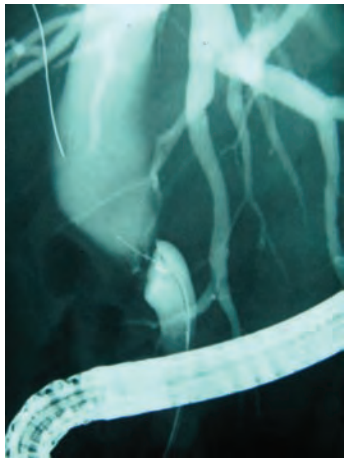

Estenosis postquirúrgica.

Una vez canulado el orificio papilar se verifica su posición dentro de la vía biliar, ya sea radiológicamente con medio de contraste, guía o por aspiración de material biliar. [7] Se retrocede el esfinterótomo y se expone entre la mitad y dos tercios del alambre de corte en la luz duodenal, siempre bajo visión directa. Se tensiona el alambre lo mínimo necesario y se inicia el corte, preferiblemente puro, [8, 9] con el simple contacto. No es la presión la que realiza el corte sino la transmisión de energía eléctrica. El corte se extiende lo necesario para la intervención. El principio básico de la colangiografía terapéutica es una adecuada esfinterotomía. Esa extensión necesaria está marcada por la terminación del esfínter intraluminal. En ese punto es posible observar directamente el conducto biliar y el drenaje es libre. Dos aspectos para tener en cuenta. En ese momento la entrada de los accesorios y el esfinterótomo curvado debe ser fácil.

Algunas veces la determinación del punto de corte máximo es incierta y la esfinterotomía parece pequeña para los cálculos a extraer, en esa situación es prudente practicar una "calibración" de la esfinterotomía con balón. La maniobra permite verificar el diámetro del orificio de trabajo y al mismo tiempo tiende a exponer un mayor segmento de esfínter intraluminal y así extender la papilotomía un poco más. [10]

Esfinterotomía de precorte

Este nombre incluye varias técnicas que permiten el acceso a la vía biliar o pancreática valiéndose de un corte parcial de la papila y es utilizado, generalmente, en situaciones de dificultad moderada a severa para la canulación.

Se utilizan diversos tipos de esfinterótomo, dependiendo del tipo de acceso y la experiencia del operador. Los principales son: de arco sin punta, convencional de arco, arco de empujar ("shark", push), aguja (bisturí). [11]

La técnica varía desde la esfinterotomía parcial con esfinterótomo de arco, donde se incide el poro aproximadamente 5mm, ampliando a su diámetro y permitiendo el ingreso a la porción biliar del orificio desde la canulación parcial del conducto pancreático llamada también transpancreática, por ese motivo, se realiza variando la técnica con cortes de 1mm, cada uno de ellos a la izquierda del anterior para evitar de esta forma realizar la esfinterotomía pancreática. [12] Una vez logrado el acceso biliar se determina su continuación de acuerdo con los hallazgos. Este mismo procedimiento se realiza con el esfinterótomo sin punta y con el de "empujar", con el mismo propósito de ampliar el orificio papilar.

Con el bisturí o esfinterótomo de aguja se puede utilizar dos caminos: ascendente, a partir del poro o la fistulotomía o infundibulotomía donde el ingreso se hace a través del "techo" papilar. [13, 14, 15, 16]

En el primer caso se realiza bajo visión directa de la mucosa del conducto y se continúa siguiendo el eje del conducto hasta exponerlo en forma adecuada para su canulación.

En el caso de la fistulotomía, ésta se realiza con el mismo bisturí, pero sin seguir el camino de la mucosa del conducto, sino del eje de dicho conducto. Obviamente, requiere experiencia del endoscopista, pues se debe trazar una línea imaginaria (o marcarla con el electrobisturí) donde se supone que debe subyacer el conducto a canular. En el caso del conducto biliar es más frecuente encontrarlo trazando una línea entre el orifico y el punto medio de la terminación del abultamiento papilar del duodeno. Se inicia la incisión en la porción más prominente, seccionando verticalmente la mucosa y justo debajo de ella se expone el conducto. A partir de este momento se puede perforar el conducto o disecarlo para una mayor exposición y luego incidirlo.

Se puede realizar también una novedosa técnica de acceso por punción suprapapilar, evitando así la necesidad de utilizar energía para el corte y las complicaciones como hemorragia y pancreatitis. [17]

Complicaciones de la esfinterotomía

La esfinterotomía endoscópica de la papila de Vater da cuenta de buena parte de las complicaciones de la colangiografía retrógrada, como la pancreatitis y la hemorragia además de las propias de la colangiografía. [18] Como factor único asociado al procedimiento, la papilotomía y específicamente la

esfinterotomía de precorte, es la causal de la mayor parte de las complicaciones. [15] Se suma a esto la experiencia del endoscopista y su entrenamiento como factores inherentes al operador [19, 20, 21, 22]

CONSIDERACIONES ESPECÍFICAS EN CPRE

1. Colédocolitiasis

La realización de CPRE y esfinterotomía constituyen el tratamiento de primera línea, para colédocolitiasis, con éxito mayor del 90% mediante el uso de técnicas convencionales. [23] Otras técnicas más avanzadas para cálculos de la vía biliar de difícil extracción incluyen litotricia: mecánica, electrohidráulica, láser y de ondas de choque extracorpóreo que aumentan el éxito a cerca del ciento por ciento.

Las técnicas patrón en el tratamiento endoscópico de colédocolitiasis, incluyen CPRE más esfinterotomía, combinadas con extracción con balón o canastilla. [24] La dilatación endoscópica con balón de la papila, es una alternativa a la esfinterotomía cuyo propósito original fue preservar la función del esfínter de Oddi en pacientes jóvenes y en pacientes con riesgo elevado de sangrado en condiciones como cirrosis, coagulopatía o alteraciones anatómicas. Sin embargo la esfinterotomía permanece como la técnica preferida, que proporciona la más alta tasa de éxitos y la menor posibilidad de pancreatitis inducida por el procedimiento.

Muchos esfinterótomos incluyen una guía hidrofílica que garantiza mayor seguridad en la canulación.

La inserción de stents biliares en coledocolitiasis es una medida temporal efectiva en casos de cálculos de la vía biliar que no pueden ser extraídos por las técnicas convencionales. Ellos proporcionan drenaje inmediato y en ocasiones llevan a la resolución o fragmentación, que permiten una posterior extracción endoscópica. [25]

Manejo endoscópico de cálculo difícil

Se denomina cálculo difícil, aquel que por su tamaño en relación con la vía biliar distal, no es posible su extracción a través del método convencional de esfinterotomía y exploración con balón y/o canastilla. En general se acepta que un cálculo igual o mayor a 12mm, es de difícil manejo y requiere de otras técnicas para su extracción, estas son: dilatación papilar con balón (ya mencionada) litotricia mecánica, litotricia con ondas de choque extracorpórea, litotricia electrohidráulica y litotricia con laser. Estas dos últimas técnicas requieren, la visualización directa del cálculo (colangioscopia, pancreatoscopia).

a) *Dilatación papilar con balón neumático:* este método ha sido evaluado en numerosos estudios, cuestionando su seguridad en algunos de ellos (riesgo de pancreatitis), con resultados contradictorios. Su mayor beneficio se ha observado cuando se combina con la esfinterotomía para la extracción de cálculos y evitar la necesidad de litotricia mecánica. [26, 27, 28, 29]

Esta alternativa descrita inicialmente para situaciones en las que era imposible practicar la esfinterotomía por trastornos de coagulación u otras contraindicaciones, se ha popularizado especialmente en oriente, Japón y Corea, como un complemento para el manejo del cálculo difícil, donde la relación anatómica de la papila con el cálculo, no permite su paso.

En los estudios iniciales se lograban calibres de 10 mm y se asoció a una alta tasa de complicaciones, especialmente la pancreatitis. Fue prácticamente proscrita en occidente. Pero con la introducción de la combinación de esfinterotomía y dilatación se han logrado calibres de dilatación de hasta 20mm con una morbilidad similar a la alcanzada en la esfinterotomía simple.

Se arguye a favor de la dilatación, la menor incidencia de complicaciones a largo plazo y se evita el uso del litotriptor asociado a mayor morbilidad y recurrencia. Es una técnica elegante, simple y no agrega mayor duración al procedimiento.

Litiasis gigante.

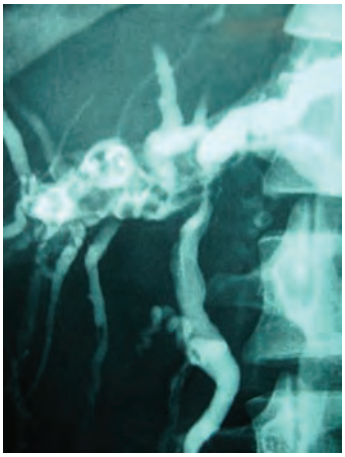

Litiasis intrahepática.

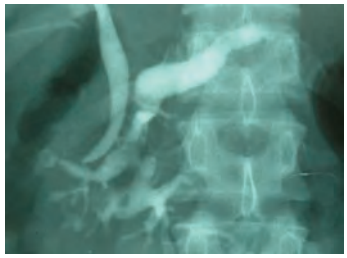

Páncreas Divisum.

Litotripsia mecánica.

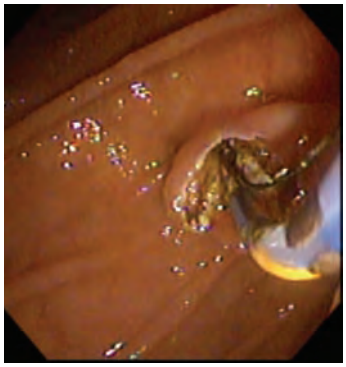

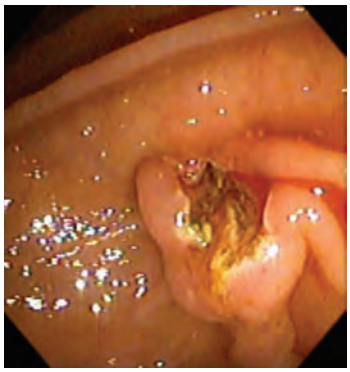

Secuencia esfinterotomía. Esfinterotomía mostrando el acceso amplio al colédoco.

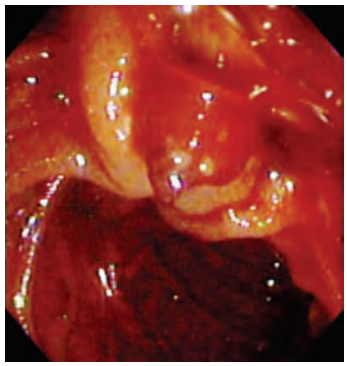

Hemorragia en esfinterotomía.

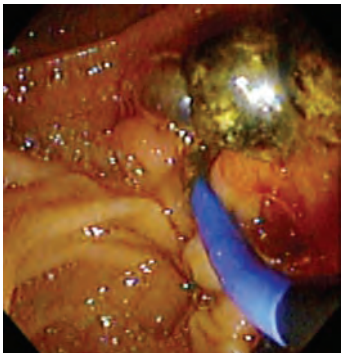

Extracción de cálculo con balón.

INFUNIBULOTOMÍA

Selección del lugar.

Corte.

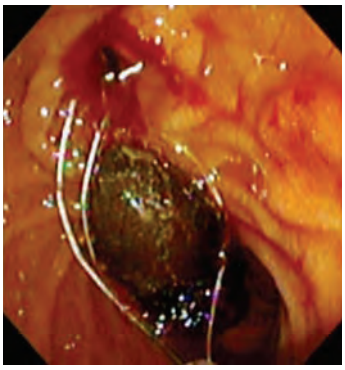

Extracción con canastilla.

Disección.

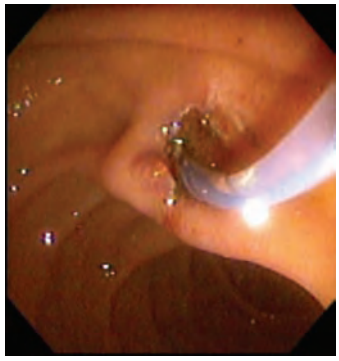

Canulación.

EXTRACCIÓN DE CÁLCULO

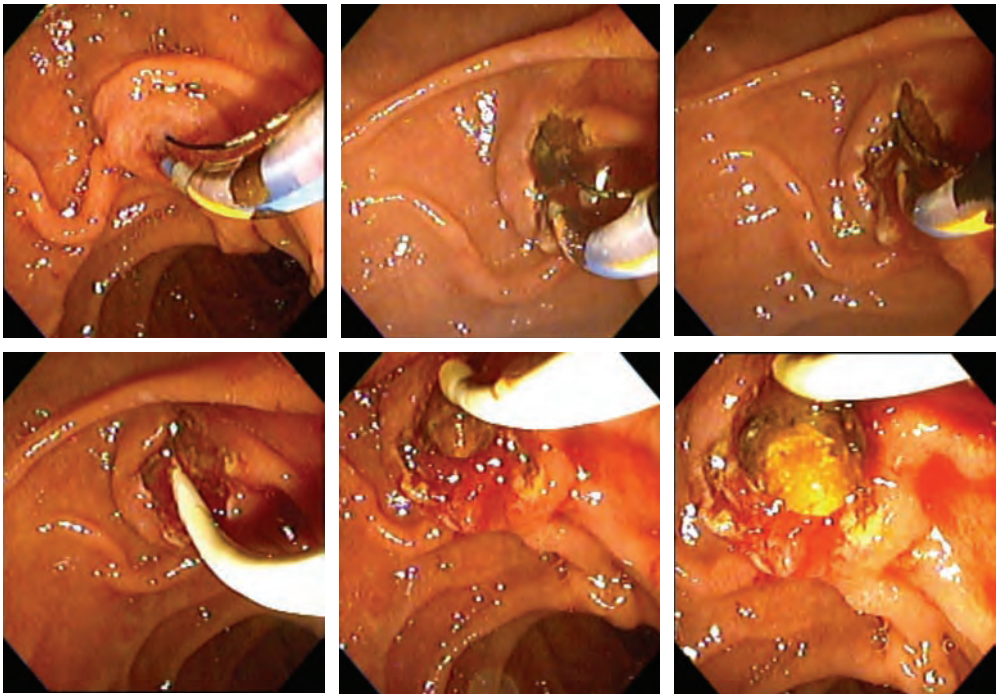

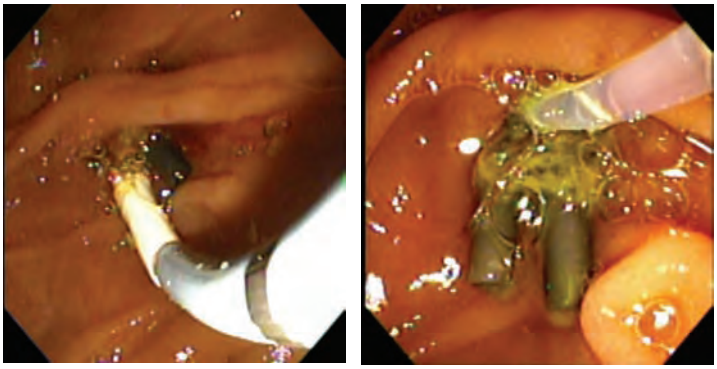

Colocación de múltiples prótesis en estenosis benigna 3.

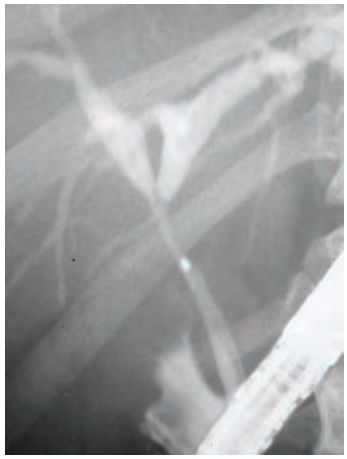

Dilatación T. de Klatskin y colocación de prótesis.

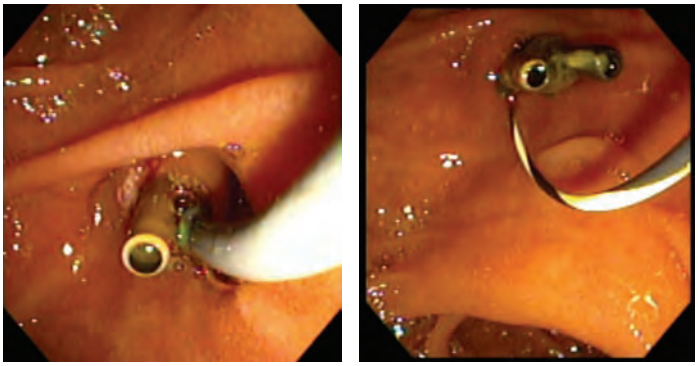

Colocación de múltiples prótesis en estenosis benigna 4.

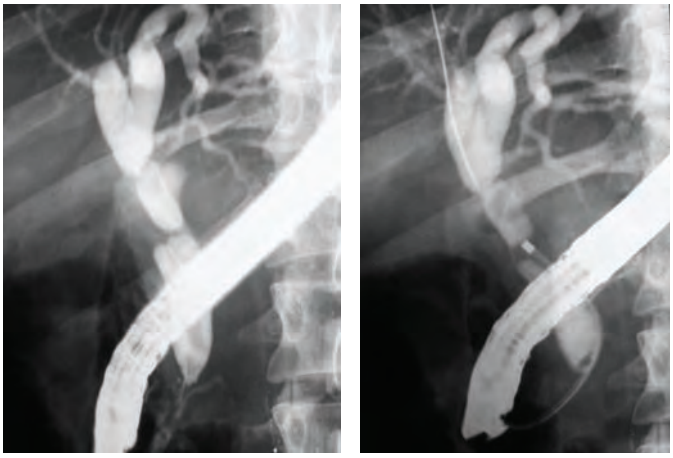

Dilatación estenosis benigna. Colédocolitiasis.

La técnica usada actualmente consiste en realizar una esfinterotomía parcial o completa que permite justamente conducir la dirección de la dilatación hacia la luz del duodeno y no retroduodenal, que era una de las complicaciones iniciales y de esta forma se expone con mayor amplitud el conducto. Se procede a colocar una guía y se llena el balón con aire o medio de contraste, en cuyo caso sería una dilatación hidrostática y de acuerdo con el calibre del balón, 12, 15 , 18 o 20 mm se mantiene una presión de 2-6 atm, durante un período de 30 segundos a 2 minutos. En este punto hay controversia, aún no aclarada de los "cuántos": ¿Cuánto tiempo?, ¿Cuánta presión? Y ¿Cuántas veces? En este aspecto no hay respuestas claras. Las publicaciones muestran los lapsos mencionados con similares resultados. Lo importante es lograr el espacio suficiente con las menores complicaciones. Los balones actuales de expansión radial controlada permiten también ver el desarrollo de la dilatación a través de ellos y eso permite un mejor control. Una vez logrado el calibre deseado se procede a la extracción convencional con balón o canastilla. Una recomendación general es la de no dilatar más allá del calibre de la vía biliar y nunca dilatar segmentos proximales a la papila. Como su nombre lo dice es una dilatación neumática o hidrostática de la papila. La dilatación del ducto biliar es otra intervención independiente, bajo otras circunstancias. Es importante aclarar este punto, pues de ello pueden derivar las complicaciones del procedimiento. Aún no hay suficiente información de complicaciones a largo plazo y una de ellas sería la estenosis, pero no hay evidencia concluyente que la soporte. Si se han estudiado los beneficios a largo palzo mostrando una menor incidencia de colangitis y recurrencia comparada con la litrotripsia.

b) *Litotricia mecánica:* técnica más usada para extracción de cálculos difíciles, que consiste en el atrapamiento del cálculo con la canastilla y su posterior fractura. [30] Existen múltiples tipos de dispositivos para litotricia, que varían según si se introducen a través del canal de trabajo del endoscopio o si se requiere su retiro para la remoción del cálculo.

c) *Litotricia de onda extracorpórea:* alternativa en pacientes con cálculos pancreáticos, vesiculares o biliares que no se logran extraer por los métodos anteriores. [31] Se han descrito casos aislados de colangitis y colecistitis como complicaciones.

d) *Litotricia electrohidráulica:* Su ventaja, comparada con otros métodos, es el ser portable, rápido, eficiente y relativamente barato. Ha sido usada también para tratamiento de cálculos del tracto urinario. El principio se basa en la creación de una chispa eléctrica de alto voltaje, entre dos electrodos, que es liberada en pulsos cortos y que crea expansión de líquido alrededor, induciendo una onda esférica de choque, la cual genera suficiente presión para fragmentar el cálculo.

e) *Litotricia con láser:* El principio se basa, en la generación de ondas de choque de alta energía, capaces de fragmentar cálculos intraductales. El láser original de onda continua no era eficiente para la fragmentación del cálculo, con riesgo potencial de causar perforación. El sistema de láser pulsado reduce el riesgo de daño térmico, alcanzando rangos de gigawatt, en intervalos de tiempo extremadamente cortos. [32, 33]

2. Colangitis aguda

Ocurre como resultado de estasis biliar e infección y la causa más común es colédocolitiasis. Otras causas incluyen estenosis de la vía biliar y obstrucción por parásitos intestinales, siendo el más común el áscaris.

Además del tratamiento con antibióticos de amplio espectro, se requiere descompresión biliar

urgente. El método preferido es mediante CPRE que ha demostrado reducir la morbilidad y mortalidad, cuando se compara con tratamiento quirúrgico. [34]

3. Fístulas biliares

Injurias de la vía biliar durante procedimientos quirúrgicos pueden llevar al desarrollo de fístulas o bilomas. La realización de CPRE en la mayoría de los casos muestra la localización de la fuga. [35] Si la fístula es de bajo flujo, la esfinterotomía per se permite el cierre de ella. En los casos de alto flujo, la inserción endoscópica de un stent de manera temporal agiliza y permite el cierre de la fístula.

4. Estenosis malignas de la vía biliar

Estenosis de la vía biliar de origen maligno, puede presentarse a cualquier nivel desde la papila hasta la localización intrahepática. Pueden originarse desde el páncreas, vesícula biliar, papila de Vater, vía biliar o metástasis. Aquellos pacientes considerados como no aptos para tratamiento quirúrgico se benefician de tratamiento paliativo, cuando se disminuye el prurito, desnutrición, riesgo de colangitis y de falla hepática.

La inserción endoscópica de *stents* biliares disminuye los niveles de bilirrubinas séricas y el prurito en 24 a 48 horas. [36, 37] Actualmente es el método de elección para paliación en obstrucciones de origen maligno, especialmente las localizadas, distales a la confluencia de los hepáticos lobares. El drenaje percutáneo está reservado para aquellas situaciones en que el drenaje endoscópico no es posible o las estenosis comprometan ramas secundarias de los hepáticos. También se utilizan técnicas combinadas externo-interno, para acceder a la vía biliar (*"rendez- vous"*), en casos de acceso endoscópico "imposible" o difícil.

La tasa de éxitos de los stent endoscópicos es comparable a la técnica de derivación quirúrgica (95% vs. 94%), con menor mortalidad (3% vs. 14%, p=0,01) y menos complicaciones (11% vs 29% p=0,02), además de disminuir el tiempo de estancia hospitalaria. La vida media de los stent plásticos está determinada por el diámetro y oscila entre 8 a 12 semanas. Son alternativas económicas y pueden reacomodarse o ser extraídos de manera más o menos sencilla.

Los *stents* metálicos autoexpandibles (SEMS) se ocluyen con menos frecuencia que los plásticos, disminuyendo el número de procedimientos y hospitalizaciones. Su permeabilidad normalmente excede los nueve meses. Su inconveniente radica en su costo y en que su remoción endoscópica no es posible después de una a dos semanas de su inserción. Sin embargo se pueden utilizar técnicas de "stent dentro de stent", ya sean plásticos ó autoexpandibles, para prolongar la permeabilidad.

No ha sido establecida la mejor estrategia costo-efectiva en la elección inicial del stent (plástico vs. metálico) y se ha sugerido que un *stent* plástico debe ser utilizado primero y cuando este se ocluya, utilizar uno metálico.

5. Estenosis postquirúrgicas

La cirugía de la vía biliar es la causa más común de estenosis no neoplásica de la misma. El tratamiento quirúrgico mejora hasta un 90% de los casos, pero en pacientes con cirugías previas o estenosis intrahepáticas, la solución por este método es difícil.

Mediante CPRE se logra superar el sitio de la estenosis y su dilatación, con una inserción sucesiva de prótesis en paralelo. [38, 39, 40] Esto durante un periodo de nueve a doce meses, se reportan éxitos del 89%, en un seguimiento de aproximadamente cuatro años.

Actualmente se considera que los resultados obtenidos mediante el manejo endoscópico en lesiones postquirúrgicas de la vía biliar son comparables a los de la cirugía y en algunos casos constituyen la única intervención terapéutica requerida.

6. Colangitis esclerosante

El tratamiento endoscópico depende de la localización y de la extensión del compromiso en la vía biliar. La dilatación con balón por vía endoscópica es beneficiosa en aquellos pacientes con ictericia, en donde la estenosis es de localización extra hepática principalmente.

Hay evidencia que sugiere que la dilatación con balón sin *stent*, disminuye la velocidad de la progresión de la enfermedad, con una baja tasa de complicaciones. [41]

7. Pancreatitis aguda

La forma más común de pancreatitis aguda es la llamada pancreatitis biliar, que se desencadena por la presencia de cálculos, micro-cálculos o barro biliar localizados en la terminación de la confluencia biliopancreática. En pacientes con pancreatitis leve a moderada, no se ha demostrado beneficio en la intervención con CPRE y la remoción de cálculos.

La remoción de cálculos en pacientes con pancreatitis severa durante las primeras 72 horas reduce la morbilidad y posiblemente la mortalidad, especialmente en aquellos que presentan ictericia. [42]

8. CPER y sonda nasobiliar

Anteriormente la indicación para el uso de sondas nasobiliares en CPRE era el drenaje de seudoquistes pancreáticos. Actualmente esta derivación se realiza por medio de la colocación de una o más prótesis plásticas que comuniquen el seudoquiste con el estómago o el duodeno, lo cual resulta más práctico y cómodo para el paciente. [43]

La indicación actual para el uso de sondas nasobiliares en drenaje de seudoquistes es cuando estos presentan gran cantidad de detritos en su interior. En este caso se sitúan las sondas nasobiliares para lavado, al lado de las prótesis plásticas.

La colocación de sonda nasobiliar es también útil, durante los procedimientos de litotricia extracorpórea, para opacificar la vía biliar, cuando se utiliza fluoroscopia ó como método complementario de drenaje.

9. Pancreatitis crónica

CPRE es considerada el examen con mayor sensibilidad (93-99%) y especificidad (85-100%), en la definición de la morfología del conducto pancreático y constituye el patrón de oro en el diagnóstico de pancreatitis crónica. El valor de la CPRE no sólo es diagnóstico, también ofrece la posibilidad de tratamiento, como la remoción de cálculos, dilatación de estenosis y colocación de *stent* intrapancreáticos.

10. CPRE y vesícula biliar

La patología más frecuente de la vesícula biliar es la colelitiasis. Las complicaciones de la colelitiasis como la colecistitis aguda y crónica requieren intervención quirúrgica.

Sin embargo, en algunos pacientes con colecistitis aguda (piocolecisto o hidrocolecisto) que requieren manejo urgente y no son buenos candidatos quirúrgicos por cursar con severas patologías de base asociadas (cirrosis, insuficiencia cardiaca, insuficiencia renal crónica, etc.), existe la opción de manejo menos invasivo, como es la colecistostomía percutánea que se puede realizar abierta o guiada por ecografía. Durante el procedimiento se drena la vesícula por un catéter a la piel, el cual se deja por varias semanas. El procedimiento cursa con gran incomodidad para los pacientes y no deja de tener morbilidad.

Como alternativa para la colecistostomía percutánea ha surgido ya hace algún tiempo la opción endoscópica que consiste en realizar un drenaje transpapilar de la vesícula. [44]

La posición ideal para contrastar el conducto cístico es la supina. Una vez contrastado el conducto, se conduce una guía para ingresar por el conducto cístico a la vesícula biliar. Sobre esta guía se pueden avanzar dilatadores si es necesario y posteriormente prótesis plásticas. [45] Es cada vez menor el uso que se les da a las sondas nasobiliares principalmente por la incomodidad con la que cursan. Las prótesis se pueden cambiar cuando el paciente presente nuevamente manifestaciones clínicas de colecistitis. En pacientes asintomáticos pueden dejarse *in situ* por años.

COMPLICACIONES DE CPRE

Se considera como factores de riesgo para la aparición de complicaciones, la dificultad en la canulación, la realización de precorte, la disfunción del esfínter de Oddi y la cirrosis. Adicionalmente se deben considerar la edad avanzada,

presencia de comorbilidad, divertículos peripapilares, diámetro pequeño del conducto biliar, gastrectomía tipo Billroth II y procedimientos de emergencia.

Complicaciones generales

Complicaciones inherentes a cualquier procedimiento endoscópico, como son las reacciones adversas a medicamentos, eventos cardiorespiratorios, hemorragias y perforación del intestino en cualquiera de sus trayectos. La severidad de ellas pueden ser medida en términos de estancia hospitalaria, necesidad de transfusiones, intervenciones quirúrgicas, endoscópicas o radiológicas y la muerte. [46, 47]

Complicaciones específicas

Relacionadas con la instrumentación pancreatobiliar, incluyen pancreatitis, infección, hemorragia y perforación biliar y duodenal [48, 49]

La infección se presenta después de la manipulación de la vía biliar o pancreática obstruida y no logrando su drenaje de manera adecuada.

La perforación está incrementada en pacientes que presentan estenosis en algún segmento del intestino y en pacientes gastrectomizados. Igualmente puede presentarse por la realización de la esfinterotomía. La incidencia de perforación se calcula en 0,2-0,3%.

Se puede presentar hemorragia, posterior a la esfinteretomía, y el riesgo se incrementa en aquellos pacientes que utilizan antiagregantes plaquetarios y anticoagulantes; antes de la realización de la CPRE, debe verificarse la normalidad en el recuento de plaquetas y del tiempo de protrombina. La tasa de hemorragia está determinada en 2%.

La aparición de pancreatitis está relacionada con el número de canulaciones sobre el conducto pancreático y la incidencia está entre el 2-4%, y puede variar de pancreatitis leve a severa. [50]

Prevención de pancreatitis

Sigue siendo motivo de controversia la profilaxis de la pancreatitis pos CPRE. Entre las propuestas con mayor nivel de evidencia se encuentra la colocación de *stent* en el conducto pancreático. [51, 52, 53, 54] Las indicaciones para colocarlos varían de acuerdo con los factores de riesgo en cada caso siendo ellos: manipulación o instrumentación de la papila, conductos de calibre delgado, dilatación del esfínter de Oddi y realización de esfinterotomía. Globalmente, la reducción se ha logrado desde un 25% hasta un 18% e incluso 15 y 5%. El análisis de los resultados es difícil ya que la mayor parte de los estudios hacen referencia a las canulaciones difíciles, lo cual ya de por si aumenta la probabilidad de pancreatitis. Por otra parte, la colocación del *stent* implica la manipulación profunda del conducto pancreático, llevando a pancreatitis más severas, cuando ellas se presentan.

Se proponen como opciones para minimizar la instrumentación, la colocación de stent de menor calibre, más cortos (2-3 cm) y la utilización de guías más cortas. [55]

Por otra parte la prevención farmacológica de la pancreatitis post CPRE ha sido persistentemente frustrante pues los resultados son usualmente contradictorios o insatisfactorios. [56] Los agentes estudiados han sido: somatostatina, octreótido, prednisolona, alopurinol, nifedipina, interleukina 10, heparina y gabexate; este último es el que ha presentado resultados más consistentes. [57,58] El uso de somatostatina en infusión endovenosa ha sido documentado con la sugerencia de realizar estudios complementarios. Su uso es obviamente engorroso y no costo-efectivo. [59, 60]

El uso del octreótido no ha mostrado resultados concluyentes y no se recomienda su utilización rutinaria.

La utilización de medio de contraste iso-osmolar no ha mostrado afectar el resultado final en la incidencia de pancreatitis. [61, 62]

El tipo de corriente eléctrica utilizado no ha arrojado resultados concluyentes. Por otra parte el uso de canulación selectiva usando una guía sí ha demostrado disminuir la incidencia de pancreatitis, tal vez debido a la menor manipulación y edema ampular. [63]

En conclusión, la disminución de la incidencia de pancreatitis post CPRE depende de muchos factores, pobremente entendidos y ningún

elemento individualmente ha probado prevenirla por completo. Continúa siendo importante la pericia y la disminución de la manipulación papilar en armonía con un buen criterio para utilizar alguno de los métodos "profilácticos" en casos seleccionados, como podría ser la colocación de *stent* pancreático en casos como la ampulectomía.

BIBLIOGRAFÍA

1. Schuman BM: The evolution of diagnostic ERCP. Gastrointest Endosc 1990; 36:155-6.
2. Jowell PS. Baillie J. Branch MS. et al. Quantitative assessment of procedural competence. A prospective study of training in endoscopic retrograde cholangiopancreatography. Ann Intern Med 1996; 125:983-89.
3. Cohen S. Bacon BR. Berlin JA et al. National Institutes of Health State-of-the Science Conference Statement: ERCP for diagnosis and therapy, January 14-16, 2002. Gastrointest Endosc 2002; 56(6): 803-9.
4. Adler DG. Baron TH. Dávila RE. et al. ASGE guideline: The role of ERCP in diseases of the biliary tract and the pancreas. Gastrointest Endosc 2005; 62:1-8.
5. Classen M., Demling L. Endoskopische sphinkterotomie der Papilla Vateri und steinextraktion aus dem Ductus choledochus. Dtsch Med Wochenschr 99:496-7, 1974.
6. Kawai K. , Akasaka Y., Murakami K. Endoscopic Sphincterotomy of the ampulla of Vater. Gastrointest Endosc 20: 148-51, 1974.
7. Sherman S, Uzer MF, Lehman GA. Wire-guided sphincterotomy. Am J Gastroenterol 1994; 89:2125-2129.
8. Elta GH, Barnett JL, Wille RT, Brown KA, Chey WD, Scheiman JM. Pure cut electrocautery current for sphincterotomy causes less post-procedure pancreatitis than blended current. Gastrointestinal Endoscopy 1998, 47:149-153.
9. Grund KE, Farin G. New principles and application of high frequency surgery, including argon plasma coagulation. In: Annual of Gastrointestinal Endoscopy, 10th ed, Rapid Science Publishers 1997.
10. Park DH. Park SH. Kim HJ. Park JH. Lee JY. Choi KH, Lee JH, Lee SH, Chung IK. Kim HS. Kim SJ. A novel method for estimating the safe margin and the adequate direction of endoscopic biliary sphincterotomy in choledocholithiasis with complications. Gastrointestinal Endoscopy 2006, 64:979-983.
11. Mavrogiannis C. Liatsos C. Romanos A. et al. Needle- knife fistulotomy versus needle-knife precut papillotomy for the treatment of common bile duct stones. Gastrointest Endosc 1999; 50: 334-339.
12. Catalano MF. Linder JD. Geenen JE. Endoscopic transpancreatic papillary septotomy for inaccessible obstructed bile ducts: comparison with standard pre-cut papillotomy Gastrointestinal Endoscopy 2004, 60: 557-561.
13. Huibregtse K. Katon RM. Tytgat GNJ. Precut papillotomy via kneedle knife papillotomy: a safe and effective technique. Gastrointest Endosc 1986; 32: 403-405
14. Siegel JH. Ben-Zvi J. Pullano W. The needle-knife: a valuable tool in diagnostic and therapeutic ERCP. Gastrointest Endosc 1989; 35: 499-505.
15. Bruins S, Schoeman MN. Disario JA. et al. Neddle-knife sphincterotomy as a precut procedure: a retrospective evaluation of efficacy and complications. Endoscopy 1996; 28: 334-339.
16. Foutch P. A prospective assessment of results for needle-knife papillotomy and standard endoscopic sphincterotomy. Gastrointest Endosc 1995; 41: 25-32
17. Artifon E. Sakai P. Ishioka S, Hondo FY. Raju GS Suprapapillary puncture of the common bile duct for selective biliary access: a novel technique. Gastrointestinal Endoscopy 2007; 65:124-131.
18. Bilbao MK. Dotter CT. Lee TG. Complications of endoscopic retrograde cholangiopancreatography: a study of 10000 cases. Gastroenterology 70: 3-14,1976
19. Freeman M. Nelson D. Sherman S. et al. Complications of endoscopic biliary sphincterotomy. N Engl J Med 1996; 335: 909-918.
20. Cotton PB. Lehman GA. Vennes J. et al. Endoscopic sphincterotomy complications and their management: an attempt at consensus. Gastrointest Endosc 1991; 37: 388-393.
21. Aronson N. Flamm CR. Bohn RL. Mark DH. Speroff T. Evidence-based assessment: Patient, procedure, or operator factors associated with ERCP complications. Gastrointestinal Endoscopy 2002: 56:S294-S302.
22. Rabenstein T. Schneider HT. Nicklas M. Ruppert T. Katalinic A. Hahn EG, Ell C. Impact of skill and experience of the endoscopist on the outcome of endoscopic sphincterotomy techniques. Gastrointestinal

Endoscopy, 1999; 50: 628-36.
23. Cooper AD, Young HS. Pathophysiology and treatment of gallstones. Med Clin North Am 1989;73:753-774.
24. Carr-Locke DL. Therapeutic role of ERCP in the management of suspected common bile duct stones. Gastrointes Endosc 2002;56: S170-S174.
25. Katsinelos P. Galanis I. Pilpilidis I. et al. The effect of indwelling endoprosthesis on stone size or fragmentation after long-term treatment with biliary stenting for large stones. Surg Endosc 2003;17:1552-1555.
26. Disario JA, Freeman ML, Bjorkman DJ, Macmathuna P, Petersen BT, Jaffe PE, Morales TG, Hixson LJ, Sherman S, Lehman GA, Jamal MM, Al-Kawas FH, Khandelwal M, Moore JP, Derfus GA, Jamidar PA, Ramírez FC, Ryan ME, Woods KL, Carr-Locke DL, Alder SC. Endoscopic balloon dilation compared with sphincterotomy for extraction of bile duct stones. Gastroenterology 2004 Nov;127(5):1291-9.
27. Park DH, Kim MH, Lee SK, et al. Endoscopic sphincterotomy vs endoscopic papillary ballon dilation for choledocholithiasis in patiens with liver cirrhosis and coagulopathy. Gastrointest Endosc 2004; 60:180-185.
28. Arnold JC. Benz C. Martin WR. et al. Endoscopic papillary balloon dilation vs sphincterothomy for removal of common bile duct stones: a prospective randomized pilot study. Endoscopy 2001: 33:563-567.
29. Yasuda I, Fujita N, Maguchi Y, et al. Long-term outcomes after endoscopic sphincterotomy versus endoscopic papillary balloon dilation for bile duct stones. Gastrointest Endosc 2010:72;1185-91.
30. Chang WH, Chu CH, Wang TE, et al. Outcome of simple use of mechanical lithotripsy of difficult common bile duct stones. World J Gastroenterol 2005;11:593-6
31. Sackmann M, Holl J, Sauter GH, et al. Extracorporeal shock wave lithotripsy for clearance of bile duct stones resistant to endoscopic extraction. Gastrointest Endosc 2001;53:27.
32. Piraka C, Shah RJ, Awadallah NS, et al. Transpapillary cholangioscopy-directed lithotripsy in patients with difficult bile duct stones. Clin Gastroenterol Hepatol 2007;5:1333.
33. Chaney CA, Yang Y, Fried NM. Hybrid germanium/silica optical fibers for endoscopic delivery of erbium:YAG laser radiation. Lasers Surg Med 2004;34:5-11.
34. Lai EC. Mok FP. Tan ES. et al. Endoscopic biliary drainage for severe acute cholangitis. N Engl J Med 1992;326:1582-1586.
35. Ponchon T. Gallez JF. Valeete PJ. Endoscopic treatment of biliary tract fistulas. Gastrointest Endosc 1989;35;490-498.
36. Smith AC. Dowsett JF. Russell RC. et al. Randomized trial of endoscopic stenting versus surgical bypass in malignant low bile duct obstruction. Lancet 1994;344:1655-1660.
37. Carr-Locke DL. Ball TJ. Connors PJ. et al. Multicenter randomized trial of wallstent biliary endoprosthesis versus plastic stent (abstract). Gastrointest Endosc 39:310A,1993.
38. Lillemoe KD. Melton GB. Cameron JL. et al. Postoperative bile duct strictures: Management and outcome in the 1990s. Ann Surg 2000;232;430-441
39. Duvall A, Haber GB. Kortan P. et al. Long term follow up of endoscopic stenting for benign postoperative bile duct strictures (abstract). Gastrointest Endosc 1997;45: AB129.
40. Costamagna G. Pandolfi M. Mutignani M. Spada C. Perri V. Long-term results of endoscopic management of postoperative bile duct strictures with increasing numbers of stents. Gastrointest Endosc 2001;54:162-168.
41. Mahadevan U. Bass NM. Ostroff JW. Endoscopic management of primary sclerosing cholangitis: Results in slowing of disease progression (abstract). Am J Gastroenterol 2000;95;252
42. Fan ST. Lai ECS. Mok FPT. et al. Early treatment of acute biliary pancreatitis by endoscopic papillotomy. N Engl J Med 1993;328:228-232.
43. Cahen D., Rauws E, Fockens P. et al. Endoscopic drainage of pancreatic pseudocysts: long term outcome and procedural factors associated with safe and sucessful treatment. Endoscopy 2005;37:977-983.
44. Ángel Bonilla R. Mejía A. et al Drenaje transpapilar de la vesícula biliar. Informe de dos casos y revisión de literatura. Rev Col Gastroenterol.2005;20:47-51.
45. Conway J. Russo M. Shrestha R. Endoscopic stent insertion into the gallbladder for symptomatic gallbladder disease in patient with end-stage liver disease. Gastrointest Endosc.2005;61:32-36.
46. Cotton PB. Williams C. Preparation and safety;

Complications in Practical Gastrointestinal Endoscopy, 4th edition, Blackwell Science , Oxford 1996. p46.

47. Aliperti G. Complications related to diagnostic and therapeutic endoscopic retrograde cholangiopancreatography. Gastrointest Endosc Clin N Am 1996;6:379-407.
48. Wilkinson ML. Engelman JL. Hanson PJ. Intestinal perforation after ERCP in Billroth II partial gastrectomy. Gastrointest Endosc 1994;40:389.
49. Rabestein T. Schneider HT. Hahn EG. EII C. 25 years of endoscopy sphincterotomy in Erlangen: Assessment of the experience in 3498 patients. Endoscopy 1998;30:194-201.
50. Gottlieb K., Sherman S., Pezzi J. et al. Early recognition of post-ERCP pancreatitis by clinical assessment and serum pancreatic enzymes. Am J Gastroenterol 1996;91(8):1553-7.
51. Smithline A. Silverman W. Rogers D. et al. Effect of prophylactic main pancreatic duct stenting on the incidence of biliary endoscopic sphincterotomy-induced pancreatitis in high-risk patients. Gastrointest Endosc. 1993;39:652-657.
52. Singh P. Das A. Isenberg G. et al. ¿Does prophylactic pancreatic stent placement reduce the risk of post-ERCP acute pancreatitis? A meta-analysis of controlled trials. Gastrointest Endosc. 2004;60:544–550.
53. Freeman ML. Overby C, Qi D. Pancreatic stent insertion: consequences of failure and results of a modified technique to maximize success. Gastrointest Endosc. 2004;59:8–14.
54. Aizawa T. Ueno N. Stent placement in the pancreatic duct prevents pancreatitis after endoscopic sphincter dilation for removal of bile duct stones. Gastrointest Endosc. 2001;54:209–213.
55. Rashdan A. Fogel EL. McHenry L. et al. Improved stent haracteristics for prophylaxis of post-ERCP pancreatitis. Clin Gastroenterol Hepatol. 2004;2:322–329.
56. Andriulli A. Leandro G. Niro G. et al. Pharmacologic treatment can prevent pancreatic injury after ERCP: a meta-analysis. Gastrointest Endosc. 2000;51(1):1–7.
57. Cavallini G. Tittobello A. Frulloni L. et al. Gabexate for the prevention of pancreatic damage related to endoscopic retrograde cholangiopancreatography. Gabexate in digestive endoscopy: Italian group. N Engl J Med. 1996;335:919–923.
58. Andriulli A. Solmi L. Loperfido S. et al. Prophylaxis of ERCP-related pancreatitis: a randomized, controlled trial of somatostatin and gabexate mesylate. Clin Gastroenterol Hepatol. 2004;2:713–718.
59. Poon RT. Yeung C. Liu CL. et al. Intravenous bolus somatostatin after diagnostic cholangiopancreatography reduces the incidence of pancreatitis associated with therapeutic endoscopic retrograde cholangiopancreatography procedures: a randomized controlled trial. Gut. 2003;52:1768–1773.
60. Binmoeller KF. Dumas R. Harris AG, et al. Effect of somatostatin analog octreotide on human sphincter of Oddi. Dig Dis Sci. 1992;37(5):773–777.
61. Johnson GK. Geenen JE. Bedford RA. et al. A comparison of nonionic versus ionic contrast media: results of a prospective, multicenter study. Midwest Pancreaticobiliary Study Group. Gastrointest Endosc. 1995;42:312–316.
62. Mishkin D. Carpenter S. Croffie J. et al.. ASGE technology status evaluation report: radiographic contrast media used in ERCP. Gastrointest Endosc. 2005;62:480–484.
63. Cortas GA. Mehta SN. Abraham NS. et al. Selective cannulation of the common bile duct: a prospective randomized trial comparing standard catheters with sphincterotomes. Gastrointest Endosc. 1999;50:775–779.

Ampulectomía endoscópica

MARIO REY FERRO

INTRODUCCIÓN

Se define como tumor periampular aquella lesión localizada en hasta 1cm alrededor de la región ampular; de acuerdo a la clasificación TNM se define como tumor limitado a la ampolla o al esfínter de ODDI. [1]

Los tumores de la papila mayor o menor son raros, con una prevalencia de 0.04% a 0.12%. [2] Los tumores de la ampolla de Váter se presentan de manera poco frecuente, aproximadamente 3,000 casos nuevos al año en Estados Unidos [1], principalmente entre los 50 y 70 años. [3] De los tumores periampulares, el carcinoma de la ampolla de Váter equivale al 6-12%.

Los adenomas ampulares se consideran neoplasias premalignas que se originan del epitelio mucoso de la papila de Vater, con el potencial de presentar cambios metaplásicos y displásicos hacia carcinomas ampulares; principalmente afectan la papila mayor. Pueden presentarse en forma esporádica o a través de la Poliposis Familiar Adenomatosa en donde se presentan múltiples pólipos duodenales entre un 10 a 30% de los pacientes. De estos 30 a 40% tendrían un riesgo de cáncer acumulado [4] sobre la base de su crecimiento, aspecto macroscópico e histología similar a los adenomas del colon y su relación genética. [5,6] Los adenomas ampulares siguen la secuencia adenoma-carcinoma [7] por lo que la transformación maligna a carcinoma in situ o invasivo es aproximadamente del 25-85%. [8] Por lo anterior y dado que un adenoma puede albergar focos de tejido maligno o progresar a cáncer, está totalmente indicada su resección.

Clásicamente el manejo se ha realizado quirúrgicamente mediante resecciones locales (ampulectomia transduodenal) con una morbilidad entre 20-30% con una mortalidad de hasta el 14% o con una pancreatoduodenectomía lo que representaba un tratamiento con alta morbimortalidad observándose fístulas del 9% y dehiscencias del 14% con una mortalidad de hasta el 10% para una enfermedad de comportamiento benigno. [9-12]

La primera ampulectomía endoscópica fue realizada en 1970 [13] y este método demuestra una menor morbimortalidad pero con una mayor recurrencia en términos generales. [10,11]

CARACTERÍSTICAS CLÍNICAS

Los ampulomas se presentan entre la cuarta y la novena década con un pico de mayor incidencia en la séptima década en la forma esporádica; debido a la vigilancia de los pacientes con PFA por endoscopia usualmente el diagnóstico en esta variedad se encuentra en una edad más temprana. [14]

La presentación clínica es inespecífica dada por el efecto de masa del adenoma comprimiendo el drenaje biliar o pancreático dada por ictericia indolora o con un vago dolor epigástrico entre un 30% a 75% de los pacientes. Los síntomas más comunes son ictericia, cólico biliar, pérdida de peso, dolor abdominal inespecífico, dispepsia, astenia y anorexia [15] En menor porcentaje se puede presentar como pancreatitis aguda, anemia ferropénica, hemorragia de vías digestivas franca o colangitis. [16]

DIAGNÓSTICO

Ante el cuadro típico de ictericia o de dolor en cuadrante superior derecho se practica usualmente medición de pruebas de función hepática y una ecografía o TAC demostrarán dilatación difusa del árbol biliar. Solamente en un 0-29% de los casos se demostrarán los ampulomas pequeños con alguna de estas dos técnicas en forma específica. [17] Sin embargo el TAC demuestra utilidad en la estadificación preoperatorio si se confirma un carcinoma ampular.

La CPRE y la USE llegan a ser los métodos más específicos en demostrar la lesión bajo visión endoscópica al visualizar toda la lesión y el duodeno periampular, definiendo el aspecto benigno o maligno, facilitando la toma de biopsias [18]; sin embargo autores como Ponchon [19] han informado falsos negativos hasta en un 62%, sin embargo si las biopsias se toman posterior a la realización de una esfinterotomía a las 48 horas o en la toma de mínimo 6 biopsias los falsos negativos han bajado a 0%, aumentando la exactitud de confirmar focos de carcinoma dentro de los adenomas ampulares a tasas de 45% a 80%. Autores más recientes impulsan la resección endoscópica como método de examinar toda la pieza para demostrar con mayor exactitud la presencia de carcinomas o de infiltración linfovascular que aumentaría el riesgo de tener compromiso ganglionar en un 18%. [20]

Todas las lesiones ampulares debes ser cuidadosamente examinadas con un duodenoscopio y múltiples biopsias deben ser tomadas con el objetivo de diferenciar el adenoma de otras lesiones benignas y malignas. Un punto crítico en el diagnóstico y manejo de estas lesiones es la tasa de falsos negativos de las muestras tomadas con pinza de biopsia que varía del 17-40% y su efectividad diagnóstica es del 62-85%. [21-25] Esta alta tasa de falsos negativos convierte en un dilema el seleccionar casos de adenomas ampulares con compromiso intraductal o focos de carcinoma para manejo endoscópico.

Sin embargo, un estudio de Irani et al [26] encontró que a pesar que las biopsias detectaron adenocarcinoma en solo 53% de los casos, sólo 5% de las lesiones (6 de 102) con un componente invasivo se consideraron susceptibles de resección endoscópica ya que no cumplían con los criterios de resecabilidad endoscópica, lo cual aumenta la importancia de la adecuada evaluación por el endoscopista. En dicho estudio se contempló como criterios de no resecabilidad endoscópica: lesiones friables, con ulceración, con más de 50% de extensión lateral, infiltración duodenal y extensión intraductal mayor de 1cm. Por lo tanto, basado en estos hallazgos es probable que la alta tasa de falsos negativos de las biopsias de lesiones ampulares no resulte necesariamente en una inapropiada selección de pacientes para manejo endoscópico. [27]

En la actualidad y dada la alta tasa de falsos negativos para malignidad de las biopsias endoscópicas, es imprescindible realizar estudios adicionales para establecer la invasividad del tumor: TAC, RNM, ecoendoscopia y ultrasonografía intraductal.

El Ultrasonido Endoscópico o el Ultrasonido endoscópico intraductal han emergido como herramientas importantes en la definición de la penetración de la lesión intraductal y dentro de la capa muscular entre un 70%-90% al igual

Cuadro 1. Organigrama propuesto por Seewald.

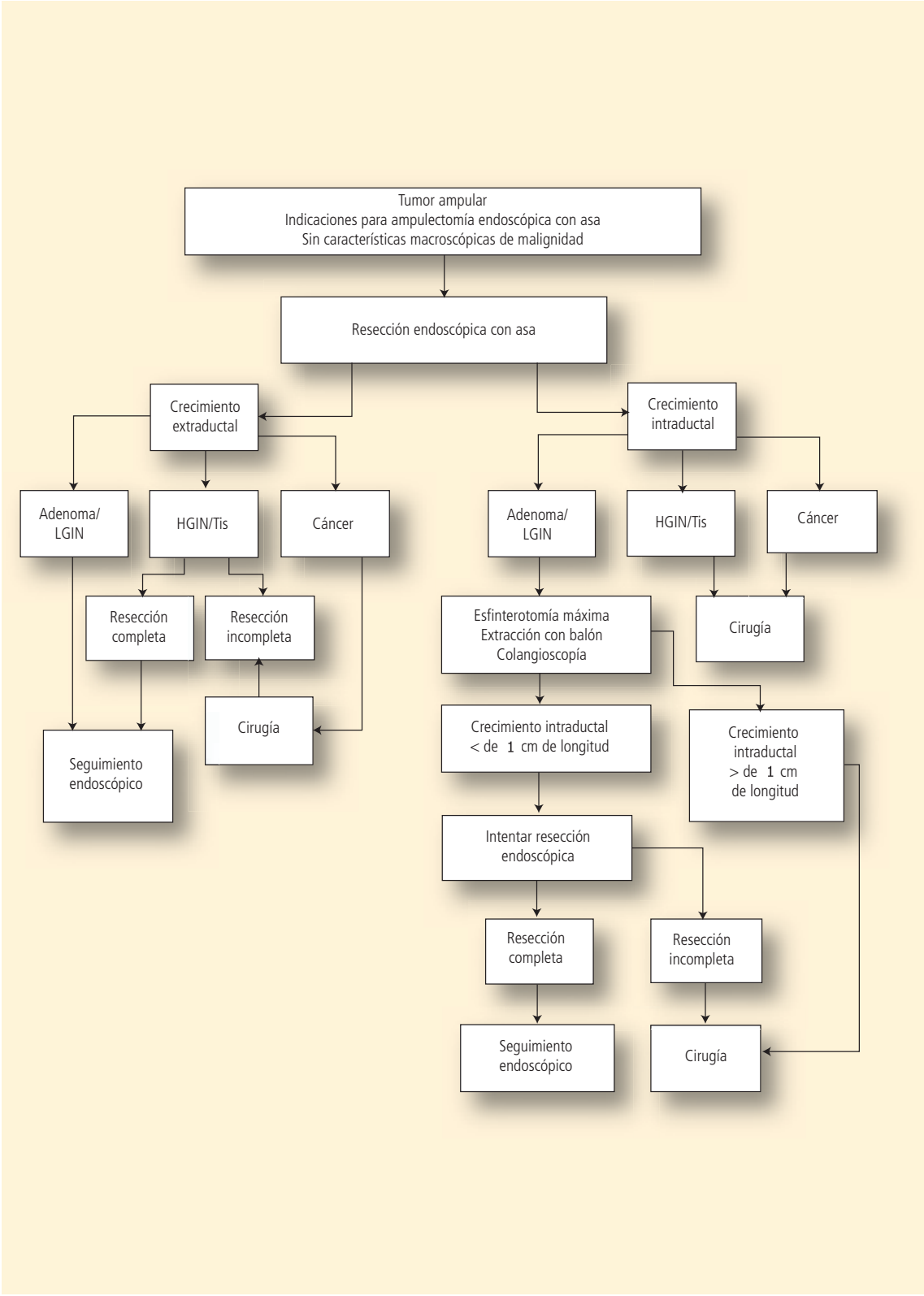

Clasificación TNM - UICC / AJCC			
0	Tis	N0	M0
IA	T1	N0	M0
IB	T2	N0	M0
IIA	T3	N0	M0
IIB	T1	N1	M0
	T2	N1	M0
	T3	N1	M0
IIII	T4	Cualquier N	M0
V	Cualquier T	Cualquier N	M1

La clasificación TNM define los parámetros de penetración tumoral a la pared, compromiso ganglionar o metastático de la siguiente forma:

T pTis Intraepitelial
pT1 Limitado a la papila
pT2 Invade pared duodenal
pT3 Invasión pancreática <2 cm
pT4 Invasión peripancreática

N N0 Sin ganglios comprometidos
N1 Con ganglios comprometidos

M M0 Sin Metástasis
M1 Con metástasis

Se han establecido parámetros de cáncer temprano para resección endoscópica dados por:

- Lesiones T1
- < 2 cm.
- Bien o moderadamente diferenciados
- Sin microinvasión linfovascular

que la visualización, caracterización y potencial toma de muestras de adenopatías periampulares. [28] Varios estudios prospectivos comparando el TAC, el UE y el UE intraductal han demostrado que el UE intraductal demuestra ser el método más exacto por encima de la UE y el TAC convencional.

La ecoendoscopia permite visualizar la topografía, profundidad de invasión y extensión de las metástasis a ganglios adyacentes, con una efectividad del 60% en lesiones T1, 92.3% en T2, 91.7% en T3 y 50% en T4. Existe un riesgo de sobreestadificación en presencia de inflamación peritumoral, edema o fibrosis del páncreas. La ultrasonografía intraductal tiene junto con la ecoendoscopia muy altas tasas de efectividad en la estadificación de la invasión de la pared (T), sin embargo el TAC continúa siendo la mejor modalidad para detectar compromiso vascular. [29-35] En la evaluación del compromiso ganglionar la RNM se ha mostrado superior a TAC y la ecoendoscopia. [36]

En relación a lo anteriormente mencionado se encontró en el estudio de Cannon et al [17] que la ecoendoscopia es superior al TAC y la RNM en la estadificación del T: 78% vs 24% y 46% respectivamente, aunque estos valores pueden disminuir en casos de un stent o esfinterotomía previa. Igualmente la ultrasonografía intraductal ha mostrado incluso mejores resultados que la ecoendoscopia en la estadificación del T (87% vs. 63%) [36,37] dado que es de vital importancia valorar el compromiso del colédoco distal y el conducto pancreático.

Se ha propuesto que la estadificación del T y la selección de pacientes candidatos a resección endoscópica (evitando una pancreatoduodenectomía) hecha por ecoendoscopia es costo efectiva por lo que está recomendado su uso en todos los pacientes con tumores ampulares. [2,38] Lim et al [31] propusieron los siguientes criterios para realizar una evaluación con IDUS/EUS: tamaño mayor de 3cm, hallazgos sugestivos de malignidad en la

endoscopia y biopsias con displasia de alto grado o carcinoma in situ.

Si la ecoendoscopia muestra una lesión T2 o mayor el paciente debe ser derivado a cirugía. Sin embargo, dado que hay lesiones de 2cm que pueden albergar un carcinoma, es razonable realizar ecoendoscopia en lesiones a partir de este tamaño. Las lesiones que no se incluyan en estos criterios se benefician poco de la ecoendoscopia y se recomienda su excision endoscópica completa. [30]

En relación a la resonancia magnética esta ha demostrado mayor valor en el estadaje ganglionar en comparación al UE mientras que el TAC y el PET scan pueden identificar metástasis no vistas por la US y el US intraductal. [20,22]

Endoscópicamente se sospecharía de malignidad al encontrarse ulceración, sangrado espontáneo, fijación a la pared duodenal e induración (que igualmente podría estar en caso de fibrosis). En la actualidad no hay un marcador tumoral que identifique específicamente adenomas o carcinomas ampulares.

TRATAMIENTO

Las modalidades de tratamiento para estos tumores son la pancreatoduodenectomía, la resección o ampulectomía transduodenal y la ampulectomía o papilectomía endoscópica. La ampulectomía transduodenal como tratamiento de los tumores ampulares fue descrita por Halsted en 1899. [39]

Desde la primera descripción en 1983 por Suzuki et al [40] y la primera gran serie de casos de Binmoeller et al [41] en 1993, la ampulectomía o papilectomía endoscópica ha ganado amplia aceptación como tratamiento de los adenomas benignos. La resección completa es lograda en más del 85% de los casos con baja morbimortalidad.

Aunque la resección transduodenal ofrece menor morbimortalidad que la pancreatoduodenectomía (morbilidad 14-27% y mortalidad 0-4%) [23, 39,42] un estudio de Winter et al mostró y confirmó datos previos que este procedimiento tiene tasas de recurrencia del 20% al 32% según la histología, por lo que los pacientes requieren una pancreatoduodenectomía de rescate. En tal sentido se ha intentado darle más uso a la ampulectomía endoscópica para evitar dichas tasas de morbimortalidad con iguales o mejores resultados en cuanto a complicaciones y efectividad.

Binmoeller et al [41] en 1993 fue el primero en reportar datos de la ampulectomía endoscópica con intensión curativa. Desde entonces se ha considerado que los principales problemas de la ampulectomía endoscópica son: la dificultad en la resección de lesiones en la unión de la vía biliar y el conducto pancreático que no debe ser tomada como una simple polipectomía, la posibilidad de resección incompleta, las complicaciones del procedimiento y el posible subtratamiento de lesiones con focos de malignidad o invasión intraductal.

El uso de técnicas de ablación como la corriente monopolar o bipolar y el argón plasma, así como la esfinterotomía y el uso de stents biliares y pancreáticos ha aumentado la efectividad de la resección endoscópica y ofrecen menores tasas de morbimortalidad. [21]

Indicaciones y contraindicaciones para ampulectomía endoscópica

Las guías de la sociedad Americana de endoscopia gastrointestinal del 2006 mencionan que no hay indicaciones definitivas y que las lesiones mayores de 4cm no deben ser tratadas endoscópicamente, sin embargo existen reportes de lesiones más grandes resecadas por endoscopia. Otros hallazgos mencionados tales como la firmeza, la ulceración, la falta de elevación con la inyección submucosa y la friabilidad sugieren malignidad por lo que las lesiones con dichos hallazgos tampoco deben ser considerados para cirugía aun en ausencia de malignidad en las biopsias. [43]

El principal criterio para la resección de los adenomas ampulares es el de eliminar su potencial maligno, considerando que hay una alta incidencia de focos de adenocarcinoma que no siempre son confirmados en la toma de biopsias.

La mayoría de los autores están de acuerdo en las siguientes indicaciones:

- Lesión polipoide papilar < 2cms
- Márgenes definidos (base libre)
- Sin Ulceración ni friabilidad

Clásicamente había acuerdo en que las lesiones ampulares con displasia de bajo grado son susceptibles de resección endoscópica y que el único tratamiento curativo para el adenocarcinoma ampular es la cirugía. Más recientemente se había determinado que la ampulectomía endoscópica para adenomas con displasia de alto grado es segura pero que la resección endoscópica de lesiones con compromiso intraductal o extensión lateral debía considerarse no curativa. [21]

Sin embargo, a pesar de la previa contraindicación, la resección de lesiones con compromiso intraductal se ha realizado en estudios recientes, siempre y cuando el área comprometida sea exequible después de la esfinterotomía. [2] Si el adenoma intraductal puede ser completamente resecado endoscópicamente se debe realizar un seguimiento estricto con biopsias del colédoco distal. En este punto la ultrasonografía intraductal puede tener importancia en el seguimiento pero su papel aún no está bien estudiado.

Haciendo un recuento de la literatura en cuanto a las indicaciones de la ampulectomía endoscópica se encuentran varios estudios. [11] Binmoeller [41] en su estudio estableció como criterios de resección endoscópica: tamaño menor de 4cm, sin evidencia de malignidad basados en la apariencia endoscópica (márgenes regulares, sin ulceración) y en la consistencia blanda y hallazgos histológicos benignos por biopsia con fórceps (mínimo 6 biopsias).

Beger [39] determinó que sólo los adenomas histológicamente comprobados en los cuales una resección en bloque fuera posible, fueron incluidos. Aquellos con límites amplios o mayores a 5cm de diámetro y con sospecha de infiltración a las capas eran derivados a cirugía.

Desilets [44] consideró como criterios para resecabilidad por papilectomía endoscópica: tumores blandos que no estuvieran indurados o ulcerados, posibilidad de elevar el tumor por inyección submucosa, ausencia de extensión dentro de la vía pancreática o biliar y un tamaño no mayor que la mitad de la circunferencia del duodeno, la cual es cercana a los 4cm en su diámetro mayor.

Catalano, en su estudio multicéntrico [45] incluyó lesiones que no hubieran sido tratadas previamente, que fueran accesibles endoscópicamente y con características benignas en la visualización endoscópica: buenos márgenes, sin características malignas, tales como firmeza a la palpación, induración, ulceración o áreas deprimidas. Pacientes con extensión biliar o pancreática directa de la lesión demostrada en la colangiopancreatografía endoscópica retrógrada (CPRE) y con hallazgos histológicos que probaran carcinoma fueron remitidos para resección quirúrgica.

Cheng [46] usó como criterios de selección un diámetro del tumor menor de 4.5cm y la no evidencia endoscópica de malignidad: ulceración, excesiva friabilidad y sangrado espontáneo.

Con los últimos reportes y estudios y más aún con el uso de la tecnología mencionada en la estadificación de las lesiones ampulares, dichas indicaciones se han ampliado y es así como Woo [47] et al concluyen que la ampulectomía endoscópica es una alternativa viable a la cirugía en pacientes con carcinoma temprano de hasta 2cm y con buena diferenciación histológica, planteando que cuando el espécimen no muestra invasión angiolinfática y el margen de resección no está comprometido, no es necesaria la cirugía.

Por su parte Yoon et al [48] encontraron que los pacientes con displasia de alto grado y carcinoma in situ de la ampolla de Vater que no tienen invasión linfovascular o compromiso ganglionar no tuvieron evidencia de cáncer o muerte en el periodo de seguimiento (27.1 +/- 5.9 meses) post ampulectomía, mientras que los carcinomas T1 mostraron invasión linfovascular o compromiso ganglionar en el 10.7% de los casos y compromiso intraductal en el 17.9%. Entre los pacientes con carcinoma focal T1 que no tenían compromiso linfovascular o ganglionar que se manejaron endoscópicamente, ninguno tuvo recurrencia tumoral o muertes relacionadas con cáncer tras 32.2 +/- 6.7 meses de seguimiento.

La extensión intraductal no parece ser una contraindicación absoluta para la papilectomía

endoscópica, porque el tumor puede ser expuesto en el lado luminal con una esfinteromía y/o un barrido con balón y así ser resecado completamente. La infiltración directa o invasión del tumor dentro de la mucosa intraductal pancreática o biliar mayor a un centímetro imposibilita la ampulectomía endoscópica.

Como dato adicional se cuenta con reportes de tumores hasta de 7cm de diámetro han sido exitosamente resecados en varios fragmentos. En la expansión de los criterios de resección endoscópica han jugado papel importante la ecoendoscopia y la ultrasonografía intraductal.

Extensión de la resección endoscópica

Para adenomas de la papila duodenal mayor, el área de resecabilidad endoscópica se limita a la mucosa y submucosa de las paredes duodenales. Parte del tejido alrededor de los orificios de la vía biliar y pancreática localizados en la papila duodenal mayor casi siempre son removidos junto con el tumor. Con la resección endoscópica es muy difícil remover tejido tumoral que invada el interior de la vía biliar común o el conducto pancreático mayor, principalmente si este compromiso es superior a 1cm.

En la práctica clínica, el término "papilectomía endoscópica" y "ampulectomía endoscópica" son usados indistintamente. Estrictamente hablando la ampulectomía consiste en una duodenectomía quirúrgica con resección circunferencial de la ampolla de Vater, con completa reinserción de la vía biliar común separada de la pancreática en las paredes duodenales. El término "papilectomía endoscópica", por consiguiente, es más apropiado que el término "ampulectomía endoscópica" en pacientes a los que se les practica resección endoscópica. [49]

Técnica de la resección endoscópica

Antes del procedimiento se debe realizar una evaluación pre quirúrgica estándar y contar preferiblemente con el apoyo de un anestesiólogo y con todo el instrumental disponible para hemostasia así como para traslado a salas de cirugía. Se deben seguir las recomendaciones actuales sobre procedimientos en pacientes que reciben anticoagulación o antiagregación plaquetaria.

La técnica de remoción endoscópica de la ampolla se ha estandarizado lentamente pero su uso está tan ampliamente extendido que ya existe gran cantidad de información disponible sobre los resultados de esta técnica.

Inyección submucosa

El uso de la inyección submucosa antes de la resección es importante ya que una lesión que no presenta el signo de levantamiento "lift sign" tiene altísima probabilidad de malignidad y debe evitarse la resección endoscópica. Se puede usar solución salina, epinefrina, azul de metileno o hidroxipropyl metilcelulosa y el volumen a inyectar es variable. Algunos autores no realizan la inyección submucosa y aún no está establecido si es totalmente necesaria. Dichos autores aducen que la inyección submucosa hace que la captura de la lesión con el asa de polipectomía pueda ser difícil ya que borra las márgenes del tumor y no eleva la vía biliar que corre a través de las paredes duodenales.

Resección endoscópica

La papilectomía endoscópica es realizada usando un duodenoscopio estándar, asa de polipectomía y electrocauterio. Muchos autores usan asas trenzadas aunque asas de hilo fino único han sido específicamente diseñadas para tal fin. No hay evidencia de mayor utilidad de una o de otra. El uso de asas más rígidas hace que el lazo sea más fácil de posicionar a ras de la pared duodenal para una excisión más uniforme al nivel de la muscularis propia. En algunos casos, una incisión circunferencial alrededor de la lesión se hace con un esfinterótomo de aguja para facilitar la captura por el asa. El uso de un balón intraductal facilita el enlazamiento de las lesiones más grandes. [50]

La posición u orientación del asa tampoco se ha estandarizado. Se ha descrito una orientación de cefálico a caudal y viceversa. Dos estudios aconsejaron utilizar el asa para el tumor desde el lado cefálico al caudal (la punta del asa fue colocada en el margen superior de la ampolla) para

que la captura de toda la papila fuera más fácil. Es preferible una resección total en bloque con uso de electrocauterio. Esta tiene la ventaja de acortar el tiempo del procedimiento, usar menos electricidad y proveer un tejido completo para estudio patológico. La resección en fragmentos (Piecemeal resección) se realiza más frecuentemente para las lesiones de más de 2cm o en casos de intentos de resección en bloque que dejaron tejido neoplásico macroscópico. La resección en fragmentos puede producir lesiones por el electrocauterio en los tejidos enviados a patología y puede requerir inyecciones submucosas repetidas e igualmente más sesiones de resección (2,7 sesiones frente a la resección única en bloque). Lesiones adenomatosas más grandes pueden requerir múltiples sesiones de resección.

La necesidad de antibióticos profilácticos no ha sido establecida. Administrar glucagón o hioscina antes de la resección para disminuir el peristaltismo puede ser de ayuda incluso para evitar la pérdida del espécimen. La fijación del espécimen antes de enviarlo a patología con una correcta orientación es importante para los patólogos.

Recientemente, endoscopistas japoneses resecaron exitosamente lesiones de 6cm usando técnicas de disección submucosa. [51]

Aunque el uso de corte puro o mezcla de corriente pueden usarse, se recomienda la mezcla de corriente para disminuir la posibilidad de sangrado. Sin embargo, se ha observado que la mezcla de corriente está asociada con mayor riesgo de pancreatitis dada la mayor temperatura que recibe el conducto pancreático. [52]

ESFINTEROTOMÍA PANCREÁTICA O BILIAR

Dado el riesgo potencial de daño tisular de los orificios pancreático o biliar durante la resección endoscópica, es frecuente realizar esfinterotomía pancreática o biliar, la cual permite un mejor drenaje después del procedimiento, simplifica los intentos de canulación de los conductos, facilita la inserción de stents y ayuda en la vigilancia post procedimiento. No hay consenso si esta maniobra debe realizarse antes o después de la papilectomía. [44]

STENT PANCREÁTICO O BILIAR

La papilectomía endoscópica tiene riesgo de pancreatitis aguda post CPRE. Varios estudios han mostrado que la colocación profiláctica de un stent pancrático reduce el riesgo de pancreatitis (17% sin stent vs. 3,3% con stent) y de estenosis del orificio de entrada del conducto pancreático y ayuda a un uso más seguro de métodos de coagulación. Otros autores han sugerido que sólo debe usarse un stent pancreático si el drenaje del conducto pancreático es considerado subóptimo o si el conducto es difícil de canular después de la papilectomía. [53,54] Harewood [53] recomienda la inserción rutinaria de stent pancreático después de la papilectomía. Sus contradictores recomiendan que no hay necesidad de stent si el orificio de la vía pancreática se ve claramente y permanece patente después de varios minutos de observación durante el cual la recanulación se hace sin dificultad o si hay un conducto de Santorini permeable.

Si un stent es colocado antes de la papilectomía puede impedir la resección en bloque mientras que una resección en bloque puede hacer mucho más difícil la inserción del stent.

Se recomienda que el stent permanezca en su lugar hasta la segunda sesión de evaluación endoscópica, la cual se hace 4-6 semanas después de haber realizado la papilectomía. La permanencia del stent pancreático puede proteger el orificio del conducto pancreático durante las resecciones endoscópicas y termoablaciones posteriores.

La razón de insertar profilácticamente un stent biliar para reducir el riesgo de colangitis post CPRE no ha sido ampliamente comprobada y no está recomendada de manera rutinaria a menos que haya drenaje biliar insuficiente después de la resección del adenoma. [36] Quizás la colangiografía de rutina después de la papilectomía endoscópica puede ser una guía para determinar la necesidad de la colocación de stent biliares.

Algunos endoscopistas utilizan la esfinterotomía y colocación de un stent pancreático antes de

la papilectomía aduciendo que pueden reducir las complicaciones y permitir tratamientos más agresivos en los tumores de la papila. Aducen que con este orden es más fácil encontrar el orificio pancreático porque este no se entierra dentro del denso coágulo y que protege el orificio del conducto pancreático durante papilectomías endoscópicas adicionales y la termoablación de la base de la lesión. Las preocupaciones frente a esta alternativa radican en que se suman el riesgo de sangrado de la esfinterotomía y la papilectomía, que la manipulación del tumor implica un riesgo de perforación o penetración de las paredes duodenales o de sembrar células malignas si hay un foco de carcinoma, que las lesiones mecánicas o térmicas ejercidas durante la esfinterotomía pueden alterar la anatomía del espécimen resecado y hacer la evaluación histopatológica del tumor más difícil y que la colocación de un stent pancreático pre resección puede obstaculizar la escisión adecuada alrededor del stent. [55]

Una técnica más novedosa es la "papilectomía sobre guía" que asegura una ruta para la inserción del stent pancreático. En seis pacientes la resección en bloque fue alcanzada sin pancreatitis aguda y la papilectomía sobre guía resultó exitosa en la colocación de stent del conducto pancreático en el primer intento, simplificando el procedimiento. [56]

TERAPIAS DE ABLACIÓN

Aunque no son de elección, las terapias de ablación (argón plasma, laser, electrocoagulación monopolar o bipolar) son de ayuda para destruir el tejido tumoral residual o recurrente. El argón plasma es el más frecuentemente usado dada su disponibilidad y la superficialidad de penetración. Su gran problema es que no permiten obtener tejido para estudio patológico. Es obligatorio tomar biopsias antes de aplicar cualquier terapia ablativa. Ocasionalmente tumores no resecables o con compromiso intraductal pueden ser paliados con terapias de ablación. Se recomienda siempre la inserción de un stent pancreático después de aplicar estas terapias para disminuir el riesgo de pancreatitis y estenosis. [57,58]

Análisis del espécimen

Se debe recuperar todo el tejido resecado para la evaluación histopatológica. El espécimen debe ser orientado para hacer la identificación de los márgenes laterales y horizontales más fácilmente. El espécimen debe ser seccionado seriadamente a intervalos de 3mm para su evaluación histológica. El tamaño, la apariencia, la histología, profundidad microscópica del tumor y el compromiso de los márgenes laterales y horizontales deben ser reportados en detalle. Los focos de carcinoma deben ser metódicamente buscados y reportados.

VIGILANCIA POST PROCEDIMIENTO

La papilectomía endoscopia se considera un procedimiento de alto riesgo de complicaciones, por lo tanto requiere un periodo adecuado de observación intrahospitalaria para detección e inmediato tratamiento de las complicaciones tempranas, especialmente en lesiones de gran tamaño o en paciente con comorbilidades de importancia.

COMPLICACIONES

Las complicaciones inmediatas del procedimiento son sangrado, perforación, pancreatitis y colangitis. La tasa general de complicaciones varía entre 8-35% y la mortalidad reportada es de 0.4%. Pancreatitis (5%-15%) y sangrado (2-16%) son las más comunes. Son más altas en pacientes con FAP ya que ellos tienen tumores más avanzados, con focos de displasia de alto grado y/o adenocarcinoma, así como extensión intraductal y la más frecuente necesidad de terapias de ablación. [21, 58]

El sangrado inmediato post papilectomía puede ser controlado con epinefrina, electrocauterio y/o hemoclips. El uso de clips puede ser difícil cuando se hace a través del duodenoscopio. Es de gran ayuda para mantener abajo la uña cuando se realice la apertura de la pinza (abriendo el clip a ciegas), realizando luego el levantamiento de la uña para que

el clip que se abrió quede a la vista para el correcto posicionamiento en el sitio para luego bajar nuevamente la uña y desplegar o cerrar la hemoclip (de nuevo a ciegas). [21,58]

El sangrado tardío es común pero rara vez requiere terapia endoscópica. La perforación se ha reportado en 0-4%, con macroperforaciones manejadas exitosamente con reposo intestinal, hemoclips y antibióticos y microperforaciones sólo con reposo intestinal y antibióticos. La estenosis papilar se presenta en 0-8%, entre 7 días a 24 meses después del procedimiento y puede ser tratada con esfinterotomía, stents o dilatación con balón. [58]

Éxito y recurrencia

Una resección completa de un adenoma ampular generalmente es definida como la ausencia visible endoscópicamente y probada histológicamente de residuos de adenoma durante un seguimiento de 3 a 6 meses11.

Uno de los principales factores a definir es la resección oncológica de la lesión debido a la posibilidad de tener crecimiento dentro del conducto biliar que limitaría las posibilidades de resección endoscópica si este fuera mayor de 1cm. La terapia endoscópica se ha fortalecido al ofrecer una menor invasividad, menor morbilidad a la terapia quirúrgica. El organigrama propuesto por Seewald y cols [59] evalúa estos parámetros en la práctica clínica.

No existe claridad en cuanto a si se debe llamar éxito cuando hay necesidad de una o varias sesiones de termoablación adicional por márgenes positivos o si la presencia de adenoma en biopsias tomadas 3 meses después de la papilectomía debe llamarse recurrencia o tumor residual.

La tasa de éxito para tumores benignos está por encima del 85% (46% a 92%).

El factor pronóstico más relevante en la sobrevida de las lesiones T1 va a estar dado por el compromiso ganglionar lo cual cambiaría la clasificación de un estado IA a un IIB con una sobrevida significativamente menor; el estudio de Lee y cols [20] sugiere que el 90% de las lesiones t1 no presentan compromiso ganglionar y sólo las lesiones que tiene infiltración linfática microvascular van a tener un 18% de posibilidades de compromiso, lo cual sugeriría que posterior al estudio del espécimen de la ampulectomía de invasión linfovascular y márgenes de resección darían seguridad en el tratamiento endoscópico realizado.

La recurrencia tumoral es aproximadamente del 20% (2% a 33%) y depende del tamaño, histología, extensión intraductal, FAP y la experiencia del endoscopista. Las lesiones recurrentes pueden ser benignas y muchas pueden ser re tratadas endoscópicamente. [2,58] El estudio de Catalano et al [45] encontró que el género masculino, edad menor de 48 años, tamaño menor de 24mm, un tumor esporádico y la ausencia de extensión están asociados con bajas tasas de recurrencia.

Otros factores asociados a recurrencia son las lesiones con displasia de alto grado, resección incompleta y el no uso de terapias de ablación.

Seguimiento post procedimiento

Las recomendaciones de seguimiento post-papilectomía según Catalano [37] son:

1. Si la remoción del adenoma de la papila duodenal mayor es incompleta, el tratamiento endoscópico y la CPRE deben ser repetidos cada 2 a 3 meses hasta que la resección completa haya sido alcanzada.
2. Si la escisión/ablación es completa, el seguimiento endoscópico con CPRE y múltiplesbiopsias deben ser realizadas cada 6 meses por un mínimo de 2 años. Después de eso, los pacientes con poliposis adenomatosa familiar deben realizarse endoscopia cada 3 años.

En casos de resección en fragmentos se recomienda endoscopia y biopsia en intervalos más cortos (1 a 3 meses) para poder realizar resección o termoablación de la base de la lesión.

En cada vigilancia endoscópica se debe realizar colangiograma y pancreatograma para descartar recurrencia intraductal. [44]

Tabla Comparativa 1.

Datos Generales			Procedimiento		Complicaciones					
Autor	Año	No. adenomas	Resección completa (%)	Stent pancreático	Pancrea-titis	Sangrado	Perfo-ración	Colangitis	Estenosis papilar	Total (%)
Zadorava	1992	16	81	-	2	2	0	0	0	25
Binmoller	1993	23	74	1	3	2	0	0	0	22
Martin	1997	14	45	10	0	0	0	1	0	13
Vogt	2000	18	67	-	2	2	0	0	0	22
Desilets	2001	13	92	11	1	0	0	0	0	13
Fukushi-ma	2001	31	65	-	4	4	0	0	0	26
Norton	2002	28	93	10	4	2	1	0	2	32
Maguchi	2003	12	91	8	3	3	1	0	0	59
Cheng	2004	55	71	-	5	4	1	0	2	22
Kahaleh	2004	56	85	-	4	2	0	1	0	12
Hirooka	2004	60	79	-	6	8	0	2	0	26
Han	2004	33	73	11	0	6	1	1	3	33
Catalano	2004	103	81	91	5	2	0	0	3	10
Bohnac-ker	2005	109	73	-	13	27	0	0	0	36
Castaño	2007	15	73	9	2	1	0	2	0	33
Irani	2009	102	84	93	10	5	2	1	3	20

BIBLIOGRAFÍA

1. Hamilton SR, Ratonen LA, editors. World Health Organization classification of tumours: pathology and genetics of tumours of the digestive system. Lyon: IARC Press; 2000.
2. Stolte M, Pscherer C. Adenoma-carcinoma sequence in the papilla of vater. Scand J Gastroenterol 1996;31:376-382.
3. Grobmyer SR, Stasik CN, Draganov P, et al. Contemporary results with ampullectomy for 29 "benign" neoplasms of the ampulla. J Am Coll Surg. 2008;206:466–471.
4. de Vos tot Nederveen Cappel WH, Jarvinen HJ y cols. Worldwide survey among polyposis registries of surgical management of severe duodenal adenomatosis in familial adenomatous polyposis. Br J Surg 2003;90:705-710.
5. Howe JR, Klimstra DS, Cordon-Cardo C, et al. K-ras mutation in adenomas and carcinomas of the ampulla of vater. Clin Cancer Res. 1997;3:129–133.
6. Takashima M, Ueki T, Nagai E, et al. Carcinoma of the ampulla of Vater associated with or without adenoma: a clinicopathologic analysis of 198 cases with reference to p53 and Ki-67 immunohistochemical expressions. Mod Pathol. 2000;13:1300–1307.
7. Fischer HP, Zhou H. Pathogenesis of carcinoma of the papilla of Vater. J Hepatobiliary Pancreat Surg. 2004;11:301–309.
8. Seifert E, Schulte F, Stolte M. Adenoma of the ampulla of Vater: putative precancerous lesion. Gut. 1991;32:1558–1561.
9. Cahen DL, Fockens P, de Wit LT, et al. Local resection or pancreatoduodenectomy for villous adenoma of the ampula of vater diagnosed before operation. Br J Surg 1997;84: 948 – 51.

10. Rosenberg J, Welch JP, Pyrtek LJ, Trowbridge P. Benign villous adenomas of the ampulla of vater. Cancer 1986;58:1563-8.
11. Tran TC, Vitale GC. Ampullary tumors: endoscopic versus operative management. Surg Innov 2004;11:255-63.
12. Hirota WK, Zuckerman MJ, Adler DG y cols. ASGE guideline: the role of endoscopy in the surveillance of premalignant conditions of the upper GI tract. Gastrointest Endosc 2006; 63:570-80
13. Haubrich WS, Johnson RB, Foroozan P. Endoscopic removal of a duodenal adenoma. Gastrointest Endosc 1973;19:201.
14. Lindor NM, Greene MH. The concise handbook of family cancer syndromes. J. Nat. Cancer. Inst. 1998;90:1039-71.
15. Ashkar K, Deep LS, BIkhazi K, Arnaout MS. Unusual manifestation of an ampullary tumor presenting with severe upper gastrointestinal bleeding. Digestion 1999;60:583-6.
16. Sand JA, Nordback IH. Transduodenal excision of benign adenoma of the papilla of vater. Eur J Surg 1995;161:269-72.
17. Cannon ME, Carpenter SL y cols. Eus compared wit CT, Magnetic resonance imaging and angiography and the influence of billiary stenting of staging accuracy of ampullary neoplasms. Gastrointest Endosc 1999;50:27-33.
18. Mukai H, Nakajima M, Yasuda k, Mizuno S, Kawai K. Evaluation of endoscopic ultrasonography in the preoperative staging of carcinoma of the ampulla of vater and common bile duct. Gastrointest Endosc 1992;38:667-83.
19. Ponchon T, Berger F y cols. Contribution of endoscopy to diagnosis and treatment of tumors of the ampulla of vater. Cancer 1989;64:161-7.
20. Lee S-Y, Jang KT. y cols Can be endoscopic resection be applied for early stage ampulla of vater cancer. Gastrointest Endosc 2006;63:783-8
21. Roshan Patel, BS, Shyam Varadarajulu, MD, and C. Mel Wilcox, MD, MSPH. Endoscopic Ampullectomy Techniques and Outcomes. J Clin Gastroenterol _ Volume 46, Number 1, January 2012.
22. Sauvanet A, Chapuis O, Hammel P, et al. ¿Are endoscopic procedures able to predict the benignity of ampullary tumors? Am J Surg. 1997;174:355–358.
23. Cahen DL, Fockens P, DeWit LT, et al. Local resection or pancreaticoduodenectomy for villous adenoma of the ampulla of Vater diagnosed before operation. Br J Surg. 1997;84: 948–951.
24. Yamaguchi K, Enjoji M, Kitamura K. Endoscopic biopsy has limited accuracy in diagnosis of ampullary tumors. Gastrointest Endosc. 1990;36:588–592.
25. Elek G, Gyori S, Toth B, et al. Histological evaluation of preoperative biopsies from ampulla vateri. Pathol Oncol Res. 2003;9:32–41.
26. Irani S, Arai A, Ayub K, et al. Papillectomy for ampullary neoplasm: results of a single referral center over a 10-year period. Gastrointest Endosc. 2009;709:23–32.
27. Lee SK, Kim MH, Seo DW, et al. Endoscopic sphincterotomy and pancreatic duct placement before endoscopic papillectomy: ¿Are they necessary and safe procedure [letter]? Gastrointest Endosc 2002; 55: 302-4.
28. Itoh A, Tsukamoto Y, Naitoh Y, et al. Intraductal ultrasonography for the examination of duodenal papillary region. J Ultrasound Med. 1994;13:679–684.
29. Skordilis P, Mouzas IA, Dimoulios PD, et al. ¿Is endosonography an effective method for detection and local staging of ampullary carcinoma? A prospective study. BMC Surg. 2002;2:1.
30. Lim GJ, Devereaux BM. EUS in the assessment of ampullary lesions prior to endoscopic resection. Tech Gastrointest Endos. 2010;12:49–52.
31. DiMarino AJ, Benjamin S. Editors-In-Chief Gastrointestinal Disease: An Endoscopic Approach. 2nd edition. Thorofare, NJ: Slack Incorporated; 2002.
32. Maluf-Filho F, Sakai P, Cunha JE, et al. Radial endoscopic ultrasound and spiral computed tomography in the diagnosis and staging of periampullary tumors. Pancreatology. 2004;4:122–128.
33. Menzel J, Hoepffner N, Sulkowski U, et al. Polypoid tumors of the major duodenal papilla: preoperative staging with intraductal US, EUS, and CT–a prospective, histopathologically controlled study. Gastrointest Endosc. 1999;49:349–357.
34. Gary J. Lim, MBChB, FRACP, Benedict M. Devereaux, MBBS, MPhil, FACG, FRACP. EUS in the assessment of ampullary lesions prior to endoscopic resection. Techniques in Gastrointestinal Endoscopy (2010) 12, 49-52.
35. Cannon ME, Carpenter SL, Elta GH, et al: EUS

compared with CT, magnetic resonance imaging, and angiography and the influence of biliary stenting on staging accuracy of ampullary neoplasms. Gastrointest Endosc 50:27-33, 1999.

36. Artifon E, Couto D, Sakai P, et al: Prospective evaluation of EUS versus CT scan for staging of ampullary cancer. Gastrointest Endosc 70:290-296, 2009.
37. Nguyen N, Binmoeller KF: T-staging of ampullary tumor by endoscopic ultrasound before endoscopic ampullectomy: ¿How reliable is it? Gastrointest Endosc 67:AB210, 2009.
38. Quirk DM, Rattner DW, Fernández-del Castillo C, et al. The use of endoscopic ultrasonography to reduce the cost of treating ampullary tumours. Gastrointest Endosc. 1997;46: 334–3376. Kubo K, Chijiwa Y y cols. Preoperative staging of ampullary tumors by endoscopic ultrasound. Br J Radiol 1999;72:443-7
39. Beger HG, Treitschke F, Gansauge F, et al: Tumor of the ampulla of Vater: experience with local or radical resection in 171 consecutively treated patients. Arch Surg 134:526-532, 1999.
40. Suzuki K, Kantou U, Murakami Y: Two cases with ampullary cancer who underwent endoscopic excision. Prog Dig Endosc 23:236-239, 1983.
41. Binmoeller K, Boaventura S, Ramsperger K, et al: Endoscopic snare excision of benign adenomas of the papilla of Vater. Gastrointest Endosc 39:127-131, 1993.
42. De Castro SM, van Heek NT, Kuhlmann KF, et al: Surgical management of neoplasms of the ampulla of Vater: local resection or pancreatoduodenectomy and prognostic factors for survival. Surgery 136: 994-1002, 2004.
43. Douglas G. Adler, MD, Waqar Qureshi, MD, Raquel Davila, MD, S. Ian Gan, MD, David Lichtenstein, MD, Elizabeth Rajan, MD. The role of endoscopy in ampullary and duodenal adenomas. Volume 64, No. 6 : 2006 Gastrointest Endosc 849-854.
44. Desilets DJ, Dy RM, Ku PM, et al. Endoscopic management of tumors of the major duodenal papilla: refined techniques to improve outcome and avoid complications. Gastrointest Endosc 2001; 54: 202-8.
45. Catalano MF, Linder JD, Chak A, et al. Endoscopic management of adenoma of the major duodenal papilla. Gastrointest Endosc 2004; 59: 225-32.
46. Cheng CL, Sherman S, Fogel EL, et al. Endoscopic snare papillectomy for tumors of the duodenal papillae. Gastrointest Endosc 2004; 60: 757-64.
47. Woo S, Ryu J, Lee S, Lee W, Hwang J, Yoo J et al. Feasibility of endoscopic papillectomy in early stage ampulla of Vater cancer. J Gastroenterol Hepatol. 2009 Jan;24(1):120-4.
48. Yoon SM, Kim MH, Kim MJ, Jang SJ, Lee TY, Kwon S, Oh HC, Lee SS, Seo DW, Lee SK.. Focal early stage cancer in ampullary adenoma: ¿Surgery or endoscopic papillectomy? . Gastrointest Endosc. 2007 Oct;66(4):701-7.
49. Han J, Kim MH. Endoscopic papillectomy for adenomas of the major duodenal papilla (with video). Gastrointest Endosc 2006;63:292-301.
50. Aiura K, Imaeda H, Kitajima M, et al: Balloon-catheter-assisted endoscopic snare papillectomy for benign tumors of the major duodenal papilla. Gastrointest Endosc 57:743-747, 2003.
51. Fukushima H, Yamamoto H, Nakano H, et al: Complete en bloc resection of a large ampullary adenoma with a focal adenocarcinoma by using endoscopic submucosal dissection. Gastrointest Endosc 70:592-595, 2009.
52. Norton ID, Gostout CJ, Baron TH, et al: Safety and outcome of endoscopic snare excision of the major duodenal papilla. Gastrointest Endosc 56:239-243, 2002.
53. Harewood GC, Pochron NL, Gostout CJ. Prospective, randomized, controlled trial of prophylactic pancreatic stent placement for endoscopic snare excision of the duodenal ampulla. Gastrointest Endosc 2005;62: 367-70.
54. Singh P, Das A, Isenberg G, et al. Does prophylactic pancreatic stent placement reduce the risk of post-ERCP acute pancreatitis? A metaanalysis of controlled trials. Gastrointest Endosc 2004;60:544-50.26,27.
55. Lee SK, Kim MH, Seo DW, et al. Endoscopic sphincterotomy and pancreatic duct placement before endoscopic papillectomy: are they necessary and safe procedure [letter]? Gastrointest Endosc 2002; 55: 302-4.
56. Moon JH, Cha SW, Cho YD, et al. Wire-guided endoscopic snare papillectomy for tumors of the major duodenal papilla. Gastrointest Endosc 2005; 61: 461-6.
57. Baillie J: Endoscopic ampullectomy. Am J Gastroenterol 100:2379-2381, 2005.

58. Nam Q. Nguyen, MBBS, PhD, Kenneth F. Binmoeller, MD. Endoscopic ampullectomy. Techniques in Gastrointestinal Endoscopy (2010) 12, 53-60.

59. Seewald S, Salem S,Sohendra N. Endoscopic resection of tumors of the ampilla of vater: ¿How far up and how deep we can go? Gastrointest Endosc 2006;63(6): 789-91.

Profilaxis de la pancreatitis posterior a la colangiopancreatografía retrógrada endoscópica

GUSTAVO ADOLFO REYES MEDINA

INTRODUCCIÓN

La colangiopancreatografía retrógrada endoscópica (CPRE) fue descrita por primera vez en la literatura médica en 1968, inicialmente como un procedimiento diagnóstico del tracto biliopancreático y con el desarrollo de la esfinterotomía endoscópica (en 1974) y las prótesis biliares, adquiere la característica de un procedimiento terapéutico. [1]

La CPRE es uno de los procedimientos endoscópicos más complejos y con mayor probabilidad de morbilidad y mortalidad. Entre sus complicaciones se encuentran: pancreatitis aguda, sangrado, perforación del tracto digestivo, colangitis, colecistitis, complicaciones cardiopulmonares, impactación de instrumentos (canastillas) en el conducto biliar o pancreático, migración de prótesis biliares o pancreáticas; el riesgo de mortalidad por complicaciones post-CPRE se encuentra entre el 0.2% al 0.5%. [2]

Debido a las complicaciones inherentes a la CPRE, al riesgo de mortalidad y a la presencia de otras técnicas diagnósticas por imagen (ecografía transabdominal, tomografía axial computadorizada, ultrasonografía endoscópica biliopancreática, resonancia nuclear magnética) la CPRE se considera en este momento un procedimiento exclusivamente terapéutico.

La complicación más frecuente de la CPRE es la pancreatitis aguda, cuya incidencia se encuentra alrededor del 5% (con un rango entre 1.6% a 15.7%) de las cuales hasta un 10% pueden ser pancreatitis severas, con necrosis pancreática, falla orgánica multisistémica e incluso la muerte. [2,3] Por estos motivos es fundamental que el médico que realiza este procedimiento conozca los diferentes métodos que existen para la prevención de esta complicación y los respectivos servicios de endoscopia cuenten con todos los elementos para este propósito.

FISIOPATOLOGÍA DE LA PANCREATITIS POST-CPRE

Varios mecanismos se han postulado como causantes de pancreatitis post-CPRE:

a. *Obstrucción del flujo del jugo pancreático:* debido al edema secundario al traumatismo de la papila y del esfínter pancreático por la instrumentación y al espasmo del esfínter de Oddi, lo que

causa obstrucción transitoria del conducto pancreático.

b. *Lesión por presión hidrostática:* por la inyección del medio de contraste en el conducto de Wirsung o de agua o solución salina durante la manometría del esfínter de Oddi especialmente si los catéteres no tienen aspiración.

c. *Lesión química y/o alérgica:* por el medio de contraste en el conducto pancreático.

d. *Lesión enzimática:* por la activación intrapancreática de las enzimas digestivas debido a la introducción de sustancias extrañas dentro del páncreas.

e. *Infección:* por la introducción al conducto pancreático de bacterias de la flora intestinal normal o de bacterias procedentes de endoscopios o accesorios endoscópicos contaminados.

f. *Manipulación con guías, catéteres u otros instrumentos:* pueden causar edema, disrupción e incluso perforación del Wirsung,

g. *Lesión térmica:* secundaria a la corriente electroquirúrgica durante la esfinterotomía endoscópica, ampulectomía, termocoagulación por sangrado, o ablación de lesiones neoplásicas en la ampolla. [3,4]

h. *Estado de activación de los leucocitos neutrófilos previo a la CPRE:* Algunos pacientes desarrollan pancreatitis post-CPRE a pesar de no tener factores de riesgo personales ni relacionados al procedimiento. En un estudio piloto se observó que el estado de activación de los neutrófilos (determinado por la expresión del receptor CD11b, miembro de la familia de las integrinas y molécula clave para la adhesión de los neutrófilos) previo a la realización de la CPRE se relaciona con el desarrollo de pancreatitis post-CPRE. Este estado de activación celular es posiblemente un fenómeno idiosincrático. La hipótesis es que durante la CPRE hay lesión microscópica de la glándula pancreática, con liberación local de mediadores de la inflamación y expresión de las moléculas de adhesión del endotelio, a las cuales se unen los neutrófilos circulantes activados (positivos para el receptor CD11b). La unión e interacción del neutrófilo con el endotelio genera cambios en la permeabilidad vascular, lo que facilita la entrada de la amilasa a la circulación sistémica (hiperamilasemia). En algunos casos este fenómeno es seguido por una destrucción tisular a mayor escala y se genera la cascada inflamatoria característica de la pancreatitis aguda. [5]

Independiente del mecanismo responsable, se suceden una serie de eventos similares a los presentes en otras formas de pancreatitis, con activación prematura de las enzimas digestivas dentro de la célula pancreática, autodigestión celular, alteración en la secreción acinar, secreción de citoquinas proinflamatorias y quemoquinas, con la consecuente respuesta inflamatoria pancreática inicialmente local, pero que, dependiendo de la respuesta individual del paciente a la lesión, puede extenderse a los tejidos vecinos o convertirse en una respuesta inflamatoria sistémica. [3,4]

DEFINICIÓN DE PANCREATITIS POST-CPRE

Después de una CPRE es frecuente la presencia de hiperamilasemia asintomática (hasta en un 60% a 75% de los casos). [4] De hecho, otros procedimientos como la endoscopia digestiva alta, colonoscopia o enteroscopia asistida con balón también pueden causar hiperamilasemia asintomática. Algunos pacientes pueden presentar dolor abdominal en el post-operatorio inmediato (hasta un 62%), debido por ejemplo, a la distensión abdominal por el aire utilizado durante la insuflación. [6] Ni la hiperamilasemia asintomática ni todos los dolores abdominales posteriores a una CPRE constituyen un diagnóstico de pancreatitis post-CPRE.

La definición de pancreatitis post-CPRE fue inicialmente descrita por el Doctor Cotton y colaboradores en 1991 [7]: presencia de dolor abdominal sugestivo de pancreatitis aguda, elevación

de la amilasa 3 veces o más por encima del valor normal 24 horas después de la CPRE y la necesidad de un período de hospitalización mayor al previamente planeado. Esta definición continúa siendo aceptada en la actualidad por la mayoría de los autores. En pacientes que ya presentaban dolor abdominal previo a la CPRE (pacientes con pancreatitis aguda de origen biliar o pancreatitis crónica), se tiene en cuenta como criterio la presencia de un "nuevo dolor abdominal" o "empeoramiento" del dolor abdominal. [6]

La severidad está graduada según los días que se necesiten de hospitalización:

a. Pancreatitis post-CPRE leve: hospitalización por 2 a 3 días.
b. Pancreatitis post-CPRE moderada: hospitalización por 4 a 10 días.
c. Pancreatitis post-CPRE grave: hospitalización mayor de 10 días, y/o requerimiento de drenajes percutáneos, cirugías, desarrollo de necrosis o seudoquistes. [4,6]

FACTORES DE RIESGO PARA EL DESARROLLO DE PANCREATITIS POST-CPRE

Han sido descritos varios factores de riesgo para el desarrollo de pancreatitis post-CPRE:

a. Factores relacionados con el paciente: Mujeres jóvenes, antecedente de pancreatitis post-CPRE, disfunción del esfínter de Oddi, conducto biliar de calibre normal, bilirrubinas séricas normales, historia de pancreatitis aguda recurrente.
b. Factores relacionados con el endoscopista: inexperiencia.
c. Factores relacionados con el procedimiento endoscópico: Canulación difícil (más de 15 intentos), esfinterotomía pancreática, múltiples inyecciones de medio de contraste en el conducto Wirsung, acinarización pancreática durante la inyección del medio de contraste, esfinterotomía por precorte, esfinteroplastia con balón sin esfinterotomía previa (Figura 2b), manometría del esfínter de Oddi (con catéteres sin succión) y la ampulectomía endoscópica. [8]

Los factores de mayor riesgo para pancreatitis post-CPRE son: la presencia de disfunción del esfínter de Oddi, el sexo femenino y el antecedente de pancreatitis post-CPRE. No todos los factores arriba mencionados son aceptados en forma universal como factores de riesgo y algunos merecen un comentario aparte:

La papilotomía por precorte (con papilótomo de aguja, a partir del orificio papilar), cuando es realizada por manos expertas y en forma temprana (esto es, si en alrededor de 15 minutos o antes de 15 intentos no ha sido posible lograr la canulación biliar profunda) aumenta el porcentaje de éxito de la CPRE a un 97% (comparado con seguir intentando la canulación estándar) y no aumenta el riesgo de pancreatitis. El riesgo aumentado de pancreatitis post-CPRE en los casos en que se realiza precorte parece estar relacionado con múltiples intentos fallidos previos de canulación biliar convencional y/o a múltiples inyecciones de medio de contraste en el conducto pancreático. [9] La papilotomía por precorte, cuando se inicia como una fistulotomía (infundibulotomía) lejos del orificio papilar, no tiene un riesgo incrementado de pancreatitis. [6]

La realización de una CPRE por un endoscopista con poca experiencia ha sido mencionada como factor de riesgo para pancreatitis post-CPRE, debido a la probabilidad de necesitar un mayor número de intentos para la canulación biliar y/o un mayor trauma de la ampolla. Sin embargo, no hay evidencia de que el volumen de CPRE de un hospital tenga influencia con la incidencia de pancreatitis post-CPRE. Un bajo número de CPRE/año se relaciona con un mayor número de CPRE fallidas y una mayor tasa de colangitis y otras complicaciones post-CPRE, pero no con una mayor incidencia de pancreatitis. [6]

La definición de "canulación difícil" del conducto biliar no es específica, pero frecuentemente se refiere a la falla en obtener un acceso biliar profundo a pesar de múltiples intentos de canulación (el número de intentos descritos varía según los diferentes autores, ver tabla 1) o después de transcurridos 10 a 15 minutos, lo que

Tabla 1. Factores de riesgo independientes para pancreatitis post-CPRE.

Relacionados con el paciente		Relacionados con el procedimiento	
Definidos	**Probables**	**Definidos**	**Probables**
Disfunción del esfínter de Oddi Sexo femenino Antecedente de pancreatitis post-CPRE	Edad (menor de 45 años) Vía biliar no dilatada Ausencia de pancreatitis crónica Bilirrubinas séricas normales Consumo de alcohol-tabaquismo ¶	Esfinterotomía por precorte* Opacificación del conducto pancreático	Alto número de intentos de canulación** Esfinterotomía pancreática Dilatación con balón de la ampolla (sin esfinterotomía previa) Falla para extraer los cálculos biliares Papilectomía (ampulectomía) ± Biopsia/citología del conducto pancreático± IPMN sin conducto pancreático dilatado ± Instrumentación del conducto pancreático dorsal en paciente con páncreas divisum ¶

Adaptado de [6]
*Ver comentario previo.
**Mayor de 1, 5, 10 o 15 intentos, según los diferentes autores.
± Referencia 11. IPMN: Intraductal papillary mucinous neoplasm.
¶ Referencia 10

se asocia indirectamente con un mayor trauma de la papila y con inyecciones inadvertidas o no intencionales de medio de contraste en el conducto pancreático. [8,10] Figuras 1 y 2.

Algunos factores dependientes del paciente pueden ser protectores contra la pancreatitis post-CPRE: pacientes ancianos, especialmente mayores de 80 años, pacientes con neoplasias malignas del páncreas (probablemente por la obstrucción crónica del conducto de Wirsung y la atrofia del parénquima pancreático) y la pancreatitis crónica. Otros factores recientemente mencionados como de riesgo para la pancreatitis post-CPRE son el consumo previo o actual de alcohol, cigarrillo y la instrumentación del conducto pancreático dorsal en los pacientes con páncreas divisum. [10]

En la tabla 1 se presenta un resumen de los factores mencionados.

La presencia de varios factores de riesgo en un mismo paciente aumenta proporcionalmente el riesgo de pancreatitis. Por ejemplo, una mujer joven, con dolor abdominal crónico recurrente, sospecha de disfunción del esfínter de Oddi, vía biliar de calibre normal y bilirrubinas normales, tiene un riesgo 10 veces mayor de presentar pancreatitis post-CPRE. [8]

ESTRATEGIAS PARA LA PREVENCIÓN DE LA PANCREATITIS POST-CPRE

A continuación se mencionan los diferentes métodos para la profilaxis de esta complicación.

Adecuada selección del paciente que va a ser sometido a CPRE

El primer y fundamental paso para la prevención de la pancreatitis post-CPRE es seleccionar adecuadamente al paciente candidato a CPRE. Hoy en día existen otros medios diagnósticos, especialmente basados en imágenes (ver introducción) para la confirmación o descarte de patología biliopancreática. Por ende, se debe evitar la realización de una CPRE innecesaria (diagnóstica) o marginalmente indicada, más aún en pacientes de alto riesgo (mujeres jóvenes, con vía biliar normal y bilirrubinas normales).

Medidas generales

El endoscopista y sus asistentes deben tener el entrenamiento necesario para realizar la CPRE. Los endoscopios deben estar adecuadamente desinfectados y se deben utilizar accesorios estériles. En casos de manometría del esfínter de Oddi se debe usar catéteres con aspiración. [8] En cada procedimiento endoscópico biliopancreático es necesario tener a disposición todos los implementos y accesorios necesarios para la realización del mismo y para la solución de los casos más complejos y de las diferentes dificultades que pueden surgir (frecuente y muchas veces inesperadamente); el médico dedicado a la CPRE debe actualizarse permanentemente con el fin de estar informado de las nuevas técnicas que permiten realizar un procedimiento más eficaz y seguro.

Agentes farmacológicos

Los antiinflamatorios no esteroideos (AINES) son los únicos medicamentos que han demostrado un rol en la profilaxis de la pancreatitis post-CPRE; inhiben la síntesis de prostaglandinas, la activación de la fosfolipasa A2 y la unión del neutrófilo al endotelio, factores claves en la patogénesis de la pancreatitis aguda.

Un meta-análisis de 10 estudios aleatorizados controlados (2269 pacientes) que evaluaron la eficacia y seguridad de los AINES en la profilaxis de pancreatitis post-CPRE encontró una reducción del riesgo absoluto del 5.9% en la presencia de esta complicación, con un número necesario a tratar (NNT) de 17. Los pacientes que recibieron AINES en el periodo peri-CPRE (pre-CPRE, post-CPRE o ambas) tuvieron un 43% menos de posibilidad de desarrollar pancreatitis en general y un 54% menos de posibilidad de una pancreatitis moderada a severa (NNT: 34). El uso de AINES no aumenta el riesgo de complicaciones, y en especial, no aumenta el riesgo de sangrado post-esfinterotomía. Los AINES que demostraron eficacia fueron la indometacina, el diclofenac y el valdecoxib. Por motivos aún no claros, la vía de administración intra rectal de estos medicamentos es la mejor forma de prevenir la pancreatitis post-CPRE. La administración oral, endovenosa o intramuscular no ha demostrado efecto protector. [12]

Reducción del trauma mecánico de la papila

El trauma de la papila duodenal secundario a intentos repetidos de acceso a la vía biliar (durante una canulación difícil) es un factor de riesgo comprobado para el desarrollo de pancreatitis. El riesgo de pancreatitis es mayor después de múltiples intentos de canulación. [13] Si bien no hay consenso sobre la definición del "número alto de intentos de canulación" (mayor a 1, 5, 10 o 15 intentos, según los diferentes autores) es claro que durante el procedimiento endoscópico se deben utilizar todas las técnicas y los accesorios necesarios para minimizar la manipulación de la papila y por lo tanto su traumatismo y tener en mente que el número de intentos de canulación debe ser reducido al mínimo posible (sin que se pueda mencionar una cifra exacta en este momento). Como se mencionó previamente, el uso temprano de las técnicas de precorte en casos de canulación difícil puede ser un factor protector contra el desarrollo de pancreatitis.

Evitar la inyección de medio de contraste en el conducto pancreático.

La inyección de medio de contraste dentro del conducto pancreático es un factor independiente para el desarrollo de pancreatitis [13] y debe ser evitado. En caso de requerir la opacificación del conducto pancreático, el número de inyecciones y el volumen del medio deben ser limitados al mínimo posible. [6] No se han encontrado diferencias entre el uso de medios de contraste

iónico versus no iónico [8], o medios de alta versus baja osmolaridad, con respecto al desarrollo de pancreatitis post-CPRE. [13]

Canulación biliar con guías

Al inicio de la CPRE, la canulación de la vía biliar se realiza con un catéter (o papilótomo) con o sin guía. Con la técnica de canulación sin guía, la punta del catéter o papilótomo se ubica en el orificio papilar, se orienta hacia las 11 horas, y se inyecta el medio de contraste. En estos casos, puede suceder que haya paso no deseado o inadvertido del medio de contraste hacia el conducto pancreático, lo que aumenta el riesgo de pancreatitis, como se mencionó previamente. La técnica de canulación con guía tiene como objetivo el acceso biliar profundo sin el uso inicial de medio de contraste (específicamente se busca evitar el paso de medio de contraste al conducto pancreático); se utiliza una guía flexible cuyo extremo distal es blando y maleable. Con la ayuda del catéter (o papilótomo) ubicados cerca o en contacto con el orificio papilar, se avanza suavemente la guía hasta lograr su introducción en el conducto biliar (lo que se comprueba con fluoroscopia). Como la guía no produce un aumento de la presión hidrostática, su introducción en el conducto pancreático no se asocia con pancreatitis post-CPRE. [16]

En las actuales guías de manejo, revisiones, meta-análisis y revisiones sistemáticas [2,3,4,6,8,17] se recomienda el uso de guías para la canulación biliar profunda durante la CPRE con el fin de disminuir el riesgo de pancreatitis y mejorar la eficacia del estudio. Para las guías europeas constituye una recomendación grado A. [6] En una reciente revisión sistemática y meta-análisis [17] el uso de guía para la canulación biliar (comparada con la técnica sin guía) se asoció a un porcentaje significativamente menor de pancreatitis post-CPRE (3.7% vs 8.7%) y el efecto protector se mantuvo incluso en los pacientes que requirieron papilotomía por precorte de canulación inicial fallida. El acceso biliar profundo se logró en un mayor porcentaje (89%) con la técnica de canulación con guía que con la técnica sin guía (78%). Ocurrió menos pancreatitis (1.1%) en los casos en que la guía entró al conducto pancreático comparado con la opacificación del Wirsung con medio de contraste en la técnica sin guía (9,5% de pancreatitis).

El acceso biliar profundo inicial puede ser difícil de alcanzar incluso si se usa la técnica con guía; en estos casos se puede utilizar la técnica de doble guía (figura 2a): la guía inicial se deja en el conducto pancreático y se intenta avanzar otra guía por el lado de esta, en dirección hacia arriba y a la izquierda (11 horas). Esta técnica aumenta la posibilidad de canular la vía biliar en los casos difíciles, pero también conlleva a un mayor riesgo de pancreatitis [18], por lo cual, cuando se utilice, se deben considerar métodos adicionales para disminuir el riesgo de la mencionada complicación, como por ejemplo la inserción de prótesis pancreática, como se describirá más adelante (ver Figuras 1 y 2).

Prótesis pancreáticas (Figura 1)

Uno de los mecanismos fisiopatológicos fundamentales en el desarrollo de la pancreatitis post-CPRE es la obstrucción al flujo del jugo pancreático, secundario al edema por trauma de la papila, del esfínter pancreático (y su correspondiente espasmo) y/o del ducto pancreático, causados por la manipulación con catéteres, guías o la inyección del medio de contraste. Teóricamente, la inserción de una prótesis pancreática permite el libre flujo de las secreciones pancreáticas hacia la luz duodenal a pesar del edema presente en estos tejidos "traumatizados". Varios meta-análisis han demostrado que la inserción de prótesis pancreáticas en pacientes de alto riesgo para pancreatitis post-CPRE es un método costo-efectivo como medida profiláctica y prácticamente elimina la posibilidad de una pancreatitis severa. [19,20]

Elección de la prótesis pancreática

Las prótesis pancreáticas disponibles tienen un calibre entre 3 y 7 French y una longitud entre 2 y 8 centímetros. Pueden ser rectas o con extremo en cola de cerdo (pigtail). La tendencia actual es utilizar prótesis pancreáticas plásticas delgadas (de 3 o 5 French de diámetro) y cortas (de 2 a 3 centímetros de longitud). Las prótesis de 5 French son más fáciles de usar debido a que pueden ser insertadas sobre una guía de 0.035 pulgadas (a

diferencia de las de 3 French, que requieren una guía de menor calibre, de 0.018-0.025 pulgadas) y se recomienda que tengan solamente una (o dos) aleta(s) externa(s) (del lado duodenal) para evitar su migración interna (hacia el conducto pancreático) y que no tengan aleta interna (para favorecer su migración espontánea hacia el duodeno, en 5 a 10 días, y disminuir el riesgo de lesión del conducto pancreático). Las prótesis muy largas pueden ser difíciles de colocar y tienen menos posibilidad de migración espontánea.

Técnica de inserción

La técnica convencional consiste en lograr inicialmente una canulación profunda del conducto de Wirsung con la guía (de 0.018, 0.025 o 0.035 pulgadas) (Figuras 1a, 2a). Sobre la guía se avanza la prótesis seleccionada con ayuda de un empujador, catéter o papilótomo hasta lograr la posición deseada (extremo distal de la prótesis y aleta externa en la luz duodenal (figura 2e) y el resto de la prótesis dentro del conducto, figuras 1b, 1e, 2d). En un 3 al 10% de los casos se pueden presentar dificultades para la canulación profunda del conducto pancreático, debido a tortuosidad marcada del mismo, incluso con formación de giros de hasta 360 grados ("ansa pancreática") o a ductos muy pequeños. En estos casos se recomienda el uso de la técnica de la "guía corta": si la guía no puede ser introducida más allá del primer giro del conducto pancreático (después de uno o dos intentos), se avanza solamente una corta distancia (1 o 2 centímetros) más allá del esfínter pancreático, justo lo suficiente para poder insertar una prótesis corta (de 2 o 3 centímetros). En ocasiones el uso de guías con la punta flexible plegada-doblada puede facilitar la canulación profunda del páncreas. [21]

No se debe "forzar" la inserción de una prótesis pancreática, pues en los pacientes en los que se realizan múltiples intentos y son fallidos, la incidencia de pancreatitis está aumentada, hasta un 66%, incluso con riesgo de que sea del tipo severo. [21]

Extracción de las prótesis pancreáticas

El 96% de las prótesis de 5 French x 3 centímetros migran espontáneamente hacia el duodeno al cabo de 3 días. Se debe tomar una radiografía simple de abdomen a los 5 – 10 días de haber insertado una prótesis pancreática para comprobar su eliminación espontánea. Si la prótesis todavía está en el conducto pancreático, debe ser retirada por vía endoscópica, pues su presencia por tiempo prolongado puede causar daños irreversibles en este. [6,8,19,20,21,22] En la tabla 2 se resumen las características de las prótesis pancreáticas recomendadas.

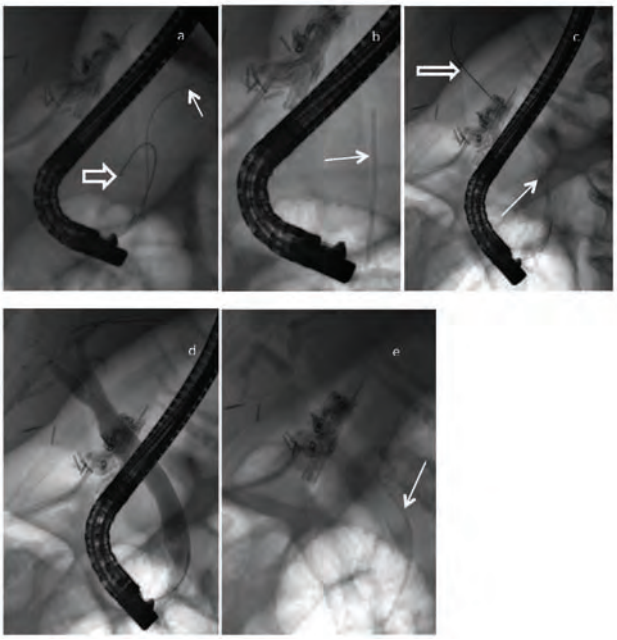

FIGURA 1. Paciente con coledocolitiasis y riesgo de pancreatitis post-CPRE debido a papila de difícil canulación. Después de varios intentos la guía pasa a Wirsung, se deja in-situ y por técnica de doble guía se intenta pasar guía a vía biliar, sin ser posible. a: guía en páncreas (flecha delgada) sin ser posible el acceso a vía biliar con la segunda guía (flecha gruesa); b: inserción de prótesis pancreática de 5 French x 5 centímetros (flecha); c: Inserción de guía (flecha gruesa) por un lado de la prótesis pancreática (flecha delgada), con acceso a vía biliar; d: colangiograma; e: final del procedimiento, post-papilotomía y extracción de cálculos. Escaso medio de contraste residual en vía biliar proximal, neumobilia en colédoco y la prótesis pancreática in-situ (flecha).

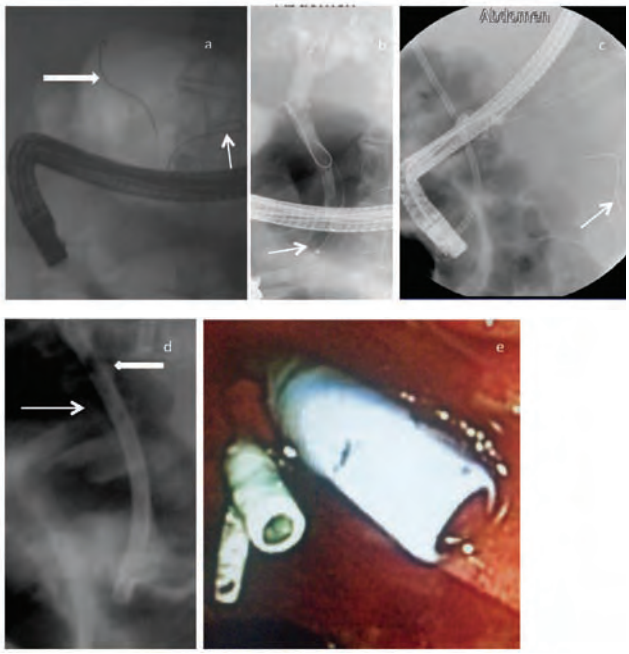

FIGURA 2. Paciente con dos factores de riesgo para pancreatitis post-CPRE: Técnica de canulación con doble guía (por canulación inicial difícil) y dilatación de ampolla duodenal con balón sin papilotomía. Paciente con cirrosis, colecisto-coledocolitiasis, colangitis aguda, sepsis secundaria y coagulopatía (PT, PTT prolongados, trombocitopenia); a: Canulación difícil, técnica de doble guía: guía en páncreas (flecha delgada) y luego canulación de vía biliar (flecha gruesa); b: Colangiografía, con evidencia de coledocolitiasis y dilatación neumática de ampolla con balón (flecha), sin papilotomía (por alto riesgo de sangrado); c: inserción de prótesis biliar de 10 French x 10cm para drenaje de la colangitis. Nótese la guía en Wirsung (flecha); d: Inserción de prótesis pancreática de 5 French x 5cm (flecha delgada) para prevención de pancreatitis post-CPRE y prótesis biliar in-situ (flecha gruesa); e: aspecto endoscópico final: prótesis pancreática (delgada) y prótesis biliar (gruesa).

Tabla 2. Protesis pancreáticas.

Tipo	Indicación	Diámetro	Longitud	Aletas	Duración
Plástica	Pacientes con alto riesgo de pancreatitis post-CPRE	3 a 5French*	3 a 5 cms.	Solamente externas (lado duodenal)	5-10 días**

*3 French: require una guía de 0.018-0.025 pulgadas para su inserción. 5 French: guía de 0.035 pulgadas.
** Comprobar su eliminación espontánea con una radiografía de abdomen simple a los 5-10 dias. Si persiste en el conducto pancreático, retirar por vía endoscópica.

Medidas que no han probado ser efectivas como profilaxis de pancreatitis post-CPRE

a. Medicamentos diferentes a los AINES intrarectales (gabexate, somatostatina, octreótide, heparina, corticoides, alopurinol, nitroglicerina): no son efectivos en la profilaxis de la pancreatitis post-CPRE.
b. Uso de dióxido de carbono (CO_2) para la insuflación: Disminuye el dolor por distensión abdominal post-CPRE, pero no previene la pancreatitis.
c. Osmolaridad del medio de contraste: No hay diferencia entre el uso de medio de contraste de alta o de baja osmolaridad, con respecto a la incidencia de pancreatitis post-CPRE.
d. Tipo de corriente electroquirúrgica utilizada en la papilotomía: no existe diferencia entre el uso de corriente pura (corte) y la corriente combinada (corte + coagulación) en la incidencia de pancreatitis post-CPRE. La utilización de corte puro tiene un riesgo aumentado de hemorragia post-papilotomía, por lo cual se recomienda que para la papilotomía endoscópica se utilice la corriente combinada, especialmente en los pacientes con alto riesgo de sangrado. [6]

BIBLIOGRAFÍA

1. Adler E, et al. ASGE guideline: the role of ERCP in diseases of the biliary tract and the pancreas. Gastrointest Endosc 2005; 62(1): 1-8.

2. Anderson M et al. ASGE Standards of Practice Committee. Complications of ERCP. Guideline. Gastrointest Endosc 2012; 75(3): 467-473.
3. Freeman L, Guda L. Prevention of post-ERCP pancreatitis: a comprehensive review. Gastrointest Endosc 2004; 59(7): 845-864.
4. Murray WR. Reducing the incidence and severity of post ERCP pancreatitis. Scandinavian Journal of Surgery 2005; 94: 112-116.
5. Kalu M et al. Neutrophil activation and hyperamylasaemia after endoscopic retrograde cholangiopancreatography: potential role for the leukocyte in the pathogenesis of acute pancreatitis. Endoscopy 2001; 33(5): 448-453.
6. Dumonceau JM et al. European Society of Gastrointestinal Endoscopy (ESGE) Guideline: Prophylaxis of post-ERCP pancreatitis. Endoscopy 2010; 42: 503-515
7. Cotton PB et al. Endoscopic sphincterotomy complications and their management: an attempt at consensus. Gastrointest Endosc 1991; 37: 383-393.
8. Saritas U et al. Prevention of post-ERCP pancreatitis. Turk J Gastroenterol 2011; 22(5): 449-463.
9. Bailey A et al. Needle-knife sphincterotomy: factors predicting its use and the relationship with post-ERCP pancreatitis. Gastrointest Endosc 2010; 71(2): 266-271.
10. Feurer M, Adler D. Post-ERCP pancreatitis: review of current preventive strategies. Curr Opin Gastroenterol 2012; 28: 280-286.
11. Ito K et al. Risk factors for post-ERCP pancreatitis in high risk patients who have undergone prophylactic pancreatic duct stenting: A multicenter retrospective study. Intern med 2011; 50: 2927-2932.
12. Ding X et al. Nonsteroidal anti-inflammatory drugs for prevention of post-ERCP pancreatitis: a meta-analysis. Gastrointest Endosc 2012; 76(6): 1152-1159.
13. Williams EJ et al. Risk factors for complication following ERCP; results of a large-scale, prospective multicenter study. Endoscopy 2007; 39 (9): 793-801.
14. Masci E et al. Risk factors for pancreatitis following endoscopic retrograde cholangiopancreatography: a meta-analysis. Endoscopy 2003; 35 (10): 830-834.
15. George S et al. Role of osmolality of contrast media in the development of post-ERCP pancreatitis: a metanalysis. Dig Dis Sci 2004; 49(3): 503-508.
16. Adler DG et al. Dye-free wire-guided cannulation of the biliary tree during ERCP is associated with high success and low complication rates: outcomes in a single operator experience of 822 cases. J Clin Gastroenterol 2010; 44:e57–e62.
17. Cheung J et al. Guidewire versus conventional contrast cannulation of the common bile duct for the prevention of post-ERCP pancreatitis: a systematic review and meta-analysis. Gastrointest Endosc 2009; 70 (6): 1211-1219.
18. Herreros de Tejada A et al. UDOGUIA-04 Group. Double-guidewire technique for difficult bile duct cannulation: a multicenter randomized, controlled trial. Gastrointest Endosc 2009; 70:700–709.
19. Singh P, Das A, Isenberg G, et al. ¿Does prophylactic pancreatic stent placement reduce the risk of post-ERCP acute pancreatitis? A metaanalysis of controlled trials. Gastrointest Endosc 2004;60:544-50.
20. Choudhary A et al. Pancreatic stents for prophylaxis against post-ERCP pancreatitis: a meta-analysis and systematic review. Gastrointest Endosc 2011; 73: 275-282.
21. Freeman M et al. Pancreatic stent insertion: consequences of failure and results of a modified technique to maximize success. Gastrointest Endosc 2004; 59: 8-14.
22. Kawaguchi Y et al. Randomized controlled trial of pancreatic stenting to prevent pancreatitis after endoscopic retrograde cholangiopancreatography. World J Gastroenterol 2012; 18(14): 1635-1641.

Prótesis biliares

GUSTAVO ADOLFO REYES MEDINA

INTRODUCCIÓN

Las prótesis biliares (también conocidas como stents biliares) son utilizadas frecuentemente en el tratamiento endoscópico (temporal o definitivo) de diferentes patologías bilio-pancreáticas, ya sean benignas o malignas, con el fin de establecer un adecuado flujo biliar.

La palabra stent se origina en el nombre del dentista inglés Charles Thomas Stent (1807-1885) quien modificó y mejoró la gutta-percha (látex natural derivado de árboles tropicales asiáticos, usado para impresiones dentales y como base para dentaduras postizas) por lo cual fue nombrado Dentista de la Casa Real de Inglaterra. Durante la primera guerra mundial, los soldados exponían con frecuencia sus rostros por fuera de la trinchera para poder disparar, por lo cual fueron numerosos los casos de heridas faciales. En esta época, el doctor Johannes Fredericus Esser (1877-1946), cirujano plástico holandés, utilizó por primera vez el compuesto modificado por Charles Stent para estabilizar los injertos de piel en los heridos. En 1972 se aclara en la literatura médica que, cuando se hace referencia a un dispositivo intraluminal que tiene como función mantener la permeabilidad hasta que la cicatrización del tejido se haya logrado, el término stent es el más apropiado. [1]

TIPOS DE PRÓTESIS BILIARES

Las prótesis biliares se clasifican según el material del cual están compuestas, a saber:

a. Prótesis biliares "plásticas"
b. Prótesis biliares metálicas autoexpandibles (SEMS, por sus siglas en inglés Self-Expanding Metal Stents) que a su vez pueden ser no cubiertas, parcialmente cubiertas o totalmente cubiertas.
c. Existen otras prótesis biliares, de uso menos frecuente o en investigación, como las prótesis autoexpandibles biodegradables y las prótesis liberadoras de agentes quimioterapéuticos. En este capítulo se revisarán únicamente las dos primeras mencionadas.

PRÓTESIS BILIARES PLÁSTICAS

Características

a. *Composición:* La mayoría son hechas de polietileno, politetrafluoroetileno (teflón) o poliuretano.

b. *Forma:* Generalmente tienen una disposición recta pero con una ligera curva para acoplarse a la anatomía de la vía biliar y prevenir la migración proximal ó distal de la prótesis.

c. *Orificios:* Todas las prótesis biliares tienen orificios en su parte distal y proximal. Algunas tienen adicionalmente orificios laterales en sus extremos.

d. *Aletas laterales:* También dispuestas en ambos extremos de la prótesis, con el fin de prevenir la migración distal o proximal. Pueden ser múltiples ("Tannenbaum", palabra alemana que significa "árbol de navidad") o únicas.

e. *Diámetro:* Se mide en French (Fr) que corresponde a la tercera parte de un milímetro (mm/3). Las hay de 7.0 Fr (2.3mm), 8.5 Fr (2.8mm), 10 Fr (3.3mm) y 11.5 Fr (3.8mm). Las prótesis de 11.5 Fr no han demostrado ser más ventajosas comparadas con las de 10 Fr.

f. *Longitud:* Entre 5 y 18 centímetros.

g. *Otras características:* Algunas prótesis biliares son diseñadas con forma de "S" para ser insertadas específicamente en el árbol biliar izquierdo. También las hay con forma de cola de cerdo (pigtail) o con válvula antireflujo en su extremo distal (duodenal). Todas las prótesis plásticas son radio-opacas y cuentan con un sistema introductor.

Las características de las prótesis plásticas varían según la casa comercial que las produzca:

a. Prótesis Coton-Leung (Amsterdam) (Cook Medical Endoscopy), hecha de polietileno, con una ligera curva en forma de C en la parte media de la prótesis y una aleta en cada extremo. Tiene tres orificios laterales, uno en el extremo proximal y dos en el distal.

b. Prótesis Soehendra-Tannenbaum (Cook Medical Endoscopy), hecha de teflón, no tiene orificios laterales (con el fin de disminuir la turbulencia del flujo biliar dentro de la prótesis) y tiene cuatro aletas de anclaje en cada uno sus extremos.

c. Prótesis Cotton-Huibregste, similar a la Cotton-Leung pero con la curva en forma de C cerca al extremo distal.

d. Prótesis Flexima (Boston Scientific), hechas de polietileno, con cuatro orificios y dos aletas de anclaje en total (un orificio terminal, uno lateral y una aleta en cada uno de sus extremos).

e. Advanix Biliary Stent (Boston Scientific), de polietileno y paredes delgadas para optimizar el flujo biliar y la permeabilidad. Disponible en varias formas: con curva distal (duodenal) central y doble cola de cerdo.

Si bien cada una de las prótesis plásticas mencionadas posee diferentes características con el fin de optimizar su funcionamiento, esto también acarrea diversas ventajas y desventajas:

a. Los coeficientes de fricción en el interior de la prótesis varían según la composición de la misma; las compuestas de Teflón tienen el menor coeficiente de fricción, lo que disminuye la posibilidad de obstrucción en su interior, pero son mas rígidas y se ha reportado un mayor porcentaje de perforación con su uso.

b. Las prótesis de Poliuretano se vuelven quebradizas con el paso del tiempo y se pueden fragmentar durante su retiro, lo cual puede dificultar su extracción o incluso hacerla imposible.

c . Las prótesis de Polietileno poseen una estructura que combina la firmeza con la maleabilidad de tal forma que disminuye la posibilidad de causar lesiones en la vía biliar o en la pared duodenal. Aunque tienen un mayor coeficiente de fricción comparadas con las de Teflón, se ha demostrado que no difiere en cuanto a su permeabilidad. [2,3]

Accesorios

a. *Guías radio-opacas:* Permiten no solamente la inserción de las prótesis biliares, sino también el cambio de otros accesorios (catéteres, papilótomos, balones extractores, balones dilatadores) sin perder el acceso al conducto biliar. Existen numerosos modelos disponibles.

La mas utilizada es el modelo híbrido, que tiene una punta (extremo distal) hidrofílica, flexible y "deslizable", que facilita franquear estenosis fuertes y/o tortuosas y un cuerpo de mayor rigidez, que permite la trasmisión axial de la fuerza, y por lo tanto disminuye la posibilidad de desviación lateral de la misma. Existen guías cortas, que miden entre 185 – 270cm y guías largas, que miden entre 400-460 cm. En general, tienen un diámetro de 0.035 pulgadas (0.89mm), aunque se pueden utilizar guías de menor calibre para casos de estenosis muy fuertes o papilas de difícil canulación. Las guías cortas se pueden frenar o asegurar para que mantengan la misma posición durante el intercambio de accesorios, lo que disminuye el tiempo del procedimiento, de fluoroscopia y el riesgo de desplazamiento, comparadas con las guías largas. [7,8,9]

b. Catéter introductor, de 5-6 French, con marcadores radio-opacos.

c. Catéter empujador de la prótesis, que tiene el mismo diámetro de la prótesis a insertar. [4]

Según la casa comercial, algunas prótesis se consiguen por separado de su sistema introductor (Cook) o pueden encontrarse pre-montadas (Boston). Las prótesis plásticas Boston están unidas al catéter empujador por un hilo, diseñado para ser roto (liberado) una vez la prótesis se encuentra en la posición deseada dentro de la vía biliar. El autor prefiere liberar este hilo antes de introducir la prótesis y el sistema introductor por el canal de trabajo del duodenoscopio debido a la experiencia (no publicada) de dos casos con prótesis 8.5 French en los cuales, una vez ubicadas dentro de la vía biliar, no fue posible su liberación debido a que el hilo no se pudo romper.

Técnica de inserción

a. *Colangiopancreatografía retrógrada endoscópica (CPRE):* Previo a la inserción de la prótesis biliar es necesario realizar una colangiografía para obtener un mapa claro del árbol biliar e identificar con absoluta claridad la presencia de cálculos, estenosis (y sus características: longitud, diámetro, ubicación) para poder escoger la prótesis biliar apropiada. Algunos autores sugieren que se utilice aire como medio contraste en el caso de estenosis neoplásicas proximales (en el hilio hepático) para realizar la inserción unilateral de la prótesis (figura 1) y drenar solamente uno de los lóbulos hepáticos obstruidos (una vez descartada atrofia de dicho lóbulo por medio de TAC o Resonancia magnética) con el fin de disminuir la incidencia de colangitis post-CPRE. [5]

b. *Papilotomía endoscópica:* Facilita la inserción de prótesis de mayor calibre. Es muy útil cuando se planea un tratamiento que requiera varios procedimientos endoscópicos, como en el manejo de las estenosis biliares benignas post-

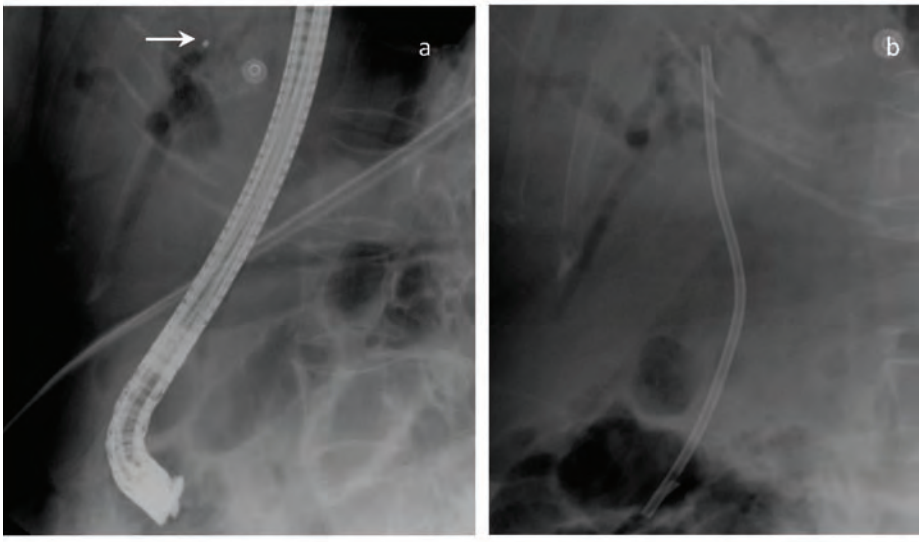

FIGURA 1. Paciente con tumor de Klatskin. a. Colangiografía aéreo, realce de la vía biliar intrahepática derecha. La flecha señala el catéter de colangiografía a través del cual se inyectó el aire; b. Inserción selectiva de prótesis biliar plástica (8.5 French x 12 centímetros) en el conducto seleccionado.

colecistectomía o post-trasplante hepático. [4,6,7] En dichos casos es necesario retirar e insertar nuevas prótesis biliares con cada procedimiento, y la presencia de papilotomía previa facilita considerablemente la canulación rápida y efectiva del conducto biliar y además permite la inserción de un mayor número de prótesis. Sin embargo, la papilotomía no es un requisito indispensable para la inserción de una prótesis biliar; de hecho en algunos pacientes se puede encontrar contraindicada por alto riesgo de hemorragia, como en los casos de pacientes con sepsis por colangitis, con prolongación de los tiempos de coagulación y/o trombocitopenia, que no siempre corrigen con la transfusión de hemoderivados y que requieren un drenaje biliar de emergencia; en estos pacientes se puede insertar una prótesis biliar sin realizar papilotomía (puede existir algo de dificultad con las prótesis de mayor diámetro) o previa a una dilatación con balón del orificio papilar. [4] Cuando se decide realizar una papilotomía previa a la inserción de una prótesis biliar, se debe tener en cuenta el balance entre los beneficios previamente mencionados de la esfinterotomía y los posibles riesgos (perforación, sangrado, pancreatitis). [6]

c. Utilización de la guía: Cuando se desea insertar una prótesis biliar como parte del tratamiento de una estenosis biliar benigna, o para la paliación de una estenosis biliar maligna, es necesario franquear dicha estrechez con la guía hidrofílica hasta lograr ubicarla en la vía biliar proximal (pre-estenosis) para asegurar el paso de los demás accesorios y su intercambio.

d. Toma de muestras: para estudios bacteriológicos (aspirado de bilis para coloración de Gram y cultivos), citología (aspiración de bilis para centrifugado, citología por cepillado previa o posterior a la dilatación de la estenosis) e incluso biopsia con fórceps (figura 5b), según el contexto clínico. [4]

e. Elección de la prótesis: Se deben tener en cuenta diferentes variables: la patología de base del paciente (benigna o maligna y en este último caso, si la neoplasia es susceptible de manejo quirúrgico o no), la duración del tratamiento y la ubicación de la estenosis biliar (proximal o distal). Es necesario saber la distancia que existe entre el borde superior de la estenosis biliar y la papila, lo cual nos ayuda a escoger la longitud de la prótesis teniendo en cuenta que su extremo proximal debe quedar entre 1-2 cm por encima de la estenosis y entre 1-2 cm por fuera del orificio papilar (en la luz duodenal). Esta medida se puede obtener con la ayuda de algunos introductores de prótesis que tienen marcas radio-opacas. Otra forma de calcular esta distancia es ubicar el extremo de la guía o del introductor inmediatamente por encima de la estenosis, tomar en este momento como referencia el sitio donde el accesorio se encuentra saliendo del canal de trabajo del duodenoscopio; retirar la guía o el introductor hasta que su extremo distal salga a la luz duodenal y en este momento medir con una regla la longitud del accesorio que ha sido extraída del canal de trabajo del duodenoscopio. Una prótesis, cuyo extremo quede muy por fuera del orificio papilar, en la luz duodenal, tiene riesgo de causar trauma, sangrado o perforación de la pared intestinal. Se debe escoger la prótesis de menor longitud que cumpla con los requisitos arriba mencionados. Las guías europeas para el uso de prótesis biliares recomiendan el uso de las prótesis plásticas de polietileno, ya que permiten resolver la obstrucción biliar con más frecuencia que las prótesis de teflón tipo Tannenbaum o Amsterdam. Además, para la paliación de una obstrucción biliar maligna, si se decide usar una prótesis plástica, sugieren el uso de prótesis de 10 French. [6]

f. Dilatación de la estenosis: Se puede realizar con bujías o con balones dilatadores diseñados específicamente para este uso, con el fin de permitir el paso de la(s) prótesis hasta la vía biliar proximal (figuras 5c, 6b, 7b).

g. Inserción de la prótesis: una vez la guía hidrofílica se encuentra ubicada en la vía biliar proximal a la estenosis, se introduce sobre ella el conjunto formado por el catéter introductor de la prótesis, la prótesis biliar y el empujador. En el momento en que el extremo distal del catéter introductor se encuentra por encima de la estenosis biliar, se comienza a insertar la prótesis por medio de movimientos altamente coordinados

entre el gastroenterólogo y su ayudante, que consisten en avanzar lentamente el empujador que, como su nombre lo indica, empuja la prótesis hacia adelante, mientras se mantienen tensionados la guía y el catéter introductor. Una vez la prótesis biliar se encuentra en la posición deseada, se retira el conjunto formado por la guía hidrofílica, catéter introductor y empujador (también en forma suave para evitar una migración proximal o distal de la prótesis en ese momento) y se verifica el drenaje biliar por el extremo distal de la prótesis (por visión endoscópica directa) y el drenaje del medio de contraste que se encontraba en la vía biliar proximal a la estrechez (por imagen radiológica). Este procedimiento se debe realizar bajo monitoreo frecuente con fluoroscopia. Hay varios puntos que deben tenerse en cuenta para una exitosa inserción de la prótesis:

- Mantener siempre el extremo distal del duodenoscopio cerca a la papila. Especialmente en el momento en que observamos la salida de la prótesis a través del duodenoscopio, debemos cerciorarnos que la prótesis ingrese adecuadamente dentro del conducto biliar. Si empujamos la prótesis demasiado lejos del endoscopio y no se ha logrado un adecuado avance de la misma dentro del colédoco, la prótesis se puede doblar en la luz duodenal y se dificulta el procedimiento o incluso puede ser fallido este intento de avance.
- Mantener los extremos de la guía hidrofílica y del catéter introductor en la vía biliar proximal a la estenosis, hasta que la prótesis biliar se encuentre franqueando totalmente la estrechez.
- El avance de la prótesis se complementa con movimientos del extremo distal y del elevador del duodenoscopio: inicialmente se avanza la prótesis con el elevador en posición abierta. Una vez se haya avanzado 1 o 2 cm, se cierra el elevador para fijar la prótesis y poder tensionar la guía y el catéter introductor (esto se logra apartando los extremos proximales del catéter introductor y del catéter empujador, movimiento realizado por el ayudante). Luego se abre el elevador, y se procede a un nuevo avance de la prótesis y el ciclo se repite hasta lograr la posición deseada en el árbol biliar. [6]
- Durante la inserción de la prótesis, se pueden utilizar movimientos de rotación antihoraria y tracción del duodenoscopio para facilitar el procedimiento. [6]

PRÓTESIS BILIARES METÁLICAS AUTOEXPANDIBLES (SEMS)

Las SEMS fueron desarrolladas debido a que las prótesis plásticas se obstruyen en un tiempo relativamente corto a causa del depósito en su interior de proteínas, bacterias y barro biliar. [10]

Características

a. *Composición:* Son hechas de aleaciones metálicas, como el Nitinol o el Elgiloy. [7] La mayoría de ellas son de Nitinol, que es una aleación super-elástica de níquel y titanio. El Elgiloy es una aleación basada en cobalto. [10]

b. *Estructura:* Las SEMS no recubiertas tienen una pared en forma de malla cilíndrica, cuyas celdas (orificios) son de similar tamaño en toda su longitud. Esto reduce el riesgo de migración de la prótesis y el riesgo de oclusión de los conductos biliares colaterales, pero puede permitir la obstrucción de la prótesis por crecimiento de tejido neoplásico hacia su interior. Algunos modelos, diseñados específicamente para estenosis en el hilio, tienen una sección con celdas de mayor tamaño, con el fin de permitir a través de ellas el paso de otros accesorios. [4,7]

c. *Recubrimiento:* Con el fin de evitar la obstrucción del interior del SEMS por crecimiento tumoral a través de las celdas y la integración de la prótesis en la pared de la vía biliar (lo que dificulta o imposibilita su posterior retiro) se desarrollaron los SEMS cubiertos (por una membrana de poliuretano, policarbonato-poliuretano, politetrafluoroetileno expandido, o etileno-propileno fluorinado). Los SEMS recubiertos únicamente en su porción media y con sus extremos proximal y distal "desnudos" se denominan

SEMS parcialmente cubiertos. Los SEMS totalmente cubiertos poseen esta membrana en toda su área. [12,13]

d. *Flexibilidad:* Esta característica permite un funcionamiento correcto en ciertas ubicaciones como por ejemplo, en el árbol biliar izquierdo. Una de las SEMS más flexibles es la Wallstent. [7]

e. *Sistema introductor:* Todas las SEMS se encuentran prensadas sobre un catéter introductor y están recubiertas por una funda que, al ser retirada, permite la liberación de la prótesis y su expansión. El diámetro del sistema introductor completo varía entre 5 French (algunas prótesis Leufen) y 10.5 French (algunas prótesis Shim-Hanaro) que permiten el paso de una guía hidrofílica de hasta 0.039 pulgadas. [10] Tiene marcadores radio-opacos para su adecuada ubicación y despliegue durante la fluoroscopia.

f. *Expansibilidad:* La fuerza de expansión radial les permite alcanzar un diámetro mayor al ser liberadas. En algunos casos de estenosis muy fuertes, si al liberar la prótesis no se observa una adecuada expansión, se puede complementar el procedimiento con una dilatación con balón por dentro de la prótesis.

g. *Diámetro:* Es una de sus grandes ventajas, generalmente alcanzan 10mm de diámetro (30 French) cuando han logrado su expansión completa. En los casos de las prótesis no recubiertas Wallstent, la permeabilidad a largo plazo es mayor si su expansión alcanza un 70% en las primeras 24 horas. [4,7]

h. *Longitud:* Varía entre 4 y 10 cm

i. *Acortamiento:* Después de ser liberadas, durante el proceso de expansión las SEMS tienen diferentes grados de acortamiento (entre el 0-50%) de la longitud inicial, según la casa matriz que las produzca. Esta característica debe tenerse siempre en cuenta al elegir la longitud de la prótesis con respecto a la estenosis que se quiere tratar. [7]

j. *Extremos distal y proximal:* Se ensanchan una vez es liberada la prótesis, con el fin de prevenir migración. En los SEMS parcialmente cubiertos, los extremos no tienen revestimiento.

k. *Otras características:* Los más recientes SEMS de Nitinol son compatibles con Resonancia Nuclear Magnética. Algunos modelos de Elginoy también lo son. [7] Los pacientes con prótesis Wall-Flex Biliary Rx uncovered pueden ser sometidos a imágenes de Resonancia Nuclear Magnética bajo las siguientes condiciones: Campo magnético estático de 3 Tesla o menos; máximo campo de gradiente magnético espacial de 720 Gauss/cm o menos; máxima tasa de absorción específica (SAR) promedio para todo el cuerpo de 3W/kg para 15 minutos de barrido. [11]

Técnica de inserción (figura 2)

En lo referente a la CPRE, papilotomía, utilización de guía radio-opaca, toma de muestras para histopatología, longitud de la prótesis y dilatación de las estenosis, las recomendaciones son similares a las mencionadas en la sección de prótesis biliares plásticas. Se sugiere irrigar el sistema introductor con solución salina antes de su uso.

Una vez se ha logrado avanzar sobre la guía el sistema introductor hasta la situación deseada dentro de la vía biliar (se ha franqueado la estenosis y el marcador radio-opaco proximal se encuentra por lo menos 1cm por encima de la estrechez, figura 2b) se comienza a retirar el tubo o funda exterior (sistema de despliegue) bajo control fluoroscópico, con el elevador del duodenoscopio en posición abierta y al mismo tiempo se debe mantener la prótesis en posición fija (esto se logra inmovilizando el tubo de acero inoxidable con una mano mientras se desliza hacia atrás el mango delantero del tubo de compresión). En este momento se observa cómo se comienza a liberar el extremo proximal de la prótesis. Las SEMS tienen un límite de recompresión, (punto de no retorno , señalado por un marcador radio-opaco). Antes de alcanzar este punto, se puede comprimir nuevamente la prótesis dentro del tubo externo, para reubicarla. Si se ha liberado la prótesis más allá de dicho punto, no es posible su nueva compresión ni reubicación. Se recomienda que justo antes de alcanzar el punto de recompresión, se compruebe la ubicación de la prótesis mediante endoscopia y fluoroscopia antes de seguir liberándola. [7,11]

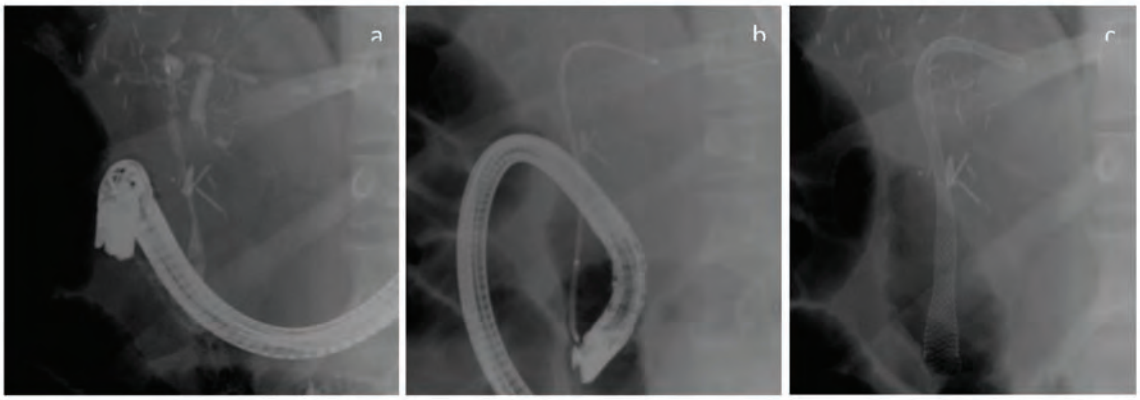

FIGURA 2. Paciente con hepatectomía derecha por colangiocarcinoma y recidiva neoplásica en colédoco. a. Extenso compromiso neoplásico de colédoco y hepático común, vía biliar izquierda ligeramente dilatada, proximal a la obstrucción; b. Catéter introductor sobre guía hidrofílica ubicada en vía biliar izquierda. Nótese la posición proximal del catéter antes de ser liberado, por encima de la obstrucción; c. SEMS liberado (no recubierto) de 100mm x 10mm.

Una vez se ha liberado completamente el SEMS, se retira el catéter introductor, teniendo especial cuidado de no desplazar la prótesis con la oliva que se encuentra en el extremo proximal del mismo. Si el SEMS quedó posicionado en forma muy proximal, se puede intentar su reubicación con la ayuda de un balón insuflado en su interior o con una pinza de cuerpo extraño. Si esto falla, se puede insertar una segunda prótesis para "prolongar" la primera. Si la prótesis quedó ubicada muy distalmente (una larga porción en la luz duodenal), se puede recortar con APC (Argon Plasma Coagulation). [11]

INDICACIONES Y USOS CLÍNICOS DE LAS PRÓTESIS BILIARES

Obstrucción biliar maligna (figuras 2, 3 y 4)

En los pacientes con obstrucción biliar maligna potencialmente resecable solamente se indica la inserción prequirúrgica de prótesis biliares en tres casos: si se considera el uso de quimioterapia neoadyuvante, si el paciente cursa con colangitis aguda o si presenta prurito intenso y la cirugía no se realizará en las siguientes una o dos semanas. En estos casos se puede usar prótesis plásticas o SEMS totalmente cubiertas (estas últimas son recomendadas en casos de neoplasia de cabeza de páncreas que van a recibir neoadyuvancia). En el resto de los casos, especialmente si la cirugía se puede realizar prontamente (en dos semanas o menos), no hay indicación de insertar prótesis biliares, pues su uso se asocia a una mayor morbilidad especialmente debido a complicaciones infecciosas. [6,14,15]

En pacientes con obstrucción biliar maligna con criterios de inoperabilidad (por irresecabilidad de la lesión o por comorbilidades) está indicado el uso de prótesis biliares para la paliación de la ictericia y del prurito. En pacientes con una sobrevida estimada menor de 3 a 6 meses (figura 4) está indicado el uso de prótesis plásticas (por su bajo costo). Si la sobrevida estimada es mayor de 3 a 6 meses (figura 3), se indica el uso de SEMS (cubiertos o no cubiertos). Si se ha insertado una prótesis plástica, esta debe cambiarse cada 3 meses. Los SEMS cubiertos parecen tener una mayor vida útil sin obstrucción comparados con los no cubiertos, pero tienen mayor riesgo de migración, colecistitis y de obstrucción por barro biliar. [15]

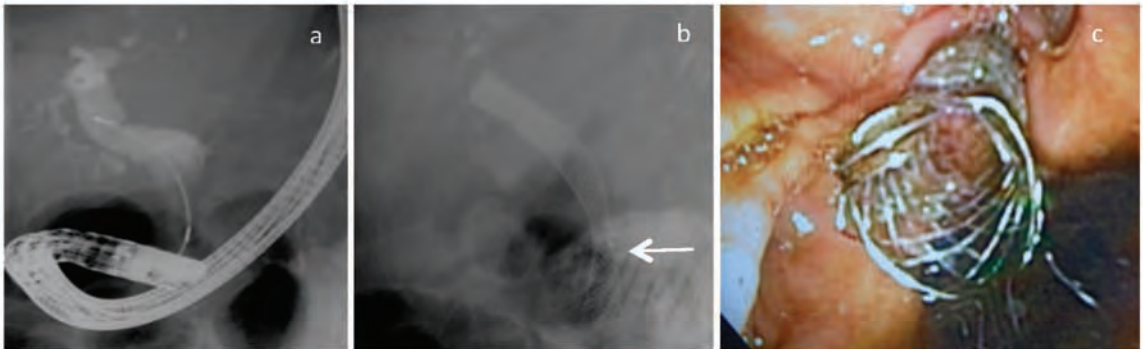

FIGURA 3. Paciente con carcinoma de papila metastásico y sobrevida estimada mayor de 3 meses. a. Obstrucción neoplásica distal, vía biliar dilatada; b. SEMS (no cubierto) liberado de 80mm x 10mm. Nótese la disminución del calibre del SEMS en el sitio de la estrechez maligna (flecha); c. Extremo distal del SEMS una vez liberado, 2 centímetros en la luz duodenal.

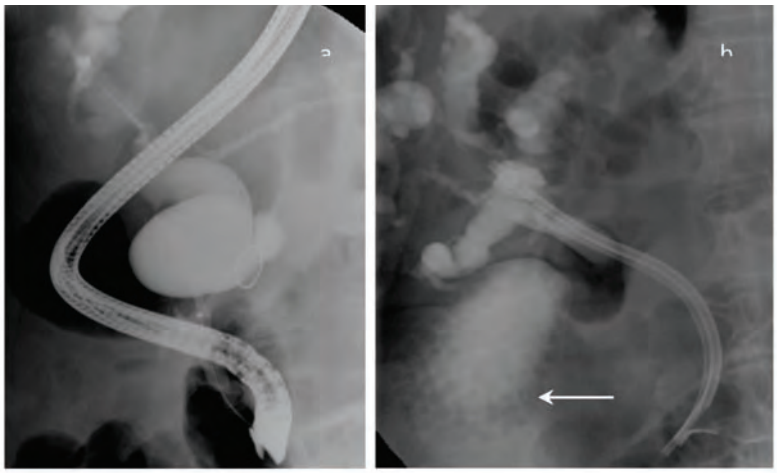

FIGURA 4. Paciente de 86 años con Linfoma de células B estado IV, estrechez biliar distal por conglomerado ganglionar y colelitiasis. Sobrevida estimada menor de 3 meses. a. Marcada dilatación de la vía biliar intra y extrahepática; b. Inserción de dos prótesis plásticas (7French x 10cm y 10French x 12cm) con drenaje del medio de contraste y neumobilia secundaria. Hay opacificación de la vesícula, con múltiples cálculos en su interior (flecha) (alto riesgo de colecistitis en caso de usar un SEMS recubierto).

Estrechez biliar benigna (figuras 5 y 6)

Las estenosis biliares benignas son secundarias a causas postoperatorias (colecistectomía, cirugía hepatobiliar (figura 5), trasplante hepático (figura 6)) o inflamatorias (pancreatitis crónica, colangitis esclerosante primaria, coledocolitiasis). Se debe realizar una dilatación previa de la estenosis (figuras 5c, 6b) y luego insertar una o varias prótesis plásticas (figuras 5c, 6d), las cuales se cambian cada 3 meses por un período de por lo menos 1 año. Se inserta el mayor número de prótesis posible en cada cambio, de tal forma que al final de tratamiento el paciente puede tener entre 4 a 8 prótesis. En los últimos años se ha descrito el uso de SEMS totalmente cubiertos para el manejo de las estenosis biliares benignas, con buenos resultados y con la ventaja de necesitar un menor número de procedimientos endoscópicos. [16,17, 18] Los SEMS no cubiertos se encuentran contraindicados en las estenosis biliares benignas debido a que después de pocas semanas de haber sido insertados se integran en el tejido biliar y su extracción endoscópica es muy difícil o imposible; los SEMS parcialmente cubiertos pueden tener similares complicaciones en estos casos. Mención especial requieren los pacientes con colangitis esclerosante primaria y obstrucción biliar por estenosis dominantes, en las cuales el manejo endoscópico se basa en dilataciones repetidas de la misma, sin la inserción de prótesis biliar

(se obstruyen rápidamente); solamente se indica la inserción de prótesis biliares (por corto tiempo) si el paciente cursa con colangitis bacteriana aguda. [19,20]

Fugas biliares (figuras 7 y 8)

En las fugas biliares a través del muñón cístico (post-colecistectomía, figura 8a) se encuentra indicada la inserción de una prótesis biliar plástica (con o sin papilotomía). Si coexiste coledocolitiasis, esta debe resolverse durante la CPRE. Al cabo de 6 a 8 semanas se retira la prótesis y se realiza una limpieza del conducto biliar (con balón o canastilla, figura 8c) pues frecuentemente hay formación de barro biliar. [6,17] Los mismos principios aplican para fugas biliares secundarias a trauma hepático

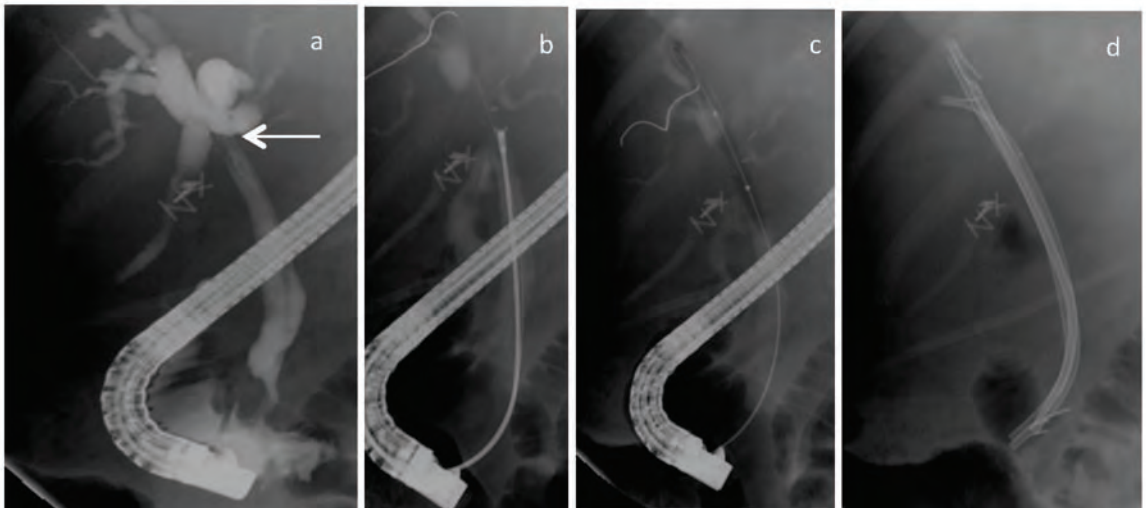

FIGURA 5. Paciente con estenosis biliar benigna en la confluencia posterior a hepatectomía izquierda; a Estenosis (flecha) y dilatación de la vía biliar derecha proximal; b. Toma de biopsias de la estenosis (con pinza); c. Dilatación con balón hasta 8 milímetros; d. Inserción de tres prótesis plásticas (dos de 10French x 12cm, una de 8.5French x 12cm).

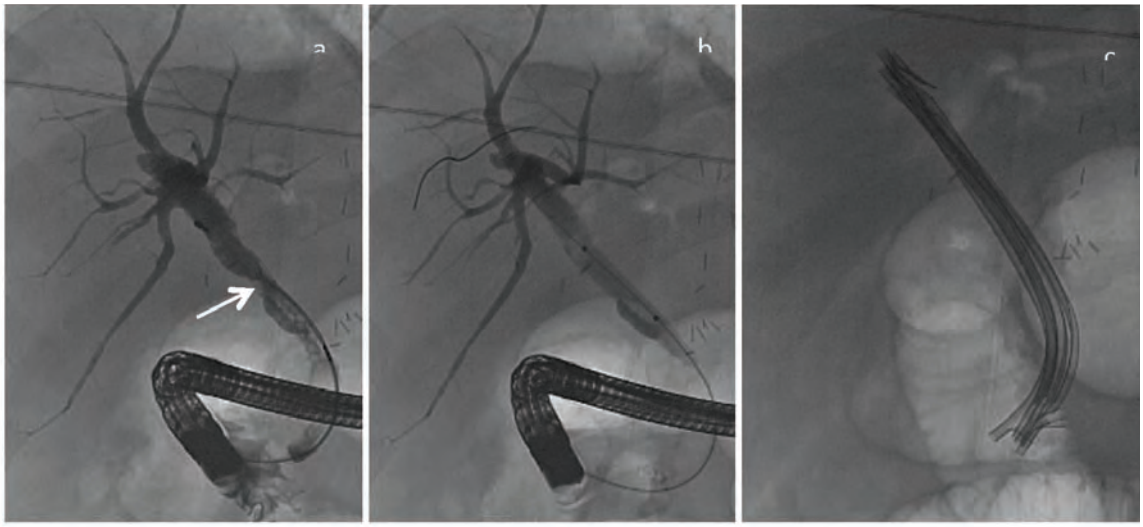

FIGURA 6. Paciente con estenosis biliar anastomótica post-trasplante hepático; a. Estenosis (flecha); b. Dilatación con balón hasta 8 milímetros; c. Inserción de cinco prótesis plásticas (tres de 10French x 10cm, dos de 8.5French x 10cm).

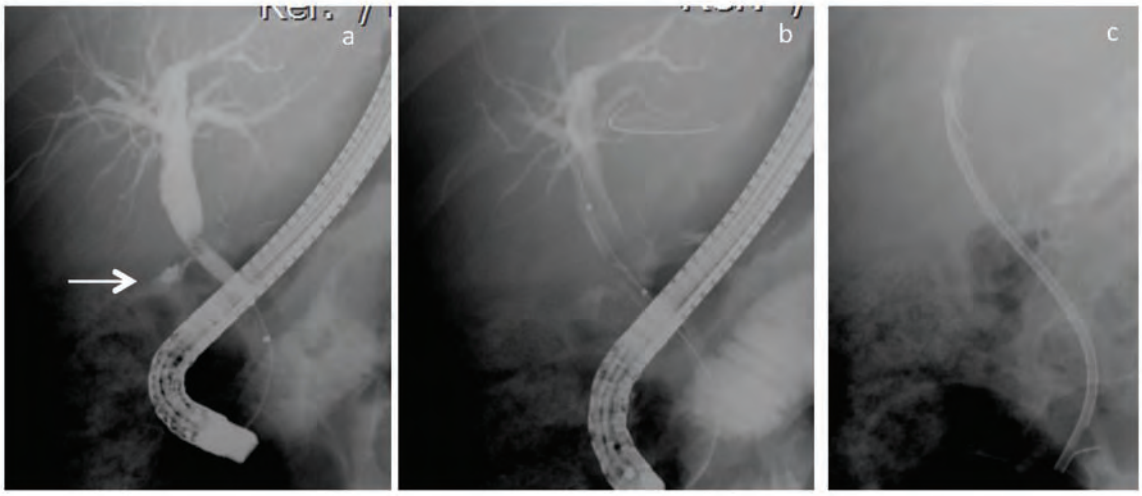

FIGURA 7. Fugas biliares; a. Paciente post-trasplante hepático con estenosis y fuga biliar (flecha) en la anastomosis colédoco-coledociana; b. Dilatación con balón del sitio de la estenosis; c. Inserción de prótesis biliar plástica de 10French x 10cm.

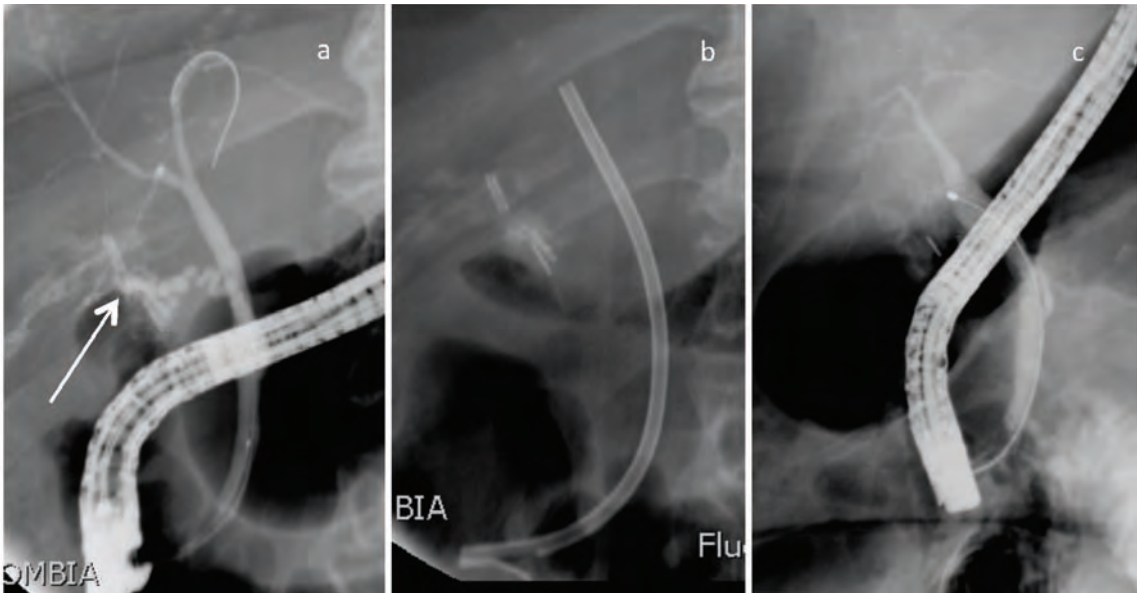

FIGURA 8. Fugas biliares. Paciente post-operatorio colecistectomía por piocolecisto y plastón perivesicular que desarrolla fuga biliar a través del muñón cístico; a. Fuga de medio de contraste a través del muñón cístico (flecha); b. Inserción de prótesis biliar plástica de 10French x 10cm; c. Retiro de la prótesis biliar a las 8 semanas y colangiografía de control e instrumentación con canastilla de Dormia, sin evidencia de fugas del medio de contraste.

o cirugía hepatobiliar mayor (figura 7). En casos de fugas biliares complejas que no mejoran con el tratamiento convencional (prótesis plástica) o asociadas a defectos grandes en la pared del conducto biliar, se pueden utilizar los SEMS totalmente cubiertos durante un periodo promedio de 5 meses. [12]

Cálculos biliares

En ocasiones los cálculos biliares grandes y/o múltiples no pueden ser extraídos durante el primer procedimiento endoscópico. En estos casos está indicado insertar una prótesis biliar plástica temporal con el fin de asegurar el drenaje biliar

(para evitar la colangitis post-CPRE). Adicionalmente se favorece la disolución parcial o completa del cálculo, lo que facilita su extracción en un segundo tiempo, cuando se retire la prótesis. También se ha descrito el uso temporal de los SEMS totalmente cubiertos, que además de causar un efecto de litotripsia intraductal, producen dilatación del orificio ampular. [21]

Otras indicaciones

Los pacientes con perforaciones secundarias a esfinterotomía endoscópica, dilatación de estenosis biliares o de anastomosis bilioentéricas, pueden ser tratados con la inserción temporal de SEMS totalmente cubiertos, que sellan la perforación y evitan la extravasación de la bilis.

Los SEMS totalmente cubiertos han sido utilizados con éxito en pacientes con sangrado persistente posterior a esfinterotomía endoscópica, ampulectomía y biopsia intraductal, en quienes los métodos convencionales de hemostasia fueron fallidos.

En casos que se requiera el retiro de un SEMS no cubierto, que ya se encuentre integrado al tejido biliar y/o ocluido por tejido hiperplásico, se

Tabla 1. Indicaciones y contraindicaciones de las prótesis biliares.

PATOLOGÍA	PRÓTESIS INDICADA	OBSERVACIONES
Estenosis biliar benigna (post-colecistectomía, post-hepatectomía, post-trasplante hepático; inflamatorias)	Prótesis plásticas SEMS totalmente recubiertos	Contraindicado el uso de SEMS no recubiertos*. Las prótesis plásticas deben cambiarse cada 3 meses. No se recomienda el uso de prótesis en pacientes con Colangitis esclerosante primaria, excepto en casos de colangitis aguda bacteriana.
Fugas biliares	Prótesis plásticas SEMS totalmente recubiertos en casos refractarios	Contraindicado el uso de SEMS no recubiertos Retiro de la prótesis en 4 a 6 semanas
Cálculos biliares que no pudieron ser extraidos inicialmente	Prótesis plásticas SEMS totalmente recubiertos	Contraindicado el uso de SEMS no recubiertos. Completar el procedimiento en un segundo tiempo (retiro de la prótesis + extracción de los cálculos)
Perforación del conducto biliar o post-esfinterotomía	Prótesis plásticas SEMS totalmente recubiertas	Contraindicado el uso de SEMS no recubiertos Manejo conjunto con especialista en Cirugía.
Sangrado persistente post-esfinterotomía	SEMS totalmente recubiertas	Contraindicado el uso de SEMS no recubiertos.
Obstrucción de SEMS	Inserción de otro SEMS dentro de la prótesis obstruida	Si el SEMS obstruido es no recubierto, se recomienda insertan dentro de éste uno cubierto.
Obstrucción biliar maligna	Prótesis plásticas SEMS no cubiertos SEMS parcialmente cubiertos SEMS totalmente cubiertos	Escoger la prótesis según el cálculo de sobrevida del paciente: menor de 3 a 6 meses: plásticas. Mayor de 6 meses: SEMS. Ver figuras 3 y 4. Las prótesis plásticas deben cambiarse cada 3 meses.

*Los SEMS no recubiertos se encuentran contraindicados en todas las patologías benignas por la imposibilidad para su extracción posterior debido a la integración dentro de la pared del conducto biliar después de pocas semanas de su inserción. Los SEMS parcialmente cubiertos también pueden presentar serias dificultades para su extracción, e incluso en ocasiones esta puede ser imposible.

puede insertar en su interior un SEMS totalmente cubierto durante un período no mayor de 18 días, para causar necrosis del tejido hiperplásico. Al cabo de este tiempo se puede lograr el retiro de ambas prótesis. [12]

COMPLICACIONES DE LAS PRÓTESIS BILIARES

Pueden ser causadas directamente por la CPRE y/o la papilotomía: Pancreatitis aguda, perforación, colangitis, sangrado; en estos casos se presentan generalmente en forma temprana. Con respecto a las prótesis biliares, la complicación más frecuente es la disfunción del stent por obstrucción en su interior por barro biliar, por crecimiento neoplásico, por migración (proximal o distal) o por inadecuada ubicación durante su inserción (figura 9). Los SEMS cubiertos pueden causar colecistitis aguda en pacientes con obstrucción biliar neoplásica, especialmente si el tumor compromete el cístico y/o hay colelitiasis (figura 4b), aunque esta complicación también se puede asociar con el uso de las otras prótesis biliares. Una porción larga de la prótesis en la luz duodenal puede causar ulceración, sangrado y perforación debido a la presión ejercida sobre la pared intestinal.

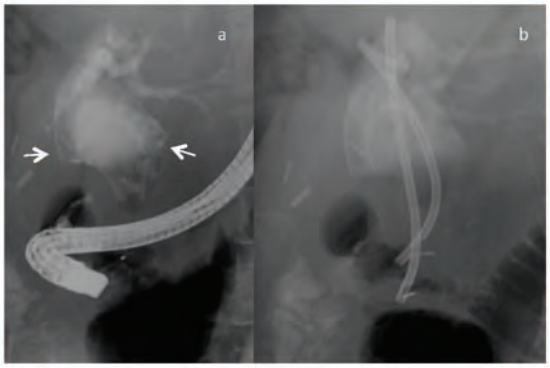

FIGURA 9. SEMS disfuncional. Paciente con Ca de cabeza de páncreas y SEMS en incorrecta ubicación, a. Doblado en forma de herradura, con sus extremos proximal y distal dentro de la vía biliar extrahepática (flechas); b. Inserción de dos prótesis biliares plásticas de 10French x 10cm para mantener permeabilidad biliar.

BIBLIOGRAFÍA

1. Roguin A. Stent: The Man and Word behind the coronary metal prosthesis. Circ Cardiovasc Interv. 2011; 4:206-209.
2. Huibregtse I, Fockens P. Plastic Biliary Stents for Malignant Biliary Diseases. Gastrointest Endoscopy Clin N Am 2011; 21:435-445.
3. Moss AC, Morris E, Leyden J. Malignant distal biliary obstruction: A systematic review and meta-analysis of endoscopic and surgical bypass results. Cancer Treat Rev 2007; 33(2): 213-21.
4. Rey JF et al. Guidelines of the French Society of Digestive Endoscopy: Biliary Stenting. Endoscopy 2002; 34 (2): 169–173.
5. Singh V et al. Contrast-free air cholangiography-assisted unilateral plastic stenting in malignant hilar biliary obstruction. Hepatobiliary Pancreat Dis Int 2010; 9(1): 88-92.
6. Dumonceau JM et al. Biliary stenting: Indications, choice of stents and results: European Society of Gastrointestinal Endoscopy (ESGE) clinical guideline. Endoscopy 2012; 44:277-298.
7. Dumonceau JM et al. Biliar stenting: models and methods for endoscopic stenting. European Society of Gastrointestinal Endoscopy (ESGE) Technology Review. Endoscopy 2011; 43: 617–626.
8. Somogyi L et al. Guidewires for use in GI endoscopy. Technology Status Evaluation Report. Gastrointest Endosc 2007; 65(4): 571-576.
9. Shah RJ et al. Short-wire ERC systems. . Technology Status Evaluation Report. Gastrointest Endosc 2007; 66(4): 650-657.
10. Somogyi L et al. Biliary and pancreatic stents. Technology Status Evaluation Report. Gastrointest Endosc 2006; 63(7): 910-919.
11. Boston Scientific. WallFlex Biliary Rx Uncovered Stent System. 2010. Inserto. Instrucciones de uso.
12. Baron T. Covered self-expandable metal stents for benign biliary tract diseases. Curr Opin Gastroenterol 2011; 27:262-267.
13. Saleem A et al. Meta-analysis of randomized trials comparing the patency of covered and uncovered self-expandable metal stents for palliation of distal malignant bile ducto obstruction. Gastrointest Endosc 2011; 74:321-327.
14. Van der Gaag NA et al. Preoperative biliary drainage

for cancer of the head of the pancreas. N Engl J Med 2010; 362:129-137.

15. Hiroyuki I et al. Endoscopic retrograde cholangiópancreatography for distal malignant biliary stricture. Gastrointest Endoscopy Clin N Am 2012; 22: 479-490.
16. Chan HY. Telford J. Endoscopic management of benign biliary strictures. Gastrointest Endoscopy Clin N Am 2012; 22: 511-537.
17. Navarrete C, Gobelet J. Treatment of common bile duct injuries after surgery. Gastrointest Endoscopy Clin N Am 2012; 22: 539-553.
18. García-Pajares F et al. Covered metal stents for the treatment of biliary complications after orthotopic liver transplantation. Transplantation Proceedings 2010; 42: 2966-2969.
19. Gotthardt D, Stiehl A. Endoscopic retrograde cholangiopancreatography in diagnosis and treatment of primary sclerosing cholangitis. Clin Liver Dis 2010; 14: 349-358.
20. Gotthardt D et al. Endoscopic dilation of dominant stenoses in primary sclerosing cholangitis: outcome after long-term treatment. Gastrointest Endosc 2010; 71: 527-534.
21. Cerefice M et al. Complex biliary stones: treatment with removable self-expandable metal stents: a new approach. Gastrointest Endosc 2011; 74: 520-526.

Utilidad de la colangiopancreatografía retrógrada endoscópica en enfermedades pancreáticas

GUSTAVO ADOLFO REYES MEDINA

INTRODUCCIÓN

Las patologías pancreáticas constituyen uno de los mayores retos en el área de la gastroenterología y de la cirugía, tanto desde el punto de vista diagnóstico como terapéutico. Para el estudio de las enfermedades biliares y pancreáticas se utilizan técnicas basadas en imagen (ecografía transabdominal, tomografía axial computadorizada, resonancia nuclear magnética, ultrasonografía endoscópica) y una vez se ha confirmado el diagnóstico y establecido la necesidad de un procedimiento terapéutico, entonces se acude a la colangiopancreatografía retrógrada endoscópica (CPRE). La terapia endoscópica de las enfermedades pancreáticas ha evolucionado en forma más lenta en comparación con su uso en patologías biliares, tal vez por el temor a la pancreatitis secundaria a la manipulación del esfínter y conductos pancreáticos. Sin embargo, las técnicas utilizadas inicialmente en forma exclusiva para el manejo de la enfermedad biliar (esfinterotomía, extracción de cálculos, dilatación de estenosis, inserción de prótesis) son actualmente empleadas en algunos casos seleccionados de pacientes con patologías pancreáticas. [1]

CPRE EN ENFERMEDADES PANCREÁTICAS

La CPRE puede ser utilizada en varias enfermedades pancreáticas, con propósitos curativos o paliativos, aunque los estudios controlados que evalúan su eficacia son limitados: pancreatitis aguda biliar, pancreatitis aguda recurrente, pancreatitis crónica, fugas de los conductos pancreáticos, colecciones líquidas peripancreáticas y neoplasias malignas pancreáticas. [2]

Pancreatitis aguda de origen biliar

El rol y el momento de realizar una CPRE con esfinterotomía en los pacientes con pancreatitis aguda biliar es aún en muchos casos motivo de controversia. Actualmente, la única indicación clara de realizar una CPRE urgente con papilotomía (en las primeras 24 horas) está en los pacientes con pancreatitis aguda y colangitis aguda asociada. En los pacientes con pancreatitis aguda severa sin colangitis y sospecha de obstrucción biliar persistente por cálculos, también

se indica la CPRE temprana (en las primeras 72 horas) ya que algunos estudios y meta-análisis han sugerido que con esta medida se disminuyen las complicaciones de la pancreatitis, sin que se modifique la mortalidad. En los pacientes con pancreatitis aguda leve no se encuentra indicada la CPRE en forma rutinaria. En una reciente revisión Cochrane se concluye que en los pacientes con pancreatitis aguda de origen biliar no hay evidencia de que la CPRE temprana afecte de manera significativa la mortalidad o las complicaciones locales o sistémicas de la pancreatitis, independiente de la gravedad prevista; sin embargo, los resultados apoyan la recomendación actual de realizar una CPRE temprana en los pacientes con colangitis o con obstrucción biliar concomitante. [3,4,5,6]

Pancreatitis aguda recurrente

La pancreatitis aguda recurrente es la presencia de dos o más episodios de pancreatitis aguda separados por un período mayor a dos meses. [7] Entre sus causas más frecuentes se encuentran: patologías biliares (cálculos, microlitiasis-barro biliar en vesícula) alcohol, neoplasias en la ampolla duodenal, páncreas divisum, disfunción del esfínter de Oddi, hipertrigliceridemia, y las neoplasias del páncreas.

Microlitiasis biliar

En los pacientes con vesícula biliar, la causa más frecuente de pancreatitis aguda recurrente es la microlitiasis vesicular (hasta en un 75%) generalmente diagnosticada por ultrasonografía endoscópica, debido a las limitaciones de la ecografía transabdominal y de la colangiografía por resonancia por el pequeño tamaño de los cálculos. El tratamiento es la colecistectomía; si el paciente no es apto para el procedimiento quirúrgico, las otras opciones son la esfinterotomía endoscópica o el uso crónico de ácido ursodesoxicólico. [8,9]

Disfunción del esfínter de Oddi

En los pacientes con pancreatitis aguda recurrente y antecedente de colecistectomía es menos frecuente la microlitiasis en colédoco; la disfunción del esfínter de Oddi es más prevalente en estos casos (30-65%). La disfunción del esfínter de Oddi es una patología benigna que (en ausencia de cálculos) causa obstrucción del esfínter debido a fibrosis, inflamación y/o espasmo del músculo esfinteriano. La presión elevada de esfínter pancreático se correlaciona con un incremento en la presión intraductal pancreática, lo que presumiblemente tiene un papel en la patogénesis de la pancreatitis aguda recurrente. El diagnóstico se confirma con la manometría del esfínter de Oddi. El tratamiento de esta entidad consiste en la esfinterotomía endoscópica; todavía no hay certeza sobre si se debe realizar esfinterotomía biliar, pancreática o dual (biliar y pancreática). Muchos expertos coinciden en que se debe tratar el esfínter enfermo o sea, realizar una papilotomía pancreática o dual, aunque no existe evidencia fuerte al respecto. El tratamiento endoscópico de la disfunción del esfínter de Oddi es exitoso en un 60-80% de los casos. Siempre se debe insertar temporalmente (por 5 a 10 días) una prótesis pancreática para la profilaxis de la pancreatitis post-CPRE. [9] Debe discutirse en forma muy clara con el paciente los beneficios y riesgos de la terapia endoscópica de la disfunción del esfínter de Oddi, pues en un 20 a 40% el resultado no es exitoso y esta patología es uno de los escenarios con mayor riesgo para la pancreatitis post-CPRE.

Páncreas divisum (figuras 1-2)

Es la anomalía pancreática congénita más frecuente, se encuentra en un 5 a 10% de la población general. En la octava semana de gestación se produce la fusión normal de los conductos pancreáticos ventral y dorsal. En las personas con páncreas divisum no ocurre esta fusión. El páncreas secreta 1.5 litros de jugo al día y el 90- 95% de este drena por la papila mayor. En las personas con páncreas divisum el 90-95% del jugo pancreático drena por la papila menor. En la mayoría de las personas el páncreas divisum no causa problemas; sin embargo en un subgrupo de ellos esta alteración anatómica puede causar pancreatitis aguda

debido a que el pequeño diámetro de la papila menor produce un efecto obstructivo relativo al flujo del líquido pancreático y un aumento en la presión del conducto pancreático. Para el diagnóstico de esta entidad, la mayor eficacia diagnóstica la tiene la pancreatografía por resonancia nuclear magnética con estímulo con secretina. Si bien también se puede diagnosticar por medio de la ultrasonografía endoscópica y la TAC, la eficacia diagnóstica de estos estudios es menor comparados con la resonancia. [10]

En los pacientes que presentan síntomas por el páncreas divisum, las manifestaciones clínicas se dividen en tres categorías: pancreatitis aguda recurrente, pancreatitis crónica y dolor crónico de tipo pancreático. El tratamiento del páncreas divisum tiene como objetivo resolver la obstrucción al flujo del jugo pancreático por medio de la esfinterotomía de la papila menor, descrita inicialmente por Cotton en 1978. La mayor parte de la literatura al respecto son series de pocos casos o retrospectivos. El resultado del tratamiento endoscópico es mejor en el grupo de pacientes cuya manifestación es la pancreatitis aguda recurrente, con un éxito que oscila entre un 69-76%. [11,12,13] La papila menor se encuentra localizada proximal a la papila mayor, hacia la 1-2 del reloj; puede ser prominente, diminuta o incluso no observarse, o estar relacionada con un divertículo duodenal. Varias técnicas de canulación de la papila menor han sido descritas, con éxito en un 77-100% de los casos. La canulación inicial es más fácil con el duodenoscopio en un eje largo o semilargo y con catéteres de punta delgada o metálica (fig.1a,2a). Generalmente se requieren guías de pequeño calibre (0.018-0.025 pulgadas, fig.1b,2a). Para realzar el orificio papilar se puede usar secretina endovenosa o azul de metileno irrigado sobre el área duodenal donde se espera encontrar la papila. [14] La esfinterotomía de la papila menor se puede realizar con un papilótomo de precorte (de aguja) sobre una prótesis pancreática avanzada previamente (de 3-5 French); el corte se realiza entre las 9 y las 11 del reloj. La otra técnica consiste en realizar la papilotomía con un papilótomo de arco previa canulación del conducto pancreático con una guía. El corte se dirige hacia las 11 del reloj [15], fig. 1c,1d . También se ha descrito la técnica de la papilotomía asistida por guía, en la cual inicialmente se canula la papila menor con una guía (0.018 a 0.035 pulgadas) luego se avanza un papilótomo de precorte (de aguja) por el lado de la guía (cuyo trayecto sirve como referencia anatómica) y se realiza la papilotomía, también en dirección hacia las 11. [16]

Después de realizada la papilotomía, se recomienda la inserción de una prótesis pancreática plástica para la profilaxis de pancreatitis post-CPRE (fig.1e,1f,2c,2d) y al cabo de 10 días tomar una radiografía de abdomen simple para comprobar la eliminación espontánea de la prótesis o en caso contrario, proceder a su retiro por vía endoscópica en un plazo no mayor a 2 semanas. (Ver capítulo de Profilaxis de pancreatitis posterior a CPRE).

Pancreatitis crónica

La pancreatitis crónica es un proceso inflamatorio progresivo caracterizado por la destrucción del parénquima y conductos pancreáticos con formación de fibrosis. El dolor es el síntoma predominante y su origen es multifactorial. El tratamiento se dirige hacia el control de los síntomas y el manejo de las complicaciones estructurales. Las terapias médicas como la abstinencia de alcohol, medidas dietarias, suplementos enzimáticos pancreáticos, analgésicos y análogos de la somatostatina tienen una eficacia variable para el control del dolor. Si el tratamiento médico falla, existe la opción endoscópica o quirúrgica como parte del manejo. La terapia endoscópica puede reducir o eliminar la necesidad de una cirugía, puede servir como puente para una cirugía y puede predecir la respuesta a la terapia quirúrgica. La terapia endoscópica en la pancreatitis crónica tiene como objetivo resolver la obstrucción del conducto pancreático o biliar. [17]

FIGURA 1. Páncreas divisum. Aspectos endoscópicos.

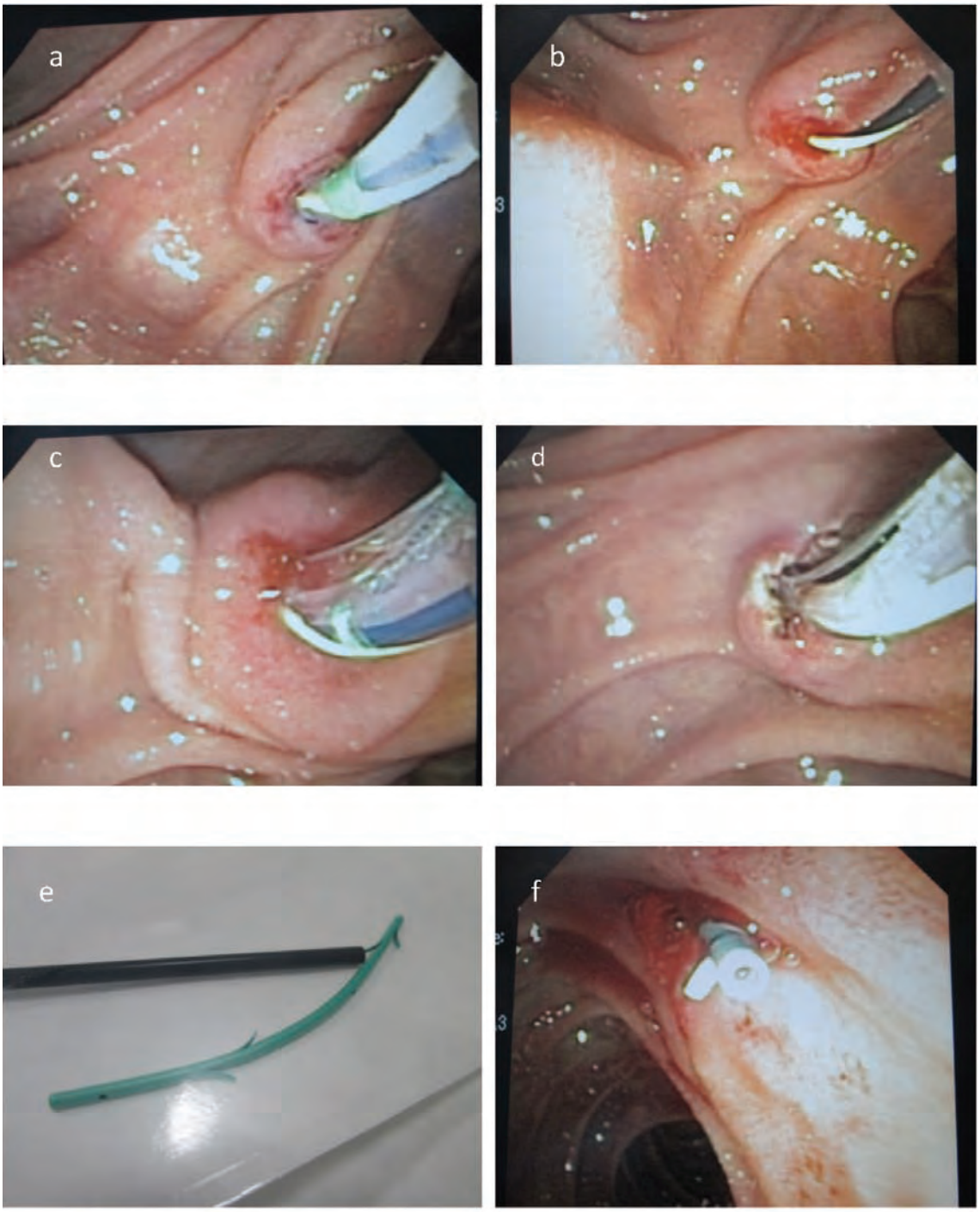

a. Papila menor canulada con catéter de 5 French de punta delgada, b. Inserción de guía hidrofílica de 0.025 pulgadas, c. Inserción de papilótomo de arco estándar sobre la guía, d. Papilotomía dirigida hacia las 11 horas, e. Prótesis pancreática de 5 French, f. Prótesis pancreática insertada a través de la papila menor.

FIGURA 2. Páncreas divisum. Aspectos radiológicos.

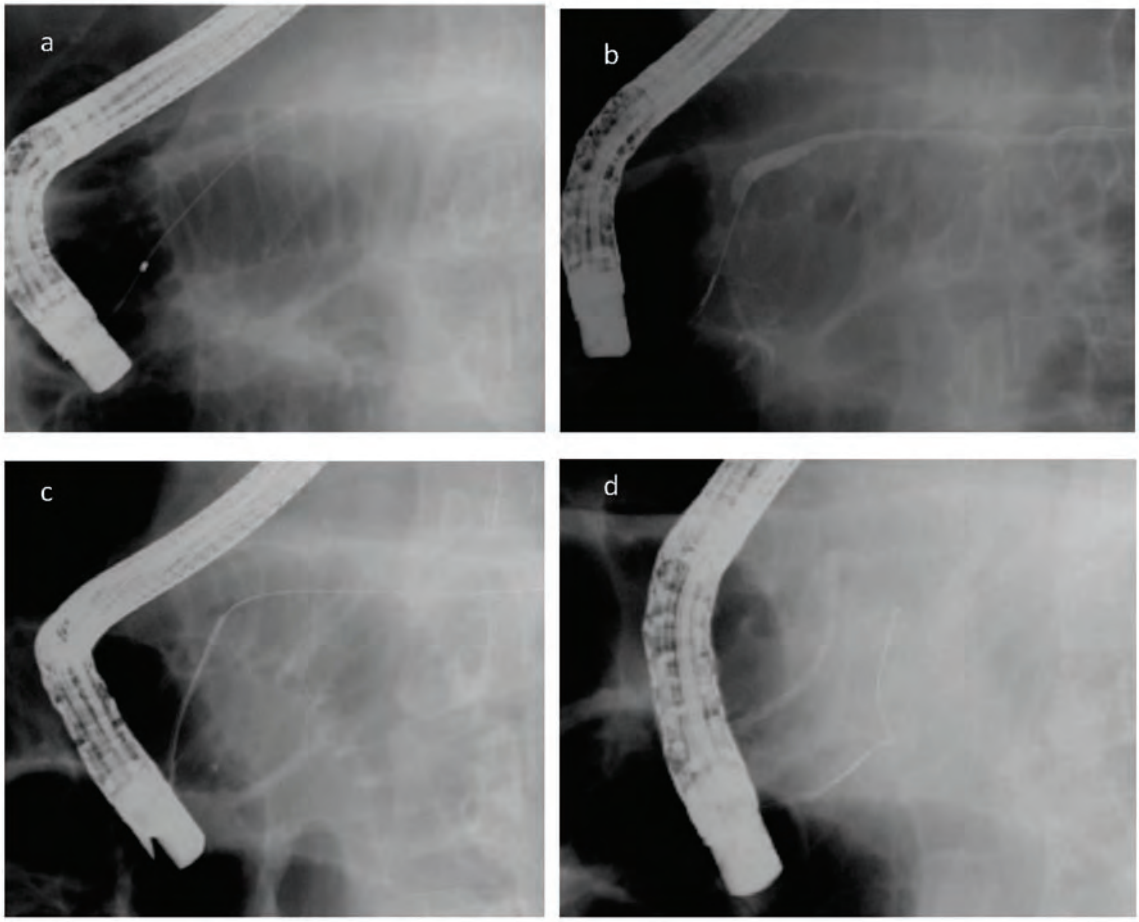

a.Inserción de guía a través de la papila menor hacia el conducto pancreático, b. Pancreatografía. Nótese el conducto de Santorini prominente, c. Inserción de prótesis plástica pancreática sobre la guía (después de realizar papilotomía a la papila menor), d. Prótesis pancreática liberada.

Endoterapia para manejo del dolor en pancreatitis crónica (figura 3)

El dolor es el síntoma más frecuente, debilitante, problemático y la principal causa de consulta en los pacientes con pancreatitis crónica. Su fisiopatología es poco entendida e incluye inflamación, encapsulamiento de los nervios sensitivos por el proceso fibrótico, neuropatía, obstrucción ductal (por estenosis y/o cálculos) que causa aumento de la presión en forma retrógrada e isquemia del parénquima. Complicaciones como la formación de seudoquistes o la obstrucción biliar también pueden causar dolor. El aumento de la presión en el conducto pancreático es una importante causa de dolor, especialmente en pacientes con dilatación del mismo. La presión normal del conducto pancreático es de 16-18mmHg y en pacientes con pancreatitis crónica y dilatación ductal es de 18-48mmHg; la presión es mayor en los pacientes con dolor comparada con los pacientes sin dolor. Esto constituye la base conceptual para el manejo endoscópico o quirúrgico de esta entidad. Se prefiere inicialmente el manejo endoscópico por ser menos invasivo que la cirugía, con similares resultados, puede ser repetido y además mantiene abierta la posibilidad de un tratamiento quirúrgico posterior en caso de falla terapéutica. El 60% de los pacientes están libres

de dolor un año después del tratamiento endoscópico. [18]

En la pancreatitis crónica no complicada, el drenaje del conducto pancreático principal es más efectivo si se realiza en etapas tempranas, después del primer ataque de dolor. La obstrucción del conducto pancreático puede ser causada por estenosis, cálculos o ambos. Antes del tratamiento se recomienda una TAC abdominal contrastada para valorar el parénquima pancreático (atrofia, calcificaciones, presencia de masas) y una resonancia con pancreatografía (preferiblemente con secretina iv) para evaluar los cambios ductales y la naturaleza de los obstáculos (cálculos, calcificados o no, estenosis y variantes anatómicas como páncreas divisum). Los cálculos ductales pequeños (de 5mm o menores) no calcificados o localizados en la porción cefálica del Wirsung son los más susceptibles de extracción endoscópica después de esfinterotomía pancreática. Sin embargo, en la mayoría de los casos (70-90%) los cálculos no pueden ser extraídos sin fragmentación pre-CPRE (cálculos mayores de 5mm, calcificados). La primera elección en estos pacientes es la litotripsia

FIGURA 3. Pancreatitis crónica.

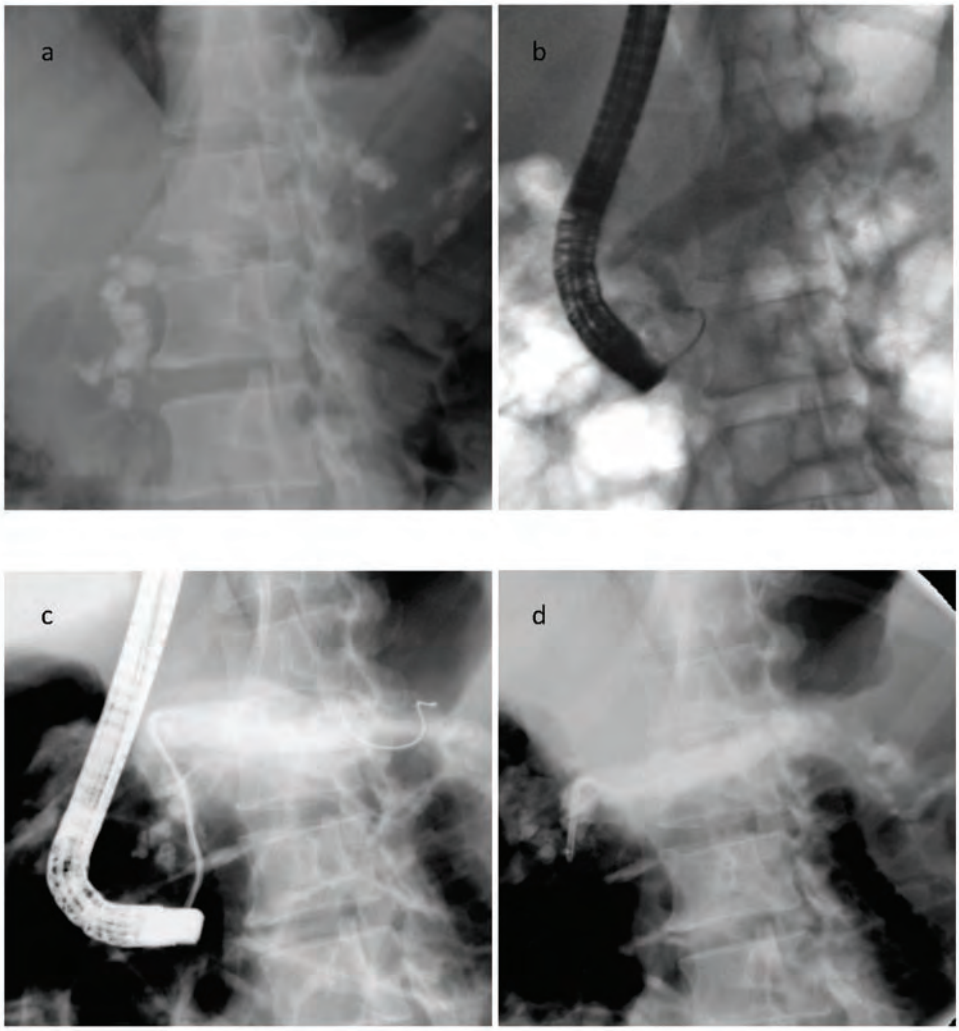

a. Placa preliminar, calcificaciones en el parénquima pancreático, b. Pancreatografía que muestra severa dilatación del conducto pancreático, c. Inserción de prótesis de 7 French sobre guía, d. Prótesis liberada en el conducto pancreático.

extracorpórea con onda de choque, con lo que se logra una fragmentación y aclaramiento exitoso de los cálculos y una menor necesidad de CPRE en la mayoría de los casos. Los cálculos fragmentados pueden ser eliminados en forma espontánea; en caso contrario (recurrencia del dolor, persistencia de cálculos en la radiografía simple de abdomen) se logra su extracción por vía endoscópica (CPRE). Este tratamiento debe ser considerado en forma temprana (idealmente después del primer episodio de dolor en un paciente con pancreatitis crónica) para lograr un mayor porcentaje de éxito (ausencia de dolor a largo plazo). La litotripsia intraductal pancreática (electrohidráulica o láser) por medio de coledocoscopio o sistema Spyglass se considera como una opción de segunda línea cuando no se logra una fragmentación adecuada de los cálculos por la técnica de litotripsia extracorpórea. La litotripsia intraductal mecánica con canastilla de Dormia no se recomienda, pues tiene un éxito menor del 10% debido a que los cálculos pancreáticos generalmente no pueden ser atrapados, la canastilla frecuentemente es muy grande para el tamaño del conducto pancreático y algunas veces los cálculos se encuentran en conductos secundarios. Además la tasa de complicaciones con esta técnica es alta, del 12%, tres veces mayor comparada con la litotripsia de cálculos biliares. [19]

Obstrucción biliar secundaria a pancreatitis crónica

La pancreatitis crónica puede causar obstrucción biliar hasta en un 23% de los pacientes debido al proceso inflamatorio peribiliar, fibrosis, o menos frecuentemente por compresión biliar por seudoquistes. La presentación clínica varía desde colestasis asintomática, ictericia, colangitis hasta cirrosis biliar secundaria. En los casos de obstrucción biliar, el manejo endoscópico puede realizarse con inserción de prótesis plásticas múltiples o de una prótesis biliar autoexpandible totalmente recubierta. Cuando se utilizan las prótesis biliares múltiples, se requiere una CPRE cada 3 meses por lo menos durante 1 año. En cada procedimiento se puede retirar todas las prótesis y luego insertar un número idealmente mayor, o bien se puede añadir prótesis adicionales en cada CPRE sin retirar las previamente insertadas. Las prótesis autoexpandibles totalmente recubiertas pueden ser usadas para esta patología, tienen la ventaja que requiere solamente dos procedimientos endoscópicos (comparadas con las plásticas, que requieren de cuatro a cinco procedimientos), alcanzan un diámetro de 10mm (comparado con la inserción de cuatro prótesis plásticas) y puede ser retiradas en un periodo de 5 meses. En los pacientes con vesícula biliar se debe tener cuidado de no obstruir el conducto cístico con la prótesis autoexpandible por el riesgo de causar colecistitis aguda. Con el tratamiento endoscópico se puede alcanzar un éxito terapéutico hasta en el 92% de los casos a los cuatro años de seguimiento; sin embargo, los resultados son menores en los casos de pancreatitis crónica si se comparan con el manejo endoscópico de las estenosis biliares benignas de otra etiología. No se recomienda la inserción de una sola prótesis plástica (por la baja probabilidad de éxito terapéutico) ni la inserción de prótesis biliares autoexpandibles no recubiertas o parcialmente recubiertas (por la dificultad e incluso imposibilidad para su posterior extracción). [19]

Estenosis del conducto pancreático

Las estrecheces del conducto pancreático pueden ser causadas por cálculos, inflamación recurrente o fibrosis. Siempre es importante descartar la presencia de una neoplasia pancreática. En caso de masas pancreáticas, se debe realizar la toma de citología por aspiración con aguja fina mediante una ultrasonografía endoscópica. En ausencia de masas definidas, se recomienda la toma de citología por cepillado de la estenosis, teniendo en cuenta que el umbral para referir estos pacientes a cirugía debe ser bajo. [20]

El manejo endoscópico de las estenosis benignas del conducto pancreático consiste en dilatación e inserción de prótesis. Los mejores candidatos son los pacientes sintomáticos (dolor) con estenosis única en la cabeza del páncreas, a diferencia de los casos con estenosis múltiples, que se consideran malos candidatos para la terapia endoscópica. Inicialmente se realiza, previa papilotomía del esfínter pancreático, una dilatación de la estrechez hasta 4-6 milímetros (con balón, bu-

jías o extractor de prótesis de Soehendra). Luego se inserta una prótesis pancreática de polietileno lo suficientemente larga para franquear la estenosis y crear una "pancreaticoduodenostomía". [20] Las guías de la sociedad europea de endoscopia gastrointestinal recomiendan insertar una prótesis de 10French y retirarla en un periodo de 1 año, aún en pacientes asintomáticos, por las posibles complicaciones relacionadas con la obstrucción a largo plazo de la prótesis y en pacientes en quienes persiste la estenosis a pesar de tratamiento por 1 año, se pueden insertar en forma simultánea varias prótesis pancreáticas; sin embargo, en estos casos, se debe incluir dentro de las posibilidades terapéuticas el manejo quirúrgico. [21] Otros autores sugieren que el cambio de las prótesis se debe realizar cada 3 meses. [20] Se logra una reducción del dolor en un 70-94% de los casos.

Seudoquistes pancreáticos

Un 20 a 40% de los pacientes con pancreatitis crónica pueden desarrollar seudoquistes como complicación, debido a la hipertensión intraductal en el conducto pancreático principal o la ruptura de un conducto secundario. [20] En la pancreatitis aguda necrotizante se pueden presentar en un 2-50% de los casos y pueden resolver espontáneamente hasta en un 50% de los pacientes en el transcurso de 6 semanas. En los seudoquistes en pacientes con pancreatitis crónica, la resolución espontánea es infrecuente. [22] Actualmente el manejo endoscópico constituye la primera línea terapéutica para el manejo de los seudoquistes pancreáticos. Los seudoquistes sintomáticos (dolor abdominal, infección, obstrucción biliar, obstrucción gastroduodenal), tienen indicación de drenaje. A continuación se describe la técnica de drenaje endoscópico. [22] Se recomienda que todos los pacientes tengan una tomografía axial computadorizada de abdomen (TAC) previo al procedimiento y una colangiopancreatografía endoscópica durante el mismo, con el fin de valorar el conducto pancreático (fugas, estenosis). Existen tres formas de manejo endoscópico de los seudoquistes: el drenaje transmural convencional (a través de la pared gástrica o duodenal) el drenaje transpapilar y el drenaje transmural guiado por ultrasonografía endoscópica. La ruta a escoger depende del tamaño del seudoquiste, el estrecho contacto que tenga con las paredes gástrica o duodenal, la comunicación entre el seudoquiste y el conducto pancreático principal y la presencia o ausencia de hipertensión portal (várices gástricas o perigástricas).

En los pacientes con un claro abultamiento de la pared gástrica o duodenal visualizado durante la endoscopia, sin signos de hipertensión portal, se puede realizar el drenaje transmural convencional. Se realiza una punción profunda con un papilótomo de punta en el sitio de mayor abultamiento luminal, se observa la salida del líquido del seudoquiste (claro, heterogéneo en caso de detritus, o purulento si hay infección). Se inyecta una pequeña cantidad de medio de contraste dentro del seudoquiste para comprobar la posición y luego se avanza una guía hidrofílica de 0.035 pulgadas hasta que forme por lo menos un asa dentro de la cavidad del seudoquiste. A continuación se puede realizar una ampliación hasta 5 milímetros del orificio con un papilótomo de arco (otros autores prefieren realizar una dilatación con balón sobre la guía). Se avanza otra guía al lado de la primera, y sobre ellas se introducen sendas prótesis doble cola de cerdo de 7 French.

En los casos de seudoquistes menores de 5 centímetros, sin claro abultamiento gástrico o duodenal y que tengan comunicación con el conducto pancreático, se sugiere el drenaje transpapilar. Se realiza una CPRE, se introduce una guía hidrofílica al conducto pancreático, sobre ella se realiza una papilotomía del esfínter, y se introduce una prótesis pancreática de polietileno, recta, hasta el sitio donde se observa la fractura del conducto pancreático.

En pacientes con seudoquistes mayores de 5cm, sin claro abultamiento intraluminal, sin comunicación con el conducto pancreático o con signos de hipertensión portal, se recomienda el drenaje transmural guiado por ultrasonografía endoscópica (que tiene la ventaja adicional de evitar la punción accidental de los vasos sanguíneos interpuestos en la ruta del drenaje). Se utiliza un ecoendoscopio linear, se realiza una punción transmural con una aguja 19G y se inserta una guía en la cavidad del seudoquiste. Se continúa el mismo procedimiento arriba mencionado hasta

la inserción de dos prótesis doble cola de cerdo de 7 French. En los casos de drenaje transmural, las prótesis en doble cola de cerdo se retiran en un lapso de 6 a 12 meses para prevenir la recurrencia del seudoquiste. En el drenaje transpapilar, la prótesis pancreática se retira en 3 meses en los casos de pancreatitis aguda (si la fuga pancreática ha desaparecido) o en un lapso de hasta 1 año en casos de pancreatitis crónica.

El drenaje endoscópico de los seudoquistes pancreáticos alcanza un éxito del 90% y tiene una morbilidad del 18%. [22]

Obstrucción biliar por cáncer de cabeza de páncreas

Este tema ya está revisado en el capítulo previo Prótesis Biliares (ver subtema "obstrucción biliar maligna").

BIBLIOGRAFÍA

1. Christodoulou D, Tsianos E. Role of endoscopic retrograde cholangiopancreatography in pancreatic diseases. World J Gastroenterol 2010; 16(38): 4755-4761
2. Adler D et al. ASGE guideline: the role of ERCP in diseases of the biliary tract and the pancreas. 2005; 62(1): 1-8.
3. Pezzilli R et al. Practical Guidelines for Acute Pancreatitis. Pancreatology 2010;10:523–535
4. Forsmark CE, Baillie J. AGA Institute Technical Review on Acute Pancreatitis. Gastroenterology 2007;132:2022–2044.
5. Moretti A et al. ¿Is early endoscopic retrograde cholangiopancreatography useful in the management of acute biliary pancreatitis? A meta-analysis of randomized controlled trials. Dig Liver Dis 2008; 40(5):379-85.
6. Tse F, Yuan Y. Early routine endoscopic retrograde cholangiopancreatography strategy versus early conservative management strategy in acute gallstone pancreatitis. Cochrane Database of Systematic Reviews 2012; (N°5): CD009779.
7. Sajith KG et al. Recurrent Acute Pancreatitis: Clinical Profile and an Approach to Diagnosis. Dig Dis Sci; 2010 (55):3610–3616.
8. Wilcox CM et al. Role of endoscopic evaluation in idiopathic pancreatitis: a systematic review. Gastrointest Endosc 2006;63:1037-45.
9. Testoni P. Sphincter of Oddi dysfunction and bile duct microlithiasis in acute idiopathic pancreatitis. World J Gastroenterol 2008; 14(7): 1023-1026.
10. Parsi M et al. Endoscopic therapy of recurrent acute pancreatitis. Cleveland Clinic Journal of Medicina 2009; 76(4) 225-233.
11. Ahmed F, Sherman S. Minor papilla endotherapy in patients with symptomatic pancreas divisum Gastrointest Endosc 2008; 68(4) : 674-675.
12. Chacko L et al. Clinical outcomes and nonendoscopic interventions after minor papilla endotherapy in patients with symptomatic pancreas divisum. Gastrointest Endosc 2008;68:667-673.
13. Liao Z et al. A systematic review on endoscopic detection rate, endotherapy, and surgery for pancreas divisum. Endoscopy 2009; 41(5):439-44.
14. Freeman M, Guda N. ERCP cannulation: a review of reported techniques. Gastrointest Endosc 2005; 61 (1): 112-125.
15. Attwell et al. Endoscopic pancreatic sphincterotomy for pancreas divisum by using a needle-knife or standard pull-type technique: safety and reintervention rates. Gastrointest Endosc 2006;64:705-711.
16. Maple JT et al. Wire-assisted access sphincterotomy of the minor papilla. Gastrointest Endosc 2009;69:47-54.
17. Adler DG et al. Standars of practice committee. The role of endoscopy in patients with chronic pancreatitis. Guideline. Gastrointest Endosc 2006; 63 (7): 933-937
18. Khanna S, Tandon RK. Endotherapy for pain in chronic pancreatitis. Journal of Gastroenterology and Hepatology 23 (2008) 1649–1656.
19. Nguyen-Tang T, Dumonceau JM. Endoscopic treatment in chronic pancreatitis, timing, duration and type of intervention. Best Practice & Research Clinical Gastroenterology 2010; 24: 281-298.
20. Oza Veeral, Kahaleh Michael. Endoscopic management of chronic pancreatitis. World Journal of Gastrointestinal Endoscopy. 2013, 16(5): 19-28.
21. Dumonceau JM et al. Endoscopic treatment of chronic pancreatitis: European Society of Gastrointestinal Endoscopy (ESGE) Clinical Guideline. 2012; 44(10): 957-968.
22. Barthet M et al. Clinical usefulness of a treatment algorithm for pancreatic pseudocyst. Gastrointest Endosc 2008;67:245-52.

CAPÍTULO 10

USE
Radial y Lineal

EDITORES: LUIS CARLOS SABBAGH SANVICENTE
DIEGO MAURICIO APONTE MARTÍN

Equipo

RAÚL CAÑADAS GARRIDO, MD

HISTORIA

El ultrasonido endoscópico (USE) inicia en Japón en el año 1980 en 3 Institutos, Sapporo, Nagoya y Kyoto, creando el primer prototipo de ultrasonido desarrollado por Olympus Co. Ltd, con un propósito claro, crear una nueva herramienta diagnóstica para el estudio del carcinoma pancreático pequeño, el cual en ese momento era difícil de detectar con la ultrasonografía convencional. [1] Los primeros equipos eran difíciles de usar en los pacientes por ser endoscopios de diámetro grande con transductores de 5.0MHz y con imágenes de tipo sectorial de 90°. Se trabajó en el perfeccionamiento progresivo de la imagen, diámetros de los equipos, lentes, etc y creándose varios prototipos y sólo hasta los años 90, Olympus desarrolla su primer prototipo de tipo convexo con sistemas de Doppler color con el propósito de realizar punción aspiración con aguja fina y simultáneamente se fueron desarrollando las minisondas las cuales hicieron posible realizar estudios de ultrasonido intraductal en el tracto biliopancreático.

En estos últimos 20 años el desarrollo del USE ha sido tal, que logró posicionarse en los diferentes protocolos de estudio y manejo de múltiples patologías del TGI dado su buen rendimiento diagnóstico y en lo particular por su bondad de lograr diagnósticos histológicos y permitir tratamientos definitivos por medio del intervencionismo, como drenaje de pseudoquistes y derivaciones biliopancreáticas. Adicionalmente en la actualidad se sigue trabajando en el perfeccionamiento de las imágenes que dan alta resolución y es importante destacar que se aumentan los esfuerzos en el desarrollo de 2 técnicas complementarias, la ultrasonografía endoscópica con contraste y la sonoelastografía endoscópica. La ultrasonografía endoscópica con contraste, permite obtener un realce de los vasos arteriales y venosos portales o de los vasos colaterales, lo que permite inferir criterios para identificar lesiones malignas o benignas. [2] Por su parte, la sonoelastografía endoscópica consiste en una técnica que cuantifica la dureza del tejido. La tensión del tejido es evaluada basándose en la respuesta a la compresión del tejido por el endoscopio. Así mismo esa tensión en cada región es convertida a una imagen en color la cual es interpretada por un procesador.

Con el desarrollo progresivo de la elastografía endoscópica de segunda generación basado en la identificación de la dureza del tejido, será

útil en el diagnóstico diferencial de masas sólidas pancreáticas (clave para diferenciar masas malignas vs. benignas) y podría constituir un avance interesante en el desarrollo de nuevas técnicas que permitan una mayor aproximación como por ejemplo en dirigir una biopsia para mejorar la agudeza diagnóstica.

Por último el desarrollo tecnológico ha permitidos incluso la creación de ecoendoscopios de visión frontal similar al endoscopio tradicional (referencias actuales de Fuji y Pentax) que facilitan el paso al esófago y disminuyen el riesgo de perforación esofágica, una de las complicaciones más temidas del USE en especial en la curva de aprendizaje.

PRINCIPIOS BÁSICOS Y FUNDAMENTOS DEL ULTRASONIDO ENDOSCÓPICO

Es conocido que el sonido es energía mecánica que se transmite como una onda a través de un medio líquido o sólido por el impacto de las moléculas con el medio por el cual es transmitido. La frecuencia de las ondas de sonido por unidad de tiempo es medida por el número de ciclos de la onda que está formada en un segundo y constituye el término Hertz. La frecuencia de las ondas comúnmente usadas en imágenes médicas oscilan entre 3,5 a 20MHz. Estas ondas de sonido de alta frecuencia son más fácilmente absorbidas y a su vez atenuadas por el aire. Con ello concluimos que el aire es "enemigo del ultrasonido". [3]

Ahora bien, las ondas de ultrasonido de alta frecuencia son generadas por cristales que vibran para transmitir un pulso de ultrasonido dentro de un fluido corporal o un tejido. Estos cristales son hechos de una cerámica especial para que vibren tras la aplicación de una carga de polaridad alterna, de ahí que se denominan piezoeléctricos y son también responsables de la habilidad del cristal para detectar ondas de sonido que retornan del tejido y son convertidas en señales eléctricas.

Los transductores de ultrasonido están compuestos por múltiples cristales alineados. Estos transductores cambian una señal eléctrica a una onda de sonido y también tienen la propiedad de recibir la onda de sonido reflejada desde un tejido al cual se le ha aplicado la onda. La idea entonces es que los transductores emiten una serie de ondas o un pulso y luego detiene la trasmisión mientras esperan detectar el eco que retorna. La onda de ultrasonido se propaga a través del tejido a una velocidad que es determinada por las propiedades físicas de tal tejido en especial por su rigidez. Ahora, las ondas de ultrasonido son reflejadas al transductor cuando la onda encuentra un tejido. En conclusión los cristales traducen las ondas a señales eléctricas para luego procesarlas y obtener una imagen que es reconstruida por el procesador que recoge múltiples señales eléctricas y envía señales en forma de pixeles a un monitor.

Uno de los aspectos más importantes en ultrasonido es que la representación más exacta del tejido es obtenida cuando la onda de ultrasonido se propaga en una dirección que es perpendicular a al "tejido objeto" y la onda reflejada también llegará perpendicular al transductor. Si la onda de ultrasonido encuentra el objetivo en otro ángulo o tangencialmente, el retorno de la onda es detectado más tarde y por lo tanto una distancia de la imagen que sobreestima el tejido o la lesión, ya que las ondas van a ser dispersadas y los ecos retornados pueden perderse o llegar muy tenues; esto se traduce en que las capas de la pared digestiva se ven falsamente engrosadas y se podría caer en sobre-estadificación. [4, 5]

ULTRASONOGRAFÍA ENDOSCÓPICA Y EQUIPOS

La ultrasonografía endoscópica (USE) es un procedimiento que integra dos técnicas, la endoscopia y la ecografía en tiempo real. El transductor de ultrasonido está tan cerca de la lesión, prácticamente sin interferencias, que de esta manera puede identificar las cinco capas que conforman la pared digestiva que se corresponden con las cinco capas histológicas: mucosa, muscularis de la mucosa, submucosa, muscular propia y serosa. Figura 1.

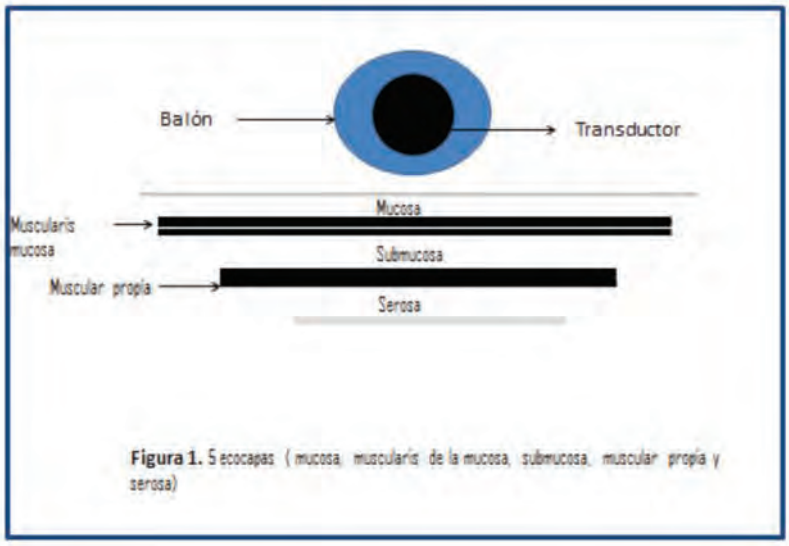

FIGURA 1. 5 ecocapas (mucosa, muscularis de la mucosa, submucosa, muscular propia y serosa).

En general los sistemas de exploración ecoendoscópica son básicamente de 3 tipos: sistema radial utilizado con fin diagnóstico únicamente, sistema lineal o sectorial que es el equipo terapéutico con función diagnóstica e intervencionista y las minisondas. Contienen entonces como lo explicamos cristales piezoeléctricos dispuestos a lo largo de la punta del endoscopio, que en el caso del lineal generan imágenes paralelas al eje axial del equipo y en el radial son dispuestos en una banda alrededor del eje del endoscopio perpendicular al eje axial del instrumento, generando una imagen de sección transversal similar al TAC.

El ecoendoscopio de tipo radial está provisto de un transductor de ultrasonido rotatorio (menos de 10 ciclos por minuto) cuyo haz de 360º sale perpendicularmente al eje del endoscopio y el ultrasonido sectorial o lineal, provisto de un haz de ultrasonido entre 110 a 150º se emite paralelamente al eje mayor del endoscopio. Actualmente ambos están provistos de la función de Doppler color y pulsado que permiten perfectamente discriminar en las lesiones anecoicas si hay señal de Doppler positiva o negativa para diagnóstico diferencial de lesión vascular vs. lesión quística. Esta función Doppler aplica para los fluidos en movimiento como la sangre. Cuando el movimiento del fluido es hacia el transductor la frecuencia de las ondas reflejadas aumenta y se torna color rojo y al alejarse del transductor la frecuencia disminuye y se detecta color azul.

Una regla inicial en el aprendizaje del ultrasonido endoscópico independiente del sistema utilizado y que siempre se debe tener presente, es que cuanto menor sea la frecuencia del transductor mayor será la penetración, es decir la frecuencia es inversamente proporcional a la penetración, de tal forma que si uso altas frecuencias tendremos mejor resolución de la imagen pero pierdo profundidad. Esta norma básica y elemental del ultrasonido se debe tener siempre en mente en cada uno de los estudios, para así definir cuál es la mejor opción e ir acondicionando el ojo a las diferentes frecuencias. Sin embargo existen tablas que recomiendan qué frecuencia utilizar de acuerdo al órgano explorado y son de gran utilidad práctica en el momento de elegir la mejor frecuencia. Por ejemplo para evaluar recto se recomienda usar frecuencias entre 4 a 12 MHz.

Adicionalmente ya está medida la profundidad alcanzada de acuerdo a la frecuencia; es así como al utilizar frecuencias de 7,5MHz la profundidad alcanzada es de 5cm, si utilizo 12MHz alcanzo profundidad de 2cm y al utilizar 20MHz la profundidad alcanzada es menor de cm. Con estos equipos se puede visualizar la totalidad de la pared del tubo digestivo así como sus regiones circundantes [6], 5cm más allá de la misma.

Ambos tipos de ecoendoscopios poseen una visión endoscópica oblicua, tienen distintos diámetros dependiendo de la marca pero en general serán más gruesos que los endoscopios tradicionales. Las imágenes obtenidas con el modelo radial permiten una orientación más fácil que con el sistema lineal ya que este sistema muestra en el mismo plano diversas estructuras anatómicas; [7] a pesar de esto, la agudeza diagnóstica es la misma en los dos sistemas, presentando el sectorial la ventaja de poder efectuar diversos procedimientos terapéuticos como punciones ecodirigidas. Con el desarrollo de los equipos se cuenta hoy en día con visión frontal para el ecoendoscopio radial con la tecnología desarrollada por Fujinon y Pentax.

Por otra parte, existen minisondas provistas de transductores de distintas frecuencias, que pueden alcanzar hasta los 20 MHz, lo que permiten una mayor resolución y visualización de un mayor número de capas del tubo digestivo, aunque a costa de una menor penetración en tejidos vecinos (1-2 cm). Se pueden pasar por el canal de trabajo de un endoscopio convencional y son útiles principalmente para valorar con más exactitud el grado de infiltración parietal de un tumor. También pueden pasarse a través de estenosis infranqueables y pueden introducirse en la vía biliar y en la pancreática. Presentan como inconvenientes su costo, su fragilidad y la menor penetración en profundidad.

SISTEMA RADIAL

En el extremo distal de un endoscopio flexible de visión oblicua, hay un transductor, rotatorio, de 360° que emite el haz de ultrasonido perpendicular al eje del endoscopio con frecuencias desde 5 hasta 20MHz, con un balón alrededor del transductor que se llena con agua (10 a 20cc) que sirve de ventana acústica y evita la interferencia por interposición del aire. Poseen Doppler-color que anteriormente estaba reservado sólo para los equipos lineales debido a que era fundamental saber si existía interposición vascular en la ventana seleccionada para realizar una punción o un procedimiento terapéutico.

En términos prácticos se describe que la ventaja del sistema radial es que permite una mejor orientación espacial que el lineal ya que las imágenes obtenidas son similares a las que arroja la escanografía con la cual estamos más familiarizados. Figura 2 (2.1 y 2.2).

FIGURA 2.1 Torre completa de ultrasonido y USE radial.

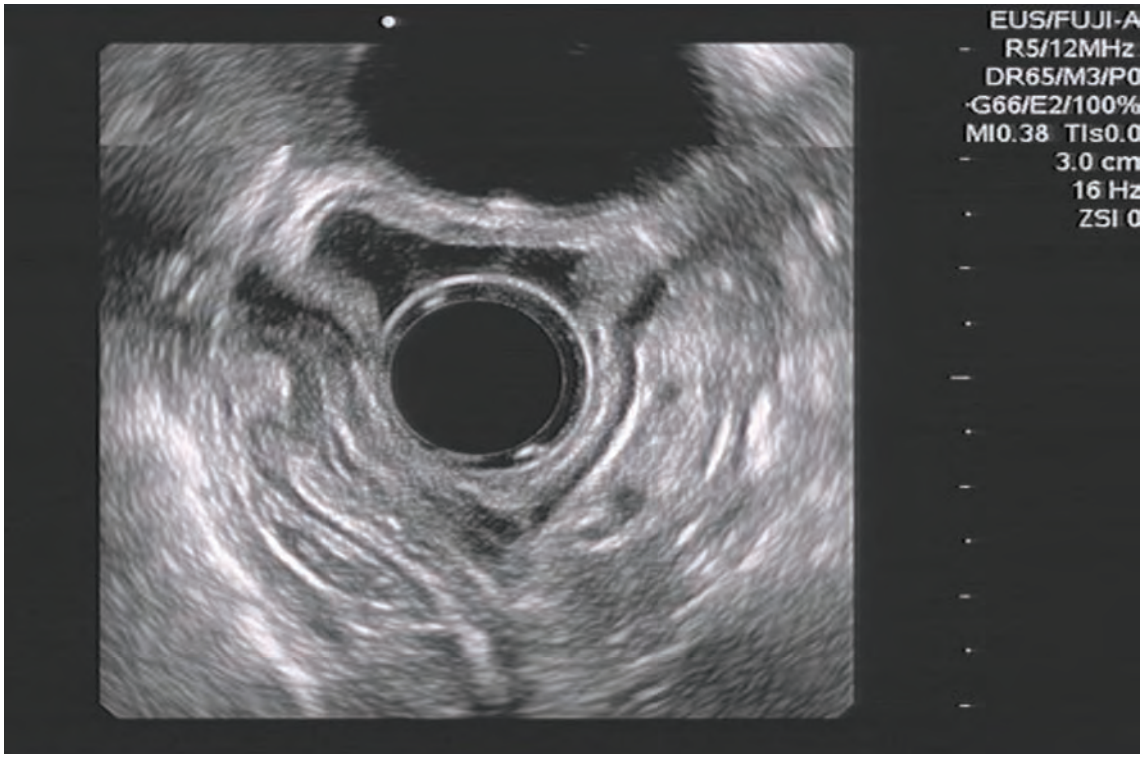

FIGURA 2.2. Imagen de ultrasonido radial. Lesión quística extragástrica.

SISTEMA LINEAL O SECTORIAL

Similar al radial, en el extremo distal existe un transductor electrónico, con haz de emisión oblicuo de 110 a 150°. Posee canal de trabajo hasta de 3,7mm por donde se introduce la aguja de punción de 19 a 25G y dispositivos necesarios para intervencionismo. Tienen igualmente la función de Doppler color lo que permite la realización de biopsias y terapéutica con mayor seguridad. Hasta el momento no se dispone de ultrasonidos lineales con visión frontal.

Para muchos la desventaja del lineal es la mayor dificultad técnica debido a que es más difícil la orientación espacial ya que la visión es sectorial únicamente. Figura 3 (3.1, 3.2 y 3.3).

FIGURA 3.1. Equipo de ultrasonido lineal.

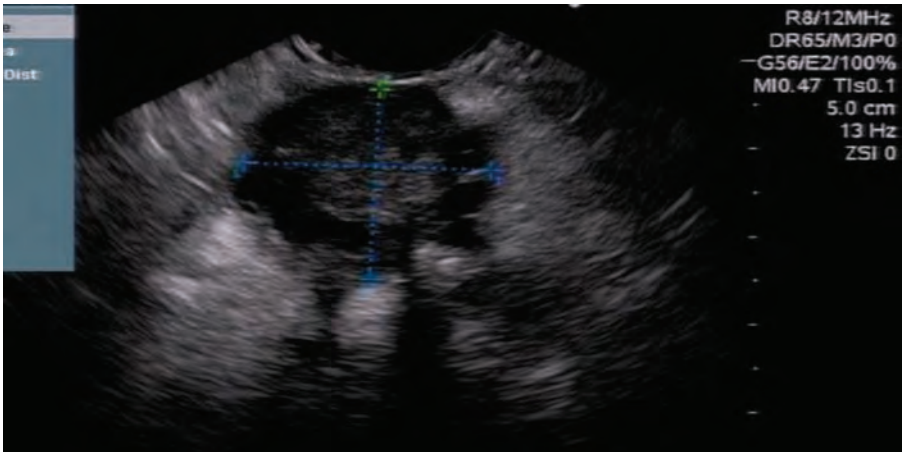

FIGURA 3.2. Masa neoplásica heterogénea pancreática.

FIGURA 3.3. Punción de masa pancreática neoplásica.

MINISONDAS

Las minisondas surgen de la necesidad de superar zonas estenóticas que no podían ser adecuadamente estudiadas por la dificultad del paso del equipo. Gran cantidad de trabajos demuestran que en ciertas patologías y en determinadas situaciones el rendimiento de las minisondas es igual o superior al ultrasonido endoscópico. [8] A diferencia de los equipos de ultrasonido endoscópico no necesitan de tubos de inserción, son delgadas (entre 2 y 2,6mm) y por tal pueden pasar por el canal operativo del endoscopio. De acuerdo a la marca poseen diversas frecuencias que oscilan entre los 9 y 30MHz por lo cual tendrán poca penetración (entre 1 y 2 cm). En su extremo distal poseen minitransductores rotatorios que permiten imágenes de 360° que pueden discriminar hasta 9 capas en la pared del tracto gastrointestinal (TGI).

Dado su diámetro la indicación principal de las minisondas será el estudio de las estenosis malignas del TGI además permite estudiar el tracto bilio-pancreático los que pueden ser alcanzados a través de la papila. Son especialmente útiles en la estadificación de lesiones neoplásicas tempranas de esófago, estómago, recto y colon y en el estudio de lesiones mucosas y subepiteliales pequeñas. Sin embargo no son buenas para la estadificación regular del cáncer de esófago o pólipos colónicos grandes. [9] Las principales indicaciones se resumen en la tabla 1.

Las minisondas tienen excelente resolución a expensas de sacrificar profundidad, que sería una de sus desventajas y algo muy importante es que son demasiado frágiles y además costosas. [10]

Tabla 1.

Indicaciones actuales de las minisondas
Estenosis malignas del tubo digestivo
Estenosis bilio-pancreáticas
Caracterización de lesiones subepiteliales
Estadificación de cáncer de esófago y estómago
Estadificación de cáncer colorrectal
Evaluación de compresiones extrínsecas
Caracterización del linfoma MALT

BIBLIOGRAFÍA

1. Kenjiro Yasuda, MD. The Handbook of Endoscopic Ultrasonography in Digestive Tract. Fist Edition. 2000.
2. Andrada Seicean. Endoscopic ultrasound in chronic pancreatitis : ¿Where are we now?. World Journal of Gastroenterology 2010, September 14; 16(34):4253-4263.
3. Chistoph Frank Dietrich. Endoscopic Ultrasound. An Introductory Manual and Atlas. 2006 Geeorg Thieme Verlag.
4. Frank Gress, Thomas Savides. Endoscopic Ultrasonography. Secon Edition. 2009.
5. Elías Alfonso Forero P, Fauce Maluf-Filho. Tratado del Ultrasonido Endoscópico. Atheneu 2008.
6. M.J. Varas Lorenzo. Ultrasonografía Endoscópica. Aplicaciones diagnósticas y terapéuticas. Editorial Médica Panamericana, 2008.
7. Henryk Dancygier. Charles J. Lightdale. Endosonography in Gastroenterology. Principles, Techniques, Findings. 1999.
8. Menninger R. EUS with probe and miniprobe in preoperative stanging of esophageal cáncer. J. Gastroenterol Surg 2008;12:256-262.
9. Robert H. Hawes, Paul Fockens. Endosonography. Saunders Elsevier 2006.
10. Eduardo Fenocchi. Usos y aplicaciones de las minisondas de alta frecuencia en el tubo digestivo. AMEG, Vol 22, Suplemento 2- Octubre del 2010.

Técnica de USE radial y lineal

ROSARIO ALBIS FELIZ
LUIS CARLOS SABBAGH SAN VICENTE

Tècnica de USE. Dr. L.C. Sabbagh

INTRODUCCIÓN

La ultrasonografia endoscópica surge como un esfuerzo de combinar la visión endoscopica con la visión ecográfica en tiempo real desde 1980 cuando aparece el primer gastroscopio de visión lateral con un transductor de 5MHz (Olympus GF-D3), este prototipo generaba una imagen sectorial de 85 con la ayuda de un espejo acústico inclinado en un ángulo de 45° que rotaba a 8 revoluciones por segundo, con un elemento Terminal rígido de 8cm de longitud. Posteriormente se realizaron ajustes técnicos acortando la punta rígida y creando escaners electrónicos o como minisondas.

Para hablar de la técnica de ultrasonografía endoscópica es importante conocer ciertos aspectos básicos de la imagen de ultrasonido, y posteriormente de las características de cada uno de los equipos existentes y la técnica específica de cada órgano blando. Bajo está perspectiva dividiremos el capítulos en tres grandes secciones que serán:

1. Principios básicos
2. Equipos
3. Técnica específica.

PRINCIPIOS BÁSICOS

Hay que definir los dos fenómenos básicos que ocurren cuando las ondas de sonido interactúan con los tejidos blandos: la reflexión de las interfases y la diseminación de estructuras pequeñas. La energía del sonido se emite en la forma de pulsos producidas por un generador piezoeléctrico. Un pulso de ultrasonido se caracteriza por:

1. *Duración:* Es un factor importante en la resolución axial por lo cual es importante mantenerla corta, por lo general menor de 1mm y se conoce como resolución axial.
2. *Frecuencia y longitud de onda:* La relación de ambas es inversamente proporcional es decir, a menor frecuencia mayor penetración en los tejidos y a mayor frecuencia se pierda profundidad pero se gana detalle de las estructuras más vecinas.

Las interfases son límites muy delgados que definen la línea de conexión entre dos medios de diferente impedancia acústica, lo que hace que la intensidad del eco reflejado no dependa de la frecuencia utilizada.

Entonces la imagen ecográfica de un tejido se obtiene transmitiendo pulsos cortos de energía ultrasonográfica dentro del tejido y recibiendo señales reflejadas. Las señales reflejadas que regresan al transductor representan la interacción de una onda de propagación de ultrasonido con el tejido; los resultados son reflexión, refracción, diseminación y absorción.

TERMINOLOGÍA

El brillo representa la ecogenicidad de la estructura y se describe con términos como anecoico negro o sin eco, hipoecoico o hiporeflectivo para oscuro e hiperecoico o hiperreflectivo para estructuras brillantes. Se debe siempre examinar la homogeneidad, las características de los bordes y el tamaño medido en dos dimensiones; describir la relación con otras estructuras y con los vasos circundantes.

ERRORES Y ARTEFACTOS

Los principales errores son: contacto insuficiente entre el transductor y la pared del tracto gastrointestinal; ejercer demasiada presión sobre la pared; posición tangencial sobre la pared, mala interpretación sobre todo de los artefactos. El conocimiento de estos errores y los posibles artefactos es esencial, ya que se pueden evitar optimizando la técnica del examen. Para evaluar en forma correcta el grosor de la pared gastrointestinal es mandatario posicionar el transductor en ángulo recto con la pared; si está oblicuo se realizará una sobre estimación del grosor de las capas de la pared; la sobrepresión sobre la pared evita la diferenciación exacta de las capas de la pared. Los artefactos más importantes son: aumento de la transmisión que ocurre por detrás de estructuras anecoicas como quistes, se debe corregir la ganancia; una sombra es causada por agentes de reflexión fuerte como gas /aire o estructuras que reflejan y absorben las ondas de ultrasonido en alto grado; bandas ecoicas repetitivas y el artefacto del espejo causado por reflectores fuertes como los pulmones que llevan a múltiples reflexiones de la onda de ultrasonido; y sombras refractivas se observan en el límite de estructuras hipoecoicas redondeadas como los quistes; esto ocurre porque los ecos son refractados a sus márgenes y no retornan al transductor. El aire es la causa principal de artefactos.

En principio para evitar estos errores y artefactos se recomienda:

1. Posición perpendicular a las lesiones, la posición oblicua puede llevar a aumento o alteración de estructuras patológicas o normales.
2. Uso de una distancia focal entre 0.5 a 1 cm dependiente de la frecuencia utilizada: las frecuencias más altas son útiles para visualizar estructuras y lesiones cercanas al transductor.

PREPARACIÓN Y SEDACIÓN

La preparación es igual que para una endoscopia alta o baja, con sedación consciente o con presencia de anestesiología.

EQUIPO Y REQUERIMIENTOS TÉCNICOS

Radial

Genera imágenes circulares a 360° en ángulo recto con el eje del endoscopio, tiene frecuencias de acuerdo al modelo que pueden oscilar desde 5MHz hasta 20MHz, y la visión endoscópica es oblicua a 45°.

Linear

Usa un transductor electrónico que produce imágenes sectoriales, con frecuencias de 5 y 7.5MHz, tiene un canal de trabajo que permite realizar terapéutica con la ventaja de control de los accesorios durante todo el tiempo y además cuenta con doppler.

Requerimientos de personal y espacio

La USE debe realizarse por un médico y una asistente muy bien entrenada, la habitación debe permitir oscuridad; y se requieren al menos 30 minutos por procedimiento. La habilidad es operador dependiente y órgano dependiente.

Técnica y apariencia normal

Antes de iniciar el examen evalúe la indicación del mismo, revise todos los estudios diagnósticos anteriores disponibles del paciente, observe la imagen endoscópica de las lesiones murales, confirme estado de coagulación antes de realizar un proceso de intervención y tenga un consentimiento informado del paciente.

Esófago y estómago

Para evaluar el esófago se usa el balón de la punta para lograr un aecuado acople del ultrasonido con la pared; si se requiere evaluar lesiones pequeñas usar mayores frecuencias con el balón o el uso de minisondas a través del endoscopio.

Con el paciente en decúbito lateral izquierdo se avanza el instrumento hasta la región prepilórica bajo visión endoscópica, posterior a lo cual se llena el balón con agua y se realiza el estudio en forma retrógrada. Si es evaluación gástrica para evitar la interposición de aire se llena el mismo con agua. Para obtener el mejor foco, el transductor siempre debe colocarse a 1-2cm de la pared. La pared gástrica normal tiene un grosor de 4mm y tiene 5 – 9 capas; de acuerdo a la frecuencia que se utilice, la capa más interna hiperecoica corresponde al eco de entrada y a la mucosa la siguiente hipoecoica corresponde a la mucosa (musculares mucosae), la siguiente hiperecoica corresponde a la submucosa, la cuarta es hipoecoica y corresponde a la muscular propia y la más externa hiperecoica a la subserosa, serosa y al eco de salida. Desde el cuerpo del estómago hacia la parte anterior se visualiza el lóbulo hepático izquierdo y hacia la parte posterior el cuerpo del páncreas; desde el antro se visualiza la vesícula; a través de la pared posterior del fondo se visualiza la cola del páncreas, el hilio esplénico y en ocasiones el polo superior del riñón izquierdo. En el cardias para evaluar el esófago se inicia nuevamente con la técnica de balón. Los reparos anatómicos en el esófago son la aorta descendente, el arco aórtico, la columna y los diferentes segmentos del corazón. Por encima del cardias, se observan la aurícula derecha y la vena cava inferior en la parte baja de la pantalla, la aorta descendente se observa enfrente de la aurícula y a la izquierda de la columna. Al seguir retirando el equipo se observa la aurícula izquierda, la válvula mitral y las venas pulmonares adyacentes; en este momento la aorta descendente y la azigos están al lado de la columna; a los 30cm se observan ecos fuertes y en forma de arco que corresponden a los bronquios fuente derecho

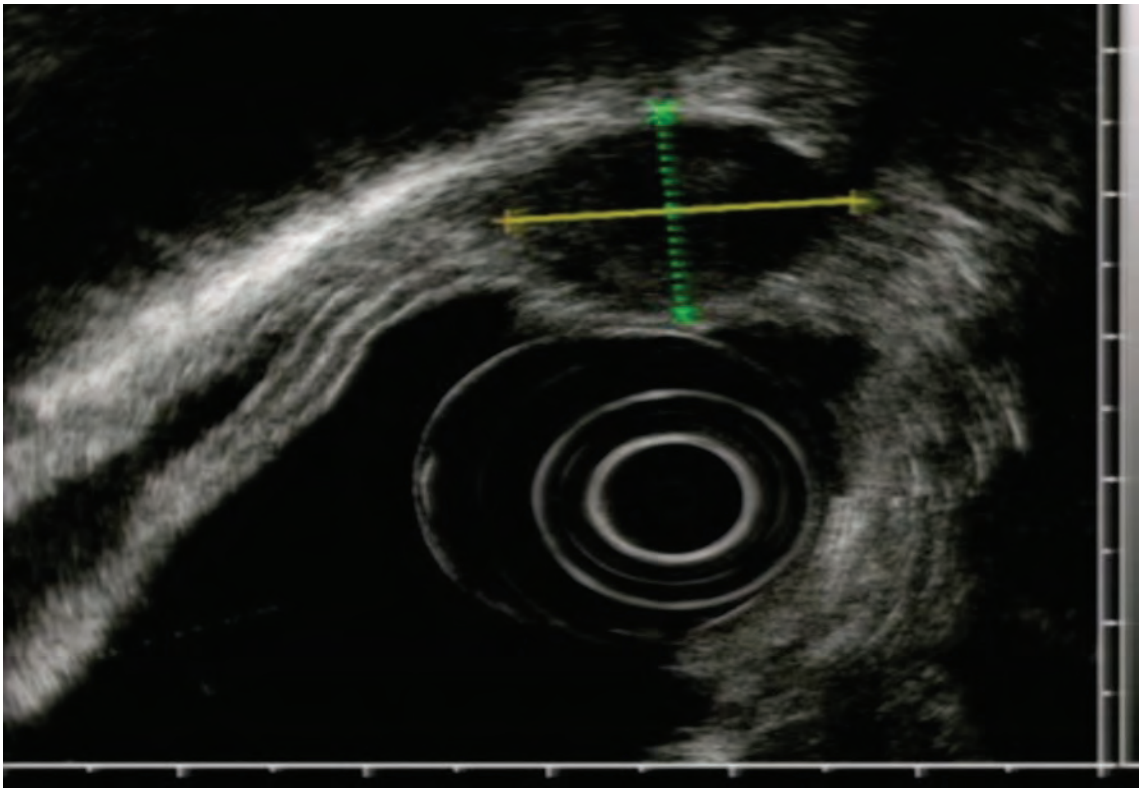

e izquierdos, posteriormente aparece el arco aórtico. En la parte superior se observa la glándula tiroides junto a las yugulares y la carótida.

Duodeno, páncreas y via biliar

Se avanza el equipo hasta la tercera porción del duodeno, donde se coloca agua en el balón y se coloca la punta del equipo en posición oblicua y se retrae el equipo; desde la posición más baja de la papila se visualiza el proceso uncinado y enfrente de la papila la cabeza del páncreas; posteriormente se visualiza el colédoco retrayendo el equipo y rotándolo a lo largo de su eje longitudinal en dirección de las manecillas del reloj con la punta en ángulo oblicuo, por fuera del mismo se observa la vena Porta; siguiendo la vía biliar se continúa hasta la papila donde se ve la llegada del mismo y la del wirsung dando el signo del Stack. Es posible observar la confluencia de la mesentérica y la esplénica en el origen de la porta. En la región postpilórica se observa el cuello del páncreas donde se observa la vena mesentérica superior y la esplénica. En el bulbo y antro se observa la vesícula. Desde la pared posterior del cuerpo se observa el cuerpo y la cola del páncreas, el mejor reparo anatómico es la vena esplénica y además se debe observar el conducto pancreático. Además se observa la imagen en cola de ballena que corresponde al tronco celiaco.

A continuación se enumera de acuerdo a la posición del transductor las imágenes visualizadas:

1. Duodeno descendente: Papila de Vater, colédoco, cabeza del páncreas, Porta, y Vena mesentérica Superior.
2. Bulbo duodenal: Vesícula , cabeza del páncreas colédoco (desde el ángulo duodenal superior), Porta, arteria hepática y Vena Cava Inferior.
3. Antro gástrico: Vesícula, Cuello del páncreas, Vena porta y esplénica.
4. Cuerpo gástrico: Cuerpo y cola de páncreas, vena esplénica y tronco celiaco.
5. Fondo gástrico: Cola del páncreas, Hilio esplénico, arteria y vena renal izquierda, riñón izquierdo y arteria mesentérica superior.

6. Esófago: Aurícula derecha e izquierda, Vena cava superior, vena pulmonar, vena azygos, válvula mitral, aorta descendente, arco aórtico, tráquea, bronquios fuentes y glándula tiroides.

Recto

Paciente en posición de decúbito lateral izquierdo y la punta del transductor apuntando hacia arriba. La pared anterior del recto se localiza hacia las 12, la posterior a las 6 la lateral izquierda alas 3 y la derecha a las 9. Las capas se comportan igual que en esófago teniendo en cuenta que no hay serosa al igual que en el esófago. Se observa además la próstata, vejiga, las vesículas seminales, el útero y la vagina.

La arquitectura ecográfica del canal anal se caracteriza por seis capas separadas comenzando por la luz: la primera capa es hiperecoica caracterizada por ecos fuertes entre el balón y la piel anal o mucosa sin corresponder a un sitio anatómico; el área mucosa o de epitelio transicional es una capa oscura muy fina con ecos densos aislados; la submucosa y el tejido subcutáneo aparece como una ecocapa gris uniforme que se adelgaza en los límites inferiores del canal anal. El esfínter muscular interno se observa como una capa hipoecoica oscura de 2-4mm, entre este esfínter y el externo se encuentran fibras hiperdensas, con la primera capa hipoecoica del esfínter externo.

La pared rectal normal tiene 5 capas ecoendoscópicas; la más interna corresponde a la interfase entre el balón y la mucosa, después de ella la capa hipoecoica es la submucosa, la muscular propia hiperecoica y la última la grasa perirrectal. Las estructuras del diafragma urogenital se encuentran entre el límite externo del esfínter anal externo y la zona de reflexión dada por la rama del isquión a 0-2cm de la verga anal entre las 10 y las 2. La uretra se localiza en la línea media, y más lateral la fosa isquiorrectal como un triángulo hiperecoico homogéneo. En la parte más baja del recto, 2-4 cm. de la línea ano cutánea, la próstata o el útero se localizan centralmente y abrazándola se observa el asa puborectal como una banda blanca-negra-blanca. En el límite superior de la próstata se observan las vesículas seminales.

TÉCNICA DE ECOENDOSCOPIA LINEAL

El ecoendoscopio tiene visión endoscópica lateral para la orientación del equipo. La orientación al igual que con el radial depende de reparos anatómicos, la aorta siempre es el reparo longitudinal en el mediastino y abdomen superior y el páncreas es el reparo en el abdomen. La cabeza del páncreas se relaciona con la vena cava inferior, el riñón derecho y la glándula adrenal, el cuerpo y la cola se relacionan con el riñón izquierdo y el bazo. Es importante, siempre tener en cuenta que si la rotación del transductor comienza en la posición ventral lleva a la visualización de las estructuras en la dirección de la rotación; si el transductor se orienta dorsalmente al inicio de la rotación mostrará las estructuras contralaterales.

Esófago y estómago

Si se va a evaluar el mediastino se avanza el equipo hasta la región precardial y se buscan los reparos mediastinales rotando el instrumento:

1. *El primer reparo:* la aorta, la vena azigos y la columna. La aorta es dorsal y hacia la izquierda, se continúa rotación hacia la izquierda y se observa vena azygos y una banda hiperecoica la columna vertebral. Siga la aorta descendente hasta el arco aórtico; continúe retiro lento y ligera angulación y se observa la aorta ascendente.

2. *Segundo reparo:* El tronco pulmonar, coloque el endoscopio centralmente y busque el tronco de la aorta, rote la punta hacia la izquierda y se observa la arteria pulmonar derecha anecoica.

3. *Tercer reparo:* La tráquea, bronquio fuente derecho e izquierdo. Retire el ecoendoscopio después de ver la vena pulmonar y observará la tráquea y los dos bronquios fuentes, con artefactos masivos por la presencia de aire.

4. *Cuarto reparo:* El corazón; observará aurícula derecha e izquierda. Desde el cardias se observa ventrículo izquierdo que es un músculo grueso y que el derecho tiene un músculo más delgado.

Se observan las capas de la pared esofágica tal cual como con el radial; continúe avanzando el

equipo y se evalúa el estómago iniciando desde la región postpilórica., con los siguientes reparos:

1. *Primer reparo:* La aorta, la cual se observa en frente de la columna sígala hasta la aorta descendente; por debajo del cardias se encuentra fácilmente el tronco celiaco y la arteria mesentérica superior; la inserción hipoecoica del diafragma se observa ventral a la aorta. Con la imagen de las estructuras vasculares rote el transductor hacia la derecha lo cual le permitirá evaluar el páncreas del cuerpo a la cola retirando lentamente el equipo. Dos vasos lo guiarán en está evaluación la arteria y vena esplénica, esta íltima se observa en su confluencia esplenoportal. Observe el conducto pancreático.

2. *Segundo reparo:* El riñón izquierdo y el bazo. El polo superior del riñón izquierdo se ve siguiendo la cola del páncreas; se observa la arteria renal y la vena. Siga la arteria esplénica hasta el hilio y observe el bazo.

3. *Tercer reparo:* Confluencia esplenoportal y la cabeza del páncreas. Para esto rote hacia la izquierda y siga la vena esplénica hasta la confluencia, si rectifica el equipo usted observará la vena mesentérica superior hacia la confluencia. Observará así en relación con la confluencia la cabeza del páncreas y el proceso uncinado en relación a la vena mesentérica superior; por delante de la porta usted observará el colédoco.

4. *Cuarto reparo:* El hígado. En dirección opuesta a la aorta encontrará el lóbulo hepático izquierdo.

5. Paso al duodeno, en el bulbo y en el antro usted observará la vesícula.

Páncreas y duodeno

Avance el equipo hasta el duodeno Ens. porción descendente rectifíquelo llene el balón de agua y reduzca la presión de aire succionándolo e inicia evaluación en forma retrógrada y busque la papila endoscópica o con el ultrasonido.

1. *Primer reparo:* El proceso uncinado en relación a los vasos mesentéricos y por debajo de la papila, retire el equipo lentamente y observe la cabeza en relación a la confluencia y la porta.

2. *Segundo reparo:* Retire lentamente el equipo hasta la papila y observe el colédoco y el wirsung; rote el instrumento hacia la derecha para seguir el conducto pancreático, luego hacia la

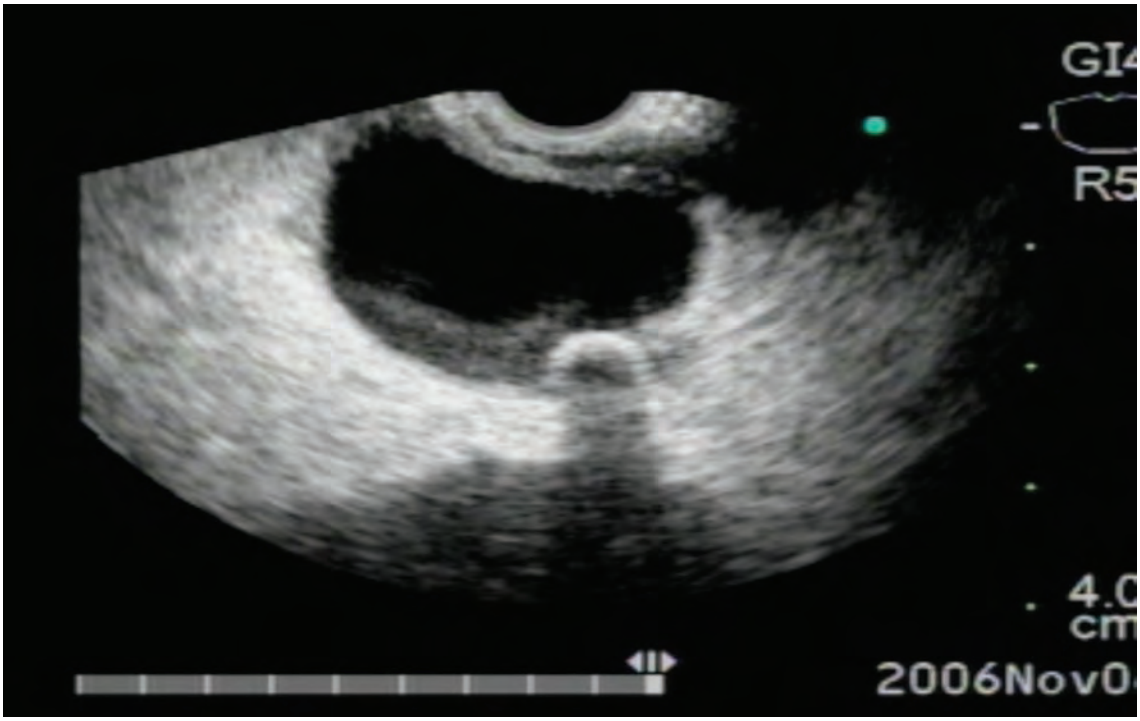

izquierda para seguir el colédoco cercano a la porta.

CONCLUSIÓN

En general la ecoendoscopia involucra dos métodos diagnósticos; la técnica y los hallazgos varían de acuerdo al órgano y a la indicación.

BIBLIOGRAFÍA

1. Hawes, R. and Fockens, P. ENDOSONOGRAPHY. 2011. Elsevier Saunders.
2. Thomas Rosch, MD Endoscopic ultrasonography: equipment and technique. Gastrointest Endoscopy Clin N Am 15 (2005) 13– 31.

Ultrasonido endoscópico diagnóstico

DIEGO MAURICIO APONTE MARTÍN
LUIS CARLOS SABBAGH SANVICENTE

INTRODUCCIÓN

El Ultrasonido Endoscópico (USE), también denominado ultrasonografía o ecoendoscopia, que combina dos técnicas que han sido pilares en el diagnóstico y tratamiento en las enfermedades del aparato digestivo como son la endoscopia digestiva y la ecografía ha pasado de ser una técnica novedosa y curiosa para convertirse en un procedimiento de gran impacto clínico en el estudio de las enfermedades gastrointestinales (Figura 1). A pesar de esto, sólo una minoría de gastroenterólogos la practican hoy en día en nuestro país, debido al alto costo de la técnica y a que su curva de aprendizaje es larga y lenta; además algunas lesiones se pueden aprender a definir y a caracterizar más rápidamente que otras que requieren gran experiencia, paciencia y tiempo.

Inicialmente desde comienzos de la década de los 80, se realizaba como una técnica básicamente diagnóstica y con el correr de los años, su mejor desempeño se logra en el campo terapéutico.

En los capítulos anteriores se ha tratado acerca de los equipos necesarios y sobre las técnicas para la realización de la USE, en este capítulo nos dedicaremos a tratar acerca de las indicaciones en el estudio del sistema digestivo, en el nivel diagnóstico, ya que el libro cuenta con un capítulo exclusivamente en aspectos de USE terapéutica.

PRINCIPIOS GENERALES

El USE utiliza ondas acústicas de alta frecuencia dentro de la luz gastrointestinal para obtener imágenes detalladas de la pared y de las estructuras vecinas. Las ondas se producen dentro de transductores ubicados en la región distal; dichos transductores además, sirven de receptores de las ondas reflejadas o ecos.

Las imágenes son formadas en el transductor que tiene piezas eléctricas que son capaces de convertir señales eléctricas en ondas acústicas. La intensidad del eco de retorno depende de la reflectividad y la pérdida de energía o atenuación del tejido blando de estudio. Las ondas utilizadas de alta frecuencia son más altas que las utilizadas en sonido audible (20 a 20.000 Hz), estas son llamadas ultrasonido. Las ondas entre 2 a 20 millones de Hz o sea 2 a 20 Mhz, son las requeridas para generar imágenes en medicina. El ultrasonido endoscópico se genera actualmente por

FIGURA 1. El equipo de USE.

transductores electrónicos, radiales o lineales que se encuentran localizados en la región distal del tubo de inserción.

A pesar de que la imagen generada por el equipo radial, en concepto general de los expertos en el mundo, es mejor que el de lineal, la ventaja mayor de este último, es la posibilidad de pasar una aguja para aspiración o toma de biopsia para estudio histopatológico o la aplicación de alguna sustancia medicamentosa o radioactiva en tratamiento de tumores, así como ayuda en drenajes y derivaciones difíciles de lograr por otras técnicas. [1-6]

ESTUDIO SEGÚN LOCALIZACIÓN

Según el sitio donde se ubique el transductor, se podrán estudiar las diferentes estructuras del tracto gastrointestinal. A continuación se hará

Una relación de los órganos evaluables, según la ubicación del transductor.

Una de las principales recomendaciones consiste en estudiar las imágenes de USE por medio de estaciones. Se recomienda buscar en cada sitio donde se coloca el transductor, la imagen compuesta por los órganos y de esta manera ubicarlos siempre en el mismo sitio según las horas del reloj. De esta manera siempre será más fácil ubicarse y detectar elementos normales, como anormales.

Esófago: a través del esófago se puede observar la pared esofágica con todas sus capas, los vasos sanguíneos localizados alrededor, adenopatías y el mediastino.

Estómago: a través del estómago proximal se pueden observar el cuerpo y la cola del páncreas, el lóbulo izquierdo del hígado y el tronco celiaco. A través del antro distal se ven la vena porta, arteria y vena mesentérica, cuerpo y cola del páncreas, vesícula y lóbulo hepático izquierdo.

Duodeno proximal: conducto biliar, conducto pancreático de wirsung, papila, vena porta, vena y arteria mesentérica superiores, cabeza de páncreas.

Duodeno distal la triada aorta, cava, columna y frente a esta se podrá localizar el proceso uncinado.

Recto: En el hombre se observa la vejiga, vesícula seminal, próstata, esfínteres anales interno y externo, así como la pared rectal. En la mujer se observa el útero y la vagina. [1-6]

ESÓFAGO Y ESTÓMAGO

En el esófago y estómago se pueden estudiar simultáneamente algunas lesiones que se observan a través del USE , similarmente como son las lesiones subepiteliales, que son parecidas tanto en la presentación como en las etiologías. También se tratarán aquí los temas de mediastino, ya que es a través de la visión transesofágica donde se observan todas las estructuras aquí localizadas. Otros temas como el cáncer esofágico y gástrico se tratarán separadamente.

Lesiones subepiteliales: el término subepitelial, que preferimos en nuestra Unidad de la Reina Sofía también ha sido denominado por otros grupos lesiones submucosas, o intramurales, el

cual, según algunos autores, puede ser intercambiable, corresponde a lesiones que se encuentran debajo de la primera capa de la pared del tracto esófago gastrointestinal, es decir lesiones de la muscularis mucosae, submucosa o muscularis propia, o también puede corresponder a lesiones compresivas extrínsecas a la pared. Las lesiones subepiteliales son casi en su totalidad asintomáticas y generalmente son encontradas incidentalmente en un estudio endoscópico o radiológico. Sin embargo, algunos síntomas descritos y que hemos observado son hemorragia, disfagia u obstrucción. [7,8] Algunos autores describen la presencia de estas lesiones en aproximadamente 0,36 % de las endoscopias realizadas de rutina9. En la Figuras 2 y 3, se observan la imagen endoscópica y eco endoscópica de una lesión subepitelial en estómago.

Es muy importante la utilización del USE en esta clase de lesiones, ya que es la mejor técnica para evaluar su características, con lo cual obtenemos información de la capa de la cual depende de la lesión; sabremos si es una lesión intrínseca las cuales se han reportado en 71% de las veces o extrínseca las cuales se han descrito en 29%; estas últimas, generalmente ocasionadas por compresión de órganos normales que no requieren ningún tratamiento ni seguimiento especial, aunque algunos reportes han encontrado lesiones tumorales7,10, dentro de los órganos que generan compresión se han descrito: hígado 23%, bazo 23%, ganglios linfáticos 14%, vesícula 13%, vasos sanguíneos, páncreas, y colon. [7,11,13]

La lista de lesiones subepiteliales es larga, sin embargo en orden de frecuencia se han descrito los siguientes: se observa con mayor frecuencia tumores musculares, que hoy ya sabemos que en su mayoría corresponden a tumores estromales gastrointestinales conocidos por su sigla en inglés (GIST). En la tabla 1 siguiente veremos los diagnósticos más frecuentes. [8,10,12,17]

La mayoría de las lesiones encontradas son benignas, sin embargo deben diferenciarse de aquellas malignas o sugestivas, ya que cambia totalmente el seguimiento y manejo. Varios autores han descrito diferentes características que sugieren malignidad: presencia de bordes irregulares, forma no redondeada, presencia de heterogeneidad, tamaño mayor de 30mm o presencia de adenopatía asociada. [7,18,19] A pesar de evaluar todas las características anteriores no es posible determinar siempre con toda seguridad la etiología de las lesiones, por lo cual se debe en casos definidos estudiar con punción dirigida por USE lineal para obtener material para estudio citopatológico.

Una recomendación que hacemos, es evaluar la lesión dentro de 3 posibles parámetros: si la lesión es hiperecoica tenemos un alto rendimiento diagnóstico con posibilidad de lipoma, se debe simplemente informar y no requiere seguimiento, si la lesión es anecoica, los dos más probables diagnósticos diferenciales son quiste o vaso sanguíneo, los cuales se diferenciarán fácilmente con el uso de doppler. El mayor problema de estas lesiones se presenta cuando el diagnóstico es lesión

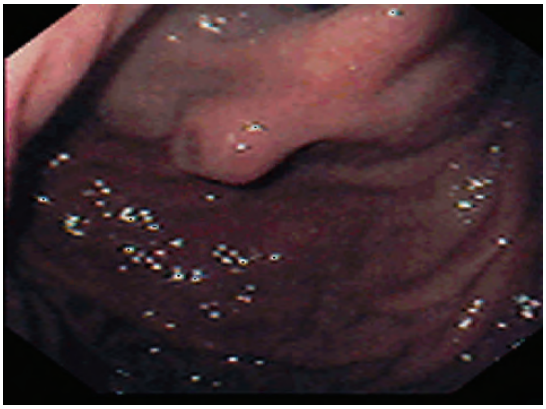

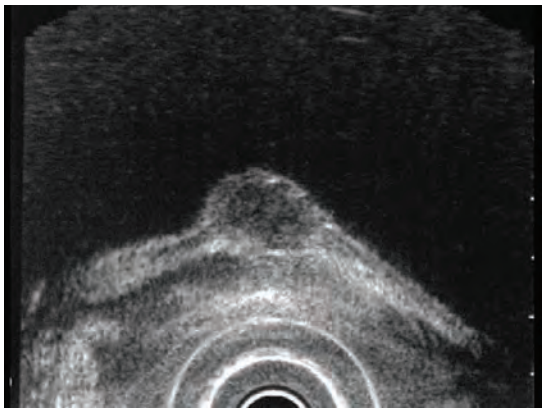

FIGURAS 2 Y 3. Lesión subepitelial del estómago, 2 visión endoscópica, 3 visión por USE.

Tabla 1. Diagnósticos más frecuentes.

	Esófago	Estómago	Duodeno	Colon y recto
Tumores Músculo (GIST)	77%	54%	17%	14%
Páncreas ectópico	0	16%	2%	0%
T Carcinoide	0	3%	17%	43%
Lipoma	1%	5%	14%	14%
Lesiones quísticas	1%	9%	19%	0
Hiperplasia Glándulas Brunner	0	0	19%	0
Otras	2%	10%	7%	14%

hipoecoica, ya que los diagnósticos diferenciales son muchos y variables, por lo cual en este caso sugerimos o si se encuentra en una capa mayor de 20 mm, extraerla endoscópicamente si es una capa proximal a la muscular propia; si es distal a esta se sugiere la resección quirúrgica.

Linfoma MALT por USE. Dr. L.C. Sabbagh.

ESÓFAGO DE BARRETT

Algunas publicaciones han mostrado la utilidad del USE en el estudio de lesiones asociadas en Esófago de Barrett, cuando hay nódulos o lesiones levantadas asociadas, así como cuando hay displasia. Los hallazgos que se pueden encontrar son engrosamientos o alteraciones de la segunda o tercera capa, no obstante aún no se recomienda el use como método de tamizaje en Esófago de Barrett, sin embargo se puede recomendar hoy en día un estudio complementario por USE de pacientes que presentan displasia, o alguna irregularidad de la mucosa asociada al Barrett, ya que en un porcentaje alto de casos descartará adenocarcinoma asociado.[21,22, 23]

ESTADIFICACIÓN DE CÁNCER DE ESÓFAGO

El USE es la técnica con la que mejor se puede estudiar y evaluar la pared del tracto digestivo, desde el esófago, hasta el recto, donde se observan cinco capas a saber: 1.mucosa, 2 muscularis mucosa, 3. submucosa, 4. muscular propia y 5 adventicia, o grasa perirrectal en el recto (Figuras 4 y 5).

Debido a esto, el USE puede clasificar de una manera muy exacta el sitio que invade y compromete un tumor en la pared del tracto gastrointestinal, bien sea que comprometa las capas o la invasión hasta órganos anexos, así mismo evalúa la presencia de adenopatías peritumorales. Por esto hoy en día es el mejor examen para evaluar la invasión de la pared (T y la presencia de adenopatías regionales (N), de la clasificación tumoral TNM. Además sirve como guía del manejo de la lesión, ya que invasión de una lesión solamente en la mucosa y submucosa, es posible la realización de resección de la lesión por vía endoscópica, pero en aquellos casos en los cuales hay invasión más profunda como en la muscular propia o compromiso de algún órgano o tejido vecino, no se recomienda la resección endoscópica, aunque ya hay algunos reportes de casos que la realizan, el riesgo de complicaciones con perforación es alto y nuestro grupo no la recomienda. Estudios

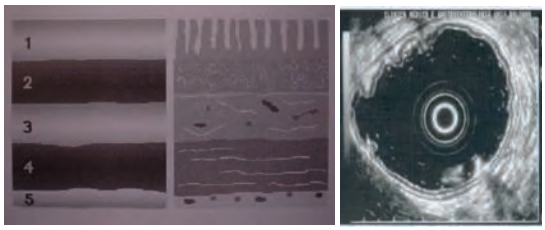

FIGURAS 4 Y 5. Capas de la pared del tracto gastrointestinal.

recientes también han informado la utilidad del USE en la reevaluación de pacientes que han recibido quimioterapia y radioterapia, neoadyuvante y su utilidad en predecir la sobrevida y evaluar la posibilidad quirúrgica posquimioterapia y radioterapia. Es así como podemos concluir que la estadificación de cáncer de esófago con USE genera un cambio en el manejo del paciente con diagnóstico de cáncer de esófago, ya que genera una estadificación exacta. En la evaluación de T Indicando resección o disección endoscópica con compromiso (mucosa o submucosa) y t2 (muscular propia) o radioterapia y quimioterapia pre quirúrgica en t3, o contraindica el tratamiento quirúrgico inicial en estadios avanzados con compromiso de órganos vecinos, además observa las adenopatías mejor que cualquier otra técnica, pudiendo realizarse punción, para obtención de tejido para estudio citopatológico de existir dudas del compromiso tumoral del ganglio evaluado; además el USE puede ser útil en el seguimiento de posibles recidivas tumorales. [24-29]

Cáncer gástrico

Como se comentó anteriormente, debido a que el USE es la mejor técnica para evaluar T y N, debe utilizarse para evaluar lesiones con diagnóstico histológico de cáncer, con el fin de estaditificar adecuadamente la lesión, ya que lesiones tempranas, es decir aquellas que sólo comprometen mucosa y submucosa, pueden ser resecadas por medio de endoscopia, mientras que aquellas que comprometen la muscular propia deben ser resecadas quirúrgicamente. Así mismo pueden guiar al cirujano en el nivel de linfadenectomía en la gastrectomía cuando se observan adenopatías de aspecto tumoral. Hay estudios publicados sobre el USE como el mejor examen para evaluar la presencia de ascitis cuando esta es microscópica o muy escasa y no ha sido detectada por ecografía convencional transabdominal o por tomografía además puede realizar una aspiración del líquido para estudio y evaluación citológica, a través de USE lineal, resultado con el cual puede cambiar totalmente el manejo, ya que de ser positivo para compromiso tumoral, se debe manejar como cáncer gástrico avanzado metastático (Figuras 6 y 7). [30-34]

En el estudio de pliegues engrosados, el USE puede detectar la presencia de linitis plástica, y guiar la toma de biopsias profundas o mucosectomía diagnóstica dirigida.

Pliegues engrosados

La endoscopia digestiva puede detectar el engrosamiento de pliegues fácilmente, sin embargo, no es posible con esta técnica determinar de cuál capa depende el engrosamiento; debido a esto el USE es muy útil en este aspecto, ya que puede determinar la capa o capas afectadas con gran precisión, además de aproximarse al diagnóstico etiológico y dirigir biopsias o punciones para obtención de tejido en algunos casos.

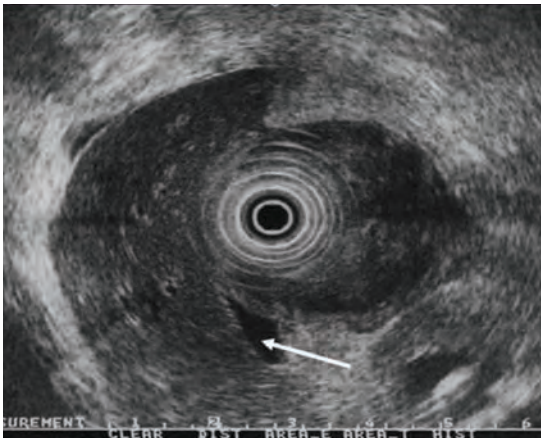

FIGURA 6. Ascitis de origen tumoral detectada por USE.

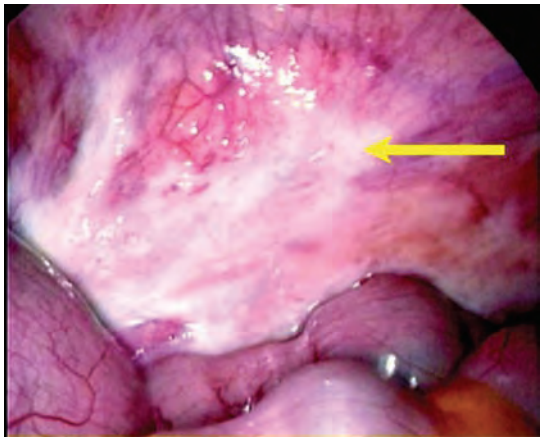

FIGURA 7. Laparoscopia confirmatoria.

Los engrosamientos de pliegues localizados deben estudiarse para descartar la presencia de un vaso sanguíneo, que comprima la pared, o de un pólipo hiperplásico. Cuando los pliegues se observan sobre un área grande o generalizada, deben tenerse en cuenta diagnósticos como la enfermedad de Menetrier, que generalmente compromete la mucosa, es decir la primera capa o Linfomas tipo MALT.

El tracto gastrointestinal es el sitio más frecuente de linfomas extra nodales, ya que la mitad de los linfomas gastrointestinales se presentan en el estómago., El linfoma gástrico primario explica del 2 al 8% de todos los tumores malignos en esta localización, bastante estudiado en nuestro medio, en este caso observamos engrosamiento que depende de la segunda y tercera capa, así como también se puede observar compromiso de toda la pared, además de servir para la estadificación N al visualizar bien las adenopatías peri tumorales, y en estudios recientes también muestran su utilidad en el seguimiento de la pared luego de haber realizado tratamiento para la detección de recidivas tumorales. Figura 8: linfoma MALT (Tumor Linfoma asociado a la mucosa).

En la linitis plástica se puede comprometer y destruir toda la pared gástrica, observando daño de todas las eco capas o también puede guiar la toma de tejido para estudio y diagnóstico citopatológico, cuando las biopsias por endoscopia no han logrado dicho objetivo.[34-38]

Mediastino: cáncer de pulmón

El cáncer pulmonar, de origen escamocelular, diferente al originado de células pequeñas, que se considera sistémico desde el momento en que se realiza el diagnóstico, debe estadificarse, ya que la conducta terapéutica depende de dicha estadificación, es decir si un tumor se clasifica como estado i y ii, el manejo es quirúrgico, pero si se estatifica iiia, por presencia de adenopatías ipsilaterales, a pesar de la controversia existente, la tendencia es a realizar manejo quirúrgico de resección tumoral Por otro lado en aquellos casos en los cuales se observan adenopatías contralaterales al tumor, se

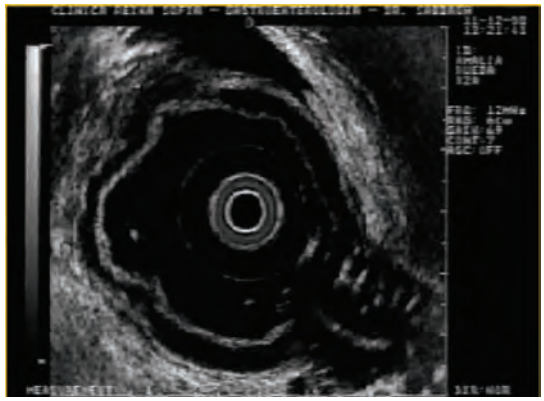

FIGURA 8. Linfoma MALT.

clasifica como un estado iii b, y el tratamiento quirúrgico se contraindica y en estos casos de recomienda radioterapia, así como en un tumor clasificado como estado iv con invasión a otros órganos, solamente se sugiere tratamiento paliativo. Los mejores exámenes para detectar la presencia de adenopatías son la toracoscopia y mediastinoscopia, que son técnicas invasivas y agresivas; sin embargo el USE puede detectar adenopatías en estos sitios, llegando fácilmente a mediastino posterior y realizar punciones con obtención de material para estudio cito patológico con gran precisión para confirmar o descartar compromiso tumoral de los ganglios. No obstante algunas adenopatías anteriores no son detectadas por el USE transesofágico, por lo cual se vienen utilizando ecoendoscopios especiales con introducción transbronquial (EBUS). Con la combinación de USE y EBUS, se estudia con poco traumatismo casi el ciento por ciento de las adenopatías en la estadificación de cáncer escamocelular de pulmón, excepto la adenopatía anterior al arco aórtico en la zona 6 que sólo puede ser detectada por toracoscopia. EBUS detecta las adenopatías de las zonas 2, 3 y 4 (AJCC) mientras que USE detecta las adenopatías laterales a la tráquea 2LR, 4LR, ventana aorto-pulmonar, subcarinales y mediastino bajo. Por esta razón podemos concluir que debe utilizarse el USE y el EBUS, en la estadificación del cáncer escamocelular de pulmón, con el fin de definir la mejor aproximación terapéutica en cada caso. Figuras (9 y 10). [39-44]

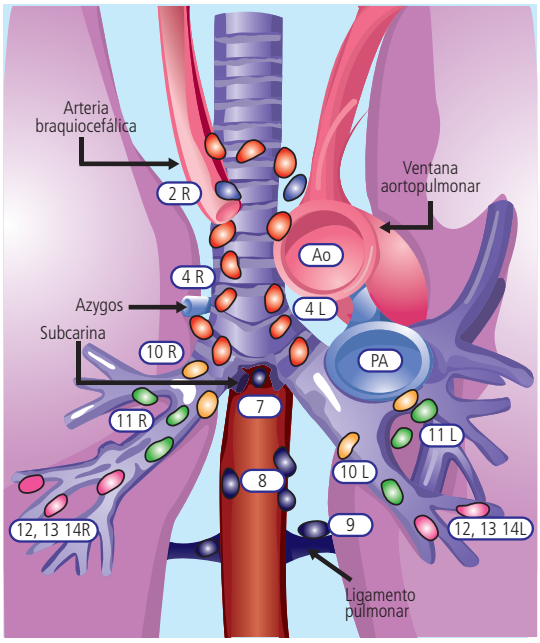

FIGURA 9. Ganglios en Mediastino que deben ser evaluados en cáncer escamocelular de pulmón.

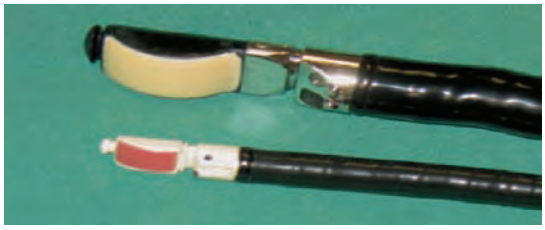

FIGURA 10. Transductores de USE y EBUS.

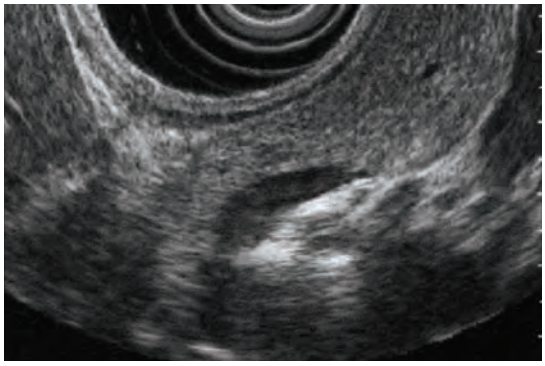

FIGURA 11. Páncreas normal.

Páncreas

Tal vez la mayor utilidad del USE se encuentra en el estudio del páncreas ya que permite evaluar la totalidad de la glándula, sin embargo se debe anotar que la técnica de realización y la interpretación de imágenes requiere experiencia. En la patología pancreática la identificación de lesiones pequeñas ha permitido el diagnóstico diferencial de lesiones benignas y malignas. En términos descriptivos y con adecuado lenguaje se deben reportar las lesiones definiendo claramente los siguientes elementos, que se listarán y deben servir como guía para la aproximación diagnóstica: como se ve en la figura todas estas características son normales. (Figura 11)

1. La ecogenicidad del parénquima pancreático, es decir, hiper, hipoecoico, isoecoico o anecoico.
2. El patrón ecográfico del parénquima, heterogéneo, homogéneo, o reticular.
3. Los márgenes del páncreas: lisos, nodulares o irregulares.
4. Extensión de los cambios, localizados, o generalizados.
5. Forma de la alteración localizada: redondo, nodular, lobulado septado.
6. Margen del cambio localizado, bien o pobremente definido.
7. Cambios en el conducto pancreático, lisos, irregulares, dilatados, estenóticos.

LESIONES BENIGNAS

Pancreatitis aguda

En la pancreatitis aguda la indicación para realizar ecoendoscopia (USE), está definida en términos de búsqueda de etiología cuando esta no es clara, sobre todo si hay duda de la presencia de microlitiasis en la vía biliar, ya que si la confirma, se debe llevar al paciente a colangiografía para papilotomía y extracción de cálculos, pero si la descarta, se evita la realización de este procedimiento, que tiene riesgos para el paciente. En la pancreatitis aguda el páncreas se observa aumentado de tamaño heterogéneo con áreas hipoecoico e hiperecoicas y generalmente sus márgenes son irregulares y poco definidos, se pueden detectar colecciones o pequeñas áreas

de necrosis en forma más temprana que la escanografía, pero hasta el momento la utilidad del USE para evaluar la glándula en pancreatitis aguda no es clara y no está indicada. En nuestro concepto el valor real de la técnica en esta patología se ha definido en la búsqueda de etiología de la pancreatitis, con lo cual ha disminuido en forma importante el porcentaje de pancreatitis idiopáticas en individuos no alcohólicos: Amouyal y cols, evaluaron el valor de la ecoendoscopia en 44 pacientes con pancreatitis con ecografía transabdominal normal; donde se demostró la etiología en 30 de los mismos como microlitiasis; otro estudio similar de Buscail y cols, estableció que la ecoendoscopia realiza el diagnóstico etiológico en el 50% de los casos de pancreatitis idiopática.

Pancreatitis crónica

Definitivamente la pancreatitis crónica siempre ha sido un dolor de cabeza para el médico, ya que no existen síntomas y signos característicos, ni exámenes objetivos que hagan el diagnóstico tempranamente. El USE es el mejor examen para realizar el diagnóstico temprano de esta entidad. La evaluación del USE en esta patología se puede resumir así: en los pacientes con sospecha de enfermedad pancreática crónica (dolor abdominal crónico o recurrente, pérdida de peso, diabetes, esteatorrea).

1. Completar el diagnóstico clínico de enfermedad pancreática.
2. Identificar en estadios tempranos la pancreatitis crónica.
3. Diferenciar pancreatitis crónica y cáncer de páncreas.

Los cambios se pueden observar tanto en el parénquima como en los ductos pancreáticos.

En el parénquima usualmente se observa una estructura interna mixta con áreas hiperecoicas (probable fibrosis) y áreas hipoecoicas (probable actividad inflamatoria), estos cambios se encuentran difusamente distribuidos en la glándula; ocasionalmente los cambios son tan focales y localizados que sugieren la presencia de una lesión neoplásica, la cual se ha denominado un seudotumor inflamatorio. En la pancreatitis crónica de leve a moderada se pueden observar cambios en el parénquima simulando lobulaciones, es decir hipoecogenicidad del páncreas separado por septos, y en los estados avanzados se observa una disminución marcada del parénquima. Los cambios del conducto en relación con presencia de cálculos o componentes proteinaceos se observan claramente con el ecoendoscopio y además en el 90 % de los casos demuestra cambios en el calibre del conducto principal y en los secundarios.

Los criterios para el diagnóstico de pancreatitis crónicas son:

1. Disminución de la ecogenicidad del parénquima.
2. Pérdida de la diferencia entre el páncreas ventral y el dorsal.
3. Focos hiperecoicos. (Calcificación de los conductos).
4. Bandas hiperecoicas. (Fibrosis)
5. Lobularidad.
6. Disminución del tamaño.
7. Calcificaciones dentro de los ductos pancreáticos.
8. Cambio de la forma (dilatación o estrechez) en los ductos pancreáticos.

Para evaluar la eficacia de la ecoendoscopia en pancreatitis crónica se encuentran estudios de concordancia con la colangiopancretogra- fía retrógrada (CPRE) que se considera en la actualidad el estándar de oro y genera la clasificación de Cambridge con una sensibilidad del 90% y especificidad del 96%, a pesar de sus posibles complicaciones, que hacen necesario un examen menos invasivo como el USE. El estudio prospectivo de mayor número de pacientes buscando esta correlación fue el de Nattermann y cols realizado con 114 pacientes, de los cuales 94 tenían historia conocida de pancreatitis crónica: en estos la USE alcanzó una sensibilidad del 88% para los estadios i y del ciento por ciento para los estadios ii y iii; posterior a lo cual los hallazgos endosonográficos se combinaron y correlacionaron con los diferentes estadios de la Clasificación de Cambridge. (Tabla 2)

En otro estudio prospectivo, realizado por Weirserma y cols comparando la USE y la CPRE

Tabla2. Clasificacion de Cambridge.

Estadio	Pancreatografía	USE
I. Cambios ductales mínimos	Cambios en más de 3 conductos secundarios	Patrón heterogéneo (hipo-hiperecoico), lobular, alteración de contornos, no cambios detectables en conductos
II Cambios ductales moderados	Cambios en el conducto principal y en más de 3 conductos secundarios	Los cambios anteriores junto con mayores cambios focales y en el 80% cambios ductales
III Cambios ductales severos	Los anteriores más quistes grandes, defectos de llenamiento, obstrucción, calcificaciones	Los anteriores, calcificaciones, dilatación muy clara de conductos, con compromiso de conductos secundarios, presencia de cálculos y material proteináceo en los conductos

en 69 pacientes con dolor abdominal crónico con alta sospecha de origen pancreático, la sensibilibilidad del USE fue del 86% y de la CPRE del 50%, comparado con la toma de jugo pancreático posterior al estímulo con secretina; estos autores concluyeron que la USE al no ser invasiva y tener un buen rendimiento diagnóstico podría ser el examen de elección en los pacientes con alta sospecha clínica de pancreatitis crónica. [64]

Es interesante anotar que en pacientes con sospecha clínica de pancreatitis crónica sin cambios en la pancreatografía, ya se observan alteraciones en la ecoendoscopia indicativos de pancreatitis crónica como son cambios en el contorno y en el parénquima. Podemos entonces concluir con base en los estudios hasta el momento disponibles, que la ecoendoscopia es capaz de detectar cambios en el parénquima pancreático y en los bordes del páncreas en pacientes con pancreatitis crónica incipiente y que si la enfermedad está avanzada se observan claramente cambios en los conductos. Por lo tanto, es un método sensible para evaluar el páncreas y diagnosticar pancreatitis crónica, que virtualmente está libre de complicaciones como pancreatitis aguda, por lo cual debe ser una herramienta diagnóstica de primera línea en los pacientes con alta sospecha clínica.

Lesiones quísticas del páncreas

En los últimos años, con el desarrollo de la USE y de las mejorías técnicas de la TAC (Tomografía abdominal) se ha observado un aumento en el diagnóstico de este tipo de lesiones. El 70% de las lesiones quísticas del páncreas son seudoquistes y el otro 30% son neoplasias quísticas. La clasificación actual más utilizada los divide en neoplasias quísticas primarias y quistes no-neoplásicos (seudoquistes).

Seudoquistes

Una historia de pancreatitis aguda, trauma o pancreatitis crónica casi siempre está presente en los pacientes con seudoquistes, los cuales son colecciones de fluidos pancreáticos sin paredes verdaderas, coleccionados por un conducto erodado por la inflamación, la obstrucción por una estenosis, un cálculo o un tapón de material proteináceo.

Utilizando TAC y ecografía convencional se detectan lesiones hasta de 1cm, con una precisión diagnóstica mayor al 90%. El papel de la CPRE, ha sido publicado por O'Connor y cols donde demuestran la existencia de comunicación o no con el conducto pancreático principal y patología asociada que pueden alterar la estrategia terapéutica como se observó en 24 de los 41 pacientes en este estudio.

El papel de la USE está definida por su mayor resolución que se expresa en una mayor precisión diagnóstica en lesiones menores de 2cm que difícilmente se ven con otras técnicas, como lo muestran los resultados de Rosch y Wieserma que

FIGURA 12. Tomografía seudoquiste páncreas.

FIGURA 14. Control por USE: Aguja en el interior del seudoquiste.

muestran una sensibilidad para observar estas lesiones alrededor del 95% y 97%, respectivamente. Además tanto la TAC como la USE son más sensibles que la CPRE y mucho menos mórbidas. Otra ventaja importante del USE es que ayuda en el diagnóstico diferencial con las neoplasias quísticas del páncreas, información que se encuentra limitada y no es suficiente con el sólo uso de la TAC. Napoleón y cols han mostrado que esta diferenciación no se basa solamente en la evaluación de las características del quiste sino también en el aspecto del tejido pancreático y en las estructuras contiguas al mismo. Los hallazgos ecoendoscópicos más importantes para el diagnóstico de seudoquistes son la presencia de lesiones anecoicas, homogéneas en general, aunque pueden existir elementos ecogénicos en su interior, ligeramente demarcadas y en algunas ocasiones se pueden observar septos pequeños.

FIGURA 13. Drenaje seudoquiste: compresión gástrica.

El otro papel importante en el estudio y manejo de los seudoquistes de la USE es observar en forma detallada la relación de la pared gástrica o intestinal con la pared del seudoquiste y su posibilidad de realizar un drenaje dirigido de una manera segura y fácil. Así se puede realizar un estudio citopatológico y a la vez un procedimiento terapéutico.[50-57] (Figuras 12, 13 y 14).

NEOPLASIAS QUÍSTICAS DEL PÁNCREAS

Las neoplasias quísticas mucinosas y los tumores mucinosos papilares intraductales son todos malignos, mientras que los cistoadenomas serosos son virtualmente benignos y debido a esto es muy importante su diferenciación. El USE es la mejor técnica disponible para diferenciarlos. Se debe utilizar en la diferenciación de los tumores quísticos, elementos como la epidemiología y elementos clínicos, la morfología y el estudio de la punción con material para estudio citopatológico y antigénico.

En cuanto a la clínica, es útil la utilización de la nemotecnia siguiente :

El tumor de la abuela, que corresponde a tumores quísticos serosos, en mujeres de promedio 70 años de edad, el tumor de la madre, que son tumores mucinosos en mujeres en promedio de 50 años, el tumor de la hija , que corresponde al pseudopapilar en mujeres jóvenes y el tumor del abuelo en hombres con 70 años en promedio, que corresponden a IPMN (Neoplasias intraductales papilares), sin embargo

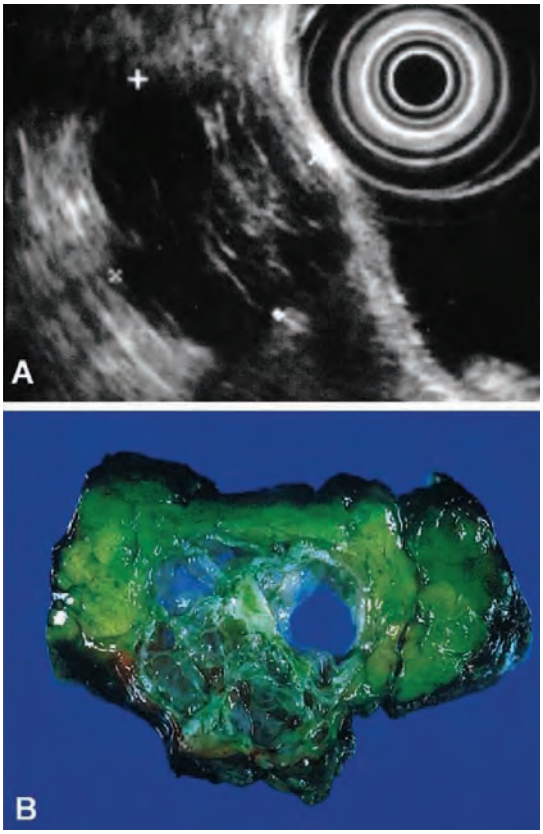

FIGURA 15. Características de patología y USE del quiste seroso.

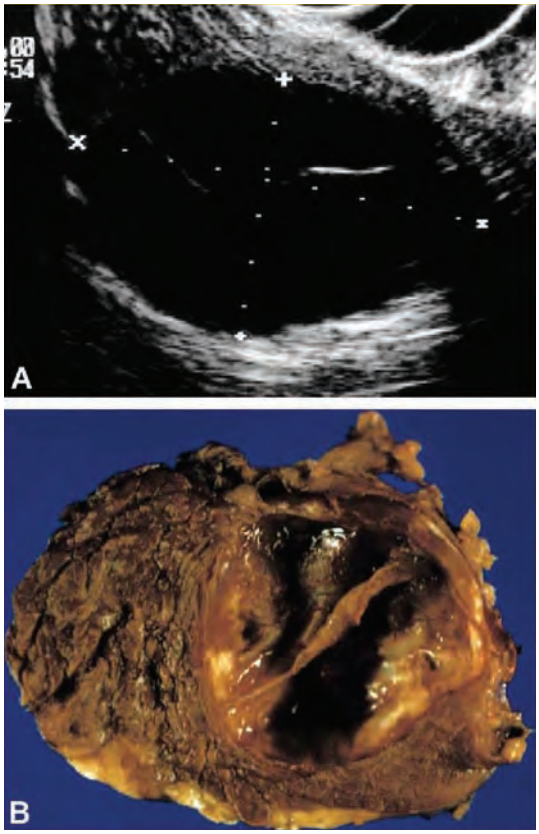

FIGURA 16. Características de patología y USE del quiste mucinoso.

también se observa en mujeres añosas. Las características ecoendoscópicas del cistoadenoma seroso es el aspecto en panal de abejas debido a la presencia de pequeños lóculos septados o microquistes, mientras que las lesiones mucinosas tienden a contener quistes uniloculares grandes mayores de 2cm de diámetro, generalmente con presencia de lesiones de aspecto vegetante hiperecoicas en su interior (Figuras 15, 16 y 17). El rendimiento diagnóstico para la identificación y diferenciación de estas neoplasias quísticas es de aproximadamente 60 % pero puede subir al 90% con el estudio del líquido del quiste.

A pesar de la utilidad del USE diagnóstico para diferenciar los tumores quísticos, por ahora siempre será necesario la obtención de material para su estudio citoquímico y antigénico citopatológico. La diferenciación actualmente se realiza con la punción de los quistes donde se obtiene material para estudio de citología y de los niveles de ACE (Antígeno carcinoembrionario) un valor por encima de 192, tiene una alta sensibilidad y especificidad para diferenciar tumor mucinoso de seroso como se observó en el estudio de Bruggue. [50-58.78,79,80,81]

Tumores endocrinos pancreáticos

Diversas modalidades diagnósticas se han utilizado para la detección preoperatoria de tumores endocrinos pancreáticos (gastrinomas e insulinomas), con resultados desalentadores. Rosch realizó un estudio multicéntrico comparando el rendimiento de la ecoendoscopia para la localización preoperatoria de tumores endocrinos obteniendo una sensibilidad y especificidad del 82% y 95%, comparada con el 27% de la angiografía.

En cinco estudios los tumores detectados por ecoendoscopia eran menores de 2cm con una estructura interna hipoecoica y un borde bien definido en el 90% de los casos. Figura 18:

Figura 17. Punción del quiste por USE.

Figura 18. Insulinoma en cabeza de páncreas.

Tabla3. Sensibilidad de la USE en la detección de neoplasias pancreáticas

Estudio	Pacientes	Sensibilidad
Tio y Tytgat	14	86%
Yasuda et al	42	100%
Rosch et al	85	99%

Insulinoma en cabeza de páncreas. En el estudio de Zimmer et al, la USE y la gamagrafía con somatostatina demostraron ser los métodos más sensibles para la detección de tumores neuroendocrinos.

Cáncer de páncreas

El cáncer de páncreas es la cuarta causa de muerte por cáncer en Estados Unidos y se asocia con una alta tasa de mortalidad, con una supervivencia sin tratamiento sólo de cuatro meses; cuando se logra realizar cirugía en los estadios iniciales la supervivencia a cinco años es del

25%; pero la mayoría de los pacientes consultan en fases avanzadas de la enfermedad. Cuando la lesión es menor de 2 cm la supervivencia a cinco años es del 30% y si no hay compromiso ganglionar hay series que muestran que la misma podría aumentar. Por lo tanto, un diagnóstico preoperatorio preciso es necesario para poder definir la mejor terapia y evitar someter a muchos pacientes a cirugías innecesarias.

En diversos estudios y reportes de casos, resumidos en la Tabla 3, la ecoendoscopia es altamente sensible para detectar neoplasias pancreáticas, usualmente del 90%. Si en la evaluación sólo se incluyen las lesiones menores de 2cm la superioridad de la USE se hace más evidente si se compara con la TAC o la ecografía.

Las características endoscópicas de las neoplasias pancreáticas son lesiones hipoecoicas con zonas anecoicas que pueden corresponder a necrosis asociadas, los bordes son irregulares y pueden tener extensiones digitiformes o nodulares.

El diagnóstico diferencial más importante es con los seudotumores inflamatorios o la presencia de pequeñas lesiones tumorales en pacientes con pancreatitis crónica, lo cual sólo por las características ecoendoscópicas se ha demostrado es muy difícil ya que su alta sensibilidad contrasta con una muy baja especificidad del 60%, en este escenario es importante la punción; y el hallazgo de mayor predicción de malignidad es identificar en forma clara la infiltración a órganos vecinos y/o el compromiso vascular. En la Figura 19 se observa un tumor de páncreas, que comprime y dilata la vía biliar proximal.

Una revisión de cuatro estudios publicada en 2002 por Hunt y col, demostró que la USE detecta el 97% de los tumores y la TAC el 73%,

el USE es más preciso para definir resecabilidad (91vs.83%) y es más sensible para detectar compromiso vascular (91 vs 64%).

El otro papel del USE en el cáncer de páncreas es su estadificación, la cual se realiza con base en la clasificación TNM, donde t1 es una lesión limitada al páncreas menor de 2cm, t2 una lesión confinada al páncreas mayor de 2cm, t3 cuando hay compromiso del duodeno, vía biliar o tejido peripancreático, t4 compromiso vascular (en 2002 la AJCC pasó el compromiso de la Porta a un t3, y t4 compromiso vascular mesentérico). En general, la USE detecta en forma más precisa el compromiso venoso tumoral que el arterial; entonces para definir compromiso de la Porta la sensibilidad es mayor del 90% y sólo del 40% para detectar compromiso del tronco celiaco o la arteria mesentérica; una conclusión de los diversos reportes es que el USE es más preciso que la arteriografía en la mayoría de los casos con excepción de algunos tumores que invaden la arteria mesentérica superior, donde sólo tiene una especificidad del 71% y una precisión diagnóstica del 81% comparado con 71% y 38% para la arteriografía (Ahmad y col, 2001). En un estudio Tio y cols, encontraron que la ecoendoscopia define t1 en un ciento por ciento, t2 en 88% y t3 en 93%. El compromiso ganglionar por ecoendoscopia es difícil con una baja especificidad por la dificultad de diferenciar ganglios benignos de malignos, a pesar de que las adenopatías tumorales se caracterizan por ser mayores de 5mm, bien definidas y además isoecoicas a la ecogenicidad del tumor, estas características son sólo una guía y una aproximación, por esta razón la punción de los ganglios sospechosos aumenta la precisión en la estadificación de los ganglios linfáticos.

En los pacientes con lesiones pancreáticas y malos candidatos para cirugía se debe realizar punción de la lesión para definir el diagnóstico histopatológico definitivo y evaluar el uso de quimioterapia, radioterapia o ambas. Teniendo en cuenta que la sensibilidad de la punción para obtención de material para estudio citológico es del 85-90%, lo que implica un 15% de falsos negativos, esta no tendría sentido en un paciente sin contraindicación para cirugía y sin criterios

Figura 19. Tumor de páncreas que dilata la vía biliar proximal.

de irresecabilidad, pero hay ciertos casos de duda como sospecha de linfoma que no incluyen cirugía en su manejo en que se debe contemplar la punción. El otro papel en la estadificación es la identificación de metástasis hepáticas, en el lóbulo hepático izquierdo fácilmente accesible por el USE.[45-50,62,63]

Dilatación Colédoco por cáncer de páncreas. Dr. L.C. Sabbagh

Ultrasonografía intraductal

El desarrollo de las minisondas para la evaluación de lesiones pequeñas del tracto gastrointestinal permitió la implementación de sondas para evaluar el conducto pancreático y biliar a través de duodenoscopios terapéuticos. Estas minisondas operan con frecuencias de 20-30MHz, lo que permite una resolución axial teórica de 0,03 mm y una profundidad de 1cm. La ultrasonografía intraductal pancreática sólo proporciona datos experimentales ya que el riesgo de colocar una minisonda en el páncreas es muy alto y su real valor clínico aún no se conoce. [45,46,47,48,49]

VÍA BILIAR

Una característica del ultrasonido endoscópico de alta frecuencia es su alta resolución de

imagen con baja penetración de la misma. Lo anterior hace que sólo estructuras que se encuentran a aproximadamente 5cm de la pared gastrointestinal pueden ser visualizadas, pero con la notable ventaja de poder detectar estructuras y anomalías en ese rango, hasta de 2mm de diámetro mayor. La vía biliar se encuentra, entonces, en el rango de exploración endosonográfica. Actualmente el USE es el mejor examen para la detección de patología biliar y es superior a la tomografía y colangioresonancia, en la detección de microcálculos del colédoco, con una sensibilidad por encima del 90% y en los tumores intrínsicos del colédoco, con gran posibilidad, además de mejorar el rendimiento diagnóstico con la punción y obtención de material para estudio histopatológico.

En la Figura 20 se observa el conducto pancreático de wirsung por fuera y el colédoco por dentro y en el interior de este último (más dilatado) con presencia en la región inferior de una imagen hiperecoica que produce una sombra acústica, lo cual hace el diagnóstico de coledocolitiasis.

Las limitaciones de la endosonografía biliar son:

- Dificultad para llevar a cabo el examen cuando el paciente tiene gastroenteroanastomosis en B II, en Y de Roux o cuando hay estrechez duodenal o del tracto digestivo superior.
- Limitación para examinar el colédoco cuando hay aire en la vía biliar principal, especialmente después de una esfinterotomía endoscópica o esfinteroplastia duodenal, o una coledocoduodenostomía. La presencia de un divertículo duodenal también puede dificultar la visualización.

Tumores de la papila mayor

Son observados como lesiones hipoecoicas homogéneas o heterogéneas. Dependiendo del estado puede observarse infiltración al colédoco o páncreas, así como la presencia de metástasis a ganglios linfáticos en caso de malignidad. La endosonografía no es útil para diferenciar un adenoma de un carcinoma, pero ha demostrado ser muy eficaz para estadificar localmente estos tumores de acuerdo con el sistema TNM. Su principal ventaja clínica es, entonces, la determinación de la extensión tumoral en pacientes sin evidencia de metástasis a distancia, el fin de seleccionar el paciente a quien se le propondrá ampulectomía endoscópica o deba ser llevado a pancreatoduodenectomía. El uso de minisondas endosonográficas durante una colangiopancreatografía retrógrada endoscópica (CPRE) ha aumentado notablemente la eficacia en la estadificación, al permitir una adecuada exploración de la submucosa duodenal, con la consiguiente implicación terapéutica (30% de los ampulomas que invaden la submucosa duodenal tienen alto riesgo de metástasis linfáticas, mientras que aquellos confinados a la mucosa o esfínter de Oddi, no).

Tumores biliares

Las características del USE los muestra como un engrosamiento de la pared del conducto biliar, o como masa heterogénea de bordes irregulares y mal definidos en representación de un crecimiento tumoral difuso. Diferenciar el último tipo con estenosis biliares de origen benigno es difícil. La endosonografia ha demostrado ser muy eficaz en la estadificación local (T) de tumores proximales y distales –incluso en el nivel de la bifurcación–. Su eficacia es menor en la determinación del compromiso de ganglios linfáticos (N). Por las dificultades de penetración anotadas anteriormente, la estadificación de tumores de la bifurcación que infiltran el conducto hepático derecho y estructuras adyacentes (hígado y vena porta) es difícil, aunque elementos de reciente aparición, como los equipos con menores frecuencias que permiten mayores penetraciones y el uso de minisondas introducidas por vía transpapilar o transparietohepática con imágenes incluso en tercera dimensión han permitido mejorar el rendimiento diagnóstico en esta área, permitiéndonos sugerir que el papel actual de la misma en esta incluye la exploración sistemática del lóbulo hepático izquierdo, en busca de una obstrucción y en el caso de una dilatación

de la vía biliar intrahepática sin dilatación del colédoco, con la posibilidad de realizar una punción guiada por endosonografía en caso de presencia de una masa y/o presencia de ganglio linfático sospechoso.

El carcinoma de vesícula es en la endosonografía una masa hiperecoica o hipoecoica, usualmente heterogénea y que puede infiltrar o no el hígado o también se puede observar como un engrosamiento localizado o difuso de la pared vesicular. En este último caso y en ausencia de otros signos de malignidad el diagnóstico es muy difícil, siendo el principal diagnóstico diferencial una colecistitis. En el 25% de los casos toma el aspecto de un pólipo. El campo sobre el que mayor se trabaja en este campo es la opción de manejar al paciente con laparoscopia o laparotomía dependiendo de la estadificación endosonográfica.

La evaluación de pólipos vesiculares es un campo de gran investigación endosonográfica, que ha confirmado la superioridad de esta con respecto a la ecografía transabdominal, describiendo precisas características de semiología endosonográfica basadas en el tamaño, forma de implantación, aspecto de los bordes y ecoestructura de los pólipos, proponiendo puntuaciones de clasificación con importante impacto en el manejo de los mismos. La más práctica de estas clasificaciones define los pólipos de colesterol como aquellos con marcados puntos hiperecoicos y la adenomiomatosis como aquella marcada por la presencia de microquistes o "colas de cometa". Aquellos que no responden a estas características son considerados neoplásicos y enviados a cirugía.[71,72]

Coledocolitiasis

La coledocolitiasis es una complicación frecuente de la colelitiasis y de la colecistitis crónica ya que se presenta en el 10 al 15% de los pacientes con esta patología. Las pruebas de función hepática y los hallazgos clínicos no son lo suficientemente sensibles y específicos para diagnosticar esta entidad con seguridad. La TAC y el ultrasonido convencional tienen grandes limitaciones con una sensibilidad que

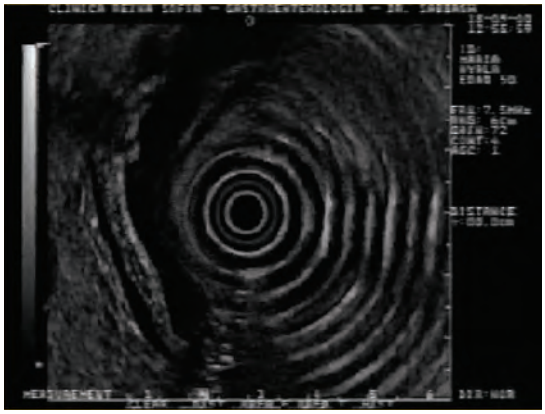

FIGURA 20. Coledocolitiasis.

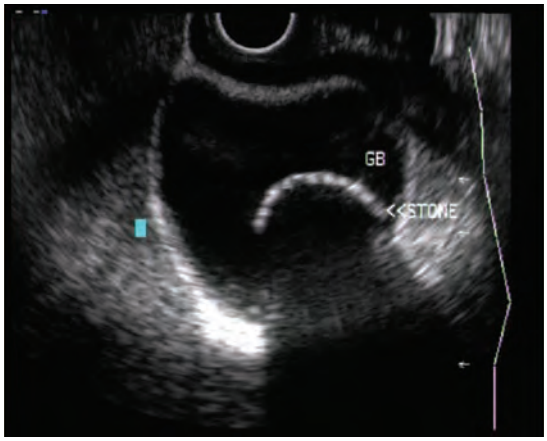

FIGURA 21. Colelitiasis.

en promedio alcanza el 60%. La CPRE se asocia con una morbilidad significativa que alcanza hasta el 10% y la opacificación de la vía biliar varía enormemente con la experiencia del gastroenterólogo. La colangiografía intraoperatoria también tiene limitaciones ya que hasta un 15% de los cálculos pueden pasar inadvertidos. Todo lo anterior hace necesario la utilización de métodos poco invasivos o no invasivos, para tener un diagnóstico preoperatorio preciso.

La coledocolitiasis aparece como lesiones hiperecoicas usualmente asociados a una sombra acústica posterior y ocasionalmente se observa la movilidad de la imagen. (Figuras 20 y 21) El USE tiene una sensibilidad promedio del 92% y una especificidad promedio del 98% para su detección, en resultados mejores que los de la CPRE, además, sin el riesgo y la morbilidad de

esta última. En comparación con la colangiopancreatografía por resonancia nuclear magnética (CPRNM), la endosonografía tiene una resolución de 0,1 mm contra 1,5 mm lo que la hace altamente eficaz en la detección de microlitiasis biliar, que podría explicar por qué los estudios comparativos muestran una leve tendencia a una mayor sensibilidad para la endosonografía sobre la CPRNM, con similares especificidades en el diagnóstico de coledocolitiasis. [66, 67,69,70,72]

Coledocolitiasis por USE. Dr. D. Aponte

Endosonografía poscolecistectomía

La incidencia de litiasis residual o recidivante en el colédoco es del 1-5%. El diagnóstico diferencial más importante en estos casos es la disfunción del esfínter de Oddi. La coledocolitiasis recurrente puede ser fatal ya que puede llevar a pancreatitis aguda, razón por la cual debe ser diagnosticada rápidamente a través de la sospecha clínica y el estudio adecuado. El ultrasonido endoscópico está indicado para el diagnóstico ante la sospecha de coledocolitiasis y la esfínterotomía endoscópica es el tratamiento de elección.

A pesar del desarrollo de la CPRNM y la extracción laparoscópica de cálculos en el conducto biliar, el USE tiene un lugar muy claro en el diagnóstico de la coledocolitiasis, el examen combina el mejor desempeño, sin el riesgo de complicaciones, además que permite la evaluación simultánea del tejido pancreático y su principal ventaja es diagnosticar microcálculos en la vía biliar de diámetro normal donde tiene el mejor desempeño diagnóstico comparado con las otras técnicas. Sin embargo la colangiografía con papilotomía y extracción de cálculos debe ser utilizada para resolver el problema de coledocolitisis.

ANO Y RECTO

Estudio de la patología anorrectal por ultrasonido endoscópico

En la última década con el desarrollo del USE se ha dado solución a entidades patológicas rectales que antes no tenían un adecuado estudio. Inicialmente se hará una leve descripción anatómica que es el conocimiento básico de la técnica para posteriormente revisar los conceptos técnicos y la utilidad del examen.

Anatomía anorrectal

El canal anal funcional comprende de 3 a 4cm. de longitud, comienza desde el anillo anorrectal, y se extiende hacia abajo hasta el orificio anal, desde la unión mucocutánea hasta la línea pectínea. El aparato esfinteriano del ano comprende tres grupos musculares: el esfínter interno: músculo involuntario que constituye un engrosamiento de las fibras musculares circulares del recto, el límite inferior de este músculo corresponde a la línea Blanca de Hilton, el esfínter externo: músculo voluntario que comprende tres grupos de fibras, subcutáneo, superficial y profundo; el grupo muscular profundo se continúa con los haces pubo-rectales del elevador del ano y el elevador del ano: que forma un embudo insertado en la pelvis, confluyendo hacia el recto.

El recto es el segmento preterminal del tubo digestivo, alojado en la excavación pelviana. Se extiende desde la línea pectínea hasta la unión rectosigmoidea, aproximadamente en el nivel de la tercera vértebra sacra. Mide aproximadamente 12cm. de largo, con un diámetro aproximado por su extensibilidad de 12cm. Normalmente vacío se unen sus paredes anterior y posterior, una contra otra. El límite inferior la línea pectínea, es la unión embriológica y macroscópica entre el ano y el recto, se llama así porque asemeja a un peine. Intervienen en su constitución: valvas, pilares y papilas de Morgagni, que constituyen las criptas de Morgagni; en ellas desembocan las glándulas de Chiari, glándulas sudoríparas atróficas en nuestra especie, cuya inflamación produce trayectos fistulosos y abscesos perianales. Las válvulas de Houston, normalmente son tres: la primera y la tercera están a la izquierda, la segunda ocupa el lado derecho. Cada una ocupa un tercio de la circunferencia y adopta la forma semilunar con la concavidad hacia arriba; describen un plano inclinado en espiral que aparentemente favorece la progresión del cilindro fecal. La unión ectosigmoidea representa un estrechamiento a la luz rectal.

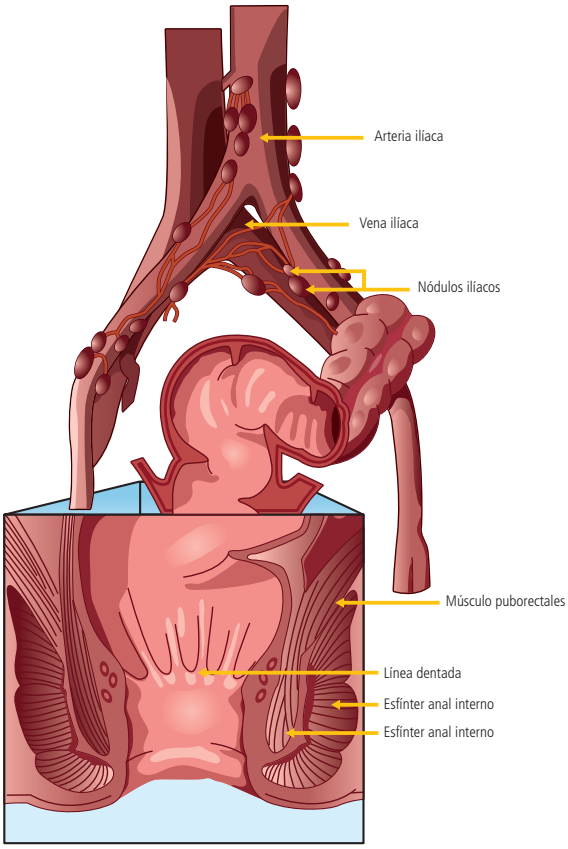

FIGURA 22.

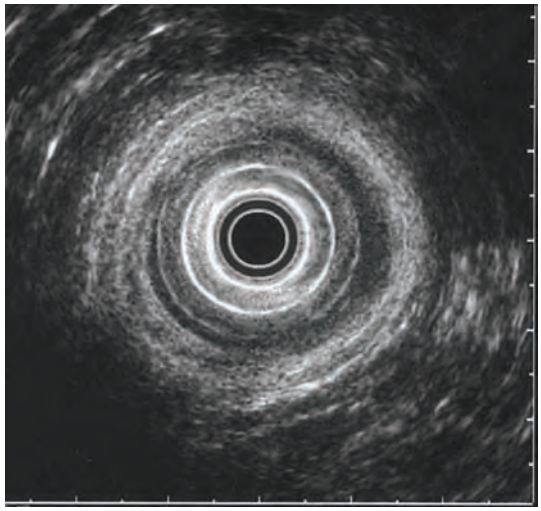

FIGURA 23.

Los paquetes hemorroidales primarios se distribuyen siguiendo el patrón impuesto por la hemorroidal superior, de modo que se ubican en horas 3, 7 y 11 del reloj.

En la visión ecoendoscópica se observa internamente el balón anecoico por el agua en el interior del balón, posteriormente se observa un anillo hiperecoico que corresponde al tejido celular subcutáneo y luego el esfínter anal interno que es un anillo hipoecoico completo y el esfínter externo que es un anillo hiperecoico externo al primero en la Figura 22 se observa la anatomía anorrectal y en la Figura 23 visión ecoendoscópica de los esfínteres anales.

La preparación para la realización del USE anorrectal es la misma que la realizada para una sigmoidoscopia, la luz debe estar libre de materia fecal, la posición debe ser decúbito lateral izquierdo, pero en algunos casos para evaluar en mujeres el esfínter anal externo en la región anterior se puede necesitar posición prona o algunos cambios de posición durante el examen para visualizar completamente el anillo.

Generalmente para la realización de este examen no se requiere sedación alguna, pero en algunos casos se utilizan para realizar punción con mayor precisión o en aquellos pacientes que presentan dolor por abscesos o tumores.

En la primera parte del examen luego de la inspección y del tacto rectal digital, se debe realizar sigmoidoscopia endoscópica, antes de realizar la USE, con el fin de evaluar el estado de la mucosa, o identificación de la lesión en forma directa y evaluar la preparación. Con el equipo radial el examen debe iniciarse desde la unión rectosigmoidea de manera retrógrada hacia el ano. Igualmente como con la exploración de otros sitios, se puede utilizar balón o agua libre o la combinación de las dos. Luego de inflar el balón distal con agua, se debe aspirar el aire y posteriormente agregar agua en la luz intestinal para mejorar la visión. Idealmente el equipo debe estar dentro del agua en la mitad de la luz, paralelo a la lesión a estudiar.

Para examinar la zona anal, se debe llenar mínimamente el balón para evitar una compresión extrema y así distorsionar la anatomía del canal anal.

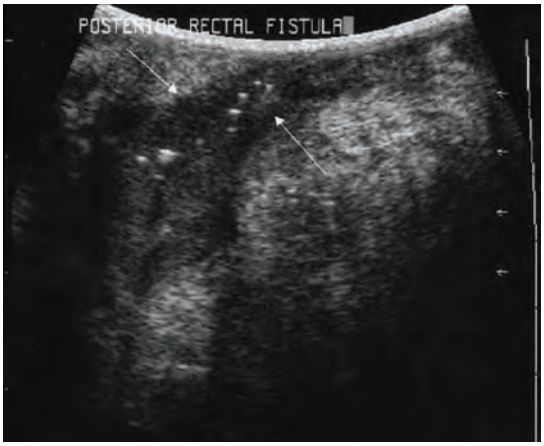

FIGURA 24. Fístulas.

Si fuera necesaria la obtención histopatológica de alguna lesión se debe usar el equipo lineal para realizar la punción en tiempo directo, previa utilización de profilaxis antibiótica intravenosa y la continuación preferiblemente de una quinolona por 5 días, para prevenir la infección.

Abscesos y fístulas perianales

En la evaluación de esta zona los exámenes radiológicos existentes se han caracterizado por tener mala sensibilidad y especificidad.

Una técnica ideal debe evaluar el sitio exacto de la lesión y los territorios de las fístulas para un plan terapéutico preciso. La USE ha ido ganando experiencia en este respecto, demostrando utilidad.

En una patología de relativa frecuencia como son los abscesos perianales que se caracterizan por dolor anal severo y afección de la calidad de vida del paciente, el USE puede prestar ayuda al ofrecer un diagnóstico y localización precisa que define al tratamiento definitivo. La imagen observada se caracteriza por ser hipoecoica debido al tejido inflamatorio presente.

La fístula es un trayecto tubular fibroso con tejido de granulación que está abierto por un orificio (primario o interno), en el canal anal o en el recto y se comunica con la piel perianal por uno o varios orificios (secundarios). La ma- yoría de las fístulas anorrectales evolucionan a la cronicidad generando un absceso, de manera que ambos tienen el mismo origen etiológico.

Las fístulas se clasifican según las trayectorias seguidas en relación con los esfínteres anales, en cuatro grupos: interesfintéricas, transesfintéricas, supraesfintéricas y extraesfintéricas.

Las fístulas se observan en el USE como trayectos hiperecoicos o gotas, que representan aire, dentro de un tracto hipoecoico, que corresponde al tejido inflamatorio alrededor. Figura 24

Varios estudios han mostrado la precisión del USE en la evaluación de la enfermedad perianal, estudios comparando use con sondas de 5Mhz vs. TAC 82% vs.24% en pacientes con enfermedad de Crohn y en la evaluación de fístulas, usando como patrón de oro los hallazgos quirúrgicos y el curso clínico del paciente.

Otros estudios han comparado use usando 7 Mhz y RNM (Resonancia Magnética) con hallazgos quirúrgicos en pacientes con fístulas perianales por Crohn siendo más sensible el USE 82% vs. 50%.

Otro estudio comparando RNM, USE vs examen bajo anestesia (EBA) encontró buena precisión para los tres métodos 91% vs. 87% vs. 91%. La combinación de RNM o USE con el EBA se acerca al ciento por ciento de precisión, teniendo como ventaja el USE que puede realizarse en el mismo tiempo posterior a la colonoscopia en la misma sesión.

DAÑO DEL ESFÍNTER ANAL

La incontinencia fecal es la manifestación más importante de daño del esfínter anal, y genera un problema social importante y una pérdida de la autoestima en la persona.

La detección del daño del esfínter anal es muy importante para una adecuada estrategia terapéutica, sin embargo hay ausencia de una herramienta diagnóstica adecuada, siendo la electromiografía (EMG) el primer método empleado para la valoración de la integridad del esfínter anal externo, debido a la necesidad de la aplicación de una aguja en el músculo; es un examen doloroso y poco tolerado. Por lo tanto el USE presenta una excelente opción precisa y no dolorosa, para la evaluación de

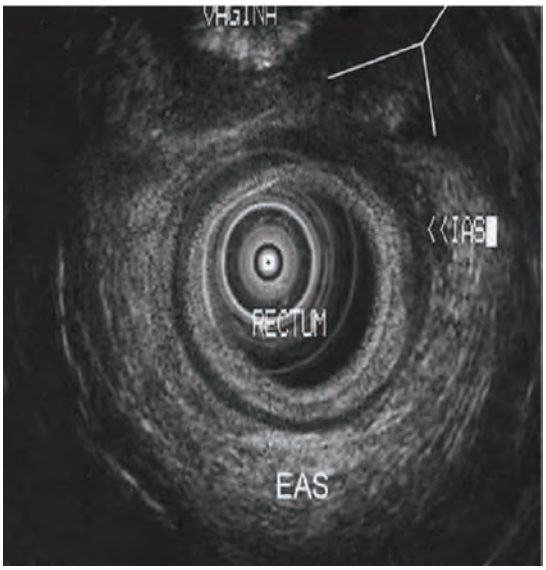

FIGURA 25. Ruptura.

la integridad esfinteriana. En el examen de USE las rupturas del esfínter o falta de continuidad se pueden apreciar fácilmente así: en el esfínter anal interno se observan fisuras hiperecoicas en el anillo que como se había dicho antes es hipoecoico, y en contraste en el esfínter anal externo aparecen ruptura hipoecoicas en un anillo hiperecoico, esto se debe a un reemplazo del músculo estriado normal por granulación y fibrosis. Figura 25.

Los estudios comparativos realizados en hallazgos quirúrgicos de pacientes con esfintero- plastias han mostrado sensibilidad de casi ciento por ciento para detectar defectos en ambos es-fínteres. Otra utilidad del USE es la predicción del resultado de la esfinteroplastia, en un estudio en 31 pacientes que fueron llevados a esfinteroplastia por incontinencia fecal, en 21 pacientes que el USE demostró el cierre del esfínter externo anal 18 (86%) mejoraron de la incontinencia fecal, al contrario de los 10 pacientes que tenían aún el defecto del esfínter, ocho persistieron con incontinencia significativa.

USE EN PATOLOGÍA INFLAMATORIA INTESTINAL

Un estudio en Portugal evaluó la utilidad del USE en la enfermedad inflamatoria intestinal, al evaluar la pared rectal en pacientes con enfermedad inflamatoria inactiva comparando con controles normales en 30 pacientes (10 Crohn, 10 colitis ulcerativa, 10 normales) se evaluaron ciertos parámetros como: mucosa, submucosa, muscular propia y grosor total de la pared, presencia de fístulas, abscesos, seudopólipos, vasos y nódulos linfáticos, encontrando diferencias significativas entre el grosor total de la pared y de la muscular propia entre enfermedad inflamatoria y los controles normales, así como presencia de nódulos linfáticos en enfermedad inflamatoria y diferencia en el grosor de la submucosa siendo mayor en la enfermedad de Crohn con respecto a la colitis ulcerativa, concluyendo que el USE puede ayudar a la valoración del paciente con enfermedad inflamatoria intestinal, pero hacen falta estudios grandes para dar una recomendación más exacta.

PATOLOGÍA RECTAL CÁNCER RECTAL

El USE es el método más preciso para evaluar la invasión del cáncer a la pared T y a los ganglios linfáticos N determinando el tipo de cirugía (local vs. resección radical) así como la necesidad de quimioterapia neoadyuvante. Además de ser un método preciso en la detección de la recurrencia tumoral, puede servir como una guía para el estudio histopatológico con punción con aguja fina transrectal, puede servir para la evaluación de pólipos gigantes y evaluar su penetración dentro de la pared gastrointestinal antes de la resección endoscópica.

El pronóstico del cáncer rectal depende del compromiso local, nodal y a distancia, El cáncer rectal se estatifica con el sistema TNM.

Clasificación TNM Comité Internacional Unión contra el cáncer: (AJCC/UICC).

T1: Compromiso de mucosa y submucosa
T2: Compromiso muscular propia sin atravesarla
T3: Compromiso de grasa perirrectal
T4: Compromiso a órganos adyacentes.
N1: Metástasis nódulos regiones 1 y 3
N2: Metástasis en regionales 4 o mayores.

Las indicaciones del USE en cáncer rectal son las siguientes:

Cáncer rectal temprano vs. avanzado: para evaluar si compromete mucosa y submucosa, siendo susceptible de resecarlo endoscópicamente, o si compromete muscular propia o tejidos vecinos, lo cual lo haría irresecable y deberá recibir previamente a la cirugía tratamiento de quimioterapia y /o radioterapia.

Cáncer rectal: para evaluar la posibilidad de escisión transanal.

Pólipos grandes: confirmar o descartar malignidad basado en la profundidad de penetración de la masa a través de la pared rectal y la presencia de nódulos linfáticos antes de la resección endoscópica.

Vigilancia de recaída tumoral después de cirugía.

Según la estadificación T, el manejo es el siguiente:

T1: Manejo transanal quirúrgico.
T2: Resección radical y radiación postoperatoria.
T3: y T4 N1 quimiorradioterapia preoperatorio previa a la resección radical.

FIGURA 26. Tumor de recto.

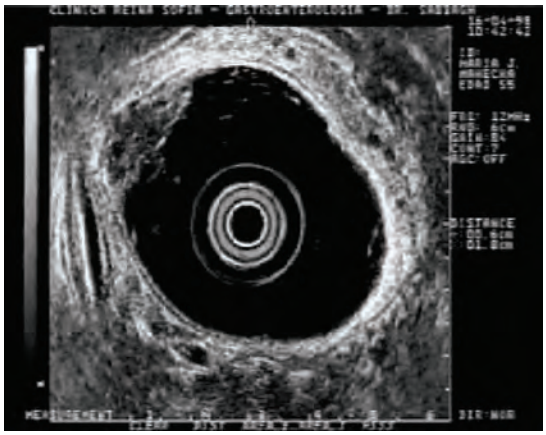

FIGURA 27. Estadificación Tumor de recto T2: Compromiso muscular propio.

APARIENCIA DEL CÁNCER RECTAL

Los tumores tienen por lo general una apariencia de masas hipoecoicas, que producen una disrupción de las cinco capas de la pared rectal. En la Figura 26 se observan la imágenes endoscópicas de un tumor en recto, en la Figura 27 se observa la imagen de USE, donde se ve la estadificación de la misma lesión con compromiso t2 hasta la muscular propia.

Los nódulos linfáticos perirrectales normales por lo general no se observan con el USE. Los nódulos de origen tumoral aparecen como estructuras ovales o redondas que son hipoecoicas comparadas con la grasa perirrectal, son isoecoicas al tumor y generalmente mayores de 5mm de diámetro, sin embargo la mayoría de los nódulos tumorales de colon son menores de este tamaño; para efectos prácticos cualquier nódulo adyacente al cáncer rectal debe ser considerado potencialmente maligno. Se debe ubicar la relación de la patología en relación con los órganos normales como próstata, vagina, vesículas seminales, ya que ayudan a determinar la posibilidad de recesión anterior baja.

PRECISIÓN DE LA USE RECTAL Y EL ESTADIO COMPARADO CON PATOLOGÍA QUIRÚRGICA

Se muestran abajo los estudios que soportan la precisión del USE en el estadio de cáncer rectal, con precisión aproximada del 83% para T y 75% para N (Tabla 4).

El problema del USE en recto es que sobreestadifica, ya que debido a su alta resolución puede detectar pero no separar la inflamación

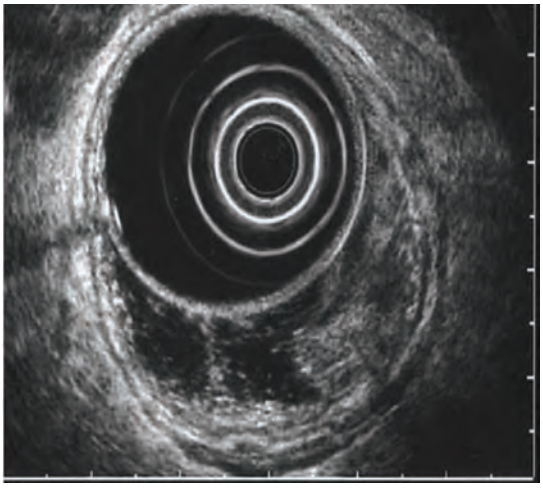

FIGURA 28. Ca de Recto T1N0.

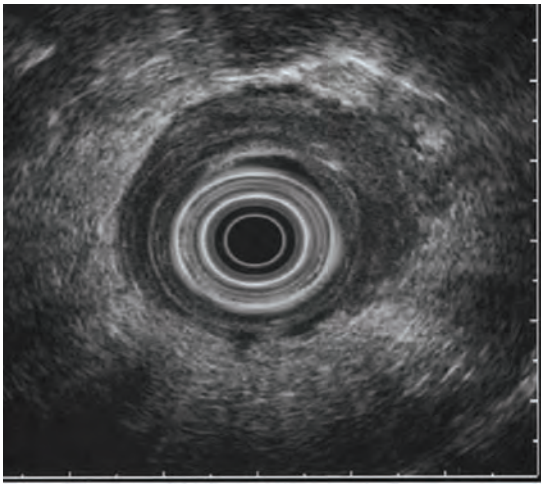

FIGURA 29. T3NO.

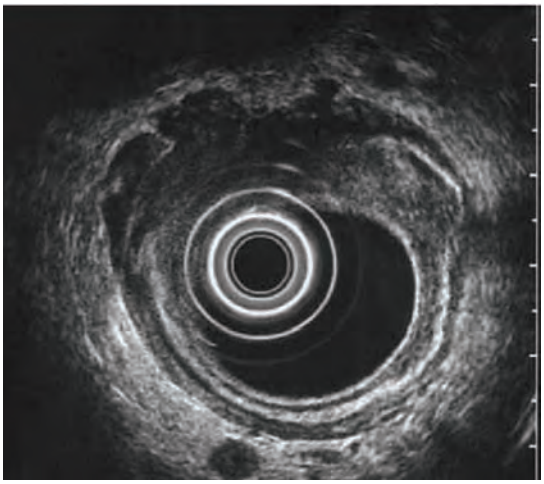

FIGURA 30. Ca Recto T4 N1.

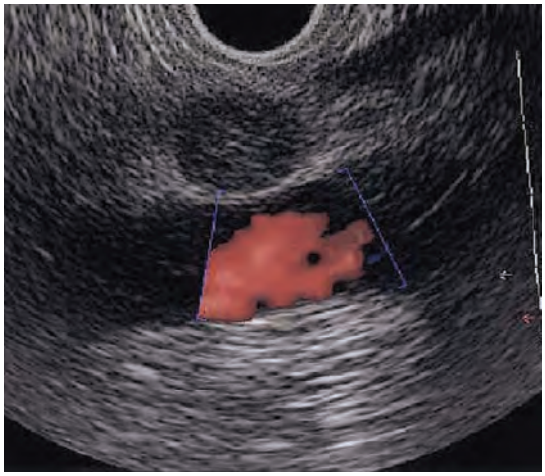

Punción de adenopatía.

Tabla 4.

Autor	Año	No	T	N
Saitoh	1986	88	90%	75%
Feife	1987	79	89%	
Beynon	1988	100	93%	83%
Yamashita	1988	122	78%	
Rifkin	1989	102	72%	81%
Hildebrandt	1990	113	78%	
Cho	1993	76	82%	70%
Herzog	1993	118	89%	80%
Glaser	1993	154	86%	81%
Nielson	1996	100	85%	
Sailer	1997	160	77%	83%
Nishimori	1998	70	76%	69%
Norton	1999	121	92%	65%
Akasu	2000	154	96%	72%
García-A	2002	545	69%	64%
Marusch	2002	422	63%	
Total		2524	83%	75%

hipoecoica que se puede presentar alrededor del tumor, también se puede sobre estadificar cuando el tumor se localiza sobre un pliegue o una angulación, lo que genera una imagen tangencial, la mayor dificultad se aprecia en los tumores t2, pudiendo verse como t3.

La determinación de nódulos linfáticos N es menos precisa que la invasión local T debido a la dificultad para discriminar entre nódulos inflamatorios y tumorales, así como la identificación de nódulos lejanos. Ver Figuras 28 29 y 30: estadificación de cáncer de recto.

Dentro de los diferentes métodos para evaluar la estadificación en cáncer rectal están el examen digital cuya precisión para detectar crecimiento extrarrectal es de 80%, existen estudios que han comparado el examen digital con el USE que sugieren mayor precisión para el último para la profundidad de la lesión en series que oscilan entre 91 y 92% para el USE y 52 A 60% para el examen digital.

La TAC, tiene utilidad en la detección de nódulos regionales y lesiones metastásicas a distancia, estudios comparativos entre USE y TAC muestran mayor precisión para el USE tanto en T: 87% vs. 76% y en N:

78% vs. 62%. Siendo la TAC incapaz de diferenciar entre las capas de la pared rectal, no diferenciando t1 de t2. que es necesario para dirigir la resección local.

La resonancia magnética ha mostrado precisión similar al USE, un estudio mostró una precisión para RNM en pacientes prequirúrgicos de 77% vs. 85% para USE, otro estudio mostró similitud estadística siendo la precisión de RNM 82% vs. 88% Para USE en T y 60% RNM vs. 80% USE en N.

En estudios de análisis de costo efectividad han mostrado que la mejor estrategia para la estadificación de cáncer rectal debe realizarse con USE para T y TAC para N y M.

En pacientes que han recibido tratamiento con radioterapia, la precisión disminuye debido al edema y cambios inflamatorios potsradiación, Tanto para T como para N.

La utilidad de la punción con aguja fina no se ha evaluado suficientemente en estudios adecuados, algunos estudios muestran que no se modifica sustancialmente la precisión con respecto a sólo usar USE sin punción.

Se debe tener precaución en la punción de nódulos linfáticos cuando la aguja debe atravesar el tumor, debido a que esto aumenta los falsos positivos para malignidad. La mejor indicación de la punción puede ser el diagnóstico de recurrencia cáncer.

En cuanto a la recurrencia tumoral después de cirugía en cáncer avanzado es aproximadamente el 25% y disminuye a 10% si se utiliza radioterapia. La detección pronta de recaída, puede soportar un tratamiento temprano y mejorar la sobreviva. El USE ha mostrado ser muy preciso para detectar la recidiva tumoral y la punción provee una confirmación histopatológica adecuada. Sin embargo no se conoce el tiempo óptimo de seguimiento. Algunos expertos recomiendan seguimiento USE cada seis meses durante los primeros dos años.

La utilidad del USE rectal en otras patologías en recto ha sido evaluada en casos de endometriosis. Varios estudios han mostrado que el USE puede ser útil en el diagnóstico del compromiso rectal, así como del seguimiento, pero faltan más estudios para dar una recomendación más clara. [3-79]

Cáncer de recto por USE T1sm. Dr. L.C. Sabbagh.

CONCLUSIONES

El USE en la última década ha pasado de ser un método de aprendizaje y de moda para convertirse en una herramienta necesaria de primera mano por su gran utilidad en el diagnóstico y tratamiento de los pacientes con enfermedades digestivas.

BIBLIOGRAFÍA

1. Ame T, Fuji T, Okita K, et al. A fundamental study of normal layer structure of the gastrointestinal wall visualized by endoscopic ultrasonography.

Seand J- Gastroenterol 1986; 21 (supp1.123): 6-15.

2. Byrne and Paul Jowell. Gastrointestinal lmaging: En- doscopic Ultrasound. Gastroenterology 2002; 122: 1631.1648.
3. Fusaroli P, Vallar R, et al. Scientific publications in Endoscopic Ultrasonography: A 20 year Global Survey of fue literature Endoscopy 2002; 34:451 4-56.
4. Jacques van Dam, Recent Advances in Endoscopic Ultrasonography. Gastrointestinal Endoscopy 2000; 52: 6 (Suppl): 3 -60.
5. Kenjiro Yasuda. The Hand Book of Endoscopic Ultrasonography in Digestive Tract. 1 st Ed. Japan: Blackwell Science; 2000: 11-47.
6. Kimmey MB. Martin Rw, HAGGm RC, ET AL. Histologic correlates of endoscopic ultrasound Images. Gastroenterology 1989, 96: 433-441.
7. Rfsch T. Kapfer B. Will U, Baronius W. Strobel M. Lorenz R. et al. Accuracy of endoscopic ultrasonography in upper gastrointestinal submucosal lesions: a prospective multicenter study. Scand J Gastroente- rol 2002;37:856 –62.
8. Chak A. EUS in submucosal tumors. Gastrointest Endosc 2002;56(Suppl 4):S43 – 8.
9. Hedenbro JL. Ekelund M. Wetterberg P. Endoscopic diagnosis of submucosal gastric lesions: the results after routine endoscopy. Surg Endosc 1991;5:20 –3.
10. Yasuda K. Nakajima M. Yoshida S. Kiyota K. Kawai K. The diagnosis of submucosal tumors of the stomach by endoscopic ultrasonography. Gastrointest Endosc 1989;35:10 –5.
11. Caletti G. Zani L. Bolondi L. Brocchi E. Rollo V. Bar- bara L. Endoscopic ultrasonography in the diagnosis of gastric submucosal tumor. Gastrointest Endosc 1989;35:413– 8.
12. Rfsch T. Lorenz R. Dancygier H. von Wickert A. Classen M. Endosonographic diagnosis of submucosal upper gastrointestinal tract tumors. Scand J Gastroenterol 1992;27:1 – 8.
13. Motoo Y. Okai T. Ohta H. Satomura Y. Watanabe H. Yamakawa O. et al. Endoscopic ultrasonography in the diagnosis of extraluminal compressions mimicking gastric submucosal tumors. Endoscopy 1994;26:239– 42.
14. Kawamoto K. Yamada Y. Utsunomiya T. Okamura H. Mizuguchi M. Motooka M. et alGastrointestinal submucosal tumors: evaluation with endoscopic US. Radiology 1997;205: 733– 40.
15. Chen TK. Wu CH. Lee CL. Lai YC. Yang SS. Tu TC. Endoscopic ultrasonography to study the causes of extragastric compression mimicking gastric submucosal tumor. J Formos Med Assoc 2001;100:758–61.
16. Polkowski M. Palucki J. Butruk E. Transabdominal ultrasound for visualizing gastric sub-mucosal tumors diagnosed by endosonography: ¿Can surveillance be simplified? Endoscopy 2002;34:979– 83.
17. Hyun JH. Jeen YT. Chun HJ. Lee HS. Lee SW. Song CW. et al. Endoscopic resection of submucosal tumor of the esophagus: results in 62 patients. Endoscopy 1997;29:165– 70.
18. Shen EF. Arnott ID. Plevris J. Penman ID. Endoscopic ultrasonography in the diagnosis and management of suspected upper gastrointestinal submucosal tumours. Br J Surg 2002;89:231– 5.
19. Palazzo L. Landi B. Cellier C. Cuillerier E. Roseau G. Barbier JP. Endosonographic features predictive of benign and malignant gastrointestinal stromal cell tumours. Gut 2000;46:8892.
20. WAXMAN I. Submucosal Tumors: EUS Evaluation. Endoscopic Surgery; Endoscopic for the Next Millennium A Problem Based Approach. ASGE, May 19 – 20, 2004: 65-70.
21. Scotiniotis IA. Kochman ML. Lewis JD. Furth EE. Rosato EF. Ginsberg GG.Accuracy of EUS in the Barrett 's esophagus and high-grade, dysplasia or intramucosal carcinoma.Gastrointest Endosc 2001;54:689-96.
22. Parent J. Levine DS. Haggitt RC. Wood DE. Reid BJ. Kimmey MB. Accuracy of endoscopic ultrasound,staging in patients with Barrett 's esophagus and intramucosal carcinoma [abstract].GastrointestEndosc 1997;45:AB76.
23. Botet JF. Lightdale CJ. Zauber AG. Gerdes H. Urmacher C. Brennan MF. Preoperative staging of esophageal cancer:comparison of endoscopic US and dynamic CT.Radiology 1991;181:419-25.
24. Lightdale CJ. Botet JF. Kelsen DP. Turnbull AD. Brennan MF. et al. Diagnosis of recurrent upper-gastrointestinal cancer at the surgical anastomosis by endoscopic ultrasound.Gastrointest Endosc1989;35:407-12.
25. Elizalde JJ. Piñol V. Papel de la ultrasonografía endoscópica en las estrategias diagnóstico- terapéuticas

en oncología digestiva.Gastroenterolol Hepatolol 2002;25:60-69.

26. Mesenas S. Vu C. Doig L. Meenan J. Radial EUS for re-staging esopha-geal cancer after neo-adjuvant chemotherapy predicts survival but not resectability: a large resection controlled study [abstract]. Gastro- intest Endosc 2006; 63: W1286.
27. Rosch t. Endosonographic staging of esophageal-cancer: a review of literature results. Gastrointest. Endosc Clin N Am 1995; 5: 537 - 547.
28. Lightdale CJ, Botet JF, Zauberag, et al. Endoscopic ultrasonography in the staging of esophageal cancer: comparison with dynamic CT and surgical pathology. Gastrointest Endosc 1990; 36: 191.
29. Shimpi RA. George J. Yerrabapu S. et al. Staging esophageal cancer using endoscopic ultrasound (EUS): staging accuracy revisited [abstract]. Gastrointest Endosc 2006; 63: W1368.
30. Van Dam, Sivak Staging Gastric Cancer. Gastrointestinal Endosonography. 1999; 18-19:185-199.
31. Takemoto T. Yanai H. Tada M. Aibe T. Fujimura H. Murata Y. et al. Applications of ultrasonic probes to endoscopic resection of early gastric cancer. Endoscopy 1992;24:329-33.
32. Akahoshi K. Misawa T. Fujishima H. Chijiiwa Y. Maruoka A. Ohkubo A. et al. Preoperative evaluation of gastric cancer by endoscopic ultrasound.Gut 1991;32:479-82.
33. Botet JF. Lightdale CJ. Zauber AG. Gerdes H. Winaver SJ. Urmacher C,et al. Preoperative staging of gastric cancer:comparison of endoscopic US and dynamic CT.Radiology 1991;181:426-32.
34. Fusaroli P. Caletti G. Endoscopic ultrasonography. Endoscopy 2003;35:127-35.
35. Rösch T. Classen M. Gastroenterologic, Endosonograpy. New York:Thieme Stuttgart;1992.
36. S Nakamura, T. Matsumoto et al. Predictive value of endoscopic ultrasonography for regression of gastric lo grade and high grade MALT lymphomas after eradication of Helicobacter pylori. Gut. 2001;48:454-460.
37. Chan Sup Shim. Role of Endoscopic Ultrasonography for Gastric Lesions. Endoscopy 1998;30:A55-A59.
38. Palazzo L. Roseau G. Ruskone-fourmestraux A. et al. Endoscopic ultrasonography local staging of primary gastric Lymphoma. Endoscopy 1993; 25: 502-508.
39. Gupta P. Zwischenberger JB. Chaya CT. Bhutani MS. Endoscopic ultra-sound-guided fine needle aspiration as the definitive diagnostic or staging study in patients with suspected or known lung cancer [abstract]. Gastrointest Endosc 2006; 63: W1357
40. Eloubeidi MA. Desmond R. Desai S. et al. Impact of staging endosonography on treatment and survival in patients with non-small cell lung cancer [abs tract]. Gastrointest Endosc 2006; 63: AB640.
41. Annema JT. Versteegh MM. Veselic M. Rabe KF. Transesophageal ultrasound and the assessment of tumour invasion in non-small cell lung cancer [abstract]. Gastrointest Endosc 2006; 63: W1292learning period using electronic consultation [abstract]. Gas- trointest Endosc 2006; 63: W1339.
42. Vansteenkiste JF. Mortelmans LA. FDG-PET in the locoregional lymph node staging of non-small cell lung cancer. A comprehensive review of the Leuven Lung Cancer Group experience. Clin Pos Imaging1999;2:223-31.
43. Toloza EM. Harpole L. Detterbeck F. McCrory DC. Invasive staging of nonsmall cell lung cancer: a review of the current evidence.Chest 2003;123(Suppl 1):157S-66S.
44. Harrow EM. Abi-Saleh W. Blum J. Harkin T. Gasparini S,Addrizzo-Harris DJ,et al.The utility of transbronchial needle aspiration in the staging of bronchogenic carcinoma.Am J Respir Crit Care Med 2000;161:601-7.
45. Sherman S. MD. Guest Editor, Gastrointestinal endoscopy, Clinics of North America. Endoscopic Therapy of Pancreatic Disease. January 1998.
46. Rosch T Gastrointestinal endoscopy, Clinics of North America Endoscopic Ultrasonography.. State of the Art 1995. Part II MD. Guest Editor. October 1995.
47. Barkin J. Georg P MD. and Guest Editors Gastrointestinal endoscopy, Clinics of North America-Pancreas Update September 1999.
48. Rosch T. Lightdale CJ. Botet JF. et al. Endosonographyc localization of pancreatic endocrine tumors. N. Engl J. Med 1992; 326: 1721-1726 Fernández-del Castillo C. Warshaw AL. Current management of cystic neoplasms of the pancreas. Adv Surg 2000;34:237-248.
49. Fernández-del Castillo C. Targarona J. Thayer SP.

Rattner DW. Brugge WR, Warshaw AL. Incidental pancreatic cysts: clinicopathologic characteristics and comparison with symptomatic patients. Arch Surg 2003;138:427-434.

50. Frossard JL. Amouyal P. Amouyal G. et al. Perfor- mance of endosonography-guided fine needle aspi- ration and biopsy in the diagnosis of pancreatic cys- tic lesions. Am J Gastroenterol 2003;98:1516-1524.
51. Brugge WR. Lewandrowski K. Lee-Lewandrowski E. et al. Diagnosis of pancreatic cystic neoplasms: a report of the cooperative pancreatic cyst study. Gas- troenterology 2004;126:1330-1336.
52. Sedlack R. Affi A. Vazquez-Sequeiros E, Norton ID, Clain JE, Wiersema MJ. Utility of EUS in the evalua- tion of cystic pancreatic lesions. Gastrointest Endosc 2002;56:543-547.
53. Brugge WR. The role of EUS in the diagnosis of cystic lesions of the pancreas. Gastrointest Endosc 2000;52:Suppl:S18-S22.
54. Ahmad NA. Kochman ML. Lewis JD. Ginsberg GG.Can EUS alone differentiate between malignant and benign cystic lesions of the pancreas? Am J Gas troenterol 2001;96:3295-3300.
55. Brugge W. Lauwers G. et al, Cystic Neoplasms of the Páncreas. NEngland J Med 2004: 351: 1218-1226
56. Brugge W. Slatzman J. Scheinman R. Diagnosis of cystic neoplasms of the pancreas: the report of the Cooperative Pancreatic Cyst Study [abstract]. Gastrointest Endosc 2001;53:AB16.
57. Lau SK. Lewandrowski KB. Brugge WR. Warshaw AL. Centeno BA. Diagnostic significance of mucin in fine needle aspiration samples of pancreatic cysts. Mod Pathol 2000;13:48A-48A. abstract.
58. Adsay NV. Klimstra DS. Compton CC. Cystic lesions of the pancreas: introduction. Semin Diagn Pathol 2000;17:1-6.
59. Fernandez-del Castillo C. Targarona J. Thayer SP. Rattner DW. Brugge WR. Warshaw AL. Incidental pancreatic cysts: clinicopathologic characteristics and comparison with symptomatic patients. Arch Surg 2003;138:427-433. discussion 433–4.
60. 60. S. Ian Gan. Christopher C. Thompson. MD. Gregory Y. Lauwers, MD,,Brenna C. Bounds, MD. William R. Brugge, MD. Ethanol lavage of pancreatic cystic lesions: initial pilot study, Gastroint Endoscop 2005, vol 61 No 6.
62. Soetikno RM. Chang K. Endoscopic ultrasound-guided diagnosis and therapy in pancreatic disease. Gastrointes Endosc Clin N Am 1998;8(1):237-247.
63. Muller MF, Meyenberger C. Bertschinger P,Schaer R., Marincek B. Pancreatic tumors: evaluation with endoscopic US,CT and MR imaging.Radiology 1994, 190, 745 a 51.
64. Natterman C. Goldschmithajw, Dancigyer H. Endo-sonography in chronic pancreatitis- A comparison between endoscopic retrograde pancreatography and endoscopic ultrasonography. Endoscopy 1993;25: 565-570.
65. Roseau G. Gallblader wall anomalies: should they be recognized? What place for endoscopic ultrasonography in their staging? Acta Endoscopica 2004; 34 (1): 87-92.
66. Napoleón B. ¿Has the hilum become accessible to echoendoscopy? Acta Endoscopica 2004; 34 (1): 81-83.
67. Napoleon B. Miniprobe sonography in 2003: ¿Gadget or necessity? Biliary duct and pancreas: pros. Acta Endoscópica 2003; 33 (1): 7-8.
68. Deprez P. ¿Is there a role for endosonography in acute pancreatitis? Acta Endoscópica 2003; 33 (1): 11-14.
69. Rosch T. Classen M. Endoscopic ultrasonography of the retroperitoneal organs. En Sivak M (ed). Gastroenterologic Endoscopy. Philadelphia: WB Saunders, 2000; 1183-1197.
70. Liu CL. Lo CM. Chan JKF. Poon RTP. Fan ST.EUS for detection of occult cholelithiasis in patients with idiopathic pancreatitis.Gastrointest Endosc 2000; 51: 28 a 32.
71. Amouyal p, amouyal g, levy p, et al. Diagnosis of choledocholithiasis by endoscopic ultrasonography. Gastroenterology 1994; 106: 1062-1067.
72. TIO Tlo EUS of ampullary and biliary tumors.1 Oth International symposium of endoscopic ultrasonography book.1995; 175-179.
73. Palazzo L. O'Toole, Biliary stones: including acute biliary pancreatitis Gastrointest Endoscopy Clin N Am 15 (2005).
74. Jemal A. Thomas A. Murray T. Thun M. Cancer statistics, 2002. CA Cancer J Clin 2002;52:23-47. Colo-rectal Dis 1995;10:126-32.
75. American Joint Committee on Cancer. Colon and rectum. In: Fleming ID, et al, editors. AJCC cancer

staging manual. Philadelphia: Lippincott-Raven; 1997. p. 83-90.

76. García-Aguilar J. Pollack J. Lee SH. Hernández DA, Mellgren A,Wong WD, et al. Accuracy of endorectal ultrasonography in preoperative staging of rectal tumors. Dis Colon Rectum 2002;45:10-5.
77. Marusch F. Koch A. Schmidt U. Zippel R. Kuhn R.
78. Wolff S. et al. Routine use of transrectal ultrasound in rectal carcinoma: results of a prospective multicenter study. Endoscopy 2002;34:385-90.78. Dewhurst CE, Mortekele KJ. Cystic tumors of the pancreas: imaging and management. Radiol clin North Americ 2012 May;50(3):467-86. Epub 2012 Mar 28.
79. Basturk O, Coban I, Adsay NV, Pancreatics cysts: Pathological classification, differential diagnosis, and clinical implications. Arch Pathol Lab Med 2009 ; 133 : 423-38.
80. Won Jae, Brugge William. Pancreatic Cystic neoplasms : Diagnosis and Management. Gastroenterol Clin N Ame 41 (2012) 103-118.
81. Kwon RS. Advances in the diagnosis of cystic neoplasms of the pancreas, Curr Opin Gastroenterol 2012 ; sep 28 (5) : 494-500.

Ultrasonido endoscópico terapéutico

ROBERTO FOGEL STERN

INTRODUCCIÓN

El ultrasonido endoscópico nace en el año 1980, ya en la década de los 90 empieza a aparecer su utilidad terapéutica con la aparición de las agujas con punción. La rápida evolución de los equipos, habilidades de los expertos, han llevado a este relativamente nuevo procedimiento a mejorar tanto en los diseños de los equipos como calidad de imagen. La posibilidad del Doppler cambió y mejoró la sensibilidad del estudio en pocos años y se logró no sólo ver la imagen, saber si hay infiltración vascular de los vasos vecinos, la presencia de ganglios, a veces de metástasis, observar lesiones quísticas del páncreas, abscesos intraabdominales si no toma de muestras, drenaje de los mismos y colocación de prótesis. En este capítulo trataremos de revisar desde los primeros procedimientos hasta los que se encuentran actualmente en fase experimental.

El ultrasonido endoscópico terapéutico no es más que la utilización del ultrasonido endoscópico para realizar procedimientos terapéuticos, bien sea toma de líquido de una cavidad quística, o colocar una prótesis entre el quiste y el estómago, etc.

Vamos a hacer una breve descripción de las agujas desde su aparición. Las primeras agujas fueron la GIP-Mediglobe Leedle System (GIP-Medzin Technik/Mediglobe Corp., Tipo Hancke/Vilmann), este sistema fue diseñado para el equipo Pentax Lineal. La ventaja de esta aguja era que tenía un mango reusable y una camisa también y sólo la aguja era totalmente desechable, era un poco complicada su montura y la muestra realmente a veces era escasa y no permitía concluir con facilidad.

La primera aguja Olympus NA-10j-1 Needle System (Olympus, Tokio, Japan) fue diseñada para el equipo mecánico (GF-UM30P); comienzan con esta aguja cambios favorables para la obtención de material de lesiones tumorales, ya que a pesar de que era un poco complicado tomar las muestras, el resultado era mayor cantidad de material para diagnóstico.

La aguja automática, aparece con la posibilidad de cargarla con un dispositivo lateral del mango y al estar al frente de la lesión se hace un disparo automático; la desventaja era que muchas veces no se tenía el suficiente control de hasta dónde podía penetrar la aguja y

aumentaba la posibilidad de complicaciones como el sangramiento.

El nuevo Echotip Ultrasound Leedle (EUSN-1) (Wilson Cook, Wilson Salem, NC): la cubierta externa viene hecha en plástico, con un estilete que sobresale de la aguja al entrar en la lesión, se retira el estilete y se coloca la inyectadota en la parte superior de la aguja con presión positiva que se logra con una válvula entre la inyectadota y la aguja, procediendo a realizar movimientos cortos y en distintas posiciones dentro del tumor para obtener una muestra de mejor calidad. Esta aguja totalmente desechable hace más cómoda la toma de biopsia y es más segura. Esta versión primera que salió con la aguja de plástico color azul, tenía un pequeño problema, que el material era muy duro y a veces muy difícil, especialmente cuando estamos en duodeno con el equipo con una curva sacar la aguja, teníamos que rectificar muchas veces, el equipo se perdía la lesión y luego reposicionar el ecoendoscopio para sacar la aguja. Esto mejoró notablemente cuando la casa comercial sacó el EUSN-3 cuya superficie es espiral color verde. Esta versión es más cómoda, fácil de sacar del canal operativo en cualquier posición del ecoendoscopio.

Olympus ya tiene en el mercado su aguja desechable, plástica, y además hay de las dos casas Olympus y Wilson Cook las Trucut, que tienen mayor espacio para material de biopsia y se disparan automáticamente, hay que esperar hasta el próximo año que aparezcan los trabajos que soporten las ventajas de esta aguja sobre las anteriores, además que tengan una baja morbilidad.

NEUROLISIS DEL PLEXO CELIACO POR ULTRASONIDO ENDOSCÓPICO

Cuando realizamos el ultrasonido endoscópico diagnóstico para evaluar y estadiar el cáncer de páncreas, o si hacemos el diagnóstico de pancreatitis crónica, tenemos la opción de realizar un método terapéutico con miras a paliar el dolor del paciente. El tratamiento de dolor severo abdominal por cáncer de páncreas y pancreatitis crónica, es un reto para los médicos, se inicia terapia con antiinflamatorios no esteroideos, analgésicos opiáceos y está demostrado que el control de este dolor, a veces puede ser muy poco controlado[1]. Muchas veces los analgésicos pueden parcialmente controlar el dolor, sin embargo se asocian con estreñimiento, delirium, náuseas y vómito con lo cual desmejoran la calidad de vida. La neurolisis del plexo celiaco es una esplanisectomía química del plexo celiaco, que produce una ablación de las fibras del nervio aferente que transmite el dolor desde las vísceras intraabdominales, se puede realizar percutánea, quirúrgica o guiada por ultrasonido endoscópico. La aproximación más común es usar una ruta posterior percutánea inyectando alcohol absoluto en el plexo celiaco por tomografía guiada por fluoroscopia[2]. Desde la descripción inicial de la técnica por Kappis[3] en 1914 más de 60 evaluaciones del procedimiento se han realizado como procedimiento para el alivio del dolor en el cáncer de páncreas.

La guía endosonográfica ofrece el acceso más directo al plexo celiaco de todas las técnicas de neurolisis del plexo celiaco. El ganglio celiaco está localizado en el origen de la arteria celiaca que se identifica fácilmente por endosonografía. La aproximación del ganglio celiaco a la pared posterior gástrica garantiza un pase seguro de la aguja de inyección dentro del ganglio, minimizando el riesgo de complicaciones e incrementando la potencia y efectividad del bloqueo, minimizando también la inyección en las arterias y nervios espinales, atravesar el diafragma y el espacio pleural, todas complicaciones de la inyección percutánea.

Wiersema y Wiersema[3] demostraron la seguridad y eficacia de la neurolisis del plexo celiaco como paliación del dolor por cáncer de páncreas en un estudio piloto con 25 pacientes que fueron seguidos durante 12 meses después del bloqueo. Alivio del dolor se obtuvo en 88% de los pacientes con una duración media de 10 semanas[3]. En un estudio prospectivo de 58 pacientes que se les realizó la neurolisis por endosonografía para paliación del dolor por cáncer, el rango de dolor fue significativamente más bajo ($p<.0001$) en

78% de los pacientes dos semanas después del procedimiento y fue sostenido por 24 meses independiente del uso de morfina o terapia neoadjuvante. [4]

La neurolisis del plexo celiaco por ultrasonografía para la paliación del cáncer de páncreas es segura y efectiva como la realizada por otras técnicas, la gran ventaja es que puede hacerse al terminar el estadio del cáncer de páncreas y obtener la respuesta positiva para cáncer de la muestra de citología.

También la endosonografía ha demostrado ser útil en el tratamiento del dolor en pancreatitis crónica. Gress y col[5] demostraron en un trabajo prospectivo randomizado de ultrasonido endoscópico versus tomografía guiada para neurolisis del plexo celiaco en pancreatitis crónica en 22 pacientes se observó reducción significativa del rango del dolor y disminución de las dosis de medicación oral para el dolor en 50% (5 de 10 pacientes) a los que se realizó por ultrasonido endoscópico y 25% (2 de 8) de los que fueron guiados por tomografía.

No se observaron complicaciones en ninguno de los dos grupos y 30% de los pacientes tratados por endosonografía presentaron alivio del dolor hasta 24 semanas de seguimiento.

La técnica consiste en hidratar con 500 cc. o 1.000 cc. de solución salina intravenosa antes del procedimiento, se coloca el paciente en posición de decúbito lateral izquierdo y se procede a la sedación con meperidina, midazolam o propofol o alguna combinación. El paciente es debidamente monitorizado con tensión arterial, saturación de oxígeno y frecuencia cardíaca durante todo el procedimiento.

El procedimiento se realiza con un ecoendoscopio lineal (GF-UC30P de Olympus Corporation, Melvilla, NY;FG 32UA, FG36UA O FG38 UA Pentax Precision Instruments, Orangeburg, NY). Con una visión sagital de la aorta en la cara posterior de la pared gástrica, se busca el origen del tronco celiaco, con movimientos delicados de los dedos que sujetan el ecoendoscopio, éste se identifica con relativa facilidad en la mayoría de los pacientes. El ganglio celiaco derecho está localizado a 6mm. por debajo del origen de la arteria celiaca y el izquierdo frecuentemente se ubica a 9mm. del origen de la arteria celiaca.[6] Bajo visión directa por UE una aguja 22 gauge de 4 a 8 cm de aspiración (Wilson – Cook Salem, NC, GIP Mediglobe, Tempe, AZ). Con solución salina se inyecta inmediatamente adjunto y en la parte anterior de la cara lateral aórtico en el nivel del tronco celiaco. Después de inyectar 2ml de salina para limpiar la aguja, se realiza maniobra de aspiración para verificar que no se encuentre la aguja en un vaso, si no obtenemos sangre, se inyecta 10 ml de bupivacaína al 0,25%. Se repite la aspiración, al no obtenerse sangre se procede a inyectar alcohol absoluto al 98%. En algunos casos, como en pancreatitis crónica, se sustituye una suspensión de esteroides por el alcohol absoluto. La aguja se lava nuevamente con 3ml. de solución salina y se retira la aguja del paciente. Debe formarse un coágulo ecodenso, hipereco génico contiguo al tronco celiaco pero no se obtiene si se colocan esteroides. Una vez realizado el procedimiento a un lado del tronco celiaco se procede a realizarlo del otro lado de igual manera. El promedio de tiempo para realizar este procedimiento son 15 minutos aproximadamente y debe chequearse la tensión arterial de pie y acostado periódicamente cada 15 minutos y dejar al paciente por lo menos dos horas acostado antes de darlo de alta.

COMPLICACIONES

Diarrea transitoria e hipotensión son las manifestaciones más comunes del bloqueo simpático que pueden ocurrir posterior al procedimiento de neurolisis y ocurren en un 38% de los casos hasta un 44%. [7] Clínicamente el bloqueo del simpático se puede manifestar con diarrea e hipotensión que se atribuye a la relativa no oposición visceral actividad parasimpático. En algunas series se observa hasta un 9% de pacientes con síntomas de diarrea hasta por siete días después de realizado el procedimiento. Hipotensión transitoria se observa con descenso de la presión arterial entre 10% y 15% en aproximadamente 20% de los pacientes que mejora con infusión de solución salina.

Complicaciones mayores son raras y ocurren en 1% aproximadamente de los casos.[7] Esto incluye adormecimiento de los miembros inferiores, parestesia, paraplejia, neumotórax, punción renal, gastroparecia prolongada o diarrea prolongada. Las complicaciones neurológicas relacionadas con la neurolisis del plexo celiaco son más comunes en el abordaje posterior y es aparentemente una consecuencia directa con la isquemia del cordón espinal o inyección directa en la espina o en los nervios somáticos. [2]

La selección de pacientes con cáncer de páncreas inoperable y dolor abdominal requieren normalmente altas dosis de narcóticos para controlar el dolor y son los candidatos ideales para la neurolisis del plexo celiaco. Ischia y col[6], notó que la inyección precoz al aparecer el dolor es más efectiva que cuando se inicia la neurolisis en etapas más tardías por lo que se recomienda realizar la neurolisis del plexo celiaco en etapas tempranas del cáncer terminal.

Nuestra experiencia en el Hospital de Clínicas Caracas es que se conversa con el paciente y los familiares y después de realizar el ecoendoscópico, hacer el diagnóstico de cáncer de páncreas, estadio y corroborarlo con la punción citología al ser positivo si el paciente tiene síntomas de dolor, inmediatamente se procede a realizar la neurolisia. En 11 pacientes tratados la respuesta al dolor es inmediata, requieren por lo tanto menos medicación oral, mejora su calidad de vida, toleran mejor la vía oral y pierden peso menos que aquellos pacientes a los cuales no se les hace en forma precoz.

En resumen: la técnica de neurolisis del plexo celiaco por UE parece ser un procedimiento tan seguro y efectivo como los otros métodos de neurolisis. El método por UE tiene un mayor costo beneficio ya que al mismo tiempo de la neurolisis se puede hacer estadio de la lesión y biopsia de la misma. Estudios preliminares también sugieren que la neurolisis del plexo celiaco por UE es útil en el tratamiento del dolor relacionado con pancreatitis crónica.(Figuras 1 y 2).

DRENAJE Y PUNCIÓN DE SEUDOQUISTE PANCREÁTICO

El manejo del seudoquiste de páncreas tradicionalmente fue quirúrgico. Tratamiento efectivo pero con una morbilidad del 35% y una mortalidad del 10%. Esto ha iniciado un sinfín de procedimientos no quirúrgicos como son: la punción percutánea guiada por Eco o TAC; aspiración del quiste percutánea es inefectiva ya que tiene una rata de recurrencia del 71%. La posibilidad de colocar drenajes percutáneos redujo la tasa de reproducción del quiste pero se vio asociada a complicaciones que van desde 5 a 60%, incluyendo formación de fístulas, infección y sangramiento.[9]

Una alternativa no quirúrgica es el drenaje transmural endoscópico del seudoquiste[10-14].La finalidad es crear un tracto fistuloso entre el seudoquiste y el lumen gástrico (cistostomía) o con el lumen duodenal (cistoduodenostomía). Se puede entonces realizar endoscópicamente un acceso al seudoquiste con un catéter nasal o *stent* para su continuo drenaje.

La limitación obvia del drenaje endoscópico transmural del drenaje del quiste es que se realiza a ciegas, el riesgo de perforación o sangramiento por un pequeño vaso es alto.

Indicaciones del drenaje

La mayoría de los seudoquistes después de una pancreatitis son asintomáticos y no requieren de tratamiento. Es excepcional cuando uno tiene que drenar un seudoquiste asintomático, suele ser cuando demuestra un rápido crecimiento ya que pudiere presentarse una fractura del quiste o sangramiento.[15]

Cuando una pancreatitis aguda se complica con un seudoquiste, se esperan seis semanas antes de decidir el drenaje del mismo.[16] Otras indicaciones de drenaje precoz serían sensación de dolor abdominal, sensación de peso, compresión de órganos vecinos e ictericia.

Instrumentos

Alrededor de 1990 Pentax Corporation diseñó un ecoendoscopio electrónico convexo

FIGURA 1. Tronco celiaco.

FIGURA 2. Inyección del tronco celiaco.

(FG 32 UA, Pentax Precision Instruments Corp. Orangeburg, NY) con una imagen de 100 o en su longitud axial. Este instrumento viene equipado con un canal de trabajo de 2mm. Capaz de trabajar con una aguja de punción fina y tomar muestra dirigida por visión ecoendoscópica.[17]

Posteriormente aparece el Pentax modelo (FG 36 Ux) con un canal de 2,4 mm. el cual permite el paso de *stents* hasta 6 Fr y teniendo un elevador facilita la inserción del *stent*. Wieserma y col[18] reportaron el drenaje de seudoquistes con ese instrumento.

Olympus Corporation introduce un nuevo ecoendoscopio curvilíneo (GF UC 30 P) con un canal de 2,8mm, canal de biopsia, acepta *stents* hasta de 7 Fr. Y una imagen de 180°, el ecoendoscopio se conecta a una consola con color Doppler pulsado.

Agujas para drenaje de seudoquiste:

Anteriormente no existían agujas especiales para el drenaje del seudoquiste, se realizaban con las agujas de punción fina, estas agujas eran excelentes para el drenaje de seudoquiste. Usando la aguja de 19G se podía pasar una guía 0.0035 inches en el interior del seudoquiste, la aguja 23G que normalmente se usa para aspiración con aguja fina por ecoendoscopia sólo recibe una guía 0.018 inches que no es lo suficientemente estable para poder dilatar y luego pasar el *stent*, este se puede intercambiar por una 0.0035 inches a través de un catéter; realizar este procedimiento es difícil y engorroso.

Marc Giovannini con la casa Wilson Cook presentó una nueva aguja para colocar el *stent*, en un solo paso consiste en una aguja que tiene a 3cm aproximadamente de la punta un dilatador y por encima de ella un *stent* de 7 Fr. Una vez localizado el lugar de la punción, se pasa por el canal la aguja de Giovannini, se punza el seudoquiste, se dilata con la parte media del catéter y luego se pasa la guía por la cual de desplaza el *stent*, se retira el material y queda colocado el *stent*. Giovannini mostró en el año 2002 su primera experiencia en seis casos con un éxito de cinco de ellos.

DRENAJE DE ABSCESOS PÉLVICOS Y RECTALES

Otra utilidad del ultrasonido endoscópico terapéutico además del drenaje de los seudoquistes de páncreas es el drenaje de abscesos pélvicos, rectales y de cualquier colección retroperitoneal o anterior que tenga acceso, o que esté cerca del tubo digestivo, de esa manera nos permite con mucha seguridad drenar abscesos perirrectales postcirugía o pélvicos posterior a procedimientos quirúrgicos al hacer el diagnóstico con la misma aguja de Giovannini, exactamente el mismo

Foto original del Dr. Marc Giovannini.

procedimiento de penetrar con la aguja en el absceso, pasar el dilatador de 6 Fr que tiene la aguja de un solo paso y colocar el *stent* que se encuentra por encima del dilatador, de esa manera aseguramos la comunicación del absceso con el recto y drenaje del mismo, igualmente sucede con el pélvico. Una vez que realizamos el diagnóstico, por ultrasonido endoscópico, procedemos a hacer la punción con la aguja de Giovannini, dilatamos y dejamos un *stent*, observamos la clara salida de pus del absceso y finaliza el procedimiento. En todos los casos podemos seguir el paciente con tomografía, colocar antibióticos y retirar el *stent* por vía rectal una vez mejoren las condiciones del paciente, desaparezca el absceso por TAC y mejoren las cifras de laboratorio. Abscesos retroperitoneales, retrogástricos, mediastinales que compriman la pared gástrica son también de fácil acceso por el endosonografista por lo que su abordaje es seguro. (Figuras 3 y 4)

Utilidad de la punción con aguja fina para citología diagnóstica por ecoendoscopia (PAF).

Citología de páncreas, lesiones subepiteliales, ganglios, lesiones mediastinales, biopsia de pulmón, son de las más reportadas en la literatura en la última década, no así la citología renal, vesícula y lesiones hepáticas.

En el año 2002 aparece el primer reporte del doctor William Brugge y col, mostrando su experiencia de un caso donde se toma por ultrasonido endoscópico y PAF una citología de una lesión hipoecogénica del riñón derecho. Al realizar dos pases se obtiene suficiente material para hacer diagnóstico de carcinoma de células renales.

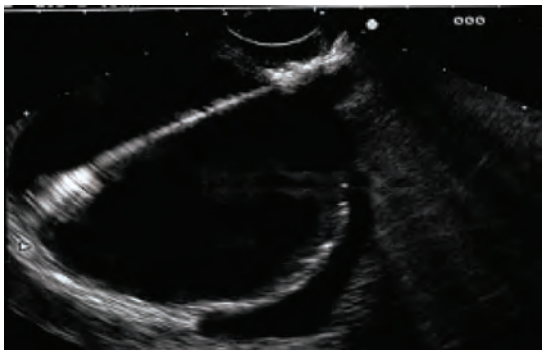

FIGURA 3. Foto original del Dr. Marc Giovannini.

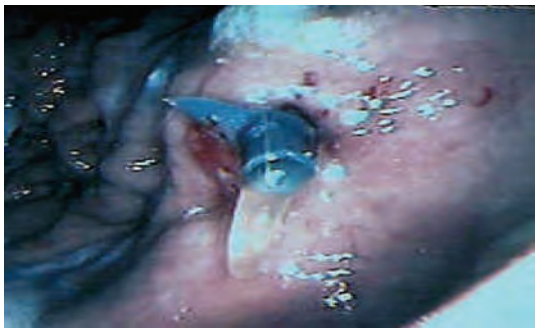

FIGURA 4. Foto original del Dr. Marc Giovannini.

En la discusión habla sobre nuevas aplicaciones y cómo se expande el ultrasonido endoscópico y cómo adquirimos cada vez más indicaciones. Con anterioridad se han descrito varios reportes de PAF por UE en metástasis renales en la región peripancreática y mediastinal. [19,20]

Para ver bien el riñón derecho se coloca el transductor en la segunda porción del duodeno

y se rota lateralmente y el riñón izquierdo se observa desde el cuerpo gástrico en posición posterolateral cerca de la cola del páncreas. Pacientes en los que se descubren incidentalmente las lesiones malignas de riñón responden más favorablemente a tratamiento que aquellos pacientes que presentan síntomas urinarios. [21,22]

Cree el doctor Brugge que se necesitan mejores equipos de punción, con agujas más largas que permitan llegar con mayor facilidad; creo que esta es una modalidad nueva que debemos esperar por los próximos trabajos prospectivos, comparativos entre punción abdominal por eco abdominal, TAC con punción para poder evaluar la utilidad de la PAF por UE. Quiero agregar que en un futuro cuando se puedan aplicar técnicas de tratamiento para tumores, inyección con aguja fina (IAF), realizar terapia foto dinámica, inyección de alcohol o radiofrecuencia por UE, podremos ayudar a aquellos pacientes con enfermedad avanzada.

Brugge y col presentó en el año 2003 el reporte de los primeros seis casos de PAF por ue de tumores de vesícula. Normalmente el diagnóstico de cáncer de vesícula se hacía por Ultrasonido Abdominal y TAC de abdomen y se realizaba PAF transabdominal, algunos ensonografistas empezaron a realizar PAF teniendo ciertas complicaciones como fístulas y peritonitis.[23] De los seis casos que se le realizó UE con PAF, cinco dieron positivo para carcinoma de vesícula, todos los casos fueron seguidos hasta seis semanas después no presentaron ninguna complicación inherente al procedimiento, en los cinco casos pudo hacerse además de diagnóstico el estadio y fueron confirmados por cirugía. De los seis casos tres presentaban paredes calcificadas. Vemos que para aquellas lesiones grandes la sensibilidad del UE es de 88% y la especificidad es de ciento por ciento, cuando las lesiones son pequeñas la sensibilidad es menor. La extensión del cáncer de vesícula se evaluó por UE, la destreza para determinar la profundidad y la invasión fue baja 77% en una serie.[24] Esto refleja la dificultad por UE de delinear entre la invasión de la subserosa y la musculares propia.[25]

Wallace y col publica un artículo haciendo un Survey internacional con 167 pacientes donde evalúa las complicaciones en la toma de biopsias hepáticas demostrando la alta sensibilidad y especificidad de las biopsias cuando al hacer el estadio de lesiones páncreas, mediastino, linfoma u otros tumores, logramos evidenciar metástasis hepáticas, lo cual nos adelanta que trabajar en el hígado tiene muy pocas complicaciones, como lo demuestra el trabajo realizado por Wallace y col. Seguramente en los próximos años podremos hacer tratamiento de inyección de sustancias en tumores primarios hepáticos. Nosotros en la Unidad tenemos una corta experiencia de dos casos tratados con alcohol absoluto con disminución del tamaño del tumor, hay que esperar

Quiste hepático antes PAF.

Quiste hepático postPAF.

aumentar los casos para poder concluir, en el futuro seguramente tendremos además del alcohol, terapia foto dinámica, implantes e inyección de quimioterapia.

Otro de los aportes de la Endosonografía en el campo terapéutico será la obtención de material para estudio genético como el Sonoma descrito por Wallace que es la detección de adenopatías ocultas de mediastino por sonografía.

Cuando nos referimos al ultrasonido terapéutico no podemos dejar de hablar sobre la Inyección de Aguja Fina (IAF), tenemos ya algunas técnicas en fase experimental como son Citoimplantes, Inyección de Quimioterápicos y Terapia Fotodinámica.

Chang y col presentan la Fase Clínica 1 de cultivo Alogénico de linfocitos mixtos (Cytoimplante) para pacientes con carcinoma avanzado de páncreas, seis pacientes se utilizaron para determinar la seguridad y la respuesta biológica del citoimplante en pacientes con cáncer de páncreas avanzado. Cuatro pacientes en estadio 2, 3 en estadio 3 y 1 en estadio 4. Los citoimplantes se colocaron con la Técnica usual de Inyección de Aguja Fina (IAF). Se usó las dosis de 3, 6 ó 9 billones de células que fueron implantados en el páncreas con una sola Inyección (IAF). Los resultados fueron, que se siguieron los pacientes 1, 3, 6, 9, 12 y 24 meses, no hubo descalcificación, hemorragia, no hubo toxicidad renal, cardíaca o pulmonar. Pacientes presentaron toxicidad gastrointestinal, tres con hiperbilirrubinemia que mejoraron con recambio de las prótesis, siete de los ocho pacientes presentaron fiebre que mejoró con acetoaminofén.

NUEVAS FRONTERAS DEL ULTRASONIDO TERAPÉUTICO

Revisando primero la literatura más reciente vemos cómo el Ultrasonido es útil para visualizar los hepáticos y el Wirsung por lo que se puede realizar la Hepático Gastro Anastomosis, Wirsung Gastrostomía y la Gastro Entero Anastomosis.

La Hepático Gastro Anastomosis Burmester la describe en Gastroint Endoscopy 2003 teniendo éxito en tres de cuatro pacientes, consiste en identificar con un ecoendoscopio lineal el hepático izquierdo, pasar la aguja desde el estómago, dejar una guía y pasar una prótesis 7 Fr. Por supuesto es una forma de paliar en casos donde es imposible colocar la prótesis por la papila.

En lo que se refiere a drenaje biliar tenemos descrito en la literatura la bilioduodeno anastomosis[26] con la presentación de un caso de un paciente con una ictericia obstructiva. No se pudo canular la vía biliar ni con ayuda percutanea, usándose un Ecoendoscopio Terapéutico (FG 38X Pentax) se punzó con una Aguja 5F se obtuvo un colangiograma,una guía 0.35 fue colocada en el conducto biliar, se cambió el Eco Terapéutico por un duodenoscopio y se colocó una prótesis plástica de 10 Fr. No hubo complicaciones.

En el año 2002 publica el grupo de Londres liderado por la doctora Fitscher Ravens A y el Dr. Paul Swain un aditivo para suturar por endoscopia y aproximación de tejido bajo control por Ultrasonido endoscópico[27], la doctora Ravens diseñó un aditivo que se pasa por un canal del endoscopio de 2,8 mm, el cual permite realizar múltiples suturas en órganos sólidos desde 5cm. De la punta del endoscopio el resultado en el laboratorio con tejido fue de siete suturas de vesícula, ocho de intestino delgado y concluye que es el comienzo de la posibilidad que con endoscopios flexibles se puedan reparar órganos vecinos del tracto digestivo, colocar *stents* y crear anastomosis.

Kahaleh y col[27] presenta dos casos donde no se pudo realizar la canulación normal por Colangio Pancreatografía retrógrada ya que los pacientes presentaban alteraciones anatómicas. A ambos pacientes se les realizó una fístula gastropancreática, se dilató y colocó la prótesis. Como resultado los dos pacientes pudieron realizarse exitosamente y concluye que la pancreatografía anterograda por Ultrasonido Endoscópico puede ser una alternativa para la pancreatografía retrógrada endoscópica cuando la cirugía previa ocluye el acceso a la papila mayor y menor.

La Wirsung gastrostomía descrita por Giovannini demuestra con éxito cómo sus primeros pacientes presentan mejoría inmediata realizando la colocación de prótesis plástica, previa dilatación con 6 Fr. por Ultrasonido Endoscópico en pacientes con dilatación del Wirsung, con un éxito de ocho de los nueve pacientes a los cuales se le intentó realizar la anastomosis.

Nuevas técnicas emergen de los investigadores, cirugía antirreflujo guiada por Ultrasonido Endoscópico, cirugía Bariátrica por Ultrasonido Endoscópico, son nuevas utilidades que vienen realizándose en distintos centros de investigación, pero para ellos tendremos que esperar un poco ya que todavía no hay reportes en la literatura, sin embargo podemos ver cómo ha crecido la utilidad del Ultrasonido Endoscópico Terapéutico en los últimos 10 años y creo que cada vez con más rapidez podremos encontrar nuevas utilidades prácticas para el desarrollo de los mismos.

En cuanto a las complicaciones del método aparece una revisión en enero de 2005 en Gastroint Endosc. Donde la perforación, infección, pancreatitis, hemorragia y bilioperitonitis son las complicaciones más frecuentes.[29]

Perforación: la perforación por endoscopia superior está alrededor del 0.03% (30). Un trabajo reporta dos perforaciones esofágicas con endoscopio radial en 3.006 pacientes (0.07%)(31).

En un *survey* de 86 médicos que realizan Ecoendoscopia se consiguieron 16 perforaciones esofágicas de 43.852 pacientes realizados. (0.03%) con una muerte (0.002%)[32], 12 de las 16 perforaciones ocurrieron con médicos en período de entrenamiento con menos de un año de experiencia con Ultrasonido Endoscópico, dos ameritaron cirugía, 44% de los pacientes perforados fueron difíciles de entubar cuando se realizó la endoscopia superior previamente al Ultrasonido Endoscópico. El cáncer esofágico y las estenosis incrementan la posibilidad de perforación.[33,34] En resumen vemos que hay data limitada en lo que se refiere a registro de perforaciones durante el procedimiento de ecoendoscopia pero hay una clara asociación entre las perforaciones, la experiencia del operador, la edad del paciente, la enfermedad de base, las estenosis, se han descrito perforaciones duodenales a pesar de no haber registros de data, no hay data de perforaciones del intestino grueso, sin embargo de toda la biografía evaluada no se observa diferencia estadísticamente significativa con las perforaciones de la endoscopia digestiva superior.

Entre las complicaciones inherentes a la Punción con Aguja Fina (PAF), tenemos las infecciosas cuando vemos la incidencia de septicemia en endoscopia digestiva superior o colonoscopia, vemos que es aproximadamente de 0% a 8%.[34,35] Cuando se compara en forma prospectiva la incidencia de bacteriemia como complicación del Ultrasonido Endoscópico y la PAF vemos que no es estadísticamente significativo en relación con los estudios normales de endoscopia y colonoscopia, sin contar por supuesto con los pacientes complicados de colangitis cuando se les realiza la Colangio Retrógrada. Hay estudios que demuestran febrícula después de la PAF con una rata de 0,4-1%[36,37]. Los quistes Mediastinales son los de aparente mayor riesgo de infección durante el PAF tanto infeccioso bacteriano como micótico y se complican con sepsis.[38,39] Basándonos en la data reportada el riesgo de bacteriemia después del PAF es bajo comparable con la endoscopia diagnóstica.[40]

Basada en esta data no se recomienda antibióticos profilácticos en FNA de masas sólidas o ganglios linfáticos, no así el drenaje de abscesos rectales o drenajes de quistes en los cuales puede haber febrícula y posibilidad de sepsis mayor, por lo que se recomienda por períodos cortos de 48 horas la utilización de antibióticos profilácticos. [41]

El riesgo de pancreatitis iatrogénica como resultado de la PAF básicamente sucede en los pacientes que se toman biopsias de lesiones pancreáticas, así como drenaje de seudoquistes va entre los rangos de 0% y 2%. Un solo trabajo reporta de 100 pacientes que se les realizó PAF con una media de pases de 3,4 y rango entre 2 y 9 pases se encontró 2% de rata de pancreatitis, a todos los pacientes se les tomó valores en sangre de amilasa y lipasa dos horas antes del estudio y dos horas después, sólo dos pacientes

presentaron incremento de las cifras de amilasa y lipasa que cedieron con tratamiento médico conservador. [42,43]

En relación con la hemorragia postPAF sólo está descrita una muerte; algunos casos de sangramiento escaso 4%. En todos los casos la hemorragia se vio por Ultrasonido Abdominal y compresión mecánica se aplicó con el endoscopia.[44]

La bilioperitonitis es una complicación rara de la PAF, está descrito sólo un paciente con perforación del conducto biliar común haciendo una PAF de una lesión de la cabeza del páncreas, que ameritó cirugía[45], en punciones de lesiones de la vesícula se describieron tres complicaciones que ameritó la suspensión del trabajo,[46] pero posteriormente Brugge y col[47] demostraron la seguridad de hacer PAF en vesícula con seis pacientes sin tener complicaciones.

Con la Neurolisis del Plexo Celiaco pueden haber complicaciones menores como diarrea transitoria 4-15%, ortopnea 1%, incremento transitorio del dolor 9%y formación de abscesos.[48] No han sido reportados casos de muerte por neurolisis del plexo celiaco. [49,50]

En los últimos dos años se ha avanzado muchísimo en lo que es la Inyección de alcohol o Quimioterápicos y otros productos en tumores especialmente pancreáticos, se empezó con la ablación de un insulinoma con alcohol guiado por Inyección Aguja Fina por Ultrasonido endoscópico.[51] Aparece reportado en 23 casos la colangiografía guiada por Ultrasonido endoscópico, como método de acceso a las obstrucciones que no pueden franquearse por colangiopancreatografía[52], teniendo éxito en 20 de los 23 casos y tres complicaciones como fueron una fístula y dos con neumoperitoneo bien delimitado.[52] Brugge y col[53] reporta la inyección de paclitaxel (OncoGel) como que provee suficiente concentración de droga en el páncreas del cochino, esto se realizó con una aguja 22 g. inyectándose 30 y 50 ml, haciendo unas lesiones de 3 a 5 cm sobre la cola del páncreas, se siguieron los cochinos hasta 14 días y se sacrificaron. Se puede concluir que la Inyección de paclitaxel por Punción de aguja fina produce suficiente concentración del producto, esta es una técnica poco invasiva y de tratamiento local pudiera ser una opción para los tumores irresecables del páncreas[53]. Brugge y col. en seis cochinos prueban distintas concentraciones de alcohol absoluto al 20%, 40% y ciento por ciento para ver la necrosis que se produce en el páncreas de los cochinos y obtiene como resultado que con concentraciones mayores de 20% la necrosis del páncreas es de 19,4 +/- 10,5 mm. Y concluye de la inyección de etanol en el páncreas del cochino en una concentración específica depende la necrosis pero sin complicaciones.[54] Aparecen trabajos durante el año 2007 como la utilidad del Ultrasonido endoscópico en la Recto Colitis Ulcerativa, especialmente para evaluar la respuesta terapéutica[55], el diagnóstico preoperatorio de los tumores estromales ratificando que la Punción de Aguja Fina acompañada de un análisis histoquímica, teniendo resultados positivos en series de 80%, 100%, 96% dependiendo del tamaño del tumor.[56] Otra utilidad que aparece en Surgical Endoscopy en marzo 2007 es la evaluación de la integridad del Nissen cuando se compara con los métodos de comprobación convencionales. [57]

Un término de reciente aplicación es la Elastografía la cual permite hacer una biopsia virtual: se basa en las distintas contexturas del tejido[58], la sonoeslastografía es una técnica que permite observar la elasticidad de los tejidos durante el Ultrasonido Endoscópicoo. En Francia Giovannini M y col hicieron un trabajo prospectivo con 49 pacientes, 24 pacientes con tumores de páncreas y 25 con ganglios linfáticos.[58] Los resultados de los 24 pacientes: cuatro fueron interpretados como benignos y 20 malignos 100% y 67%. Las imágenes de sonoelastografía de los ganglios enseñó malignidad en 22 casos, benignos en siete e indeterminados en dos, la sensitividad y especificad de la sonoelastografía fue de 100% y 50% respectivamente. Concluyen que este método puede ser útil en un futuro y que puede usarse para guiar las biopsias para diagnóstico.

Gracias a esta técnica prometedora de la elastografía veremos en un futuro la posibilidad de la diferencia en los patrones pancreáticos de normal, pancreatitis crónica y lesiones focales como lo describe Janssen J y col.en Gastroint Endosco.

junio 2007 donde a 73 paciente, 20 normales, 20 con pancreatitis crónica y 32 con lesiones focales de 33. Concluye que entre pancreatitis crónica y lesiones sólidas es a veces difícil de distinguir. [59]

Cáncer de páncreas por USE. Dr. L.C. Sabbagh

BIBLIOGRAFÍA

1. Ventafridda V. Caraceni AT. Sbanotto AM. et al: Pain treatment in cancero of the Páncreas. Eur J Oncol 16:1-6,1990.
2. Mercadante S. Nicosia F: Celiac plexus block: A reappraisal.Reg Anesth Pain Med 23:37-48,1998.
3. Wiersema MJ. Wiersema LM: Endosonography-guided celiac plexus neurolisis. Gastrointest Endosc 44:656-662,1996.
4. Gunaratnam NT. Norton ID. Sama AV et al:Endosonography guided celiac plexus neurolisis (EUS CPN. for pancreatic cancer (PCA) pain:Indications, efficacy, complications and patient outcomes.Gastrointest Endosc 49:AB91,1999.
5. Gress F. Schmitt C. Sherman S. et al: A prospective randomized comparison of endoscopic ultrasound and computed tomography-guided celiac plexus block for the management of chronic pancreatitis pain.Am J Gastroenterol 94:900-905,1999.
6. Ischia S. Ischia A. Polati E. et al:Three posterior percutaneous celiac block techniques.Anestesiology 76:534-540,1992.
7. Eisenberg E. Carr DB. Chalmers TC: Neurolytic celiac plexus block for the treatment of cancer pain: A meta analisis.Anest Analog 80;290-295,1995.
8. Lillemoe KD. Cameron JL. Kaufman HS. et al: Chemical splanchinicectomy in patients with unresecablepancreas cancer: A prospective randomized trial. Ann Surg 217:447-457,1993.
9. Gumaste. V.V. Dave. PB.Editorial: Pancreatic pseudocyst drainage. The needle or the scapel?.Clin.Gastroenterol. 1991;13:500-5.
10. Kozarek. R.A. Brayko. C.M. Harlan. J et al. Endoscopic drainage of pancreatic pseudocysts. Gastrointest Endosc.1985;31:322-8.
11. Cremer. M.Deviere. J. Delhaye. M.Balze. M Vandermeeren. A. Stenting in severe cronic pancreatitis: results of medium-term follow-up in seventy-six patients.Bildgebung 1992;59 Suppl. 1:20-4.
12. Barthet. M. Bugallo. M Moreira. L.S. Bastid. C.Sastre. B. Sahel. J. Magement of cysts and pseudocysts complicating chronic pancreatitis. A retrospective study of 143 patients. Gastroenterol. Clin Biol. 1993;17:270-6.
13. Smits. M. E. Rauws. E.A. Tygat. G.N. Huibregtse. K. The efficacy of endoscopic treatment of pancreatic pseudocysts.Gastroitest Endosc. 1995;42:202-7.
14. Binmoeller. KF. Seifert. H. Walter. A. Soehndra. N. Transpapillary and transmural drainage of pancreatic pseudocysts.Gastrointest Endosco. 1995;42:219-24.
15. Yeo CJ. Bastidas JA. Lynch-Nyhan A. et al: The natural history of pancreatic pseudocysts. Documented by computed tomography.Surg Gynecol Obstet 170:411-17,1990.
16. Bradley EL. Clements JL. Gonzalez AC: The natural history of pancreatic pseudocysts: A unifed concept of management.Am J Surg 137:135-141,1979.
17. Grimm H. Bienmoeller K. Sohendra N.: Endosonography-guided drainage of a pancreatic pseudocyst. Gastroitest Endosc 38:170-1.1992.
18. Wiersema MJ.Endosonography-guidedcystoduodenostomy with a therapeutic ultrasound endoscope. Gastrointest Endosc:44:614-17.1996.
19. Fritscher-Ravens A. Sriram PV. Topalidis T. Jaeckle S. Soehndra N. Endoscopic ultrasonography-guided fine-needle cytodiagnosis of mediastinal metastases from renal cell cancer. Endoscopy:2000;32:531-5.
20. Palazzo L. Borotto B. Cellier C. Roseau G. Chaussade S. Couturier D et al. Endosonographic features of pancreatic metastasis. Gastrointest Endosc 1996;44:433-6.
21. Konnak JW. Grossman HB.Renal cell carcinoma as an incidental finding.J Urol 1985;134: 1094-6.
22. Thompson IM. Peek M.Improvement in survival of patients with renal carcinoma-the role of the serendipitously detected tumor.J Urol 1988;140:487-90.
23. Jacobson B. Waxman I. Parmar K. Kaufman J. Van Dam J. Endoscpic ultrasound-guided gallbladderbile aspiration in idiopathic pancreatitis carries a significant risk of bile peritonitis. Pancreatology.2002;2:26-9.
24. MitakeM. Nakazawa S. Naitoh Y. KimotoE et al. Endoscopic Ultrasonography in diagnosis of the

extent of gallbladder carcinoma. Gastroint Endos 1990;36:562-6.
25. Matsumoto J.Endoscopic Ultrasonography diagnosis of gallbladder lesions.Endoscopy 1998;30 Suppl 1:a124-7.
26. Giovannini M. Moutardier V. Pesenti C. Bories E. Lelong B. Delpero JR. Endoscopic ultrasound-guided bilioduodenal anastomosis: a new technique for biliary draining. Endoscopy.2001 Oct;33(10):898-900.
27. Fischer Ravens A. Mosse CA. Mills TN. Mukherjee D. ParkPO. Swain P. A through-the-scope device for suturing and tissue approximation under EUS control. Gastrointest Endosc. 2002 Nov;56(5): 737-42.
28. Kahaleh M. Yoshida C. Yeaton P. EUS anterograde pancreatography with gastropancreatic duct stent placement: Review of two cases.Gastroint Endosc. 2003 Dec;58(6):919-23.
29. Brian J. Davila R. Rajan E. Zuckerman M. Faigel D at col. ASGE guideline: complications of EUS. Gastroint Endosc January 2005.Vol 61(1): 167-75.
30. Elsen GM. Baron TH. Dominitz JA. Faigel DO. Goldstein JL. Johanson.Complications of upper GI endoscopy. Gastrointest Endosc 2002;55:784-793.
31. Rathod V. Maydeo A. ¿How safe is EUS?. A retrospective analysis of complications encountered during diagnosis and interventional endosonography in a large individual series 3006 patients from India (Abstract).Gastroint Endosc 2002;56:AB 169.
32. Das A. Sivak MV Jr. Chak A. Cervical esophageal perforation during EUS: a national survey Gastrointest Endosc 2001;53:599-602Pedersen V. Hoier-Madsen K.Iatrogenic perforation of the esophagus.Causes and management Acta Chir Scand 1982;148:679-82.
33. Pettersson G. Larsson S. Gatzinsky P. Sudow G. Differentiated treatment of intrathoracic oesophageal perforations Scand J Torac Cardiovasc Durg 1981;15:321-4.
34. Coughlin GP. Butler RN. Alp MH. Grant AK. Colonoscopy and bacteremia Gut 1977;18:678-679.
35. Baltch AL. Buhac I. Agrawal A. O'Connor P. Bram M. Malatino E. Bacteremia after upper gastrointestinal endoscopy Arch Intern Med 1977;137:594-597.
36. Voss M. Hammel P. Molas G. Palazzo L. Dancour A. O'Toole D. Value of endoscopic ultrasound guided fine needle aspiration biopsy in the diagnosis of solid pancreatic masses Gut 2000;46:244-249.
37. Chang KJ. Nguyen P. Erickson RA. Durbin TE. Katz KD. The clinical utility of endoscopic ultrasound-guided fine-needle aspiration in the diagnosis and staging of pancreatic carcinoma Gastrointest Endosc 1997;45:387-393.
38. Wildi SM. Hoda RS. Fickling W. Schmulewitz N. Varadarajulu S. Roberts SS. Diagnosis of benign cysts of the mediastinum: the role and risks of EUS and FNA Gastrointest Endosc 2003;58:362-368.
39. Ryan AG. Zamvar V. Roberts SA. Iatrogenic candidal infection of a mediastinal foregut cyst following endoscopic ultrasound-guided fine-needle aspiration Endoscopy 2002;34:838-839.
40. Hirota WK. Petersen K. Baron TH. Goldstein JL. Jacobson BC. Leighton JA. Guidelines for antibiotic prophylaxis for GI endoscopy Gastrointest Endosc 2003;58:475-482.
41. Schwartz DA. Harewood GC. Wiersema MJ. EUS for rectal disease Gastrointest Endosc 2002;56:100-109.
42. O'Toole D. Palazzo L. Arotcarena R. Dancour A. Aubert A. Hammel P. Assessment of complications of EUS-guided fine-needle aspiration Gastrointest Endosc 2001;53:470-474.
43. Gress F. Michael H. Gelrud D. Patel P. Gottlieb K. Singh F. EUS-guided fine-needle aspiration of the pancreas: evaluation of pancreatitis as a complication Gastrointest Endosc 2002;56:864-867.
44. Affi A. Vazquez-Sequeiros E. Norton ID. Clain JE. Wiersema MJ. Acute extraluminal hemorrhage associated with EUS-guided fine needle aspiration: frequency and clinical significance Gastrointest Endosc 2001;53:221-225.
45. Chen HY. Lee CH. Hsieh CH. Bile peritonitis after EUS-guided fine-needle aspiration Gastrointest Endosc 2002;56:594-596
46. Jacobson BC. Waxman I. Parmar K. Kauffman JM. Clarke GA. Van Dam J. Endoscopic ultrasound-guided gallbladder bile aspiration in idiopathic pancreatitis carries a significant risk of bile peritonitis Pancreatology 2002;2:26-29.
47. Jacobson BC. Pitman MB. Brugge WR. EUS-guided fine needle aspiration for the diagnosis of gallbladder masses Gastrointest Endosc 2003;57:251-254.
48. Eisenberg E. Carr DB. Chalmers TC. Neurolytic celiac plexus block for treatment of cancer pain: a meta-analysis Anesth Analg 1995;80:290-295. Erratum: Anesth Analg 1995;1:213.
49. Levy MJ. Wiersema MJ. EUS-guided celiac plexus

neurolysis and celiac plexus block Gastrointest Endosc 2003;57:923-930.

50. Schmulewitz N. Hawes R. EUS-guided celiac plexus neurolysis: technique and indication Endoscopy 2003;35:S49-S53.
51. Jurgensen C. Schuppan D et al. EUS – guided alcohol ablation of an insulinoma. Gastrointest Endosc.2 006Jun;63(7):1059-62
52. Kahaleh M. Hernández AJ. el al.Interventional EUS-guided cholangiography: evaluation of a technique in evolution.Gastroint Endosc.2006 Jul.;64(1):52-9.
53. Brugge WR. Matthes K. et al. EUS – guided injection of paclitaxel(Onco gel) provides therapeutic drug concentrations in the porcine pancreas. Gastrointes Endosc. 2007 Mar;65(3):448-53
54. Brugge WR. Matthes K. et al. Concentration-dependent ablation of pancreatic tissue by EUS-guided ethanol injection Gastrointes Endosc. 2007Feb;65(2):272-7.
55. Yoshizawa S. Kobayashi K et al. Clinical usefulnessof EUS for active ulcerative colitis. Gastroint Endosc. 2007 feb;65(2):261-2.
56. Akahoshi K. Sumida Y. et al. Preoperative diagnosis of gastrointestinal stromal tumor by endoscopio ultrasound-guided fine leedle aspiration. World J Gastroenterol. 2007 Ap 14;13(14):2077-82.
57. Chang EY. Mijares RC et al. Endoscopic Ultrasound for th evaluation of Nissen fondoplication integrity; a blidad comparision with conventional testing. Surg Endosc. 2007 Mar 8 (Epub ahead of print)
58. Giovannini M. Hookey LC et al. Endoscopic Ultrasound elastography: ¿The first step towards virtual biopsy? Preliminary results in 49 patients.
59. Janssen J. Sclorer E. Greiner L. EUS elastography of the pancreas: feasibility and pattern description of the normal pancreas. chronic pancreatitis. and focal pancreatic lesions.Gastroint Endosc 2007 Jun; (7):971-8)

Elastografía

ROBERTO FOGEL STERN

INTRODUCCIÓN

Elastografía examina las propiedades elásticas de los tejidos aplicando una ligera compresión del tejido y comparando las imágenes obtenidas antes y después de esta compresión. Elastografía es una nueva aplicación en el campo de endosonografía que parece ser capaz de diferenciar el tejido fibroso y benigno, de lesiones malignas. Mientras que nuestros resultados son muy alentadores, más investigación se necesitará para definir el papel de esta nueva técnica, así como evaluar posteriormente la técnica usando varios operadores en una configuración de ciega. Guiada por EUS elastografía tiene el potencial para seguir guiando el diagnóstico y tratamiento de tumores gastrointestinales relacionadas.

Es bien sabido que los tumores y afecciones inflamatorias conducen a una alteración de la estructura del tejido normal, provocando cambios en su elasticidad. Porque los tejidos malignos generalmente son más duros que los tejidos circundantes normales, medición de la elasticidad del tejido puede ser útil para el diagnóstico diferencial de las masas. Endoscópico elastografía de ultrasonido o Sonoelastography (SE) es un método en tiempo real que se utiliza para evaluar la elasticidad del tejido, aplicando una ligera compresión y comparando imágenes obtenidas antes y después de la compression. [60]

ESPECIFICACIONES TÉCNICAS

Imágenes de ultrasonido convencional (modo B) están formados por las señales de ultrasonido reflejado tomadas del cuerpo. Señales de ultrasonido son atenuadas según la densidad de diferentes tejidos. Las señales recibidas nuevamente reconstruidas y aparece en la pantalla mediante imágenes de ultrasonido. Ocasionalmente, algunos tumores pueden tener ecogenicidad similar a los tejidos normales y por lo tanto son difíciles de visualizar con el modo de B. Sin embargo, estos tumores tienen a menudo un cambio en la dureza en relación con el tejido circundante. SE es una técnica que es capaz de determinar la dureza del tejido que puede proporcionar al médico información valiosa acerca de los posibles diagnósticos diferenciales. Es importante señalar que estas mediciones se realizan utilizando el tejido circundante

para la comparación. El principio anterior se expresa más claramente si consideramos el caso de tejido normal cuando se aplica presión: la distancia entre el transductor y el punto de reflexión será más corta que sin presión. El transductor detectará que hay un cambio en la onda de ultrasonido y por lo tanto, proporciona una medida ('X') de la elasticidad de ese tejido particular. Por el contrario, si la presión y las mediciones se realizan en un tejido duro, la distancia entre el transductor y el punto de reflexión de la onda ultrasónica será el mismo o muy similar antes y después de la compresión. El transductor detecta que hubo un mínimo o ningún cambio y por lo tanto, proporciona una medida de 'Y' de elasticidad de ese tejido. Las áreas donde fácilmente se aplica compresión de tejido se informará como áreas de alta elasticidad, mientras que las zonas con menos tejido elástico serán reportadas como menos elástica ('duras') o de baja elasticidad. Áreas de tejidos adyacentes a las áreas de interés pueden ser analizadas por este sistema. En el caso de tejido altamente elástico, la compresión tiende a expandir el tejido comprimido lateralmente, y así, inducir un cambio teñido en este tejido circundante. Para tejido menos elástico esto no ocurre.

RESULTADOS DE LOS ESTUDIOS UTILIZANDO SE

Se realizaron los estudios iniciales para la implementación de la elastografía en modelos experimentales creados a partir de tejidos que consiste en 30% de gelatina (tumor) rodeado de 10% de gelatina (tejido normal). Se observó que durante la pantalla de modo B convencional, la diferenciación de ambas concentraciones de gelatina (simulando dos diferentes tejidos) era difícil. Grandes diferencias en la concentración facilitan la diferenciación. Para hacer estas diferencias más claras, se agregó codificación de color representando grados de elasticidad. Mientras más difícil tejido (como la fibrosis) se muestra en verde y grasa se muestra en rojo, menos tejido elástico aparece en azul. Amarillo se utiliza para el tejido normal.

APLICACIONES CLÍNICAS

Giovannini et al. [62] hizo el primer informe de la utilidad clínica de SE en 2006 con datos de 49 pacientes. Este trabajo mostró que elastografía tenía un futuro prometedor en el estudio de las lesiones pancreáticas y el estudio de la infiltración de los ganglios linfáticos. Se planteó la posibilidad que elastografía podría ser apropiado para clasificar un tejido como maligna

Entre marzo de 2004 y abril de 2005, 49 pacientes fueron sometidos a examen EUS con SE. Indicaciones incluyó la evaluación de una masa pancreática (n = 24) y la evaluación de LN sospechoso (n = 25). La formación de imágenes elasticidad en tiempo real se describe en este estudio se realizó con el módulo de SE que se integró en la plataforma de la Hitachi EUB-8500 del sistema (Hitachi Medical Systems Europe, Zug, Suiza ®). Al igual que los exámenes de Doppler en color, imágenes de elasticidad del tejido se realizó con el EG 38-UT EUS-scope (Pentax Europe GmbH, Hamburgo, Alemania ®) y no requiere de instrumentos adicionales. Los resultados del examen se representan en color sobre el convencional en modo B de imagen con tejido maligno que aparece en color azul, la fibrosis en el tejido verde, amarillo y normal en grasa en rojo. A EUS FNA se realizó en todos los casos utilizando una aguja de calibre 22 (Cook Medical, Winston-Salem, Carolina del Norte ®).

MASAS PANCREÁTICAS

Veinticuatro pacientes (edad media 60 años (rango 39-88) fueron sometidos a examen EUS con SE para la evaluación de una masa pancreática (diámetro 24.7-11.1mm). Las masas se encuentra en la cabeza del páncreas (n = 12), el cuerpo (. n = 6) y cola (n = 6) histología final se basó en los resultados de la PAAF en 21 casos y patología quirúrgica en tres casos incluidos Diagnóstico definitivo de masas malignas;. adenocarcinoma del páncreas (n = 14), cáncer renal metastásico (n = 2), sarcoma (n = 1) y el cáncer de ovario (n = 1). Masas benignas constaba de pancreatitis crónica relacionada con el nódulo

(n = 4), tumor neuroendocrino (n = 1) y un IPMT (n = 1) imágenes. SE de masas pancreáticas fueron interpretadas como benignas en cuatro casos y malignas en 20. Dos masas estaban mal clasificadas como malignas por elastografía, el primero era un tumor neuroendocrino y yo el segundo, un tumor benigno del páncreas fibromyoblastic La sensibilidad y la especificidad de la SE en el diagnóstico de lesiones malignas fue de 100% y 67%, respectivamente.

LOS NÓDULOS LINFÁTICOS

Veinticinco pacientes (edad media 57 años (rango 16-76) fueron sometidos a examen EUS con SE, de 31 LN. El diámetro medio de la LN fue 19.7-8.6 mm y se encuentra en la zona cervical (n = 3), el mediastino (n = 17), la región del tronco celíaco arterial (n = 5) y aortocava región (n = 6). histología final se basó en FNA y concluyó la LN ser benigna en 14 casos y malignas en 17. Imágenes SE de la LN fueron interpretadas como malignas en 22 casos, en siete benigno e indeterminada en dos. Aunque no hubo falsos negativos, había cinco falsos positivos. Los casos indeterminados se deben a heterogeneidad de las imágenes de SE y fueron benignos en la histología final. La sensibilidad y especificidad de SE en la evaluación de la invasión maligna de LN fue 100% y 50%, respectivamente. Seis pacientes tenían SE de más de un LN. En dos de estos casos, uno LN fue benigno y el otro tumor maligno, y SE correctamente diferenciarse entre los dos.

En general, la precisión de EUS elastografía para el diagnóstico diferencial de LNs benignos y malignos se ha evaluado en una serie de estudios, con la sensibilidad que oscila entre 79% a 100% y una especificidad que va desde 50% a 96%.

Resultados de un estudio multicéntrico prospectivo sobre Masas pancreáticas. [65]

Entre octubre de 2006 y febrero de 2007, 121 pacientes (77 varones y 44 mujeres), con edad promedio de 63 años, se realizó la USE para estudio de masa pancreática. El diagnóstico final fue obtenido por EUS-FNA en 82 casos y por la cirugía en 39 casos. Final de la histología fue el adenocarcinoma de páncreas (72 casos), tumores endocrinos (16 casos), nódulos benignos de la pancreatitis crónica (30 casos) y la metástasis pancreática (tres casos). Elastografía mostró aspectos malignos (coloración azul intensa) para todos los adenocarcinomas de páncreas, tumor pancreático endocrino y metástasis, así como para el sarcoma pancreático. Todos los nódulos de la pancreatitis crónica presentan características benignas (intensidad mixta y bajo de color azul). Una puntuación SE para LN fue dividido en cinco categorías (1-5). Si las categorías 1 y 2 son considerados como benignos, y las categorías 3-5 como malignos, la sensibilidad, especificidad, VPP y VPN de la USE SE diferencial benigno de masas pancreáticas malignas fueron respectivamente: 80,6%, 92,3%, 93,3% y 78,1% con una precisión global del 89,2%. El VPN de malignidad de las categorías 1 y 2 fue de 77,4% y el VPP de malignidad de las categorías 3-5 fue del 92,8%. Un estudio interobservador en 30 pacientes, mostraron una buena concordancia (kappa = puntuación de 0,7) para el diagnóstico de masas pancreáticas malignas con SE.

Resultados de un estudio multicéntrico prospectivo sobre los ganglios linfáticos Estadio [4]

Durante el mismo período, 101 pacientes (56 varones y 45 del sexo femenino), edad media 61,1 años, se sometieron a EUS FNA de LN para la estadificación del cáncer de pulmón (26 casos), carcinoma de esófago (25 casos), cáncer gástrico (13 casos), cáncer de páncreas (12 casos), por una sospecha de recidiva LN de un cáncer de riñón (dos casos) y de un cáncer de mama (ocho casos). A EUS FNA también se realizó en 15 casos para LN aislado. LN fueron localizados en el mediastino (51 casos), la zona cervical (cuatro casos), el área celíaca o mesentérica (44 casos) y el espacio perirrectal (dos casos). El tamaño medio de la lesión fue de 20,1 mm (rango: 7-50 mm). Final de la histología fue LN maligno (55 casos incluyendo metástasis del adenocarcinoma 35, 13 por carcinoma de células escamosas, tres por tumor endocrino, melanoma uno y linfomas cinco) y inflamatoria LN (44 casos incluyendo

tres casos de sarcoidosis). El LN la clasificación se realizó en cinco categorías como los descritos anteriormente. Si las categorías 1-3 se consideran benignas y las categorías 4-5 como malignas, la sensibilidad, especificidad, VPP y VPN de la USE SE diferencial benigno de LN maligno fueron respectivamente: 100%, 83,3%, 100% y 75%. Pero, si tenemos en cuenta las categorías 1 y 2 como benigno y las categorías 3-5 como malignos, la sensibilidad, especificidad, VPP y VPN de la USE SE diferencial benigno de LN maligno fueron respectivamente: 88,10%, 88,13%, 91,22% y 84,10% con una precisión de esta nueva técnica de entre 88% y 89,10%.

Los resultados de un reciente meta-análisis para estudiar el rendimiento diagnóstico de la elastografía en la diferenciación de los nódulos linfáticos benignos y Ganglios malignos. [61]

La sensibilidad combinada de la USE elastografía en el diagnóstico diferencial de la LN benignos y malignos fue del 88% (95% intervalo de confianza [IC] 0,83 a 0,92) y la especificidad fue del 85% (95% CI, 0,79 a 0,89). El área bajo la curva fue de 0,9456. El ratio combinado de probabilidad positivo fue de 5,68 (IC del 95% ,2.86-11 .28), y el cociente de probabilidad negativo fue de 0,15 (95% CI, 0,10 a 0.21). El análisis de subgrupos mediante la exclusión de los valores atípicos proporcionó una sensibilidad de 85% (95% CI, 0,79-0,90) y una especificidad del 91% (95% CI, 0.85 hasta 0.95) para el diagnóstico diferencial de Ganglios benignos y malignos. El área bajo la curva fue de 0,9421. [65-68]

INTERPRETACIÓN

Método basado en colores

La clasificación o puntuación SE para una masa pancreática propuesto por Giovannini et al, incluye cinco categorías:

Categoría 1 es para un área bajo la elastografía homogénea (suave, verde) y se corresponde con el tejido pancreático normal. Para las imágenes clasificadas en la categoría 2 existe una heterogeneidad de la elastografía pero en el rango de tejidos blandos (verde, amarillo y rojo) corresponde a fibrosis. Categoría 3 es para imágenes de elastografía, que es en gran parte azul (duro) con heterogeneidad mínima y corresponde a un adenocarcinoma pequeña, pancreático temprano (menos de 25 mm). En los tumores asignados categoría 4 existe una región hipoecoica con apariencia de color verde en el centro del tumor, rodeada de tejido azul o más duro y corresponde a una lesión hipervascular, tal como un tumor neuroendocrino o metástasis pancreática pequeña. Por último, la categoría 5se asigna a las lesiones que son en gran parte azul en el SE pero con heterogeneidad de los tejidos suaves colores (verde, rojo) en representación de necrosis, y se ve en el adenocarcinoma de páncreas avanzado. La elasticidad de los tejidos blandos depende en gran medida de su composición molecular (grasa, colágeno, etc) así como en la organización estructural microscópica y macroscópica de estos bloques. En el páncreas normal, por ejemplo, la estructura glandular puede ser más firme que el tejido conectivo circundante, que a su vez es más firme que la grasa subcutánea. SE permite la dureza o rigidez de los tejidos biológicos a ser estimado e imágenes utilizando instrumentos convencionales de ultrasonido con software modificado. Se sabe que ciertas condiciones patológicas, tales como tumores malignos, a menudo se manifiestan como cambios en las propiedades mecánicas del tejido. Creemos que las propiedades elásticas de las lesiones benignas son bastante uniformes, tal como a lo largo de un tumor benigno. Los tumores cancerosos, por otra parte, crecen de una manera muy desorganizada. Por lo tanto, dentro de un determinado tumor maligno, las propiedades elásticas de una zona de un tumor puede ser significativamente diferentes de las de otra área. El concepto en relación con la medición de estos cambios en el tejido es una extensión de los principios básicos asociados con formación de imágenes ultrasónicas tradicional médica. El principio se basa en el hecho de que los tejidos se deforman ligeramente cuando un pequeño desplazamiento se aplica externamente.

Diagnóstico histológico final se obtuvo por EUSFNA (n = 66) o por cirugía (n = 20). En cuanto a las masas pancreáticas, utilizando un punto de corte de la relación de la elastografía de 10, la sensibilidad, especificidad, VPP, VPN y precisión para el diagnóstico de, respectivamente, fueron:

95,1%, 83,3%, 97,5%, 71,4, y 92,3%. En cuanto a los LN (utilizando el mismo corte = 10) la sensibilidad, especificidad, VPP, VPN y precisión para el diagnóstico de la LN maligno, fueron respectivamente: 95,8%, 80%, 88,4%, 92,3, y 89,6%. Ratio-elastografía (usando una relación de corte> 10) puede diferenciar benigno de tejido maligno en 90% de los casos.

LIMITACIONES

Formación de imágenes elastographic adecuada y reproducible de la enfermedad pancreática focal se limita a lesiones con un diámetro de menos de 30 mm. Es importante señalar que para la adquisición de imágenes elastographic óptima depende de examinar el parénquima pancreático circundante (proporción 1:1; para comparación). En la actualidad, no existe en realidad ninguna clasificación o puntuación validada de las diferentes categorías para las imágenes elastographic que es universalmente aceptado.

CONCLUSIONES

SE es una herramienta prometedora para el endoscopista en relación con un determinado paciente con una masa pancreática o tal vez en pacientes con agrandamiento de la NL múltiple. Esta nueva herramienta puede ayudar a tomar la decisión sobre en qué lesiones tienen que hacer una biopsia o en caso de una masa pancreática, si la PAAF puede ser obviado.

BIBLIOGRAFÍA

60. Xu W, Shi J, Zeng X, Li X, et al. EUS elastografía para la diferenciación de los ganglios linfáticos benignos y malignos: un meta-análisis. Gastrointest Endosc 2011; 74:1001-1009.
61. Yamakawa M, Nitta N, Shiina T, et al. Ueno E 2003 de alta velocidad de tejido a mano alzada elasticidad de imagen para el diagnóstico mamario. Jpn J Appl Phys 2003; 42:3265-3270.
62. Giovannini M, Hookey LC, Bories E, et al. Elastografía ecografía endoscópica: ¿el primer paso para biopsia virtual? Los resultados preliminares en 49 pacientes. Endos-copia 2006; 38:344-348.
63. Giovannini M, Thomas B, Erwan B, et al. Elastografía ultrasonido endoscópico para la evaluación de los ganglios linfáticos y masas pancreáticas: un estudio multicéntrico. World J Gastroenterol 2009; 5:1587-1593.
64. Janssen J, Dietrich CF, Will U, et al. Endosonográfico elastografía en el diagnóstico de los ganglios linfáticos mediastínicos. Endoscopy 2007; 39:952-957.
65. Saftoiu A, Vilmann P, Gorunescu F, et al. La precisión de la elastografía ultrasonido endoscópico utilizado para el diagnóstico diferencial de las masas pancreáticas focales: un estudio multi-centro. Endoscopy 2011; 43:596-603.
66. Saftoiu A, Vilmann P, Gorunescu F, et al. La eficacia de un Artificial Neural Network-Based Approach para elastografía ultrasonido endoscópico en el diagnóstico de masas pancreáticas focales. Clin Gastroenterol Hepatol 2012; 10:84-90.
67. Saftoiu A, Vilmann P, Hassan H, et al. Análisis de la elastografía ultrasonido endoscópico utilizado para la caracterización y diferenciación de los ganglios linfáticos benignos y malignos. Ultraschall Med 2006; 27:535-542.
68. Giovannini M. endoscópica relación de tensión ecografía (SR-EUS) vs contraste mejorado EUS (CE-EE) para el diagnóstico de las lesiones focales sólidas panceatic. Endoscopy 2009; 41: A527.

Complicaciones en ecoendoscopia

DIEGO MAURICIO APONTE MARTÍN
LUIS CARLOS SABBAGH SANVICENTE

INTRODUCCIÓN

Nos hemos referido en los capítulos anteriores a las cada vez más frecuentes indicaciones del ultrasonido endoscópico (USE), técnicas que hoy en día hacen parte de un gran número de nuestros servicios de gastroenterología en el País generando diariamente procedimientos diagnósticos y terapéuticos y es por esto que es muy importante realizar una revisión de las complicaciones que se pueden presentar al utilizar esta técnica y las precauciones que se deben tener.

Recordemos que los transductores no flexibles del ecoendoscopio se ubican en la región distal del tubo de inserción, lo cual hace el tercio distal del equipo rígido en sus últimos 4cm. A pesar del avance del diseño de algunos equipos, que ya cuentan con visión frontal, aún la mayoría cuenta con visión oblicua, lo que hace el paso hacia el esófago semiciego. Estas dos características hacen que el paso al esófago con el equipo de ecoendoscopio sea más dificil y se puedan teóricamente producir mayor número de complicaciones que con un equipo convencional de endoscopia digestiva o con un duodenoscopio. Las complicaciones cardiopulmonares están muy asociadas a las generadas por la sedación, por lo que se analizarán juntas; las otras debidas a infecciones, perforación, peritonitis biliar, hemorragia y las asociadas a punción del plejo celiaco son principalmente producidas por el equipo lineal en técnicas terapéuticas en punciones dirigidas para obtener material para estudio citopatológico o en aquellos donde se realizan punciones para drenar un pseudoquiste pancreático, absceso o en la aplicación de sustancias como por ejemplo alcohol en neurolisis o en el tratamiento de algunos quistes del páncreas o agentes oncológicos en el tratamiento de algunos tumores.

CARDIOPULMONARES Y ASOCIADAS A SEDACIÓN

No se pueden separar las complicaciones cardiopulmonares de las asociadas a sedación, ya que la sedación y la analgesia son las principales causas de estas complicación en endoscopia alta convencional; debido a que las complicaciones generadas por la sedación, son las mismas que se pueden producir en la técnica de USE; no nos referiremos a éstas en el presente capítulo, ya que hay un capítulo especial acerca de sedación en el libro. Sin embargo se debe decir que todos

los procedimientos de USE que requieran intubación esofágica los realizamos de rutina con sedación en nuestra unidad de la Clínica Reina Sofía. Por lo tanto es importante manifestar que debido al uso rutinario de la sedación debemos prevenir y conocer el manejo de las complicaciones asociadas a sedación en endoscopia general.

PERFORACIÓN

Es una complicación relativamente baja, la frecuencia de perforación en procedimientos en endoscopia digestiva alta general, es de aproximadamente 0.03 ¬%, y la mortalidad 0.001 %, siendo los factores de riesgo la presencia de osteofitos anteriores, presencia de divertículo de zenker, estenosis y tumores esofágicos; [1, 2] en USE existen reportes del 0.07% [3] y otros de 0.03 % con mortalidad de 0.002 %. [4] La mayoría de las complicaciones se presentan en pacientes mayores de 65 años y en aquellos que han tenido dificultad previa para la intubación de esófago, en endoscopias digestivas altas previas, además tiene mayor riesgo el endoscopista con poco entrenamiento en USE. Estas complicaciones a pesar de ser poco frecuentes, cuando se presentan son de difícil manejo. La perforación esofágica en general requiere manejo quirúrgico y la mortalidad se acerca al 25%. [4] Dentro de los síntomas o signos que se presentan cuando hay perforación, se encuentran el dolor, que es el más frecuente, otros menos frecuentes son fiebre, estertores en tejido subcutáneo en cuello, dolor torácico o dolor pleurítico, el diagnóstico puede hacerse por radiografía simple de tórax, pero de no observarse allí y continuar la sospecha se sugiere realizar Tomografía con medio de contraste baritado, en cuello y tórax. Los exámenes negativos, no descartan la perforación y la endoscopia se encuentra contraindicada.

El manejo depende del sitio de localización y estado de salud del paciente, comprendiendo un espectro que va desde manejo con sonda nasogástrica y antibióticos, hasta cirugía y nutrición parenteral en casos severos. Siempre en un manejo conjunto entre los clínicos y los cirujanos. En general las complicaciones del USE tienen el mismo porcentaje de complicaciones que la endoscopia convencional y los factores de riesgo son obstrucción proximal, pacientes ancianos, y falta de experiencia del operador. [5]

INFECCIÓN

En endoscopia la infección depende de equipos contaminados o por el procedimiento mismo.

Bacteremia puede presentarse durante la realización de endoscopia, con relativa baja frecuencia, que oscila entre 0 y 8 %; [6] y en pacientes con válvulas cardiacas normales, es casi nula siendo aproximadamente 1 en 5 a 10 millones de endoscopias. Otras complicaciones bajas son abscesos retrofaríngeos o retroesofágicos en paciente de intubación endoscópica difícil y su inicio es probablemente después de traumas localizados, o perforaciones no evidentes en USE. Son pocos los estudios que han evaluado las complicaciones infecciosas, pero existen 3 series diferentes con un total de 250 pacientes, en los cuales se encontró similares frecuencias de bacteremia al comparar con la endoscopia corriente. [7,8,9] En un solo caso se encontró infección por estreptococo en una serie de 327 casos de punción con aguja fina en un caso de quiste seroso de páncreas, a pesar de uso de profilaxis antibiótica. [10] Otros estudios han mostrado episodios febriles luego de punción entre 0.4 y 1 %; [11, 12] el mayor riesgo se ha encontrado en quistes de mediastino, ya que pueden generar mediastinitis luego de la punción [13], también, se han descrito abscesos retroperitoneales luego de Neurolisis del plejo celiaco; [14] en punciones en recto no se han descrito abscesos perirrectales, pero no hay estudios suficientes para explicar lo anterior.

En resumen se podría decir con la evidencia disponible, que el riesgo de infección en USE diagnóstica es bajo y es comparable a la endoscopia corriente; tampoco el riesgo es mayor en punciones de órganos sólidos, sin embargo algunos expertos recomiendan profilaxis antibiótica cuando se realizan punciones en la zona rectal o cuando se puncionan lesiones quísticas, ya que se puede asociar la intervención de estas zonas con presencia de bacteremia y sepsis. [5]

El régimen antibiótico más empleado es el uso de fluorquinolonas, iniciando de manera intravenosa antes del examen y continuar oralmente por 3 a 5 días, betalactámicos son otra opción [21, 22], el riesgo de infección con profilaxis es bajo, en un análisis de 603 pacientes con 651 quistes de páncreas, un solo paciente se infectó (0.2%). [23]

Punciones con aguja guiados por USE, de quistes de mediastino, pueden ser complicados por infección, incluyendo mediastinitis, que compromete la vida del paciente, por esta razón y por su limitado impacto, en estos casos, la punción, en quistes de mediastino, es contraindicada por otro lado si hay lesiones quísticas atípicas, con sospecha de malignidad, en este caso debe administrarse profilaxis antibiótica. [24,25]

PANCREATITIS

La pancreatitis, puede ser una complicación generada en USE Terapéutica, en la punción de lesiones del páncreas, al puncionar masas, quistes o conductos pancreáticos, ya que todos estos procedimientos generan el paso de la aguja dentro del tejido; en diferentes estudios se han reportado frecuencia de pancreatitis entre 0 y 2 % [10,15,16], los casos descritos presentados, en general se describe leve en 71%, moderada en 21% y severa en 7% de los casos, el promedio de hospitalización es de 3 días con rango entre 1 y 27 días, y un paciente con múltiples comorbilidades murió. Los factores de riesgo de presentar pancreatitis son la historia de pancreatitis previa reciente y punción de una lesión benigna, sin embargo una relación significativa no ha sido demostrada; el manejo se sugiere convencional. [32]

HEMORRAGIA

Sangrado importante es una complicación muy poco común en endoscopia alta, la cual se puede presentar principalmente en pacientes con coagulopatìa o trombocitopenia; sin embargo estudios muestran que la endoscopia diagnóstica es segura inclusive en paciente con plaquetas por encima de 20,000, las biopsias por debajo de este valor deben ser tomadas con mucha precaución y de ser menor el número es mejor considerar la transfusión para la realización de cualquier punción por USE. La mayoría de centros, incluyendo el nuestro no las realizan con plaquetas menores de 50,000 ni con INR mayor de 1.5. [28, 29] La principal causa de hemorragia es el desgarro del tercio inferior de la mucosa esofágica en la unión con el estómago, sin embargo la cantidad de sangre perdida es poca. De la misma manera en USE hemorragia general ha sido publicada en largas series prospectivas entre 0 % a 0.5%. y por otro lado hemorragia extraluminal (vista como una expansión hiperecoica adyacente a la lesión puncionada) se ha descrito entre 1,3 a 2,6%. [26, 27] También se ha descrito hemorragia en punciones de quistes en 6% durante punciones con aguja. En un estudio donde se presentaron dos casos de hemorragia en punciones del tejido pancreático un paciente falleció. [17]

En la mayoría de los casos descritos con hemorragia durante USE se ha generado presión con el equipo en un intento de taponar el vaso que sangra con éxito. En muy pocos casos se ha requerido la aplicación o inyección de sustancias como la adrenalina o colocación de hemoclips.

La verdadera efectividad, de estas medidas en el manejo del sangrado extra o intraluminal relacionadas con USE y punción, no han sido investigadas.

Guías recientes recomiendan realizar una historia clínica profunda en cuanto a los aspectos de hemorragia, incluyendo detalles de la historia familiar, sangrado postquirúrgico o post traumático, uso de drogas antitrombóticas y realizar test de anticoagulación solo en casos con historia positiva o clara indicación clínica. [30]

No se deben realizar punciones en pacientes que consumen anticoagulantes; se pueden realizar punciones de masas sólidas en pacientes que consumen Aspirina a bajas dosis, o AINES pero no en pacientes con consumo de Tienopirimidinas (clopidrogel) además punciones de quistes de páncreas no deberían realizarse en ningún paciente que consuma algún antiplaquetario. [31]

PERITONITIS BILIAR

La peritonitis biliar es una complicación muy poco frecuente de la punción con aguja fina, pocos casos aislados han sido reportados; en punciones de páncreas, un paciente presentó peritonitis luego de una perforación del conducto en una punción de una masa de la cabeza pancreática, requiriendo laparotomía.[18] Un estudio donde se intentaba realizar punción y obtención de material biliar directamente de la vesícula fue interrumpido por la presentación de 2 episodios de peritonitis biliar de 3 punciones realizadas. [19]

OTRAS

En otras complicaciones de USE terapéutica, en la realización de bloqueo con aplicación de esteroides, en pancreatitis crónica o neurolisis en la aplicación de alcohol en el plejo celiaco para control del dolor en cáncer de páncreas, se han descrito complicaciones en las diferentes series a saber: diarrea transitoria 4 a 15 %, hipotensión ortostática 1%, incremento del dolor en 9 %, además de casos aislados de abscesos. [14, 20] Para prevenir estas complicaciones, principalmente la hipotensión o deshidratación, los pacientes antes del procedimiento deben recibir una sobre hidratación. No se profundiza más en este capítulo ya que nuevamente se tratará el tema en el capítulo de USE Terapéutica.

Siguiendo el resumen de las guías de la ASGE en cuanto a las complicaciones en USE podemos decir lo siguiente. [5]

A: Estudios controlados.

B: Estudios prospectivos.

C: Opinión de expertos.

1. Los equipos de USE debido a que tienen características en la región distal diferentes a los equipos de endoscopia corriente deben tener un cuidado especial en su uso para evitar complicaciones en el paciente (C).
2. Falta de experiencia del operador: Pacientes de avanzada edad y estenosis esofágica, son factores de riesgo para perforación esofágica en el uso de equipos de USE. (B)
3. La mayoría de complicaciones están asociadas a punciones con aguja fina (B)
4. El riesgo de Bacteremia con aguja fina es bajo (A)
5. No es necesario administrar profilaxis antibiótica en punción con aguja de lesiones sólidas o ganglios linfáticos, una excepción es la zona perirrectal a pesar de no existir evidencia a favor de esta conducta (B)
6. Pacientes que sufren punción con aguja fina de lesiones quísticas de páncreas y mediastino tienen un riesgo de infección y se recomienda la utilización de profilaxis antibiótica (B)
7. Sangrado y peritonitis biliar de alguna importancia clínica son complicaciones raras (B)
8. El riesgo de pancreatitis al puncionar con aguja fina es de 1 a 2 % (B)

BIBLIOGRAFÍA

1. Eisen GM, Baron TH, Dominitz JA, Faigel DO, Goldstein JL, Johanson JF, et al. Complications of upper GI endoscopy. Gastrointest Endosc 2002; 55:784-93.
2. Schulze S, Moller Pedersen V, Hoier-Madsen K. Iatrogenic perforation of the esophagus. Causes and management. Acta Chir Scand 1982; 148:679-82
3. Rathod V, Maydeo A. ¿How safe is endoscopic ultrasound? A retrospective analysis of complications encountered during diagnosis and interventional endosonography in a large individual series of 3006 patients from India [abstract]. Gastrointestinal Endosc 2002;56:AB169. risks of EUS and FNA. Gastrointest Endosc 2003;58:362-8.
4. Das A, Sivak MV Jr, Chak A. Cervical esophageal perforation during EUS: a national survey. Gastrointest Endosc 2001;53:599-602. procedures. Gastrointest Endosc 1986;32:342.
5. Asge guidelines: Complications of EUS GASTROINTESTINAL ENDOSCOPY Volume 61, No. 1 : 2005.
6. Coughlin GP, Butler RN, Alp MH, Grant AK. Colonoscopy and bacteremia. Gut 1977;18:678-9.
7. Barawi M, Gottlieb K, Cunha B, Portis M, Gress F.

A prospective evaluation of the incidence of bacteremia associated with EUS-guided fine-needle aspiration. Gastrointest Endosc 2001;53:189-92.

8. Levy MJ, Norton ID, Wiersema MJ, Schwartz DA, Clain JE, Vázquez-Sequeiros E, et al. Prospective risk assessment of bacteremia and other infectious complications in patients undergoing EUS-guided FNA. Gastrointest Endosc 2003;57:672-8.
9. Janssen J, Konig K, Knop-Hammad V, Johanns W, Greiner L. Frequency of bacteremia after linear EUS of the upper GI tract with and without Gastrointest Endosc 2004;59:339-44.
10. Williams DB, Sahai AV, Aabakken L, Penman ID, van Velse A, Webb J, et al. Endoscopic ultrasound guided fine needle aspiration biopsy: a large single centre experience. Gut 1999;44:720-6.
11. Voss M, Hammel P, Molas G, Palazzo L, Dancour A, O'Toole D, et al. Value of endoscopic ultrasound guided fine needle aspiration biopsy in the diagnosis of solid pancreatic masses. Gut 2000;46:244-9.
12. Chang KJ, Nguyen P, Erickson RA, Durbin TE, Katz KD. The clinical utility of endoscopic ultrasound-guided fine-needle aspiration in the diagnosis and staging of pancreatic carcinoma. Gastrointest Endosc 1997;45:387-93.
13. Ryan AG, Zamvar V, Roberts SA. Iatrogenic candidal infection of a mediastinal foregut cyst following endoscopic ultrasound-guided fine-needle aspiration. Endoscopy 2002;34:838-9.
14. Gress F, Schmitt C, Sherman S, Ciaccia D, Ikenberry S, Lehman G. Endoscopic ultrasound-guided celiac plexus block for managing abdominal pain associated with chronic pancreatitis: a prospective single center experience. Am J Gastroenterol 2001;96:409-16.
15. O'Toole D, Palazzo L, Arotcarena R, Dancour A, Aubert A, Hammel P,et al. Assessment of complications of EUS-guided fine-needle as-piration. Gastrointest Endosc 2001;53:470-4.
16. Gress F, Michael H, Gelrud D, Patel P, Gottlieb K, Singh F, et al. EUS-guided fine-needle aspiration of the pancreas: evaluation of pan-creatitis as a complication. Gastrointest Endosc 2002;56:864-7.
17. Gress FG, Hawes RH, Savides TJ, Ikenberry SO, Lehman GA. Endoscopic ultrasound-guided fine-needle aspiration biopsy using linear array and radial scanning endosonography. Gastrointest Endosc 1997;45:243-50.
18. Chen HY, Lee CH, Hsieh CH. Bile peritonitis after EUS-guided fine-needle aspiration. Gastrointest Endosc 2002;56:594-6.
19. Jacobson BC, Waxman I, Parmar K, Kauffman JM, Clarke GA, Van Dam J. Endoscopic ultrasound-guided gallbladder bile aspiration in idio-pathic pancreatitis carries a significant risk of bile peritonitis. Pancreatology 2002;2:26-9.
20. Hoffman BJ. EUS-guided celiac plexus block/neurolysis. Gastrointest Endosc 2002;56(Suppl):S26-8
21. Al Haddad M, Wallace MB, Woodward TA, et al. The Safety of fine neddle aspiration guided by endoscopic ultrasound; a prospective study. Endoscopy 2008,40,204-208.
22. Allison MC, Sndoe JAT, Tighe R et al.Antibiotic Prophylaxis in gastrointestinal endoscopy.Gut 2009;58; 869-880.
23. Lee LS, Saltzman JR,BoundsBC etal.EUS-guided fine needle Aspiration of pancreatic cyst : A retrospective analysys of complications and their predictors. Clin Gastroenterol Hepatol 2005 ;3:231-236.
24. Aerts, JGJV, Kloover J,Los J et al. EUS –FNA of enlarged necrotic lymph nodes may cause infections mediastinitis. J Thorac Oncol 2008 ;3 :1191-1193.
25. Annema JT, Veselic M, Versteegh M et al. Mediastinitis caused by EUS –FNA of a Bronchogenic Cyst. Endoscopy 2003 ; 35 : 791-793.
26. Affi A, Vásquez-Sequeiros E, Norton ID et al. Acute extraluminal hemorrhage associated with EUS-guided fine needle aspiration: frequency and clinical sigificance. Gastrointest Endosc 2001 , 53; 221-225.
27. Varadarajulu S, Eloubidi MA, Frequency and significance of acute intacystic hemorrhage during EUS-FNA of cystic lesions of the pancreas. Gastrointest Endosc 2004 ;60:631-635.
28. AL-Haddad M, Gill KR, Raimondo M et al. Safety and efficacy of cytology brushings versus standards fine-neddle aspiration in evaluating cystic pancreatic lesions : a controlled study : Endoscopy 2010 ; 42 :127-132.
29. Al HaddadM, Wallace MB, Woodward TA et al, The safety of fine-needle aspiration guided by endoscopic ultrasound : a prospective study. Endoscopy 2008 : 40 : 204-208.
30. Chee Y, Crawford J, Watson H et al. Guidelines on

the assessment of bleeding risk prior to surgery or invasive procedures. Br J Haematol 2008 ; 140 : 496-504.

31. Boustiere C, Veitch A, Vanbervliet G et al. Endoscopy and antiplatelet agents. European Society of Gastrointyetsinal Endoscopy (ESGE) Guideline, Endoscopy 2011 : 43 : 445-461.

32. Eloubeidi MA, Tamhane A, Varadarajulu S et al, Acute pancreatitis after EUS-guided FNA of solid pancreatic masses : A pooled analysys from EUS centers in the United States. GastrointestEndosc 2004 : 60 :385-389.

CAPÍTULO 11

Enteroscopia

EDITORES: RAÚL CAÑADAS
LÁZARO ANTONIO ARANGO MOLANO

Cápsula endoscópica

MARÍA TERESA GALIANO DE SÁNCHEZ

INTRODUCCIÓN

La cápsula endoscópica representa un avance revolucionario en las imágenes no invasivas del tracto digestivo, particularmente del intestino delgado. La tecnología de la cápsula fue desarrollada para apoyar la evaluación de las enfermedades de todo el tracto digestivo desde el esófago hasta el colón; pero especialmente del intestino delgado en donde facilita el diagnóstico de enfermedades que a menudo no eran detectadas con otras modalidades.

La tecnología, las indicaciones y aplicaciones clínicas están en constante expansión. Actualmente la evaluación del sangrado gastrointestinal oscuro es la indicación más importante para la utilización de la cápsula endoscópica, seguida por la evaluación de la enfermedad inflamatoria del intestino delgado; otras como el estudio de la enfermedad celiaca, el daño de la mucosa intestinal inducido por drogas y el diagnóstico de los tumores del intestino delgado se encuentran en el amplio número de potenciales indicaciones de la utilización de la cápsula endoscópica. El uso de la cápsula modificada para el diagnóstico de las enfermedades del esófago tiene como indicaciones más importantes la tamización de várices esofágicas en el paciente cirrótico y la tamización de la metaplasia columnar en la enfermedad por reflujo gastroesofágico. La cápsula endoscópica modificada en estudio de colon tiene como indicación más importante la tamización del cáncer de colon.

La cápsula endoscópica introduce el concepto de endoscopia fisiológica moviéndose pasivamente con la peristalsis, no infla el intestino y las imágenes de la mucosa se obtienen en un estado colapsado.

BREVE HISTORIA Y DESARROLLO DE LA CÁPSULA ENDOSCÓPICA

El trabajo original de la cápsula endoscópica se remonta al año de 1981 cuando G.J. Iddan, ingeniero electroóptico, quien trabajaba en Rafael, laboratorio de defensa gubernamental de Israel, en su año sabático trabaja para una compañía de instrumentos médicos en Boston (Estados Unidos). Su amigo gastroenterólogo enfatiza la inhabilidad para visualizar el intestino delgado con los endoscopios de fibra debido a la rigidez de los mismos. En este tiempo los pequeños dispositivos de imágenes ccd fueron

desarrollados para utilizar en las videocámaras especialmente en Japón. En el campo de los endoscopios la fibra fue reemplazada por endoscopios más flexibles al introducir estos pequeños dispositivos en su desarrollo, sin embargo la visualización del intestino delgado permanecía sin una solución satisfactoria.

Su amigo gastroenterólogo continuaba preguntando por soluciones al problema del diagnóstico de las enfermedades del intestino delgado y fue así cuando en 1991, durante otro año sabático, el ingeniero G.J. Iddan comenzó a pensar acerca de la posibilidad de separar el ccd de la cabeza de los endoscopios y unirlo a un mini transmisor que se moviera libremente sin una conexión física desarrollando los primeros prototipos en 1993, separando el sistema en tres componentes principales; cápsula: contiene imágenes y transmisores, grabadora: contiene las antenas receptoras y el medio para grabar, y la estación de trabajo: incorpora un software.

En 1995 una pequeña compañía de cámaras con ccd para la aplicación médica se interesa en este proyecto, su gerente el señor Gavriel Meron es quien se une a rdc, donde trabajaba en ese momento el ingeniero G.J. Iddan al incorporar un nuevo paso Given Imaging. El señor Meron atrajo más inversionistas en Israel y en el exterior logrando así el desarrollo de la investigación de la video cápsula endoscópica.

Fue durante una conferencia de gastroenterología en 1997 cuando el señor Meron conoce al profesor Paul Swain de Londres y ellos se sorprendieron al darse cuenta de que estaban trabajando de manera independiente en áreas relacionadas. Un acuerdo corporativo resulta en la unión del profesor Swain al grupo de Given lo que contribuye de manera importante al desarrollo de experimentos clínicos y en animales. Como resultado del éxito inicial se consiguen mayores fondos y el trabajo acelerado resulta en la publicación de mayo de 2000 en Nature (Iddan et al. 2000) describiendo la nueva cápsula. La cápsula endoscópica de Given Imaging fue aprobada en Estados Unidos por la FDA en agosto de 2000, llamada m2a inicialmente, la cual en la actualidad se denomina PillCam (PillCam SB).

Diferentes capsulas endoscópicas disponibles comercialmente Figura 1.

FIGURA 1. Procedimiento vía cápsula.

Given Imaging (Israel)
Esófago (PillCam ESO)
Intestino delgado (PillCam SB)
Colon (PillCam Colon)
Olympus (Japón)
Endocápsula para intestino delgado
IntroMedic (Korea)
MiroCam para intestino delgado.
Chongqing Jinshan Science and Tecnology Group (China)
OMOM para intestino delgado.

CONSENTIMIENTO INFORMADO

El paciente debe ser informado acerca de la preparación, de las contraindicaciones y riesgos asociados con el procedimiento.
Contraindicaciones para la realización de la video cápsula endoscópica:

- Estenosis en el tracto gastrointestinal
- Embarazo
- Implantes electromecánicos (relativo)
- Disfagia (relativo)
- Utilización de imágenes de resonancia magnética
- No implicaciones terapéuticas

En situaciones especiales como desórdenes de la deglución, pacientes pediátricos, la cápsula puede ser colocada en el duodeno con ayuda del endoscopio. En caso de sospecha de estenosis del intestino delgado puede realizarse previamente una imagen multi corte del intestino delgado como entero resonancia o entero TAC o una prueba con la cápsula de patencia de Given.

EQUIPO NECESARIO EL DÍA DEL PROCEDIMIENTO

Antes de la llegada del paciente, compruebe que los siguientes equipos y accesorios están listos para la prueba:

- Cápsula.
- Registrador de datos con Batería completa.
- Instrucciones para el paciente, para la fase posterior a la ingestión.
- Programa de software RAPID instalado y abierto.
- Cinturón de sensores o conjunto de sensores preparado con sensores ya insertados en fundas.
- Bolsa de registrador con correas de hombro.
- Guía de colocación de sensores (ESO, SB, SB pediátrico o COLON), si utiliza un conjunto de sensores.
- Agua.
- Vaso para beber.
- Todo medicamento formulado al paciente durante el procedimiento

PROCEDIMIENTO CON CAPSULA ENDOSCÓPICA

El procedimiento de Capsula Endoscópica (Given) destinado para la visualización mínimamente invasiva del tracto gastrointestinal ha tenido desde su comienzo una evolución cada día más innovadora tanto en su diseño y función así como en el software (7 generaciones) que complementa y procesa todas las imágenes capturadas por la cápsula y proporciona al especialista herramientas como el FICE, Detector de Rojos, Escala de Lewis, Atlas entre otras, que le ayudarán en el diagnóstico más preciso y con mayor comodidad durante el tiempo que dura la revisión del Video.

Para cada uno de los procedimientos con las tres tipos de cápsula endoscópica: Esófago (ESO), Intestino delgado (SB) y Colon. El profesional Médico deberá darle las instrucciones precisas al paciente quien debe seguirlas lo más estricto posible para que el resultado del examen sea exitoso.

A continuación se describen los diferentes procesos con cada una de las Cápsulas endoscópicas:

Cápsula Endoscópica de Esófago

La cápsula endoscopia de Esófago destinada para la visualización completa de la mucosa del esófago, mide 11.6 mm de diámetro por 31.5 mm de largo. Está provista en sus extremos de dos micro cámaras con 172º grados de visión cada una y leads de iluminación que proporcionan un panorama de toda la estructura esofágica de hasta 360° anterógrada y retrógradamente, durante más o menos 10 a 20 minutos que dura el procedimiento el cual es corto; por eso se realiza permaneciendo el paciente durante todo el examen en el consultorio. El paciente debe venir con ayuno de mínimo 6 horas.

Antes del Procedimiento:

1. Prepare un vaso con agua pura.
2. Aliste una jeringa de 20 ml desechable.

3. Tenga un dispositivo de sincronización: Cronómetro, reloj de pulso o pared con temporizador de control manual.

Preparación del Paciente:

1. Haga que el paciente se retire labial o cualquier producto de los labios.
2. Ponga el cinturón de sensores o los sensores adheridos a su cuerpo según la guía de colocación que tiene el médico. Conecte estos a la grabadora de datos ya lista y cargada.
3. Verifique que el equipo funciona correctamente abriendo el estuche de la cápsula esofágica y una vez que esta comienza a funcionar, pásela por los sensores verificando que la luz Azul de la parte superior de la grabadora de datos parpadea al mismo ritmo de la cápsula endoscópica, luego cierre la cápsula para desactivarla mientras llega el momento de la ingestión.

Información al Paciente:

1. Se le debe explicar al paciente el proceso de la ingestión haciéndole énfasis que no puede hablar durante el procedimiento ni realizar movimientos repentinos sobre todo con la cabeza y el cuello, debe permanecer quieto.
2. Haga que el paciente tome tres sorbos de agua, adminístreselos con la punta de la jeringa de 20 ml llena en su boca inyectándolos lentamente; para que no se hagan burbujas se le ofrecerán 15 ml de agua que tomará de un solo trago.
3. Asegúrese que el paciente entiende y se siente cómodo con el procedimiento antes de suministrarle la cápsula esofágica.

Procedimiento:

1. Una vez el paciente pasa los 15 ml de agua, debe recostarse sobre su lado derecho con la cabeza en la almohada en posición horizontal.
2. La cápsula esofágica se ingerirá inmediatamente para prevenir la acumulación de burbujas. El paciente toma la cápsula en su mano y la ingiere con 5 a 10 ml de agua que se suministran con la jeringa de 20 ml. Esta secuencia no debe interrumpirse para evitar la acumulación de burbujas.
3. Solicitar al paciente que beba un sorbo de agua de 15 ml cada 30 segundos por los siguientes 7 minutos, que se le darán con la jeringa en su boca. No deberá hablar.
4. A los 7 minutos el paciente debe sentarse y tomar otro sorbo de agua, esperar 30 segundos y pasar a la sala de espera por 20 minutos más, durante los que puede moverse y hablar.
5. Transcurrido el tiempo deberá desconectarse el equipo del paciente y proceder a procesar el resultado en el software.
6. Si durante el procedimiento de la cápsula esofágica se usa el tiempo real, se podrá ver la secuencia sin interrupciones de las bebidas del paciente.

Figuras 2, 3 y 4.

FIGURA 2. Cápsula ESO.

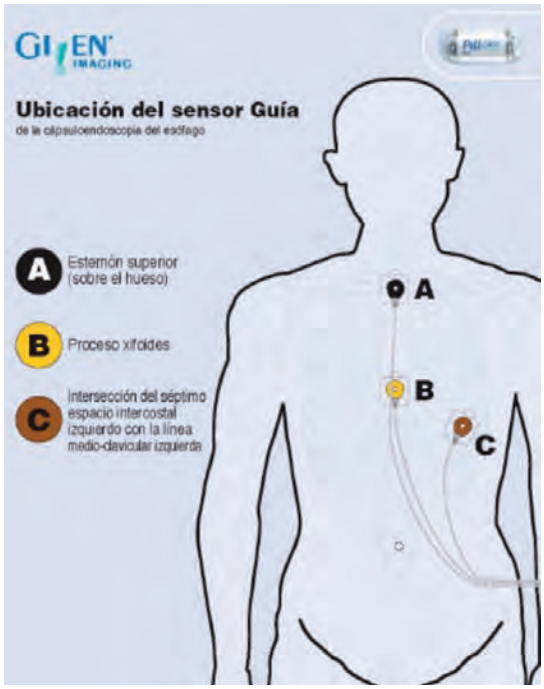

FIGURA 3. Ubicaciones del sensor para ESO.

FIGURA 4. Esófago de Barrett - Esofagitis erosiva.

Cápsula Endoscópica Intestino Delgado (SB):

La Cápsula endoscópica de intestino delgado (SB) mide 26.2 mm de longitud por 11.4 mm de diámetro y en uno de sus extremos tiene la micro cámara con ángulo de visión de 156º grados y cuatro leads de iluminación. Su batería puede durar de 8 a 10 horas, la capsula SB2 toma 2 fotos por segundo y la cápsula SB3 toma 6 fotos por segundo.

La cápsula endoscópica para intestino delgado SB3 es un sistema más avanzado que mejora el diagnóstico y el rendimiento en cuanto a la evaluación de las condiciones del intestino delgado.

Para el procedimiento con cápsula SB se recomienda que el paciente tome una dieta líquida el día anterior y no consuma ningún alimento de 12 a 14 horas antes del examen (Ayuno obligatorio). Solamente podrá tomar con un sorbo de agua la noche anterior o en la mañana del examen con dos horas de anticipación alguna medicación que tenga obligatoria. EL paciente puede ser preparado opcionalmente con polietilenglicol fraccionado una toma la noche anterior y otra el día del examen. El día del procedimiento el Paciente debe encontrarse en estricto ayuno, debe ir con ropa cómoda y llevar el abdomen rasurado y camiseta de algodón por si se usa cinturón de sensores.

Se le instalan los Sensores adhiriéndolos al abdomen como lo indica la guía que posee el Médico o el cinturón de sensores y se conectan a la grabadora de datos, que luego se le fija al cuerpo por medio de un cinturón. Se hace la prueba de efectividad de la cápsula destapándola de su envase y pasándola por encima de los sensores o del cinturón para comprobar que el testigo azul de la parte superior de la grabadora de datos titila en azul.

Se le suministra la cápsula Endoscópica que debe pasarla con un sorbo grande de agua, se comprueba que la CE esté el en estómago y se le indica que debe estar pendiente del testigo que titila en Azul en la parte superior de la grabadora.

El paciente se puede ir para su casa y estar caminando constantemente, evitando estar cerca de todo campo electromagnético y no hacer ejercicios que lo hagan sudar para no despegar los adhesivos de los sensores.

A las dos horas y media después de tomada la CE puede iniciar una dieta de líquidos claros y a las 6 horas ingerir una dieta blanda y regresar a las 8 horas al consultorio o cuando la grabadora le indique, es decir cuando deja de titilar el testigo de luz azul tornándose negro además de timbrar y vibrar antes de apagarse totalmente, indica que la CE ya ha

FIGURA 5. Cápsula SB2.

terminado de tomar las imágenes o que ya fue expulsada de su organismo, el deberá regresar al consultorio para que le retiren el equipo más o menos 8 a 9 horas luego de la ingestión de la cápsula.

Posteriormente se continúa con el proceso de resultados en el software. Figuras 5, 6 y 7.

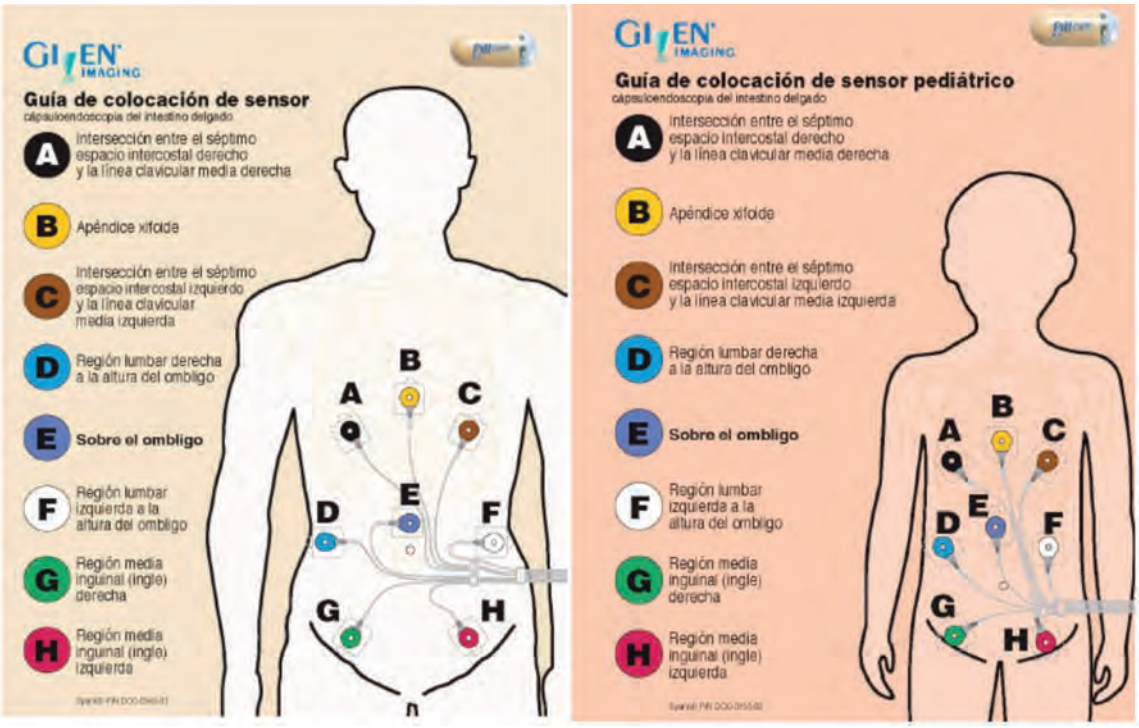

FIGURA 6. Ubicaciones del sensor para el intestino delgado.

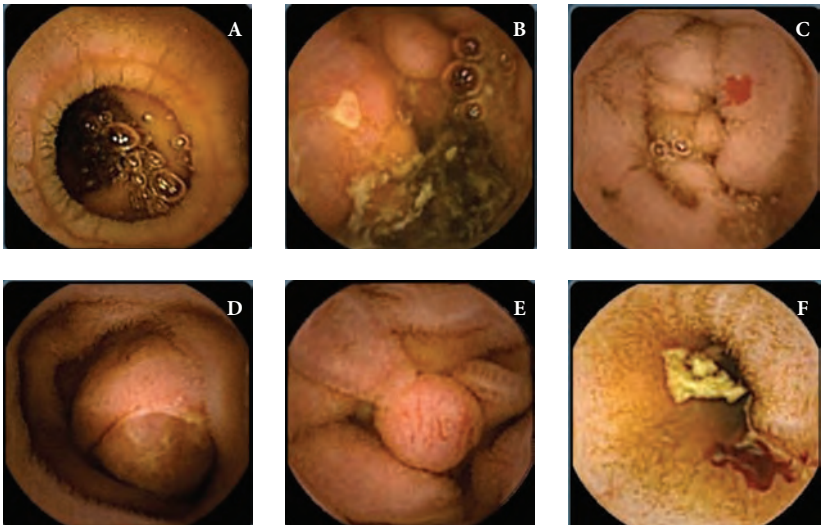

FIGURA 7. Ubicaciones del sensor para el intestino delgado.

A. Estenosis Enteropatía por anti inflamatorios no esteroideos
B. Úlcera
C. Angioectácea
D. Tumor
E. Pólipo Síndrome de Peutz-Jegher
F. Sangrado Activo

Capsula Endoscópica de Colon:

La cápsula de colon toma fotos mientras se mueve de forma natural a través del sistema digestivo. El examen no requiere sedación, los pacientes pueden seguir su vida cotidiana una vez se ingiere la cápsula.

La cápsula de Colon varía en: su tamaño 31.5mm de longitud por 11.6 mm de diámetro, sus ángulos de visión son también de 172º grados por cada una de las micro cámaras de sus extremos y en que toma desde 5 hasta 35 fotos por segundo dependiendo del ritmo peristáltico, más o menos intenso, que encuentre al paso la CE Colon. Posee una batería que dura hasta 15 horas.

Para que el procedimiento de CE Colon sea un éxito es necesario que el paciente ingiera un régimen especial con laxantes y dieta líquida el día antes del examen y durante el día del procedimiento para asegurar así que el colon esté limpio y el ritmo intestinal acelerado.

Estos regímenes se encuentran en el Software para que el médico pueda editarlos según los medicamentos que usa para cada caso (pacientes con insuficiencia renal, diabéticos etc.) Se deberán imprimir y dar copia al paciente. El paciente lo debe seguir lo más preciso para asegurar un buen resultado.

El día del examen en el consultorio al paciente se le instalan los sensores según la guía que posee el Médico o el cinturón de sensores, se conectan al DR3 y se le suministra la CE de Colon con un sorbo grande de agua.

La CE Colon debe estar emparejada con el equipo durante el registro del paciente en el Software; se le indica que debe estar pendiente del Testigo de luz Azul de la parte superior del DR3 que titilará todo el tiempo que la CE le envíe Imágenes que se almacenan de inmediato.

El paciente deberá ingerir los medicamentos indicados en la Hoja de "Instrucciones del Régimen Post Ingestión de la CE" a la hora precisa además el DR3 le dará un timbre de aviso para ir recordándole los horarios programados, también para los alimentos que puede consumir durante todo el proceso de la CE.

Cuando la CE ha terminado su proceso de captura y grabación de imágenes más o menos a las 9 a 10 horas después o si la CE es expulsada del cuerpo antes, el DR3 al dejar de recibir las señales timbrara y vibrara para luego apagarse a los 5 minutos avisándole al paciente que debe regresar al consultorio para retirarle el equipo y procesar el resultado en el software. Figuras 8, 9 y 10.

FIGURA 8. Cápsula de colon 2.

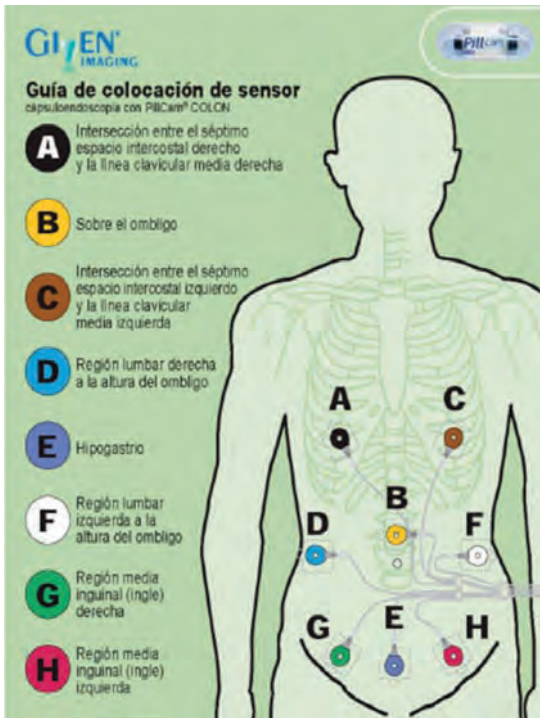

FIGURA 9. Ubicaciones de sensores para PillCam colon 2.

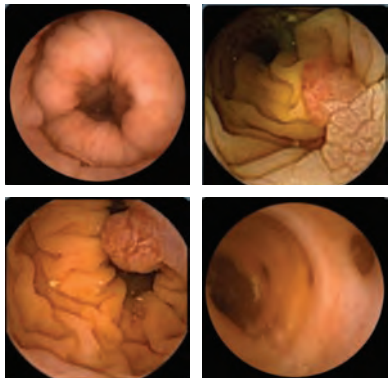

FIGURA 10. Imagenes cápsula de colon 2.

AVANCES TECNOLÓGICOS

1. Tres tipos de Cápsulas Esófago (ESO), Intestino delgado (SB), Colón (C).
2. Baterías de la capsulas Endoscópicas más duraderas para mayor eficiencia en la toma del examen.
3. Software con herramientas nuevas escala para las lesiones, FICE para contraste de imagen, Escala de Lewis y Atlas con más de mil fotos de CE de ESO, SB y Colon clasificadas por estructura o por diagnóstico, detector de Rojos, etc.
4. Software con manejo de diferentes velocidades de revisión del Video y cantidad de Fotos por segundo.
5. Contabilizador de tiempos de paso por las diferentes estructuras del tracto digestivo (Tiempo de paso por ESO, Tiempo de paso gástrico, tiempo de paso por el instestino delgado, tiempo de paso por el Colon), estos según la marcación que hace el especialista del mapa.
6. Barra de colores del video de la CE que le indicarán el tiempo en horas, minutos y segundos de cada imagen y además en colores propios de cada estructura, los tiempos de paso por las estructuras del tracto GI demarcados en el mapa que elabora el médico especialista.
7. Barra vertical al lado del mapa del tiempo y la cantidad de fragmento analizado en Intestino delgado.
8. Manejo de la velocidad de toma de fotos desde el DR3 a la cápsula Colon 2, aumentando de 5 a35 fotos por segundo durante el examen.
9. Toma de imágenes durante el examen de cápsula si el especialista quiere guardar imágenes que revisará luego al procesar todo el video de la CE.
10. Ángulos de visión de las cápsulas de 172º grados que se observan en el video creado con las imágenes en recuadro octogonal.
11. Visualización en Tiempo real del examen desde el DR3 o el dispositivo de Real Time.
12. Profundidad de las imágenes de 3cm y más nitidez aun con presencia de fluidos.
13. El Registrador solamente recibe imágenes de la Cápsula E con la cual se encuentra emparejado bloqueando señales emitidas por otras CE en su radio de detección.
14. Cinturones de Sensores para las cápsulas de Intestino Delgado y Colon. Más comodidad para el paciente y agilidad en el proceso.

Figuras 11, 12 y 13.

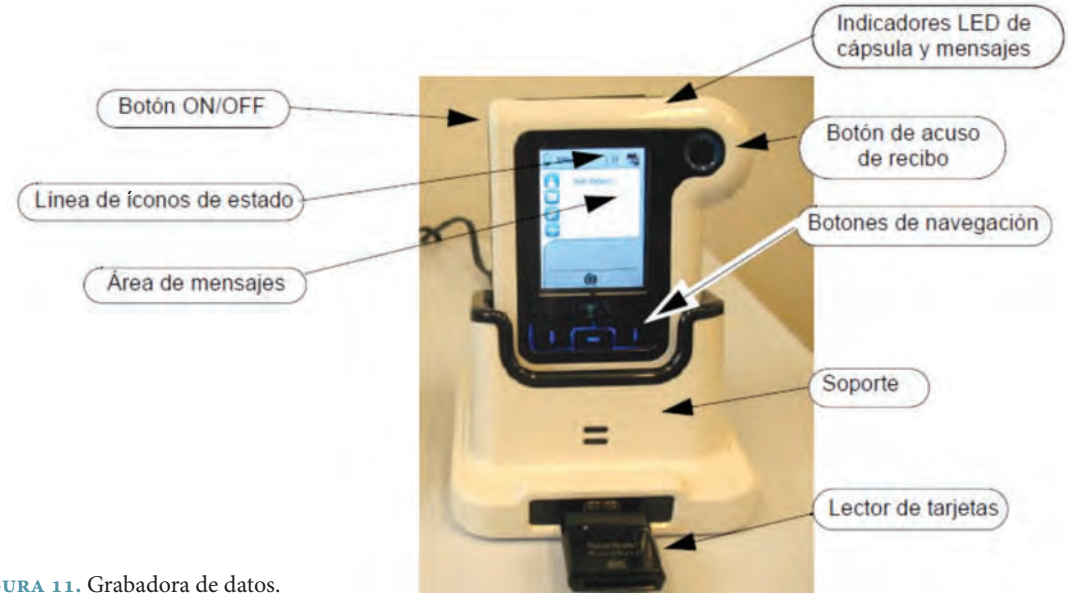

FIGURA 11. Grabadora de datos.

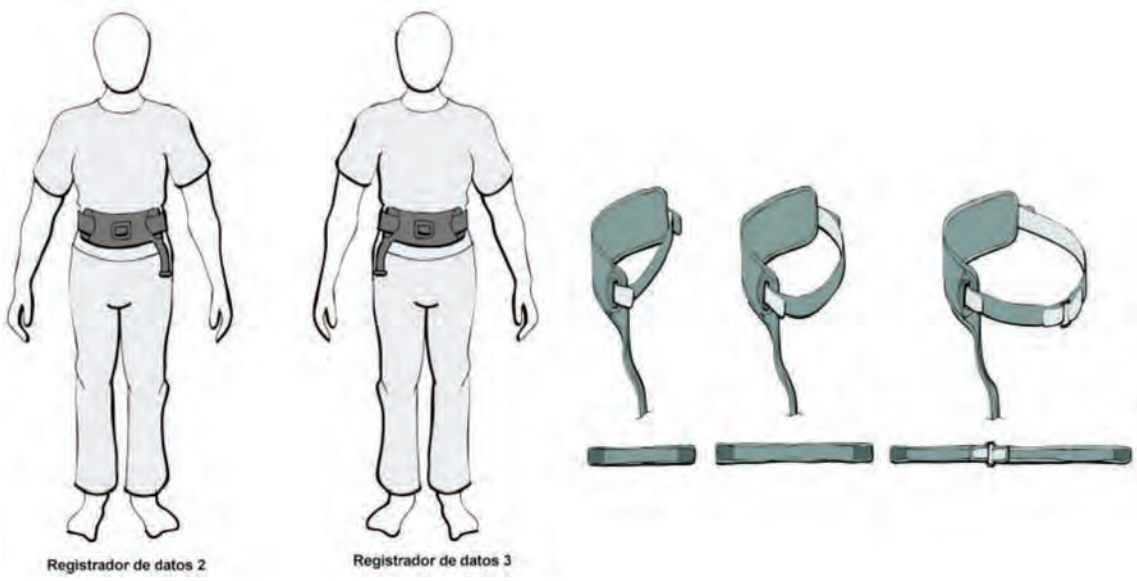

FIGURA 12. Cinturones con sensores incluidos.

FIGURA 13. Software y FICE.

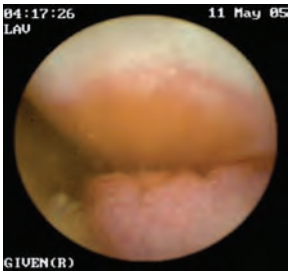

FIGURA 14.
Cáncer de colon diagnosticado por CE en SGIO.

FIGURA 15.
Cáncer de colon diagnosticado por CE en SGIO.

FIGURA 16.
Dieulafoy gástrico diagnosticado por CE en SGIO.

FIGURA 16.
Síndrome de GAVE diagnosticado por CE en SGIO.

INDICACIONES DE LA VIDEO CÁPSULA (PILLCAM SB)

Sangrado gastrointestinal oscuro

El sangrado gastrointestinal oscuro (SGIO) ha sido definido como la pérdida de sangre a través del tracto gastrointestinal persistente o recurrente sin etiología definida después de una evaluación endoscópica inicial negativa, que incluye esófago gastro-duodenoscopia (EGD) y colonoscopia.

Se clasifica como oculto SGIO o manifiesto. En el oculto: no hay evidencia clínica de sangrado (ejemplo: anemia por deficiencia de hierro inexplicada). Y en el manifiesto hay sangrado gastrointestinal evidente (ejemplo: melenas o Hematoquezia). El sangrado gastrointestinal manifiesto puede clasificarse en activo e inactivo. [1y2]

SGIO es aproximadamente 5% de los sangrados gastrointestinales; el intestino delgado es la causa en el 75% de los casos. Con los avances tecnológicos como cápsula endoscópica (CE) y enteroscopia asistida por balón (EAB), la mayoría de las limitaciones de las pruebas diagnosticas anteriores han sido superadas, permitiendo una mejor evaluación y manejo.

Es importante recordar que los procedimientos endoscópicos iniciales pueden ser repetidos antes de la evaluación del intestino delgado ya que en el 25% de los casos la causa del SGIO se encuentra al alcance de estos exámenes. [3]

Las principales razones para una evaluación inicial negativa son: el sangrado intermitente o lento, falla en la detección de lesiones vasculares debido a la anemia, deshidratación, hipovolemia y sedación o compromiso de la visualización debido a la presencia de sangre o pobre preparación; y retardo en la realización de la evaluación endoscópica. [4y5] Las erosiones de Cameron, GAVE, las lesiones de Dieulafoy y las angioectasias son las lesiones que frecuentemente no se diagnostican en los exámenes endoscópicos iniciales. (Figuras 14-17).

En nuestro país tropical es importante considerar el tratamiento de los pacientes con SGIO para parasitismo intestinal antes de realizar una evaluación del intestino delgado debido a la alta prevalencia de esta situación médica. [3] (Figuras 18-25).

Las angioectasias del intestino delgado se encuentran en el 30 – 40 % de los SGIO y son la causa más frecuente de SGIO en los pacientes mayores. [6] (Figuras 26-28). La enteropatía por drogas especialmente por antiinflamatorios no esteroideos (Figura 29-30) y la enfermedad inflamatoria intestinal (Figuras 30-33) han sido asociadas con erosiones, úlceras y estenosis del intestino delgado siendo también una importante causa de SGIO. [7-8] Otras causas incluyen tumores, los cuales son considerados la causa más común de SGIO en pacientes menores de 50 años (Ej: Leiomiomas, tumores neuroendocrinos, linfomas y adenocarcinomas) [9] (Figuras 34-43).

El divertículo de Meckel asociado con ulceración (especialmente en pacientes jóvenes). [10-11] Enteropatía por radiación [12], las lesiones de Dieulafoy [13], hemosuccus pancreaticus [14], y las várices de intestino delgado. [15-17]

FIGURA 18. Uncinarias

FIGURA 19. Uncinarias

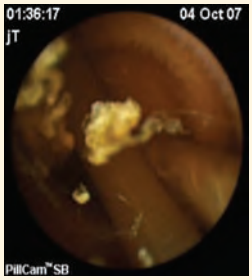

FIGURA 20. Áscaris

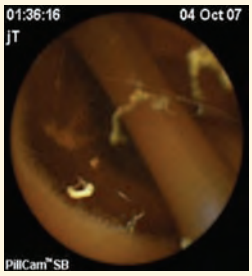

FIGURA 21. Oxuridiasis

DIAGNÓSTICOS POR CE EN SGIO

FIGURA 22. Oxuridiasis

FIGURA 23. Tenia

FIGURA 24. Uncionaria

FIGURA 25. Tenia

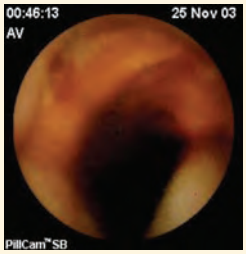

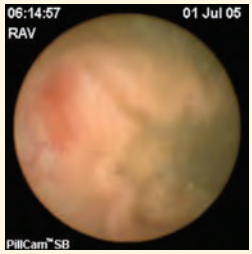

FIGURA 26.27. Angioectasias diagnosticadas por CE en SGIO.

FIGURA 28. Enteropatía por antiinflamatorios no esteroideos diagnosticadas por CE en SGIO.

FIGURA 29. Enteropatía por antiinflamatorios no esteroideos diagnosticadas por CE en SGIO.

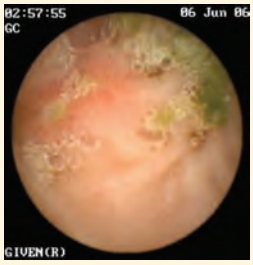

FIGURA 30. Enteropatía por antinflamatorios no esteroideos diagnosticada por CE en SGIO.

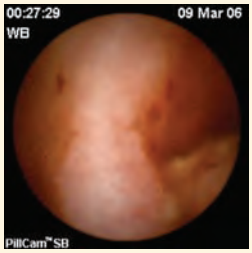

FIGURA 31.32.33. Enfermedad inflamatoria intestinal diagnosticada por CE en SGIO.

FIGURA 34. GIST Yeyunal diagnosticada por CE en SGIO.

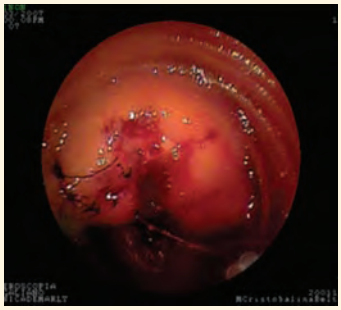

FIGURA 35. GIST Yeyunal diagnosticada por CE en SGIO.

FIGURA 36. GIST yeyunal cirugía.

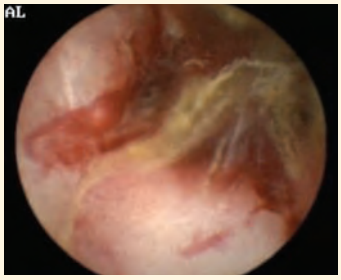

FIGURA 37. Adenocarcinoma Yeyunal diagnosticada por CE en SGIO.

FIGURA 38. Adenocarcinoma Yeyunal en enteroscopia asistida por Balón.

FIGURA 39. Adenocarcinoma Yeyunal cirugía.

FIGURA 40. Tumor inflamatorio diagnosticado por CE en SGIO.

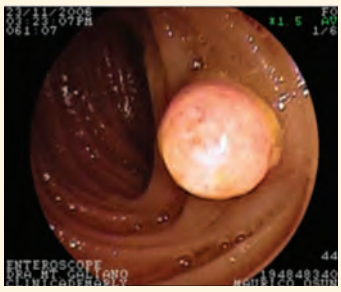

FIGURA 41. Tumor inflamatorio en enteroscopia asistida por Balón.

FIGURA 42. Tumor inflamatorio en cirugía.

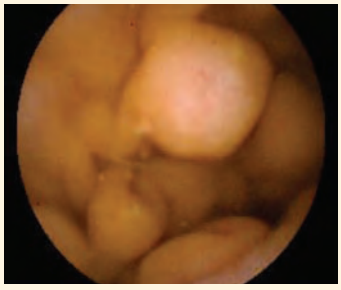

FIGURA 43. Tumor neuroendocrine Yeyunal diagnosticado por CE en SGIO.

Un meta análisis que compara CE y enteroscopia de empuje para SGIO mostró que la CE tuvo un incremento en el rendimiento diagnóstico del 30% (56% vs. 26%) para hallazgos clínicamente significativos. La CE tiene un incremento diagnóstico del 36% sobre el tránsito intestinal (42% vs. 6%). [18] En base a estos resultados, la cápsula endoscópica es altamente recomendada como la tercera prueba diagnóstica para el SGIO después de una endoscopia superior y una colonoscopia negativas. La principal actividad de las CE para la evaluación de SGIO es su alto valor predictivo positivo (94-97%) y su alto valor predictivo negativo (83-100%). [19-20] Específicamente, puede ser usada para identificar la lesión sangrante y ayudar a dirigir la intervención terapéutica posterior o cirugía. Los hallazgos de CE permiten la intervención endoscópica o quirúrgica o cambian el manejo médico en un 37-87% de los pacientes. [19-21] También es informado que un 50-66% de los pacientes permanecen libres de transfusión sin recurrencia del sangrado en el seguimiento. [20-22] Sin embargo la frecuencia de re sangrado es baja después de una cápsula endoscópica negativa.[23] Un meta análisis de 11 estudios compara las CE con la enteroscopia de doble balón (EDB) para la enfermedad del intestino delgado y muestra un rendimiento diagnóstico comparable (60 vs 57%) para todos los hallazgos. Los rendimientos fueron también similares para lesiones vasculares, inflamatorias y neoplásicas. [24] Otro meta análisis de 8 estudios también encontró que no hay diferencias en el rendimiento diagnóstico sin embargo en pacientes con SGIO la CE tiene un rendimiento mayor que la EDB usando una sola vía de abordaje pero un rendimiento menor que la EDB usando un abordaje combinado anterógrado y retrógrado en la EDB. [25]

Un nuevo meta análisis focalizado en pacientes con SGIO, muestra resultados similares a los anteriores sin embargo aporta un nuevo hallazgo en el análisis de su grupo revelando que el rendimiento diagnóstico de la EDB realizada después de una CE previa positiva es de 75%, notablemente superior que el rendimiento diagnóstico del 56% cuando la EDB es realizada en todos los pacientes. [26-27] Esto confirma que el algoritmo diagnóstico para el SGIO debe en la mayoría de los casos comenzar con una CE especialmente en los pacientes con SGIO oculto, considerando la naturaleza no invasiva relativa de la cápsula en comparación a la enteroscopia y considerando el significativo incremento del rendimiento de la EDB guiada por cápsula endoscópica previa positiva. La mejor estrategia para la evaluación de SGIO manifiesto en pacientes con sangrado activo requieren la evaluación del caso particular y son necesarios estudios prospectivos comparando CE vs. enteroscopia profunda en este grupo.

Las lesiones encontradas en cápsula endoscópica han sido clasificadas de acuerdo a su potencial de sangrado en lesiones altamente relevantes (P2), relevancia incierta (P1), baja relevancia (P0). Tabla 1. Figuras 44, 45 y 46. Y ha sido propuesto un algoritmo para el diagnóstico y manejo del SGIO. Tabla 2.

ENFERMEDAD DE CROHN

No hay un examen único que sea diagnóstico de oro en la enfermedad inflamatoria intestinal (EII).

El diagnóstico se basa en una constelación de hallazgos, historia clínica, examen físico, endoscopia, radiología e histopatología. La mayoría de los pacientes diagnosticados con la enfermedad de Crohn tienen compromiso del intestino delgado. La evaluación completa del intestino delgado para realizar un diagnóstico definitivo de enfermedad de Crohn, determinar la extensión y la severidad de la enfermedad, determinar la

Tabla1. Clasificación de las lesiones detectadas en la cápsula endoscópica de acuerdo con su potencial de sangrado.

Altamente relevante (P2) (angioectasia, ulceración grande, tumores o várices)
Relevancia incierta (P1) (manchas rojas, erosiones pequeñas aisladas)
Baja relevancia (P0) (venas submucosas visibles, divertículos no sangrantes, nódulos sin daño mucoso)

Tabla 2. Algoritmo propuesto para el diagnóstico y manejo del sangrado gastrointestinal oscuro.

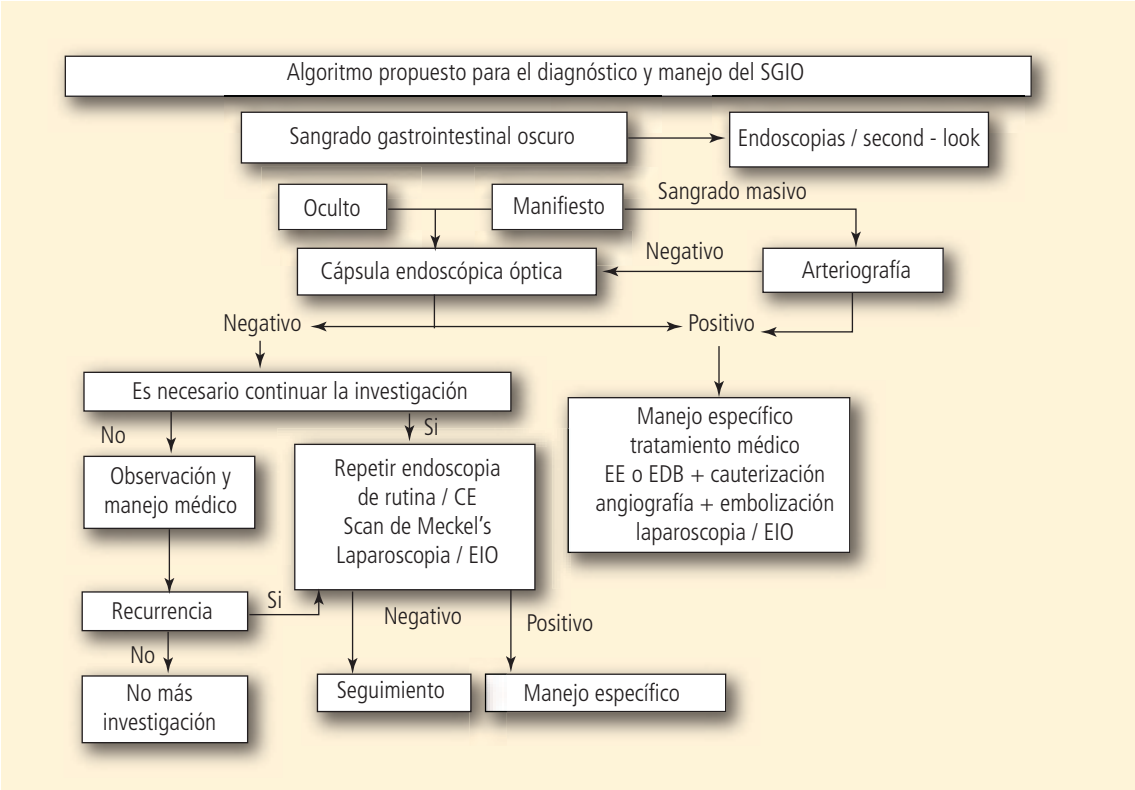

actividad basal de la enfermedad para poder realizar el monitoreo de la misma. La colonoscopia con visualización del íleo terminal puede no detectar la enfermedad de Crohn localizada proximalmente debido a un patrón en parches.

La cápsula endoscópica en la enfermedad inflamatoria intestinal, puede ser utilizada en diferentes situaciones clínicas tales como: sospecha de EII, EII establecida, EII no clasificada, colitis ulcerativa (incluida la anastomosis ileo-anal).

La sospecha diagnóstica de EII es la segunda indicación de la realización de cápsula endoscópica. Los hallazgos en este grupo de pacientes son de tipo inflamatorio teniendo la cápsula una altísima sensibilidad para su detección pero una baja especificidad. Es de vital importancia la historia clínica del paciente resaltando los antecedentes de ingesta de antiinflamatorios no esteroideos para la adecuada interpretación de las imágenes. Un meta análisis reciente demuestra una superioridad en el rendimiento de la CE frente al tránsito intestinal, la ileo colonoscopia, el entero tac y un rendimiento similar comparando la cápsula y la entero resonancia. Tanto en los pacientes con sospecha de enfermedad de Crohn y en la enfermedad de Crohn establecida. Los hallazgos de este meta análisis soportan el hecho de que la CE es un importante dispositivo diagnóstico de primera línea en ambas situaciones clínicas, particularmente cuando la ileo-colonoscopia no es exitosa o no es diagnostica. [29]

Los hallazgos inflamatorios de la CE no son específicos. Podemos encontrar lesiones inflamatorias en más del 75% de las personas que utilizan antiinflamatorios no esteroideos después de dos semanas de ingesta y más del 13% de las personas asintomáticas normales presentan lesiones inflamatorias en el intestino delgado en cápsula endoscópica cuyo significado se desconoce. No hay criterios diagnósticos válidos para la CE en el diagnóstico de la enfermedad

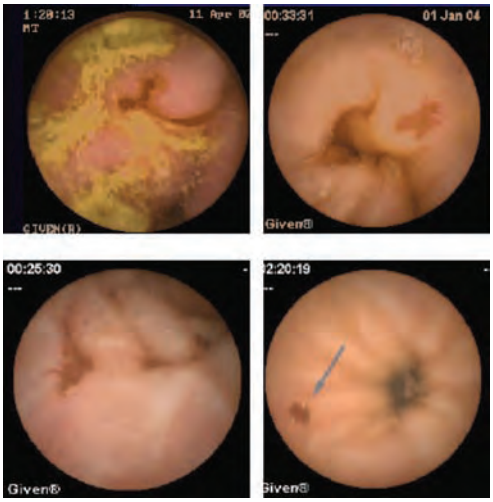

FIGURA 44.

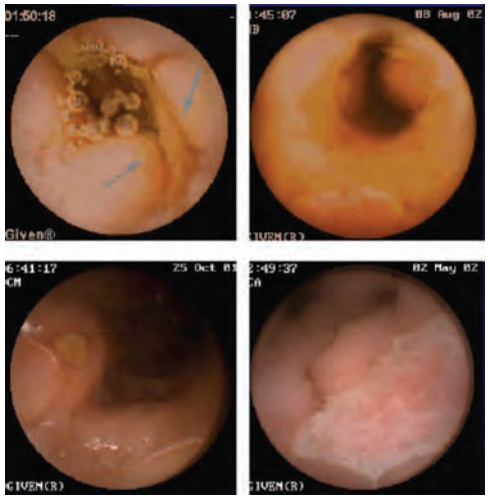

FIGURA 45.

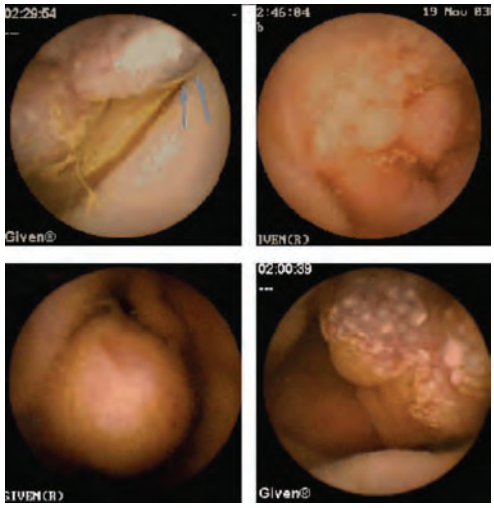

FIGURA 46.

de Crohn todos los criterios y escalas utilizados actualmente necesitan ser validados prospectivamente y deben estar correlacionados con la historia clínica del paciente.

En los pacientes con enfermedad de Crohn establecida la CE puede ser mejor que las imágenes multi-cortes de intestino delgado pero se recomienda realizarlas previamente a la cápsula porque pueden identificar potenciales estenosis obstructivas que contraindicarían la realización de la CE.

En los pacientes con EII no clasificada, la CE puede ser de ayuda en identificar lesiones mucosas compatibles con enfermedad de Crohn. La CE puede identificar lesiones en el intestino delgado que no han sido detectadas por la ileo-colonoscopia después de resección ileo-colonica.[30] Figura 29-34.

Desórdenes de Malabsorción

La cápsula endoscópica en el diagnóstico de la enfermedad celiaca puede ser utilizada en los pacientes con alta sospecha (ej: test serológicos positivos anticuerpos transglutaminasa tisular de inmunoglobulina A, anticuerpos antiendomisio de inmunoglobulina A o síntomas) con contraindicación o incapacidad para realizar endoscopia gastrointestinal alta, en pacientes con dificultad diagnóstica que resulta de serología positiva con histología negativa o serología negativa con histología ambigua.

En los pacientes con enfermedad celiaca conocida la cápsula endoscópica estaría indicada en presencia de síntomas de alarma en un paciente con una dieta estricta libre de gluten (riesgo de malignidad): pérdida de peso, sangrado, anemia, dolor, fiebre, síntomas recurrentes de malabsorción; imágenes anormales en estudios radiológicos (excepto estenosis). Figura 7.

Tumores del Intestino delgado, pólipos y otras patologías

La cápsula endoscópica permite el diagnóstico temprano de los tumores del intestino delgado, estos son detectados por cápsula endoscópica y frecuentemente están asociados a sangrado gastrointestinal oscuro o anemia, los

informados antes del advenimiento de la cápsula su presentación clínica más frecuente era la obstrucción y el dolor. La cápsula endoscópica ayuda en el diagnóstico y seguimiento de los síndromes polipósicos. Figura 35 -43.

Video Cápsula Endoscópica Esofágica

Puede ser utilizada para la tamización del esófago de Barrett en pacientes con enfermedad por reflujo gastroesofágico y para la tamización de várices esofágicas en pacientes con cirrosis, evaluarán su aplicación clínica. Figura 4

Video Cápsula Endoscópica Colónica

La utilización de la nueva video cápsula endoscópica de colon radica en la tamización del cáncer del colon. Para el diagnóstico de pólipos en colon se encuentra en evaluación. Figura 10.

La cápsula de colon puede ser una alternativa considerándose que es un procedimiento no invasivo, puede ser utilizado en pacientes anti coagulados o en pacientes de riesgo alto para sedación. También puede usarse en aquellos pacientes en los cuales se ha realizado una colonoscopia incompleta por diferentes razones.

Esta cápsula ha presentado una evolución en su tecnología, ofreciendo cada vez mayores ventajas desde el punto de vista del diagnóstico y rendimiento en la evaluación de las condiciones colónicas, especialmente la detección de pólipos. Estudios comparativos bien diseñados, con las diferentes técnicas de tamización son necesarios para establecer su lugar en la prevención de cáncer colónico. [31-34]

Futuro

La cápsula endoscópica es una técnica en desarrollo continuo. Son múltiples las aplicaciones en desarrollos futuros tales como realización de biopsias, realización de terapéutica, control remoto, utilidad en el estudio de la fisiología y la motilidad intestinal entre otras, exigiéndonos estar atentos en la información constante de la investigación y la aplicación clínica de la misma.

Enfermedad Inflamatoria Intestinal por Cápsula Endoscópica. Dra. C. Jaramillo.

Hemorragia Digestiva por Cápsula. Dra. C. Jaramillo.

Lesión Vascular Intestinal por Cápsula. Dra. C. Jaramillo.

BIBLIOGRAFÍA

1. Raju GS, Gerson L, Das A et al. American Gastroenterological Association. American Gastroenterological Association (AGA) Institute technical review on obscure gastrointestinal bleeding. Gastroenterology 2007; 133: 1697 – 717.
2. Fisher et al. GIE, Vol. 72, No. 3: 2010 (ASGE)
3. Galiano MT et al, Experiencia clínica del uso de la video cápsula endoscópica en el diagnóstico de la patología del intestino delgado. Revista A. C. G., Vol. 24, No. 1-2009.
4. Lin S, Rockey DC. Obscure gastrointestinal bleeding. Gastroenterol Clin N Am 2005; 34: 679 – 98.
5. Leighton JA, Goldstein J, Hirota W et al. Obscure gastrointestinal bleeding. Gastrointest Endosc 2003; 58: 650 – 5.
6. Foutch PG. Angiodysplasia of the gastrointestinal tract. Am J Gastroenterol 1993; 88:807-18.
7. Kwo PY, Tremaine WJ. Nonsteroidal anti-inflammatory drug-induced enteropathy: case discussion and review of the literature. Mayo Clin Proc 1995; 70:55-61.
8. Lang J, Price AB, Levi AJ, et al. Diaphragm disease: pathology of disease of the small intestine induced by non-steroidal anti-inflammatory drugs. J Clin Pathol 1988; 41:516-26.
9. Lewis BS, Kornbluth A, Waye JD. Small bowel tumors: yield of enteroscopy. Gut 1991; 32:763-5.
10. Bartram CI, Amess JA. The diagnosis of Meckel's diverticulum by small bowel enema in the investigation of obscure intestinal bleeding. Br J Surg 1980; 67:417-8.

11. Kiratli P, Aksoy T, Bozkurt M, et al. Detection of ectopic gastric mucosa using 99mTc pertechnetate: review of the literature. Ann Nucl Med 2009; 23:97-105.
12. Taverner D, Talbot IC, Carr-Locke DL, et al. Massive bleeding from the ileum: a late complication of pelvic radiotherapy. Am J Gastroenterol 1982; 77:29-31.
13. Blecker D, Bansal M, Zimmerman RL, et al. Dieulafoy's lesion of the small bowel causing massive gastrointestinal bleeding: two case reports and literature review. Am J Gastroenterol 2001; 96:902-5.
14. Risti B, Marincek B, Jost R, et al. Hemosuccus pancreaticus as a source of obscure upper gastrointestinal bleeding: three cases and literature review. Am J Gastroenterol 1995; 90:1878-80.
15. Yuki N, Kubo M, Noro Y, et al. Jejunal varices as a cause of massive gastrointestinal bleeding. Am J Gastroenterol 1992; 87:514-7.
16. Traina M, Tarantino I, Barresi L, et al. Variceal bleeding from ileum identified and treated by single balloon enteroscopy. World J Gastroenterol 2009; 15:1904-5.
17. Kodama M, Uto H, Numata M, et al. Endoscopic characterization of the small bowel in patients with portal hypertension evaluated by double balloon endoscopy. J Gastroenterol 2008; 43:589-96.
18. Triester SL, Leighton JA, Leontiadis GI et al. A meta-analysis of the yield of capsule endoscopy compared to other diagnostic modalities in patients with obscure gastrointestinal bleeding. Am J Gastroenterol 2005; 100: 2407 – 18.
19. Pennazio M, Santucci R, Rondonotti E et al. Outcome of patients with obscure gastrointestinal bleeding after capsule endoscopy: report of 100 consecutive cases. Gastroenterology 2004; 126: 643 – 53.
20. Delvaux M, Fassler I, Gay G. Clinical usefulness of the endoscopic video capsule as the initial intestinal investigation in patients with obscure digestive bleeding: validation of a diagnostic strategy based on the patient outcome after 12 months. Endoscopy 2004; 36: 1067 – 73.
21. Ben Soussan E, Antonietti M, Herve S et al. Diagnostic yield and therapeutic implications of capsule endoscopy in obscure gastrointestinal bleeding. Gastroenterol Clin Biol 2004; 28: 1068 – 73.
22. Estévez E, González-Conde B, Vázquez-Iglesias JL et al. Diagnostic yield and clinical outcomes after capsule endoscopy in 100 consecutive patients with obscure gastrointestinal bleeding. Eur J Gastroenterol Hepatol 2006; 18: 881 – 8.
23. Lai LH , Wong GL , Chow DK et al. Long-term follow-up of patients with obscure gastrointestinal bleeding aftter negative capsule endoscopy .Am J Gastroenterol 2006 ; 101 : 1224 – 8.
24. Pasha SF, Leighton JA, Das A et al. Double-balloon enteroscopy and capsule endoscopy have comparable diagnostic yield in small-bowel disease: a meta-analysis. Clin Gastroenterol Hepatol 2008; 6: 671 – 6.
25. Chen X, Ran ZH, Tong JL. A meta-analysis of the yield of capsule endoscopy compared to double-balloon enteroscopy in patients with small bowel diseases. World J Gastroenterol 2007; 13: 4372 – 8.
26. Pasha SF, Leighton JA. ¿How useful is capsule endoscopy for the selection of patients for double-balloon enteroscopy? Nat Clin Pract Gastroenterol Hepatol 2008; 5: 490 – 1.
27. Teshima, CW et al. META-ANALYSIS AND SYSTEMATIC REVIEWS Double balloon enteroscopy and capsule endoscopy for obscure gastrointestinal bleeding: An updated meta-analysis. Journal of Gastroenterology and Hepatology 26 (2011) 796–801.
28. Galiano, M. T. Obscure gastrointestinal bleeding: Atlas de cápsula endoscópica2. Sulime diseño de soluciones, S.L (2012) 183-185.
29. Dionisio et al. Capsule Endoscopy has a significantly Higher Diagnostic Yield in Patients with Suspected and Established Small-Bowel Crohn's Disease: A meta – Analisis. Am J Gastroenterol 2010; 105:1240-1248.
30. Bourreille et al. Role of small-bowel endoscopy in the management of patients with inflammatory bowel disease: an International OMED-ECCO consensus.
31. Spada C et al. Segunda generación PillCam COLON cápsula comparado con la colonoscopia. Gastrointest Endosc. 2011; 74 (3): 581-589.
32. Eliakim R et al. Evaluación del desempeño de multicéntrico prospectivo de la segunda generación cápsula comparado con la colonoscopia. Endoscopia 2009; 41:1026-1031.
33. Waye, J., D. Rex, Williams C. Dolonoscopia principios y práctica segunda edición. Chichester: Blackwell Publishing, 2009.
34. Lieberman, D. Detección del cáncer colorrectal. New England Journal of Medicine. 2009: 361; 12.

Enteroscopia asistida por balón

RAÚL MONSERAT
ÁLVARO SÁNCHEZ
CONO GUMINA

INTRODUCCIÓN

La evaluación endoscópica del Intestino Delgado siempre ha representado un reto y solo recientemente con la introducción de la enteroscopia asistida con balones descrita por Yamamoto [1], se ha progresado notablemente no sólo en el diagnóstico sino también en la terapéutica de diferentes entidades. El estudio endoscópico de Intestino Delgado, es posible realizarlo actualmente de diferentes maneras:

Cuadro 1.

• Video cápsula
• Enteroscopio de doble balón
• Enteroscopio de un solo balón
• Enteroscopia en espiral
• Enteroscopia intraoperatoria

En este capítulo abordaremos el uso de las enteroscopias que no incluyen la video cápsula, la cual será abordada en otra sección. Las indicaciones para enteroscopia se especifican en el cuadro 2. De igual manera la utilidad de la enteroscopia se ha extendido al campo de la terapéutica y de allí estriban algunas de las ventajas sobre la video cápsula. De igual manera la precisión diagnóstica puede variar según la indicación desde un 53% cuando se trata de sangrado de origen oscuro y un porcentaje mucho más bajo al realizarse por diarreas o dolor abdominal.

Cuadro 2.

• Evaluación de hemorragia gastrointestinal de origen oscuro
• Evaluación y tatuaje de tumores de Intestino Delgado
• Evaluación de daño del Intestino Delgado causado por AINES y otros fármacos
• Evaluación de Enfermedad Inflamatoria Intestinal
• Evaluación de Enfermedad Celiaca refractaria
• Detección de pólipos en pacientes con síndromes poliposis como Peutz-Jeghers
• Asistencia en colonoscopia difícil
• Colangiografía endoscópica con anatomía modificada

La Enteroscopia es superior a la cápsula y a los métodos radiológicos para visualizar el

Intestino Delgado, ya que permite una gran variedad de intervenciones terapéuticas [1,2], que incluyen:

- Tratamiento de Hemorragia Gastrointestinal (Angiodisplasia).
- Polipectomía.
- Dilatación estenosis.
- Colocación de prótesis para obstrucción de Intestino Delgado.
- Retiro de cuerpo extraño.
- Resección endoscópica mucosal.
- Colocación Yeyunostomía percutánea directa.
- ERCP en pacientes con anatomía modificada.
- Biopsia.

ENTEROSCOPIA DE DOBLE BALÓN

Hay tres sistemas de doble balón en el mercado.

1. Standard que tiene 8.5mm de diámetro y una longitud de 200cm (Fujinnon EN-450P5). Sobretubo de 145cm con un diámetro de 12.2mm. En la punta del Enteroscopio se coloca un balón de latex. El balón puede ser inflado y desinflado con un mecanismo externo lo mismo que el sobretubo.
2. Enteroscopio de doble balón terapéutico similar al anterior, pero tiene un diámetro externo de 9.4mm y ésto permite un canal de trabajo de 2,8mm de diámetro.
3. Enteroscopio de doble balón más corto con una longitud de 152cm (Fujinón en-450B5) el cual se usa primariamente para ERCP en pacientes de Anatomía alterada y en colonoscopias difíciles.

TÉCNICAS PARA DOBLE BALÓN

Utilizamos de rutina sedación con Propofol, asistida por Anestesiólogo.

La enteroscopia de doble balón puede realizarse por la vía anterógrada o retrógrada; la ruta de inserción se escoge de acuerdo con la localización estimada de la lesión sospechosa. La mayoría de las veces se escoge la vía basándose en un estudio previo de cápsula.

Por la vía anterógrada el enteroscopio se avanza utilizando ciclos repetitivos de inflar y desinflar para ir avanzando cada ciclo de procedimiento.

El procedimiento es igual para el examen retrógrado excepto que los ciclos de avance y retirada del endoscopio se llevan a cabo en el colon así como en el Intestino Delgado.

Finalmente en el punto de que no se puede insertar más, se hace un tatuaje en la mucosa que puede permitir la identificación posteriormente por vía cápsula, al momento de la cirugía o cuando se realiza la enteroscopia por otra vía.

La profundidad de la inserción muchas veces está limitada en pacientes con adherencias debidas a cirugía previa ó enfermedad inflamatoria intestinal.

La Fluoroscopia puede ser necesaria en las primeras enteroscopias, pero posteriormente ya no hace falta.

La mayoría de la evidencia publicada en enteroscopia asistida con balones procede de estudios de enteroscopia de doble balón, no se ha comparado con otros métodos para visualizar Intestino Delgado y la mayoría de estos estudios están enfocados a los pacientes con sangramiento de origen oscuro. [3,4]

El tiempo promedio de la exploración está entre 70 minutos y dos horas con un promedio de inserción entre dos y tres metros por vía anterógrada y uno a dos metros por vía retrógrada. [1,5,6]

Los exámenes por vía retrógrada son más difíciles, aún en manos expertas y el número en que no se puede completar la exploración por no poder realizar el paso al Intestino Delgado está entre 7 a 30 % aún cuando el Ileon terminal en algunas ocasiones pueda intubarse, las adherencias pueden limitar el avance posterior.

La mayor indicación de la enteroscopia es para pacientes que tengan sangramiento de intestino medio debido a Angiodisplasia. El

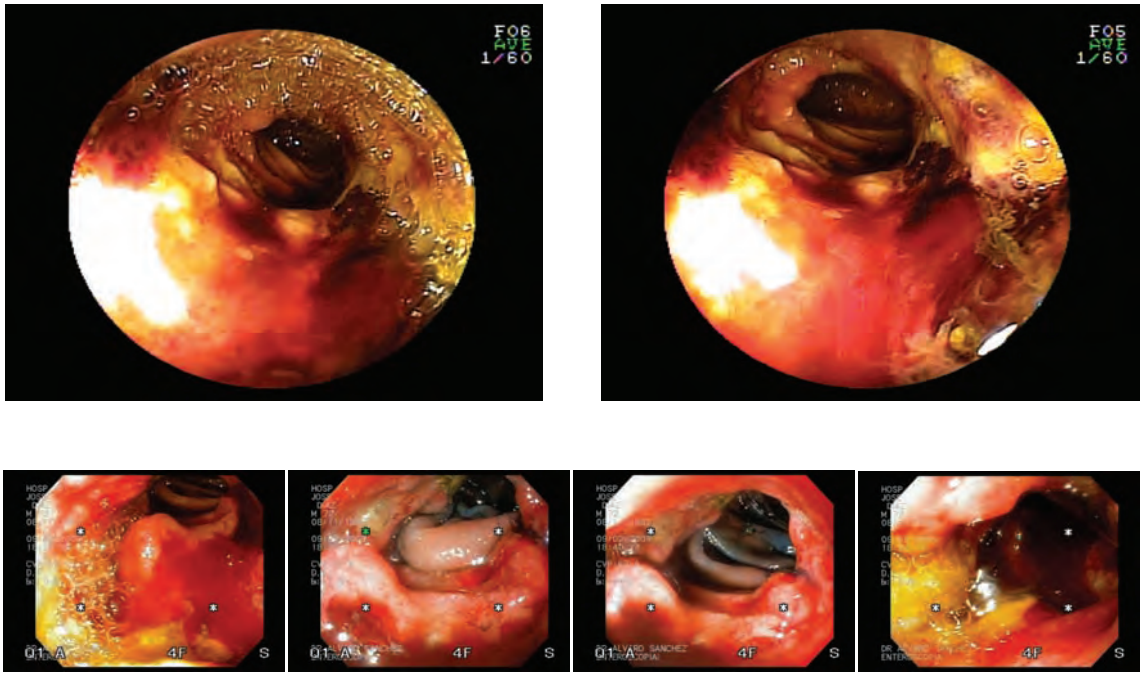

FIGURA 1-2. Tumor yeyuno sangrante.

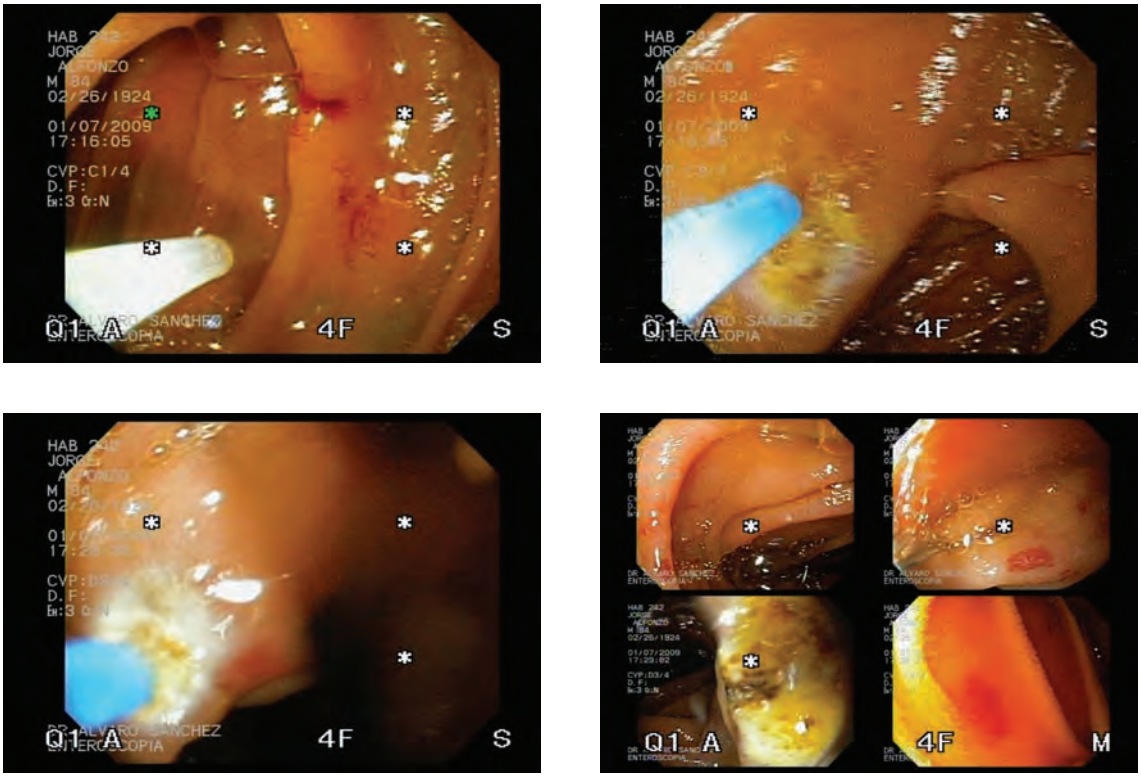

FIGURA 2. Enteroscopia.

enteroscopio permite un tratamiento efectivo con Argón plasma aunque el resangramiento es común [8,9] En un estudio de 50 pacientes con lesiones de Intestino Delgado 44 pacientes (de 88 pacientes) se trataron con Argón Plasma para Angiodisplasia. [8] Después de un seguimiento de 55 meses los niveles de hemoglobina se aumentaron de una media de 7.6 antes del tratamiento a 11 después del tratamiento, además hubo una disminución significativa en el número de pacientes que requerían transfusiones: de 30 pacientes antes del tratamiento a 8 pacientes después del tratamiento; sin embargo el sangramiento del Intestino Delgado recurrió en 21 pacientes de los 48 tratados con Argón Plasma.

Complicaciones

El promedio de complicaciones de enteroscopia de doble balón en una serie grande estuvo entre 1.2 a 1.6%. Un análisis encontró que las complicaciones menores ocurrieron en 9.1% de los procedimientos, mientras que las complicaciones mayores se reportaron en 0.7%. Las complicaciones incluyen Pancreatitis, perforación, hemorragia y Neumonía por aspiración. El promedio de complicaciones puede ser mayor en pacientes que son sometidos a procedimientos terapéuticos comparados con los que sólo se les realiza procedimientos diagnósticos. [7,10,11]

PANCREATITIS

Es la mayor complicación en Enteroscopia de doble balón. El promedio es alrededor del 0,3% basado en tres series con un total de 8.734 procedimientos. [10,11,12] La causa de la Pancreatitis es desconocida pero puede estar relacionada con trauma físico al Páncreas. Es importante distinguir Pancreatitis clínica de Hiperamilasemia, la cual ocurre en el 50% de los pacientes, especialmente en procedimientos prolongados. [13,14] Se piensa fue un factor desencadenante en la oclusión del orificio papilar por el balón por lo que se recomienda no infiltrarlo hasta pasar más allá de la 2ª porción.

PERFORACIÓN

El promedio de perforación es de 0,3 a 0,4 %. La causa de perforación es multifactorial y ocurre obviamente en pacientes que tienen enfermedad inflamatoria, pacientes que han recibido quimioterapia, etc. [1], así como en aquellos en los cuales se realizaron procedimientos terapéuticos. [11]

Las enteroscopias terapéuticas aumentan el riesgo de perforación.

Los procedimientos realizados en pacientes con anatomía alterada aumentan la incidencia de perforación como fue demostrado en 219 exámenes practicados a este tipo de pacientes y la cual fue 3%; [12] se incrementa también en pacientes con antecedentes de Anastomosis Ileoanal ó Ileocolónica ó a los que se les practica la enteroscopia a través de un estoma.

HEMORRAGIA

La hemorragia ha sido reportada en 0,2 % [11,12] de los procedimientos. La Polipectomía y la biopsia son factores predisponentes para hemorragia.

ENTEROSCOPIA DE UN SOLO BALÓN

El sistema de un solo balón usa un enteroscopio de 200cm (OlympusSIF-Q180) con un canal de trabajo de 2,8mm. El sobretubo mide 140cm de largo con 13.2mm de diámetro externo. El sobretubo está equipado con un balón de silicón en su punta, el cual puede ser inflado y desinflado.

La técnica para enteroscopia con un solo balón es similar a la utilizada para el doble balón, sin embargo el balón sencillo utiliza la punta flexible del endoscopio en vez de un balón que se coloca en su punta y permite avanzar el sobretubo. Los ciclos de avance y retirada son repetidos hasta que no se pueda avanzar más con el endoscopio ó se localice la lesión.

La experiencia con balón sencillo nos permite un rango diagnóstico que va de 41 a 65% y la intervención terapéutica será de 7 a 50%. [15,16] Los promedios de profundidad van de 133 a 270cm para el examen anterógrado y 73 a 199cm para

el examen retrógrado; sin embargo la extensión total de la enteroscopia es inferior a la de doble balón entre 0 a 24%. Las complicaciones son similares. [16,17]

ENTEROSCOPIA EN ESPIRAL

La enteroscopia en espiral es una alternativa a la enteroscopia asistida por balones para la evaluación anterógrada del Intestino Delgado. El método se desarrolló en un intento para proporcionar un método rápido y simple para enteroscopia profunda de Intestino Delgado; en la enteroscopia en espiral usan un sobretubo con una pequeña hélice blanda en su parte distal.

El sobretubo de 118cm es compatible con enteroscopios que tengan una longitud de 200cm y entre 9.1 y 9.5mm de diámetro y los enteroscopios usados para enteroscopia de doble balón o balón sencillo. El espiral en el sobretubo tiene entre 4.5 y 5.5mm y el sobretubo tiene un mecanismo que se adosa al endoscopio, el cual permite la rotación del sobretubo. Al rotar el sobretubo, de acuerdo con las manecillas del reloj, el Intestino Delgado se va plegando al sobretubo y permite el avance del endoscopio.

La información de la enteroscopia en espiral es limitada. Reportes iniciales sugieren disminución en el tiempo del procedimiento y comparables profundidades a enteroscopia asistida con balones; sin embargo un reporte sugiere menor profundidad. [18,19]

BIBLIOGRAFÍA

1. Yamamoto H, Kita H, Sunada K, et al. Clinical outcomes of double-balloon endoscopy for the diagnosis and treatment of small-intestinal diseases. Clin Gastroenterol Hepatol 2044; 2:1010.
2. Kita H, Yamamoto H, Nakamura T, et al. Bleeding polyp in the mid small intestine identified by capsule endoscopy and treated by double-balloon endoscopy. Gastroinest Endosc 2005;61:628.
3. Nishimura M, Yamamoto H, Kita H, et al. Gastrointestinal stromal tumor in the jejunum; diagnosis and control of bleeding with electrocoagulation by using double-balloon enteroscopy. J Gastroenterol 2004; 39:1001.
4. Matsumoto T, Moriyama T, Esaki M, et al. Performance of antegrade double-balloon enteroscopy : comparison with push enteroscopy. Gastroinest Endosc 2005; 62:392.
5. Heine GD, Hadithi M, Groenen MJ, et al. Double-balloon enteroscopy : indications, diagnostic yield, and complications in a series of 275 patients with suspected small-bowel disease. Endoscopy 2006; 38:42.
6. Di Caro S, May A, Heine DG, et al. The European experience with double-balloon enteroscopy: indications, methodology, safety, and clinical impact. Gastointest Endosc 2005; 62:545.
7. Möschler O, May A, Müller MK, et al. Complications in and performance of double-balloon enteroscopy (DBE): results from a large prospective DBE database in Germany. Endoscopy 2011; 43:484.
8. May A, Friesing-Sosnik T, Manner H, et al. Long-tem outcome after argon plasma coagulation of small-bowel lesions using double-balloon enteroscopy in patients with mid-gastrointestinal bleeding. Endoscopy 2011: 43:759.
9. Samaha E, Rahmi G, Landi B, et al. Long-term outcome of patients treated with double-balloon enteroscopy for small bowel vascular lesions. Am J Gastroenterol 2012; 107:240.
10. Mensink PB, Haringsma J, Kucharzik T, et al. Complications of double-balloon enteroscopy : a multicenter survey. Endoscopy 2007; 39:613
11. Möschler O, May AD, Müller MK, et al. [Complications in double-balloon-enteroscopy: results of the German DBE register]. Z. Gastroenterol 2008; 46:266.
12. Gerson LB, Tokar J, Chiorean M, et al. Complications associated with double-balloon enteroscopy at nine US centers. Clin Gastroenterol Hepatol 2009: 7:1177
13. Honda K, Itaba S, Mizutani T, et al. An increase in the serum amylase level in patients after peroral double-balloon enteroscopy : an association with the development of pancreatitis. Endoscopy 2006; 38:1040.
14. Kopácová M, Rejchrt S, Tacheci I, Bures J. Hyperamylasemia of uncertain significance associated with oral double-balloon enteroscopy. Gastrointest Endosc 2007; 66:1133.
15. Aktas H, de Ridder L, Haringsma J, et al. Complications of single-balloon enteroscopy: a prospective

evaluation of 166 procedures. Endoscopy 2010; 42:365.

16. Tsujikawa T, Saitoh Y, Andoh A, et al. Novel single-balloon enteroscopy for diagnosis and treatment of the small intestine : preliminary experiences. Endoscopy 2008; 40:11.
17. Kawamura T, Yasuda K, Tanaka K, et al. Clinical evaluation of a newly developed single-balloon enteroscope. Gastrointest Endosc 2008; 68:1112.
18. Akerman PA, Agrawal D, Chen W, et al. Spiral Enteroscopy: a novel method of enteroscopy by using the Endo-Ease Discovery SB overtube and pediatric colonoscope. Gastrointest Endosc 2009; 69:327
19. Buscaglia JM, Dunbar KB, Okolo PI 3rd, et al. The spiral enteroscopy training initiative: results of a prospective study evaluating the Discovery SB overtube device during small bowel enteroscopy (with video). Enteroscopy 2009; 41:194.

CAPÍTULO 12

Endoscopia Quirúrgica

EDITOR: FABIÁN EMURA PERLAZA

Tratamiento endoscópico de la enfermedad por reflujo gastroesofágico

FABIÁN ENRIQUE VALLE CARRIÓN

INTRODUCCIÓN

La enfermedad por reflujo gastroesofágico (ERGE) es una condición que se desarrolla como resultado de la pérdida de la barrera antireflujo creada por el esfínter esofágico inferior entre el estómago y el esófago. La pérdida de esta barrera permite que el contenido gástrico refluya hacia el esófago causando síntomas típicos como la pirosis, disfagia, y regurgitación. Si no es tratada la ERGE puede generar estenosis, injuria laríngea, esofagitis, neumonía y el desarrollo del esófago de Barrett, lo cual puede eventualmente producir un adenocarcinoma esofágico. La prevalencia de ERGE en las naciones occidentales se encuentra entre el 10 y 20 % de la población general.

El tratamiento médico de la ERGE se hace con medicamentos antisecretorios como inhibidores de bomba de protones, bloqueadores H2 y antiácidos. Infortunadamente muchos pacientes no responden a las dosis standard. Aquellos pacientes que requieren tratamiento a largo plazo para evitar síntomas recurrentes y progresión de la enfermedad, pacientes quienes no desean medicaciones antisecretorias a largo plazo y en nuestro medio, pacientes que responden a presentaciones comerciales las cuales son de costo elevado o pacientes que mejoran los síntomas parcialmente, pueden optar por una funduplicación quirúrgica que potencialmente mejore su calidad de vida. La funduplicación tipo Nissen laparoscópico es el tratamiento quirúrgico standard para la ERGE severa con 90 a 94 % de satisfacción en el seguimiento de pacientes a largo plazo; el principal objetivo de la funduplicación es restaurar la barrera antirreflujo por la reconstrucción del esfínter esofágico inferior. Sin embargo la morbilidad quirúrgica y los efectos colaterales como la disfagia distensión, flatulencia y la dificultad para eructar y vomitar pueden disuadir a los pacientes de la aproximación quirúrgica . En las investigaciones para encontrar alternativas menos invasivas se crearon los tratamientos endoluminales, para la ERGE. Desafortunadamente y después del entusiasmo en la década pasada por conseguir un método endoscópico para solucionar el problema de la enfermedad por reflujo gastroesofàgico, o disminuir significativamente los síntomas, observamos un descenso dramático en los estudios y en las publicaciones sobre este tópico. La baja eficacia de los dispositivos, las complicaciones médicas que ocurrieron durante la curva de aprendizaje, incluyendo mortalidad, la

corta duración en la mejoría de los síntomas, las dificultades financieras de pequeñas compañías, ocasionaron la salida de muchos de ellos.

Hoy existen tres dispositivos disponibles para el tratamiento de la enfermedad por reflujo gastroesofágico :

ESOPHYX: Aparato de funduplicación de incisión transoral, (EndoGastric Solutions, Redmond, WA USA). Resultados en la creación de la funduplicación Omega de 270 º a 320º.

STRETT A: Sistema de energía por radiofrecuencia, (Mederi Therapeutics, Inc., Greenwich,CT).

ENDOCINCH (CR BARD Endoscopic technologies; MA ,USA)

INDICACIONES PARA EL TRATAMIENTO ENDOLUMINAL DE LA ERGE

Los pacientes con evidencia objetiva de ERGE moderada a severa sin la presencia de hernia hiatal significativa, quienes desean evitar el tratamiento médico a largo plazo o bien el tratamiento quirúrgico o laparoscópico son candidatos a tratamiento endoluminal. Los estudios que se podrían incluir son los siguientes.

1. *Esófagograma contrastado:* Este evalúa la anatomía y sirve para identificar hernia hiatal. (hernia hiatal de >2cm es una contraindicación corriente para el tratamiento endoluminal.

2. *Endoscopia digestiva alta:* Esta evalúa la mucosa esófagogástrica, ayuda a identificar las hernias hiatales y lesiones sospechosas como el esófago de Barrett los resultados histológicos y biopsias de tejido pueden guiar a tratamientos adicionales.

3. *Prueba de ph / impedanciometría:* Es el "gold standard" para el diagnóstico de la ERGE. Esta prueba es necesaria para caracterizar objetivamente la severidad de la enfermedad. La impedanciometría es de valor adicional en pacientes con síntomas atípicos no adecuadamente caracterizados con una prueba de phmetría.

4. *Manometría esofágica de alta resolución:* Sirve para caracterizar e identificar pacientes con trastornos de dismotilidad esofágica evitando un tratamiento inadecuado.

Los candidatos apropiados para el tratamiento endoluminal, incluyen aquellos pacientes con anatomía normal en el esófagograma, un puntaje Demeester por lo menos de 14.8 (para un (normal <14.7) sin evidencia de malignidad en el análisis histológico y motilidad esofágica normal.

Las contraindicaciones relativas del tratamiento endoluminal incluyen un índice de masa corporal (IMC), > DE 35 Kg/m2; Esófago de Barrett, antecedente inmediato de miotomía esofágica, várices esofágicas y desórdenes mayores del tejido conectivo.

PROCEDIMIENTOS TÉCNICOS

Desde hace dos décadas se vienen desarrollando alternativas endoscópicas para el tratamiento de pacientes con ERGE, las cuales fueron aprobadas para uso clínico por la FDA en el año 2000. Dentro de los nuevos métodos endoscópicos encontramos:

Esophyx

El paciente debe ser preparado para una endoscopia digestiva alta. Se coloca el paciente en decúbito lateral izquierdo y el esophyx y el endoscopio deben ser probados sobre la mesa para comprobar la compatibiliadad en el tamaño. Se recomienda la anestesia general con intubación orotraqueal o nasotraqueal, se realiza endoscopia digestiva alta inicial, el esophyx es colocado sobre el endoscopio, el retractor helical y los estiletes son asegurados en la posición retráctil para seguridad, el esophyx y el endoscopio son introducidos, como una unidad rasoral, a través del esófago, hacia la porción superior del estómago, observando directamente en retroflexión. El procedimiento consiste en la retracción de la mucosa herniada utilizando un retractor y la colocación de una serie de sujetadores en forma circunferencial alrededor de la unión gastroesofágica, iniciando por la curvatura mayor, restaurando el ángulo de his, de forma similar al tratamiento quirúrgico pero evitando las incisiones. Un total de 12 sujetadores son colocados aproximadamente 1 a 2cm sobre la línea z.

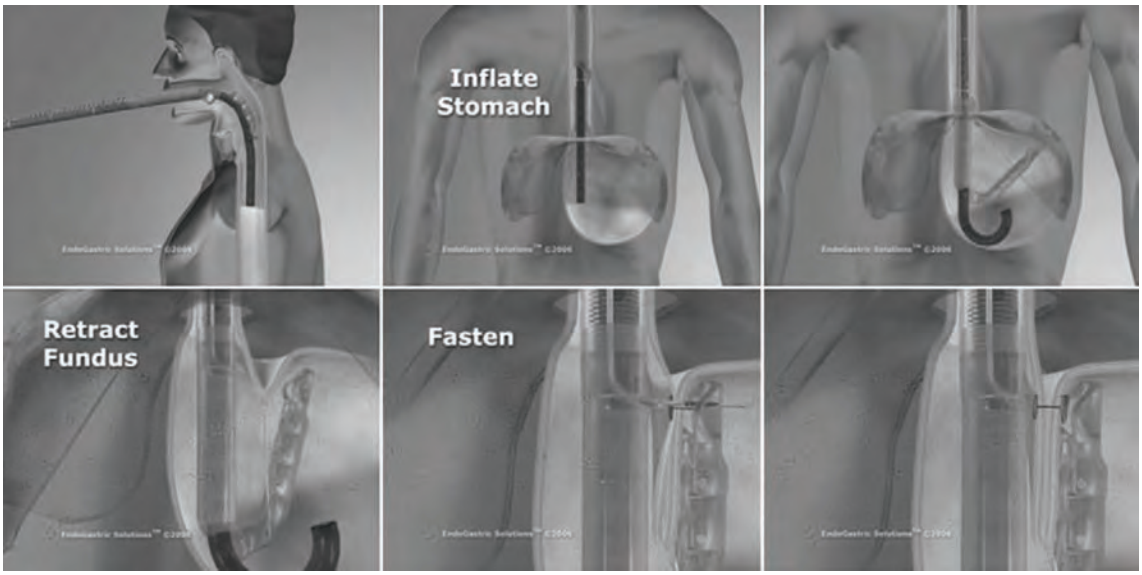

Stretta

Consiste en un catéter de distribución de energía de radio frecuencia controlada, en cuyo extremo distal tiene un balón canasta y cuatro electrodos de níquel-titanio posicionados radialmente alrededor del balón. El catéter es colocado vía oral y ubicado 2cm por encima de la unión gastroesofágica. Después de inflar el balón se retraen los electrodos y se libera la energía a la submucosa del esófago por un generador de radiofrecuencia que monitoriza temperatura e impedancia mientras la mucosa es enfriada por irrigación con agua. Múltiples lesiones son creadas en la unión gastroesofágica, 2cm por encima y por debajo de la línea Z. Los mecanismos de acción son probablemente complejos, incluyendo acortamiento de las moléculas de colágeno, respuesta de macrófagos y fibroblastos, por último remodelación y reducción de la elasticidad, lo que provoca fibrosis y contracción de la unión esofágica.

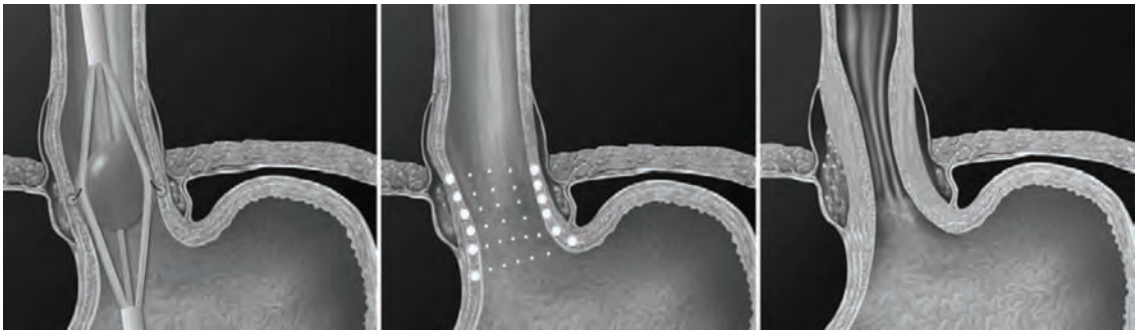

Endocinch

El paciente debe estar reparado para una endoscopia digestiva alta, colocado en decúbito lateral izquierdo y bajo anestesia general con intubación orotraqueal o nasotraqueal se realiza el procedimiento, colocando el dispositivo previamente, luego se ubica la línea z, se succiona la mucosa y se pasa la sutura a través de la mucosa. Se hace el mismo procedimiento con la mucosa aledaña, uniendo los dos cabos de la sutura por un cinch y se corta el exceso de la suturará: se hace, alrededor del cardias hasta crear una barrera anti reflujo.

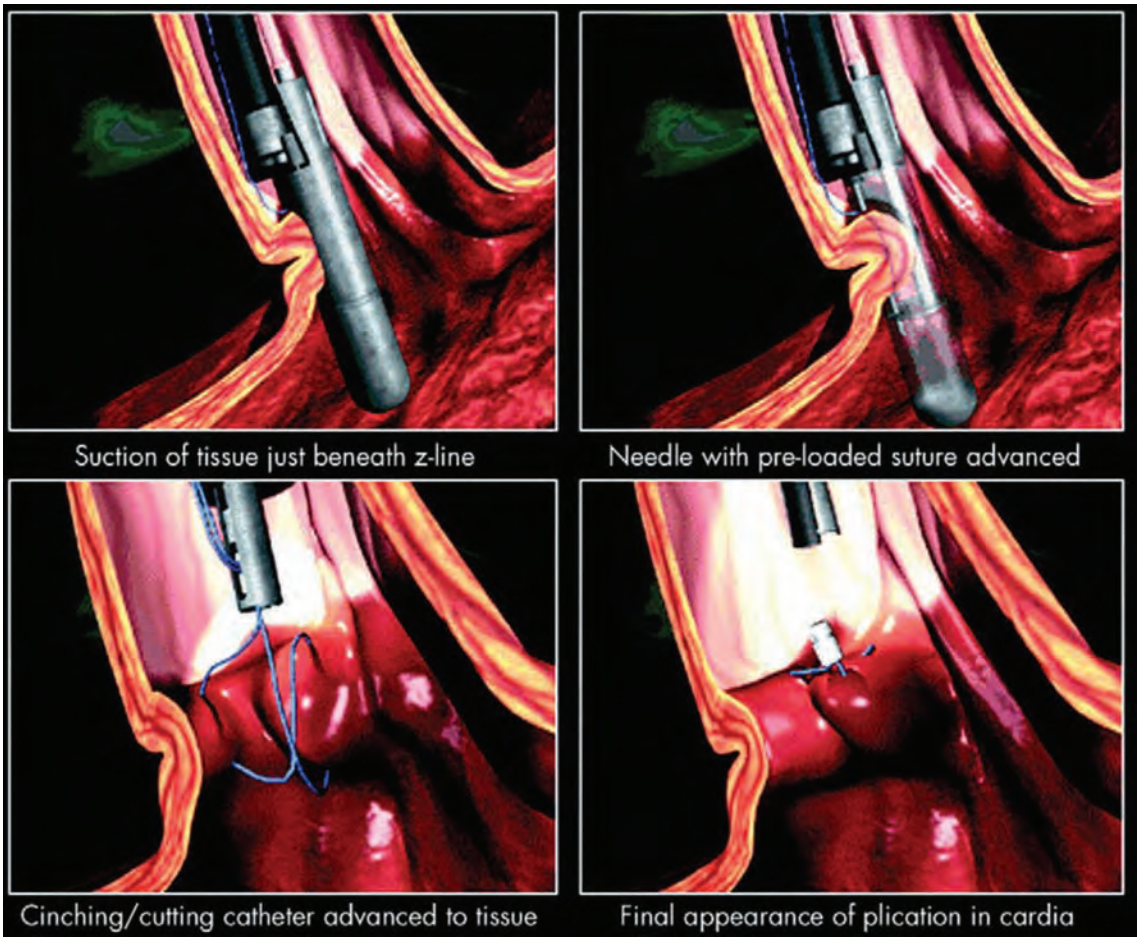

RESULTADOS

El esophyx según el estudio de Cadiere y colaboradores el Esophyx es seguro y efectivo en humanos, a los 12 meses de seguimiento un 85 % de los pacientes descontinuaron los IBP y 75 % presentaron la eliminación de los síntomas relacionados con el reflujo. Tres años de seguimiento en Bélgica y Holanda y dos años de seguimiento en Italia mostraron acerca de un 70% de pacientes que no necesitaron medicación antisecretoria, después de la terapia con esophyx. Los desórdenes de la motilidad esofágica preprocedimiento y la hernia hiatal fueron asociados con la temprana recurrencia de los síntomas de ERGE. Una de las ventajas del esophyx sobre el tratamiento quirúrgico, es que se puede realizar en pacientes con cirugía previa, incluyendo funduplicación quirúrgica, antrectomia. El estudio RESPECT es un estudio multicéntrico randomizado, controlado y realizado en los Estados Unidos cuyo objetivo es determinar la efectividad del esophyx durante un periodo de 6 meses de seguimiento. El estudio (TEMPO) TIF(funduplicación, incisional transoral Esophyx) vs IBP manejo de síntomas refractarios de ERGE es un segundo estudio multicéntrico randomizado y controlado, evaluará la efectividad del esophyx por un periodo de 6 meses en el control de los síntomas.

Stretta tiene un largo record de resultados clínicos exitosos con más de 1400 pacientes analizados. Los estudios muestran que no solo efectivo reduciendo los síntomas de ERGE y mejorando la puntuación en la calidad de vida sino que la ventaja de la tecnología stretta es su diseño, puede ser utilizado en situaciones anatómicas cambiantes, requiere mínimo espacio de trabajo, y puede ser usado en pacientes con bypass gástrico anterior y gastrectomía subtotal.

La terapia endoluminal con endocinch reduce significativamente las ocurrencia de síntomas relacionados a la ERGE, el uso de medicación y el costo de las medicaciones. Nuevos datos de un estudio japonés muestran que cerca del 60 % de los pacientes mejoran de los síntomas de ERGE a los 24 meses de seguimiento.

COMPLICACIONES

La perforación es la complicación intraprocedimiento más seria, puede suceder injuria esofágica mientras se coloca el esophyx o el sistema stretta; la injuria trasmural requiere control por laparoscopia o laparotomía o por toracoscopia toracostomía para reparar la porción esofágica cervical. El sangrado endoluminal después del esophyx, stretta o endocinch es causado por la penetración de vasos submucosos. Es muy importante evitar el tratamiento de pacientes con várices esofágicas. En la gran mayoría de los casos se puede recurrir a métodos endoluminales standard como la inyección, la cauterizacion y hemoclips.

Los abscesos abdominales y mediastinales pueden resultar de la penetración de estiletes en el esophyx y las sondas stretta pueden provocar microperforaciones de la funduplicación esófagogástrica. Estos abscesos pueden ser sospechados en pacientes con signos de infección torácica en el periodo postprocedimiento donde una radiografía puede confirmar el diagnóstico. Un adecuado control con drenaje percutáneo abdominal o torácico. El tratamiento antibiótico usualmente es el manejo adecuado para controlar este tipo de complicación.

Una de las ventajas de esta clase de procedimientos es la posibilidad de realizarlo nuevamente en caso de falla o error de la técnica. Usualmente es el manejo adecuado para controlar estas complicaciones.

DIRECCIONES FUTURAS

Las tres técnicas endoluminales actuales para el tratamiento de la ERGE, son técnicamente seguras en pacientes bien seleccionados y la efectividad a largo plazo está siendo evaluada. Otras terapias endoluminales para la ERGE están iniciando estudios en Europa y Estados Unidos.

BIBLIOGRAFÍA

1. Steven Leeds,MD, KevinReavis;MD,Endolumenal Therapies for Gastroesopghageal Reflux Disease;

Gastrointest Endoscopy Clin N Am 23 (2013) 41-51.
2. Shaheen NJ. The rise and fall (and rise?) of endoscopic anti-reflux procedures. Gastroenterology 2006;131:952-4.
3. Louis H, Devière J. Ensocopic-endoluminal therapies: a critical appraisal. Best Pract Res Clin Gastroenterol 2010;24:969-79.
4. Koch OO, Kaindlstorfer A, Antoniou SA, et al. Subjective and objective data of esophageal manometry and impedance-pH-monitoring one year after endoscopic full-thickness application for the treatment of gastroesophageal reflux disease using multiple applicator implants. Gastrointest Endosc 2013;77:7-14.
5. Hubert Louis,MD, Endoscopic full thickness application for the treatment of GERD: ¿is there a future? Gastrointest Endoscopy77 (2013) 15-17.
6. Sifrim D, Zerbib F. Diagnosis and management of patients with reflux symptoms refractory to proton pump inhibitors. Gut 2012;61:1340-54.
7. Antoniou SA, Koch OO, Kaindlstorfer A, et al. Endoscopic full-thickness application versus laparoscopic fundoplication: a prospective study on quality of life and symptom control. Surg Endosc 2012;26:1063-8.
8. Eckardt AJ, Pinnow G, Pohl H, et al. Antireflux 'barriers': problems with patient recruitment for a new endoscopic antireflux procedure. Eur J Gastroenterol Hepatol 2009;21:1110-8.
9. Jeansonne LO 4th, White BC, Nguyen V, et al. Endoluminal full-thickness application and radiofrequency treatments for GERD: an outcomes comparison. Arch Surg 2009;144:19-24.
10. Khajanchee YS, Ujiki M, Dunst CM, et al. Patient factors predictive of 24-h pH normalization following endoluminal gastro application for GERD. Surg Endosc 2009;23:2525-30.
11. Hoppo T, McMahon BP, Witteman BP, et al. Functional lumen imaging probeto assess geometricchanges in the esophagogastric junction following endolumenal fundo application. J Gastrointest Surg 2011;15:1112-20.
12. Witteman BP, Strijkers R, de Vries E, et al. Transoral incisionless fundo application for treatment of gastrosophageal reflux disease in clinical practice. Surg Endosc 2012.

Endoscopia en obesidad

FABIÁN ENRIQUE VALLE CARRIÓN

INTRODUCCIÓN

La obesidad es considerada como la pandemia del siglo XXI en el mundo. Es un problema de salud pública que tiene serias implicaciones, en la salud y el bienestar de las personas. La OMS estima que hay más de 400 millones de obesos y 1600 millones de personas con sobrepeso. La última encuesta nacional de nutrición y salud con datos de 2009 y 2010 en los Estados Unidos indican que 35.5 % de los adultos hombres y 35,8 % de mujeres adultas en Estados Unidos tienen un índice de masa corporal > a 30 kg / m2 , recientes datos sugieren que la obesidad aumenta los costos en salud 2 -3 veces en los estados Unidos comparados con un individuo de peso normal .

En nuestro medio la Encuesta Nacional De Situación Nutricional en Colombia (ENSIN) muestra que el 51 % de la población de 18 a 64años tiene sobrepeso y obesidad, SIENDO EL 55% MUJERES. La obesidad está entre las diez principales amenazas a la integridad de la salud mundial y una de las cinco principales enfermedades en países industrializados.

La obesidad es definida como un exceso de peso dado por el aumento de la grasa corporal. Los métodos para cuantificar, la grasa corporal son demasiado complejos para ser utilizados en la práctica clínica diaria. Un método sencillo para calcular el riesgo de morbimortalidad asociada al peso es el IMC, (Indice de Masa Corporal) el cual se calcula. IMC: peso en kg/talla en m^2.

Clasificación	IMC (Kg/m2)
Desnutrido	< 17
Bajo peso	17 - 18,49
Normal	18,5 - 24,9
Sobrepeso	25 - 29,9
Obeso	>>30
Obeso tipo 1	30 - 34,9
Obeso tipo 2	35 - 39,9
Obeso tipo 3	>>40

El IMC tiene como limitación no distinguir la grasa central de la periférica, además de no diferenciar la masa grasa de la magra pudiendo sobreestimar el grado de obesidad en individuos musculosos.

Enfermedades relacionadas con la obesidad

Los grados marcados de obesidad acortan la esperanza de vida de los pacientes, mientras que los aumentos moderados de peso producen

evidentes repercusiones negativas para la salud. El incremento de riesgo de mortalidad está en parte asociado a complicaciones metabólicas y circulatorias, que constituyen el síndrome metabólico propio de la obesidad central. Se considera que la resistencia a la insulina constituye el mecanismo patológico que lo origina. Entre Las enfermedades causadas por la obesidad se encuentran: hipertensión arterial, diabetes mellitus, dislipidemia, enfermedad arterial, enfermedad coronaria, apnea del sueño, problemas articulares, enfermedad por reflujo gastroesofágico y ciertos cánceres. [2]

Estudios de la Organización Mundial de La Salud muestran que la obesidad puede ser señalada como causa del 58% de la Diabetes mellitus (insulino requiriente) en el mundo; el 21 % de las enfermedades cardiacas relacionadas con la obstrucción de las arterias; y en diferentes tipos de cáncer puede explicar entre el 8% y el 42% de los casos. [5] Esto ha motivado la utilización de diferentes métodos quirúrgicos y no quirúrgicos para hacerle frente a este problema, entre los cuales tenemos Bypass gástrico, banda gástrica, sleeve gástrico, balón intragástrico. [6]

La cirugía bariátrica resulta en una durable y significante pérdida de peso. El aumento de la prevalencia de la obesidad y el éxito de las intervenciones quirúrgicas muestra una marcado incremento en el número de cirugías para perder peso. En los Estados Unidos, de 13.365 en el año 1998 se pasó a 102.794 en año 2003.

EVALUACIÓN PREOPERATORIA

El papel de la endoscopia superior en la evaluación preoperatoria de cirugía bariátrica, puede estar basada en parte por la presencia o ausencia de síntomas. La racional ejecución de endoscopia de vías digestivas altas antes de la cirugía bariátrica para detectar y/o tratar lesiones que puedan potencialmente afectar el tipo de cirugía a practicar o causar complicaciones en el periodo inmediato postquirúrgico o produzca síntomas después de la cirugía. En particular en un reciente meta analisis muestra que la obesidad está asociada con un significativo incremento de ERGE, esofagitis erosiva, y adenocarcinoma, esofágico.

Múltiples estudios publicados demuestran que la endoscopia de rutina antes de la banda gástrica, la gastroplastia vertical bandeada y el bypass gástrico puede identificar una variedad de patologías, incluyendo hernia hiatal, esofagitis y ulceras gástricas, que pueden modificar el tipo de cirugía: no hay estudios que evalúen el efecto de la endoscopia preoperatoria sobre el resultado quirúrgico.

En los Estado Unidos la infección por el Helicobacter Pylori está presente en 30 a 40% de los pacientes programados para cirugía bariátrica y las pruebas de detección deben ser realizadas. En nuestro medio con una mayor incidencia de infección y de cáncer gástrico, se considera que la endoscopia es indispensable. En un estudio de pacientes sin síntomas y quienes fueron programados para bypass gástrico, los pacientes quienes presentaron una prueba positiva para test de ureasa, se encontraron significativos hallazgos anormales en la endoscopia comparados con los pacientes cuyo test fue negativo (94% vs. 51%) 25. En otro estudio los pacientes con infección por H pylori desarrollaron, con mayor frecuencia úlceras marginales, postoperatorias. En pacientes sin síntomas y quienes no hayan experimentado una endoscopia, si la prueba para el H pylori es positiva el tratamiento es recomendado.

ENDOSCOPIA EN EL PACIENTE POSTOPERATORIO

Cuando se considera hacer una endoscopia en un paciente sometido a cirugía bariátrica es importante que el endoscopista conozca y entienda la anatomía alterada incluyendo la extensión de la resección y la longitud de las asas creadas quirúrgicamente, si es posible tener una comunicación con el cirujano. Si existe la sospecha de una fístula el endoscopista debe considerar una radiografia contrastada como una prueba inicial de diagnóstico. Los estudios contrastados son complementarios para la endoscopia y ayudan a delinear la anatomía.

La longitud del asa de Roux después de un Bypass gástrico puede variar significativamente de las asas creadas para procedimientos no bariátricos y tienen un rango entre 50 y 150 cm. El sleeve gástrico produce un estómago tubular largo con una línea de sutura paralela a la curvatura menor. Las línea de sutura debe ser examinada buscando defectos y ulceraciones; en la banda gástrica es importante medir la longitud de la bolsa.

Midiendo desde la unión esofagogástrica a la impresión de la banda, para evaluar la dilatación de la bolsa y el deslizamiento de la banda, el endoscopista debe evaluar la posible erosión de la banda dentro de la pared gástrica.

INDICACIONES PARA REALIZAR ENDOSCOPIA EN LOS PACIENTES DESPUÉS DE BYPASS GÁSTRICO O CON BYPASS PREVIO

Síntomas

Náuseas, vómito y dolor abdominal son los síntomas más comúnmente encontrados después de la cirugía bariátrica, que puede resultar ser de una o varias etiologías funcionales o estructurales. Estos síntomas son asociados con dieta inadecuada, con el volumen y tipo de comida, con la rápida ingestión y la mala masticación. Cuando estos síntomas son persistente a pesar de la modificación de la comida y los hábitos, puede indicar el desarrollo de úlceras marginales, fístulas gastrogástricas, u obstrucciones parciales o completas. Nauseas vómito, distensión abdominal en unión con dolor abdominal puede sugerir una causa obstructiva como estenosis, hernias internas, o bezoares. Si el problema es disfagia puede resultar de una dismotilidad esofágica, o estenosis de la anastomosis gastroyeyunal. En un estudio 62 % de pacientes con persistentes náuseas y vómito y 30 % de estos con dispepsia y dolor abdominal después de un Bypass gástrico tuvieron hallazgos significativos en la endoscopia digestiva incluyendo úlceras marginales, estenosis del estoma y dehiscencia de la línea de sutura.

Úlceras marginales

Las úlceras marginales se ven típicamente entre los meses 1 a 6 después de la cirugía y puede presentarse con dolor abdominal, sangrado o nausea sin embargo puede ser asintomática. Las úlceras ocurren en la anastomosis gastroyeyunal usualmente en el lado intestinal y puede aumentar por una serie de factores incluyendo isquemia local, disrupción de la línea de sutura efectos del ácido o exposición intestinal de mucosa y la presencia de grapas o material de sutura: Los factores que incrementan el riesgo de úlceras marginales, incluyen fumar y los AINES mientras los IBP disminuyen el riesgo , la verdadera incidencia de las úlceras marginales después de un bypass es incierta, hay reportes con un rango de >1 % a 36 %.

Erge

La obesidad es un factor de riesgo para ERGE y la ERGE sintomática es frecuente en la población bariátrica con una prevalencia de 30 % a 60 %. Los síntomas de ERGE después de cirugía pueden ser manejados como pacientes sin bypass gástrico. Una endoscopia debe ser reservada, para la evaluación de síntomas refractarios a la terapia médica, o complicaciones como obstrucción de la anastomosis gastroyeyunal, incremento del tamaño de la bolsa, obstrucción de la rama distal. La regurgitación no ácida en pacientes con banda puede indicar un ajuste inapropiado y estos pacientes deben ser referidos a su cirujano para una evaluación adicional.

Fístula

Las fístulas gástricas y gastrogástricas son complicaciones potencialmente serias del bypass gástrico y puede ocurrir entre el 1% al 6% de los pacientes. Las fugas gástricas extraluminales pueden resultar en fístulas cutáneas, peritonitis, abcesos, sepsis, falla orgánica y muerte. Las manifestaciones incluyen: taquicardia, fiebre, náusea, vómito, dolor abdominal en el flanco o dolor en el pecho. Las fugas de la anastomosis son menos comunes pero cuando ocurren usualmente requieren reoperación. Una endoscopia puede estar considerada si el paciente está clínicamente estable,

si el diagnóstico es incierto, o si está planeada una intervención endoscópica. Las fístulas crónicas gastrogástricas pueden ser encontradas en la presencia de úlceras marginales; un estudio de contraste es sensible para su detección. Existen reportes de casos y pequeñas series de casos que indican que la fístula puede cerrar usando la combinación de ablación de la mucosa, pegamento, colocación de endoclips, la colocación de prótesis auto expandible o aparatos de sutura endoscópica.

Estenosis

Los estomas gastroyeyunales son generalmente entre 10 y 12mm de diámetro, la estenosis anastomótica son definidas como anastomosis menores a 10mm de diámetro con una complicación común del Bypass gástrico que ocurre entre el 3% a l28 % de los pacientes. La ocurrencia de estenosis gastroyeyunales, pueden estar asociadas con úlceras marginales. Los pacientes con estenosis anastomóticas generalmente se presentan con náusea, vomito, o disfagia, usualmente en el primer año después de cirugía . La estenosis puede ser identificada por radiografía de contraste pero la visualización endoscópica es preferible, porque tiene mayor sensibilidad.

La dilatación de las estrechez anastomótica puede hacerse de forma segura y efectiva dilatando con balón o dllatadores savary, la dilatación debe llevar un diámetro de 15mm. Sin embargo en un estudio la dilatación de mínimo 15mm no fue asociada con la reganancia de peso y fue asociada con una reducción en la necesidad de más procedimientos.

Sindrome del sumidero

El síndrome del sumidero está relacionado con el rápido vaciamiento del estómago hacia el intestino delgado. Los síntomas pueden ser tempranos (15 y 20 min) o tardíos (más de 2 horas) los síntomas incluyen taquicardia, palpitaciones, diaforesis, sudoración, diarrea, náuseas y vómito, el mecanismo está relacionado con el rápido paso de líquidos, liberación de péptidos vasoactivos y fluctuaciones en la glucosa sérica; la verdadera incidencia en pacientes que tienen cirugía bariátrica es desconocido pero se reporta un14 % en un metanálisis de 62 estudios.

Sangrado y anemia

El sangrado en los pacientes puede ser agudo o crónico y puede presentarse como anemia por deficiencia de hierro. En el periodo postoperatorio temprano el sangrado ocurre de las líneas de sutura en aproximadamente 1 al 4 % de los pacientes, con bypass gástrico. El acceso de la porción excluida del estómago y del asa de Roux puede ser difícil y frecuentemente requiere del uso de un colonoscopio o un enteroscopio.

La deficiencia de hierro es un hallazgo común en el bypass gástrico con una prevalencia estimada de 30 % a 50 %; el mecanismo de la deficiencia es multifactorial, si el sangrado gastrointestinal es sospechado. La búsqueda de la causa debe incluir evaluación endoscópica.

Diarrea

En pacientes con diarrea la evaluación correspondiente debe seguir el algoritmo similar a los pacientes sin historia de cirugía bariátrica. El sobrecrecimiento bacteriano puede ocurrir por el síndrome de asa ciega; se puede usar antibióticos, como una aproximación inicial razonable; si no responde a los antibióticos, se puede utilizar las pruebas del aliento para identificar sobrecrecimiento bacteriano o aspiración endoscópica, para la realización de cultivo bacteriano.

Coledocolitiasis y CPRE despuéss del bypass

La obesidad mórbida es un factor de riesgo para la formación de cálculos; la pérdida de peso rápida es un factor de riesgo independiente y potencialmente más influyente. Varios estudios muestran que la incidencia de colelitiasis es del 27 % en candidatos a banda y 14 % en pacientes con bypass gástrico. La colecistectomía es requerida entre el 7% al 41 % de pacientes con bypass gástrico. En un reporte de casos de 15 pacientes la papila fue alcanzada y exitosamente canulada en el 66 % de los pacientes. En los casos que no son accesibles por la endoscopia standard, la CPRE transgástrica asistida

por laparoscopia ha sido reportada. Algunos cirujanos realizan colecistectomía profiláctica al tiempo con la cirugía bariátrica, sin embargo esto es controversial; la administración de ácido ursodesoxicólico en estos pacientes parece reducir la incidencia en la formación de cálculos.

Reganancia de peso

La falla en la pérdida de peso o reganancia de peso después de una pérdida de peso inicial, indican el desarrollo de una fístula gastrogástrica, dehiscencia en la línea de sutura, anastomosis gastroyeyunal amplia, falla en la ingesta de alimentos o dilatación de la bolsa gástrica. Las anastomosis gastroyeyunales fueron tratadas exitosamente con inyección endoscópica en los cuatro cuadrantes de morruato de sodio dentro del estoma causando cicatriz.

RESUMEN Y RECOMENDACIONES

- La intervención quirúrgica presenta nuevos retos para el endoscopista.
- La endoscopia digestiva alta debe ser realizada en todos los pacientes con síntomas del tracto gastrointestinal superior que van a ser llevados a cirugía bariátrica .
- La endoscopia superior debe ser considerada en todos los pacientes que vayan a ser llevados a bypass gástrico, sin tener en cuenta la presencia de síntomas.
- En pacientes sin síntomas quienes no tengan endoscopia, la prueba no invasiva para detección del H pylori positiva debe ser seguida de tratamiento .
- En pacientes sin síntomas candidatos a banda gástrica deben tener endoscopia digestiva previa para excluir la hernia hiatal que puede modificar la aproximación quirúrgica.
- Una evaluación endoscópica es usada para diagnóstico y manejo de síntomas post quirúrgicos bariátricos y sus complicaciones.

BIBLIOGRAFÍA

1. Overweight and obesity. Available at: http://www.cdc.gov/nccdphp/dnpa/obesity/defining.htm. Accessed February 18, 2008.
2. Kuczmarski RJ, Carroll MD, Flegal KM, et al. Varying body mass index cutoff points to describe overweight prevalence among U.S. adults: NHANES III (1988 to 1994). Obes Res 1997;5:542-8.
3. Ogden CL, Carroll MD, Curtin LR, et al. Prevalence of overweight and obesity in the United States, 1999-2004. JAMA 2006;295:1549-55.
4. Allison DB, Fontaine KR, Manson JE, et al. Annual deaths attributable to obesity in the United States. JAMA 1999;282:1530-8.
5. Must A, Spadano J, Coakley EH, et al. The disease burden associated with overweight and obesity. JAMA 1999;282:1523-9.
6. McGee DLDiverse Populations Collaboration. Body mass index and mortality: a meta-analysis based on person-level data from twentysix observational studies. Ann Epidemiol 2005;15:87-97.
7. Calle EE, Thun MJ, Petrelli JM, et al. Body-mass index and mortality in a prospective cohort of U.S. adults. N Engl J Med 1999;341:1097-105.
8. Bray GA. The missing link: lose weight, live longer. N Engl J Med 2007; 357:818-20.
9. Clinical guidelines on the identification, evaluation, and treatment of overweight and obesity in adults-the evidence report. National Institutes of Health. Obes Res 1998;6:51S-209S.
10. Santry HP, Gillen DL, Lauderdale DS. Trends in bariatric surgical procedures. JAMA 2005;294:1909-17.
11. Griffen WO Jr, Bivins BA, Bell RM. The decline and fall of the jejunoileal bypass. Surg Gynecol Obstet 1983;157:301-8.
12. Buchwald H, Williams SE. Bariatric surgery worldwide 2003. Obes Surg 2004;14:1157-64.
13. Ikenberry SO, Harrison ME, Lichtenstein D, et al. American Society for Gastrointestinal Endoscopy. The role of endoscopy in dyspepsia. Gastrointest Endosc 2007;66:1071-5.
14. Lichtenstein DR, Cash BD, Davilla R, et al. American Society for Gastrointestinal Endoscopy. Role of endoscopy in the management of GERD. Gastrointest Endosc 2007;66:219-24.
15. Hampel H, Abraham NS, El-Serag HB. Meta-analysis: obesity and the risk for gastroesophageal reflux disease and its complications. Ann Intern Med 2005;143:199-211.

16. Greenstein RJ, Nissan A, Jaffin B. Esophageal anatomy and function in laparoscopic gastric restrictive bariatric surgery: implications for patient selection. Obes Surg 1998;8:199-206.
17. Dolan K, Finch R, Fielding G. Laparoscopic gastric banding and crural repair in the obese patient with a hiatal hernia. Obes Surg 2003;13: 772-5.
18. Korenkov M, Sauerland S, Shah S, et al. ¿Is routine preoperative upper endoscopy in gastric banding patients really necessary? Obes Surg 2006;16:45-7.
19. Zeni TM, Frantzides CT, Mahr C, et al. Value of preoperative upper endoscopy in patients undergoing laparoscopic gastric bypass. Obes Surg 2006;16:142-6.
20. Verset D, Houben JJ, Gay F, et al. The place of upper gastrointestinal tract endoscopy before and after vertical banded gastroplasty for morbid obesity. Dig Dis Sci 1997;42:2333-7.
21. Sharaf RN, Weinshel EH, Bini EJ, et al. Endoscopy plays an important preoperative role in bariatric surgery. Obes Surg 2004;14:1367-72.
22. Schirmer B, Erenoglu C, Miller A. Flexible endoscopy in the management of patients undergoing RYGB. Obes Surg 2002;12: 634-8.
23. Sauerland S, Angrisani L, Belachew M, et al. European Association for Endoscopic Surgery. Obesity surgery: evidence-based guidelines of the European Association for Endoscopic Surgery (EAES). Surg Endosc 2005;19:200-21.
24. Frigg A, Peterli R, Zynamon A, et al. Radiologic and endoscopic evaluation for laparoscopic adjustable gastric banding: preoperative and follow-up. Obes Surg 2001;11:594-9.
25. Azagury D, Dumonceau JM, Morel P, et al. Preop rative work-up in asymptomatic patients undergoing RYGB: ¿Is endoscopy mandatory? Obes Surg 2006;16:1304-11.
26. Feitoza AB, Baron TH. Endoscopy and ERCP in the setting of previous upper GI tract surgery. Part I: postsurgical anatomy without alteration of the pancreaticobiliary tree. Gastrointest Endosc 2001;54:743-9.
27. Lattuada E, Zappa MA, Mozzi E, et al. Band erosion following gastric banding: how to treat it. Obes Surg 2007;17:329-33.
28. Wilson JA, Romagnuolo J, Byrne TK, et al. Predictors of endoscopic findings after Roux-en-Y gastric bypass. Am J Gastroenterol 2006; 101:2194-9.
29. Sapala JA, Wood MH, Sapala MA, et al. Marginal ulcer after gastric bypass: a prospective 3-year study of 173 patients. Obes Surg 1998;8: 505-16.
30. MacLean LD, Rhode BM, Nohr C, et al. Stomal ulcer after gastric bypass. J Am Coll Surg 1997;185:1-7.
31. Nelson LG, González R, Haines K, et al. Amelioration of gastroesophageal reflux symptoms following RYGB for clinically significant obesity. Am Surg 2005;71:950-3.
32. Klaus A, Gruber I, Wetscher G, et al. Prevalent esophageal body motility disorders underlie aggravation of GERD symptoms in morbidly obese patients following adjustable gastric banding. Arch Surg 2006; 141:247-51.
33. Foster A, Richards WO, McDowell J, et al. Gastrointestinal symptoms are more intense in morbidly obese patients. Surg Endosc 2003;17: 1766-8.
34. Di Francesco V, Baggio E, Mastromauro M, et al. Obesity and gastroesophageal acid reflux: physiopathological mechanisms and role of gastric bariatric surgery. Obes Surg 2004;14:1095-102.
35. Perry Y, Courcoulas AP, Fernando HC, et al. Laparoscopic RYGB for recalcitrant gastroesophageal reflux disease in morbidly obese patients. JSLS 2004;8:19-23.
36. Raftopoulos I, Awais O, Courcoulas AP, et al. Laparoscopic gastric bypass after antireflux surgery for the treatment of gastroesophagealreflux in morbidly obese patients: initial experience. Obes Surg 2004;14:1373-80.
37. Nguyen NT, Varela JE, Sabio A, et al. Reduction in prescription medication costs after laparoscopic gastric bypass. Am Surg 2006; 72:853-6.
38. uter M, Dorta G, Giusti V, et al. Gastric banding interferes with esophageal motility and gastroesophageal reflux. Arch Surg 2005; 140:639-43.
39. Cobey F, Oelschlager B. Complete regression of Barrett's esophagus after RYGB. Obes Surg 2005;15:710-2.
40. Westling A, Bjurling K, O¨ hrvall M, et al. Silicone-adjustable gastric banding: disappointing results. Obes Surg 1998;8:467-74.
41. Filho AJ, Kondo W, Nassif LS, et al. Gastrogastric fistula: a possible complication of RYGB. JSLS 2006;10:326-31.
42. Carrodeguas L, Szomstein S, Soto F, et al. Management of gastrogastric fistulas after divided RYGB surgery for morbid obesity: analysis of 1,292 consecutive patients and review of literature. Surg Obes Relat Dis 2005;1:467-74.

Manejo endoscópico de complicaciones secundarias a la cirugía bariátrica

FERNANDO CASAS R.
JORGE SALEJ

INTRODUCCIÓN

La Obesidad mórbida es un problema de Salud Pública con consecuencias severas, como el desarrollo de diabetes, enfermedades cardiovasculares, artritis, apnea obstructiva del sueño e incremento en el riesgo de cáncer, entre otras. El manejo conservador, con cambios en la dieta y medicamentos, es menos efectivo que la cirugía bariátrica en la pérdida de peso. La cirugía bariátrica produce una reducción en la mortalidad en un 50% según estudios aleatorizados [2], en seguimiento a lo largo de 9 años.

Se estima que en el 2009 se realizaron alrededor de 220.000 procedimientos bariátricos en USA y en Canadá. En Colombia, a pesar de que no hay cifras exactas, es claro que el número de procedimientos se ha incrementado; si se tiene en cuenta el desarrollo de la cirugía laparoscópica y la consolidación de grupos quirúrgicos dedicados exclusivamente a estos procedimientos.

La revisión de diferentes series arroja que la mortalidad asociada con la cirugía bariátrica oscila entre el 0.1% y el 5% en centros de excelencia, que entre el 5% y el 10% de los pacientes pueden presentar complicaciones post-operatorias agudas y que entre el 9% y el 25% tienen complicaciones tardías. Tanto las complicaciones postoperatorias agudas como las tardías pueden controlarse con un manejo endoscópico. Este, en muchas ocasiones, es el procedimiento que los pacientes prefieren. [4]

TIPOS DE TRATAMIENTO PARA LA OBESIDAD

La Terapia para la Obesidad puede dividirse en cuatro grupos: cambios en los hábitos (dieta y ejercicio), medicamentos, dispositivos y cirugía. A los cambios en los hábitos y a los medicamentos se les denomina terapia conservadora y son menos efectivos que la cirugía bariátrica para lograr la pérdida de peso. [1.2]

Los procedimientos quirúrgicos para la obesidad mórbida pueden estar clasificados, a su vez, en tres grupos: (1) los restrictivos, que limitan la cantidad de alimentos que pueden ser ingeridos, (2) los malabsortivos, que disminuyen la absorción de los nutrientes, y (3) los mixtos, que involucran los dos mecanismos mencionados.
Tabla 1.

Tabla 1. Tipos de cirugía bariátrica.

	Tipo de Cirugía Bariátrica
Restrictivo	a. Manga gástrica b. Banda gástrica
Malabsortivo	a. Bypass gástrico b. Diversión bilio pancreática c. Diversión bilio pancreática con switch duodenal
Malabsortivo	a. Bypass gástrico en Y de Roux

ESTENOSIS ANASTOMÓTICAS

Las estenosis estomales ocurren entre un 4% y un 27% de los pacientes que son sometidos a un bypass gástrico en y de Roux [19-20] y suelen aparecer durante los dos meses del posoperatorio (promedio de 45 días). Aunque su fisiopatología no es del todo conocida, estos pacientes se presentan con disfagia, nausea, vómito o saciedad temprana. Las estenosis se clasifican de acuerdo con su tamaño: son leves cuando están entre los 7mm y los 9mm de diámetro, son moderadas cuando están entre los 5mm y los 6mm de diámetro y son graves cuando el diámetro es menor a 4mm.

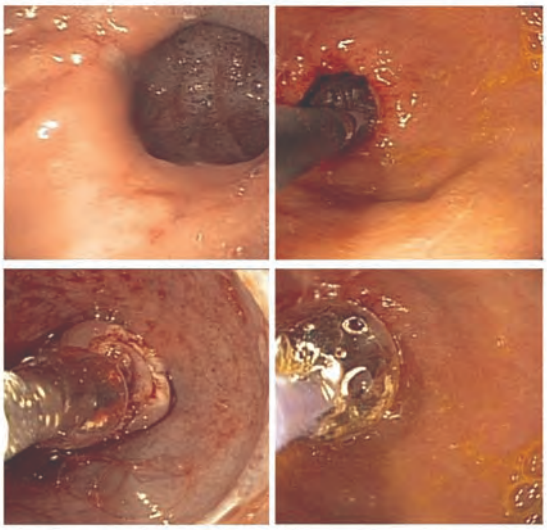

La intervención endoscópica que se realiza en estos casos es una dilatación con un balón de 15mm a 18mm de diámetro. Este tratamiento, normalmente, soluciona los síntomas en un 93% y permite que el paciente experimente una pérdida de peso en lo sucesivo. [21-22] Otra intervención que puede ser considerada es la dilatación con bujías de Savary- Gilliard. Ambos métodos requieren de 2 a 3 sesiones de terapia y tienen una tasa de complicaciones del 3%. [23]

FÍSTULAS GASTROGÁSTRICAS

Las fístulas gastrogástricas aparecen entre un 1.2% y un 1.8% de pacientes que se someten a un bypass gástrico y que presentan un descenso ponderal insuficiente, reflujo gastroesofágico y/o enfermedad ulcero-péptica. [24-25] Su diagnóstico se hace mediante endoscopia o tránsito contrastado. Debido a la alta rata de morbilidad y mortalidad asociada con la revisión quirúrgica, el tratamiento inicial ha evolucionado al manejo endoscópico. Este manejo incluye las siguientes técnicas: el uso de fibrina o sellantes de glue, [26-27] la inserción de una prótesis de Surgisis con o sin un stent auto expandible; [28] el paso a un stent endoluminal; [29] el uso de una sutura de mucosa sobre el tejido [30] y el desbridamiento local seguido de coagulación plasma. [31] A pesar de que las técnicas mencionadas han sido exitosas, no se conoce el método óptimo de tratamiento.

HEMORRAGIA

Intraluminal e intraabdominal

La hemorragia, luego de un bypass gástrico en Y de Roux (RYBG), se origina principalmente en el sitio de las suturas. Puede presentarse como hemorragia intraluminal o como hemorragia intraabdominal y suele estar acompañada por taquicardia, hipotensión, oliguria o descenso de hematocrito.

La hemorragia intraluminal es el sangrado que se vuelca a la luz gástrica o intestinal y que se puede manifestar como hemorragia digestiva alta HDA (hematemesis, melena) o como hemorragia digestiva baja HDB (enterorragia). La presentación de una u otra forma depende del sitio donde se produzca el sangrado: en la bolsa gástrica, en la anastomosis gastroyeyunal, en el remanente gástrico o en la anastomosis yeyunoyeyunal.

El manejo endoscópico del sangrado postoperatorio intraluminal es controvertido debido al riesgo de dehiscencia y perforación de la anastomosis. [34-35-36-37] La endoscopia inicialmente no es necesaria si el sangrado es leve, pero se debe considerar en pacientes en los que el sangrado es severo – inestabilidad hemodinámica o descenso de 2 gr de Hemoglobina – o cuando el resangrado ocurre después del manejo conservador. Si se realiza la endoscopia, la insuflación aérea debe ser mínima para prevenir el daño de la anastomosis.

La Hemorragia intraabdominal es el sangrado hacia la cavidad abdominal que puede o no ser recogido por el drenaje, corresponde a manejo quirúrgico o radiológico intervencionista.

Las complicaciones de la cirugía bariátrica pueden dividirse en tres

Complicaciones perioperatorias: involucran la técnica quirúrgica y pueden ocurrir durante el primer mes.

Complicaciones a corto plazo: ocurren en el primer año e involucran tanto la técnica quirúrgica como las técnicas relacionadas con la pérdida de peso.

Complicaciones a largo plazo: involucran las consecuencias de la cirugía y también los problemas metabólicos y nutricionales.

Las complicaciones perioperatorias – inmediatas o postoperatorias – se relacionan con fístulas anastomóticas, hemorragias y con problemas de tipo cardiovascular. Dentro de las complicaciones a corto plazo se encuentran la formación de cálculos biliares, náuseas, vómitos, estenosis, dilatación de la bolsa gástrica y obstrucciones intestinales. Las complicaciones a largo plazo, finalmente, además de incluir problemas metabólicos, nutricionales y de hernias internas [5,6] – naturales de su clasificación – también comprenden problemas que se dan durante el primer año como vómito o úlceras anastomóticas.

Tabla 2. Diez complicaciones más frecuentes en cirugía bariátrica.

Tipo de Procedimiento	Restrictivo %	Combinación %
1. Dumping	0.3	14.6
2. Deficiencias de vitaminas y minerales	1.5	11.0
3. Vómitos y náuseas	8.5	2.6
4. Fístulas	1.5	6.0
5. Infección	3.1	5.3
6. Estenosis / Obstrucción	2.2	2.7
7. Úlceras	1.2	1.2
8. Sangrado	0.5	0.9
9. Trauma esplénico	0.2	0.8
10. Muerte perioperatoria	0.1	0.4

Fuente: Adaptado de Monteforte MJ, Turkelson CM. Bariatrics surgery for morbid obesity. Obe. Surg 2000;10: 391-401.

Dentro del manejo endoscópico de las complicaciones más comunes de la cirugía bariátrica (Bypass gástrico) se pueden analizar las siguientes:

ÚLCERAS ESTOMALES Y MARGINALES

Las úlceras estomales – úlceras del lado gástrico de las anastomosis – y las úlceras marginales – úlceras

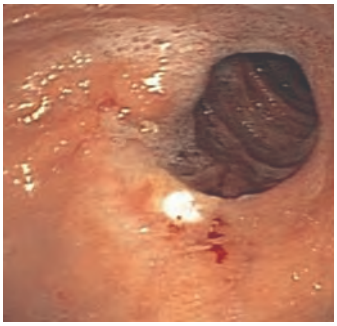

de la superficie yeyunal de la anastomosis – se dan, aproximadamente, en un 20% de los pacientes. Aunque ambas úlceras aparecen en personas que son sometidas a la cirugía bariátrica, el conocimiento que se tiene de sus causas es distinto: mientras que se sabe que la causa de la úlcera estomal es la isquemia, no se tiene claridad sobre cuál es la causa de la úlcera marginal. Siempre que ésta ocurre, se considera la presencia de los siguientes problemas: isquemia local, células parietales retenidas en el Pouch que produce ácido gástrico, secreciones gástricas pobremente toleradas por el yeyuno, uso de AINES, fístulas gastrogástricas y la presencia de un cuerpo extraño que está constituido por una sutura no absorbible. [12-13] También puede ocurrir debido al consumo de alcohol y de tabaco.

En el tratamiento de las úlceras marginales, el endoscopista puede remover la sutura no absorbible cuando es visible intraluminalmente. También puede prevenir la formación de fístulas gastrogástricas y aliviar el dolor crónico en pacientes que se someten a la cirugía bariátrica. [15,16] Para este tratamiento, es necesario tener en cuenta que el H. pylori debe tratarse cuando está presente aunque su papel no sea claro y que, en muchos casos, las úlceras refractarias pueden ser evidencia de la presencia de fístulas gastrogástricas. [14] Cuando se comprueba la existencia de estas fístulas, puede ser apropiado – según lo enuncian algunos estudios – realizar una terapia con PPI, combinándola con la aplicación de Fibrina o inyecciones de Glue. [17] El tiempo de resolución de la úlcera varía entre 8 semanas y 6 meses. Sin embargo, cuando la úlcera toma mucho tiempo en recuperarse, normalmente se asocia con la presencia de una fístula no diagnosticada o mal tratada. [9-10-13-18]

Hemorragia en el postoperatorio temprano

La hemorragia en el postoperatorio temprano ocurre entre el 1% y el 5% de los casos luego del RYBG. [3-5] Es menos frecuente en los pacientes con Manga Gástrica. [32-33] Este tipo de sangrado puede originarse en la gastroyeyunostomía y requiere la realización de una endoscopia estándar superior.

Otros tipos de sangrado y sus tratamientos

Existen otro tipo de procedimientos que se pueden utilizar cuando se dan sangrados que no se clasifican dentro de los ya mencionados. Existe un sangrado por laceración de la unión esofagogástrica (Síndrome de Mallory –Weiss que es causado por las náuseas y el vómito. Este sangrado debe manejarse endoscópicamente. [38] El remanente gástrico, por otro lado, se puede evaluar por medio de una endoscopia por pulsión o preferiblemente, por la endoscopia asistida con balón. [39] También, para su evaluación, se puede recurrir a la laparoscopia asistida o a la laparotomía asistida.

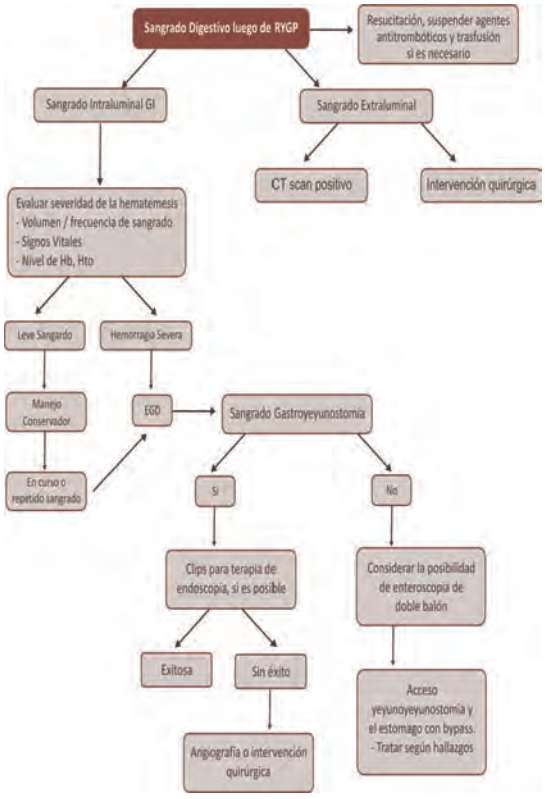

Figura 1. Algoritmo para el manejo de la hemorragia gi luego del bypass gástrico.

FÍSTULAS ANASTOMÓTICAS

Las fístulas anastomóticas son raras y su incidencia varía entre el 1.7% y el 4% [69], según el nivel de experiencia del cirujano y el procedimiento quirúrgico que se realice; ya sea con Manga Gástrica o con Bypass Gástrico. Sin embargo, como resultado en el incremento del número absoluto de procedimientos, la cantidad de pacientes con fístulas en la anastomosis se ha incrementado. Esto resulta ser un importante indicador de pronóstico porque está asociado con índices de mortalidad del 8% al 37% [70-71], que varían según el tamaño de la fístula, su estado general y el manejo que se le dé.

En los pacientes que poseen la Manga Gástrica, las fístulas, en un 85% se ubican en el tercio superior del estómago tubular, a la izquierda del ángulo de His. En los pacientes con Bypass Gástrico, a diferencia de los que poseen Manga Gástrica, las fístulas tienen cinco diferentes posibilidades de localización. Las fístulas de la anastomosis se clasifican según su aparición en [87]:

- *Fístulas tempranas:* aquellas que aparecen entre el 1º y el 3º día post-operatorio.
- Fístulas intermedias: aquellas que aparecen entre el 4º y el 7º día.
- *Fístulas tardías:* aquellas que aparecen luego del 8º día. [72]
- Y sus causas, luego de descartar la presencia de una estenosis distal, se pueden dividir en dos tipos:
- *Causas mecánicas-tisulares:* están asociadas a las fístulas tempranas y abarcan fallas en la línea de sutura, disección excesiva de la curvatura mayor con sistemas de Ligasure o Ultraincisión y sangrado.
- *Causas isquémicas:* están asociadas a las fístulas tardías y ocurren debido a disminución del flujo sanguíneo, a la pobre oxigenación y a la reacción inflamatoria. [74]

Signos y síntomas

Los signos y los síntomas de pacientes que padecen fístulas anastomóticas son similares a aquellos de los que desarrollan otro tipo de infección abdominal. La presentación clínica varía entre pacientes asintomáticos – identificados sólo por métodos fluoroscópicos – a la presentación de peritonitis, al shock séptico y a la falla multiorgánica.

Burgos et al, en una serie de 214 pacientes con 7 fístulas, describe una presentación descendente de dolor abdominal, fiebre, taquicardia, taquipnea e incremento de la leucocitosis. La taquicardia, según sus estudios, resulta ser un síntoma temprano de la fístula. [75]

Ayudas diagnósticas

Una ayuda diagnóstica recurrente en cirugía gastrointestinal es el "Test de Azul de Metileno". Se ha determinado que tiene utilidad intraoperatoria sólo cuando los resultados son positivos, pero un resultado negativo no excluye la posibilidad de una fístula. [73]

Tránsito intestinal

Otra ayuda diagnóstica frecuentemente utilizada en el postoperatorio para detectar la presencia de fístulas es el Tránsito Intestinal Superior. Con él se pueden detectar fístulas presentes en la línea de sutura, estenosis u obstrucción completa por mala rotación. No existe consenso sobre el momento ideal para llevarlo a cabo. Es por ello que algunos grupos médicos lo realizan el primer día del postoperatorio y otros los ejecutan rutinariamente tres días después del procedimiento.

Generalmente, se realiza con material hidrosoluble-Gastrografín, pero algunos autores prefieren una suspensión de Bario diluido por su elevada sensibilidad en detectar pequeñas fístulas. Sin embargo, hay que tener en cuenta que un resultado negativo al tercer día nos puede dar una falsa seguridad sobre la aparición de ellas. [75]

Tomografía Axial Computarizada

La Tomografía Axial Computarizada es útil para conocer la anatomía del postoperatorio normal y las complicaciones después de la Manga Gástrica. Se lleva a cabo con material de contraste oral e intravenoso y sugiere la presencia de una fístula cuando revela: extravasación del material de contraste por la pared de la Manga, colecciones adyacentes, líquido libre intraabdominal, material de contraste oral por el dren o gas intraabdominal. [76-77]

Tratamiento

El manejo convencional de las fístulas involucra técnicas quirúrgicas, endoscópicas y radiológicas. Tiene en cuenta la estabilidad hemodinámica del paciente, el tamaño y el tipo de fístula – simple, compleja, única o múltiple – el tipo de procedimiento quirúrgico y el tiempo de su realización. [78]

El tratamiento quirúrgico es mandatorio en pacientes con inestabilidad hemodinámica y peritonitis. En algunos casos, las condiciones del paciente sólo pueden permitir un procedimiento de rescate con lavado y drenaje y sólo en casos tempranos, en que no haya signos de reacción inflamatoria, se recomienda el refuerzo de la sutura primaria acompañado de productos biológicos tales como Tissucol o Fibrina. [79,80,81]

La intervención endoscópica, por su parte, tiene varias ventajas: no es afectada por el Índice de Masa Corporal del paciente, es menos invasiva que la cirugía y no induce reacción inflamatoria que haga imposible la sutura de la fístula. [82]

El uso de stents hace parte de un programa de manejo endoscópico en el que se pueden identificar tres tiempos:

Lavado de la fístula

Después de haber identificado el tipo de fístula – única o simple – y su localización, se realiza una endoscopia para lavar y drenar el fluido residual perianastomótico. Este lavado es necesario en un 70% de los casos. Si se requiere el uso de antibióticos y se documentan colecciones, la cavidad se puede lavar utilizando un procedimiento tipo NOTES para pasar el endoscopio directamente dentro de la cavidad fistulosa. Este procedimiento se acompaña de terapia antibiótica I.V, del uso de inhibidores de la bomba de Protones a altas dosis y de Terapia Nutricional Parenteral o Enteral – si se logra colocar una sonda avanzada, utilizando catéteres tipo cola de cerdo que eviten su migración–. Este tipo de procedimiento es similar al que se usa para el manejo de la Pancreatitis aguda con necrosis.

Diversión de la Fístula

La diversión de la fístula restablece la continuidad del tracto digestivo y promueve el cierre de la fístula. Permite el inicio de la nutrición enteral, mejorando las condiciones nutricionales que favorecen su recuperación. Este procedimiento se requiere en el 81% de los pacientes y se realiza con un stent recubierto autoexpandible esofágico. [87]

Cierre de la Fístula

Este modo de reparo depende de las condiciones inflamatorias locales, del tamaño y del número de los orificios. Cuando las condiciones locales son favorables se utilizan clips o colas de Fibrina y cuando existen casos de fístulas complejas –comunicación pleural o broncopulmonar– la combinación más eficaz parece ser el uso de un stent con colas de Fibrina. [83] Frente a esta combinación, algunos grupos recomiendan el uso de la cola de fibrina sobre el Cianocrilato debido a que esta no daña el equipo endoscópico y no es digerida por las enzimas gástricas o pancreáticas. [84]

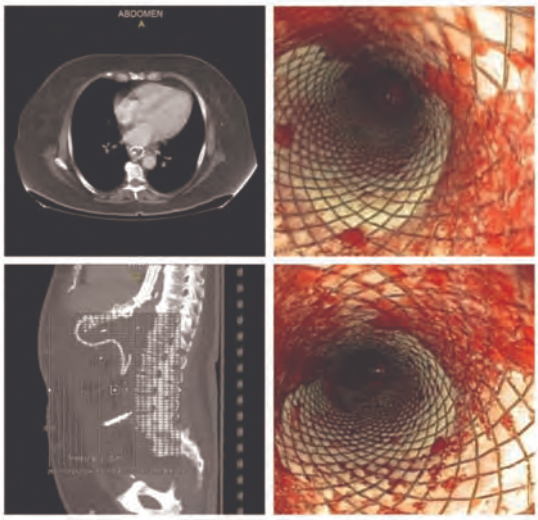

La complicación más frecuente del uso de los stent es la migración. Aunque los clips se han utilizado para evitar que esto suceda, la tasa de migración en algunas series puede llegar hasta un 59%. [85] La alta incidencia se explica porque los stent no han sido diseñados para ese uso y porque no existe estenosis en el sitio de la fístula.

Algunos autores prefieren el uso de un stent de mayor diámetro o el uso de dos stent – uno sobre el otro – para evitar su migración. Estas afirmaciones aparecen en la literatura pero aún no han sido probadas en estudios aleatorizados. [82] Otra posibilidad de disminuir la migración se encuentra en el uso de stent parcialmente cubiertos. Sin embargo, su uso presenta mayores dificultades en el retiro debido a necrosis del tejido con sobre crecimiento epitelial.

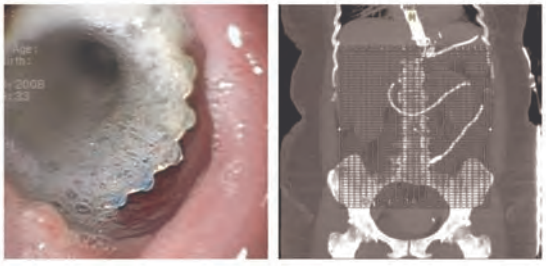

El intervalo entre el desarrollo de la fístula y el inicio de la terapia endoscópica es fundamental, pues los pacientes que son referidos de forma temprana requieren menos tiempo de hospitalización y menos número de procedimientos. Esta cantidad, sin embargo, depende de las condiciones del paciente. Se recomienda cambiar el stent cada 6 semanas.

Las fístulas asociadas con sepsis tienen una morbilidad importante que se puede evidenciar en la necesidad de manejarlas en UCI, hasta en un 41% [86]; no se ha reportado mortalidad atribuida al procedimiento endoscópico. Este procedimiento debe ser considerado en todos los pacientes que se presentan con fístulas después de cirugía bariátrica, ya sea como procedimiento de drenaje –si el paciente se va a llevar a rectificación quirúrgica– o como procedimiento alternativo al manejo quirúrgico. Por estas razones, el tratamiento endoscópico debe estudiarse de manera temprana, una vez se ha documentado la fístula, y requiere que el grupo de Gastroenterología posea experiencia para adaptarse a la tecnología existente. Por la naturaleza del tratamiento, es indudable que una comunicación entre el cirujano bariátrico y el gastroenterólogo es esencial en la estrategia de cada paciente.

BIBLIOGRAFÍA

1. Abdollahi M. Obesity: risk of venous thrombosis and the interaction with coagulation factor leves and oral contraceptive use. Thromb Haemost 2003, 89, 493-8.
2. Albert Jorg G. Benefit of a clipping dive in use in intestinal bleeding and intestinal leakage. Gastrointestinal Endoscopy. 2011. Volumen 74. No. 2 389-395.
3. Álvarez- Leite JINutrient deficiencies secondary to bariactric surgeariatric procedures. ry. Curr Opin Clin Nutr Metb Care 2004; 7:569-75.
4. Angisani L. Lap band adjustable gastric banding system: the Italian experience with 1863 patients operated on 6 years. Surg Endosc 2003, 17. 409-12.
5. Baker RS. The science of stapling and leaks. Obese Surg 2004;14(10)1290-8.
6. Bakhos C, Alkhoury F, Kyriakides T, et al. Early postoperative hemorrhage after open and laparoscopic roux-en-y gastric bypass. Obese Surg 2009; 19:153-7.
12. Buckwalter JA, Herbst CA Jr. Leaks occurring after gastric bariatric operations. Surgery 1988; 103:156-160.
13. Burgos AM. Gastric leak after laparoscopic-sleeve. Obese Surg. 2009; 19:1672-7.
14. Carroduguas L. Management of gastrogastric fistulas after divided Roux- en Y gastric bypass surgery for morbid obesity: analisis of 1292 consecutive patiens and review of the literature. Surg obes Relat Dis 2005; 1: 467-74.
15. Caruana JA. Incidence of symptomatic gallstone after gastric bypass: ¿Is prophylactic treatment really necessary? Surg Obes Relat Dis 2005;1:564-7.
16. Casella G. Nonsurgical treatment of staple line leaks after laparoscopic sleeve gastrectomy. Obes. Surg. 2009,19;821-6.
17. Casella G. Nonsurgical Treatment of staple line leaks after laparoscopic Sleeve. Obes Surg. 2009. 19-821-826.

18. Che B. Reinforcemet does not necessarily reduce the rate of staple line after sleeve gastrectomy. A review of the literature. Obes. Surg. 2009, 19:166-72.
19. Christou NV, Sampalis JS, Liberman M et al. Surg-term mortality. Morbidity, and health care as in morbidly obese patients. Ann Surg 2004; 240:416-23.
20. Csendes A, Burdiles P. Conservative management of anastomotic leaks after 557 gastric bypasses. Obese Surg 2005;15:1252-6.
21. Cucchi SG, Pories WJ, MacDonald KG, et al. Gastrogastric fistulas: a complication of divided gastric bypass surgery. Ann Surg 1995;221:387-91.
22. Dallal RM, Bailey LA. Ulcer diseases after gastric bypass surgery, Surg Obes Relat Dis 2006;2:455-9.
24. Eisendrath P, Cremer M, Himpens J, et al. Endotherapy including temprorary stent of fistulas of the upper gastrointestinal tract after laparoscopic bariatric surgery. Endoscopy 2007; 39: 625-30.
25. Eisendrath P. Endotherapy including temporary stenting of fistulas of the upper gastrointestinal tract after laparoscopic bariatric surgery. Endoscopy 2007, 39 625-30.
26. Ellsmere JC, Thompson CC, Brugge WR, et al. Endoscopic interventions for weight loss surgery. Obesity (Silver Spring) 2009, 17:929-33.
27. Eubanks S. use of endoscopic stents to treat anastomotic complications after bariatric surgery. J. Am Coll Surg 2008, 206-935-8.
28. Farrell TM; Haggerty SP, Overby DW, et al. Clinical application of laparoscopic bariactric surgery: an evidence-based review. Surg Endosc 2009, 23: 930-49.
29. Fernández- Eparrachh G, Lautz DB, Thompson CC. Endoscopic repair of gastrotastric fistula aflter gastric bypass surgery: a single center experience. Obes Surg 2010; 20:1090-5.
30. Ferrer Manuel. Gastric leak after laparoscopic Sleeve Gastrectomy. Obes. Surg. 2010, 20; 1306-1311.
31. Frezza EE, Herbert H; Ford R, et al. Endoscopic suture removal at gastrojejunal anastomosis after Roux-en Y gastric bypass to prevent marginal ulceration. Surg Obes Relat Dis 2007; 3: 619-22.
32. Garrido AB Jr, Rossi M, Limaa SE Jr, et al. Early marginal ulcer following Roux en Y gastric bypass under proton pump inhibitor treatment: prospective multicentric study. Arq Gastroenterol 2010, 47:130-4.
33. Geerts WH, Pineo GF. Prevention of venous thromboembolism: the seventh ACCP conference on antithrombotic and thrombolytic therapy. Chest 2004, 126:338s-400s.
34. Golhaber SZ, A prospective registry of 5451 patients with ultrasound-confirmed deep vein thrombosis. Am J Cardiol 2004; 93: 259-62.
35. González R, Nelson. Anastomotic leaks after laparoscopic gastric bypass. Obes SWurg 2004; 14; 1299-307.
36. Gumbs AA, Duffy AJ, Bell RL. Management of gastrogastric fistula after laparoscopic Roux-en bypass. Surg Obese Relat 2006;2:117-21.
37. Gumbs AA, Duffy AJ, Bell Rl: incidence and management of marginal ulceration after laparoscopic Roux- en Y gastric baypass. Surg Obes Relat Dis 2006; 2: 460-3.
38. Gumbs AA.Sleeve gastrectomy for morbid obesity. Obes. Surg. 2007. 17(7) 962-9.
39. Gutiérrez JM. Surgical gastrostomy for pancreatobiliary and duodenal access following Roux-en-Y gastric bypass. J Gastrointest Surg 2009; 13:2170-5.
69. Parodi A. Repici A, Pedroni A, et al. Endoscopic management of GI perforations with a new over-the-scope clip device. Gastrointestinal Endosc. 2010; 72:881-6.
70. Patel JA. Endoscopic retrograde cholangiopancreatography after laparoscopic Roux –en- Y gastric bypass: a case series and review of the literature. Am Surg. 2008; 74:689-94.
71. Peifer KJ, Shiels AJ, Azar R, et al. Sussessful endoscopic management of gastrojejunal anastomotic strictures after Roux-en Y gastric bypass. Gastrointest Endosc 2007; 66:248-52.
72. Perez EM. Bleeding gstric pouch ulcer after vertical banded gastroplasty: a rare complication. Obes Surg 1997;7:454.
73. Pieracci FM. Critical care of the bariatric patient. Crit Care Med 2006, 34:1796-804.
74. Podnos YD, Jiménez JC, Wilson SE, et al. Complictions after laparoscopic gastric bypass. Arch Surg 2003; 138:957-61.
75. Podnos YD, Jiménez JC, Wilson SF, et al. Complications after laparoscopic gastric bypass: a review of 3464 cases. Arch Surg 2003; 138: 957-61.
76. Podnos YD, Jiménez JC. Complications after laparoscopic gastric bypass: a review of f3464 cases. Arch Surg 2003, 138:957-61.
77. Rasmussen JJ, Fuller W, Ali MR. Marginal ulceration after laparoscopic gastric bypass: an analysis

of predisposing factor in 260 patients. Surg Endosc 2007, 21:1090-4.

78. Ryou M, Mogobgab O, Lautz DB, et al. Endoscopic foreign body removal for treatment of chronic abdominal pain in patients after Roux-en-Y gastric bypass. Surg Obes Relat Dis 2010; 6:526-31.
79. Ryou M. Pilot study evaluating technical feasibility and early outcomes of a second-generation endosurgical platform for treatment of weight regain after gastric bypass surgery. Surg Obes Relat Dis 2009:5:450-4.
80. S. Shanda H Blackmon. Utility of Removable esophageal covered self-expanding Metal stents for leak and Fistula Management. Ann Thorac. Surg. 2010,89-931-7.
81. S. Shanda H Blackmon. Utility of Removable esophageal covered self-expanding Metal stents for leak and Fistula Management. Ann Thorac. Surg. 2010,89-931-7.
82. Serra C, Baltasar A, Andrao L, et al. Treatment of gastric leaks with coated self-expanding stents after sleeve gastrectomy. Obes Surg 2007; 17. 866-72.
83. Shiffman ML. Gallstone formation after rapid weight loss: a prospective study in patients undergoing gastric bypass surgery for treatment of morbid obesity. Am J Gastroenterol 1991;86:1000-5.
84. Spaulding L. Longgg term results of sclerotherapy for dilated gastrojejunostomy after gastric bypass. Surg Obes Relat Dis 2007;3. 623-6.
85. Stein PD. Obesity as a risk factor in venous thromboembolism. Am J Med 2005; 118:978-80.
86. Sugerman HJ. A multicenter, placebo_ controlled,randomized;double_blind, prospective trial or prophylactic ursodiol for the prevention of gallstoneformation following gastric-bypass-induced rapid weight loss. Am J Surg 1995;169:91-6.
87. Tan JT. Diagnosis and management of gastric leaks after laparoscopic sleeve. Obese Surg. 2010;20(4):403-9.

Endoscopia en el paciente con enfermedad hepática

RODRIGO CASTAÑO LLANO

INTRODUCCIÓN

La endoscopia en el paciente con enfermedad hepática tiene un papel diagnóstico así como terapéutico, incluso puede ser útil para detectar pacientes con enfermedad hepática no diagnosticada previamente. La sedación en estos pacientes puede representar un gran reto y la complejidad en los procedimientos es cada vez mayor y son más frecuentes, aumentando el riesgo de cursar frecuentemente con trastornos en la coagulación. Además, se suman nuevas modalidades para la evaluación y manejo de estos pacientes como los estudios por cápsula endoscópica, el ultrasonido endoscópico y la enteroscopia asistida por balones. Por esto, se ha considerado la integración de los procedimientos endoscópicos a la práctica de la hepatología como endohepatología.[1]

SEDACIÓN Y ANALGESIA EN ENFERMEDAD HEPÁTICA

La farmacocinética está alterada en los pacientes con enfermedad hepática avanzada, como consecuencia de cambios en la conjugación y oxidación hepática, disminución en la fijación de proteínas y un aumento del volumen de distribución. [2] Se discuten los diferentes agentes utilizados en la sedación y no se recomiendan dosis porque esta depende de las características del paciente.

Benzodiacepinas

El midazolam es la benzodiacepina de elección en la mayoría de las unidades de endoscopia. Se fija las proteínas y se metaboliza por el hígado por el citocromo P3A4. En cirrosis el aclaramiento del midazolam es limitado y la vida media de eliminación es el doble. Por esto se recomienda un uso cauteloso en el paciente con cirrosis. [3]

Opiáceos

La meperidina y el fentanyl son los más frecuentemente utilizados. El hígado es el principal biotransformador de los opiáceos. La oxidación y el aclaramiento de la meperidina están disminuidas en el cirrótico, por lo tanto su biodisponibilidad está aumentada y por esto se recomienda evitarla en el paciente con enfermedad hepática. La vida media del fentanyl es corta y no parece estar influenciada por la cirrosis, por esto se debe preferir a la meperidina en el paciente cirrótico. [4]

Agentes anestésicos

La farmacocinética del propofol no está afectada en el paciente con cirrosis, también por su corta vida media. Un estudio sugiere que el uso del propofol en el paciente cirrótico facilita una recuperación más pronta y con menor exacerbación de una encefalopatía subclínica.[5]

Intubación orotraqueal

El sangrado gastrointestinal en el paciente cirrótico puede ser fatal. Si se sospecha un sangrado variceal y el paciente está hemodinámicamente inestable, hay un bajo umbral para la intubación orotraqueal. Sin embargo, dos estudios retrospectivos concluyen que la intubación profiláctica no previene las complicaciones cardiopulmonares o la neumonía. [6,7] La intubación se reserva para los pacientes inestables hemodinámicamente, con encefalopatía o síntomas de abstinencia alcohólica; en estos pacientes se recomienda hacer en un ambiente de cuidado crítico con acceso inmediato al soporte por anestesia y la intubación expedita. [7]

ENDOSCOPIA EN EL PACIENTE CIRRÓTICO CON TRASTORNO DE LA COAGULACIÓN

La coagulopatía y la trombocitopenia son comunes en el paciente con enfermedad hepática crónica. La prolongación del TP puede no relacionarse directamente con el riesgo de sangrado y más bien depende de un balance de factores pro o antitrombóticos. En términos prácticos, no existe actualmente ninguna forma fiable de cuantificar el riesgo. La corrección rutinaria de la coagulopatía en la endoscopia no es recomendable, aunque los pacientes con enfermedad hepática crónica deben recibir vitamina K para corregir cualquier deficiencia en la dieta que pueden dar lugar a coagulopatía. [7]

La endoscopia diagnóstica es un procedimiento de bajo riesgo y es segura en pacientes con alteración en la coagulación. En los procedimientos terapéuticos hay un alto riesgo de sangrado, por lo que se recomienda la corrección de la coagulopatía. [8] Es una práctica común en el cirrótico corregir la trombocitopenia significativa (<50.000 plaquetas) con transfusión de plaquetas, y corregir la coagulopatía con plasma fresco si el TP es mayor a 20 segundos y llevar el INR por debajo de 1,5 antes de procedimientos con alto riesgo de sangrado. [9]

Una nueva terapia es el factor recombinante VIIa. Se ha sugerido su uso como agente hemostásico en el sangrado agudo variceal, pero no ha mostrado su eficacia en estudios aleatorizados.[10]

Ciertos estudios endoscópicos han mostrado ser seguros en pacientes con cirrosis, no obstante su carácter de invasivo; la punción con aguja fina del hígado por ultrasonido es una alternativa más segura a la punción hepática percutánea en el paciente con enfermedad hepática avanzada, coagulopatía y alto riesgo de sangrado.[11] En la colangiopancreatografía endoscópica retrógrada (CPRE) la dilatación con balón es más segura que la esfinterotomía en el manejo de la coledocolitiasis en pacientes con cirrosis avanzada y coagulopatía. [12]

ENDOSCOPIA PRE-TRASPLANTE

La endoscopia es útil para la evaluación de los pacientes con trasplante hepático (TH) tanto en el período pretrasplante como en el postrasplante (Tabla 1). Antes del trasplante la endoscopia es usada comúnmente para la prevención y/o manejo del sangrado gastrointestinal por hipertensión portal. Post-trasplante, la CPRE es usada principalmente para el manejo de las complicaciones biliares. En este capítulo se revisará el papel de la endoscopia en el período pre y postrasplante.

Tabla 1. Endoscopia en pacientes con enfermedad hepática.

Pre-trasplante
Evaluación de várices Profilaxis de sangrado variceal Control activo de sangrado variceal Evaluación de riesgo de cáncer colorrectal Manejo de la obstrucción biliar Determinación de neoplasias biliares
Post-trasplante
Tratamiento de las complicaciones de la vía biliar Tratamiento del sangrado gastrointestinal Evaluación del riesgo de cáncer colorrectal Evaluación de las complicaciones infecciosas gastrointestinales

Várices esofagogástricas

La asociación americana para el estudio del hígado recomienda que si en la primera endoscopia no hay várices, esta debe repetirse cada dos a tres años en el paciente compensado o anualmente en el paciente descompensado. [9] El sangrado por várices esofágicas o gástricas representa en algunas series un 30% de todos los casos de sangrado proveniente del tracto gastrointestinal superior. Pacientes diagnosticados con enfermedad terminal del hígado que son evaluados y considerados para TH tienen riesgo de un sangrado gastrointestinal superior severo proveniente de várices esofágicas, gástricas y/o de gastropatía hipertensiva portal (GHP).[13]

Estudios endoscópicos sobre la presencia de várices y sangrado en candidatos para TH sugieren que un alto porcentaje tienen grandes várices esofágicas mientras que un 50% padecen de GHP y hasta un 16% tienen várices gástricas.14

El sangrado variceal sucede en el 5-15% por año en el paciente no tratado. Los principales riesgos de sangrado son el tamaño variceal (grado 2 a 3) cirrosis descompensada y la presencia de estigmas endoscópicos de alto grado de sangrado (manchas rojo cereza, marcas de relieve, manchas hematoquísticas). El sangrado variceal es un evento significativo con una mortalidad del 20% a 6 semanas, con una recurrencia hasta del 60% a 2 años si no se inicia una profilaxis secundaria.[15]

El tratamiento endoscópico de las várices esofágicas puede ser realizado en 3 situaciones clínicas: Prevención de un primer sangrado (profilaxis primaria), control del sangrado activo y prevención de recurrencias de sangrado luego de un primer episodio de sangrado (profilaxis secundaria). El manejo endoscópico de las várices gástricas es más problemático y está menos bien definido.

Profilaxis primaria para el sangrado por várices esofágicas: Terapia endoscópica

El objetivo de la profilaxis primaria es la prevención del primer episodio de sangrado en pacientes con alto riesgo de sangrado y con mínimas complicaciones.

Escleroterapia: La escleroterapia profiláctica ha sido estudiada en pequeños y grandes estudios controlados aleatorizados. Un ensayo compara la escleroterapia con no hacer nada en la profilaxis primaria del sangrado variceal; demostrando que esta intervención no reduce la posibilidad de sangrado en pacientes con riesgo bajo a moderado y su beneficio está sólo en los pacientes con alto riesgo de sangrado.[16] La evidencia disponible actualmente sugiere que el beneficio de la escleroterapia profiláctica es mínimo en el mejor de los casos, no es costo-efectivo y no está recomendada.

Ligadura endoscópica con bandas: Dado que la ligadura endoscópica con bandas (LEB) tiene menos complicaciones locales que la escleroterapia, su uso para profilaxis primaria ha sido ampliamente estudiado. Tres estudios compararon la LEB con el propranol en la prevención primaria del sangrado variceal en pacientes cirróticos; encontrando que la LEB es una alternativa efectiva y segura para prevenir el primer sangrado en pacientes con várices grandes.[17-19] Dos meta-análisis comparan la LEB con los beta bloqueadores (BB) en la prevención primaria del sangrado variceal, demostrando una superioridad en la LEB para prevenir el primer sangrado por várices, pero sin impactar la mortalidad. [20,21]

La LEB ha sido comparada con la escleroterapia o con la ausencia de tratamiento para la profilaxis primaria del sangrado por várices esofágicas y no se encontraron diferencias en la eficacia entre la ligadura y la escleroterapia. Menos sesiones fueron necesarias para erradicar las várices esofágicas por medio de la ligadura con bandas, pero la tasa de recurrencia de las várices fue más alta en pacientes tratados con ligadura. [22] Sarin y cols. [23] compararon la ligadura con bandas con el propranolol en pacientes de alto riesgo que tenían várices gran tamaño y signos rojos. Los pacientes fueron aleatorizados para el uso de propranolol o LEB. Con una media de seguimiento de aproximadamente 14 meses, una reducción en el sangrado fue vista en el grupo con LEB (probabilidad actuarial de sangrado de 43% en el grupo con propranolol y de 15% en

el grupo con ligadura de bandas) (P = 0.04). La mortalidad global y la relacionada con el sangrado fueron similares en ambos grupos. El estudio ha sido criticado por la dosis inadecuada de propranolol (media de 70 mg vs. 123 mg en otros estudios) que podría llevar a una más alta frecuencia de sangrado en el grupo con propranolol (43% vs. 22%) cuando se comparó con otros ensayos.

Un estudio de 3 grupos comparó LEB (n = 44), propranolol (n = 66) y terapia con mononitrato isosorbide (MNIS) (n = 62) en 172 pacientes con várices grado II y III en un periodo de 6 años. El sangrado por várices ocurrió en 7% del grupo con LEB, 14% en el grupo con propranolol y 23% en el grupo con MNIS. A los 2 años el riesgo actuarial de un primer sangrado fue respectivamente de, 6,2%, 19,4% y 27,5%. Los efectos adversos fueron significativamente más frecuentes en los grupos con propranolol (45%) y MNIS (42%) comparados con el grupo con ligadura de bandas (2% P< 0.001) y resultó con la suspensión del tratamiento en 30% de los pacientes del grupo con propranolol y 21% del grupo con MNIS. Cuando los pacientes fueron analizados basados en el tratamiento recibido, la frecuencia actuarial de sangrado tuvo una diferencia significativa sólo entre el grupo con ligaduras con bandas y el grupo con MNIS (7,5% vs. 33%). No hubo diferencia cuando los grupos con ligadura con bandas y propranolol fueron comparados. [24]

Un meta-análisis de 601 pacientes en 5 ensayos controlados aleatorizados, comparó LEB con ningún tratamiento y demostró que LEB reduce el primer sangrado variceal, la mortalidad relacionada con el sangrado y la mortalidad global. [25] Sin embargo, cuando la ligadura con bandas fue comparada con un beta-bloqueador en 283 pacientes de cuatro ensayos aleatorizados, el único beneficio para la ligadura con bandas fue la reducción del primer sangrado variceal. La mortalidad relacionada con el sangrado y la mortalidad global fue similar para los grupos con ligadura con bandas y con propranolol. Más recientemente, un ensayo multicéntrico prospectivo de 62 pacientes con cirrosis y alto riesgo de sangrado por várices esofágicas fueron aleatorizados para propranolol o LEB realizada mensualmente hasta la erradicación de las várices.26 El ensayo fue suspendido tempranamente después de un análisis interno que mostró que la tasa de fallos del propranolol era significativamente más alta que la ligadura con bandas (6/31 vs. 0/31, P = 0.098). La tasa de mortalidad acumulada fue significativamente más alta en el grupo con propranolol (4/31 vs. 0/31). Estudios recientes no han determinado si la LEB en combinación con Beta-bloqueador es más efectivo que el beta-bloqueador solo. [27,28] Los resultados acumulados de estos estudios sugieren que la ligadura endoscópica con bandas de las várices es una terapia razonable de primera línea para la profilaxis primaria del sangrado por várices

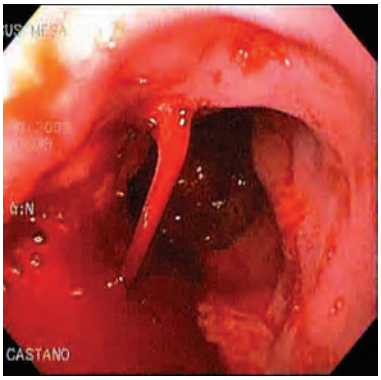

Várice esofágica con sangrado activo.

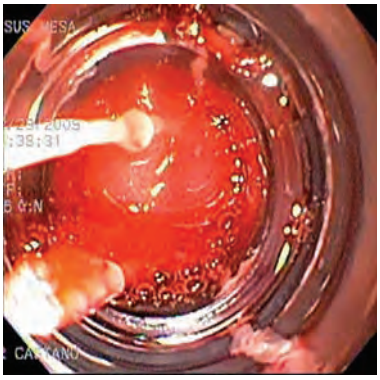

Aspirado de la várice en el cap del ligador.

Várices ligadas y control del sangrado.

esofágicas y es el tratamiento de elección en pacientes que son intolerantes o tienen contraindicaciones para la farmacoterapia.

Se recomienda además, la administración de bloqueadores de bomba luego de la terapia con bandas para disminuir la posibilidad de resangrado. [29]

Sangrado activo por várices esofágicas

La LEB facilitada por el uso de dispositivos de ligaduras multibandas, ha suplantado ampliamente la escleroterapia en la década pasada porque es tan efectiva como la escleroterapia en el tratamiento del sangrado por várices y tiene menos complicaciones.

Manejo Pre-Endoscópico

El sangrado por várices esofágicas es usualmente severo y a menudo conduce a inestabilidad hemodinámica, la cual debe ser manejada en una unidad de cuidados intensivos. Antes de la endoscopia, un manejo médico agresivo debe ser instaurado. Este consiste en líquidos de resucitación inmediatos, soporte hemodinámico, corrección de la coagulopatía y administración de drogas vasoactivas y vasoconstritivas. Antibióticos sistémicos, (ej. cefalosporinas de tercera generación) deben ser dados para reducir el riesgo de infección bacteriana. [30] La intubación endotraqueal debe ser considerada como una precaución para evitar una aspiración antes de la endoscopia en pacientes con sangrados masivos, agitación severa, o alteración del estado mental, aunque otros grupos no la consideran útil. [6,31]

Manejo Endoscópico

La terapia endoscópica detiene el sangrado en cerca del 90% de los pacientes. Mientras la escleroterapia está ampliamente disponible, es fácil de usar, barata y no oscurece la visión endoscópica, acarrea riesgos severos de complicaciones locales y sistémicas. Las complicaciones esofágicas incluyen perforación, ulceración y formación de estenosis. Una desventaja de la LEB en la situación de sangrado activo es que hace menos óptima la visión endoscópica producida por el dispositivo ligador.

Ensayos aleatorizados de pacientes con sangrados variceales agudos han mostrado que la ligadura endoscópica con bandas de las várices es equivalente a la escleroterapia para alcanzar la hemostasia inicial y con menores complicaciones. [32,33] Un meta-análisis mostró que la LEB fue más efectiva en el tratamiento del sangrado variceal activo (91% de efectividad) y fue significativamente más exitoso que el tratamiento vasoconstrictor (vasopresina/terlipresina 68.7%, $p<0.002$) o el tratamiento vasoactivo (somatostatina/octreotide, 75,9%, $P<0.02$) Hubo menos complicaciones asociadas con la ligadura, principalmente ulceraciones esofágicas superficiales; las estenosis raramente ocurrieron. [34]

Profilaxis Secundaria del sangrado por várices

Después de un episodio inicial de sangrado variceal, la recurrencia del sangrado puede ocurrir más de un 40% hasta las 6 semanas. Ensayos aleatorizados han mostrado que el tratamiento endoscópico de las várices esofágicas es mejor que la ausencia de terapia. Por lo tanto, el consenso general es que todo paciente que haya tenido un episodio de sangrado por várices esofágicas debe recibir tratamiento para prevenir el resangrado. [35] Un meta-análisis muestra que la combinación de bandas más BB previene el resangrado, pero no se impacta la mortalidad. [36]

Escleroterapia endoscópica

La escleroterapia debe ser realizada cada 15 a 20 días hasta que las várices se erradiquen, lo cual requiere usualmente de 5 a 6 sesiones. Cada sesión puede causar complicaciones locales o sistémicas. Las úlceras superficiales es la complicación más común (70% en una semana), con la formación de estenosis representando la complicación a largo plazo más significativa. La escleroterapia reduce el riesgo de recurrencia de sangrado por várices esofágicas desde aproximadamente un 65% a un 30% en un año, pero no reduce la mortalidad global.35 Un meta-análisis de 9 ensayos encontró que la escleroterapia y los beta-bloqueadores eran equivalentes con respecto al riesgo de recurrencia de sangrado y la tasa de sobrevida. [37] Después de la obliteración,

las várices tienden a recurrir en el tiempo en el 50 a 70% de los pacientes. Por consiguiente, la vigilancia endoscópica está recomendada inicialmente con intervalos de 6 meses a un año.

Ligadura endoscópica de las várices

Similar a la escleroterapia, la LEB es realizada cada 15 a 20 días hasta que las várices sean erradicadas, lo cual usualmente requiere de 3 a 4 sesiones. La LEB está asociada con menos riesgos de recurrencia de sangrado que la escleroterapia (aproximadamente 25% vs. 30% en un año), menos complicaciones, menos costos globales y más altas tasas de sobrevida. [38,39] Por consiguiente, la ligadura con bandas es la terapia endoscópica preferida para la profilaxis primaria y parece ser tan efectiva como los beta-bloqueadores en la prevención del resangrado por várices.[17] Sin embargo, en otros estudios la combinación de beta-bloqueadores y nitratos han sido superiores que LEB. [40]

Un meta-análisis compara la LEB con la terapia farmacológica en la profilaxis primaria y secundaria del sangrado variceal por cirrosis y demuestra que la LEB y los beta bloqueadores deben considerarse como la primera en la prevención primaria, mientras los beta bloqueadores más mononitrato de isosorbide es la mejor combinación para prevenir el resangrado. [41]

Ensayos aleatorizados que comparan la escleroterapia, la LEB y la derivación transyugular intrahepática portosistémica, han sido realizados. El meta-análisis muestra que las tasas de resangrado son más bajas con la derivación transyugular intrahepática portosistémica, pero con un incremento en la encefalopatía hepática y sin mejoría en la mortalidad. [42]

Diferentes estudios recientes han mostrado que la aplicación endoscópica de argón plasma después de obliteración de las várices con LEB induce fibrosis y disminuye la tasa de recurrencia de várices. [43,44] Su uso, sin embargo, no ha sido ampliamente adoptado.

Várices Gástricas

Las várices gástricas ocurren en cerca de un 20% de los pacientes con hipertensión portal y aproximadamente un 25% de estas sangran durante el tiempo de vida de los pacientes. El sangrado por várices gástricas está asociado con más altas tasas de recurrencia y disminución de la sobrevida que el sangrado por várices esofágicas. [35] Porque las várices gástricas están localizadas más profundas en la submucosa que las várices esofágicas, la escleroterapia y la ligadura con bandas son usualmente inefectivas en controlar el sangrado agudo de las várices gástricas y pueden resultar peligrosas. El tratamiento óptimo para el sangrado por várices gástricas es todavía controversial, principalmente por la relativa ineficacia de la terapia endoscópica tradicional para el sangrado por várices esofágicas.

Profilaxis Primaria para el Sangrado por Várices Gástricas

Un estudio examinó el papel del tratamiento profiláctico de várices gástricas grandes usando lazos desmontables y encontró que la función de síntesis hepática mejoraba. [45] Sin embargo, no hay información de estudios controlados para profilaxis primaria gástrica, especialmente usando terapia endoscópica. Por lo tanto, la terapia endoscópica como profilaxis primaria no está recomendada.

Sangrado Activo o Reciente por Várices Gástricas

El N-butil-2-cianoacrilato (Histoacril) ha mostrado ser efectivo para controlar el sangrado por várices gástricas. [46] Un ensayo controlado aleatorizado reciente de 37 pacientes con várices fúndicas aisladas (aguda o previamente sangrante) durante un seguimiento de 15 meses demostró que el pegamento cianocrilato fue más efectivo que la escleroterapia con alcohol para controlar el sangrado activo (89% vs. 62%, p=no significativa), para la obliteración de las várices (100% vs. 44%, $p<0.005$) y menos a menudo requirió de intervención quirúrgica (10% vs. 35%, p=no significativa). La mortalidad fue similar entre los 2 grupos (19%). [47] Un estudio retrospectivo encontró que la inyección del pegamento de cianocrilato fue más costo efectiva que la derivación transyugular intrahepática portosistémica (TIPS) para el

Várice gástrica fúndica aislada.

Escleroterapia con cianocrilato.

manejo del sangrado agudo por várices gástricas e incluso en un mayor rango de seguridad. [48,49] Desafortunadamente las tasas de resangrado a largo plazo después de la terapia con cianocrilato para el sangrado por várices gástricas permanecen altas. [50] La inyección de cianocrilato está asociada con severos efectos adversos que incluyen reportes de bacteremia [51], embolismo cardíaco [52], hepático [53] o cerebral [54],desarrollo de abscesos retrogástricos con peritonitis [55], o embolismos esplénicos. [56]

Hay información de estudios animales y en humanos usando otro compuesto similar, el 2-octil cianocrilato (Dermabond, Ethicon Inc., Somerville, N) utilizado para cerrar heridas superficiales; y parece ser seguro y efectivo en este contexto. [57,58]

Un estudio prospectivo de pacientes con sangrado activo o reciente por várices gástricas tratados con cianocrilato al comparar con un grupo sin esta terapia, mostró que en 3 meses había una diferencia de 3.18 veces (intervalo de confianza de 95% = 1.05-9.64, p=0.0411) en el incremento de costos en el grupo tratado; al año la diferencia era de 2.55 veces (intervalo de confianza de 95% = 0.096-6.94, p=0.0585). La mortalidad fue 7 veces menor en el grupo tratado. La relación de costo-efectividad fue estimada como $ 108,237 por muerte evitada, reflejando la marcada reducción de costos con el mejoramiento de la sobrevida en el grupo tratado con cianocrilato. [59] Esto se explica por evitar las intervenciones tipo derivación vascular. Este estudio sugiere que la profilaxis secundaria de las várices gástricas pueda ser autorizada. Sin embargo, más estudios son necesarios antes de que la profilaxis secundaria de várices gástricas usando la terapia endoscópica pueda ser recomendada.

Ectasia vascular gástrica antral

La ectasia vascular gástrica antral ocurre comúnmente en pacientes con cirrosis. No se sabe sí esta representa una forma de GHP, es un hallazgo incidental, o es una manifestación distinta de la hipertensión portal. [60] La presentación clínica es la persistencia de un sangrado oculto que requiere transfusiones de sangre. La apariencia endoscópica de la ectasia vascular gástrica antral vista en la cirrosis es puntiforme más que en la forma de rayas (Fig. 1A). La terapia endoscópica usando electrocoagulación con argón plasma o ligadura con bandas (Fig. 1B) han mostrado que reducen los requerimientos de transfusión. [61]

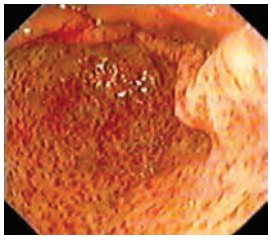

Antro mostrando la apariencia típica de la ectasia vascular gástrica antral.

Apariencia endoscópica del tratamiento usando coagulación con argón plasma.

CPRE PRETRASPLANTE

Colangitis Esclerosante Primaria (CEP)

Si el diagnóstico de CEP es clínicamente sospechado, pero no ha sido establecido, la colangiopancreatografía por resonancia magnética es confiable para el diagnóstico de la CEP, no es invasiva y debe ser realizada preferencialmente, ya que la CPRE acarrea riesgos de pancreatitis y colangitis. [65] Pacientes potenciales para TH con CEP y colangitis aguda sobrepuesta pueden mejorar con la dilatación endoscópica y la colocación de prótesis biliares para las estenosis dominantes, lo que potencialmente mejora la condición del candidato mientras espera el trasplante hepático. Si la CPRE es practicada en el periodo pretrasplante, las muestras de tejido con cepillado para citología y las biopsias de la vía biliar común debe ser realizadas para evaluar la presencia de un colangiocarcinoma de base. [66] Si un colangiocarcinoma hiliar es sospechado, pero no ha sido demostrado, la aspiración con aguja fina guiada con ultrasonido endoscópico puede proporcionar tejido para el diagnóstico. [67] En centros selectos, pacientes con CEP y colangiocarcinoma perihiliar irresecable son enlistados en los protocolos de trasplante. [68] La braquiterapia pretrasplante es liberada endoscópicamente vía catéteres colocados endoscópicamente. [69]

Colelitiasis Sintomática

Diferentes series han mostrado que la CPRE con colocación de prótesis transpapilares y/o tubos nasobiliares dentro de la vesícula biliar puede servir como un "puente a la cirugía" en pacientes con síntomas de colelitiasis en espera de TH. La tasa de éxito de esta intervención depende de la experiencia local, pero el drenaje endoscópico de la vesícula biliar puede ser realizado sin esfinterotomía y evitar las complicaciones del sangrado que puede ocurrir después de la colecistostomía percutánea. [70]

c. Evaluación de la vía biliar del donante vivo.

Aunque la CPRE puede proporcionar detalles anatómicos del sistema biliar del donante vivo, la colangiopancreatografía por resonancia magnética y la colangiografía por tomografía computarizada multidetector han suplantado a la CPRE para esta indicación .[71]

ENDOSCOPIA ALTA POSTRASPLANTE

En el periodo postrasplante temprano, el sangrado gastrointestinal puede ocurrir como resultado de una terapia pretrasplante de várices. Otras causas de sangrado gastrointestinal superior incluyen enfermedad ulcerosa, desgarros por Mallory-Weiss, úlceras gastroduodenales o gastropatía de estrés sobrepuesta a GHP. Adicionalmente, pacientes a los que se les ha practicado coledocoyeyunostomía en Y de Roux pueden experimentar sangrado de las anastomosis intestinales o biliares. La terapia endoscópica puede ser realizada para controlar el sangrado en estas situaciones. [72]

La endoscopia superior debe ser considerada para evaluar los síntomas gastrointestinales superiores en el periodo postrasplante temprano. La enfermedad por el citomegalovirus (CMV) puede producir síntomas en todo el tracto gastrointestinal, incluyendo disfagia, náuseas, sangrado gastrointestinal o diarrea. [73] Otras enfermedades oportunistas tales como la candidiasis esofágica y la esofagitis por herpes simples puede producir disfagia y/o odinofagia. [74]

COLONOSCOPIA PRETRASPLANTE

Las quejas de los síntomas gastrointestinales inferiores en los pacientes trasplantados deben ser evaluadas con una colonoscopia. En un estudio en el cual a 56 pacientes de 118 pacientes trasplantados se les practicó una colonoscopia para evaluar la presencia de anemia, síntomas de hemorragia gastrointestinal inferior o por historia de pólipos colónicos, de enfermedad intestinal inflamatoria, heces con sangre positiva y edad mayor de 50 años; en 24 de ellos se encontró pólipos adenomatosos.[3] Un 60% eran diminutos (menor de 5 mm), aunque un paciente había tenido cáncer de colon sigmoides y en otro que tenía colitis ulcerativa crónica se

encontró una displasia asociada con una lesión o masa. Dieciséis de estos pacientes eran asintomáticos y la única indicación que tenían era la edad > 50 años y de ellos cinco tenían pólipos adenomatosos. Otros autores han encontrado pólipos adenomatosos en cerca de 20% de los candidatos para trasplante hepático a los que se les practicó una colonoscopia. [4] Porque el riesgo de cáncer de colon está incrementado después de un trasplante hepático en pacientes con colitis ulcerativa crónica, pacientes con colangitis esclerosante primaria (CEP) a los que se les realiza trasplante hepático y en quienes no tienen historia de colitis ulcerativa crónica debe realizárseles una colonoscopia para establecer un diagnóstico histológico, puesto que ellos necesitarán de una estrecha vigilancia después del trasplante. [53] Si una displasia se encuentra, la colectomía debe ser realizada antes del trasplante, o tan pronto sea posible luego del trasplante, dependiendo del estado de la enfermedad aguda.[53] En todos los pacientes, una colonoscopia para investigar la presencia de cáncer colorrectal debe realizarse basados en las recomendaciones en pacientes no trasplantados. [53] Los riesgos de la sedación, el sangrado y la peritonitis en pacientes con ascitis deben ser sopesados con los beneficios de un tamizaje antes del trasplante.

CPRE PRETRASPLANTE

Colangitis esclerosante primaria (CEP)

Si el diagnóstico de CEP es clínicamente sospechado pero no ha sido establecido, la CPRE puede ser necesaria para que la reconstrucción biliar apropiada de la coledocoyeyunostomía pueda ser elegida. Sin embargo, la colangiopancreatografía por resonancia magnética es confiable para el diagnóstico de la CEP [54], no es invasiva y debe ser realizada preferencialmente, ya que la CPRE acarrea riesgos de pancreatitis y colangitis. Pacientes potenciales para TH con CEP y colangitis aguda sobrepuesta pueden mejorar con la dilatación endoscópica y la colocación de prótesis biliares para las estenosis dominantes, lo que potencialmente mejora la condición del candidato mientras espera el trasplante hepático. Si la CPRE es practicada en el período pretrasplante, las muestras de tejido con cepillado para citología y las biopsias de la vía biliar común debe ser realizadas para evaluar la presencia de un colangiocarcinoma de base. [55] Si un colangiocarcinoma hiliar es sospechado, pero no ha sido demostrado, la aspiración con aguja fina guiada con ultrasonido endoscópico puede proporcionar tejido para el diagnóstico. [56,57] En centros selectos, pacientes con CEP y colangiocarcinoma perihiliar irresecable son enlistados en los protocolos de trasplante. [58] La braquiterapia pretrasplante es liberada endoscópicamente vía catéteres colocados endoscópicamente. [59]

Colelitiasis sintomática

Diferentes series han mostrado que la CPRE con colocación de prótesis transpapilares y/o tubos nasobiliares dentro de la vesícula biliar puede servir como un "puente a la cirugía" en pacientes con síntomas de colelitiasis en espera de TH. [60,61] La tasa de éxito de esta intervención depende de la experiencia local, pero el drenaje endoscópico de la vesícula biliar puede ser realizado sin esfinterotomía y evitar las complicaciones del sangrado que puede ocurrir después de la colecistostomía percutánea.

Evaluación de la vía biliar del donante vivo

Aunque la CPRE puede proporcionar detalles anatómicos del sistema biliar del donante vivo, la colangiopancreatografía por resonancia magnética y la colangiografía por tomografía computarizada multidetector han suplantado a la CPRE para esta indicación.[62-64]

ENDOSCOPIA ALTA POSTRASPLANTE

En el período postrasplante temprano, el sangrado gastrointestinal puede ocurrir como resultado de una ligadura endoscópica con banda reciente o de una escleroterapia pretrasplante de várices. Otras causas de sangrado gastrointestinal superior incluyen enfermedad ulcerosa, desgarros por Mallory-Weiss, úlceras gastroduodenales o gastropatía de estrés sobrepuesta

a GHP. Adicionalmente, pacientes a los que se les ha practicado coledocoyeyunostomía en Y de Roux pueden experimentar sangrado de las anastomosis intestinales o biliares. [65] La terapia endoscópica puede ser realizada para controlar el sangrado en estas situaciones.

La endoscopia superior debe ser considerada para evaluar los síntomas gastrointestinales superiores en el período postrasplante temprano. La enfermedad por el citomegalovirus (CMV) puede producir síntomas en todo el tracto gastrointestinal, incluyendo disfagia, náuseas, sangrado gastrointestinal o diarrea. [66] Otras enfermedades oportunistas tales como la candidiasis esofágica y la esofagitis por herpes simples puede producir disfagia y/o odinofagia. [67]

COLONOSCOPIA POSTRASPLANTE

El desarrollo de diarrea con moco y sangre después del trasplante en pacientes con enfermedad intestinal inflamatoria conocida o enfermedad hepática colestásica deben ser evaluados inmediatamente con una colonoscopia para descartar una enfermedad intestinal inflamatoria activa.

Si la colonoscopia de tamizaje en pacientes con riesgo moderado o alto no se hizo antes del trasplante, esta debe ser realizada tan pronto como se haga la recuperación. Por lo menos dos estudios han sugerido que los pacientes a quienes se les ha practicado trasplante hepático por CEP y colitis ulcerativa tienen alto riesgo de carcinoma de colon después del trasplante cuando son comparados con pacientes con enfermedades de duración similar que no requirieron trasplante. [75] Esto ha conducido a recomendar que a estos pacientes se les realice más frecuentemente colonoscopias de vigilancia en intervalos de 6 meses a 1 año. [64]

CPRE POSTRASPLANTE

Las anastomosis biliares han sido descritas por muchos como "el talón de Aquiles" del trasplante hepático. [76,77] La trombosis de la arteria hepática, de la vena porta, la alteración en la perfusión biliar predisponen a los pacientes a complicaciones biliares tales como las estenosis biliares difusas, las estenosis anastomóticas y la formación de barro biliar. La trombosis aguda de la arteria hepática resulta en isquemia biliar, necrosis, fístulas y biliomas intra y extrahepáticos. Los 2 tipos de anastomosis biliares son la colédoco-colédoco (coledococoledocostomía) y en Y de Roux (coledocoyeyunostomía). El tipo de anastomosis elegida está influenciada por la naturaleza de la enfermedad de base (CEP), el tipo de trasplante (donante ortotópico vs. donante vivo relacionado) y factores técnicos tales como el tamaño del conducto, el número y la orientación. En la tabla 2 se recogen las diferentes complicaciones biliares en el TH. La CPRE ha llegado a ser un procedimiento establecido en el manejo postrasplante de las complicaciones; estas complicaciones incluyen las estenosis biliares anastomóticas, el escape biliar (anastomótico y no anastomótico), el molde, los cálculos, la hemobilia, la necrosis de la vía biliar y la redundancia/enroscamiento de la vía biliar. [78] La endoscopia también puede jugar algún papel en los que se les practicó anastomosis en Y de Roux. [79] Con el advenimiento del trasplante del donante vivo relacionado, hay un papel para la CPRE tanto en los donantes como en los receptores.

Tabla 2. Complicaciones biliares en el trasplante hepático.

Fugas biliares:		
	Fugas en anastomosis	
	Fugas no anastomóticas	
Colecciones biliares (biliomas) o Abscesos		
Obstrucción biliar:		
	Extrahepática:	Anastomótica
		No anastomótica
	Intrahepática:	Localizada
		Múltiples
Disfunción ampular		
Cálculos biliares, barro biliar o Moldes biliares		
Complicaciones por anastomosis bilioentéricas:		
	Fuga anastomótica	
	Perforación intestinal	
	Sangrado gastrointestinal	
	Colangitis	
	Síndrome de asa ciega	
	Malabsorción de inhibidores de calcioneurina	
Otros:	Hemobilia	
	Mucocele	

Las complicaciones tempranas (< 90 días postrasplante) incluyen las fugas anastomóticas, las estenosis, las fístulas del tubo en T. Las complicaciones tardías (>90 días) incluyen las obstrucciones biliares debido a estenosis anastomóticas, coledocolitiasis, molde biliar y estenosis múltiples debido a recurrencia de la CEP, la isquemia, o la infección por CMV. La enfermedad linfoproliferativa puede ocurrir también y causar obstrucción biliar. Finalmente, la disfunción del esfínter de Oddi puede conducir a una obstrucción funcional. [78]

Fístula biliar

Las filtraciones de la vía biliar son una entidad que ocurre en las anastomosis coleco-coledocianas y en la colédoco-yeyunostomía. Los escapes pueden ocurrir desde el conducto cístico, un conducto de Lushka, el sitio de salida del tubo en T y las anastomosis. [80] Fugas grandes y anastomóticas requieren más a menudo cirugía y su presencia sugiere una trombosis de la arteria hepática de base, con la resultante necrosis de la vía biliar. La evaluación de la arteria hepática debe ser realizada inmediatamente para que la terapia (trombólisis, dilatación o retrasplante) pueda ser planeada tan pronto como sea posible.

Si es endoscópicamente accesible, cuando el escape biliar es moderado puede ser exitosamente manejado con la inserción endoscópica de un prótesis de gran diámetro (10Fr o 11.5Fr) y/o la colocación de un tubo nasobiliar con o sin esfinterotomía biliar endoscópica para aliviar el gradiente de presión entre el árbol biliar proximal al escape y el duodeno (Fig. 2). [81] Algunos autores han sugerido que la colocación de una prótesis a través del sitio de escape, si es posible, es más efectivo que una pequeña prótesis transpapilar. [82]

El éxito global de la terapia endoscópica del escape biliar postrasplante reunido en 26 artículos es del 79% (0-100%). [76] Si sólo se incluyen las series que comprenden menos de 5 pacientes, la tasa de éxito global es del 81%, la cual incluye todos los escapes biliares y todos los tratamientos endoscópicos, tales como la esfinterotomía biliar, colocación de tubo nasobiliar y de prótesis, solos o combinados. Los factores que predicen con certeza el éxito para el control de las fístulas luego de una terapia endoscópica no han sido claramente identificados, aunque la tasa de éxitos para los escapes anastomóticos parece ser más bajas que las fugas que ocurren luego de la extracción de un tubo en T. Un estudio específicamente orientó sus conclusiones

FIGURA 2-A. Colangiograma mostrando una fuga temprana del lecho vesicular (flecha) la cual dibuja el dren que se ubicó en vecindad.

FIGURA 2-B. Prótesis en posición biliar que ayuda a disminuir la presión del árbol biliar y condujo al cierre completo de la fístula.

en 27 pacientes tratados con prótesis biliares 10 F. Veinte de los escapes estuvieron relacionados con tubos en T y 7 con escapes anastomóticos. El tratamiento endoscópico fue efectivo en 95.2% de los escapes relacionados con los tubos en T comparados con tan sólo un 42.9% de los escapes anastomóticos.[83] Cuando los escapes biliares están asociados con otras complicaciones tales como las estenosis biliares, la tasa de éxito de la terapia endoscópica es más baja.

Estenosis Biliares

Las estenosis biliares puede ser anastomóticas o no anastomóticas, únicas o múltiples. En general, las estenosis anastomóticas son debidas usualmente a la técnica quirúrgica, mientras que las estenosis de las vías del donante son usualmente de naturaleza isquémica. (Figura 3)

En los primeros 30 días luego del TH, las estenosis de las anastomosis biliares pueden ser debidas al edema. Esta estreches es usualmente temporal y responden a la colocación de un prótesis biliar por corto tiempo sin necesidad de una dilatación agresiva. Las estenosis isquémicas pueden ocurrir en las anastomosis o en otros sitios y tienden a presentarse después en el curso de la enfermedad. Las trombosis agudas usualmente resultan en necrosis de la vía biliar, con múltiples escapes y requieren a menudo de un retrasplante urgente. En contraste, las isquemias crónicas causan usualmente múltiples estenosis intrahepáticas, especialmente en el área hiliar. Un porcentaje más alto de pacientes con trombosis de la arteria hepática desarrollan complicaciones biliares comparados con aquellos sin trombosis (67% vs. 28%). En este contexto, las estenosis no anastomóticas son las más comunes. [76]

Otras causas de estenosis biliares incluyen la infección por CMV (las cuales pueden ser reversibles), recurrencia de la enfermedad de base (especialmente CEP) y estenosis por compresión extrínseca debida a una enfermedad linfoproliferativa postrasplante.

La tasa global de éxito de la terapia endoscópica para el tratamiento de las estenosis biliares en los artículos revisados es de 77% (47-100%). Estos estudios comprenden pacientes con diferentes tipos de estenosis a quienes se les practicó un manejo endoscópico variado. En muchos estudios la tasa de éxito para las estenosis no anastomóticas

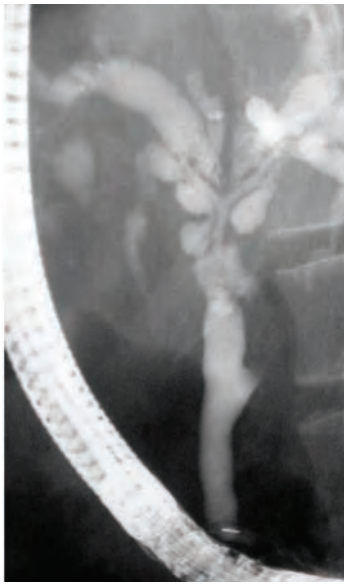

FIGURA 3-A. Estenosis intrahepáticas de vías biliares como consecuencia de la isquemia por trombosis arterial.

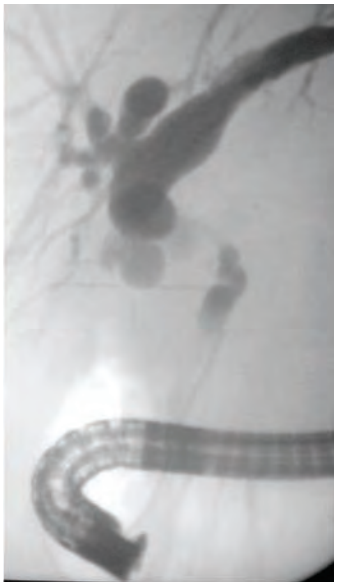

FIGURA 3-B. Estenosis anastomótica con dilatación biliar intrahepática y biliomas múltiples.

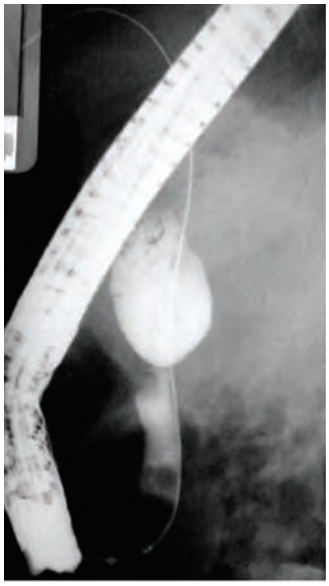

FIGURA 3-C. Disfunción por disparidad marcada de diámetros del colédoco donante y el receptor.

es más bajo que para las anastomóticas. Cuando los estudios en los cuales los resultados de las terapias fueron específicamente reportados para estos 2 grupos la tasa de éxito para las estenosis anastomóticas se encontró que era del 41% (rango 0-80%), mientras que la tasa de éxito para las estenosis anastomóticas fue del 81%. El grupo de pacientes con estenosis no anastomóticas presentó significativamente más episodios de colangitis y necesidad de repetir la CPRE. [84]

La terapia endoscópica de las estenosis biliares incluye la dilatación con balón o con catéter rígido tanto como tratamiento individual o en combinación con la colocación de una prótesis biliar plástica. La dilatación con balón sola tiene una tasa de éxito promedio de 62.6% (25-100%). [85] La mayoría de autores creen que la dilatación con balón como monoterapia es menos efectiva que la combinación de la dilatación con la colocación de prótesis.

La tasa de éxito global cuando las prótesis biliares son usadas es de 80% (33-100%). El uso de múltiples prótesis biliares (hasta 5 de 10F) con un régimen de dilataciones prolongadas para estenosis por TH ha sido paralelo en efectividad como cuando es usado en pacientes sin TH con estenosis biliares postquirúrgicas benignas.86 Tradicionalmente la terapia endoscópica para las estenosis anastomóticas en TH es la dilatación con balón (6-10 mm) seguida de la colocación de por lo menos 2 prótesis biliares de diámetro grande (10 F). Prótesis adicionales son colocadas y cambiadas aproximadamente cada 1-2 meses hasta por 6 meses (Fig. 4).

El número de prótesis insertadas dependen del tamaño de las vías del donante y del receptor. Muchas estenosis anastomóticas se resolverán con este tratamiento. La terapia endoscópica óptima, sin embargo, no ha sido establecida. [87]

Las estenosis múltiples del árbol biliar tanto intrahepáticas como extrahepáticas son usualmente el resultado de la isquemia, falla en la preservación del órgano donado, infección crónica por CMV, edad mayor del donante, incompatibilidad ABO, recurrencia de la CEP y por colangiocarcinoma. En general, estos tipos de estenosis responden más pobremente a la terapia endoscópica. [76]

Cálculos biliares

Los cálculos biliares ocurren en 4 a 18% de los pacientes postrasplante. La etiología exacta de su formación es desconocida, aunque cambios en las características físicas de la bilis (supersaturación, posible contribución de la ciclosporina), reflujo biliar y contaminación de la vía biliar pueden jugar un papel. Muchos pacientes con cálculos o barro han tenido estenosis biliares concomitantes; el cálculo o el barro frecuentemente se localizan proximal a la estenosis, sugiriendo que esta promueve su formación. [88] Cuando las estenosis están presentes, deben ser dilatadas antes de que la extracción de los cálculos pueda llevarse a cabo. Se usan las mismas técnicas y accesorios endoscópicos para remover los cálculos biliares que en los pacientes sin TH. Extracción con balones, canastilla de Dormia y litotriptores mecánicos son usados. El éxito de la remoción de los cálculos se

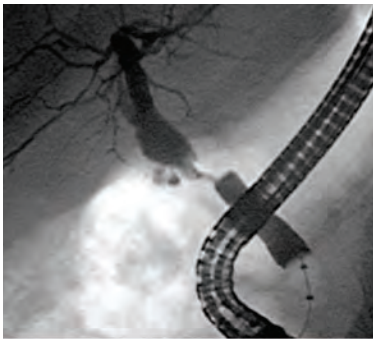

FIGURA 4-A. Colangiograma de oclusión con balón que muestra estenosis crítica en anastomosis colédoco-colédoco.

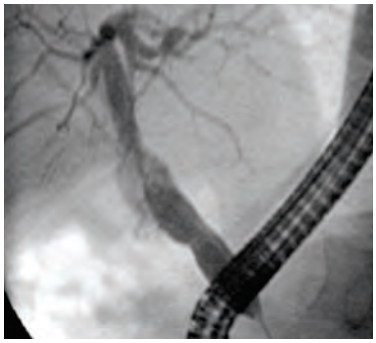

FIGURA 4-B. Dilatación con balón hasta 10mm, nótese la cintura central del balón en el sitio de la anastomosis.

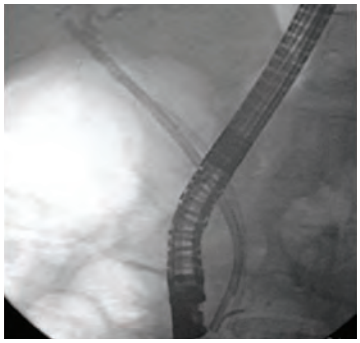

FIGURA 4-C. Aspecto final del manejo con la colocación de dos prótesis de 10 y 8,5 FR.

puede alcanzar en aproximadamente el 90%, tasa de éxito similar a los pacientes sin TH. Cuando los cálculos no pueden ser removidos en la endoscopia inicial, la colocación de prótesis biliares puede mantener el flujo biliar. Subsecuentes procesos endoscópicos son realizados entonces para reintentar remover los cálculos.

Moldes biliares

Los moldes biliares, raros en los pacientes no trasplantados, están asociados con morbilidad, falla del injerto, necesidad de retrasplante y mortalidad. Los mecanismos etiológicos incluyen rechazo celular agudo, isquemia, infección y obstrucción biliar. Los moldes se presume que estén compuestos de restos, principalmente de mucosa desvitalizada de la vía biliar en combinación con barro biliar. Son usualmente firmes y ocupan gran parte del árbol biliar, haciendo su extracción más difícil que el de los simples cálculos.[89] El tratamiento endoscópico exitoso es posible, aunque con más bajas tasas de éxito que los cálculos biliares y requieren más procesos endoscópicos para su remoción. [90]

Disfunción del esfínter y estenosis papilar

La obstrucción ampular puede ser mecánica debido a estenosis papilar o funcional presumiblemente por denervación del esfínter. Ambas entidades responden a la esfinterotomía biliar endoscópica. [91]

Recurrencia de la enfermedad

Recurrencia de CEP pueden ocurrir luego del trasplante pero puede ser difícil de distinguir de la isquemia. [92] En el manejo se han mostrado los beneficios con la dilatación endoscópica con balón y/o colocación de prótesis para las estenosis dominantes. El colangiocarcinoma y otros tumores pueden recurrir en el injerto y causar obstrucción biliar. La terapia endoscópica puede permitir la paliación de la obstrucción biliar en los pacientes con un pobre pronóstico. [93]

Enfermedad linfoproliferativa postrasplante e infección por oportunistas

La enfermedad linfoproliferativa postrasplante está generalmente asociada con la inmunosupresión en el contexto de una infección con el virus de Epstein-Barr. La obstrucción de la vía biliar puede ocurrir en el hilio y puede ser liberada con la colocación endoscópica de una prótesis biliar. La colocación de la prótesis puede ser temporal si la enfermedad responde a la disminución de la inmunosupresión y a la terapia antiviral. Si la enfermedad progresa a un linfoma, la colocación de una prótesis biliar a largo plazo puede ser necesaria. [94]

La infección crónica con CMV puede causar colangitis crónica y conducir a múltiples estenosis que simulan la CEP. La disminución de la inmunosupresión e instauración de una terapia antiviral puede llevar a su mejoramiento. [95]

Complicaciones biliares en el receptor de un trasplante de donante vivo

El trasplante de donante vivo (TDV) ha sido adoptado por muchos centros de trasplante a nivel mundial y ha sido expandido a receptores adultos. Los receptores de TDV pueden sufrir de una variedad de complicaciones, incluyendo escapes biliares de la superficie cortada del hígado, escapes anastomóticos (colédoco-colédoco y coledocoyeyunostomía en Y de Roux) y estenosis anastomóticas (Fig. 6). La frecuencia de las complicaciones biliares luego del TDV parece ser más alta que la de un donante cadavérico.96 Los escapes biliares de receptores de TDV que ocurren comúnmente desde la superficie cortada del hígado son el resultado del desplazamiento de las suturas y la cauterización del tejido. La terapia endoscópica puede tratar exitosamente las complicaciones biliares relacionadas con el TDV en la mayoría de los pacientes.9796 Sin embargo, los pacientes tienden a ser más desafiantes técnicamente por la compleja naturaleza de las anastomosis, las cuales frecuentemente son múltiples. [98] Adicionalmente, hay una mayor necesidad de intervenciones percutáneas, las cuales son una alternativa complementaria a la terapia endoscópica. [99]

Complicaciones biliares del donante

Las complicaciones biliares del donante son poco comunes pero incluyen el desarrollo de

escapes y estenosis. [100] De hecho en una extensa revisión, los escapes ocurrieron en 6 de los 54 eventos mórbidos de donantes del lóbulo derecho. [100] Cuando las estenosis se desarrollan, ellas tienden a ocurrir en el hilio. Los escapes pueden ocurrir en cualquier lugar, pero un sitio visto específicamente en esta condición es desde el lecho del especimen resecado. Los mismos tratamientos endoscópicos previamente descritos son usados. [101]

Complicaciones de la CPRE en pacientes con TH

Las complicaciones post-CPRE incluyen pancreatitis, sangrado (si la esfinterotomía es realizada), colangitis, problemas con la sedación y perforación. Basados en la literatura disponible, estas no parecen ser más comunes o severas en los pacientes trasplantados comparados con los pacientes no trasplantados a los que se les practica intervenciones similares. [102]

RESUMEN

La endoscopia juega un papel principal en la evaluación pre-transplante del riesgo de sangrado gastrointestinal proveniente de la hipertensión portal y para proporcionar la profilaxis primaria en aquellos que son intolerantes a la terapia médica. La endoscopia también juega un papel vital en el control del sangrado gastrointestinal activo superior.

La colonoscopia es utilizada para el manejo de condiciones premalignas tales como colitis ulcerativa tanto en el periodo pre como postrasplante. En el período postrasplante, la terapia endoscópica para las complicaciones biliares usando la CPRE permite tratamientos exitosos sin intervenciones quirúrgicas.

BIBLIOGRAFÍA

1. Chang KJ, Samarasena JB, Iwashita T, Nakai Y, Lee JG. Endo-hepatology: a new paradigm. Gastrointestinal endoscopy clinics of North America 2012;22:379-85, xi.
2. Verbeeck RK. Pharmacokinetics and dosage adjustment in patients with hepatic dysfunction. European journal of clinical pharmacology 2008;64:1147-61.
3. Haq MM, Faisal N, Khalil A, Haqqi SA, Shaikh H, Arain N. Midazolam for sedation during diagnostic or therapeutic upper gastrointestinal endoscopy in cirrhotic patients. European journal of gastroenterology & hepatology 2012;24:1214-8.
4. Bosilkovska M, Walder B, Besson M, Daali Y, Desmeules J. Analgesics in patients with hepatic impairment: pharmacology and clinical implications. Drugs 2012;72:1645-69.
5. Khamaysi I, William N, Olga A, et al. Sub-clinical hepatic encephalopathy in cirrhotic patients is not aggravated by sedation with propofol compared to midazolam: a randomized controlled study. Journal of hepatology 2011;54:72-7.
6. Rudolph SJ, Landsverk BK, Freeman ML. Endotracheal intubation for airway protection during endoscopy for severe upper GI hemorrhage. Gastrointestinal endoscopy 2003;57:58-61.
7. Krystallis C, Masterton GS, Hayes PC, Plevris JN. Update of endoscopy in liver disease: more than just treating varices. World journal of gastroenterology : WJG 2012;18:401-11.
8. Veitch AM, Baglin TP, Gershlick AH, et al. Guidelines for the management of anticoagulant and antiplatelet therapy in patients undergoing endoscopic procedures. Gut 2008;57:1322-9.
9. Garcia-Tsao G, Sanyal AJ, Grace ND, Carey WD, Practice Guidelines Committee of American Association for Study of Liver D, Practice Parameters Committee of American College of G. Prevention and management of gastroesophageal varices and variceal hemorrhage in cirrhosis. The American journal of gastroenterology 2007;102:2086-102.
10. Bosch J, Thabut D, Albillos A, et al. Recombinant factor VIIa for variceal bleeding in patients with advanced cirrhosis: A randomized, controlled trial. Hepatology 2008;47:1604-14.
11. Hollerbach S, Willert J, Topalidis T, Reiser M, Schmiegel W. Endoscopic ultrasound-guided fine-needle aspiration biopsy of liver lesions: histological and cytological assessment. Endoscopy 2003;35:743-9.
12. Park DH, Kim MH, Lee SK, et al. Endoscopic sphincterotomy vs. endoscopic papillary balloon dilation for choledocholithiasis in patients with liver cirrhosis and coagulopathy. Gastrointestinal endoscopy 2004;60:180-5.
13. Amitrano L, Guardascione MA, Manguso F, et al.

The effectiveness of current acute variceal bleed treatments in unselected cirrhotic patients: refining short-term prognosis and risk factors. The American journal of gastroenterology 2012;107:1872-8.
14. Aniskevich S, Shine TS, Shapiro DP. Acute gastric variceal bleeding during orthotopic liver transplant. Experimental and clinical transplantation : official journal of the Middle East Society for Organ Transplantation 2010;8:266-8.
15. García-Tsao G, Bosch J. Management of varices and variceal hemorrhage in cirrhosis. The New England journal of medicine 2010;362:823-32.
16. van Buuren HR, Rasch MC, Batenburg PL, et al. Endoscopic sclerotherapy compared with no specific treatment for the primary prevention of bleeding from esophageal varices. A randomized controlled multicentre trial [ISRCTN03215899]. BMC gastroenterology 2003;3:22.
17. Drastich P, Lata J, Petrtyl J, et al. Endoscopic variceal band ligation compared with propranolol for prophylaxis of first variceal bleeding. Annals of hepatology 2011;10:142-9.
18. Pérez-Ayuso RM, Valderrama S, Espinoza M, et al. Endoscopic band ligation versus propranolol for the primary prophylaxis of variceal bleeding in cirrhotic patients with high risk esophageal varices. Annals of hepatology 2010;9:15-22.
19. Gawrieh S, Shaker R. Variceal band ligation versus propranolol for primary prophylaxis of variceal bleeding in cirrhosis. Current gastroenterology reports 2005;7:175-6.
20. Tripathi D, Graham C, Hayes PC. Variceal band ligation versus beta-blockers for primary prevention of variceal bleeding: a meta-analysis. European journal of gastroenterology & hepatology 2007;19:835-45.
21. Gluud LL, Krag A. Banding ligation versus beta-blockers for primary prevention in oesophageal varices in adults. Cochrane database of systematic reviews 2012;8:CD004544.
22. Svoboda P, Kantorova I, Ochmann J, Kozumplik L, Marsova J. A prospective randomized controlled trial of sclerotherapy vs ligation in the prophylactic treatment of high-risk esophageal varices. Surgical endoscopy 1999;13:580-4.
23. Sarin SK, Lamba GS, Kumar M, Misra A, Murthy NS. Comparison of endoscopic ligation and propranolol for the primary prevention of variceal bleeding. The New England journal of medicine 1999;340:988-93.
24. Lui HF, Stanley AJ, Forrest EH, et al. Primary prophylaxis of variceal hemorrhage: a randomized controlled trial comparing band ligation, propranolol, and isosorbide mononitrate. Gastroenterology 2002;123:735-44.
25. Imperiale TF, Chalasani N. A meta-analysis of endoscopic variceal ligation for primary prophylaxis of esophageal variceal bleeding. Hepatology 2001;33:802-7.
26. Jutabha R, Jensen DM, Martin P, Savides T, Han SH, Gornbein J. Randomized study comparing banding and propranolol to prevent initial variceal hemorrhage in cirrhotics with high-risk esophageal varices. Gastroenterology 2005;128:870-81.
27. Sarin SK, Wadhawan M, Agarwal SR, Tyagi P, Sharma BC. Endoscopic variceal ligation plus propranolol versus endoscopic variceal ligation alone in primary prophylaxis of variceal bleeding. The American journal of gastroenterology 2005;100:797-804.
28. de la Peña J, Brullet E, Sánchez-Hernández E, et al. Variceal ligation plus nadolol compared with ligation for prophylaxis of variceal rebleeding: a multicenter trial. Hepatology 2005;41:572-8.
29. Hidaka H, Nakazawa T, Wang G, et al. Long-term administration of PPI reduces treatment failures after esophageal variceal band ligation: a randomized, controlled trial. Journal of gastroenterology 2012;47:118-26.
30. Chávez-Tapia NC, Barrientos-Gutiérrez T, Téllez-Ávila F, et al. Meta-analysis: antibiotic prophylaxis for cirrhotic patients with upper gastrointestinal bleeding - an updated Cochrane review. Alimentary pharmacology & therapeutics 2011;34:509-18.
31. Rehman A, Iscimen R, Yilmaz M, et al. Prophylactic endotracheal intubation in critically ill patients undergoing endoscopy for upper GI hemorrhage. Gastrointestinal endoscopy 2009;69:e55-9.
32. Schmitz RJ, Sharma P, Badr AS, Qamar MT, Weston AP. Incidence and management of esophageal stricture formation, ulcer bleeding, perforation, and massive hematoma formation from sclerotherapy versus band ligation. The American journal of gastroenterology 2001;96:437-41.
33. Argonz J, Kravetz D, Suárez A, et al. Variceal band ligation and variceal band ligation plus sclerotherapy in the prevention of recurrent variceal bleeding

in cirrhotic patients: a randomized, prospective and controlled trial. Gastrointestinal endoscopy 2000;51:157-63.
34. Gross M, Schiemann U, Muhlhofer A, Zoller WG. Meta-analysis: efficacy of therapeutic regimens in ongoing variceal bleeding. Endoscopy 2001;33:737-46.
35. Sharara AI, Rockey DC. Gastroesophageal variceal hemorrhage. The New England journal of medicine 2001;345:669-81.
36. Thiele M, Krag A, Rohde U, Gluud LL. Meta-analysis: banding ligation and medical interventions for the prevention of rebleeding from oesophageal varices. Alimentary pharmacology & therapeutics 2012;35:1155-65.
37. Triantos CK, Burroughs AK. Prevention of the development of varices and first portal hypertensive bleeding episode. Best practice & research Clinical gastroenterology 2007;21:31-42.
38. Poza Cordon J, Froilan Torres C, Burgos Garcia A, Gea Rodriguez F, Suarez de Parga JM. Endoscopic management of esophageal varices. World journal of gastrointestinal endoscopy 2012;4:312-22.
39. Grothaus J, Petrasch F, Zeynalova S, Mossner J, Schiefke I, Hoffmeister A. Risk factors for bleeding complications after endoscopic variceal ligation therapy. Zeitschrift fur Gastroenterologie 2010;48:1200-6.
40. Villanueva C, Ortiz J, Minana J, et al. Somatostatin treatment and risk stratification by continuous portal pressure monitoring during acute variceal bleeding. Gastroenterology 2001;121:110-7.
41. Li L, Yu C, Li Y. Endoscopic band ligation versus pharmacological therapy for variceal bleeding in cirrhosis: a meta-analysis. Canadian journal of gastroenterology = Journal canadien de gastroenterologie 2011;25:147-55.
42. Burroughs AK, Vangeli M. Transjugular intrahepatic portosystemic shunt versus endoscopic therapy: randomized trials for secondary prophylaxis of variceal bleeding: an updated meta-analysis. Scandinavian journal of gastroenterology 2002;37:249-52.
43. Harras F, Sheta el S, Shehata M, El Saadany S, Selim M, Mansour L. Endoscopic band ligation plus argon plasma coagulation versus scleroligation for eradication of esophageal varices. Journal of gastroenterology and hepatology 2010;25:1058-65.
44. Hamza I, Mahmoud M, Labib S. The initial experience of safety and efficacy of argon plasma coagulation (APC) in the primary prevention of variceal bleeding. Arab journal of gastroenterology : the official publication of the Pan-Arab Association of Gastroenterology 2012;13:125-9.
45. Segawa M, Sakaida I, Takeo Y, Harada T, Yoshida T, Okita K. Effects on liver functions of gastric variceal therapy by endoscopic ligation using a detachable snare and sclerotherapy with O-ring ligation. Hepatology research : the official journal of the Japan Society of Hepatology 2002;24:420-8.
46. Mosca I, Ligorria R, Tufare F, et al. [N-butyl-2-cyanoacrylate for the treatment of gastric varices]. Acta gastroenterologica Latinoamericana 2012;42:27-32.
47. Sarin SK, Jain AK, Jain M, Gupta R. A randomized controlled trial of cyanoacrylate versus alcohol injection in patients with isolated fundic varices. The American journal of gastroenterology 2002;97:1010-5.
48. Mahadeva S, Bellamy MC, Kessel D, Davies MH, Millson CE. Cost-effectiveness of N-butyl-2-cyanoacrylate (histoacryl) glue injections versus transjugular intrahepatic portosystemic shunt in the management of acute gastric variceal bleeding. The American journal of gastroenterology 2003;98:2688-93.
49. Procaccini NJ, Al-Osaimi AM, Northup P, Argo C, Caldwell SH. Endoscopic cyanoacrylate versus transjugular intrahepatic portosystemic shunt for gastric variceal bleeding: a single-center U.S. analysis. Gastrointestinal endoscopy 2009;70:881-7.
50. Akahoshi T, Hashizume M, Shimabukuro R, et al. Long-term results of endoscopic Histoacryl injection sclerotherapy for gastric variceal bleeding: a 10-year experience. Surgery 2002;131:S176-81.
51. Rerknimitr R, Chanyaswad J, Kongkam P, Kullavanijaya P. Risk of bacteremia in bleeding and non-bleeding gastric varices after endoscopic injection of cyanoacrylate. Endoscopy 2008;40:644-9.
52. Miyakoda K, Takedatsu H, Emori K, et al. N-butyl-2-cyanoacrylate (histoacryl) glue in the right atrium after endoscopic injection for a ruptured duodenal varix: complication of histoacryl injection. Digestive endoscopy : official journal of the Japan Gastroenterological Endoscopy Society 2012;24:192.
53. Lee KM, Kim YB, Sin SJ, et al. Hepatic failure requiring transplantation caused by portal vein embolism as a complication of N-buty-2-cyanoacrylate injection for a bleeding gastric varix. Gastrointestinal endoscopy 2009;69:967-9.

54. Upadhyay AP, Ananthasivan R, Radhakrishnan S, Zubaidi G. Cortical blindness and acute myocardial infarction following injection of bleeding gastric varices with cyanoacrylate glue. Endoscopy 2005;37:1034.
55. Cheng LF, Wang ZQ, Li CZ, Lin W, Yeo AE, Jin B. Low incidence of complications from endoscopic gastric variceal obturation with butyl cyanoacrylate. Clinical gastroenterology and hepatology : the official clinical practice journal of the American Gastroenterological Association 2010;8:760-6.
56. Kurt M, Onal IK, Ibis M, Tas A, Ozderin YO, Okten RS. Splenic infarction: rare complication of N-butyl-2-cyanoacrylate injection for gastric varices. Digestive endoscopy : official journal of the Japan Gastroenterological Endoscopy Society 2010;22:74-5.
57. Nguyen AJ, Baron TH, Burgart LJ, Leontovich O, Rajan E, Gostout CJ. 2-Octyl-cyanoacrylate (Dermabond), a new glue for variceal injection therapy: results of a preliminary animal study. Gastrointestinal endoscopy 2002;55:572-5.
58. Rengstorff DS, Binmoeller KF. A pilot study of 2-octyl cyanoacrylate injection for treatment of gastric fundal varices in humans. Gastrointestinal endoscopy 2004;59:553-8.
59. Greenwald BD, Caldwell SH, Hespenheide EE, et al. N-2-butyl-cyanoacrylate for bleeding gastric varices: a United States pilot study and cost analysis. The American journal of gastroenterology 2003;98:1982-8.
60. Fuccio L, Mussetto A, Laterza L, Eusebi LH, Bazzoli F. Diagnosis and management of gastric antral vascular ectasia. World journal of gastrointestinal endoscopy 2013;5:6-13.
61. Sato T, Yamazaki K, Akaike J. Endoscopic band ligation versus argon plasma coagulation for gastric antral vascular ectasia associated with liver diseases. Digestive endoscopy : official journal of the Japan Gastroenterological Endoscopy Society 2012;24:237-42.
62. Díaz-Sánchez A, Núñez-Martínez O, González-Asanza C, et al. [Results of colonoscopic examination in the evaluation of cirrhotic candidates for liver transplantation]. Gastroenterologia y hepatologia 2009;32:327-33.
63. Chandok N, Watt KD. Burden of de novo malignancy in the liver transplant recipient. Liver transplantation : official publication of the American Association for the Study of Liver Diseases and the International Liver Transplantation Society 2012;18:1277-89.
64. Trotter JF. Cancer surveillance following orthotopic liver transplantation. Gastrointestinal endoscopy clinics of North America 2001;11:199-214.
65. Azizi L, Raynal M, Cazejust J, Ruiz A, Menu Y, Arrive L. MR Imaging of sclerosing cholangitis. Clinics and research in hepatology and gastroenterology 2012;36:130-8.
66. Ismail S, Kylanpaa L, Mustonen H, et al. Risk factors for complications of ERCP in primary sclerosing cholangitis. Endoscopy 2012;44:1133-8.
67. Lutz HH, Wasmuth HE, Streetz K, et al. Endoscopic ultrasound as an early diagnostic tool for primary sclerosing cholangitis: a prospective pilot study. Endoscopy 2012;44:934-9.
68. Kelley RK, Hirose R, Venook AP. ¿Can we cure cholangiocarcinoma with neoadjuvant chemoradiation and liver transplantation? Time for a multicenter trial. Liver transplantation : official publication of the American Association for the Study of Liver Diseases and the International Liver Transplantation Society 2012;18:509-13.
69. Darwish Murad S, Kim WR, Harnois DM, et al. Efficacy of neoadjuvant chemoradiation, followed by liver transplantation, for perihilar cholangiocarcinoma at 12 US centers. Gastroenterology 2012;143:88-98 e3; quiz e14.
70. Conway JD, Russo MW, Shrestha R. Endoscopic stent insertion into the gallbladder for symptomatic gallbladder disease in patients with end-stage liver disease. Gastrointestinal endoscopy 2005;61:32-6.
71. Limanond P, Raman SS, Ghobrial RM, Busuttil RW, Lu DS. The utility of MRCP in preoperative mapping of biliary anatomy in adult-to-adult living related liver transplant donors. Journal of magnetic resonance imaging : JMRI 2004;19:209-15.
72. Jung JW, Hwang S, Namgoong JM, et al. Incidence and management of postoperative abdominal bleeding after liver transplantation. Transplantation proceedings 2012;44:765-8.
73. Milan A, Sampaio AM, Guardia AC, et al. Monitoring and detection of cytomegalovirus in liver transplant recipients. Transplantation proceedings 2011;43:1360-1.
74. Patel G, Huprikar S. Infectious complications after orthotopic liver transplantation. Seminars in respiratory and critical care medicine 2012;33:111-24.

75. Jorgensen KK, Lindstrom L, Cvancarova M, et al. Colorectal neoplasia in patients with primary sclerosing cholangitis undergoing liver transplantation: a Nordic multicenter study. Scandinavian journal of gastroenterology 2012;8-9:1021-9.
76. Castaño R. Endoscopia en el trasplante hepático. In: Técnicas en endoscopia digestiva. Bogotá: Asociación Colombiana de Endoscopia; 2007:511-28.
77. Muñoz OG, Insuasty MR, Marín JI, et al. Complicaciones de la vía biliar después de trasplante ortotópico de hígado: experiencia en el Hospital Pablo Tobón Uribe - Medellín. Rev Col Gastroenterol 2011;26:9-14.
78. Castaño R, Ruiz MH, Restrepo JC, et al. Manejo endoscópico de las complicaciones biliares después del trasplante ortotópico de hígado. Rev Col Gastroenterol 2012;27:173-84.
79. Lopes TL, Baron TH. Endoscopic retrograde cholangiopancreatography in patients with Roux-en-Y anatomy. Journal of hepato-biliary-pancreatic sciences 2011;18:332-8.
80. Farhat S, Bourrier A, Gaudric M, et al. Endoscopic treatment of biliary fistulas after complex liver resection. Annals of surgery 2011;253:88-93.
81. Johnston TD, Reddy KS, Khan TT, Ranjan D. ERCP in the management of early versus late biliary leaks after liver transplantation. International surgery 2006;91:301-5.
82. Morelli J, Mulcahy HE, Willner IR, et al. Endoscopic treatment of post-liver transplantation biliary leaks with stent placement across the leak site. Gastrointestinal endoscopy 2001;54:471-5.
83. Pfau PR, Kochman ML, Lewis JD, et al. Endoscopic management of postoperative biliary complications in orthotopic liver transplantation. Gastrointestinal endoscopy 2000;52:55-63.
84. Seehofer D, Eurich D, Veltzke-Schlieker W, Neuhaus P. Biliary complications after liver transplantation: old problems and new challenges. American journal of transplantation : official journal of the American Society of Transplantation and the American Society of Transplant Surgeons 2013;13:253-65.
85. Perkins JD. Balloon dilation only versus balloon dilation plus stenting for posttransplantation biliary strictures. Liver transplantation : official publication of the American Association for the Study of Liver Diseases and the International Liver Transplantation Society 2009;15:106-10.
86. Costamagna G, Shah SK, Tringali A. Current management of postoperative complications and benign biliary strictures. Gastrointestinal endoscopy clinics of North America 2003;13:635-48, ix.
87. Baron TH. Establishing a systematic endoscopic approach to the management of anastomotic biliary strictures is needed. Liver transplantation : official publication of the American Association for the Study of Liver Diseases and the International Liver Transplantation Society 2001;7:378-9.
88. Coelho JC, Slongo J, Dambroski Silva A, et al. Prevalence of cholelithiasis in patients subjected to liver transplantation for cirrhosis. Journal of gastrointestinal and liver diseases : JGLD 2010;19:405-8.
89. Paik WH, Lee SH, Ryu JK, et al. Long-term clinical outcome of biliary cast syndrome in liver transplantation recipients. Liver transplantation : official publication of the American Association for the Study of Liver Diseases and the International Liver Transplantation Society 2012.
90. Saleem A, Baron TH. Successful endoscopic treatment of biliary cast syndrome in an orthotopic liver transplant patient with a Roux-en-Y anastomosis via balloon enteroscopy. Liver transplantation : official publication of the American Association for the Study of Liver Diseases and the International Liver Transplantation Society 2010;16:527-9.
91. Londoño MC, Balderramo D, Cárdenas A. Management of biliary complications after orthotopic liver transplantation: the role of endoscopy. World journal of gastroenterology : WJG 2008;14:493-7.
92. Navaneethan U, Choudhary M, Venkatesh PG, et al. The effects of liver transplantation on the clinical course of colitis in ulcerative colitis patients with primary sclerosing cholangitis. Alimentary pharmacology & therapeutics 2012.
93. Castaño R. Tumor de la confluencia hiliar hepática (Klatskin). Rev Col Gastroenterol 2011;26:121-30.
94. Khedmat H, Taheri S. Bone marrow involvement by lymphoproliferative disorders post liver transplantation: PTLD Int Survey. Acta médica Indonesiana 2012;44:207-13.
95. Katsolis JG, Bosch W, Heckman MG, et al. Evaluation of risk factors for cytomegalovirus infection and disease occurring within 1 year of liver transplantation in high-risk patients. Transplant infectious disease : an official journal of the Transplantation Society 2013.

96. Jinjing Z, Jianyong L, Wentao W, Lunan Y. Systematic Review of the Safety of Living Liver Donors. Hepato-gastroenterology 2012;60.
97. Hsieh TH, Mekeel KL, Crowell MD, et al. Endoscopic treatment of anastomotic biliary strictures after living donor liver transplantation: outcomes after maximal stent therapy. Gastrointestinal endoscopy 2013;77:47-54.
98. Yaprak O, Dayangac M, Akyildiz M, et al. Biliary complications after right lobe living donor liver transplantation: a single-centre experience. HPB : the official journal of the International Hepato Pancreato Biliary Association 2012;14:49-53.
99. Lee YY, Gwak GY, Lee KH, et al. Predictors of the feasibility of primary endoscopic management of biliary strictures after adult living donor liver transplantation. Liver transplantation : official publication of the American Association for the Study of Liver Diseases and the International Liver Transplantation Society 2011;17:1467-73.
100. Malago M, Testa G, Frilling A, et al. Right living donor liver transplantation: an option for adult patients: single institution experience with 74 patients. Annals of surgery 2003;238:853-62; discussion 62-3.
101. Krok KL, Cárdenas A, Thuluvath PJ. Endoscopic management of biliary complications after liver transplantation. Clinics in liver disease 2010;14:359-71.
102. Elmunzer BJ, Debenedet AT, Volk ML, et al. Clinical yield of diagnostic endoscopic retrograde cholangiopancreatography in orthotopic liver transplant recipients with suspected biliary complications. Liver transplantation : official publication of the American Association for the Study of Liver Diseases and the International Liver Transplantation Society 2012;18:1479-84.

Endoscopia digestiva y trasplante de intestino delgado

FABIÁN JULIAO BAÑOS
CARLOS ERNESTO GUZMÁN LUNA

INTRODUCCIÓN

El transplante de intestino delgado debe considerarse en todo paciente con falla intestinal irreversible. Anteriormente, el intestino delgado se consideraba un órgano prohibido para transplante, teniendo en cuenta la alta densidad de tejido linfoide asociado (GALT), el alto contenido de bacterias y el área enorme de superficie mucosa que posee, lo cual favorece la intolerancia inmunológica entre injerto y huésped. Con el tiempo y a pesar de la incertidumbre inicial en cuanto a sus resultados, el transplante de intestino delgado es hoy en día una realidad, con resultados muy favorables tanto a nivel mundial como en nuestro medio.

HISTORIA

Desde 1905, el Dr. Alexis Carrel en una publicación en JAMA, describió cómo se podría realizar un transplante de intestino con el desarrollo de anastomosis vasculares; luego en 1959, Richard Lillihei, en la Universidad de Minnesota, realizó un estudio preclínico con transplante de intestino en perros y en 1960 el Dr. Thomas Starzl en la Universidad de Pittsburgh realizó el primer transplante multivisceral en perros. Estos intentos en animales, inspiraron al primer esfuerzo de transplante de intestino delgado en humanos, el cual se realizó en 1964 en Boston, por el Dr. Ralph Deterling, con resultado poco exitoso, por la aparición de rechazo agudo del injerto. Sin embargo, con la introducción de la ciclosporina en 1978 por Calne, se despertó un nuevo interés en transplantes de órgano sólido, incluyendo el de intestino delgado. En 1987 se realizó el primer transplante multivisceral (incluyendo hígado, estómago, duodeno, intestino delgado y páncreas), en un niño por el grupo del Dr. Starzl en la Universidad de Pittsburg y en 1988, David Grant reportó el caso de un paciente adulto con síndrome de intestino corto posterior a isquemia mesentérica quien fue llevado a transplante combinado de hígado e intestino delgado estuvo vivo por un año. [1,2]

En 1989, con la introducción del tacrolimus, un potente inhibidor de calcineurina, como terapia inmunosupresora en el manejo de estos pacientes, la tasa de supervivencia ha incrementado, con disminución en la incidencia de rechazo del injerto, pero con una mayor aparición de infecciones oportunistas. Lo anterior, incrementó en forma exponencial el número de transplantes de

intestino delgado a nivel mundial, con resultados cada vez mejores por lo cual fue autorizado por los planes de salud MEDICARE y MEDICAID en Estados Unidos, desde el 4 de Octubre del 2000, tanto el transplante de intestino delgado aislado, como el combinado (Hígado e intestino delgado) y el multivisceral, para pacientes con falla gastrointestinal irreversible, pasando de ser un tratamiento experimental a una nueva alternativa terapéutica plenamente aceptada.

El Dr. Starzl ha promovido la idea de inmunosupresión mínima para lograr una mejor tolerancia y favorecer quimerismo entre los leucocitos del donante y del paciente, por lo cual se han ido disminuyendo cada vez más, los niveles séricos de tacrolimus como objetivo terapéutico. [3]

EXPERIENCIA MUNDIAL

Hasta septiembre de 2011, cuando se publicó el último consolidado de pacientes sometidos a transplante de intestino a nivel mundial, por el Registro Internacional de Transplante de Intestino, contabilizando 78 programas en más de 22 países (incluyendo Colombia), que reportaron 2569 injertos intestinales en 2384 pacientes, la indicación más frecuente es el síndrome de intestino corto, una supervivencia total al año del 76%, a 5 años del 58% y a 10 años del 44%, lo cual ha venido incrementando con el tiempo. La mayoría de ellos sin nutrición parenteral (NPT) al año posterior al transplante. [4]
El Instituto de Transplantes Thomas Starzl de la Universidad de Pittsburgh (uno de los centros con mayor experiencia mundial en transplante de intestino delgado), reportó la experiencia del centro desde 1987 hasta el 2009, donde se transplantaron 453 pacientes, utilizando 500 injertos, con edades entre 6 meses y hasta 68 años, en los cuales se realizaron 198 transplantes de intestino delgado aislado (44%), 142 combinados de hígado e intestino (31%) y 113 multiviscerales (25%), con una supervivencia a un año del 85%, a 5 años del 61% y a 10 y 15 años del 35%, logrando una autonomía nutricional en el 95% de ellos y una disminución en inmunosupresión (destete) a dosis única diaria de tacrolimus, sólo 2 a 3 veces por semana, en 62% de los pacientes. [5]

En Latinoamérica [6] hay ocho centros registrados: dos en Argentina, Brasil y Colombia, y uno en Chile y Méjico, de los cuales la Fundación Favaloro (Buenos Aires – Argentina) es el centro con mayor actividad (más de 35 pacientes) seguida por los grupos colombianos, donde el Hospital Pablo Tobón Uribe (17 pacientes) tiene la segunda paciente con sobrevida más larga de Latinoamérica, quien fue trasplantada el 30 de enero de 2007 y se encuentra en perfectas condiciones hasta la fecha.

DEFINICIONES

Se ha definido que el transplante de intestino está indicado en pacientes con falla intestinal, la cual puede ser consecuencia de muchas causas como: el síndrome de intestino corto, desórdenes de motilidad gastrointestinal y alteración en la función de los enterocitos, estas causas varían en frecuencia entre niños y adultos.
Recientemente y a través de un consenso [7], se redefinieron los términos falla intestinal y síndrome de intestino corto. Se propone que falla intestinal: "es el resultado de obstrucción, dismotilidad, resección quirúrgica, defectos congénitos o enfermedades asociadas a pérdida de la absorción del tracto gastrointestinal, que es caracterizada por la incapacidad de mantener un balance de líquidos, electrolitos, proteico-calórico y de micronutrientes".
Tradicionalmente se ha definido como criterio de síndrome de intestino corto, la presencia de menos de 200cm de intestino delgado; sin embargo y teniendo en cuenta que la función no depende sólo de la longitud, se ha propuesto la siguiente definición: "es el resultado de resección quirúrgica, defectos congénitos o enfermedades asociadas a pérdida de la absorción del tracto gastrointestinal, que se caracteriza por la incapacidad de mantener un balance de líquidos, electrolitos, proteico-calórico y de micronutrientes, con una dieta normal". Esta definición excluye la obstrucción y la dismotilidad intestinal como causa de intestino corto.

INDICACIONES

Tradicionalmente, la indicación más frecuente para transplante de intestino delgado ha sido la de "rescate" de pacientes con falla intestinal que desarrollan criterios de falla terapéutica con la NPT, la cual se define como la presencia de disfunción hepática progresiva (bilirrubina total mayor de 3) 2 ó más episodios de bacteremias por año (asociadas a infecciones del catéter central para NPT) una fungemia en cualquier etapa del tratamiento, trombosis de 2 venas centrales, episodios frecuentes de deshidratación u otro evento que pueda comprometer la vida del paciente (insuficiencia renal aguda, SDRA, choque séptico, etc.).

Con el transcurrir del tiempo estos criterios se han ampliado, teniendo en cuenta la mejoría en la supervivencia del transplante de intestino delgado, asociado a una mejoría en la calidad de vida de estos pacientes, con rehabilitación física y psiquiátrica, con independencia total lograda en 92% de los transplantados que sobreviven más de 6 meses y en costo-efectividad, la cual se logra después de 2 años, de realizarse el mismo, cuando se comparan con la calidad de vida y los costos en individuos con NPT permanente. [10,11] Hay que tener en cuenta que la presencia de lesión hepática en paciente con NPT permanente, a 2 años de seguimiento es del 55%. Se ha demostrado que la remisión temprana de pacientes con falla intestinal a programas de transplante, tiene mejores resultados que cuando el paciente ya presenta complicaciones de NPT. [12] Las diferentes causas por lo cual se realizaron transplante de intestino delgado en niños y adultos, según el registro nacional de transplante del 2011, son resumidas en las tabla 1 y 2.

Tabla 1. Causas de transplante de intestino delgado en niños.

Causa de trasplante de intestino	Niños
Gastrosquisis	21 %
Vólvulus	17%
Enterocolitis necrotizante	12%
Pseudo-obstrucción intestinal	9%
Atresia intestinal	8%
Re-transplante	8%
Aganglionosis/Hirschprung	7%
Inclusión de microvellosidades	6%
Otros malabsorción	4%
Otros S. Intestino corto	4%
Misceláneos	4%
Desorden de motilidad	2%
Tumor	1%

Tabla 2. Causas de transplante de intestino delgado en adultos.

Causa de trasplante de intestino	Adultos
Isquemia intestinal (Hipercoagulabilidad)	23 %
Enfermedad de Crohn	14%
Trauma	10%
Tumor desmoide	9%
Desorden de motilidad	8%
Vólvulus	7%
Otros S. Intestino corto	7%
Re-transplante	6%
Misceláneos	5%
Otros tumores	4%
S. Gardner´s	3%

TIPOS DE TRASPLANTE DE INTESTINO

Hay 3 clases de transplante de intestino: Intestino delgado solo, hígado e intestino delgado, y multivisceral, donde se transplanta "en bloque" el estómago, duodeno, páncreas, intestino delgado e hígado (Figura 1). De acuerdo con el registro de transplante de intestino, el de intestino solo es más frecuente en adultos (55%) que en niños (37%), el de hígado e intestino es más frecuente en niños (50 vs 21%), y el multivisceral es mas frecuente en adultos (24 vs 13%).

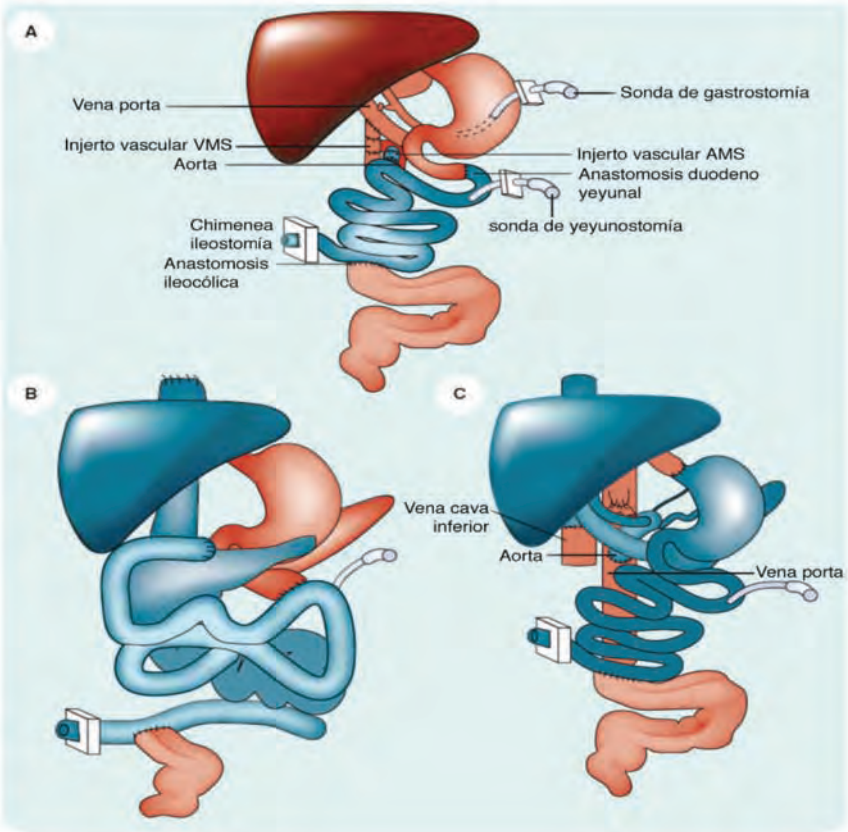

FIGURA 1. Tipos de transplante de intestino: A. Transplante de intestino delgado aislado. B. transplantes de Intestino delgado e Hígado. C. transplante multivisceral.

Esas diferencias pueden ser debido a la mayor susceptibilidad de los hepatocitos en niños a injurias como NPT y el mismo síndrome de intestino corto.

Se indica reemplazo "en bloque" de intestino delgado e hígado, en pacientes con manejo a largo plazo y NPT que desarrollan cirrosis hepática. El transplante multivisceral se reserva para patología abdominal extensa incluyendo dismotilidad intestinal, neoplasias localmente agresivas que no originan metástasis, pérdida traumática de vísceras abdominales, trombosis extensa porto-mesentérica y esplénica y oclusión de las arterias mesentérica superior y celiacas y la enfermedad de Crohn con infriltración del duodeno y el estómago. [8] En la tabla 3 se resumen las indicaciones actuales de transplante de intestino delgado y sus variaciones y en la tabla 4 se describen las contraindicaciones para la realización del mismo.

EL PAPEL DEL GASTROENTERÓLOGO

Teniendo en cuenta la disponibilidad en nuestro país para realizar transplante de intestino delgado y con las tasas de supervivencia ya mencionadas en la literatura mundial, considero que nosotros los gastroenterólogos debemos ofrecerles esta posibilidad terapéutica a nuestros pacientes con falla intestinal, candidatos a este tipo de transplante y que muchas veces fallecen por desnutrición e infecciones, sin ofrecerles siquiera la posibilidad de NPT. Debemos estar atentos en remitir estos pacientes prontamente a centros con programas de rehabilitación intestinal y transplante de intestino delgado del país, para su estabilización y posterior manejo.

En adición a lo anterior, el gastroenterólogo es el encargado de realizar la vigilancia endoscópica con múltiples biopsias de la mucosa del

injerto intestinal, las cuales son la "prueba de oro" para descartar rechazo agudo o crónico del injerto intestinal, lo cual puede hacer cambiar el manejo con inmunosupresores y pertenecer al grupo multidisciplinario que incluye cirujanos de transplante, patólogos, intensivistas, nutricionistas, psicólogos, enfermeras, trabajo social, entre otros, los cuales se comunican permanentemente y se encargan del manejo complejo de estos pacientes.

El rechazo del injerto es la complicación más frecuente y seria en los pacientes trasplantados de intestino delgado, lo cual influye en la supervivencia; por lo tanto siempre debe tenerse alta sospecha clínica en el cuidado post-operatorio de estos pacientes, para determinar un diagnóstico y manejo adecuado. Manifestaciones clínicas tempranas y criterios histológicos permanecen como la "prueba de oro" para el diagnóstico y el monitoreo del rechazo intestinal. Dentro de las manifestaciones clínicas que sugieren rechazo tenemos: fiebre, sangrado gastrointestinal, náuseas, vómito, dolor abdominal, incremento en el drenaje a través de ileostomía, diarrea, entre otros.

La endoscopia de vigilancia con toma de biopsias (cuatro en cada segmento), se realiza a través de la ileostomía, tomando biopsias en la llamada "chimenea" temporal, que es el segmento de intestino trasplantado que se extiende desde la anastomosis íleo-colónica hasta la boca de la ileostomía y se toman biopsias también en mucosa de íleon distal, que es el intestino que se encuentra proximal a la anastomosis íleocolónica. La frecuencia de la toma de biopsias es variable dependiendo de los grupos que realizan este tipo de trasplantes. En nuestro centro seguimos el protocolo del grupo de la Universidad de Pittsburgh, donde nos entrenamos y tomamos biopsias dos veces por semana durante el primer mes y luego semanal por los próximos 2 meses y posteriormente se van espaciando los intervalos dependiendo de la evolución clínica del paciente. Muy rara vez se toman biopsias del injerto yeyunal a través de endoscopia digestiva superior, solo en casos de síntomas dispépticos del paciente o en caso de sospecha de rechazo intestinal con biopsias de íleon normales.

Recientemente, se desarrolló un esquema histopatológico para el diagnóstico y el grado de severidad del rechazo agudo, el cual tiene en cuenta los siguientes hallazgos: distorsión en la arquitectura, activación de linfocitos, injuria de las criptas, apoptosis en criptas y ulceración de la mucosa. [11] Este sistema de graduación está validado en forma retrospectiva, y es el utilizado por nuestro grupo en el Hospital Pablo Tobón Uribe de Medellín, para definir la presencia o ausencia de rechazo agudo del injerto en nuestros pacientes trasplantados de intestino. En la tabla 5, se resume la clasificación histológica para determinar rechazo agudo de intestino. A pesar de la definición de criterios histológicos para rechazo, a veces resulta difícil para el patólogo, diferenciarlo de la presencia de infección.

Una segunda publicación más reciente [12], del mismo grupo de patólogos de la Universidad de Pittsburgh, evaluó en forma prospectiva estos criterios, teniendo en cuenta la utilización por parte del grupo de trasplantes, de pre-tratamiento con inmunosupresores como la timoglobulina (globulina anti-timocito) o alemtuzumab (Campath 1H: anticuerpo monoclonal humanizado anti-CD52) en sus pacientes, previo al trasplante de intestino delgado. Se revisaron en forma prospectiva 3497 biopsias de 48 pacientes, encontrando rechazo agudo en 116 muestras, la mayoría fueron indeterminados (41%) y leves (31%), y demostraron que los criterios histológicos anteriormente señalados son capaces de predecir resultados clínicos y de guiar la terapia inmunosupresora y concluyeron adicionalmente lo siguiente: un infiltrado con neutrófilos en la lámina propia puede predecir el comienzo de un rechazo agudo, la presencia de criptitis eosfinofílica puede ser compatible con rechazo agudo y que ciertos episodios de rechazo se pueden caracterizar con ausencia de criptas con superficie vellosa epitelial intacta. También demostraron los autores que el daño de la mucosa asociado con la presencia de rechazo moderado o severo, se puede recuperar completamente con tratamiento inmunosupresor adicional (OKT3: muromomab o Campath 1H) lo que se demostró en 91% de los rechazos moderados y en 81% de los rechazos severos.

Tabla 3. Indicaciones de transplante de intestino delgado.

Tipo de trasplante de intestino	Indicaciones
Intestino delgado aislado	Clásicas * Complicaciones de NPT: • Sepsis recurrente con más de 2 recambios de catéteres centrales por año. • Un episodio de fungemia. • Trombosis de 2 venas centrales. • Episodios frecuentes de deshidratación. • Hepatopatía asociada a NPT. * S. Intestino Corto con falla intestinal. * Poliposis intestinales premalignas. * Alteración en motilidad intestinal: miopatía, neuropatía. * Alteración en absorción del enterocito: enteritis post-radiación, enfermedad inflamatoria intestinal, enteritis autoinmune, enfermedad de Crohn extensa. "Preventivas" • Menos de 35cm de intestino delgado con todo el colon. • Menos de 60cm de intestino delgado con menos de la mitad del colon. • Yeyunostomía Terminal con < 115cm • Tumor desmoide. • Trastornos de motilidad de intestino delgado.
Intestino delgado e hígado	• Falla irreversible de Hígado e Intestino.
Trasplante multivisceral	• Trombosis extensa del sistema vascular esplécnico. • Poliposis gastrointestinal masiva. • Miopatías o neuropatías generalizadas de las vísceras huecas abdominales. • Tumores desmoides extensos. • Enfermedad de Crohn con infiltración del estómago, duodeno e intestino delgado.

El rechazo crónico del injerto se puede presentar hasta en 8% de pacientes trasplantados, después del primer año y es un gran limitante de la supervivencia del injerto. Es más frecuente en pacientes con trasplante de intestino delgado aislado, comparado con los injertos que incluyen el hígado. Muchas veces el aspecto endoscópico de la mucosa e incluso las biopsias suelen ser normales, porque los cambios ocurren a nivel de la vasculatura o en las láminas profundas de la pared intestinal. Se manifiestan con diarrea acuosa, pérdida de peso y dolor abdominal crónico, lo cual es el resultado de la endarterectomía obliterativa con hiperplasia neointimal, que es el marcador histológico de esta patología.

Otra entidad que debemos tener en cuenta es la presencia de enfermedad injerto versus huésped (GVHD), la cual se ha reportado en 5-16% de los pacientes con transplante de intestino delgado, sobre todo cuando son multiviscerales. Se manifiesta como un rash en piel, que requiere biopsias para su diagnóstico histopatológico. Para su manejo se requiere alta sospecha clínica para realizar un diagnóstico y manejo temprano, el cual se realiza y mejora con incremento en la inmunosupresión (tacrolimus) asociado a uso de esteroides. Muy rara vez puede tener un curso severo y progresar a falla multiorgánica. El grupo de transplante de intestino de Pittsburgh, encontró una prevalencia de 6.5% en niños y 4.7% en adultos trasplantados, una prevalencia más alta que la encontrada con otros trasplantes de órgano sólido como el de riñón o el hepático. [13]

De otra parte, se han publicado estudios donde se utilizan endoscopios con magnificación (zoom), hasta 100 veces la imagen, para vigilancia de rechazo agudo en pacientes trasplantados. Los cambios endoscópicos de rechazo severo como la presencia de hemorragia con denudación de la mucosa, ulceraciones y erosiones superficiales, son fácilmente visualizados con un endoscopio

estándar, sin embargo, cambios de rechazo leve y moderado pueden pasar desapercibidos. Además, se ha mencionado que el compromiso por el rechazo agudo puede ser en "parches" y muchas veces con la toma de múltiples biopsias, a veces al azar, se pueden perder esos cambios tempranos de rechazo, lo cual retrasa el diagnóstico y el tratamiento oportuno en esos pacientes.

El primer caso descrito en la literatura de la utilización de endoscopia con magnificación en pacientes con trasplante de intestino delgado en humanos, fue publicado por Kato en 1999 (143), basado en la experiencia inicial en modelos en rata, utilizando un videoendoscopio a través de la íleostomía en un paciente que se había realizado trasplante de intestino delgado aislado por síndrome de intestino corto secundario a un síndrome de Gardner, mostrando la arquitectura de las vellosidades y criptas con muy buena calidad. El autor describe que un alargamiento de las criptas y un aplanamiento de las vellosidades en la endoscopia se correlaciona con rechazo agudo histológico, lo cual se restablece después del tratamiento. Posteriormente, el mismo autor publica su experiencia con 10 pacientes, diagnosticando 12 episodios de rechazo, los cuales se relacionaron con los hallazgos histológicos. [15]

La cápsula endoscópica, un procedimiento no invasivo que permite examinar la mucosa del intestino delgado que no está al alcance del endoscopio, se ha utilizado recientemente en un estudio para diagnóstico de enfermedad injerto contra huésped de intestino en 13 pacientes sometidos a trasplante alogénico de médula ósea, con un buen rendimiento diagnóstico [16], lo cual abre la posibilidad de utilizar esta prueba diagnóstica en pacientes sometidos a transplante de intestino delgado en el futuro, con el objeto de visualizar la totalidad del injerto.

Tabla 4. Contraindicaciones de trasplante de intestino.

Contraindicaciones de trasplante de intestino
• Expectativa de vida < 5 años por comorbilidades. • Malignidad irresecable. • Enfermedad psiquiátrica no controlada. • Adicción al alcohol o drogas. • HIV (+). • Alteración neurológica o infección sistémica severa, no corregibles. • Incapacidad de consentimiento informado y seguimiento. • Edad mayor de 65 años. • Enfermedad cardíaca o pulmonar avanzada que contraindique cirugía mayor.

Tabla 5. Criterios histológicos para rechazo agudo del injerto en trasplante de intestino.

Grado de rechazo	Hallazgos histológicos
Indeterminado	Infiltrado mínimo, injuria epitelial mínima en criptas, < 6 cuerpos apoptóticos/10 criptas, mínima distorsión de la arquitectura, sin ulceración de la mucosa.
Leve	Infiltrado leve con linfocitos activados, leve injuria epitelial en criptas, > 6 cuerpos apoptóticos/10 criptas, leve distorsión de la arquitectura, sin ulceración de la mucosa.
Moderado	Infiltrado inflamatorio diseminado en la lámina propia, injuria epitelial difusa en criptas, apoptosis confluente focal, mayor distorsión de la arquitectura con moderada arteritis intimal, sin ulceración de la mucosa.
Severo	Lo de rechazo moderado con ulceración de la mucosa. Arteritis intimal severa o transmural.

NUTRICIÓN

Por otro lado, una parte importante en el manejo de pacientes trasplantados de intestino es el soporte nutricional. La denervación del intestino injertado y la injuria por hipoperfusión durante el trasplante, ocasionan malabsorción de glucosas, lípidos, sales biliares y sodio, con secreción de cloro, lo cual conlleva a diarrea. Para facilitar la adaptación intestinal, se ha demostrado que es de utilidad el inicio de nutrición enteral temprana. De otra parte, se ha encontrado una incoordinación entre la actividad motora del intestino delgado proximal con el distal, por pérdida del patrón motor postprandial posterior al trasplante de intestino delgado, lo cual mejora con el tiempo. Todo lo anterior hace difícil el manejo nutricional de estos pacientes. [17,18]

Los grupos con mayor experiencia recomiendan inicio de nutrición enteral temprana y disminución gradual hasta la suspensión de NPT, en 2 a 4 semanas post-transplante, esto ha demostrado que favorece la adaptación intestinal, simplifica el cuidado post-transplante y elimina el riesgo potencial de infecciones y trombosis asociada a los catéteres utilizados para NPT. La nutrición enteral se inicia a través de una sonda de yeyunostomía la cual se realiza durante el transplante, debido a que muchas veces se presenta atonía y mal vaciamiento gástrico, en el periodo post-quirúrgico inmediato. La nutrición enteral se suspende alrededor de 6 a 8 semanas posterior al trasplante, o antes dependiendo de la evolución clínica.

Hay diversos factores que influyen en el logro de la autonomía nutricional, los cuales pueden ser inmunológico y no inmunológicos. La presencia de rechazo agudo, infección tanto local como sistémica, la alteración del sistema linfático del injerto, la denervación central y el disbalance hormonal intestinal, son factores que influyen en el buen funcionamiento y adaptación del injerto. A pesar de esto, la mayoría de pacientes realizan su rehabilitación intestinal y logran su autonomía nutricional. [8, 19]

BIBLIOGRAFÍA

1. Fryer JP. Intestinal transplantation: an update. Curr Opin Gastroenterol 2005; 21:162-168.
2. Middleton SJ, Jamieson NV. The current status of small bowel transplantation in the UK and internationally. Gut 2005;54:1650-1657.
3. Starzl TE, Abu-Elmagd K, Demetris A, et al. Tolerogenic immunosuppression for organ transplantation. Lancet 2003;361:1502-10.
4. Grant D, Abu-Elmagd K, Reyes J, et al. 2003 Report of the Intestinal Transplant registry: a new era has dawned, Ann Surg 2005;241:607-613. Este año va a salir actualización en AJTransplantation.
5. Abu-Elmagd K, Costa G, Bond G, et al. Ann Surg 2009; 250 (4): 567-581.
6. Gondolesi G, Rumbo C, Fernández A, et al. Trasplante intestinal. Revisión y descripción de su evolución en Latinoamérica. Acta Gastroenterol Latinoam 2009; 39 (1): 63-80.
7. O`keefe SJ, Buchman AL, Fishbein TM, Jeejeebhoy KN, et al. Short bowel syndrome and intestinal failure: Consensus, definitions and overview. Clin Gastro Hepatol 2006;4:6-10.
8. Abu-Elmagd KM. Intestinal transplantation for short bowel syndrome and gastrointestinal failure: Current consensus, rewarding outcomes and practical guidelines. Gastroenterology 2006;130: S132-S137.
9. Sudan D. Cost and quality of life after intestinal transplantation. Gastroenterology 2006;130:
10. Nighttingale J, Woodward JM. Guidelines for management of patients with a short bowel. Gut 2006;55: S1-S12.
11. Wu T, Abu-Elmagd K, Bond G, et al. A schema for histologic grading of small intestine allograft acute rejection. Transplantation 2003:75:1241-8.
12. Wu T, Abu-Elmagd K, Bond G, et al. Histopathologic characteristic of human intestine allograft acute rejection in patients pretreated with thymoglobulin or alemtuzumab. Am J Gastroenterol 2006:101:1617-1624.
13. Mazariegos GV, Abu-Elmagd K, Reyes J, et al. Graft versus host disease in intestinal transplantation. Am J Transplant 2004;4:1459-1465.
14. Kato T, O`Brien Ch, Tzakis AG, et al. The first case report of the use of a zoom videoendoscope for the evaluation of small bowel graft mucosa in a human after intestinal transplant. Gastrointest Endosc 1999;50(2): 257-261.
15. Kato T, O`Brien Ch, Tzakis AG, et al. Improved rejection surveillance in intestinal transplant recipients with frecuent use of zoom video endoscopy. Transplant Proceed 2000;32:1200.
16. Neumann S, Caca K, et al. Wireless capsule endoscopy for diagnosis of acute intestinal graft-versus-host disease. Gastrointest Endosc 2007;65:403-9.
17. Kim J, Fryer J, Craig R. Absortive function following small intestinal transplantation. Dig Dis Science 1998;43(9):1925-1930.
18. DiBaise JK, Young RJ, Vanderhoof JA. Intestinal rehabilitation and the short bowel syndrome. Am J Gastroenterol 2004;99:1823-32.
19. Horslen SP. Optimal management of the post-intestinal transplant patient. Gastroenterology 2006;130:S163-S169.

Disección endoscópica de la submucosa en cáncer gástrico temprano

FABIÁN EMURA
WANG ANDREW

INTRODUCCIÓN

La disección endoscópica de la submucosa (DES) ha revolucionado el manejo mínimamente invasivo del cáncer gastrointestinal temprano al permitir la extracción en bloque de tumores grandes de cualquier tamaño, constituyéndose en una excelente alternativa para reemplazar la cirugía convencional. [1] Debido a que tiene bajo riesgo de recurrencia local y facilita un adecuado análisis histológico, la DES ha propuesto como "método óptimo" para el tratamiento del cáncer gástrico temprano. [2,3] Comparado con la cirugía estándar, la DES ofrece corta estancia hospitalaria, menor morbimortalidad, no requiere antibióticos/analgésicos post-resección, preserva la funcionalidad del órgano y no deja incisiones en la piel. [4]

De amplia aceptación y uso en Asia, la DES ha ganado recientemente popularidad en occidente, pese a que su frecuencia se ha limitado por el bajo diagnóstico de lesiones tempranas y por requerir una destreza endoscópica de alto nivel. En general, comparada con la mucosectomía estándar, la DES produce menos bordes positivos y mayor resección tumoral en bloque pero tiene una mayor incidencia de complicaciones (perforación y sangrado); aunque en manos expertas los resultados son excelentes y casi la totalidad de las complicaciones se manejan satisfactoriamente durante el procedimiento. [2] El aprendizaje de la técnica requiere por lo menos un año de entrenamiento formal en instituciones que acrediten experiencia, volumen y producción científica. Comparado con la cirugía standard, la DES es menos invasiva, menos mórbida y con tasas de curabilidad similar. [1,5]

Dando una mirada al futuro se puede ver la inminente necesidad de la formación y/o consolidación de centros de entrenamiento acreditados y respaldados por la academia. Lo anterior no se debe únicamente al gradual aumento de la frecuencia en el diagnóstico de cáncer gástrico temprano (CGT), a la actual disponibilidad comercial de elementos de endoterapia, a la masificación del uso de tecnología óptica de alta definición, a la cooperación permanente entre Japón y Latinoamérica sino tambien al interés del médico especialista en realizar entrenamiento formal. [5] Esta formación académica será uno de los fundamentos para aumentar, no sólo la frecuencia, sino también la tasa de curación del CGT en Colombia, Latinoamérica y el mundo.

DISECCIÓN ENDOSCÓPICA DE LA SUBMUCOSA PARA CGT

Justificación

El fundamento para la utilización de esta innovadora técnica se inició con un estudio japonés del Centro Nacional de Cáncer de Tokyo que definió las lesiones tumorales apropiadas para resección endoscópica. [6] En este estudio se analizaron retrospectivamente 5.265 pacientes con CGT a quienes se les realizó gastrectomía más disección de ganglios linfáticos a fin de determinar las variables clínico-patológicas asociadas con la metástasis en ganglios regionales. De acuerdo con los resultados, se observó que en ninguno de los 1.230 CGT bien diferenciados (<30 mm con o sin úlcera) había casi riesgo de invasión (95% IC; 0-0,3%) y ninguno de los 929 CGT sin úlcera estaban vinculados a un compromiso nodal (95% IC; 0-0,4%). Adicional a esto, ninguno de los 145 CGT diferenciados (<30 mm, sin compromiso linfático o venoso), en los que la profundidad de la invasión se presentaba a nivel de la mucosa (m) o submucosa (Sm) (hasta 500µm, Sm1), fueron asociados con metástasis (95% IC; 0-0,25%). Igualmente, en otro estudio en el que se analizaron solamente adenocarcinomas que llegaban hasta la Sm se demostró que en las lesiones <30mm, bien diferenciadas, sin invasión linfovascular y que penetraban solamente hasta la porción superficial de

Table 1. Upper Gastrointestinal Tract Endoluminal Anatomy.

Region	Area	Alpha Numeric Code
Pharynx	Hypopharynx	P1
Esophagus	Esophageal Upper Third Esophageal Middle Third Esophageal Lower Third Esophageal hiatus	E2 E3 E4 E5
Antrum	Pyloric ring Antrum, Anterior Wall Antrum, Lesser Curvature Antrum, Posterior Wall Antrum, Greater Curvature	A6 A7 A8 A9 A10
Stomach Body, Lower Third	Lower Third, Anterior wall Lower third, Lesser Curvature Lower Third, Anterior Wall Lower Third, Greater Curvature	L11 L12 L13 L14
Stomach Body, Middle Third	Middle Third, Anterior Wall Middle Third, Lesser Curvature Middle Third, Posterior Wall Middle Third, Greater Curvature	M15 M16 M17 M18
Stomach Body, Upper Third	Upper Third, Greater Curvature Upper Third, Anterior-Posterior wall Fornix Cardia	U19 U20 U21 U22
Stomach Lesser Curvature	Lesser Curvature, Upper Third Lesser Curvature, Middle Third Lesser Curvature, Lower Third Angulus	Lc32 Lc24 Lc25 Lc26
Duodenum	Duodenal Bulb Duodenum Second Portion	D27 D28

la Sm (Sm1) el riesgo de invasión a los ganglios linfáticos regionales fue casi 0 (95% IC; 0-3,1%). A partir de lo anterior se llegó a la conclusión de que la linfadenectomía no es necesaria en el caso de las lesiones tempranas que invaden la mucosa o Sm1 y cumplen con los criterios anteriores. [7]

Diagnóstico de CGT

Uno de los procesos que ha permitido aumentar la detección del CGT ha sido la codificación alfanumérica de todas las áreas evaluadas en una endoscopia de tracto digestivo alto incluyendo la hipofaringe, el esófago, el estómago y la segunda porción del duodeno. Propuesto en el 2009 por Emura y colaboradores, el registro secuencial de las diferentes áreas gástricas (Tabla 1) con fotografías superpuestas sin dejar espacios "no observados" constituye el ideal de un examen completo y se ha denominado endoscopia sistemática alfanumérica (SACE). [8,9] (Figura 1) Este método de examen es independiente del tipo de equipo de endoscopia y emplea de manera rutinaria la "premedicación" para remover el moco adherido al epitelio y disolver las burbujas de saliva. [10] Cromoendoscopia con índigo carmín se recomienda una vez la lesión gástrica sea identificada para obtener clara identificación de bordes y estimación de profundidad. [11] En caso de disponibilidad de equipos con chromoendoscopia electrónica tipo NBI (Narrow Band Imaging) se recomienda observación de la faringe y el esófago con esta técnica óptica. [12-13] La utilidad del método SACE radica en no sólo ofrecer un examen completo sino que aumenta la probabilidad de encontrar una lesión temprana. En un reciente estudio realizado en Colombia, SACE diagnosticó un CGT por cada 325 exámenes en adultos voluntarios sanos entre los 40 y 70 años. [4] En total, se recomienda un registro mínimo de 28 imágenes por paciente. Así mismo, se estima que un examen de estas características dura aproximadamente 3 minutos excluyendo la toma de biopsias. [8]

Indicaciones actuales

Recientemente Gotoda y colaboradores reportaron la sobrevida de los pacientes operados con DES, comparando las indicaciones iniciales standards frente a las indicaciones extendidas propuestas por el Centro Nacional de Cáncer de Tokyo. No hubo diferencias significativas en la sobrevida entre ambos grupos. Dicho de otra manera, los pacientes intervenidos con base en los criterios extendidos tuvieron igual sobrevida que aquellos tratados según las indicaciones iniciales. [14] Las indicaciones extendidas para DES en CGT se describen en la Tabla 2.

Técnica de la DES

La técnica de la DES está bien establecida y ha sido descrita previamente. [1,2] (Figura 2). Actualmente, el bisturí endoscópico IT-Knife2 (una modificación del IT-Knife original con 3 astas cortas en la cara posterior de la bola de cerámica) es de uso general en Japón y otros países. [15,16,17] El IT-Knife^2 facilita la incisión circunferencial y permite una disección mucho más rápida de la Sm. (Figura 3). El uso adecuado del IT-Knife^2 en la DES gástrica requiere el entendimiento y aplicación de conceptos espaciales endoluminales que constituyen el fundamento básico para realizar una disección con éxito. Estos conceptos propuestos por Emura y colaboradores se denominan los fundamentos especiales para la DES. [18,19]

FUNDAMENTOS ESPACIALES

Horizonte

Es el posicionamiento adecuado de la cámara con relación al eje horizontal de la lesión. El horizonte adecuado localiza la lesión en la parte superior y la Sm en la parte inferior y debe mantenerse durante todo el procedimiento.

Distancia

Es el espacio físico entre el lente de la cámara y la lesión, el cual normalmente, debe ser de 10 a 20mm. La inserción del bisturí a esta distancia mejora el control adecuado del sentido del corte. Distancias mayores son necesarias en lesiones del ángulo y la curvatura menor. Al usar un bisturí de punta convencional y realizar un corte frontal con capuchón, la distancia se reduce en unos pocos milímetros.

FIGURA 1. Endoscopia sistemática alfanumérica codificada (SACE).
1- Hipofaringe. 2- Esófago tercio superior. 3- Esófago tercio medio. 4- Esófago tercio inferior. 5- Hiato esofágico visión directa. 6- Anillo pilórico. 7- Antro, cara anterior. 8- Antro, curva menor. 9- Antro, cara posterior. 10- Antro, curva mayor. 11- Tercio distal cara anterior. 12- Tercio distal curva menor. 13- Tercio distal cara posterior. 14- Tercio distal curva mayor. 15- Tercio medio cara anterior. 16- Tercio medio curva menor. 17- Tercio medio cara posterior. 18-Tercio medio curva mayor. 19-Tercio superior curva mayor. 20- Tercio superior cara antero-posterior. 21- Fornix. 22- Cardias en retroflexión. 23- Curva menor tercio superior. 24- Curva menor tercio medio. 25- Curva menor tercio inferior. 26- Angulo gástrico. 27- Bulbo duodenal. 28- Segunda porción duodenal.

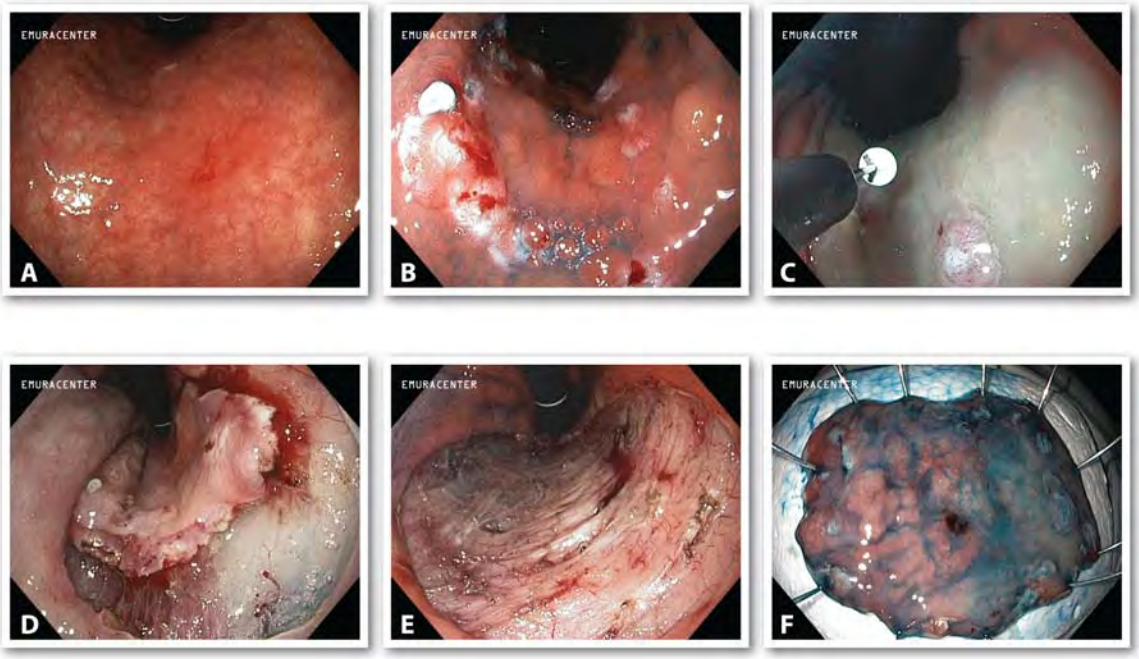

FIGURA 2. Disección endoscópica de la submucosa (DES) en estómago.
(A) Lesión tipo IIc de 18mm de bordes mal definidos localizada en tercio medio curva menor área 24 (Código SACE). Sangrado fácil + y estimación de profundidad 0, T1, m. (B) Marcación perilesional a 5mm de la lesión con bisturí de punta convencional. (C) Inyección en la Sm (SSN, adrenalina e índigo carmín) y pre-corte. (D) Insición circunferencial con IT Knife2 separando el tumor del tejido sano subyacente. E. Disección de la submucosa de 40mm de diámetro dejando expuesta la capa muscular propia. F. Lesión resecada y fijada con alfileres antes de inmersión en formaldehido. El análisis histopatológico demostró displasia de alto grado (carcinoma temprano) sin invasión linfovascular y bordes de disección negativos para tumor.

Tensión

Es la fuerza que ejerce el bisturí sobre el tejido submucoso, la cual se realiza con la correcta manipulación tanto de los controles del endoscopio (mano izquierda) como del torque del tubo (mano derecha). La tensión debe ser suficiente para lograr un corte de 2 a 3mm y se puede aplicar en cualquier dirección.

FIGURA 3. Bisturí endoscópico tipo IT-Knife2.
Desarrollado por Ono et al. El IT-Knife2 se compone de una esfera de cerámica blanca de 2.2mm que minimiza el riesgo de perforación, una hoja de corte de 4mm de longitud y tres hojas cortas de 0,7mm localizadas por detrás de la esfera, las cuales facilitan disección rápida, corte circunferencial y hemostasia. (Modelo KD-611L; Olympus, Japón).

Dirección

Es el sentido espacial hacia donde se dirige el bisturí. La dirección debe ser decidida por

Tabla 2.

Indicaciones extendidas de DES para CGT
Displasia de alto grado.
Adenocarcinoma bien o moderadamente diferenciado.
Cualquier tamaño sin ulceración.
Diámetro <30mm con ulceración.
Invasión hasta Sm1 <30mm.
Ausencia de signos endoscópicos de invasión hasta la Sm2.

Modificado de Oda et al.[1]

Tabla 3. Experiencia de la DES para CGT en occidente.

Autor	País	Año	Tipo	Pacientes	Tamaño (mm)	En bloque (%)	Curación (%)	Sangrado/ Perforación (%)
Rosh	Alemania	2004	Series de casos	24	20	25	----	12.5/4
Cardozo	Brasil	2008	Series de casos	15	16.8	80	80	0/20
Catalano	Italia	2009	Series de casos	12	~15	92	92	8/8
Denis-Ribeiro	Portugal	2009	Series de casos	19	23	79	79	26/5
Emura	Colombia	2009	Series de casos	9	38.5	100	78	No
Con	Costa Rica	2009	Reportes de casos	1	12	100	100	No
Wang	EEUU	2010	Reportes de casos	1	20	100	100	No

el examinador después de aplicar la tensión y antes del corte. Usualmente, en un reloj imaginario, la dirección del corte va desde las 3 a las 6 horas, pero puede ir en sentido diferente guardando siempre el sentido paralelo a la pared gástrica.

Corte

Debe seguir la secuencia 1, 2, 3. Un corte o pisada sobre el pedal del electrocoagulador durante 2 segundos durante tres veces consecutivas. Esta orden o disciplina táctica optimiza una adecuada disección y minimiza la probabilidad de perforar la pared.

RESULTADOS DE LA DES EN JAPÓN

En la serie japonesa más grande, se reportaron 1.033 procedimientos en 945 pacientes. [2] La frecuencia de resección en bloque fue 98% (1.008/1.033) mientras que la frecuencia total de lesiones con márgenes negativos fue 93% (957/1.033). En el análisis de subgrupos se encontró que esta frecuencia disminuyó a 86% (271/314) en lesiones grandes (≥21mm) y a 89% (216/243) en lesiones ulceradas. Recientemente, un estudio de la Universidad de Tokyo realizado a 276 pacientes con CGT de tipo intestinal durante 5 años reportó la sobrevida total y específica para la enfermedad en 96,2% y 100%, respectivamente. En otro estudio Goto y colaboradores reportaron sobrevida de la DES para CGT comparable con aquella reportada mediante gastrectomía con las considerables ventajas de la primera como por ejemplo, la preservación del órgano, la funcionabilidad, la corta estancia hospitalaria y la ausencia de insiciones. [20]

EXPERIENCIA DE LA DES PARA CGT EN OCCIDENTE

Aunque limitada, la experiencia de la DES en estómago es creciente y cada vez los resultados tienden a ser más parecidos a los reportes japoneses. Se han reportado series de casos en Alemania[21], Brasil[22], Italia[23], Portugal[24] y Colombia16, y reportes de casos en Costa Rica[25] y Estados Unidos. [17] (Tabla 3).

COMPLICACIONES

Entre las complicaciones más frecuentes, se observan sangrado inmediato, sangrado retardado y perforación. [26,27] En el estudio de Oda y colaboradores[2] se evidenció sangrado inmediato en el 7% de los casos, sangrado retardado en el 6% y perforación en el 4%. En todos estos casos, excepto en uno, se realizó tratamiento endoscópico con

éxito. En otra serie, todos los sangrados se controlaron endoscópicamente con electrocoagulación, clipaje endoscópico y solución de trombina sobre la superficie de la lesión. [26] En la experiencia inicial en Colombia, donde se reportaron 9 casos, no hubo perforación ni sangrado en ningún procedimiento. [16] Actualmente, el tratamiento no quirúrgico con clips y antibióticos en una opción altamente efectiva para el manejo de perforaciones durante la DES. [27,29,30]

RESULTADOS DE LA MUCOSECTOMÍA FRENTE A LA DES EN CGT

La mucosectomía o resección endoscópica de la mucosa (REM) es mínimamente invasiva y segura, pero insuficiente para el tratamiento de lesiones >10mm. La evidencia sugiere que cuando se resecan estas lesiones con esta técnica, la resección tiene una alta probabilidad de suceder en fragmentos debido a las limitaciones técnicas de la mucosectomía estándar, lo cual ha aumentado la recurrencia local. [1,5] Por otro lado, la resección en fragmentos hace difícil estimar la profundidad de la invasión tumoral por el patólogo, dificultando la precisión del diagnóstico final. [3] En el estudio de Ono et al22 en el cual se realizaron mucosectomías y DES en CGT, la tasa de resección endoscópica completa fue más baja en lesiones ≥20 mm y en lesiones del tercio superior cuando se realizó mucosectomía en vez de DES. Adicionalmente, este estudio demostró que la disección en bloque es preferible a la resección en fragmentos, no solamente porque produce más resecciones completas, sino también porque con esta última se dificulta la reconstrucción de la pieza en patología. Es probable que también se atribuya la recurrencia local a la valoración histológica inapropiada de los múltiples fragmentos del espécimen.

RESULTADOS A LARGO PLAZO DE DES EN ESTUDIO NO JAPONES

Un estudio coreano realizó DES en 402 lesiones neoplásicas gástricas reportando que las resecciones por fragmentos incompletas presentaron una estadísticamente significante mayor tasa recurrencia local (odds ratio 5.23; 95% CI; p=0.001). De manera importante, este estudio demostró en un seguimiento a 3 años una tasa libre de enfermedad del 94.9%. Asimismo, este estudio demostró que las lesiones >20mm presentaron un riesgo significativo para ser resecciones parciales e incompletas (no curables) y estas a su vez se asociaron estrechamente con recidiva local. Por el contrario, el tipo macroscópico y la profundidad de invasión no se asociaron con recurrencia local. [31]

CURVA DE APRENDIZAJE

Según un estudio reciente, antes de aprender a realizar DES se requiere un nivel básico de endoscopia con enfasis en detección y caracterización de lesiones, así como la capacidad de realizar adecuadamente biopsia dirigida y obtener experiencia en procedimientos endoscópicos terapéuticos incluyendo hemostasia, polipectomía y EMR. [23] Programas de entrenamiento paso a paso como los del Centro Nacional de Cáncer de Tokyo, han sido muy eficaces logrando una tasa de resección en bloque de 100% con relativamente pocas complicaciones. [23] Para su realización, la DES requiere un alto nivel de conocimientos técnicos y destreza lo cual la hace especialmente difícil para los endoscopistas con menos experiencia.

BIBLIOGRAFÍA

1. Emura F, Oda, I, Ono H. Disección endoscópica de la submucosa (DES): un procedimiento superior a la mucosectomía para el tratamiento del cáncer gástrico temprano. Rev Col Gastroenterol. 2007;22:209-16.
2. Oda I, Gotoda T, Hamanaka H, et al. Endoscopic submucosal resection for early gastric cancer : Technical feasibility, operation time and complications from a large consecutive series. Digest Endosc. 2005;17:54-8.
3. Eguchi T, Gotoda T, Oda I, et al. Is endoscopic one-piece mucosal resection essential for early gastric

cancer? Digestive Endoscopy. 2003;15:113-6.
4. Emura F, Mejía J, Mejía M, et al. Utilidad de la cromoendoscopia sistemática en el diagnóstico del cáncer temprano y lesiones gástricas premalignas. Resultado de dos campañas masivas consecutivas de tamización en Colombia (2006-2007). Rev Col Gastroenterol. 2010;25:19-30.
5. Emura F, Oda I. Diagnóstico y tratamiento endoscópico del cáncer gástrico estado O. ¿Qué hacer para que aumente más? Rev Col Gastroenterol. 2009;24:333-5.
6. Gotoda T, Yanagisawa A, Sasako M, et al. Incidence of lymph node metastasis from early gastric cancer: estimation with a large number of cases at two large centers. Gastric Cancer. 2000;3: 219-25.
7. Gotoda T, Sasako M, Ono H, et al. Evaluation of the necessity for gastrectomy with lymph node dissection for patients with submucosal invasive gastric cancer. Br J Surg. 2001;88:444-9.
8. Emura F, Baron TH, Sano Y et al. Improving early detection of gastric cancer: a novel systematic alphanumeric-coded endoscopic approach. Rev Gastronterol Perú. 2013;2013;33:52-8.
9. Emura F, Sakai P, Quintero I, et al. Cromoendoscopia sistemática (CES). En: Guía para mejorar la calidad de la endoscopia digestiva. Calidad en endoscopia. Santiago de Chile: Sáenz R; 2010. 82-4.
10. Fujii T, Lishi M, Tatsuta M, et al. Effectiveness of premedication with pronase for improving visibility during gastroendoscopy: a randomized controlled trial. Gastrointest. Endosc. 1998;47:382-7.
11. Kida M, Kobayashi K, Saigenji K. Routine chromoendoscopy for gastrointestinal diseases: indications revised. Endoscopy. 2003;35:590-6.
12. Emura F, Gralnek I, Baron TH. The pharynx: examination of an area too often ignored during upper endoscopy. Gastrointes Endosc 2013. In press
13. Ishihara R, Inoue T, Uedo N, et al. Significance of each narrow-band imaging finding in diagnosing squamous mucosal high-grade neoplasia of the esophagus. J. Gastroenterol. Hepatol. 2010;25:1410-5.
14. Gotoda T, Iwasaki M, Kusano C, et al. Endoscopic resection of early gastric cancer treated by guideline and expanded National Cancer Centre criteria. Br J Surg. 2010;97:868-71.
15. Ono H, Hasuike N, Inui T, et al. Usefulness of a novel electrosurgical knife, the insulation-tipped diathermic knife-2, for endoscopic submucosal dissection of early gastric cancer. Gastric Cancer. 2008;11:47-52.
16. Emura F, Ricaurte O, Mejía J, et al. ESD for early gastric cancer in Colombia. A western validation of the Japanese experience. Gastrointest Endosc. 2009;69;AB178-AB178.
17. Wang AY, Emura R, Oda I, et al. Endoscopic submucosal dissection with electrosurgical knives in a patient on aspirin therapy (with video). Gastrointest. Endosc. 2010;72:1066-71.
18. Emura F, Mejia JC, Osorio C et al. Beginners experts gastroenterologists learning from japanese ESD endoscopists. Lessons learned from "Spatial Orientation". Gastrointest Endosc. 2012;75, Issue 4, Supplement, Page AB50.
19. Emura F, Waxman I. Manejo endoscópico de las lesiones precursoras y la neoplasia temprana en estómago. Editor: Castaño R, Artifon E. Endoscopia Oncológica: diagnóstica y terapéutica. 2011;55-63.
20. Goto O, Fujishiro M, Kidashima, et al. Outcomes of endoscopic submucosal dissection for early gastric cancer with special reference to validation for curability criteria. Endoscopy. 2009;41:118-22.
21. Rösch T, Sarbia M, Schumacher B, et al. Attempted endoscopic en bloc resection of mucosal and submucosal tumors using insulated-tip knives: a pilot series. Endoscopy. 2004;36:788-801.
22. Cardoso DM, Campoli PM de O, Yokoi C, et al. Initial experience in Brazil with endoscopic submucosal dissection for early gastric cancer using insulation-tipped knife: a safety and feasibility study. Gastric Cancer. 2008;11:226-32.
23. Catalano F, Trecca A, Rodella L, et al. The modern treatment of early gastric cancer: our experience in an Italian cohort. Surg Endosc. 2009;23:1581-6.
24. Dinis-Ribeiro M, Pimentel-Nunes P, Alfonso M, et al. A European case series of endoscopic submucosa dissection for gastric superficial lesions. Gastrointest. Endosc. 2009;69:350-5.
25. Con SA, Con-Chin GR, Kishimoto G, et al. Disección submucosa endoscópica (DSE) para el tratamiento curativo del cáncer gástrico precoz: experiencia inicial en Costa Rica. Rev Gastroenterol Perú. 2009;29:276-80.
26. Oda I, Suzuki H, Nonaka S,et al. Complications of gastric endoscopic submucosal dissection. Dig

Endosc. 2013;25 Suppl 1:71-8.

27. Baron T, Zielinsky M, Wong Kee Song L, et al. A comprehensive approach to the management of acute endoscopic perforations. Gastrointestinal Endosc. 2012;76:838-859
28. Ono H, Kondo H, Gotoda T, et al. Endoscopic mucosal resection for treatment of early gastric cancer. Gut. 2001;48:225-9.
29. Minami S, Gotoda T, Ono H, Oda I, et al. Complete endoscopic closure of gastric perforation induced by endoscopic resection of early gastric cancer using endoclips can prevent surgery (with video). Gastrointest. Endosc. 2006;63:596-601.
30. Fujishiro M, Yahagi N, Kakushima N, et al. Successful nonsurgical management of perforation complicating endoscopic submucosal dissection of gastrointestinal epithelial neoplasms. Endoscopy. 2006;38:1001-6.
31. Jan SJ, Seok RC, Phil JC, et al. Long-term outcomes of endoscopic submucosal dissection in gastric neoplastic lesions at a single institution in South Korea. Scandinavian J of Gastroenterol. 2009; 44:1315-22.
32. Oda I, Odagaki T, Suzuki H et al. Learning curve for endoscopic submucosal dissection of early gastric cancer based on trainee experience. Dig. Endosc. 2012; 24:129-132.

Disección endoscópica de la submucosa en cáncer colorectal temprano

FABIÁN EMURA
JOSE FRANCISCO CARRIEL

JUSTIFICACIÓN

El cáncer colorrectal temprano (T1) se define como la invasión tumoral limitada a la capa mucosa y submucosa de pared del colon. Actualmente el tratamiento endoscópico para el cáncer colorrectal T1 está ampliamente aceptado debido a su mínima invasividad y excelentes resultados clínico. La mucosectomía se acepta para las lesiones pequeñas, pero es inadecuada para el tratamiento de lesiones planas >20mm debido a que se han observado frecuentemente tanto recepción incompleta como recurrencia local. [1,2,3] En estos casos la disección endoscópica de la submucosa (DES) ha demostrado excelentes resultados con una baja morbilidad.

En occidente, la colectomía asistida por laparoscopia y microcirugía transanal son técnicas usadas frecuentemente en el tratamiento de tumores colorrectales. Usualmente la colectomía asistida requiere de hospitalización prolongada y tiene el riesgo potencial de complicaciones en el sitio de anastomosis. Por su parte, la resección transanal ha reportado hasta el 80% de casos con recurrencia local. [4] La DES comparada con estos tratamientos provee una alta frecuencia de resección en bloque, baja recurrencia local y más corta hospitalización.

TUMORES DE DISEMINACIÓN LATERAL (TDL)

Son definidos como lesiones planas superficiales >10mm que se extienden lateralmente por la pared del colon y el recto. Macroscópicamente hay dos tipos los granulares (G) y los no granulares (NG). Así mismo son 8 los criterios endoscópicos que se han asociado con invasión de la submucosa: tamaño >20mm, eritema en la superficie, presencia de un nódulo grande >10 mm, depresión central, cambio escleroso de la pared, pliegues convergentes, mucosa en piel de gallina y patrón glandular invasivo. [5]

DIAGNÓSTICO TEMPRANO DEL CÁNCER COLORRECTAL

Uno de los principales determinantes en el diagnóstico de las lesiones principales en el colon y recto es la preparación intestinal, la cual se debe clasificar como "adecuada" por el examinador en todos los casos. En este caso, "adecuada" se refiere a aquella preparación en la cual se puede diagnosticar con certeza toda lesión mayor o igual a 5 mm. [6] Una preparación adecuada del colon no sólo mejora la eficiencia de la colonoscopia en término de

tiempo en la intubación y porcentaje de colonoscopias completas, [31] sino también en su costo. [7,8]

Por otro lado en la colonoscopia se requieren ciertos indicadores de calidad para no pasar por alto las lesiones pequeñas y en especial las del lado derecho. Estos indicadores se han aceptado en el mundo entero y divulgado ampliamente. Su utilidad radica en que son eficaces para establecer la competencia del colonoscopista, así como su habilidad para medir la efectividad de cada procedimiento. Dentro de los cinco indicadores de calidad más importantes en colonoscopia, se destacan: intubación del ciego, foto documentación del ciego, detección de pólipos adenomatosos, tiempo de retiro ciego-recto y preparación intestinal. [9] Por otro lado, la colonoscopia sistemática alfanumérica propuesta por Emura y colaboradores, la cual asigna un número y un nombre a cada segmento del colon área que proporciona no sólo un registro completo del examen sino tambien ofrece mayor posibilidad de detectar lesiones tempranas. [10] (Figura 1) Según este protocolo se recomienda registrar fotográficamente un mínimo de 12 áreas durante la colonoscopia. Una vez se logra identificar una lesión con luz blanca, se recomienda emplear cromo endoscopia convencional o electrónica tipo NBI para identificar las características de la vasculatura superficial y así el tipo de lesión (pólipo hiperplásico, adenomatoso o cáncer temprano). Igualmente, la clasificación de Sano-Emura usando NBI ha demostrado ser muy eficaz para diferenciar los pólipos de colon y recto,[11] y su efectividad se ha validado recientemente en USA[12] y Latinoamérica. [13,14] Una vez se ha determinado el tipo de lesión se procede a escoger el mejor tratamiento (biopsia excisional, polipectomía, mucosectomía o DES). [15, 16]

INDICACIONES ACTUALES

Entre las indicaciones japonesas no se requiere realizar una ecoendoscopia diagnóstica para estimar la profundidad de la lesión ya que durante la misma colonoscopia, la profundidad de esta se precisa como intramucosa o submucosa superficial, con base en la identificación de las características de la vasculatura superficial con NBI y usando el patrón no invasivo/invasivo con magnificación y cromoendoscopia propuesto por Fujii y colaboradores.

DISECCIÓN ENDOSCÓPICA DE LA SUBMUCOSA

Cuando la realiza un endoscopista calificado la DES en colon y recto tiene una baja frecuencia de complicaciones y se constituye en una alternativa efectiva para el tratamiento del cáncer colorectal T1. En caso de lesiones en recto, la DES ofrece un procedimiento con menos morbilidad comparado con la resección abdominoperineal con excelentes resultados en términos de curación. [18] Para realizar la DES, se recomienda utilizar CO_2 en lugar de O_2 ya que es más seguro y efectivo debido a su rápida difusión. En caso de perforación y/o penetración en la pared pélvica (DES en recto), el CO_2 se difunde más rápidamente en los tejidos, evitando la acumulación de aire en el tejido celular subcutáneo. [19] Los pasos de la disección submucosa son: inyección en la submucosa, incisión circunferencial y disección submucosa. Para la inyección en la submucosa se recomienda una solución que levante prolongadamente la lesión entre las que se encuentran el ácido hialurónico,[18] el glicerol [20] y la solución salina hipertónica. [21]

En general, no se realiza marcación alrededor de la lesión (como en el estómago), puesto que en el colon y recto el borde tumoral se diferencia claramente del tejido sano y adicionalmente, al aumentar unos milímetros el tamaño de la disección, el tiempo operatorio podría aumentar considerablemente. La técnica de la DES se muestra en la figura 2.

MUCOSECTOMÍA EN FRAGMENTOS VS. DES

La mucosectomía tradicional es insuficiente para resecar en bloque una lesión plana >20 mm. Con esta técnica, la frecuencia de resección incompleta y como consecuencia la recurrencia local se han reportado como altas. [22] En contraste, la alta frecuencia de resección en bloque que

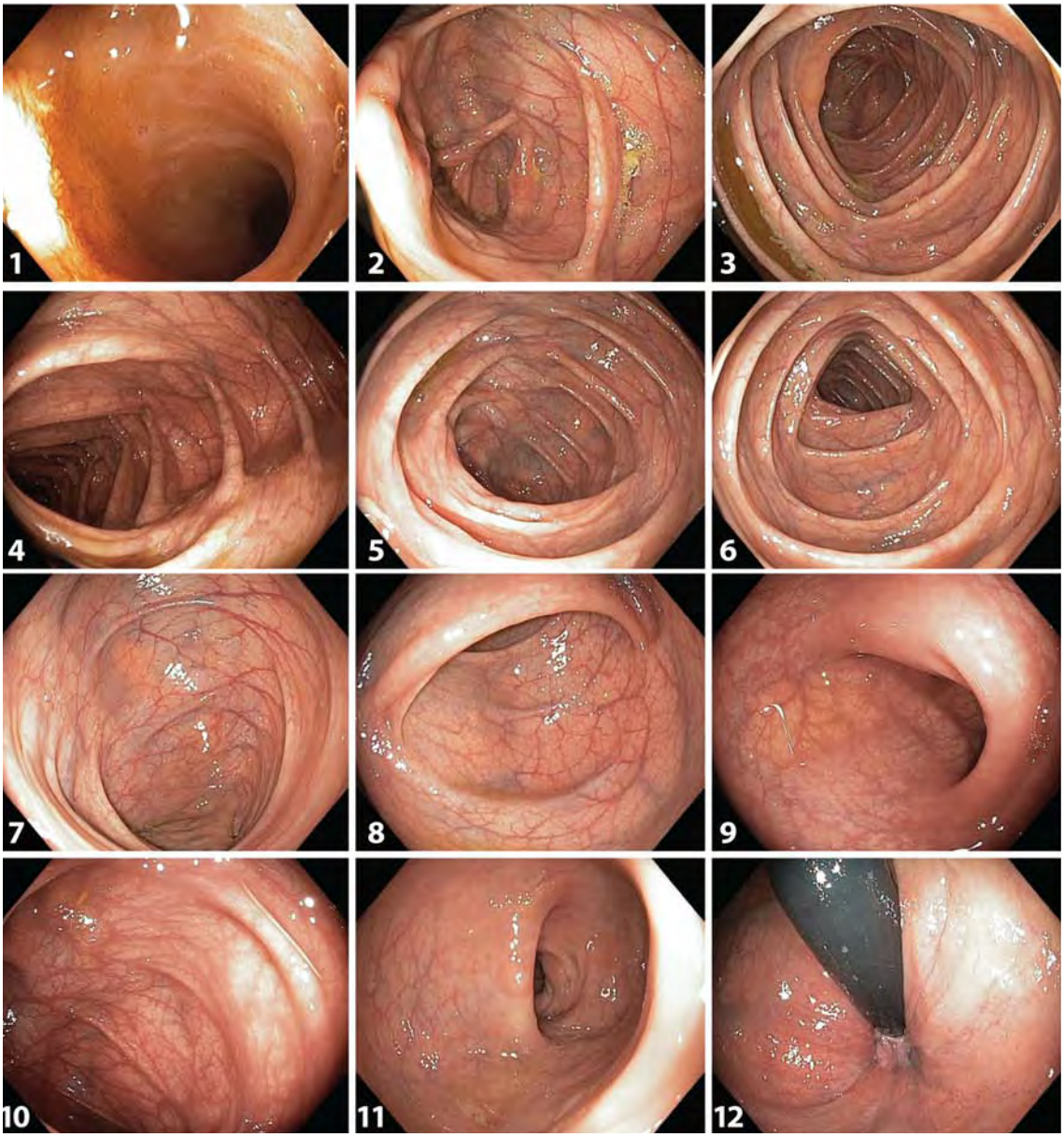

FIGURA 1. Colonoscopia sistemática alfanumérica.
1) Íleon terminal. 2) Ciego 3) Colon ascendente proximal 4) Colon ascendente distal 5) Angulo hepático, 6) Colon transverso, 7) Ángulo esplénico, 8) Colon descendente, 9) Sigmoide proximal 10) Sigmoide distal 11) recto y 12) recto en retroflexión.

ofrece la DES evita la resección incompleta y en fragmentos, y produce una baja frecuencia de recurrencia local. [18,19] En un estudio prospectivo multicéntrico se compararon la DES y la mucosectomía standard en 1,845 pacientes con neoplasias tempranas >20mm (1.029 mucosectomía / 816 DES). Se observó que la tasa de resección en bloque fue significativamente superior en la DES (94,5%) vs. mucosectomía (56,9%) aunque el tiempo del procedimiento fué mayor en DES (96 ± 69 min) vs. mucosectomía (18 ± 23 min). La tasa de perforación fue ligeramente superior pero significativa en la DES (1,6%) vs. mucosectomía (0,8%). [23]

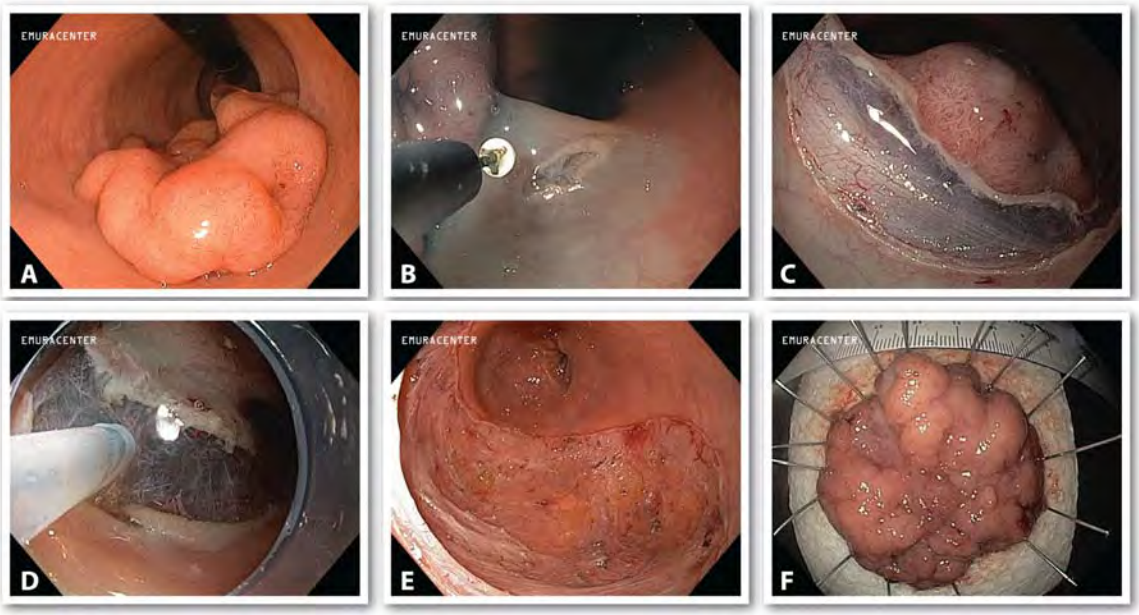

FIGURA 2. Disección endoscópica de la submucosa (DES) en recto.
A). Lesión tipo LST-G, recurrente postpolipectomía de 50mm de diámetro, localizada en recto a 10cm del BA. Estimación de profundidad 0, T1, intramucosa. B). Precorte con bisturí de punta convencional e inicio de la incisión con IT Knife2. C). Incisión circunferencial separando el tumor del tejido sano subyacente. D). Inyección en la Sm con SSN, índigo carmine y ácido hialurónico. E). Lesión resecada dejando expuesta la capa muscular propia. F). Lesión extendida con alfileres. El análisis histopatológico demostró neoplasia intraepitelial no invasiva tipo adenoma velloso con displasia de alto grado sin invasión linfovascular y con bordes de disección negativos.

LA DES EN COLON Y RECTO EN EL JAPÓN

Hay una creciente evidencia en el Japón acerca de la efectividad de la DES en el tratamiento de lo TDL. Recientemente, Saito y colaboradores publicaron 1111 casos realizados en 10 centros especializados, reportando resección en bloque y curativa en 88% y 89% respectivamente con una muy baja frecuencia de complicaciones (perforación en 4,9 % y sangrado en 1,5% de los casos). [24] Debido a la alta tasa de curabilidad, hoy en día en la DES en colon y recto realizada por expertos es considerada un tratamiento efectivo y una excelente alternativa a la cirugía tradicional.

Table 1. Experiencia de DES en paises occidentales.

Autor	País	Año	Tipo	Pacientes	Tamaño (mm)	En bloque (%)	Curación (%)	Sangrado/ Perforación (%)
Repici	Italy	2007	Serie	29		55.1 *	55.1 *	13.7
Antillon	USA	2008	Case Report	1	140	100	100	0 / 0
Emura	Colombia	2009	Serie	3	43	100	100	0 / 0
Stroppa	Italy	2010	Serie	3	86	100 *	100 *	0 / 0

* ESD/EMR (Técnica híbrida)

EXPERIENCIA DE LA DES EN CÁNCER COLORECTAL EN OCCIDENTE

Aunque limitada, la experiencia de la DES en colon y recto es creciente en occidente. Se han publicado casos de disección en un bloque en Colombia,[25] de resección en dos pasos (incisión circunferencial y polipectomía) en Italia[26] y un reporte de caso en recto con bisturí de punta convencional en USA. [27] (Tabla 1).

COMPLICACIONES

En la serie japonesa más grande realizada en una sola institución, se reportó perforación en 10/200 casos (5%) y sangrado postoperatorio en 4/200 casos (2%). De las perforaciones, sólo un caso requirió tratamiento quirúrgico debido a cierre con clips inefectivo. [18] Así mismo en otro reciente estudio multicéntrico en Japón la perforación intraoperatoria ocurrió en 54/1111 casos (4.9%), 4 casos de perforación tardía (0,4%) y 17 casos de sangrado postoperatorio (1,5%). De estos, dos casos de perforación intraoperatoria y 3 casos de perforación tardía requirieron manejo quirúrgico. [24] En casos de fibrosis de la submucosa secundaria a resección o polipectomía endoscópica previa, la disección de la submucosa se hizo más difícil y la probabilidad de perforación fue mayor.

MANEJO DE LA PERFORACION DURANTE DES

En la mayoria de los casos, la perforación es sólo diagnosticada por el operador hasta que aparece el neumoperitoneo y la distensión abdominal. Después de la descompresión abdominal con aguja, debe siempre intentarse el cierre inmediato con clips el cual es usualmente exitoso en manos expertas. El tratamiento médico posterior consiste en nada via oral y antibióticos de amplio espectro. [28]

Debido a que el recto está localizado por debajo de la reflexión peritoneal, cuando se presenta perforación en el recto durante una DES el aire no diseca hacia la cavidad abdominal sino hacia el tejido perirectal lo que se denomina "penetración a tejido perirectal "la cual se define como la evidencia visual o radiológica de dehiscencia de tejido más allá de la mucosa sin perforación. [29] (Figura 3).

Cuando ocurre salida de aire al espacio perirectal, enfisema subcutáneo puede aparecer en el cuello, cabeza y miembros superiores debido a la existencia de planos fasciales que comunican el tejido cervical con el medistino y el retroperitoneo permitiendo que el aire se difunda rápidamente. [30] Una vez identificado el defecto se debe tratar de cerrar con clips metálicos lo más pronto posible para disminuir la salida de aire y reducir el enfisema. El enfisema subcutáneo usualmente se resuelve en pocos dias. El uso

FIGURA 3. Penetración durante DES en recto

A). Penetración en la porción central del área de disección durante DES en recto B). Se observa tejido perirectal a través del defecto. No se presentó distensión abdominal pero sí enfisema subcutáneo en cuello. C). Cierre del defecto con clips metálicos.

de CO_2 es altamente recomendado no sólo para disminuir la distensión abodminal sino también para evitar una fuga rápida de aire que difuculte el cierre con clips.

DES VS. RESECCIÓN TRANS-ANAL

Reciente un estudio japonés comparó la efectivadad de DES y la resección trans-anal (RTA) en 85 pacientes. [31] La tasa de curación y resección en bloque fué superior en el grupo de DES comparada con el grupo de RTA (67% vs 42% respectivamente). Los pacientes sometidos a DES no presentaron recurrencia local, mientras que en los pacientes sometidos a RTA la recurrencia local alcanzó el 23%. La estancia hospitalaria fue significativamente menor en el grupo de DES comparada con el grupo de RTA (4.9 vs 7 días) datos similares a los encontrados por un estudio coreano. [32] Las complicaciones en ambos grupos fueron comparables y se manejaron médicamente, aunque en el grupo de DES no se presentaron complicaciones anestésicas sí lo hicieron 2 pacientes en el grupo de RTA.

DES VS. CIRUGÍA LAPAROSCÓPICA

En otro reciente estudio japonés se compararon 589 pacientes intervenidos con estas dos técnicas. A 297 se les realizó DES con diagnóstico de tumores intramucosos o levemente invasivos a la submucosa (sm1 <1000µm) y a 292 se les realizó cirugía laparoscópica (CL) con las mismas indicaciones. La tasa de curación y resección en bloque del grupo de DES fué del 80% y 87% respectivamente, pero sin diferencias significativas al grupo de CL (100%). El tiempo promedio de la DES fue de 93 a 107 minutos en colon y de 129 minutos en recto. Mientras que los tiempos promedios de CL fueron superiores con 315 y 185 minutos en colon y 263 minutos en recto. Aunque no hubo diferencia significativa en el reinicio de la vía oral, sí lo hubo en la estancia hospitalaria ($p < 0.001$) con un promedio de 4 días para la DES vs 13 días en CL. En cuanto a las complicaciones el riesgo de infección del sitio operatorio fue una de las principales complicaciones del grupo de CL (10,6%) con 2 pacientes que presentaron absceso pélvico y 3 pacientes con fuga de la anastomosis que requirió cirugía de urgencia. Con todos estos hallazgos se puede concluir que ambas técnicas son comparables en cuanto a tasa de resección en bloque o curación, con una tasa de sobrevida a 3 años similar (DES 99,2% y CL 99,5%)[33] con la diferencia a favor de DES de ser menos invasiva, tener menor tiempo operatorio, preservar el órgano y ser menos mórbilida al evitar la realización de estomas y evitar complicaciones debidas a la anastomosis.

CURVA DE APRENDIZAJE

La DES en centros occidentales ha demostrado ser efectiva y aplicable luego de adecuada enseñanza y supervisión. [25,26,27] Dentro de una curva de aprendizaje se obtienen tasas de resección en bloque del 80% luego de 5 procedimientos en recto y 20 en colon. Además se logra disminuir el tiempo quirúrgico necesario por centímetro cuadrado de la lesión una vez superados los 20 procedimientos con una tasa de perforación similar a otros centros de entrenamiento. [34] Sin embargo otro estudio demostró que es necesaria una práctica amplia y exhaustiva para alcanzar los estándares de la escuela japonesa. [35] Hotta y colaboradores demostraron que eran necesarios aproximadamente 80 DES para lograr la tasa de resección en bloque y R0 ideal (90 y 80% respectivamente) y por lo menos 40 DES para disminuir la tasa de perforación por debajo del 5%. [36] Es necesario saber que con un entrenamiento formal, el refinamiento de la técnica y el adecuado uso de los nuevas tecnologías e instrumentos, métodos de tracción, soluciones para la inyección de la submucosa entre otros, se puede lograr disminuir el riesgo de complicaciones y el tiempo operatorio, logrando así optimizar la implementación de la DES a nivel global. [37,38]

BIBLIOGRAFÍA

1. Emura F, Saito Y, Taniguchi M, et al. Further validation of magnifying chromocolonoscopy for differentiating

colorectal neoplastic polyps in a health screening center. J. Gastroenterol. Hepatol. 2007; 22:1722-7.

2. Emura F, Saito Y, Matsuda T, et al. Colorectal cancer less than 10mm. ¿Should we look at small lesions during screening colonoscopy? Gastrointest Endosc. 2006;63:AB199
3. Saito Y, Fukuzawa M, Matsuda T, et al. Clinical outcome of endoscopic submucosal dissection versus endoscopic mucosal resection of large colorectal tumors as determined by curative resection. Surg Endosc. 2010; 24:343-52.
4. Said S, Müller JM. ¿TEM-minimal invasive therapy of rectal cancer? Swiss Surg. 1997;3: 248-54.
5. Uraoka T, Saito Y, Matsuda T, et al. Endoscopy indications for endoscopic mucosal resection of laterally spreading tumors in the colorectum. Gut. 2006;55:1592-7.
6. Emura F, Carr-Locke D, Santacoloma M. La colonoscopia: su razón, su indicación y la medición de su calidad. A propósito de un estudio que dice que ¡no es tan buena como parece! Rev Col Gastroenterol. 2009;24:51-9.
7. Froehlich F, Wietlisbach V, Gonvers J-J, et al. Impact of colonic cleansing on quality and diagnostic yield of colonoscopy: the European Panel of Appropriateneses of Gastrointestinal Endoscopy European multicenter study. Gastrointest. Endosc. 2005;61: 378-84.
8. Rex DK, Imperiate TF, Latinovich DR, et al. Impact of bowel preparation on efficiency and cost of colonoscopy. Am. J. Gastroenterol. 2002; 97:1696-700.
9. Rex DK, Petrini JL, Baron TH, et al. Quality indicators for colonoscopy. Am J Gastroenterol. 2006;101:873-85.
10. Emura F, Wang AY. Disección Endoscópica de la Submucosa. Endoscopia y patología biliodigestiva. Editorial Médica Latinoamericana. Editor: Landazabal G. 2011;427-36.
11. Sano Y, Emura F, Ikematsu H. Narrow-band imaging. En: colonoscopy: Principles and practice. Oxford, UK: Wiley-Blackwell; 2009. P. 514-26.
12. Henry ZH, Yeaton P, Shami VM, et al. Meshed capillary vessels found on narrow-band imaging without optical magnification effectively identifies colorectal neoplasia: a North American validation of the Japanese experience. Gastrointest Endosc. 2010;72:118-26.
13. Canales OM, Miyagui j, Takano J, et al. Usefullnes of the exera magnifying NBI system for diferential diagnosis of small colorectal polyps using the Sano-Emura classification in Peru. Gastrointest Endosc. 2011;73:AB438-9.
14. Soto JR, Emura F, Bronstein M, et al. Meshed capillary vessels found on narrow-band imaging without optical magnification effectively identifies colorectal neoplasia. A pilot study in Venezuela. Gastrointest Endosc. 2011;73: AB217.
15. Ikematsu H, Matsuda T, Emura F, et al. Efficacy of capillary pattern type IIIA/IIIB by magnifying narrow band imaging for estimating depth of invasion of early colorectal neoplasms. BMC Gastroenterol. 2010;10:33
16. Iwatate M, Ikumoto T, Sano Y et al. Diagnóstico de las lesiones neoplásicas y no neoplásicas y predicción de la invasión submucosa del cáncer colorrectal temprano durante la colonoscopia. Rev Col Gastroenterol. 2011;26:43-57.
17. Matsuda T, Fujii T, Saito Y, et al. Efficacy of the invasive/noninvasive pattern by magnifying chromo endoscopy to estimate the depth of invasion of early colorectal neoplasm. Am. J. Gastroenterol. 2008;103:2700-6.
18. Saito Y, Uraoka T, Matsuda T, et al. Endoscopic treatment of large superficial colorectal tumors: a case series of 200 endoscopic submucosal dissections (with video) Gastrointest. Endosc. 2007;66:966-73.
19. Saito Y, Uraoka T, Matsuda T, et al. A pilot study to assess the safety and efficacy of carbon dioxide insufflation during colorectal endoscopic dissection with the patient under conscious sedation. Gastrointest. Endosc. 2007;65:537-42.
20. Uraoka T, Fujii T, Saito Y, et al. Effectiveness of glycerol as a submucosal injection for EMR. Gastrointest. Endosc. 2005;61:736-40.
21. Fujishiro M, Yahagi N, Kashimura K, et al. Comparison of various submucosal injection solutions for maintaining mucosal elevation during endoscopic mucosal resection. Endoscopy. 2004;36:579-83.
22. Tamegai Y, Saito Y, Masaki N, et al. Endoscopic submucosal dissection: a safe technique for colorectal tumors.Endoscopy. 2007;39:418-22.
23. Nakajima T, Saito Y, Tanaka S et al. Current status of endoscopic resection strategy for large, early colorectal neoplasia in Japan. Surg Endosc. 2013 In press.
24. Saito Y, Uraoka T, Yamaguchi Y, et al. A prospective, multicenter study of 1111 colorectal endoscopic submucosal dissections (with video). Gastrointest.

Endosc. 2010;72:1217-25.

25. Emura F, Mejia J, Ricaurte O, et al. Usefulness of the novel IT-Knife 2 for colorectal ESD. Endoscopy. 2009; 41(Suppl 1): A2.
26. Stroppa I, Milito G, Lionetti R, et al. Rectal laterally spreading tumors successfully treated in two steps by endoscopic submucosal dissection and endoscopic mucosal resection. BMC Gastroenterol. 2010;10:135.
27. Antillon MR, Bartalos CR, Miller ML, et al. En bloc endoscopic submucosal dissection of a 14 cm laterally spreading adenoma of the rectum with involvement to the anal canal: expanding the frontiers of endoscopic surgery (with video). Gastrointest. Endosc. 2008;67:332-7.
28. Baron T, Zielinsky M, Wong Kee Song L, et al. A comprehensive approach to the management of acute endoscopic perforations. Gastrointestinal Endosc. 2012;76:838-859.
29. Cotton PB, Eisen GM, Aabakken L, et al. A lexicon for endoscopic adverse events: report of an ASGE workshop. Gastrointest Endosc 2010;71:446-54.
30. Maunder RJ, Pierson DJ, Hudson LD. Subcutaneous and mediastinal emphysema. Pathophysiology, diagnosis, and management. Arch Intern Med 1984;144:1447-53.
31. Kiriyama S, Saito Y, Matsuda T et al. Comparing endoscopic submucosal dissection with transanal resection for non-invasive rectal tumor: a retrospective study. J. Gastroenterol. Hepatol. 2011;26:1028-33.
32. Lee SH, Jeon SW, Jung MK et al. A comparison of transanal excision and endoscopic resection for early rectal cancer. World J Gastrointest Endosc. 2009;1:56-60.
33. Kiriyama S, Saito Y, Yamamoto S et al. Comparison of endoscopic submucosal dissection with laparoscopic-assisted colorectal surgery for early-stage colorectal cancer: a retrospective analysis. Endoscopy. 2012;44: 1024-30.
34. Iacopini F, Bella A, Costamagna G et al. Stepwise training in rectal and colonic endoscopic submucosal dissection with differentiated learning curves. Gastrointest. Endosc. 2012;76:1188-96.
35. Farhat S, Chaussade S, Ponchon T et al. Endoscopic submucosal dissection in a European setting. A multi-institutional report of a technique in development. Endoscopy. 2011;43:664-70.
36. Hotta K, Oyama T, Shinohara T et al. Learning curve for endoscopic submucosal dissection of large colorectal tumors. Dig Endosc. 2010;22:302-6.
37. Uraoka T, Parra-blanco A, Yahagi N. Colorectal endoscopic submucosal dissection: Is it suitable in western countries? J. Gastroenterol. Hepatol. 2013;28:406-14.
38. Hotta K, Yamaguchi Y, Saito Y et al. Current opinions for endoscopic submucosal dissection for colorectal tumors from our experiences: indications, technical aspects and complications. Dig Endosc. 2012;24 Suppl 1:110-6.

Miotomía esofágica endoscópica para acalasia (POEM)

FABIÁN EMURA
JHORDAN GUZMÁN MD, HARUHIRO INOUE

INTRODUCCIÓN

El concepto de cirugía endoscópica transluminal por orificios naturales (NOTES), [1-3] ha inspirado a endoscopistas y cirujanos endoscópicos para crear y establecer un tratamiento nuevo y menos invasivo como alternativa de manejo de varios trastornos gastrointestinales, siendo la acalasia esofágica el objetivo primordial de esta técnica. La inyección de Botox y la dilatación neumática han sido frecuentemente el tratamiento de primera línea para la acalasia. [4-5] Si estas intervenciones no son efectivas, la miotomía laparoscópica es la indicada como segunda línea de tratamiento. [6]

Recientemente, la miotomía esofágica endoscópica por vía oral (POEM) se ha desarrollado como un tratamiento endoscópico mínimamente invasivo con la intención de cura permanente de la acalasia. [7] El concepto de la miotomía endoscópica fue reportada por primera vez hace 3 décadas, [8] pero el método descrito de incisión directa a través de la capa mucosa no se consideró un enfoque seguro y confiable. Pasricha y colaboradores[9] informaron recientemente el concepto de la miotomía a través de un túnel submucoso usando un modelo porcino, lo que permitió el cierre de la abertura de la mucosa lejos del sitio de la miotomía. Sumiyama y colaboradores[10] también informaron la utilidad de la técnica del túnel submucoso en modelo porcino. Sobre la base de estos datos experimentales, un nuevo método de la miotomía endoscópica se ha desarrollado y establecido por Hinoue y colaboradores. [11] En este capítulo se describen, las técnicas actuales, aplicaciones y los resultados clínicos de POEM.

INDICACIONES

Todos los pacientes con acalasia pueden ser tratados por POEM. En la serie publicada por Hinoue en el 2010, la indicación de POEM se limitó a acalasia no sigmoidea, pero la respuesta al procedimiento fue mejor de lo esperado. Con base en estos resultados iniciales, el estudio se abrió a todos los grados de la acalasia. Recientemente, la indicación de POEM se amplió para incluir los casos que recaen después del manejo quirúrgico. En la actualidad, los autores no tienen excepciones cuando contemplan la aplicación del POEM. [11]

LOS EQUIPOS USADOS EN EL POEM

Un endoscopio de visión frontal con un diámetro exterior de 9.8mm y un accesorio distal tipo cap de tapa transparente (MH-588, Olympus, Center Valley, PA, EE.UU.). El cap tiene terminación oblicua que permite una visión distal a una distancia de 1cm y es esencial para la introducción y mantenimiento de visualización endoscópica dentro del espacio submucoso. (Figura 1A) Todo el equipo, incluyendo el propio endoscopio, se esteriliza con óxido de etileno. Además, se requiere un bisturí con punta de triángulo (KD-640L; Olympus) el cual se utiliza para disecar la capa submucosa y también para dividir paquetes musculares circulares en el plano de la unión gastroesofágica. (Figura 1B) El diámetro máximo de la punta del bisturí es de 2.6mm, lo cual facilita su paso a través del canal de trabajo de 9.8mm del endoscopio. Los autores utilizan un generador de energía Electroquirúrgica (VIO 300D, Erbe, Turbingen, Alemania), que permite un modo de pulverización de la coagulación con la disección de tejido sin contacto. El modo de coagulación con spray hace que la disección de la submucosa durante la creación del túnel sea mucho más fácil, más rápida y con menos sangrado. Un fórceps de coagulación (Coagrasper, FD-411QR, Olympus) es utilizado para cauterizar vasos mayores cuando se detectan durante la disección submucosa. El dióxido de carbono (CO_2) como gas de insuflación es un factor fundamental para lograr un POEM seguro. El suministro de CO_2 se proporciona con la ayuda de un insuflador de CO_2 (UC; Olympus) y un tubo estándar (Figura 1C). La insuflación endoscópica con CO_2 controlado con 1,2 l / min es beneficiosa para reducir el riesgo tanto de enfisema mediastinal como de embolización aérea.

Para el cierre definitivo del sitio de entrada de la mucosa, se usan clips hemostáticos (EZ-CLIP, HX-110QR, Olympus). El uso de clips hemostáticos, permite el cierre de la mucosa herméticamente, evitando así la fuga del contenido del esófago hacia el mediastino.

A. Cap transparente con terminación oblicua.

B. Bisturí con punta de triángulo.

C. Insuflador de CO_2.

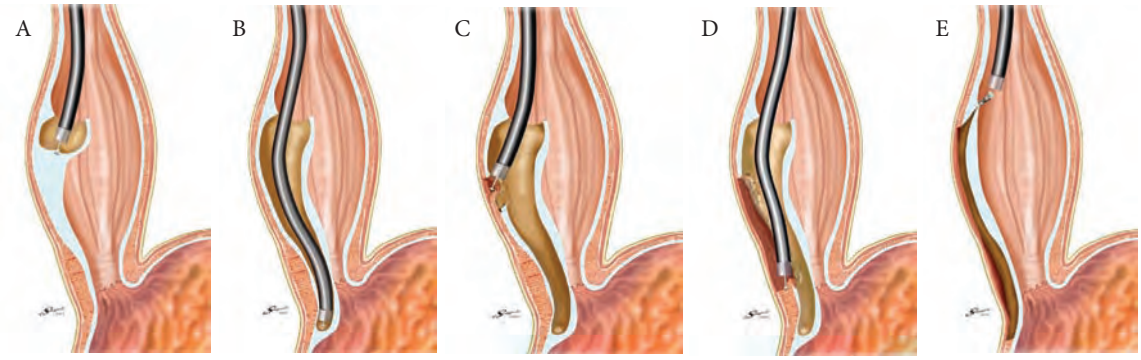

FIGURA 2. Descripción esquemática de POEM.
A. Insición en la mucosa previa inyección de SSN con índigo carmín en la submucosa. B. Creación del tunel submucoso. C. Miotomía de fibras circulares. D. La miotomía se extiende más allá de la UEG. E. Cierre con clips de la capa mucosa.

EXÁMENES Y PREPARACIÓN ANTES DEL PROCEDIMIENTO

El esofagograma, la manometría y la endoscopia alta son esenciales para el correcto diagnóstico de acalasia esofágica. La tomografía computarizada (TC) se utiliza no sólo para evaluar el grado de dilatación esofágica sino también para proporcionar información de las características anatómicas de las estructuras adyacentes. Se sugiere dieta líquida y preparación esofágica el día previo al POEM en especial en casos de acalasia tipo sigmoidea. Con el uso de un endoscopio de canal grande, los contenidos del esófago pueden ser evacuados. Adicionalmente, se recomienda que los pacientes se someten a ayuno completo el día del procedimiento. Durante el procedimiento, una vista endoscópica confirma la luz esofágica sin residuos sólidos ni líquidos. Un esófago vacío también evita la aspiración durante la inducción de la anestesia.

PROCEDIMIENTO

La técnica descrita por Inoue y colaboradores se describe en la figura 2. Los cuatro pasos detallados de la técnica se describen a continuación:

Paso 1: La intubación orotraqueal e insuflación con CO_2

Insuflación

El procedimiento se realiza con el paciente bajo anestesia general, de lo contrario se puede producir enfisema mediastinal grave cuando se realiza sólo con sedación consciente y sin intubación endotraqueal. La ventilación con presión positiva reduce el riesgo de enfisema mediastinal. Para evitar el síndrome compartimental abdominal, la parte superior del abdomen se destapa y después se evalúa periódicamente durante el procedimiento; cuando el abdomen se encuentra excesivamente distendido, se recomienda drenaje del CO_2 de la cavidad abdominal usando un catéter.

Paso 2: Creación de un túnel submucoso

Entrada a la mucosa

Se realiza inyección submucosa con 10ml de solución salina más índigo carmín al 0,3% antes de la apertura de la superficie de la mucosa. El punto de entrada por lo general se encuentra en la pared anterior del esófago. Se hace una incisión longitudinal de 2cm a las 2 de las manecillas del reloj; adoptando esta posición en el esófago se alcanza la curvatura menor del estómago evitando la lesión de fibras del esfínter. (Fig. 3A)

La inyección de la submucosa se realiza generalmente en el esófago medio, aproximadamente 13cm proximal a la unión gastroesofágica. La longitud estimada del túnel es de 16cm (29-45 cm). Si los pacientes tienen contracciones anormales del tercio superior del esófago, una miotomía extendida puede ser requerida. Una miotomía grande puede controlar eficazmente el dolor torácico causado por el espasmo del músculo hipertrofiado.

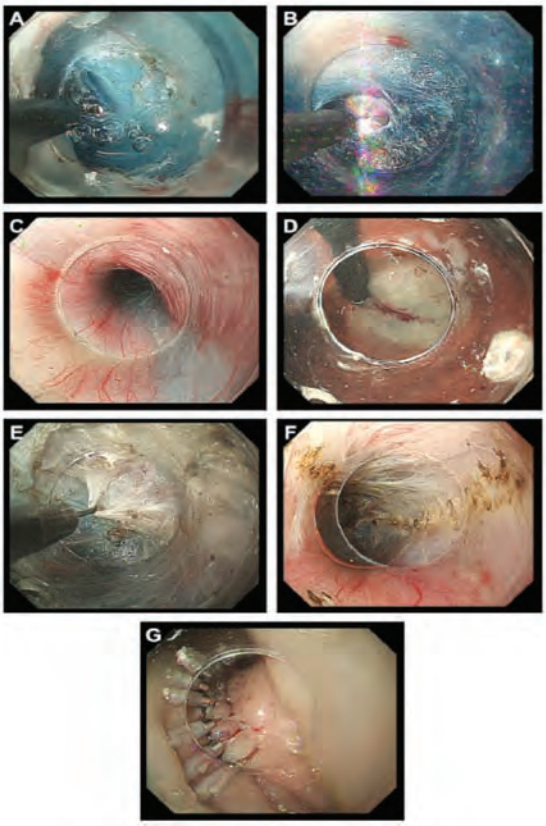

FIGURA 2. Pasos importantes en la técnica de POEM. A. Insición longitudinal en la mucosa a las 2 del reloj. B. Creación del tunel submucoso. C. Visualización de los vasos en empalizada dentro de la capa submucosa. D. Visualización del margen distal en retroflexión. E. El bisturí con punta de triángulo se usa para retraer las fibras hacia el lumen y coagularlas. F. Las fibras musculares longitudinales son identificadas en el fondo del sitio de la miotomía. G. Cierre de la capa mucosa con clips.

Túnel submucoso

El túnel se crea distalmente mediante el uso de una técnica similar a la disección endoscópica de la submucosa. El túnel pasa sobre la unión gastro esofágica (UGE) y entra al estómago hasta 3 cm distal a la UGE. Con el bisturí de punta triangular, el tejido submucoso es disecado casi en la superficie de la capa muscular mediante una técnica sin contacto con el modo de rociado de la coagulación a 50W, efecto 2 (Fig. 3B). Es importante mencionar que la disección nunca se debe realizar directamente adyacente a la capa de la mucosa porque esta se convertirá en la única barrera entre el lumen del esófago y el mediastino después de la finalización de la miotomía. Una abertura de la mucosa en el túnel distal podría llevar a mediastinitis y sepsis. Si el plano de disección en la submucosa no es claro, se debe repetir la inyección de solución salina la cual aumentará la demarcación entre la capa submucosa y la muscular propia; la anchura del túnel es de alrededor de un tercio de la circunferencia del esófago. La identificación de los vasos en empalizada dentro de la capa submucosa es útil para la identificación de la UGE. (Fig. 3C) Una vez que la punta del endoscopio ha alcanzado el cardias, el espacio submucoso se abre ampliamente. La ubicación del margen distal del túnel puede ser verificada en retroflexión desde el lumen gástrico. (Fig. 3D) Los grandes vasos identificados dentro del túnel submucoso se coagulan con pinza hemostática en modo soft-coagulación 80 W, efecto 5.

Identificación de la UGE

Un desafío al realizar el POEM es la identificación de la UGE dentro del espacio submucoso. El primer indicador de la ubicación de la UGE es la profundidad de inserción del endoscopio desde los incisivos. La posición de la UGE medida desde el interior del lumen del esófago se registra con precisión antes de crear el túnel submucoso; la profundidad de inserción del endoscopio en el túnel submucoso es similar a la de la luz verdadera. El segundo indicador de la ubicación de la UGE es un aumento en la resistencia cuando el endoscopio atraviesa la UGE, seguido de una relajación del sistema cuando el endoscopio pasa a través de esta y entra en el espacio submucoso gástrico. El tercer indicador de la ubicación de la UGE es la visualización endoscópica de los vasos en empalizada de la capa submucosa. Estos vasos se encuentran en el extremo distal del esófago y fueron identificados en todos los casos de POEM realizados. [11] Por último, el cuarto indicador es el grado de vascularización en la capa submucosa. En el espacio submucoso esofágico, se observan pocos vasos, pero cuando el endoscopio cruza al estómago, la vasculatura submucosa se torna abundante.

Paso 3: Miotomía endoscópica del esfínter

La disección de la capa muscular circular se inicia 2cm distal al punto de entrada de la mucosa y 10cm proximal a la UGE. La punta afilada del bisturí con punta de triángulo se utiliza para capturar paquetes musculares circulares y luego ser retraídos hacia el lumen del esófago. (Fig. 3E) Las fibras circulares son divididas mediante una corriente de pulverización de la coagulación a 50W, efecto 2. Sólo los haces musculares circulares deben levantarse y ser cortados con electrocauterio. Un plano de músculo longitudinal se identifica en la parte inferior del sitio de la miotomía. (Fig. 3F) Este espacio intramuscular es el espacio ideal para ser disecado continuamente mientras se mantiene la capa muscular longitudinal intacta. Al tratar de mantener la capa muscular longitudinal intacta, el endoscopista puede reducir potencialmente el riesgo de lesiones a las estructuras mediastínicas que rodean el esófago. La división del músculo del esfínter se continúa desde el lado proximal de la UGE hacia el estómago hasta que el endoscopio pasa a través del segmento estrechado en el nivel de las fibras en collar estrechas. La miotomía se extiende por una distancia de 2cm en el estómago. El paso fácil del endoscopio a través de la UEG sin resistencia desde el interior del lumen nativo proporciona la confirmación de la miotomía completa. (Fig. 3 F).

Evitar la enfermedad por reflujo gastroesofágico (ERGE)

En la miotomía laparoscópica, un procedimiento antirreflujo parcial es realizado rutinariamente para prevenir la enfermedad por reflujo gastroesofágico ya que es inevitable el daño de la estructuras protectoras. En el POEM, ningún procedimiento antirreflujo se realiza porque el endoscopista nunca toca la membrana frenoesofágica la cual rodea el esófago abdominal y la parte superior del cardias. Teóricamente, el hiato se deja intacto y de igual manera el mecanismo de válvula. Para reducir el riesgo de ERGE después de POEM, la miotomía anterior se realiza a las 2 en sentido de las manecillas del reloj en la circunferencia del esófago (pacientes en posición supina) se dirige la miotomía a la curvatura menor gástrica sin alterar el ángulo agudo de His que se encuentra a las 8 del reloj.

Miotomía, longitud y dirección

Una ventaja importante de POEM es la capacidad de adaptar la longitud de la miotomía. La longitud de la miotomía es usualmente >10cm. En pacientes con dolor torácico causado por las contracciones anormales de la hipertrofia muscular dentro del cuerpo esofágico, una miotomía larga es requerida. En la serie de los autores, la miotomía más larga fue de 25cm en dos casos de acalasia importante. [11] También podemos controlar fácilmente la dirección de la miotomía. Por otra parte, en casos de procedimiento quirúrgico previo fallido, el POEM se realiza en la pared posterior del esófago para evitar el contacto con las cicatrices previas.

Paso 4: Cierre de la entrada de la mucosa

Antes del cierre del sitio de entrada de la mucosa, 20ml de solución salina con 80mg de gentamicina se aplican en el túnel submucoso. El sitio de entrada de la mucosa, normalmente de 2 a 3cm de largo, se cierra con 5 a 10 clips endoscópicos. (Fig. 3G) Incluso cuando la entrada de la mucosa es alargada a una ubicación sobre el sitio miotomía, el cierre hermético con la mucosa clips evita la fuga del contenido del esófago hacia el mediastino. El cierre exitoso de la mucosa se confirma con la apariencia endoscópica. En la realización del procedimiento, el endoscopio se inserta de nuevo en el lumen nativo y se avanza hasta el estómago para confirmar el paso suave a través de la UGE.

Cuidado Postoperatorio

Gastroscopia

El objetivo es confirmar la integridad de la mucosa. Si no hay ningún daño de la mucosa se recomienda iniciar dieta líquida. Por el contrario si hay defecto en la mucosa, el paciente se mantiene en ayunas hasta la confirmación de cierre del defecto. Afortunadamente, en la serie de los autores no se reportaron defectos de la mucosa. Si existe, esta debe ser reforzada después de la miotomía completa, ya que la capa mucosa es la única barrera entre el lumen del esófago y mediastino. La realización de un esofagograma es importante para confirmar

el paso completo de los medios de contraste a través de la miotomía endoscópica a través de la UGE sin fugas o estasis. Un adecuado vaciamiento esofágico y la ausencia de fugas permite el reinicio de la vía oral. Se recomienda que los pacientes inicien dieta líquida a las 24 horas, dieta blanda a las 48 horas y dieta normal al tercer día.

Antibióticos:

Una infusión intravenosa de antibióticos en los primeros tres días después del POEM es recomendada, continuando con 4 días de antibióticos orales ambulatoriamente.

RESULTADOS CLÍNICOS

El primer caso de POEM se realizó el 8 de septiembre 2008. La primera serie reportó ciento cinco pacientes consecutivos, incluyendo 16 pacientes con acalasia sigmoidea. En todos los pacientes la disfagia se recuperó dramáticamente excepto en un caso. En la mayoría de los pacientes, el dolor toráxico se redujo o desapareció totalmente. No se produjeron complicaciones mayores como hemorragia, mediastinitis o necrosis de la mucosa. Un paciente desarrolló peritonitis, que se controló en forma conservadora con antibióticos y observación clínica. La miotomía completa se llevó a cabo en la mayoría de los pacientes sin ningún caso de mediastinitis. Este hallazgo sugiere que el cierre hermético del sitio de entrada de la mucosa mediante el recorte endoscópico evita el desarrollo de fugas. A pesar de que la TC detectó neumomediastino en varios pacientes después de POEM no hubo secuelas clínicas asociadas a este hallazgo. En un paciente se requirió tubo de tórax por neumotórax, en este caso particular se insufló aire en lugar de CO_2. Ninguno de los pacientes recibió tratamiento adicional para la acalasia, excepto un caso en el que se realizó dilatación neumática con balón de 20mm. Diez y ocho pacientes presentaron evidencia endoscópica de ERGE, seis de los 18 pacientes desarrollaron síntomas y todos respondieron a la terapia con inhibidores de la bomba de protones. En esta serie, hubo 7 pacientes con fracaso de una miotomía quirúrgica previa que fue tratada exitosamente con POEM, la puntuación de los síntomas mejoró dramáticamente en estos pacientes. [11]

BIBLIOGRAFÍA

1. Kalloo AN, Singh VK, Jagannath SB, et al. Flexible transgastric peritoneoscopy: a novel approach to diagnostic and therapeutic interventions. Gastrointest Endosc 2004;60:114-7.
2. Zorron R, Filgueiras M, Maggioni LC, et al. NOTES. Transvaginal cholecystectomy: report of the first case. Surg Innov 2007;14:279-83.
3. Marescaux J, Dallemagne B, Perretta S, et al. Surgery without scars: report of transluminal cholecystectomy in a human being. Arch Surg 2007; 142:823-6.
4. Spiess AE, Kahrilas PJ. Treating achalasia: from whalebone to laparoscope. JAMA 1998;280:638.
5. Pehlivanov N, Pasricha PJ. Achalasia: Botox, dilatation or laparoscopic surgery in 2006. Neurogastroenterol Motil 2006;18:799-804.
6. Woltman TA, Pellegrini CA, Oelschlager BK. Achalasia. Surg Clin North Am 2005;85:483-93.
7. Inoue H, Minami H, Satodate H, et al. First clinical experience of submucosal endoscopic myotomy for esophageal achalasia with no skin incision. Gastrointest Endosc 2009;69:AB122.
8. Ortega JA, Madureri V, Pérez I. Endoscopic myotomy in the treatment of achalasia. Gastrointest Endosc 1980;26:8-10.
9. Pasricha PJ, Hawari R, Ahmed I, et al. Submucosal endoscopic esophageal myotomy: a novel experimental approach for the treatment of achalasia. Endoscopy 2007;39:761-4.
10. Sumiyama K, Gostout CJ, Rajan E, et al. Submu- cosal endoscopy with mucosal flap safety valve. Gastrointest Endosc 2007;65:688-94.
11. Inoue H, Minami H, Kobayash Y, et al. Per-oral endoscopic myotomy (POEM) for esophageal achalasia. Endoscopy 2010;42:265-71.

Drenaje endoscópico de colecciones pancreáticas

MICHEL KAHALEH
JORGE CERECEDO RODRÍGUEZ

ANTECEDENTES

La constante evolución del Ultrasonido Endoscópico (USE) lo ha llevado de ser un instrumento diagnóstico a una herramienta terapéutica con gran potencial en diversas patologías.

La expansión en el uso del USE por muchos centros a nivel mundial ha demostrado cada vez más seguridad y efectividad en el drenaje de colecciones pancreáticas (CP) dentro de las que se encuentra el pseudoquiste pancreático (PP), la colección necrótica aguda y la necrosis encapsulada. Con respecto a esta patología el USE permite drenar las colecciones creando trayectos fistulosos dirigidos trans-gástricos y/o transduodenales además de la colocación de prótesis plásticas, metálicas o sondas naso-císticas. Estudios recientes demuestran algunas situaciones en las que el uso del USE en el drenaje de CP es una maniobra adecuada, dentro de las que se encuentran: restricción anatómica o ventana de punción estrecha, colecciones que no provocan compresión, coagulopatía, várices y el antecedente de un drenaje endoscópico convencional previo fallido. [1]

Las CP se forman a partir de la fuga de líquido pancreático o licuefacción del tejido necrótico pancreático[2], después de un evento de pancreatitis aguda, pancreatitis crónica, trauma pancreático o como complicación de cirugía pancreática. [3-6] La clasificación de Atlanta (Revisión 2012) [7-9] es en la actualidad el estándar para la clasificación de estas colecciones. Si bien es cierto que las condiciones ya citadas pueden provocar la aparición de CP, se sabe que otros factores pueden influenciar el tiempo y la forma en que estas se presentan, el daño al conducto pancreático, la severidad del cuadro de pancreatitis y la madurez de la colección con respecto a episodio inicial de pancreatitis aguda. [9-13] Las colecciones simples no requieren del drenaje guiado por USE de forma obligada, pero cuando las CP se infectan, provocan dolor abdominal, síndrome de obstrucción de salida gástrica, obstrucción de la vía biliar, fuga de secreciones pancreática, la presencia de fístulas y el aumento en el tamaño de la colección, el drenaje esta indicado y debe llevarse a cabo. [9-13] No debemos dejar de lado el hecho de que a pesar de que esta es una revisión de las técnicas endoscópicas, existen otras técnicas bien descritas y aceptadas para el drenaje de la CP, como las quirúrgicas y las realizadas por radiología

Tabla 2. Clasificación de Atlanta. [7]

1. Pancreatitis Intersticial Edematosa

Inflamación aguda del parénquima pancreático y los tejidos peripancreáticos sin evidencia de tejido necrótico.
Criterios por Tomografía Axial Computada Realzada con Contraste (TACRC)

- Parénquima pancreático realzado por el contraste intravenoso
- Sin evidencia de necrosis pancreática

2. Pancreatitis Necrotizante

Inflamación asociada con necrosis del parénquima pancreático y/o tejido peripancreático
Criterios por TACRC

- Ausencia de realce en el parénquima pancreático posterior a la aplicación de contraste intravenoso y/o
- Hallazgos compatibles con necrosis peripancreática

3. Colección Líquida Aguda Peripancreatica

Colección liquida peripancreática en el entorno de pancreatitis intersticial edematosa sin necrosis peripancreática. Este término aplica sólo a las áreas de líquido peripancreático que se observan dentro de las primeras 4 semanas posteriores al episodio inicial de pancreatitis edematosa sin las características de un pseudoquiste pancreático.
Criterios por TACRC

- Se presenta en el entorno de pancreatitis intersticial edematosa
- Es una colección homogénea con densidad correspondiente a líquido
- Confinada por planos faciales peripancreáticos normales
- No hay una pared que contenga la colección
- Adyacente al páncreas (sin extensión intra pancreática)

4. Pseudoquiste Pancreático

Colección líquida encapsulada por una pared inflamatoria afuera del páncreas sin necrosis o con necrosis mínima. Requiere de más de 4 semanas después del inicio de cuadro de pancreatitis intersticial edematosa para considerarse madura.
Criterios por TACRC

- Bien circunscrita usualmente redonda u ovalada
- Densidad líquida homogénea
- No contiene elementos sólidos o semi sólidos
- Pared bien definida, está completamente encapsulada
- Su madurez requiere de >4 semanas a partir del episodio inicial de pancreatitis intersticial edematosa

5. Colección Necrótica Aguda

Colección que contiene cantidades variables de líquido y necrosis, en el entorno de pancreatitis necrotizante, la necrosis puede comprometer al parénquima pancreático y/o tejidos peripancreáticos
Criterios por TACRC

- Ocurre en el entorno de pancreatitis necrotizante
- Heterogénea y densidad sólida o semisólida de diferentes grados en diferentes localizaciones (algunas inician como homogéneas)
- Sin presencia de una pared que contenga la colección
- Se localizan intra y extra pancreáticas

6. Necrosis Encapsulada ("walled-off necrosis")

Es una colección madura, encapsulada de necrosis pancreática y/o peripancreática que ha desarrollado una pared inflamatoria bien definida. Por lo general se forma >4 semanas después del inicio de la pancreatitis necrotizante.
Criterios por TACRC

- Colección heterogénea que contiene densidades de líquido, sólidos y semisólidos con diferentes localidades (mismas que pueden ser homogéneas)
- Pared bien definida que se encuentra completamente encapsulada
- Se localiza pancreática y/o peripancreática
- Requiere > 4 semanas para madurar, después del episodio inicial de pancreatitis necrotizante

intervencionista. La morbilidad de la primera fluctúa entre el 7% y el 37% y la radiológica ha demostrado ser resolutiva y efectiva, pero no está exenta de eventos adversos. [9, 14-16] La colocación de un catéter percutáneo puede contaminar las colecciones y perpetuar fístulas. [1,17-20] Esto ha llevado a que la mayoría de los centros de tercer nivel de atención opten por el drenaje endoscópico como el método inicial. [9, 21-22] El éxito reportado en la literatura oscila entre el 70% -80% con complicaciones entre el 11%-34% de los casos. [22,23] Las técnicas más comúnmente usadas en la actualidad son la punción trans-mural gástrica o transmural duodenal y la colocación de endoprótesis pancreáticas plásticas trans-papilares, esta última con tendencia al desuso según los últimos reportes. [9,24]

Tabla 1. Comparación de Resultados en Serie de Casos de Drenaje de Pseudoquistes Pancreáticos Sintomáticos con Diferentes Técnicas. [25]

	Éxito Técnico	Complica-ciones	Mortalidad
Qx	100%	28%- 34%	1% - 8.5%
Percutáneo	84%	18%	2%
End. No USE	90%	15%	0%
End. USE	94%	1.5%	0%

Tabla 2. Comparación del Desenlace Clínico de Cisto-Gastro Quirurgica vs Cisto-Gastro Guiada por USE en Pseudoquiste Pancreatico No Complicado. [26]

	Éxito Técnico	Días de Estancia	Costo
Cirugía	100%	6.5 días	>
Drenaje Endoscópico Guiado postUSE	95%	2.7 días	<

El drenaje endoscópico convencional de CP que no condicionan una compresión extraluminal franca sin el uso del USE acarrea un alto riesgo de perforación del tubo digestivo, situación que se presenta desde un 42% -48% de los casos. [27-30] El drenaje de lesiones quísticas guiado por USE ha demostrado ser más seguro[25], además de ofrecer la posibilidad de manejar otro tipo de colecciones como los abscesos pancreáticos y las colecciones necróticas líquidas bien organizadas. [2,9,31]

¿Quiénes son los candidatos ideales para el drenaje endoscópico guiado por USE de una CP? Las CP en Pancreatitis Crónica y en Pancreatitis Aguda son entidades diferentes y así sus indicaciones para el drenaje endoscópico. [27] Nosotros sugerimos la realización previa de estudios de imagen como la Tomografía Axial Computada (TAC) y la Resonancia Magnética (RM) que permiten la valoración de la anatomía loco regional y dan información que ayudan a determinar el sitio adecuado para realizar la punción previo al procedimiento endoscópico. [1] También permiten determinar si la CP puede tener un origen neoplásico en el entorno de un paciente con pancreatitis aguda o pancreatitis crónica. [32] Las colecciones pancreáticas que no responden a manejo conservador deben de drenarse sobre todo si estas condicionan sepsis en el paciente. En los pacientes con diagnóstico de pancreatitis crónica el drenaje debe de llevarse a cabo cuando estas son causantes de dolor abdominal , síndrome de obstrucción de salida gástrica, ictericia secundaria a la compresión de la vía biliar. [27] Con respecto al tamaño de la colección como único factor, aún no se ha descrito si ésta es una indicación per se para el drenaje. [33]

Tabla 3. Indicaciones Para Drenaje de Pseudoquiste Pancreático. [34]

Pacientes con Complicaciones (Un Criterio es Suficiente)	Pacientes Sintomáticos	Pacientes Asintomáticos
Compresión de los grandes vasos	Distención abdominal	Pacientes con pseudoquistes pancreáticos > de 5cm que no revierten de forma espontánea en >de 6 semanas
Síndrome de obstruccion del tracto de salida gástrico		
Compresión de la vía biliar con ictericia	Náusea y Vómito	Pared de >5mm (alta tasa de éxito)
Infección del pseudoquiste pancreático		
Hemorragia al pseudoquiste pancreático	Dolor	Pacientes con pancreatitis crónica cambios avanzados de los conductos pancreáticos (pancreatolitiasis)
Fístula pleuro-pancreática	Sangrado de Tubo Digestivo	

Las CP que no provocan compresión franca de la luz intra-luminal, la hipertensión portal que aumenta el riesgo de sangrado, un intento endoscópico convencional previo fallido y el diagnóstico diferencial de una lesión quística de probable origen neoplásico son indicaciones para realizar el drenaje guiado por USE. [33-37] Es importante determinar si el contenido es líquido y si existe componente de residuo sólido. Así mismo recomendamos tratar de establecer cuál es la condición del conducto pancreático principal inmediatamente posterior al drenaje guiado por USE con colangio-pancreatografía retrógrada endoscópica (CPRE). [1,38] Los pacientes en los que existe fuga por el conducto pancreático principal se benefician de la colocación de una prótesis pancreática para derivar el defecto. [38]

¿Quién debe realizar el procedimiento? El drenaje endoscópico guiado por USE de cualquier colección incluida el pseudoquiste pancreático debe realizarse sólo por endoscopistas entrenados en un programa bien establecido en USE y CPRE; y sólo debe llevarse a cabo en centros en los que cirujanos pancreato-biliares y radiólogos intervencionistas estén disponibles, ante la posibilidad de complicaciones graves que requieren de manejo inmediato. [1]

PREPARACIÓN DEL PACIENTE

A todos los pacientes se les debe administrar antibiótico profiláctico, y debido a que es un procedimiento que técnicamente puede ser complicado y en ocasiones nuestra recomendación es que el paciente sea sometido a anestesia general. [1]

EQUIPO

Es recomendable utilizar eco endoscopios lineales con canal de trabajo de al menos 3.4mm. Estos equipos permiten colocar prótesis 10Fr o mayores. [27,37] Los eco endoscopios GF-UCT 140-180 (Olympus America, PA, USA) tienen un canal de trabajo de 3.7mm y el EG 38UT (Pentax, Japan) alcanza los 3.8mm. Para la punción dirigida del pseudoquiste las agujas 19-G son las más adecuadas (Wilson-Cook, Winston-Salem, NC, USA) ya que permiten el paso de una guía larga de 0.035 inch hacia el pseudoquiste. La dilatación de la fístula puede realizarse con balones CRE guiados o con un cistótomo 6Fr. [30]

La técnica de un sólo paso ha llevado al desarrollo de material e instrumentos que utilizan una aguja 19-G de acero (Grosse, Daldorf, Germany) precargado con una prótesis 7 o 10 Fr y un catéter empujador de Teflón (Wilson-Cook). [39,40] El grupo de Giovannini et al. [41] desarrolló un instrumento conformado por una guja y guía de 0.035inch con la capacidad de cortar como un electrocauterio, un dilatador 5.5Fr y una prótesis 8.5Fr (6cm de largo) con un catéter empujador prearmado en el mismo aditamento (Giovannini Needle Wire Oasis, Cook Endoscopy, Winston Salem, NC, USA). Sin embargo su disponibilidad aún es limitada en América.

EVALUACIÓN PREVIA AL DRENAJE

Como ya fue descrito con anterioridad, es necesario obtener una TAC (Fig. C) y una RM con contraste que nos permita valorar la anatomía del paciente y tratar de determinar el contenido de la colección. Los estudios de imagen permiten describir cuál es la relación de la CP con estructuras adyacentes; vasculares y tubo digestivo. Incluso en algunos casos puede ayudar a determinar otras etiologías de CP para las que el manejo endoscópico no es el indicado. [27,33] Dado que este es un procedimiento invasivo, es necesario realizar una valoración preoperatoria completa que incluya biometría hemática y tiempos de coagulación. [1]

DESCRIPCIÓN DEL PROCEDIMIENTO

Utilizando el USE se identifica la CP. Se aplica Doppler color para ubicar la vasculatura de la región así como pequeños y medianos vasos alrededor de la lesión, de tal forma que la ventana

para la punción se establece (Fig. A). Se puciona el pseudoquiste desde el estómago con una aguja 19-G dirigida bajo visión eco endoscópica. Es importante siempre tomar muestras del líquido aspirado y enviarlo para análisis bioquímico. Si hay sospecha de infección de la colección es necesario y obligado hacer tinción de Gram así como cultivo con antibiograma. El siguiente paso consiste en aplicar medio de contraste bajo visión fluoroscópica, maniobra que permitirá valorar los límites de la lesión, el tamaño y lo más importante, establecer si existe una comunicación directa con el conducto pancreático principal. El drenaje se puede llevar a cabo con el cuchillo de precorte o con técnica de Seldinger, en la que se pasa una guía de 0.035inch. a través de la cánula hasta la colección (Fig. D). La fístula ya creada es entonces dilatada con un balón tipo CRE de 6 – 8mm sobre la guía. Una vez dilatado el trayecto el balón realiza una maniobra de intercambio para preservar la posición de la guía dentro del quiste y se introducen una o dos prótesis tipo cola de cochino de 10Fr (Fig. F). Algunos centros mantienen la práctica de la introducción de una sonda nasocística que permite realizar lavados de forma subsecuente. [30] Un maniobra alternativa a la de la dilatación con balón, es la de utilizar un cistótomo sobre la guía aplicando pulsos de electrocauterio. [30] Si hay disrupción del conducto pancreático o se documenta una estenosis proximal del conducto, es necesario colocar una prótesis pancreática. [31]

REVISIÓN DE LA LITERATURA

Fue en 1992 cuando Wiersema et al.43 describieron y publicaron el primer drenaje de pseudoquiste guiado por ultrasonido endoscópico utilizando un endoscopio terapéutico con canal de trabajo amplio. Poco después, en 1995, Binmoeller et al.[44] documentan un éxito inicial de 78% utilizando la misma técnica. Giovannini et al.[45] reportan un éxito de 88.5% en una muestra de 35 pacientes utilizando la misma técnica, en pacientes con pseudoquiste pancreático o absceso pancreático. Cuatro de los pacientes requirieron de manejo quirúrgico. En 2006 Antillon et al. [29] en un estudio prospectivo de cohorte reportó que sólo el 82% de los pacientes que fueron sometidos a drenajes de pseudoquistes pancreáticos lograron una resolución completa, con complicaciones mayores en 2 de los 33 pacientes. Uno de ellos tuvo recurrencia 46 semanas después. Kruger et al.[46] en una serie de casos prospectiva, en un grupo de 36 pacientes llevados a drenaje "single step" o de un solo paso con prótesis 8.5Fr, reportan éxito en el 88% de los pacientes y una recurrencia de 12% en los siguientes 24 meses. La resolución se logró en 30% de los pacientes con drenaje más colocación de sonda nasocística y lavados. La discusión de esta muestra se centra en el calibre de las prótesis utilizadas. Hookey et al.[23] reporta 116 pacientes con CP de diferentes tipos (agudas, pseudoquistes, necrosis y abscesos) llevados a drenajes guiados por USE. Utilizaron técnica trans-mural guiada por USE en 32 pacientes y trans-mural guiada por USE combinada con drenaje trans-papilar en 19. En total el USE se utilizó en 51 de los 116 casos (44%), y el éxito en este grupo específico alcanzó el 90.6% (29/32) de los pacientes. La recurrencia se reportó en 12.5% (4/32) con tres complicaciones (9.4%). En este grupo 37.5% (12/32) de los pacientes presentaban compresión extra-luminal franca. En 2007 en el estudio retrospectivo reportado por Lopes et al. [47] con 51 pacientes sometidos al drenaje trans-mural de pseudoquiste guiado por USE, encontraron una tasa de éxito del 94% 948/51), su tasa de recurrencia de 17.7% en un periodo de 39 semanas. La complicación por absceso se disminuyó con la colocación de dos prótesis y no así con la colocación de sonda nasocística.

Kahaleh et al.[37] de manera prospectiva comparó a 99 pacientes que fueron sometidos al drenaje trans-mural convencional de pseudoquiste pancreático con y sin USE; 53 pacientes de la muestra presentaban compresión extra luminal franca sin datos obvios de hipertensión portal por lo que se drenaron de manera convencional sin USE. 46 sí requirieron USE. Un número similar de pacientes en cada grupo requirió la colocación de una prótesis pancreática por disrupción del conducto principal o estenosis. La tasa de éxito a un mes

(93% vs. 94%) que es comparable a la reportada a seis meses (84% vs 91%). Las complicaciones igualmente son comparables, mientras que el grupo del drenaje convencional las presentó en 18%, el grupo con USE en 18%, sangrado (3), infección (3) migración de las prótesis (3) y pneumo-peritoneo (5). No es posible con estos resultados demostrar diferencias significativas entre alguna de las dos técnicas, por lo que las conclusiones de este estudio según sus autores son: la elección de la técnica depende de cada caso. La experiencia del endoscopista y el USE debe utilizarse siempre que se encuentre una lesión que no condiciona compresión extra luminal franca así como el riesgo inminente de sangrado.

Barthet et al.[48] publicaron un estudio muy similar con resultados comparables utilizando USE para el drenaje, el mismo que se utilizó en 28 (56%); cerca del 90% de los pacientes mantuvieron buena respuesta a tratamiento en un lapso mayor a 12 meses.

En 2008 Varadarajulu compara la tasa de éxito técnico en pacientes sometidos a USE vs. Endoscopia Convencional para drenaje de pseudoquiste pancreático trans-mural, el mismo que se realiza de forma prospectiva y aleatorizada. El éxito se obtuvo en el 100% de los pacientes sometidos a USE, mientras que el otro grupo sólo obtuvo el 33% de los pacientes. [49] Las complicaciones documentadas en este estudio: 2 casos de sangrado, uno de ellos condicionó mortalidad. Dados estos resultados la sugerencia de este grupo es utilizar USE como primera línea de tratamiento para el drenaje endoscópico de pseudoquiste pancreático. Es importante mencionar que la tasa de éxito reportada para el drenaje convencional es mucho menor comparada con lo reportado en las demás series grandes. [30]

Al día de hoy no existe en la literatura reportes de estudios con muestras grandes, aleatorizadas que comparen el drenaje convencional trans-mural contra el USE en grupos similares. El número y tipo de prótesis necesarias para mantener permeable fístula es un factor que tampoco ha podido establecerse, sin embargo la tendencia se inclina hacia prótesis largas 10Fr cola de cochino. Talreja et al.[50] en el grupo de Virginia EUA reporta la posibilidad de utilizar prótesis metálicas cubiertas (VIABIL; Conmed, Utica, NY, USA) en 18 pacientes, de los cuales 16 requirieron USE (Fig. E). El 95% (17/18) respondieron de forma adecuada, con una resolución completa en 78%. Incluso esta técnica se ha descrito para casos en los que además del drenaje de colecciones también es necesario realizar necrosectomías. [51]

Las prótesis metálicas tienen ciertas ventajas sobre las plásticas; la fuerza radial que aplican además de perpetuar la fístula, puede contener sangrados de los vasos circundantes. Dentro del arsenal desarrollado recientemente y de forma específica para este procedimiento existe una prótesis llamada "hueso de perro" (dog bone) que puede ser liberada por el canal de trabajo del USE y ofrece la posibilidad de mantener en contacto la pared gástrica o duodenal contra la pared del pseudoquiste para mejorar el drenaje. Dentro de la maniobras endoscópicas más radicales descritas en la actualidad también se ha descrito el utilizar prótesis esofágicas completamente recubiertas que eventualmente permiten el drenaje de tejido pancreático necrótico. [1]

Recientemente Puri et al.[53] publicaron nuevos resultados en drenaje de pseudoquiste con USE combinando el uso de endoprótesis doble cola de cochino con sonda nasocística en 40 pacientes que no respondieron al tratamiento inicial sin compresión extra-luminal franca. El éxito técnico se logró en todos los pacientes, sin embargo uno requirió de manejo quirúrgico por infección de la colección. A todos los pacientes se le retiraron las prótesis a las 10 semanas.

Zheng et al.[54] reportaron la eficacia y seguridad del drenaje trans-mural guiado por USE en CP originadas por trauma. En 90.5% (19/21) de los pacientes fue posible colocar la prótesis, los otros dos requirieron de manejo quirúrgico. Las complicaciones reportadas fueron infección del pseudoquiste y oclusión de la prótesis. No se presentaron recurrencias en un periodo de 29 meses.

En 2011 Varadarajulu et al.[55] analizaron las complicaciones secundaria a drenaje de CP con

USE en una muestra de 148 pacientes. Dos pacientes (1.3%) sufrieron perforación en el sitio de colocación de la prótesis. En ambos casos la colección se localizaba hacia el proceso uncinado del páncreas. No se documentaron más perforaciones. Un caso presentó sangrado y en otro más la prótesis migró. La infección de la colección se documentó en cuatro casos. Los autores concluyeron que el drenaje trans-mural de CP con USE es un procedimiento seguro y efectivo. La mayoría de las complicaciones se pudieron manejar en forma endoscópica.

Will et al.[56] reportaron un grupo de 147 pacientes en un estudio prospectivo tratado en un lapso de 5 años. Se incluyeron pacientes con diferentes CP, pseudoquiste pancreático, abscesos y necrosis. Con un seguimiento de 19.4 a 20.9 meses documentaron éxito terapéutico definitivo en 96.9% de los pacientes con pseudoquistes, 97.5% en el grupo de absceso pancreático y 94.1 en el grupo con necrosis. La recurrencia global para los tres grupos fue del 15.4%.

Es evidente que se requieren más estudios en torno al tema, sin embargo los trabajos actuales respaldan al drenaje de CO guiado por USE como un procedimiento alternativo seguro y efectivo.

Tabla 4. Resultados en Pacientes Sometidos a Drenaje de Colecciones Pancreáticas Guiadas por Ultrasonido Endoscópico. [1]

Autor	Año	Número de Pacientes	Complicaciones Relacionadas al Procedimiento	Tasa de Éxito
Binmoeller 19	1995	27	Sangrado (n=2)	21/27
Giovannini 40	2001	35	Pneumoperitoneo (n=1)	31/35
Azar 52	2006	23	Pneumoperitoneo (n=1)	21/23
Antillon 25	2006	33	Sangrado (n=4) Pneumoperitoneo (n=1)	31/33
Kruger 41	2006	35	Ninguna	33/35
Kahaleh 32	2006	46	Sangrado (n=2), Migración prótesis (n=1), sobreinfección (n=4), pneumoperitoneo (n=20)	43/46
Barthet 43	2008	28	Sobreinfección (n=5)	25/28
Hookey 21	2006	32	Pneumoperitoneo (n=2) Sangrado (n=1)	29/32
Lopes 42	2007	51	Pneumoperitoneo (n=1) Migración Prótesis (n=1)	48/51
Varadarajulu 31	2007	21	Ninguna	21/21
Varadarajulu 44	2008	24	Ninguna	23/24
Bakker 57	2012	10	Fístula pancreática (n=1) Muerte por Falla Orgánica Múltiple (n=1)	9/10
Total		365	Penumoperitoneo (n=8) sangrado (n=9) sobreinfección (n=9) migración prótesis (n=20)	335/365 (91.8%)

NECROSIS PANCREÁTICA

Hasta hace poco tiempo se consideraba al absceso pancreático como una entidad independiente dentro de la clasificación de Atlanta, sin embargo la nueva revisión del 2012 publicada recientemente en Enero del 2013 lo incluye dentro del apartado de necrosis pancreática debido a la definición de absceso pancreático (Fig. B); "colección localizada de material purulento sin presencia significativa de tejido necrótico" es un hallazgo poco frecuente, la definición es confusa y por ende no ha sido adoptada ampliamente. Es por eso que el término absceso pancreático ya no es utilizado en la clasificación actual. [7]

La necrosis pancreática se presenta hasta el 20% de los pacientes con pancreatitis aguda y la mortalidad implica hasta un 39% de los pacientes58. El abordaje es muy similar al del absceso pancreático, ya que la cirugía se considera aún como el tratamiento de primera línea y la morbi-mortalidad desde luego también es elevada: 92% y 56% respectivamente. [12,57-61] El manejo endoscópico guiado por USE fue descrito hace casi 20 años por Wiersema[43] y Binmoeller y Soehendra [44] y se conoce en la actualidad como necrosectomía endoscópica. La técnica para la formación de la fístula cisto-gástrica es prácticamente la misma que la descrita para el drenaje del pseudoquiste y el absceso. Dentro de los trabajos más importantes el grupo de Bakker[57] del Dutch Pancreatitis Study Group aleatorizó a 22 pacientes hacia la necrosectomía endoscópica trans-mural eco guiada vs. la necrosectomía quirúrgica, demostrando una disminución significativa en los niveles de interleucina 2, episodios de fiebre posteriores al procedimiento, aparición de fístulas pancreáticas y falla orgánica múltiple a favor del manejo eco guiado. Sin embargo la necrosectomía endoscópica implica mayor reto técnico para el endoscopista en comparación con el pseudoquiste y absceso debido a la necesidad de evacuar residuos sólidos. [62] Esto ha llevado a los diferentes grupos a buscar nuevas técnicas para disminuir el número de procedimientos endoscópicos y mejorar el drenaje. En 2008 Tlareja y el grupo de la Universidad de Virginia demuestran en 18 pacientes seguridad y efectividad del drenaje trans-entérico de colecciones pancreáticas eco guiadas utilizando prótesis metálicas auto-expandibles completamente recubiertas. Además de documentar menor tiempo para la resolución, atribuido al mayor calibre de la fístula y menor sangrado. [50] Existen diversas variantes ya reportadas como la de Antillon et al.[51] 40 en 2009 utilizando prótesis esofágicas metálicas completamente recubiertas que proporcionan aún mayor calibre.

CONCLUSIONES

El uso del USE para el drenaje de CVP se ha incrementado de forma dramática en la última década, numerosos estudios se han enfocado en la seguridad y efectividad de la nuevas técnicas. Muchos de estos estudios se centran principalmente en el beneficio que aporta el USE sobre el drenaje endoscópico convencional. Sin embargo aun no existen reportes de estudios con muestras grandes, prospectivos, aleatorizados multicéntricos que comparen ambos abordajes. Los procedimientos con USE se benefician de poder definir las características de la CP, descartar procesos neoplásicos quísticos y lo más importante poder definir la presencia de estructuras vasculares. En los casos en los que no existe una compresión extra-luminal franca, pacientes con entornos clínicos de alto riesgo como la coagulopatía, hipertensión porta con presencia de várices y drenaje endoscópico convencional fallido el USE muestra un clara ventaja y debe ser considerado como un abordaje de primera línea. Los retos aún se mantienen para la disponibilidad de equipos y endoscopistas entrenados formalmente en ultrasonografía endoscópica. Los avances continuos en el desarrollo del material e instrumentos, la disponibilidad hacia centros de tercer nivel y la capacitación del personal, son factores que pueden impactar de manera positiva en la seguridad y efectividad del drenaje endoscópico de CP guiada por USE. Es necesario ampliar la información disponible con mayores y mejores estudios que permitan mantener una evaluación continua de estas técnicas.

BIBLIOGRAFÍA

1. Rotman SR, Kahaleh M, Pancreatic Fluid Collection Drainage by Endoscopic Ultrasound: New Perspectives.
2. Baron TH, Thaggard WG, Morgan DE, et al. Endoscopic therapy for organized pancreatic necrosis. Gastroenterology 1996; 111:755- 64.
3. Baillie J. Pancreatic pseudocysts (part I). Gastrointest Endosc 2004; 59:873-9.
4. Yeo CL, Cameron JL, Sohn TA, et al. Six hundred fifty consecutive pancreaticoduodenectomies in the 1990s: pathology, complications, and outcomes. Ann Surg 1997; 226: 248-60.
5. Arvanitakis M, Delhaye M, Chamlou R, et al. Endoscopic therapy for main pancreatic duct rupture after elastic-ring vertical gastroplasty. Gastrointest Endosc 2005; 62:143-51.
6. Kloppel G. Pseudocysts and other non-neoplastic cysts of the pancreas. Semin Diagn Pathol 2000; 17: 7-15.
7. Banks PA, Bollen TL, Dervenis C, et al. Classification of acute pancreatitis 2012: revisión of the Atlanta classification and definitions by internal consensus. Gut 2013;62:102–111.
8. Bradley EL III. A clinically based classification system for acute pancreatitis. Summary of the International Symposium on Acute Pancreatitis, Atlanta, GA, September 11 through 13, 1992. Arch Surg 1993; 128: 586-90.
9. Baron TH, Harewood GC, Morgan DE, et al. Outcome differences after endoscopic drainage of pancreatic necrosis, acute pancreatic pseudocysts, and chronic pancreatic pseudocysts. Gastrointest Endosc 2002; 56:7-17.
10. Baron TH, Morgan DE. The diagnosis and management of fluid collections associated with pancreatitis. Am J Med 1997; 102: 555- 63.
11. Yeo CJ, Bastidas JA, Lynch-Nyhan A, et al. The natural history of pancreatic pseudocysts documented by computed tomography. Surg Gyn Obstet 1990; 170: 411-7.
12. Bradley EL, Clements JL Jr, Gonzalez AC. The natural history of pancreatic pseudocysts: a unified concept of management. Am J Surg 1979; 137: 135-41.
13. Gouyon B, Levy P , Ruszniewski P , et al. Predictive factors in the outcome of pseudocysts complicating alcoholic chronic pancreatitis. Gut 1997; 41: 821.
14. Warsaw AL, Rattner DW. Timing of surgical drainage for pancreatic pseudocyst. Clinical and chemical criteria. Ann Surg 1985; 202: 720-4.
15. Bradley EL III. A fifteen year experience with open drainage for infected pancreatic necrosis. Surg Gyn Obstet 1993; 177: 215-22.
16. Boerma D, van Gulik TM, Obertop H, et al. Internal drainage of infected pancreatic pseudocysts: ¿Safe or sorry? Dig Surg 1999; 16: 501-6.
17. van Sonnenberg E, Wittich GR, Casola G, et al. Percutaneous drainage of infected and noninfected pancreatic pseudocysts: experience in 101 cases. Radiology 1989; 170: 757-61.
18. Ahearne PM, Baillie JM, Cotton PB, et al. An endoscopic retrograde cholangiopancreatography (ERCP)-based algorithm for the management of pancreatic pseudocysts. Am J Surg 1992; 163: 111-5.
19. Adams DB, Harvey TS, Anderson MC. Percutaneous catheter drainage of infected pancreatic and peripancreatic fluid collections. Arch Surg 1990; 125: 1554-7.
20. Neff R. Pancreatic pseudocyst and fluid collections: percutaneous approaches. Surg Clin North Am 2001; 81: 399-403.
21. Binmoeller KF, Seifart H, Walter A, et al. Transpapillary and transmural drainage of pancreatic pseudocysts. Gastrointest Endosc 1995; 42: 219-24.
22. Cahen D, Rauws E, Fockens P, et al. Endoscopic drainage of pancreatic pseudocysts; long-term outcome and procedural factors associated with safe and successful treatment. Endoscopy 2005; 37: 977-83.
23. Hookey LC, Debroux S, Delhaye M, et al. Endoscopic drainage of pancreatic fluid collections in 116 patients: a comparison of etiologies, drainage techniques, and outcomes. Gastrointest Endosc 2006; 63: 635-43.
24. Delhaye M, Matos C, Deviere J. Endoscopic management of chronic pancreatitis. Gastrointest Endosc Clin N Am 2003; 13: 717- 42.
25. Vosoghi M, Sial S, Garrett B, et al. EUS-guided pancreatic pseudocyst drainage: review and experience at Harbor-UCLA Medical Center. MedGenMed 2002;4:2.
26. Varadarajulu S, et al. EUS versus surgical cystgastrostomy for management of pancreatic pseudocysts. Gastrointest Endosc 2008;68:649-5.

27. Giovannini M. EUS-Guided Pancreatic Pseudocyst Drainage. Techniques in Gastrointest Endosc 2007; 9: 32-8.
28. Howell DA, Holbrook RF, Bosco JJ, et al. Endoscopic needle localization of pancreatic pseudocysts before transmural drainage. Gastrointest Endosc 1993; 39: 693-8. 25.
29. Antillon MR, Shah RJ, Stiegmann G, et al. Single-step EUS-guidedtransmural drainage of simple and complicated pancreaticpseudocysts. Gastrointest Endosc 2006; 63: 797-803.
30. Sánchez Cortés E, Maalak A, Le Moine O, et al. Endoscopic cystenterostomy of nonbulging pancreatic fluid collections.Gastrointest Endosc 2002; 56:0-6.
31. Arvanitakis M, Delhaye M, Bali MA, et al. Pancreatic fluidcollections: a randomized controlled trial regarding stent removal after endoscopic transmural drainage. Gastrointest Endosc 2007; 65: 609-19.
32. Baron TH. Endoscopic Drainage of Pancreatic Pseudocysts. J Gastrointest Surg 2008; 12: 369-72.
33. Andren-Sandberg A, Dervenis C. Pancreatic Pseudocysts in the 21st century. Part II. Natural History. JOP 2004; 5: 64-70.
34. Lerch MM. ¿Pancreatic Pseudocysts Observation, Endoscopic Drainage, or Resection? Dtsch Arztebl Int 2009; 106(38): 614–21
35. Jacobson B, Baron T, Adler DG, et al. ASGE guideline: the role of endoscopy in the diagnosis and the management of cystic lesions and inflammatory fluid collections of the pancreas. Gastrointest Endosc 2005; 61: 363-70.
36. Varadarajulu S, Wilcox CM, Tamhane A, et al. Role of EUS in drainage of peripancreatic fluid collections not amenable for endoscopic transmural drainage. Gastrointest Endosc 2007; 66: 1107-19.
37. Kahaleh M, Shami VM, Conway MR, et al. Comparison of EUS and Conventional Endoscopic Drainage of Pancreatic Pseudocyst. Endoscopy 2006; 38: 355-9.
38. Varadarajulu S, Bang JY, Phadnis MA, et al. Endoscopic transmural drainage of peripancreatic fluid collections: outcomes and predictors of treatment success in 211 consecutive patients. J Gastrointest Surg 2011; 15: 2080-8.
39. Seifert H, Dietrich C, Schmitt T, et al. Endoscopic ultrasound- guided one-step transmural drainage of cystic abdominal lesions with a large-channel echoendoscope. Endoscopy 2000; 32: 255-9.
40. Seifert H, Faust D, Schmitt T, et al. Transmural drainage of cystic peripancreatic lesions with a new large-channel echoendoscope. Endoscopy 2001; 33: 1022-6.
41. Giovannini M, Bernardini D, Seitz JF. Cystogastrostomy entirely performed under endosonography guidance for pancreatic pseudocyst: results in six patients. Gastrointest Endosc 1998; 48: 200-3.
42. Baron TH. Endoscopic Drainage of Pancreatic Pseudocysts, Abscesses and Organized (Walled-Off) Necrosis. In ERCP Baron TH, Kozarek R, Carr-Locke DL, Eds.; Saunders Elsevier: Philadelphia, 2008; Chapter 45.
43. Wiersema MJ. Endosonography-guided cystoduodenostomy with a therapeutic ultrasound endoscope. Gastrointest Endosc 1996; 44: 614-17.
44. Binmoeller KF, Soehendra N. Endoscopic ultrasonography in the diagnosis and treatment of pancreatic pseudocysts. Gastrointest Endosc Clin N Am 1995; 5: 805-16.
45. Giovannini M, Pesenti CH, Rolland AL, et al. Endoscopic ultrasound guided drainage of pancreatic pseudocyst and pancreatic abscess using a therapeutic echoendoscope. Endoscopy 2001; 33: 473-7.
46. Kruger M, Schneider AS, Manns MP, et al. Endoscopic management of pancreatic pseudocysts or abscesses after an EUS- guided 1-step procedure for initial access. Gastrointest Endosc 2006; 63: 409-16.
47. Lopes CV, Pesenti C, Bories E, et al. Endoscopic-ultrasound- guided endoscopic transmural drainage of pancreatic pseudoscysts and abscesses. Scan J Gastroenterol 2007; 42: 524-9.
48. Barthet M, Lamblin G, Gasmi M, et al. Clinical usefulness of a treatment algorithm for pancreatic pseudocysts. Gastrointest Endosc 2008; 67: 245-52.
49. Varadarajulu S, Christein JD, Tamhane A, et al. Prospective randomized trial comparing EUS and EGD for transmural Endoscopic Ultrasound
50. Talreja JP, Shami VM, Ku J, et al. Transenteric drainage of pancreatic fluid collections with fully covered self-expanding metallic stents (with video). Gastrointest Endosc 2008; 68: 1199-203.
51. Antillon MR, Bechtold ML, Bartalos CR, et al. Transgastric endoscopic necrosectomy with temporary metallic esophageal stent placement for the treatment of infected pancreatic necrosis. Gastrointest Endosc 2009; 69: 178-80.

52. Azar RR, Oh YS, Janec EM, et al. Wire-guided pancreatic pseudocyst drainage by using a modified needle knife and therapeutic echoendoscope. Gastrointest Endosc 2006; 63: 688-92.
53. Puri R, Mishra S, Thandassery R, et al. Outcome and Complications of EUS Guided Pancreatic Pseudocyst Drainage Utilizing Combined Endoprosthesis and Naso-cystic Drain. J Gastroenterol Hepatol 2012; doi: 10.1111/j.1440 1746.2012.07089.x.
54. Zheng M, Qin M. Endoscopic ultrasound guided transgastric stenting for the treatment of traumatic pancreatic pseudocyst.Hepatogastroenterology 2011; 58: 1106-9.
55. Varadarajulu S, Christein JD, Wilcox CM. Frequency of complications during EUS-guided drainage of pancreatic fluid collections in 148 consecutive patients. J Gastroenterol Hepatol 2011; 26: 1504-8.
56. Will U, Wanzar C, Gerlach R, et al. Interventional ultrasound- guided procedures in pancreatic pseudocysts, abscesses and infected necroses – treatment algorithm in a large single-center study. Ultraschall Med 2011; 32: 176-83.
57. Bakker OJ, van Santvoort HC, van Brunschot S, et al. Endoscopic transgastric vs. surgical necrosectomy for infected necrotizing pancreatitis: a randomized trial. JAMA 2012; 307: 1053-61.
58. Banks PA, Freeman ML; Practice Parameters Committee of the American College of Gastroenterology. Practice guidelines in acute pancreatitis. Am J Gastroenterol 2006;101:2379-2400.
59. Baillie J. Pancreatic pseudocysts (Part II). Gastrointest Endosc 2004;60: 105-113.
60. Yeo CJ, Cameron JL, Sohn TA, et al. Six hundred fifty consecutive pan- creaticoduodenectomies in the 1990s: pathology, complications, and outcomes. Ann Surg 1997;226:248-257.
61. Arvanitakis M, Delhaye M, Chamlou R, et al. Endoscopic therapy for main pancreatic-duct rupture after Elastic-ring vertical gastroplasty. Gastrointest Endosc 2005;62:143-151.
62. Kahaleh M. Endoscopic Necrosectomy for Walled-Off Pancreatic Necrosis Clin Endosc 2012;45:313-315.

CAPÍTULO 13

Nuevas Tecnologías

EDITORES: DIEGO MAURICIO APONTE MARTÍN
GUSTAVO ADOLFO REYES MEDINA
ROSARIO DEL CARMEN ALBIS FELIZ

Utilidad de FICE en esófago y estómago

ALBERTO REYES RINCÓN

INTRODUCCIÓN

El desarrollo tecnológico en las últimas décadas ha tenido un impacto importante en la práctica de la endoscopia digestiva, llevándonos de una endoscopia estándar con luz blanca, hacia técnicas que mejoran la calidad de la imagen y permiten otro tipo de visualización (histológica). Es sabido que la endoscopia estándar da un aumento de 5 a 10 veces y una resolución de 100 a 300 pixeles. A pesar de esto hay limitaciones que llevan a una falla en el diagnóstico desde un 6% hasta un 30% de lesiones en el tracto digestivo, aun en manos de endoscopistas expertos . Es significativo como la detección temprana de esófago de Barrett, no se realiza con la misma eficiencia con técnicas convencionales, al igual que las biopsias tomadas (4 cuadrantes) son susceptibles de fallar en el lugar de la toma de la muestra. Todo esto mejora con estas nuevas técnicas, las cuales nos permiten detectar lesiones pequeñas o mínimas precancerosas o en estadios tempranos en el tracto digestivo. Dentro de estas tecnologías novedosas, se destaca la tecnología FICE (Flexible Spectral Imaging Color Enhancement). Esta tecnología nos permite utilizar la combinación de ondas de luz reflejadas sobre la mucosa (refractancia de la mucosa) en vivo, obteniendo imágenes que nos permiten valorar de una mejor manera los plexos subepiteliales y la mucosa y así tener un diagnóstico más preciso. [10]

PRINCIPIOS DEL FICE

El desarrollo de esta tecnología se inició en el Research Center for Frontier Medical Engineering (CFME), Chiba University, bajo la dirección del Dr.Yoichi Miyake, Se sabe que la luz que nosotros percibimos normalmente consiste de ondas electromagnéticas que varían entre 400 y 700 nm. Todos los objetos o superficies al ser iluminados, reflejan parte de la misma (reflectancia de la superficie) y es esta luz reflejada, la que llega a la retina. Esta luz es recibida en la retina por los conos L.M oS que son sensitivos a rojo(R), verde (G) o al azul (B) y así percibida como color en el cerebro. Los sistemas que son capaces de captar y reproducir imágenes, lo hacen mediante censores o emulsiones sensitivas a las ondas reflejadas en las escalas de Rojo, Verde y Azul (RGB), usan la teoría tricomática, en donde a estos tres colores le sustraen verde, amarillo y magenta, buscando integrar espectros de colores y

Figura 1. Prisma de colores.

Figura 2. Mezcla de colores primarios.

crear imágenes y así percibida como color en el cerebro. Los sistemas que son capaces de captar y reproducir imágenes, lo hacen mediante censores o emulsiones sensitivas a las ondas reflejadas en las escalas de Rojo, Verde y Azul (RGB) usan la teoría tricomática, en donde a estos tres colores le sustraen verde, amarillo y magenta, buscando integrar espectros de colores y crear imágenes percibidas como color en el cerebro. Los sistemas que son capaces de captar y reproducir imágenes, lo hacen mediante censores o emulsiones sensitivas a las ondas reflejadas en las escalas de Rojo, Verde y Azul (RGB), usan la teoría tricomática, donde a estos tres colores le sustraen verde, amarillo y magenta, buscando integrar espectros de colores y crear imágenes.

Para obtener imágenes de alta calidad y definición con la reproducción de color deseada, requiere un dispositivo que maneje las imágenes espectrales, las registre y las reproduzca en alta definición (espectroscopia). La imagen espectral de un objeto hace referencia a toda la luz reflejada por este la cual no es visible mediante un sistema RGB (imagen convencional).

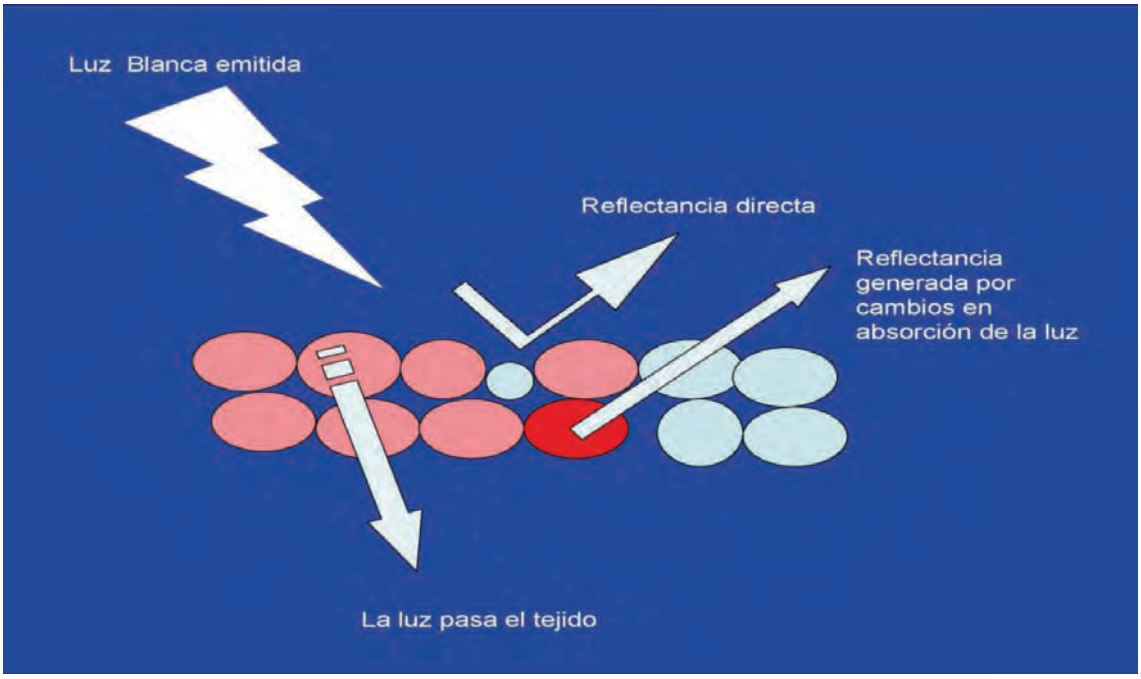

Figura 3.

FICE, es un sistema de endoscopia espectral, que procesa una imagen espectral en el momento real, de tal suerte que las imágenes del tracto digestivo obtenidas por FICE, son la combinación de diferentes ondas de luz reflejada, de acuerdo a la profundidad, que permiten resaltar la apariencia de las variaciones en el tejido. La tecnología FICE permite la combinación de longitudes de ondas, con cambios en tiempo real, de una imagen espectral a una imagen convencional, las cuales pueden ser mejoradas con el uso de la magnificación. Las longitudes de onda van de 400 a 700 nm con intervalos de 5 nm. Diferentes imágenes de color pueden ser producidas con diferentes combinaciones de RGB, lo que ayuda a demostrar la estructura de la mucosa. La tecnología FICE va más allá al poder detectar principalmente las formas de patrón de las criptas glandulares en el estómago y colon, asociado a la observación del patrón vascular superficial, permitiendo la detección de lesiones que no pudieron ser observadas con endoscopia convencional. Igualmente permite dirigir la biopsia, aumentando la sensibilidad diagnóstica de cambios histológicos., hiperplasia y lesiones tempranas. En resumen, la tecnología FICE es un nuevo tipo de método diagnóstico endoscópico basado en la teoría de análisis de la reflectancia espectral.

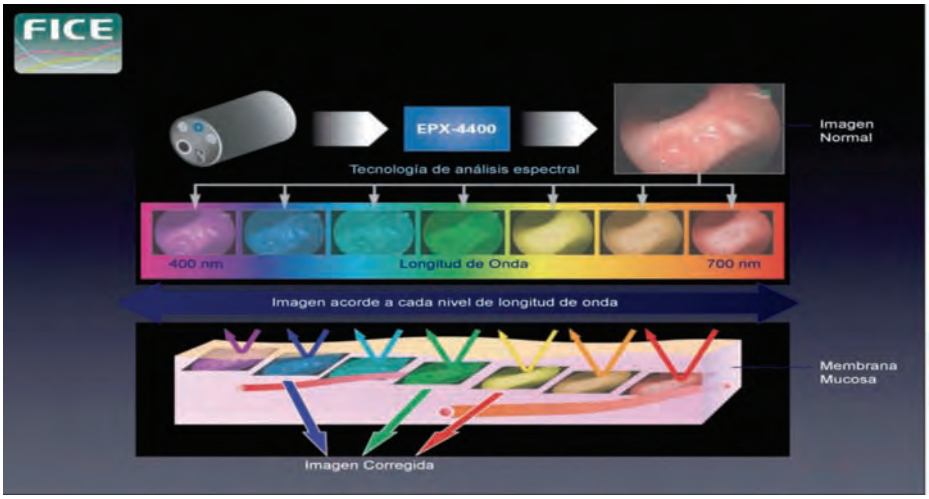

Figura 4. Diferentes imágenes, según cada nivel de longitud de onda.

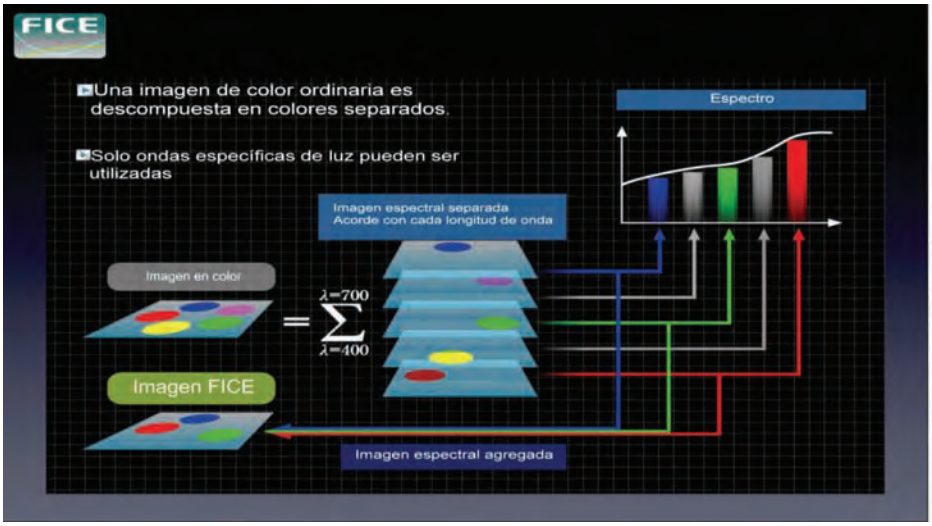

Figura 5. Cómo se obtiene una imagen espectral.
Las imágenes de la mucosa del tracto digestivo obtenidas mediante el sistema FICE, son la combinación de la luz reflejada, que permite resaltar la apariencia del tejido mucosal, de acuerdo a la profundidad del tejido.

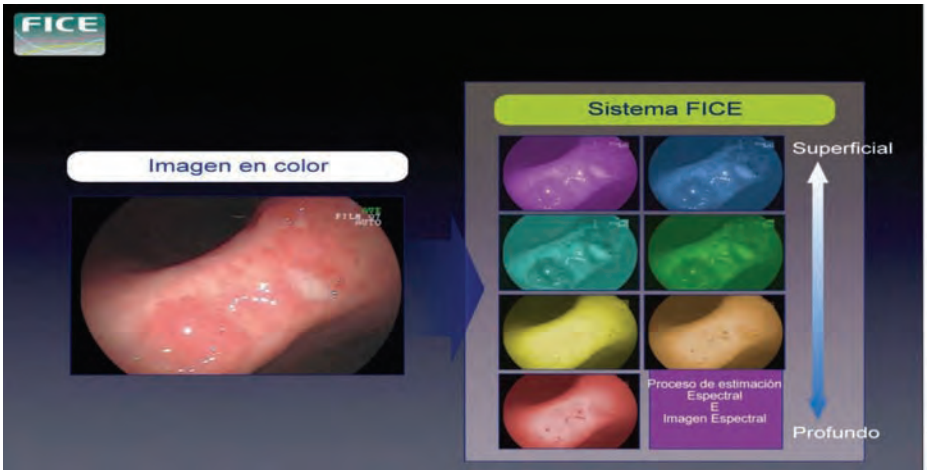

Figura 6. Se observa cómo la misma imagen cambia de acuerdo a la profundidad de la onda de luz.

UTILIDAD DE FICE EN ESÓFAGO

Se recomienda siempre que se va a realizar un estudio endoscópico con FICE más magnificación / alta resolución, se debe tener en cuenta que es un estudio que se va a realizar disponiendo de un tiempo adecuado, (sin una agenda apretada) que permita al endoscopista realizar una evaluación meticulosa. Para lograr una mejor visualización se recomienda lo siguiente:

1. Ayuno mayor de 6 horas
2. Limpieza del lente del endoscopio
3. Lavado profuso (el moco impide una buena visualización)
4. Uso de simeticona
5. Controlar insuflación
6. Sedación controlada.

¿Cuáles son las ventajas del FICE versus la cromo endoscopia convencional?

1. No requiere de materiales
2. No requiere de tiempo de reacción
3. Se puede revertir en el momento (cambio de espectro in vivo)
4. Visualiza el patrón capilar
5. A la cromo endoscopia convencional se le ha sospechado potencial riesgo de carcinogénesis?

Las principales patologías en que el FICE nos es útil en esófago son:

- Reflujo gastroesofágico no erosivo (NERD)
- Esófago de Barrett
- Neoplasias
- Várices Esofágicas

La apariencia macroscópica de la mucosa esofágica, por ser epitelio escamoso carece de patrón glandular, por lo cual el análisis de los hallazgos con alta resolución, magnificación y FICE, están basados en:

1. Morfología de la micro vascularidad subepitelial.
2. Morfología de la superficie de la mucosa: lesiones visibles, opacidad.
3. Evaluación de la unión esofagogástrica para evaluar la presencia de metaplasia (patrones glandulares).

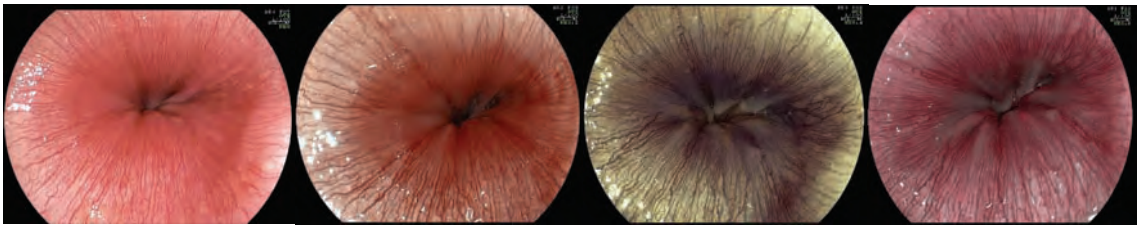

Figura 7. Esófago con magnificación y cromoendoscopia FICE.

ERGE (Enfermedad del reflujo gastroesofágico)

NERD es una enfermedad común en la práctica médica sin un gol standar para su diagnóstico. Se define NERD, según la clasificación de Montreal [4], como la presencia de síntomas asociados a reflujo con ausencia de hallazgos endoscópicos en la mucosa. La utilidad de la histología no está bien establecida y las guías actuales no la recomiendan para el diagnóstico de NERD. En Japón el NERD, se clasifica en M (cambios mínimos) y N (normal) de acuerdo a la clasificación modificada de los Angeles por Japón. Esto no ha sido aceptado mundialmente porque hay muy poco acuerdo entre los diferentes endoscopistas con el uso de la endoscopia convencional en el diagnóstico de los grados M y N en los pacientes con NERD. [3]

Al realizar un procedimiento con FICE, ante la sospecha de NERD, se debe empezar buscando en la mucosa esofágica cambios mínimos (microesofagitis o esofagitis de cambios mínimos) lo cual se observa con los siguientes hallazgos:

1. vasos capilares intra epiteliales alargados, engrosados
2. opacidad distal aumentada
3. aperturas de mucosa
4. islotes de mucosa hetrotópica

En un estudio retrospectivo por el Dr. Fock, se propuso evaluar la utilidad de estas técnicas de alta definición y magnificación en comparación con las técnicas convencionales, en el diagnóstico de esofagitis mínima, evaluó retrospectivamente pacientes con NERD (esofagitis no erosiva), pacientes con EE (esofagitis erosiva) y pacientes controles; lo que se quería evaluar eran los hallazgos en la morfología de la mucosa a nivel de la unión escamo columnar comparando endoscopia convencial vs NBI. Al comparar con los controles se evidenció que los pacientes con NERD y con EE, tenían una mayor prevalencia de micro erosiones y de aumento de la vascularidad, además de una baja prevalencia de patrón de criptas redondeadas. No hubo diferencia entre EE y NERD en términos de vascularidad o del patrón de criptas. La presencia de aumento de vascularidad con ausencia de criptas redondeados se consideró útil para diferenciar NERD de pacientes controles. NERD vs. controles:

Sensibilidad 86% especificidad 83.3%. El Dr. Miyasaka y su grupo de la Kyushu University Hospital, realizó un estudio comparando el uso de endoscopia convencional vs FICE para la detección de NERD estado M yN, con tres observadores expertos. En los resultados se encontró que los pacientes con NERD tenían con más frecuencia presencia de cambios mínimos comparados con los controles (77% y 48% respectivamente). En los tres observadores la detección de cambios mínimos fue mayor utilizando FICE versus endoscopia convencional. Llama la atención que al utilizar FICE hay mayor acuerdo en los hallazgos endoscópicos entre los diferentes observadores.

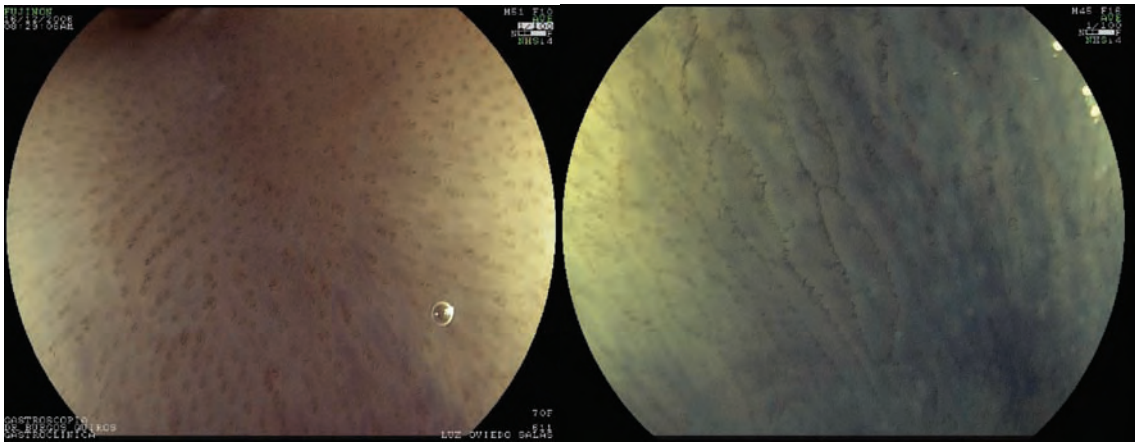

Tabla 1. Utilidad de Cromoendoscopia en Esofagitis.

	EE %	NERD %	Control %
Microerosiones	100	52.8	23.3
Vascularidad	95.1	91.7	36.7
Patrón de las criptas	4.9	5.6	70

Actualmente el uso de FICE permite diferenciar en los pacientes con NERD la presencia de esofagitis de cambios mínimos. No es clara la correlación entre estos hallazgos endoscópicos y los síntomas clínicos de los pacientes.

ESÓFAGO DE BARRETT / ADENO CARCINOMA

La iniciativa PIVI (Preservation and Incorporation of Valuable Endoscopic Innovations) de la ASGE es un programa en el cual se busca identificar las preguntas relevantes a la endoscopia y la forma de establecer un diagnóstico prioritario utilizando las tecnologías disponibles. La iniciativa PIVI fue desarrollada principalmente para utilizar la tecnología endoscópica actual para resolver los más importantes retos diagnósticos en endoscopia. El esófago de Barrett es una patología importante en la inciativa PIVI. Uno de los objetivos es eliminar la necesidad de tomar biopsias aleatorias durante el screening de esófago de Barrett, por lo cual la nueva tecnología ideal endoscópica con biopsias dirigidas debe tener una sensibilidad mayor del 90% y un valor predictivo negativo menor del 98% para detectar displasia de alto grado o carcinoma. Igualmente debe tener una especificidad del 80% para reducir el número de biopsias por procedimiento. [7] Es sabida la incidencia de carcinoma en pacientes con esófago de Barrett es de un 0.6 % y el riesgo de progresión a carcinoma cuando no hay displasia es aún más bajo. [7]

En el Esófago de Barrett debemos hacer un enfoque Diagnóstico con varios tipos de descripciones y hallazgos.

1. Topográfico
2. Morfológico
3. Patológico
4. Histomorfológico
5. Citogenético

1. *Topográfico:* se utilizan los criterios de Praga para definir la extensión de la metaplasia, donde C es la extensión circunferencial y M el máximo de la extensión proximal. [5]

2. *Morfológico:* De acuerdo a los hallazgos en magnificación descritos por el Dr. Takao T Endo, en 2002, propuso la siguiente clasificación:

Tipo 1: Circular pequeño

Tipo 2. Recto lineal

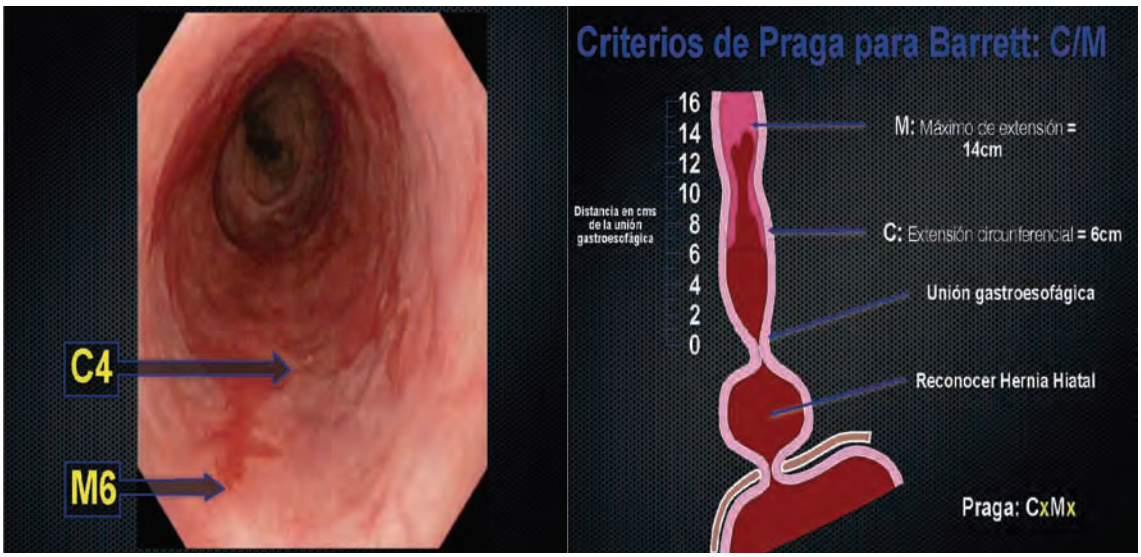

Figura 8. Calcificación de Praga. Esófago de Barrett.

Figura 9. Se observa la relación entre los tipos 4 y 5 con metaplasia especializada en esófago.

Tipo 3. Largo Oval
Tipo 4. Tubular
Tipo 5. Velloso

3. *Patológico:* Es muy importante el lugar en el cual se toma la biopsia. La toma de muestras en los cuatro cuadrantes (Protocolo de Seattle) está demostrada ser mucho menos efectiva que la toma de biopsia dirigida por endoscopia de magnificación. [9 11] Un trabajo reciente por Abrams y cols encontraron que la adherencia a las guías (obteniendo biopsias de los 4 cuadrantes cada 2cm) se observaba sólo en el 51% de los casos, empeorando este porcentaje entre más largo el Barret , con una sensibilidad en el diagnóstico entre 25% y 80%. [6] El grupo del Dr. Kariv et al [12] reportaron su experiencia con el protocolo de Seattle detectando cáncer oculto en Barrett. En su análisis retrospectivo encontrando un 40 % de pacientes con cáncer intra mucoso el cual no se diagnosticó; es importante aclarar que el 100% de los cánceres submucosos se diagnosticaron con endoscopia convencional. Con la tecnología FICE se logra la premisa endoscópica "ver más, biopsia menos". Las últimas publicaciones reportan un aumento en la tasa de detección de neoplasias con cromoendoscopia más magnificación con sensibilidad entre el 86 y el 100%. El Dr. Pohl, [13] con estudio retrospectivo demostró la efectividad en la toma de biopsias para lograr una alta sensibilidad en el dx de displasia de alto grado o carcinoma de esófago comparando protocolo de Seattle vs. biopsias dirigidas.

4. *Histomorfológico:* Existen varios estudios en los cuales se compara la cromoendoscopia virtual computada vs. la cromoendoscpia con ácido acético para la detección de neoplasia en Barrett. La especificidad y sensibilidad de ambas técnicas son comparables sin necesidad de utilizar tinciones en FICE.

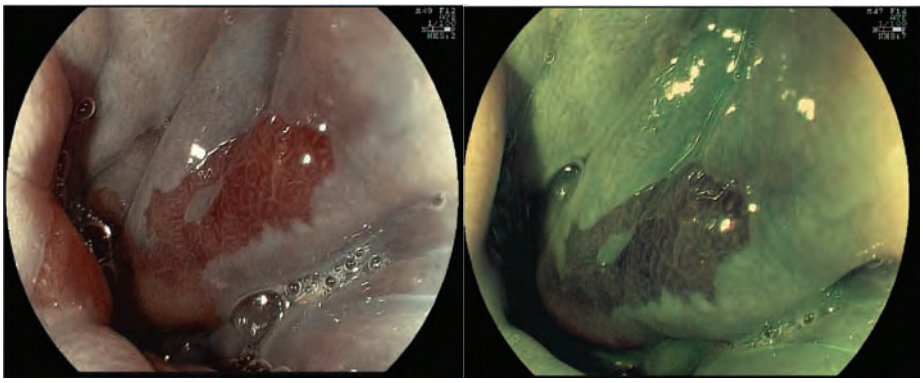

Otra clasificación utilizada para clasificar los hallazgos endoscópicos en la unión esofagogástrica es la de Toyoda, desarrollada con FICE, según la cual hay tres tipos:

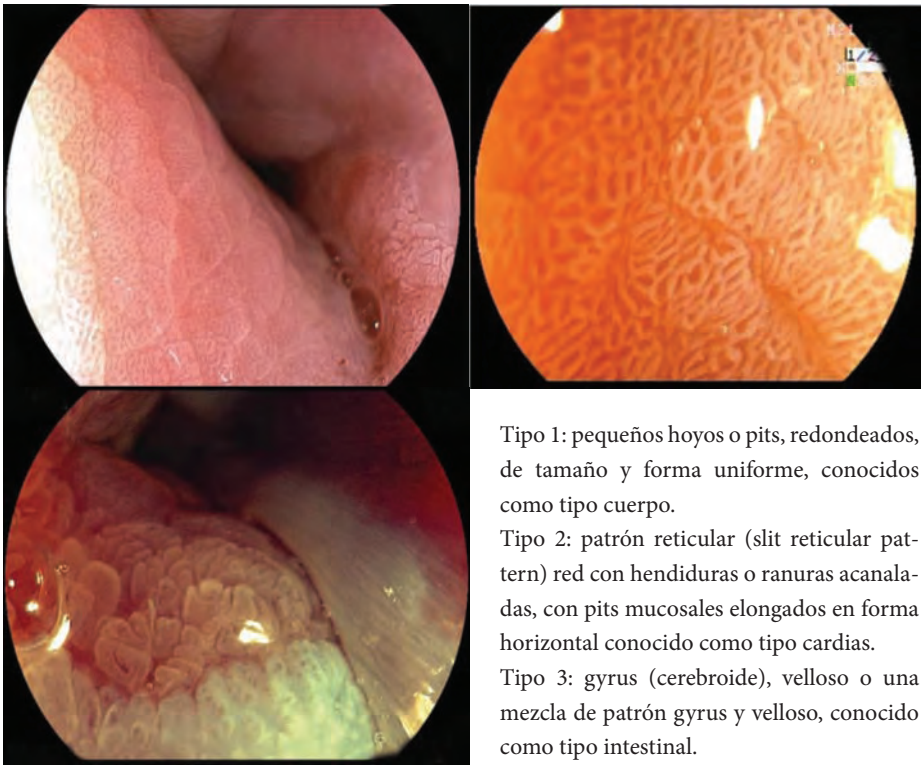

Tipo 1: pequeños hoyos o pits, redondeados, de tamaño y forma uniforme, conocidos como tipo cuerpo.
Tipo 2: patrón reticular (slit reticular pattern) red con hendiduras o ranuras acanaladas, con pits mucosales elongados en forma horizontal conocido como tipo cardias.
Tipo 3: gyrus (cerebroide), velloso o una mezcla de patrón gyrus y velloso, conocido como tipo intestinal.

CÁNCER ESCAMOCELULAR DE ESÓFAGO

La gran mayoría de adenocarcinomas de esófago de desarrollan sobre un esófago de Barrett, de lo cual ya hablamos anteriormente. Para el diagnóstico de carcinoma escamoso de esófago, el Dr. Arima ha clasificado, los hallazgos endoscópicos (magnificación), en 4 tipos los cuales se basan en los patrones microvasculares. [16]

ESTÓMAGO

Gastritis

La apariencia macroscópica de la superficie de la mucosa gástrica está determinada por la presencia de las glandulas y su relación con el plexo microvascular subepitelial, por lo tanto los principios básicos para el analisis de los hallazgos en la mucosa gástrica con Endoscopia

Figura 10. Patrón microvascular en magnificación de Carcinoma Escamocelular de Esófago.

de Alta Resolución, Magnificación y FICE, están basados en:

1. Morfología de la microvascularidad sub-epitelial
2. Morfología de la superficie de la mucosa

Tipo I	1. Patrón de mucosa(PIT): circular 2. Plexo capilar sub-epítelial(PCSE): en panal de abeja 3. Con vénulas colectoras (VC)	Normal
Tipo 2	1. PIT: circular 2. PCSE: en panal de abeja 3. VC: normal o perdida	Infección de H PIlory.
Tipo 3	1. PIT: Alargados o con halo blanquecino por eritema. 2. PCSE: Normal o perdida 3. VC: Normal o perdida	Infección H. Pilory
Tipo 4	1. PIT: circular 2. PCSE: normal o perdida 3. VC: Distribuidas en forma irregular	Atrofia

GASTRITIS POR H. PILORY

Concepto de cripta llena y vacía (Infección por H Pilory). La actividad proliferativa de la infección de H. Pilory (Gastritis tipo 2 y 3), hace ver las criptas llenas. Al ceder el proceso agudo la cripta se ve vacía.

Criptas vacías (H.Pilory -)

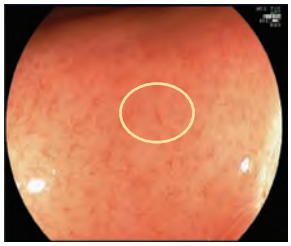

Criptas llenas (H. Pilory +)

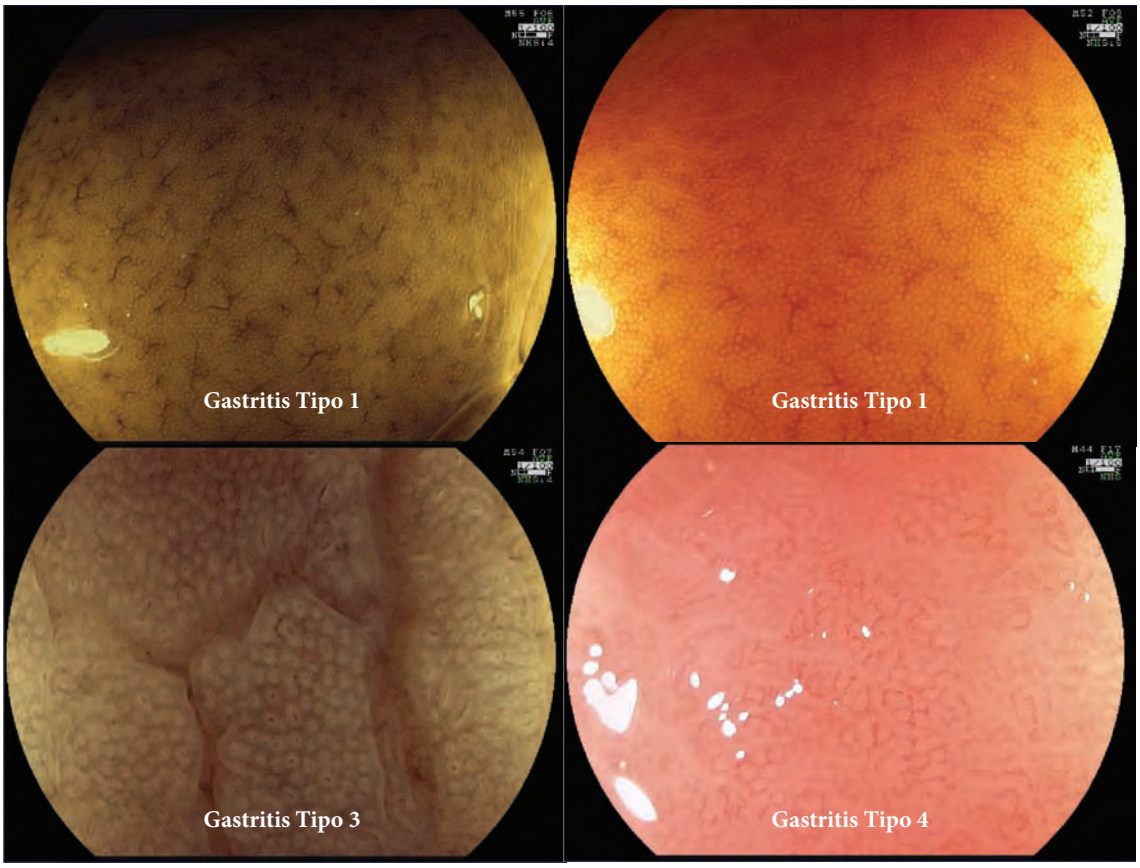

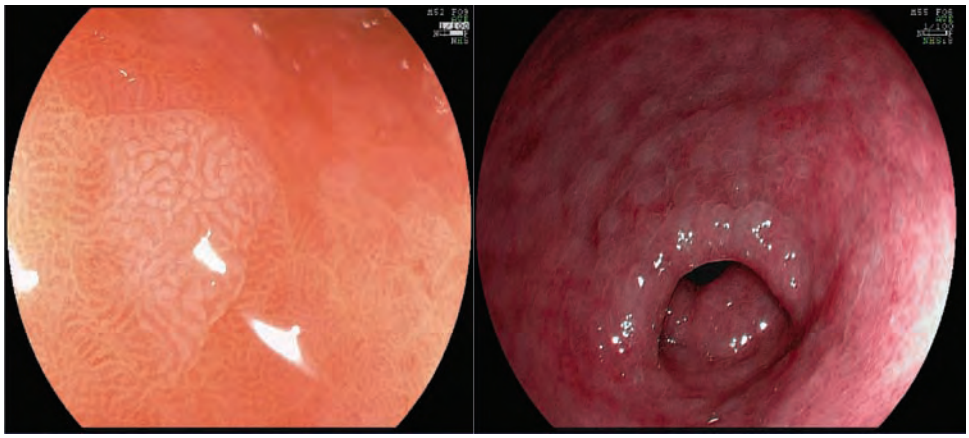

Metaplasia incompleta. Metaplasia completa.

FICE PARA LA DIFERENCIACIÓN DE LOS TIPOS DE METAPLASIA

De acuerdo al Dr. Herbert Burgos las carcterísiticas en FICE de los diferentes tipos de metaplasia son [17]:

1. *Metaplasia incompleta:* Superficie brillante habenular (oval) con superficie de alto contraste y margen ligeramente oscuro, pricipalmente regular.
2. *Metaplasia Completa:* Superficie irregular con nodulación y borde brillante azuláceo.
3. *Metaplasia Mixta*

CÁNCER GÁSTRICO TEMPRANO

El uso de la magnificación con cormoendoscopia ha mejorado el potencial diagnóstico de lesiones gástricas malignas pequeñas, tempranas. Técnicamente es importante utilizar un hood o cápsula y estar a 2mm de la mucosa, con cuidado de no tocarla para que no sangre. Los hallazgos que se encuentran con la cromoendoscopia en el cáncer gástrico temprano, fueron descritos por el Dr. Yao en 2002.

1. Plexo capilar subepitelial (PCSE): disminuido e irregular o separacion del PCSE
2. Patrón Micro Vascular Irregular
   Vasos gruesos y/o cortos
   Vasos conectados formando redes
   Vasos no conectados entre ellos y en forma de espiral
3. Línea de demarcación entre la mucosa sana y la mucosa con cáncer bien definida
4. Patrón mucosal irregular

En el 2013, Tao y cols propone la clasificación VS para diferenciar lesiones cancerosas de no cancerosas con magnificación y cromoendoscopia. Debido a que la mucosa gástrica estácompuesta por epitelio glandular, debemos determinar la correlación entre la microanatomía y las imágenes actuales logradas con FICE. Los hallazgos de la microanatomía son clasificados bajo los patrones microvasculares y la microsuperficie.

V: Patrón microvascular

- Capilares subepiteliales (PCSE)
- Vénulas colectoras (CV)
- Microvasos patológicos (MV)

S: Patrón de microsuperficie

- Epitelio marginal de la cripta (MCE)
- Apertura de la cripta(AO)
- Región entre las criptas

Tipos del patrón microvascular (V)

a. *Patrón micro vascular Regular: l*os capilares mucosos tiene un aspecto uniforme, con morfología uniforme, distribución simétrica y disposición regular.

b. *Patrón microvascular Irregular:* los capilares no tienen aspecto uniforme, tortuosos, ramificados o con forma bizarra con o sin forma de red. Morfología heterogénea, distribución asimétrica y disposición irregular.

c. *Patrón microvascular ausente:* El plexo capilar está oscurecido por la presencia de una sustancia blanca opaca (WOS) dentro de la parte superficial de la mucosa.

Tipos de patrón de microsuperficie(S)

a. Patrón de microsuperficie Regular: La morfología del epitelio marginal de la cripta muestra una estructura uniforme linear/curva/oval/circular. Muestra una morfología homogénea con distribución simetrica y disposicion regular.

b. Patrón de microsuperficie irregular: La morfología del epitelio marginal de la cripta muestra una estructura iregular linear/curva/oval/circular. Muestra una morfología heterogénea, con distribución asimétrica y disposición irregular. Se puede observar WOS.

c. Ausencia de patrón de microsuperfice: Ni la morfología del epitelio marginal de la cripta ni WOS son visibles.

De acuerdo a esta clasificación VS, los hallazgos más importantes para diagnosticar una lesión cancerosa o no cancerosa con magnificación y cromoendoscopia son: 1.) Un patrón irregular microvascular con una línea de demarcación definida. 2. Un patrón irregular de la microsuperficie con una línea de demarcación definida. Si el hallazgo endoscópico presenta uno de los dos patrones o ambos, se realiza el diagnóstico de cáncer. Ahora si ninguno de los dos hallazgos se encuentra, se realiza el diagnóstico de lesión no cancerosa. De acuerdo a lo descrito en la literatura el 97% de los cánceres gástricos tempranos cumplen estos criterios.

De acuerdo al estudio del Dr. Yoshida, las ventajas del FICE para el diagnóstico del carcinoma gástrico temprano son:

1. Mayor delineación de las lesiones
2. Mayor compromiso según coloración:
   - Rojiza
   - Similar
   - Blanquecina
3. El mayor cambio se observa en las lesiones diferenciadas

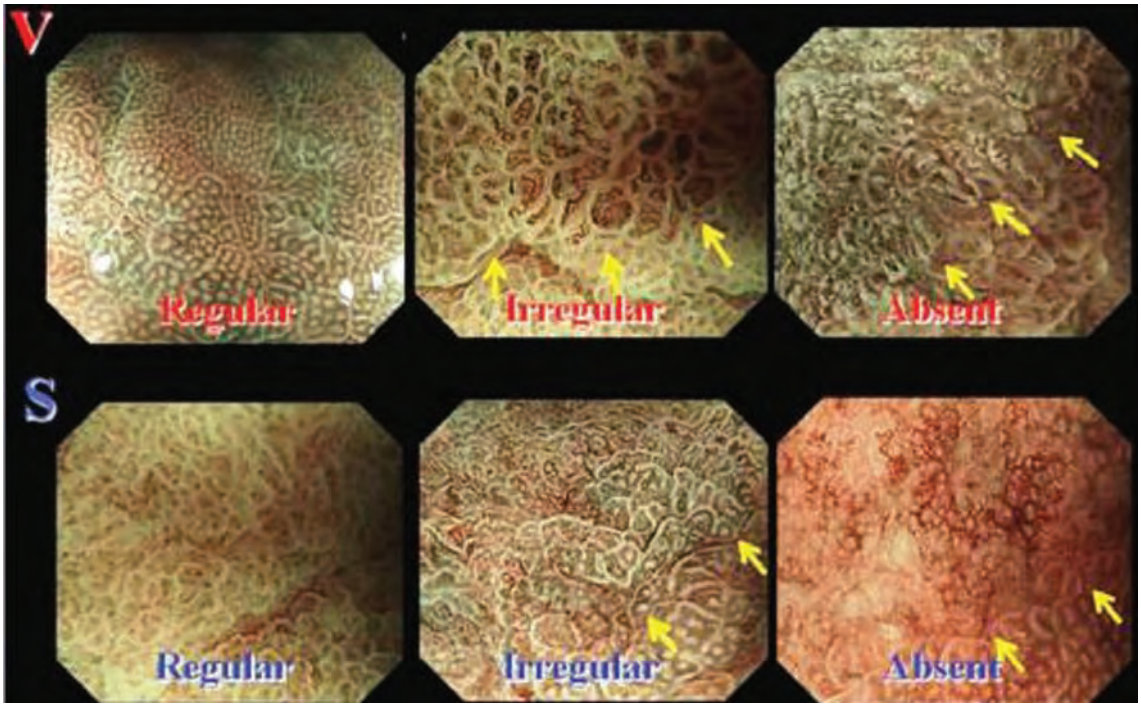

Figura 11. Clasificacion VS. Dr Tao 2.013.

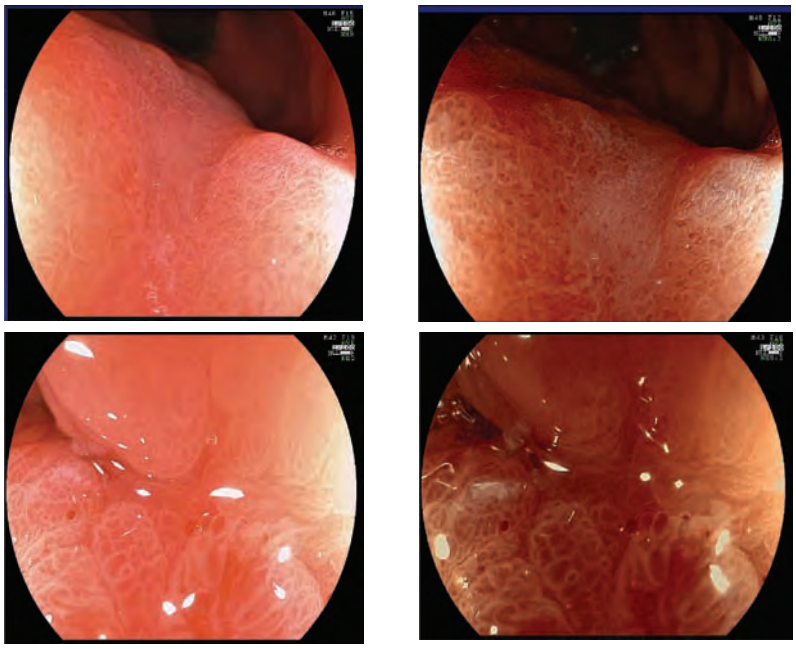

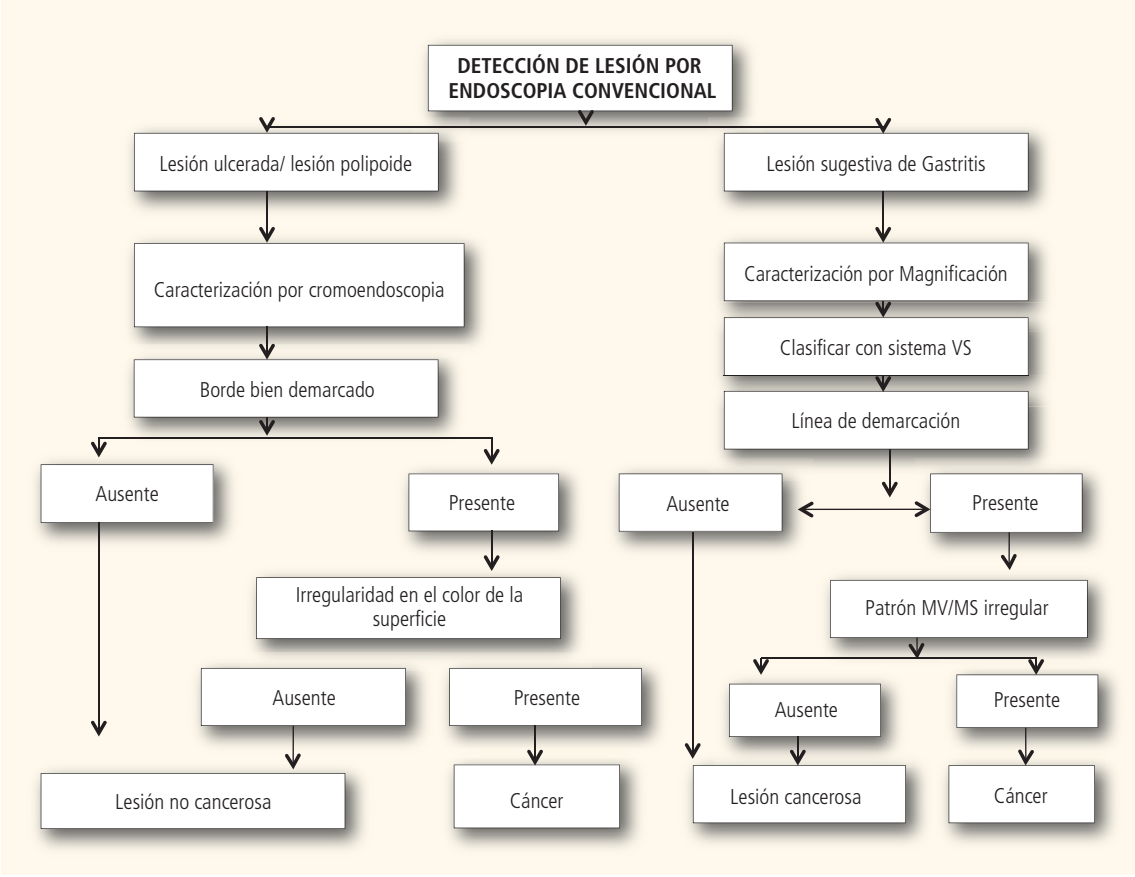
DETECCIÓN DE LESIÓN POR ENDOSCOPIA CONVENCIONAL
Lesión ulcerada/ lesión polipoide
Lesión sugestiva de Gastritis
Caracterización por cromoendoscopia
Caracterización por Magnificación
Clasificar con sistema VS
Borde bien demarcado
Línea de demarcación
Ausente
Presente
Ausente
Presente
Irregularidad en el color de la superficie
Patrón MV/MS irregular
Ausente
Presente
Ausente
Presente
Lesión no cancerosa
Cáncer
Lesión cancerosa
Cáncer

BIBLIOGRAFÍA

Fock, K.M.; Teo, E.K.; Ang, T.L.; Tan, J.Y.L.; Law, N.M. Utility of Narrow Band Imaging in Improving the Endoscopic Diagnosis of Gastroesophageal Reflux Disease. Clin Gastroenterol Hepatol, 2009;7 (1): 54 - 59.

3. Miyasaka,M, Hirawaka.K, Tanaka.F, Mimori.K . The endoscopic diagnosis of nonerosive reflux disease using flexible spectral imaging color enhancement image: a feasibility trial. Diseases of the Esophagus 2011; 24: 395-400.
4. Vakil N, Van Zanten SV, Kahrilas P, Dent J, Jones R. Global Consensus Group. The Montreal definition and classification of gastroesphageal reflux disease: a global evidence –based consensus. Am J Gastroenterol 2006;101:1900-20.
5. Sharma P, Dent J, Armstrong D, et al. The Development and Validation of an Endoscopic Grading System for Barrett's Esophagus: The Prague C & M Criteria. Gastroenterology 2006;131:1392–1399.
6. Abrams JA, Kapel RC, Lindberg GM, Saboorian MH, Genta RM, Neugut AI, et al. Adherence to biopsy guidelines for Barrett's esophagus surveillance in the community setting in the United States. Clin Gastroenterol Hepatol. 2009 Jul;7(7):736-42.
7. American Society of Gastointestinal Endoscopy (ASGE). PIVI: Imaging in Barrett's esophagus. 2012: May.
9. Sharma P, Hawes W, Bansal A, et al. Standard endoscopy with randomized biopsies versus narrow banding imaging target biopsies in Barrett's esophagus: a prospective, controlled, randomized trial. Gut 2011
10. Hassan K, Wallace M. Image- Enhanced Endoscopy. ASGE. Clinical Update. Vol16. No4 Abril 2009.
11. Martínez Y. Unión Escamo Columnar y Metaplasia Intestinal en Esófago: Magnificación y FICE. Gen. Editorial.2012; 66 (1).
12. Kariv R, Plesec TP, Goldblum JR, et al. The Seattle protocol does not more reliably predict the detection of cancer at the time of esophagectomy than a less-invasive surveillance protocol. Clin Gastroenterol Hepatol. 2009;7 (20).
13. Pohl J, Pech O, May A, et al. High resolution chromoendoscopy with acetic acid for Barrett's surveillance: ¿Is there still a place for random biopsies? Gut. 2008 ;57 (81).
14. Kara MA, Ennahachi M, Fockens P, et al. Detection and classification of the mucosal and vascular patterns (mucosal morphology) in Barrett's esophagus by using narrow band imaging. Gastrointest Endosc. 2006; 64:155-166.
15. Pech O. ¿Declaration of Bankruptcy for Four-Quadrant Biopsies in Barrett's Esophagus? Clin Gastroenterol Hepatol. 2009: 7 (6):610-612.
16. Arima H, Arima M, Tada . Microvascular patterns of esophageal micro squamous cell carcinoma on magnifying endoscopy. Digestive Endoscopy. 2008: 20 (1): 6–11.
17. Burgos H, Porras M, Brenes F, Izquierdo E. Fujinon FICE en la Diferenciación de los tipos de metaplasia en Gastritis Crónica Atrófica. DDW 2007.
18. Yao K. The endoscopic diagnosis of early gastric cancer. Ann Gastroenterol. 2013;26, 1.
19. Yao K, Anagnostopoulos GK, Ragunath K. Magnifying endoscopy for diagnosing and delineating early gastric cancer. Endoscopy 2009;41:462-467.

FICE en colon

JOHN OSPINA NIETO

INTRODUCCIÓN

La conocida incidencia del cáncer gastrointestinal en Japón y la búsqueda permanente de los investigadores por el desarrollo de técnicas que permitieran un diagnóstico cada vez más temprano de este tipo de enfermedades han influenciado definitivamente el desarrollo de herramientas diagnósticas y terapéuticas endoscópicas cada día más importantes. Esta carrera tecnológica por un diagnóstico más precoz de las lesiones malignas se inició hacia 1950 con el desarrollo de la gastrocámara, continuó en los años 70 con la identificación de lesiones tempranas y el estudio, hacia 1980, de la progresión maligna de algunas lesiones gastrointestinales, cada vez más fáciles de identificar con el desarrollo de ópticas avanzadas y la implementación de las coloraciones vitales tan pregonadas por los grupos japoneses. [1-4] El deseo de reconocer la estructura y cambios de la mucosa del tracto gastrointestinal y facilitar la identificación de lesiones descritas aunado a las limitaciones de la luz blanca en la identificación de las mismas impulsó el desarrollo de sistemas ópticos como el FICE (Fuji Intelligent Color Enhancement, Fujinon, Saitama, Japón) NBI (Narrow Band Imaging – Olymnpus Corp Tokyo Japon) y el I-scan (Pentax Medical Corp Japón), las cuales sumadas a la magnificación endoscópica son agrupadas en lo que hoy día conocemos como Cromoendoscopia Virtual Computada (CVC) que sin lugar a dudas es una herramienta de visualización endoscópica de altísima importancia para el reconocimiento y diagnóstico de lesiones tempranas del tracto gastrointestinal. [1]

CROMOENDOSCOPIA Y CROMOENDOSCOPIA VIRTUAL COMPUTADA

La tinción del tejido durante la endoscopia es una técnica usada para estudiar los detalles finos de la mucosa, es un método de coloración ampliamente utilizado que emplea diferentes agentes biocompatibles y con diferentes acciones que se acumulan en los orificios de la criptas durante la endoscopia permitiendo así precisar las características de una lesión determinada así como sus límites o la extensión de la misma, esta ha sido referida por varios autores como: coloración vital, tinción cromoendoscópica y cromoscopia y es utilizada en términos generales para:

1. Visualizar en una forma más evidente

los detalles de la mucosa.

2. Realzar las características de las lesiones ya detectadas, contrastando los márgenes de la lesión con los de la mucosa vecina normal.
3. Detectar lesiones anormales más rápida y eficientemente ya que sobresalen los detalles de su superficie. [6,7,11,14]

La cromoendoscopia virtual Computada (CVC) por su parte agrupa las nuevas tecnologías ópticas y digitales de "Coloración" computarizada a saber , FICE, I-SCAN, NBI; esta es una técnica de estimación espectral basada en el procesamiento aritmético de imágenes capturadas por el videoendoscopio.

Para poder entender estas nuevas tecnologías endoscópicas hay que conocer algunos principios físicos sobre el espectro del haz de luz, el rango perceptible para el ojo humano y cómo se produce el color. Para iniciar esta etapa es importante recordar que el espectro de luz visible captado por el ojo humano va desde 400 nm hasta 700 nm de longitud de onda aproximadamente. Cuando fueron diseñados los endoscopios de luz convencional estos se hicieron con el objeto que el endoscopista pudiera examinar los tejidos con luz natural, la cual se distribuye uniformemente tanto en la extensión como en la profundidad, donde a mayor longitud de onda, mayor penetración en los tejidos, obteniendo una imagen convencional y uniforme de los tejidos, imagen que teníamos en los endoscopios de las generaciones anteriores. [1] Los nuevos sistemas ya mencionados han buscado la implementación de la cromoendoscopia en sus equipos para facilitar y mejorar la exploración endoscópica del tracto gastrointestinal, trabajan sobre la base de los conceptos de absorbencia y reflectancia de la luz, los cuales son analizados por el espectroscopio ya mencionado y procesado por el computador para crear una imagen nueva del tejido analizado.

PRINCIPIOS DE LA TÉCNICA

Antes de hablar de los principios técnicos del FICE es necesario recordar la definición de espectroscopio que nos facilitara el entendimiento de la técnica:

El espectrómetro, espectrofotómetro, o espectrógrafo, es un aparato capaz de analizar el espectro de frecuencias característico de un movimiento ondulatorio. Se aplica a variados instrumentos que operan sobre un amplio campo de longitudes de onda. Un espectrómetro óptico o espectroscopio, es un instrumento que sirve para medir las propiedades de la luz en una determinada porción del espectro electromagnético, es un instrumento destinado a separar las diferentes componentes de un espectro óptico, su fundamento, la descomposición de la luz blanca en los diferentes colores que la componen, data del siglo XVIII, gracias al físico, astrónomo y matemático Isaac Newton.

Así entender las nuevas tecnologías endoscópicas debe partir de conocer algunos principios físicos sobre el espectro del haz de luz, el rango perceptible para el ojo humano y cómo se produce el color. Teniendo en cuenta las bases de la espectrometría (absorción y reflejo), cuando la luz blanca, por ejemplo, ilumina una manzana, el pigmento de la manzana absorbe las longitudes de onda de 400 a 550 nm (azul y verde), el rango no absorbido es reflejado entre 550 y 700 nm, siendo percibido por el ojo como color rojo; al suprimir esta longitud de onda (50-700 nm) la manzana se vería negra. [2]

Entender este fenómeno óptico es esencial para comprender las bases las nuevas tecnologías endoscópicas. Ya que sólo se puede realzar los detalles de la superficie de los tejidos como son los vasos (microvasculatura) y de la estructura (microsuperficie) con iluminaciones especiales que permitan determinadas longitud de onda o rangos de longitud de onda. De acuerdo a las características particulares de los tejidos y a las necesidades del endoscopista de resaltar determinada área, se debe seleccionar la transmisión de la luz con la longitud de onda requerida.

El FICE que inicialmente era la sigla que explicaba - Fuji Intelligent Color Enhancement- (Fujinon, Saitama, Japón) y que posteriormente cambiaría su nombre a: Flexible Spectral Imagen Color Enhacement consiste en un sistema que

obtiene una imagen digital procesada que resalta la apariencia de la estructuras de la superficie de la mucosa seleccionando diferentes longitudes de onda de luz para reconstruir imágenes virtuales. En los nuevos equipos este espectroscopio está acoplado a un sistema de magnificación óptica que permite optimizar la visualización de los elementos de la superficie. La tecnología consiste en un software (de un espectroscopio) que procesa la imagen utilizando un algoritmo el cual se basa en métodos de estimación espectral. En esta tecnología la imagen convencional es capturada por un video endoscopio que contiene un CCD y es llevada a un circuito de proceso de estimación espectral el cual se encuentra dentro del procesador.

El espectro reflejado corresponde a cada uno de los píxeles tomado con la imagen convencional los cuales son estimados matemáticamente. De este espectro es posible reconstruir una imagen virtual de una simple longitud de onda. Tres imágenes superpuestas contribuyen para visualizar una imagen compuesta en tiempo real que corresponde cada una a determinada longitud de onda previamente seleccionada y asignada a cada uno de los rangos del haz de luz azul, verde y rojo. Diez configuraciones con diferentes rangos de longitud de onda son predeterminadas en el procesador y con tan sólo apretar un botón en el teclado de la computadora, o en el endoscopio o en un pedal puede obtenerse el efecto de la imagen espectral. Además la configuración del equipo puede ser personalizada a cada uno de los usuarios y obtener un gran número de combinaciones debido a que presenta 60 longitud de ondas diferentes entre 400-695 nm las cuales se pueden incrementar de 5 nm para los tres canales azul, verde y rojo. [8,9,10]

Sin lugar a dudas la aplicación de esta tecnología de cromoendoscopia virtual computada sumada a la magnificación óptica o electrónica constituye el más grande avance en el diagnóstico y descripción endoscópica de cambios mínimos mucosos o vasculares a nivel del tracto gastrointestinal, permitiendo aumentar la correlación endoscópica-histopatológica de las lesiones encontradas con sólo oprimir un botón en el endoscopio.

FICE EN COLON

En estas épocas de avances tecnológicos donde ha cobrado gran valor la evaluación del tubo digestivo a través del uso de videoendoscopios, se destaca la búsqueda de lesiones neoplásicas en fases tempranas mediante la caracterización de la mucosa. Si bien se considera que la utilización de la Cromoendoscopia Virtual Computada es realmente útil en todas las patologías colorectales a saber, diferenciación de las lesiones neoplásicas y no neoplásicas, diagnostico de actividad o presencia de enfermedad inflamatoria intestinal y toma de biopsias dirigidas, en estos procesos ulcerosos e inflamatorios ileocolonicos (Foto 1), en donde los estudios demuestran la gran superioridad a la hora de obtener biopsias de áreas específicas, con mejores resultados que las biopsias aleatorias, así como la caracterización del estado de la mucosa en dichas enfermedades inflamatorias como la colitis ulcerativa [22] (tabla 1), la determinación de la profundidad de las lesiones , detección de focos displasicos y tumores residuales en pacientes que han sido sometidos a mucosectomia entre otras condiciones reconocidas , es sin lugar a dudas el estudio de las lesiones polipoides y no polipoides adenomatosas y no adenomatosas el área donde más se ha enfocado la aplicación de esta tecnología. [8,11,21,22,23]

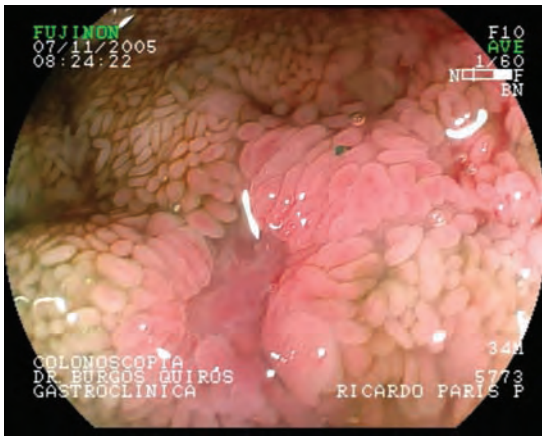

Foto 1. Úlcera íleon terminal en enfermedad de Crohn– Imagen Cortesía Dr.Herbert Burgos – WGO training Center, San José - Costa Rica.

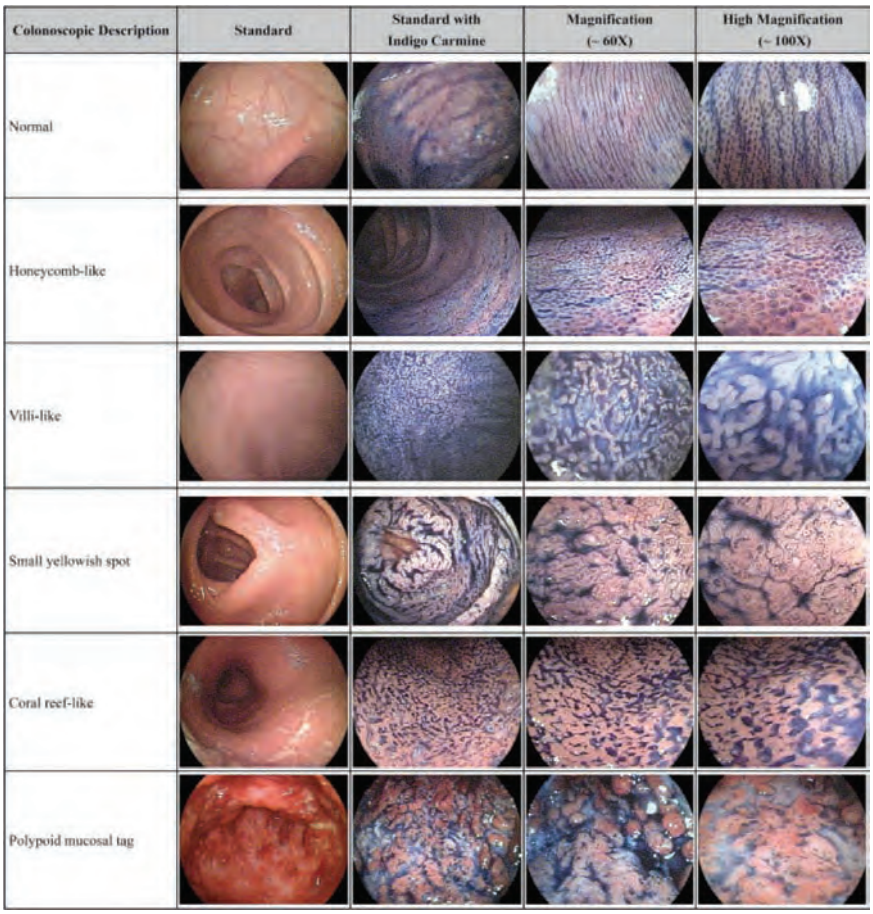

Tabla 1. Estudio de los estadios de la enfermedad inflamatoria intestinal.

Tomado de Tanaka S, Kaltenbach T, Chayama K, Soetikno R. High-magnification colonoscopy .Gastrointest Endosc – 2006;Vol. 64, . 4, 604-613.

Es bien conocido de años atrás que es posible en una endoscopia de calidad con cromoendoscopia asociada, predecir la patología de las diferentes lesiones polipoides o no mediante la observación de los orificios glandulares llamados "PIT PATTERN" [8,11] así como el patrón de distribución de los capilares de las mismas lesiones. [8,12,13] Diferentes técnicas endoscópicas han sido propuestas con la finalidad de realzar los detalles de estos patrones; dentro de ellas la cromoendoscopia con tinciones es la que más se destaca , sin embargo, el método tiene algunos problemas, que incluyen la dificultad de alcanzar completa y total cobertura de la superficie mucosa con la tinción, el costo extra del equipamiento necesario para realizar el rociado del contraste, la falta de registro de los colorantes en algunos países y el tiempo extra necesario para realizar el procedimiento, situaciones que han hecho que esta técnica tan importante para el diagnóstico y caracterización de lesiones tempranas no se practique de manera rutinaria en occidente a pesar de los ya demostrados grandes beneficios de su práctica rutinaria. Aunado a esto se encuentra el hecho de que la cromoendoscopia no es útil para realzar la imagen del patrón vascular- capilar- lo cual puede ser importante en el diagnóstico de lesiones neoplásicas en fase temprana [11,15], situación que la CVC (Cromoendoscopia virtual compuatada) sí permite.

Es conocido que en la lesiones neoplásicas del colon y recto, no existe riesgo de metástasis linfáticas cuando el cáncer es intramucoso o submucoso limitado a menos de 1000 µm de invasión y el riesgo del compromiso nodal es cercano al 10% cuando la lesión invade la submucosa profunda.[18,19] De ahí la gran importancia de reconocer las lesiones de manera temprana y tratar de clasificarlas para definir la mejor conducta terapéutica de las mismas. Los patrones de las criptas ("pit patterns") se han identificado como ya se mencionó

por observaciones con estereomicroscopia de especímenes resecados del colon y se han correlacionado con la característica histopatológica de la lesión; sin embargo con la llegada de la colonoscopia de magnificación se ha logrado la descripción de estos patrones in vivo. [16,17,18] Estos patrones de cripta clasificados inicialmente en 7 tipos, de acuerdo a la propuesta del Dr. Kudo, ha sugerido que los tipo I y II son característicos de las lesiones no-neoplásicas tales como la mucosa normal o los pólipos hiperplásicos; sin embargo en la mayoría las lesiones que muestran patrones tipo IIIs, IIIL, IV y un subgrupo de VI se han encontrado lesiones neoplásicas intramucosas tales como adenomas o carcinomas. Lesiones con un patrón tipo V y un subgrupo del tipo VI sugieren un carcinoma invasivo profundo. [16,18] En este sentido, Fujii y colaboradores propusieron una clasificación clínica de los patrones de las criptas en relación con el tratamiento [16,18,20] y categorizaron las lesiones en tres patrones básicos: "no-neoplásicos", "no-invasivos" e "invasivos", agrupando en el patrón no-neoplásicos a los tipos I y II de la clasificación de Kudo. El patrón invasivo definido como una cripta irregular y distorsionada, observada en un área demarcada como depresión, nódulo grande o zona eritematosa, basado en que histopatológicamente las lesiones que invaden profundamente la submucosa usualmente muestran una área demarcada en la superficie. Por lo tanto, los tipos IIIs, IIIL, IV y VI que no muestran un área demarcada son clasificados como patrones no-invasivos. Como un todo, el patrón invasivo involucra los Kudo VI basados en la presencia de un área demarcada.

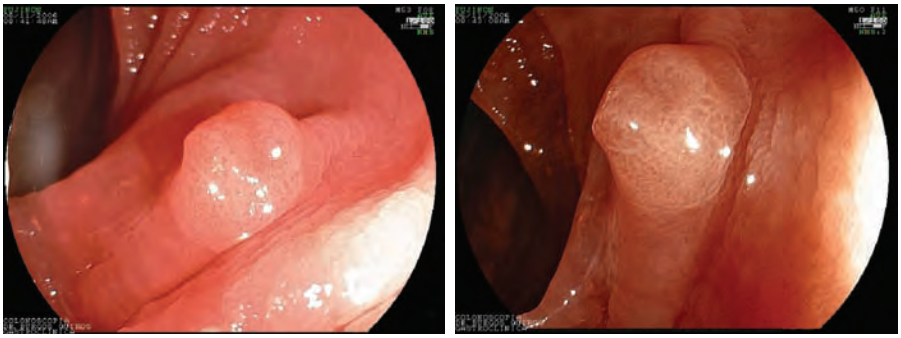

Foto 2 y 3. lesión colonica elevada evaluación sin y con FICE Imágenes Cortesía Dr.Herbert Burgos – WGO training Center, San José Costa Rica.

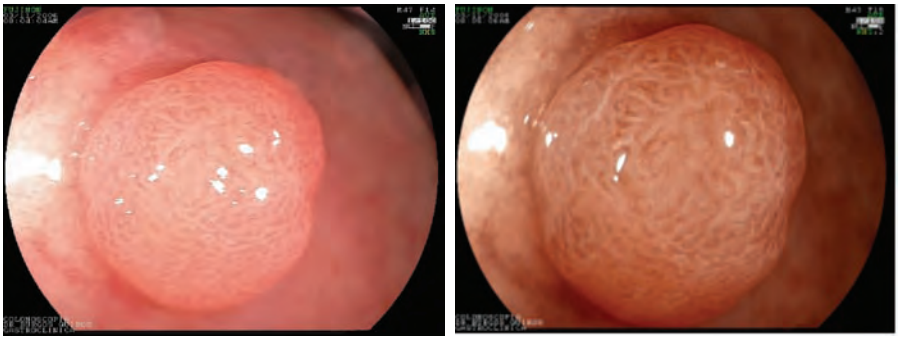

Foto 4 y 5. Lesión colónica elevada evaluación sin y con FICE. Imágenes Cortesía Dr.Herbert Burgos – WGO training Center, San José Costa Rica.

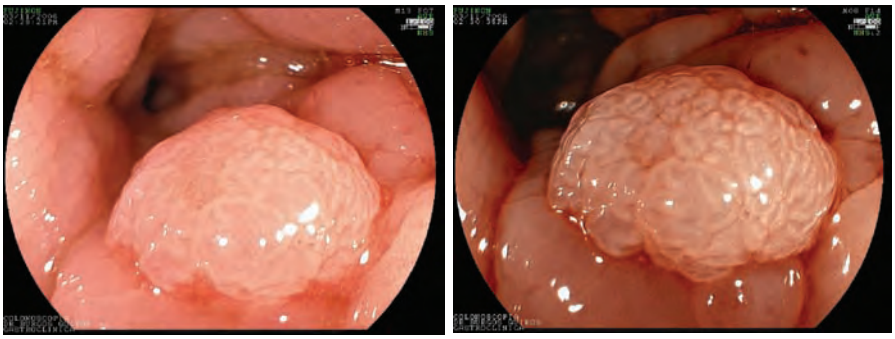

Foto 6 y 7. Lesión colónica elevada evaluación sin y con FICE. Imágenes Cortesía Dr.Herbert Burgos – WGO training Center, San José Costa Rica.

Aquí es entonces donde surge la importancia de la amplificación del FICE y la CVC, al permitir de manera objetiva realzar y analizar de una manera más práctica y eficaz los patrones de la mucosa en estudio especialmente los patrones de las lesiones póliposicas y clasificarlos de la mejor manera ya sea utilizando la clasificación de Kudo o la Modificación de FUJI (Fotos 2,3,4,5,6,7).

Aunado a esta gran fortaleza la cromoendoscopia virtual computada de la mano de la magnificación ha permitido el estudio concienzudo de los patrones imagenológicos de análisis espectral de los vasos capilares de estas lesiones, situación imposible como ya se mencionó anteriormente con las coloraciones vitales y que ha permitido a su vez la caracterización y agrupación de los mismos según la probabilidad de riesgo de neoplasia e invasión. Si bien la microvasculatura colorectal está compuesta por vasos de alrededor 5-10 micras de diámetro la magnificación que ofrecen estos equipos ha permitido trabajos y publicaciones como la ya conocida del Dr. Teixeira y su grupo, quienes proponen una clasificación de los patrones de la red vascular y concluyen que este es un método muy eficaz para predecir los hallazgos histopatológicos de las lesiones. [24] Fotos 8-12 de la siguiente manera:

Tipo I: Patrón capilar normal, compuesto por delgados capilares subepiteliales con forma lineal y patrón regular que rodea las criptas de la mucosa.

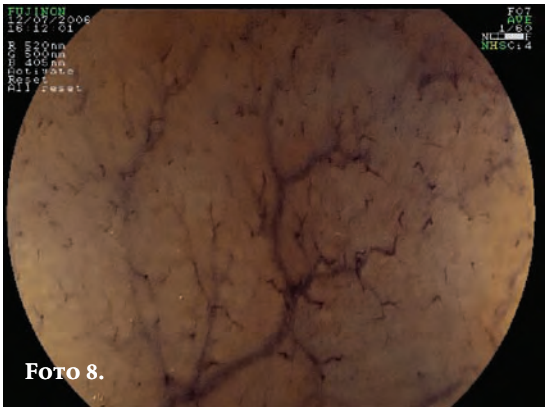

Foto 8.

Tipo II: Este modelo expone hipovascularidad, o vasos capilares marginales de un diámetro más grueso, curvos o rectos pero uniformes, sin dilataciones y patrón alrededor de la cripta no resalta.

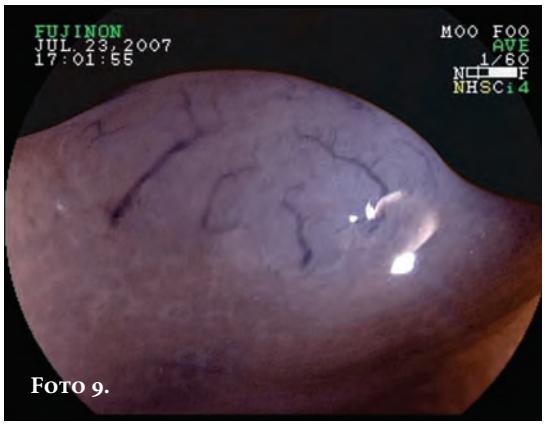

Foto 9.

Tipo III: Numerosos capilares de diámetro más delgado, irregulares y tortuosos, con dilataciones frecuentes y formas en espiral, mostrando una disposición periglandular.

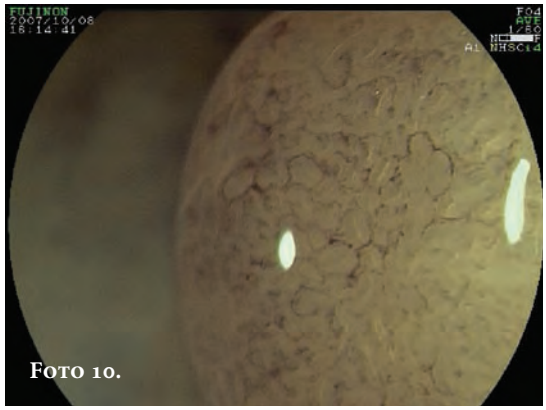

Foto 10.

Tipo IV: Numerosos vasos sanguíneos largos, espirales o rectos con un diámetro más grueso, y escasas dilataciones, corriendo en posición vertical a las glándulas vellosas.

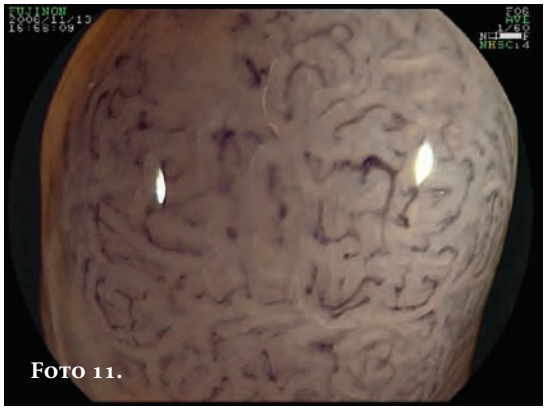

Foto 11.

Tipo V: Pleomorfismo de los capilares con distribución anormal y disposición aberrante; numerosos vasos gruesos con patrón caótico son la característica predominante.

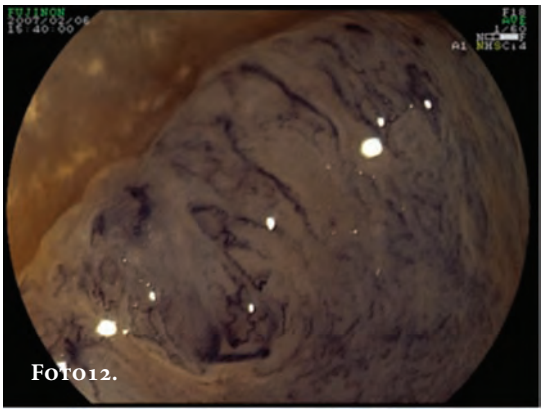

Fotos 8-12 Imágenes Cortesía Dr. Claudio Teixeira Director Médico de la Fundación de Gastroenterología de Porto Alegre– Brasil

En este trabajo se documentó una importante correlación superior al 98% entre los patrones vasculares descritos en el estudio endoscópico y los hallazgos histopatológicos posterior a la resección de las lesiones, en donde el 100% de las pólipos descritos con patrón vascular tipo I fueron reportados histopatológicamente como no neoplásicas, el 96 % de los patrones tipo II fueron descritos como no neoplásicos , mientras que el 100% de los patrones tipo V fueron reportados por el patólogo como carcinomas.

Para terminar es de resaltar que a pesar de que estos datos deben ser validados a la luz de nuevos trabajos, considero la CVC como un importante paso para la evaluación de las lesiones colorectales y la posible predicción del resultado histopatológico, lo que a todas luces se traduce y traducirá en una mejor aproximación terapéutica de los pacientes con patología colorectal.

BIBLIOGRAFÍA

1. OspinaJ. Villamizar J. Utilidad de las imágenes de banda angosta (N.B.I) en la endoscopia diagnóstica. Rev Col Gastroenterol 2009 Mar ; 24(1): 60-70.
2. Cohen J. Advanced Digestive Endoscopy: Comprehensive Atlas of High Resolution Endoscopy and Narrowband Imaging. Cap. 1. 1a edición. Blackwell publishing. 2007. p. 3- 8.
3. Yoshida S, Yoshimori M, Hirashima T, et al. Nonulcerative lesion detected by endoscopy as an early expression of gastric malignancy. Jpn J Clin Oncol 1981; 11: 495-506.
4. Yoshida S, Yamaguchi H, Tajiri H, et al. Diagnosis of early gastric cancer seen as less malignant endoscopically. Jpn J Clin Oncol 1984; 14: 225-41.
5. Asadur J, Pellisé M, Sáenz R. Imágenes de banda estrecha o Narrow Band Imaging (NBI): una nueva era en endoscopia digestiva. Rev Med Uruguay 2008; 24: 42-49.
6. Oliveros R . Cromoendoscopia- guía de manejo. 7. Gostout C. Early lesions: staining magnifying scopes and mucosectomy. Frontiers of therapeutic endoscopy. Post graduate course. Colonoscopy 1997; 63.
8. Martínez B Yolette, Ruiz María Elena, Madrid Ilbia. Experiencia con cromoendoscopia virtual computarizada (fice) para la descripción y caracterización de lesiones colorectales. Gen 2011 Ene ; 65(1): 34-37.
9. ASGE Standars of Practice Committee. Narrow band imaging and multiband imaging. Gastrointest Endosc 2008, 67(4):581-589.
10. Miyake Y, Kouzu T, Takeuchi S, et al. Development of new electronic endoscopes using the spectral images of an internal organ. In: Proceedings of the IS & T/SID´s Thirteen Color Imaging Conference, November 7-11, 2005. Scottsdale (Ariz): p. 261-9.
11. 1. Kudo S, Hirota S, Nakajima T et al. Colorectal tumors and pit pattern. JClin Pathol 1994; 47: 880-885.
12. Kumagai Y, Inoue H, Nagai K et al. Magnifying endoscopy, stereoscopic microscopy and the microvascular architecture of superficial esophageal carcinoma. Endoscopy 2002; 34: 369-375.
13. Yagi K, Nakamura A, Sekine A. Comparison between magnifying endoscopy and histological, culture and urease test findings from the gastric mucosa of the corpus. Endoscopy 2002; 34: 376-381.
14. Fennerty MB. Tissue staining (chromoscopy) of the gastrointestinal tract. Can J Gastroenterol 1999; 13: 423-429.
15. Yagi K, Nakamura A, Sekine A. Comparison between magnifying endoscopy and histological, culture and

urease test findings from the gastric mucosa of the corpus. Endoscopy 2002; 34: 376-381.

16. Kudo S, Hirota S, Nakajima T, et al. Colorectal tumours and pit pattern. J Clin Pathol 1994; 47: 880-5.
17. Kudo S, Tamura S, Nakajima T, et al. Diagnosis of colorectal tumorous lesions by magnifying endoscopy. Gastrointest Endosc 1996; 44: 8-14.
18. Iwatate Mineo, Ikumoto Taro, Sano Yasushi, Emura Fabian, Fujimori Takahiro. Diagnóstico de las lesiones neoplásicas y no-neoplásicas y predicción de la invasión submucosa del cáncer colorrectal temprano durante la colonoscopia. Rev Col Gastroenterol 2011 Mar; 26(1): 43-57.
19. Participants in the Paris Workshop. The Paris endoscopic classification of superficial neoplastic lesions: Esophagus, stomach, and colon. November 30 to December 1, 2002.Gastrointest Endosc 2003; 58: S3-43.
20. Saito Y, Emura F, Matsuda T, et al. Letter to the editor: Invasive pattern is an indication for surgical treatment. Gut Letter 2004.
21. Tanaka S, Kaltenbach T, Chayama K, Soetikno R .High-magnification colonoscopy .Gastrointest Endosc – 2006;Vol. 64, . 4, 604-613.
22. Kunihiro M, Tanaka S, Sumii M, et al. Magnifying colonoscopic features of ulcerative colitis reflect histologic inflammation. Inflamm Bowel Dis. 2004;10:737–744.
23. Marion JF, Waye JD, Present DH, et al. Chromoendoscopy-targeted biopsies are superior to standard colonoscopic surveillance for detecting dysplasia in inflammatory bowel disease patients: a prospective endoscopic trial. American Journal of Gastroenterology. 2008;103(9):2342–2349.
24. Teixeira C, Torresini R, Camani C, Figueredo et al. L . Endoscopic classification of the capillary-vessel pattern of colorectal lesions by spectral estimation technology and magnifying zoom imaging Gastrointest Endosc . 2009 ; Vol 69, 3 .750-756.

NBI en el tracto digestivo superior

MARIO REY FERRO

INTRODUCCIÓN

Teniendo en cuenta que el cáncer gástrico sigue siendo la segunda causa de muerte por cáncer a nivel mundial y el de esófago es el que presenta un aumento exponencial de su incidencia, muchos esfuerzos se han realizado en mejorar la calidad de la endoscopia digestiva para la detección de lesiones tempranas y con esto mejorar las tasas de sobrevida a estas 2 enfermedad mortales.

La última tecnología endoscópica se ha enfocado a identificar estas lesiones en fase premaligna como metaplasia, displasias y lesiones tempranas en el tracto digestivo mejorando la visión endoscópica con aumentos mayores de visión asociado a modificaciones de la imagen óptica, proceso que ha llevado a la invención del NBI- Narrow Band Imaging.

El NBI es una tecnología que mejora la imagen óptica incrementando la visibilidad de los vasos y otras estructuras de la superficie mucosa; la iluminación de banda estrecha (obtenida al acortar el espectro de la luz blanca) es fuertemente absorbida por la hemoglobina, penetrando únicamente en la superficie de los tejidos; conduciendo a obtener una imagen definida de los capilares en la superficie mucosa de color café y de las vénulas de la submucosa de color azul cian.

Esta tecnología ha reemplazado a la cromoendoscopia y ha demostrado mejores resultados en la identificación y caracterización de lesiones tempranas, al igual de definir patrones específicos de lesiones displásicas en esófago de Barrett, displasias y carcinomas en estómago y colon.

PRINCIPIOS

El NBI (Narrow Band Imaging) es un técnica endoscópica nueva que utiliza una mayor intensidad de la luz azul a través de filtros que estrechan el espectro de luz blanca; a traves de 3 filtros ópticos se pueden discriminar las longitudes de onda de cada color: 500nm (rojo), 445nm (verde) y 415nm (azul), cada longitud de onda proporciona una penetración diferente en la mucosa 240, 200 y 170 um respectivamente.

De esta forma la luz azul (415 nm) al penetrar menos demostró brindar el mejor contraste del patrón mucoso y vascular. Foto 1.

Al iluminar la mucosa con 415nm se logran visualizar mejor los vasos debido a que es la banda de absorción de la hemoglobina. Al iluminar con mayor intensidad de luz azul,

la hemoglobina presente en los vasos capilares de la mucosa absorbe en mayor medida la luz azul, observándose una red de color marrón oscuro. Como la luz verde tiene una mayor penetración los vasos de la submucosa se verán de color cian.

Este sistema se ha combinado con una visión endoscópica con pantallas de alta definición asociado a magnificación de 80X a 200x en los diferentes modelos de endoscopios que ha permitido brindar imágenes que anteriormente no se podían visualizar.

En el tracto digestivo superior se han visto aplicaciones en identificación de lesiones premalignas y malignas en orofaringe, esófago, estómago y duodeno.

ESÓFAGO

En esófago medio y superior se identifica principalmente el tipo escamocelular que se visualiza en sus fases premalignas (displasia de bajo y alto grado) en forma más clara con cromoendoscopia con lugol que con NBI; Foto 2; con magnificación con NBI se pueden observar patrones punteados mucosos asociado a disrupción de la arquitectura microvascular asimismo como la detección de lesiones sincrónicas.

En esófago de barrett es donde más trabajos se han realizado debido a que la unión escamocolumnar se puede ver más contrastada; la mucosa escamosa se observa de color claro y el patrón cilíndrico del Esófago de Barett se muestra con un patrón velloso acanalado y las asas intracapilares en las vellosidades.

Las áreas no displásicas del E. Barrett se observan con un patrón capilar fino y vasos regulares del mismo tamaño con distribución regular. Foto 3.

Las lesiones con displasia de alto grado se transforman a un patrón mucoso irregular con vasos mucosos deformados con incremento en el numero, del tamaño y dilatación de los capilares finos. Foto 4 y 5.

En 2001 Sharma y Cols. Utilizando endoscopia de magnificación (115X) describiero 3 tipos de patrones mucosos: ridge/velloso, circular e irregular/distorsionado. El patrón ridge/velloso tuvo una alta sensibilidad, especificidad y valor predictivo positivos en metaplasia intestinal (97%, 76%y 92% respectivamente. Este estudio demostró que las áreas con displasia de alto grado tenían un patrón específico (irregular/distorsionado) y que las áreas de displasia de bajo grado tenían patrones mucosos similares a las áreas no displásicas.

Sharma P et al. Igualmente lideró un estudio comparativo de luz blanca vs. NBI, multicéntrico en 123 pacientes de vigilancia y screening con una clasificación de Praga promedio de esófago de Barrett C2 M4 utilizando endoscopios Olympus 180, encontrando resultados similares en la detección de metaplasia intestinal (92% vs 92%) y de neoplasia (7% vs 9%)con las dos técnicas pero una significativa diferencia de displasia (21% con luz blanca vs 30% con NBI) p=0.001. Igualmente se demostró que todas las áreas con displasia de alto grado o carcinoma tuvieron un patrón mucoso o vascular irregular y no hubo displasias o carcinomas con patrones mucosos o vasculares irregulares.

Curvers W et al. realiza una revisión sistemática de NBI en E. Barrett identificando una sensibilidad entre el 77-100% y una especificidad entre el 79%-94% para metaplasia intestinal y para displasia de alto grado/carcinoma una sensibilidad del 77-100% y una especificidad del 58-100%.

Este mejoramiento de la caracterización y delimitación de la lesiones igualmente ayudan en la marcación de bordes de resección de las lesiones mediante disección submucosa endoscópica. (Ver Foto 6).

ESTÓMAGO

La magnificación con ayuda del NBI ha podido definir patrones mucosos normales diferentes del cuerpo gástrico en “panal de abejas” y microvascular oval, en comparación a un patrón reticular en la región antral.

Se ha logrado demostrar que la metaplasia antral se correlaciona con un patrón en crestas azules que se confirma con estudios de hematoxilina

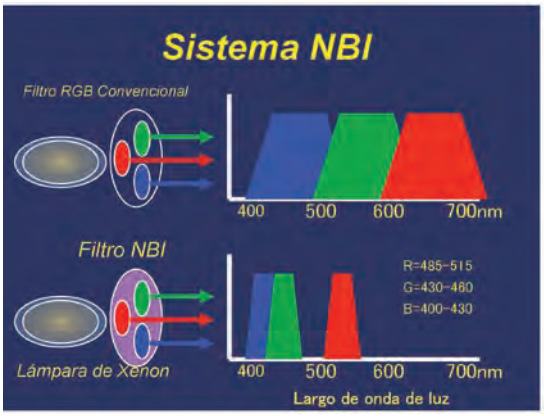

Foto 1. Sistema narrow band image.

Foto 2. Diagnóstico de cáncer escamocelular –de alto grado con lugol.

Foto 3. Patrón mucoso de Barrett con magnificación y NBI.

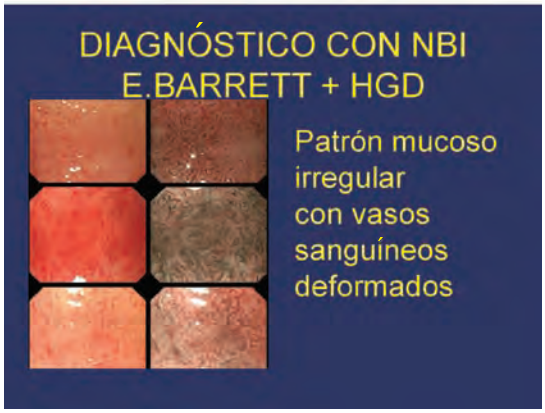

Foto 4. Patrón mucoso en displasia de alto grado en E. Barrett.

Foto 5. Paciente con displasia de alto grado en Barrett con NBI y magnificación.

Foto 6. NBI en disección submucosa endoscópica de esófago en esófago medio.

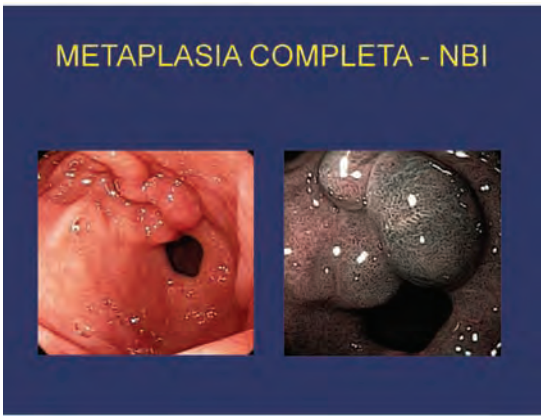

Foto 7. Metaplasia completa bajo visión NBI.

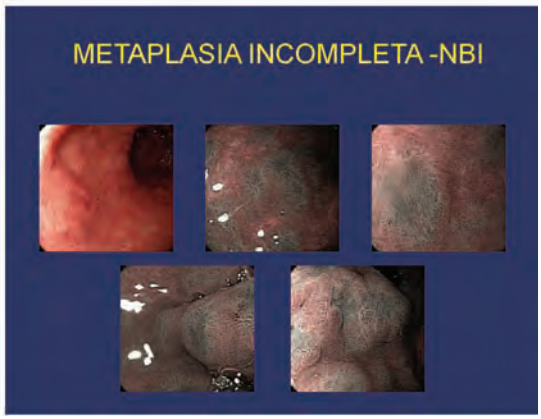

Foto 8. Metaplasia antral incompleta bajo visión NBI.

eosina y con inmunohistoquímica con cd 10. Se pueden visualizar patrones metaplásicos con metaplasia completa e incompleta, más claramente con NBI que con la luz blanca. Fotos 7 y 8.

Nakayosi y cols. en 2004 define 3 patrones microvasculares en 165 pacientes con cáncer gástrico temprano deprimido con magnificación y NBI encontrando que el carcinoma bien diferenciado se asociaba a un patrón microvascular fino en 2 tercios de los casos y el indiferenciado a un patrón microvascular en tirabuzón en un 85.7% de los casos. Estos patrones diferentes se han confirmado y reconstruido tridimensionalmente con microscopia confocal.

Posteriomente se han enfocado estos patrones displásicos y de carcinomas con visión NBI con magnificación, que consisten en desaparición o distorsión de la estructura mucosa fina, dilatación vascular y heterogeneidad vascular. Esta triada tiene una sensibilidad diagnóstica del 92.9% y especificidad del 94.7% significativamente mayor a la luz blanca con una sensibilidad del 42.9% y especificidad del 61%.

El NBI también ha demostrado ser mejor que la luz blanca en poder definir los bordes de las lesiones en su extensión lateral clave para la realización de disecciones submucosas endoscópicas.

El NBI ha logrado mejorar la imagen endoscópica de la microestructura mucosa en el examen endoscópico diario de los pacientes sin necesidad de coloraciones especiales o de agentes fluorescentes que ha hecho que sea ampliamente aplicable.

BIBLIOGRAFÍA

1. Ma X, Yu H. Global burden of cancer. Yale J Biol Med 2006;79:85-94.
2. Gono K, Obi T, Yamaguchi M et al. Appearance of enhanced tissue features in narrow-band endoscopic imaging. J Biomed Opt 2004;9:568-577.
3. Ezoe Y, Muto M, Horimatsu T et al. Magnifying narrow-band imaging versus magnifiying white-light imaging for the diefferential diagnosis of gastric small depressive lesions: a prospective study Gastrointest Endosc 2010;71:477-84.
4. Nakayosi T, Taijiri H, Matsuda K et al. Magnifying endoscopy combined with narrow band imaging system for early gastric cancer:correlation of vascular pattern with histopatology. Endoscopy 2004;36:1080-1084).
5. Tahara T, Shibata T, Nakamura M et al. Gastric mucosal pattern by using magnifying narrow-band imaging endoscopy clearly distinguishes histological and serological severity of chronic gastritis Gastrointest Endosc 2009;70:246-53.
6. Sharma P, Bansal A, Mathur S. et al The utility of a novel narrow band imaging endoscopy system in patients with Barrett´s esophagus Gastrointest Endosc 2006;64:167-75.
7. Yagi K, Nakamura A, Sekine A. Combine magnifying endoscopy using narrow band imaging and acetic acid in diagnosis of gastric cancer. Gastrointest Endosc 2006;63 AB112 DDW Abstract issue.) Baldaque F, Dinis-Ribeiro M,Vieth M. et al. Endoscopic assesment and grading of Barrett´s esophagus using magnification endoscopy and narrow-band

imaging: accuracy and interobserver agreement of different classification system (with videos) Gastrointest Endosc 2011;73:7-14.

8. Kaise M, Kato M, Tijiri H High-definition endoscopy and magnifying endoscopy combined with narrow band imaging in gastric cancer Gastroenterol Clin N Am 2010;39: 77184.
9. Kato M, Kaise M, Yonezawa J et al. Magnifying endoscopy with narrow-band imaging achieves superior accuracy in the differential diagnosis of superficial gastric lesions identified with white-light endoscopy: a prospective study.
10. Wolfsen HC, Crook JE, Krishna M et al. Prospective, controlled tandem endoscopy study of narrow band imaging for dysplasia detection in Barrett´s esophagus. Imaging and advanced technology 2008 25-31.
11. Gupta N, Gaddam S, Wanni SB et al Longer inspection time is associated with increased detection of high-grade dysplasia and esophageal adnocarcinoma in Barrett´s esophagus Gastrointest Endosc 2012.

Colangioscopia peroral

JOHN OSPINA NIETO

Sistema de Colangioscopia usando Sistema SpyGlass.

INTRODUCCIÓN

Aunque la historia de la cirugía biliar se remonta a 1882 cuando el Dr. Carl Langenbuch realizó la primera colecistectomía electiva y dio paso al el Dr. Hans Kehr quien en 1895 colocó un tubo de goma en el colédoco a través del muñón cístico para derivación de la vía biliar [1] fue hasta 1968 cuando se introdujo la colangiopancreatografía retrógrada endoscópica (CPRE) por los doctores McCune y Schorbe [2] y posteriormente la papilotomía endoscópica a mediados de los años 70 por Classen y Kawai, procedimientos logrados gracias a los avances tecnológicos en endoscopia y que sin lugar a dudas fueron eventos que revolucionaron el diagnóstico y tratamiento de las patologías biliopancreáticas. [3] Sin embargo y a pesar de contar hoy día con duodenoscopios y equipos de fluoroscopia y radiología de gran calidad la exploración endoscópica directa del árbol biliopancreático fue el sueño de quienes nos dedicamos al manejo endoscópico de estas patologías pues en muchas ocasiones se requiere de la visualización endoscópica directa de estas estructuras para definir mejor el diagnóstico y tratamiento de la patología subyacente.

La experiencia inicial con la colangioscopia peroral (CP) o transpapilar de Nakajima y Kawai en 1976 y de otros múltiples estudios de Japón y Europa fue muy promisoria; sin embargo el entusiasmo declinó rápidamente con la aparición de nuevas técnicas de imagenología como son la Tomografía Axial Computada, la Endosonografía y la Resonancia Magnética, pero principalmente por la extrema fragilidad y los altos costos de los colangioscopios. [3]

Existen diferentes tipos de Colangioscopia a saber: intraoperatoria, peroral (por vía oral) y percutánea. Aunque fue la intraoperatoria la primera en utilizarse con éxito hacia 1960, la peroral y la percutánea por otro lado no se empezaron a implementar sino hasta mediados de los 70 debido a las dificultades de acceso con un endoscopio a las vías biliares y pancreáticas. Los grandes avances tecnológicos en materia de equipos endoscópicos aunado al interés de las casas fabricantes que buscaban popularizar y mejorar el uso de estos procedimientos fueron modificando los sistemas a lo largo del tiempo posicionando las dos últimas técnicas - Percutánea y especialmente la peroral - como herramientas muy útiles para el diagnóstico y tratamiento de diferentes patologías pancreáticas y biliares (colangiocarcinoma, litos gigantes ,estenosis o pólipos de pequeño tamaño). [5]

La colangioscopia entonces a pesar de ser una técnica que surgió hace varios años, su uso no se popularizó hasta hace poco por lo que es considerada como una técnica emergente. En los últimos años ha sufrido una serie de modificaciones gracias al desarrollo de instrumental más resistente y de menor diámetro entre otros factores que han permitido que sea cada día más empleada. En el presente capítulo encontrará una breve revisión acerca del tema y de los nuevos equipos y sus ventajas, ampliando especialmente algunos conceptos del Spyglass® (Boston Scientific Corp, Natick, Mass) dado que es por el momento la tecnología más reciente en este tipo de equipos y la única que nos ofrece la posibilidad de un solo operador, pero sobretodo resaltar la gran utilidad del procedimiento en ciertos grupos de pacientes.

COLANGIOSCOPIA PERORAL

La experiencia en CPRE en las últimas tres décadas ha demostrado que la colangiografía convencional en ciertas patologías no es, por sí sola, el estudio diagnóstico o la opción terapéutica más adecuada.Si bien la colangioscopia fue desarrollada hacia 1950 , las limitaciones técnicas y científicas hicieron que cayera en deshuso y sólo hasta los años 60 se implementará la colangioscopia intraoperatoria con éxito. [19] La colangioscopia peroral se desarrolló hacia 1970 cuando el Dr. Urakami realizó su publicación exitosa utilizando la introducción de un fibroscopio de 8.8mm en una vía biliar con papilotomía previa, posteriormente hacia los años 80 el concepto de endoscopios" madre hijo" ganó adeptos y la colangioscopia logró practicarse con relativo éxito, sin embargo el tiempo de procedimiento prolongado (cercano a 3 horas) y la necesidad de 2 endoscopistas expertos así como los costos y la fragilidad de los equipos hicieron que la técnica no se popularizara. [19, 20]

En los últimos años los avances tecnológicos aplicados a los miniendoscopios han sido muy significativos y permitieron el desarrollo de nuevos equipos y sistemas ópticos que facilitaron la manipulación de los colangioscopios , haciéndolos además más duraderos y con una mejor calidad de imagen. Uno de ellos el sistema de colangiopancreatoscopia Spyglass® (Boston Scientific Corp, Natick, Mass), Foto 1. Un sistema de visión de fibra que se introduce por el canal de trabajo del duodenoscopio y que consta de un catéter externo desechable o Spyscope, de 10 french, que posee un canal de trabajo de 1.2mm que a su vez permite el paso de pinzas de biopsia o equipos de litotripsia (sondas de laser o electrohidráulicas) y que cuenta además con un canal de irrigación de 0.6mm para el lavado de los ductos (Foto 1) a todo ello se añade un sistema de digitalización que transforma la imagen óptica de la fibra en imagen digital visible en un monitor adicional. Este sistema posee grandes ventajas sobre sus antepasados y si bien aún se debe trabajar, más en la calidad de la imagen, nos ofrece la posibilidad de realizar el estudio con un solo operador y de contar con una fibra reutilizable y un sistema de fácil manipulación, ventajas que hacen del spyglass una herramienta más amable y disponible en nuestro medio para practicar colangioscopia y permitiendo así posicionar a la colangioscopia peroral como una técnica complementaria a la CPRE que permite el acceso, la visualización directa, la biopsia e instrumentación de las vías biliares y pancreáticas para el diagnóstico y tratamiento de patologías presentes en dichas vías. [6] Foto 2.

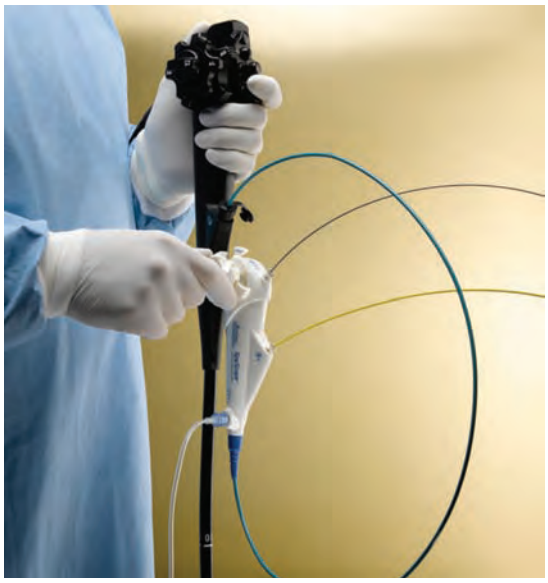

Foto 1. Sistema Spyglass en posición de trabajo - un operador controla la totalidad del equipo. Autorización por Boston Scientific - Copyrights Boston Scientific.

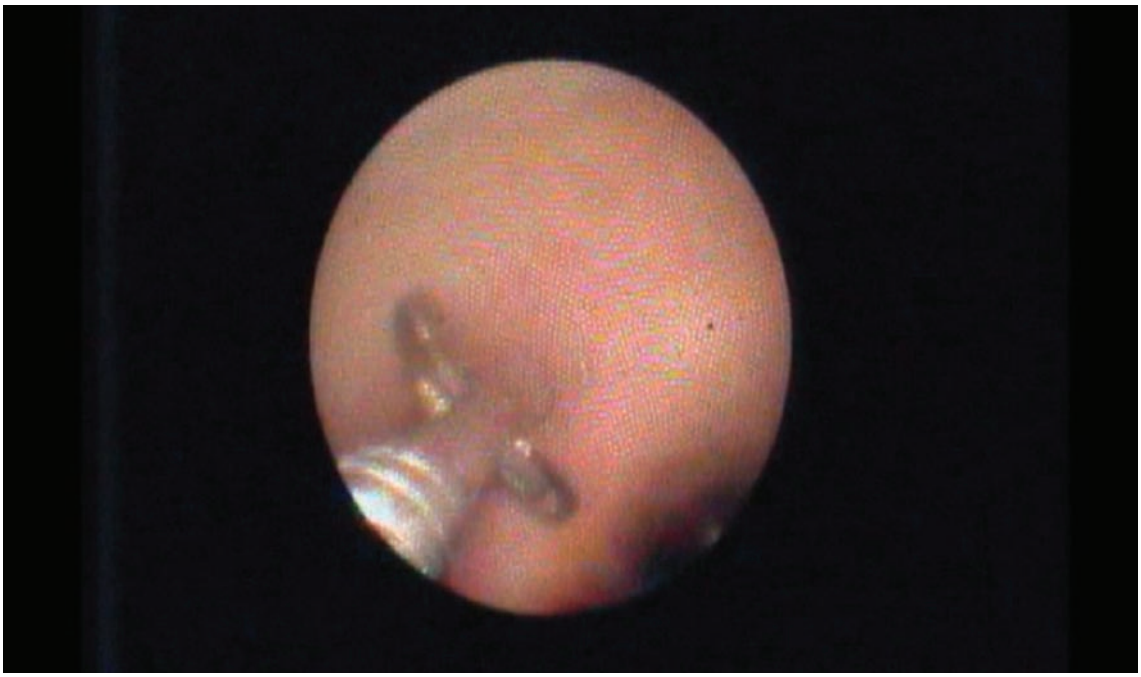

Foto 2. Spybite tomando biopsia en colédoco a través del Spyscope. Autorización por Boston Scientific - Copyrights Boston Scientific.

DESCRIPCIÓN DE LA TÉCNICA

A pesar de que la realización de la colangioscopia peroral requiere experiencia para un buen manejo, presenta una serie de ventajas respecto a otras técnicas como la CPRE dentro de las que cabe resaltar que no suele requerir análisis complementarios (pues la técnica es considerada el complemento ideal de la CPRE) se obtienen las imágenes directamente y en tres dimensiones (no en dos dimensiones y en blanco y negro) y además, el instrumental es más manejable y resistente y al compararse con la colangioscopia percutánea, resulta menos mórbida y con menor riesgo de diseminación neoplásica (en caso de sospecha de malignidad).[1,5,19]

Las características de los colangioscopios son variables dependiendo del fabricante (Olympus, Pentax, Boston) ya que existen diferencias en el ángulo de deflexión, diámetro externo, diámetro del canal de trabajo, campo de visión ,accesorios requeridos, longitud y diámetro, estas diferencias hacen que cada equipo requiere un conocimiento y práctica diferente aunque en esencia el procedimiento sea similar en términos generales para la realización del estudio, es necesario contar de manera estándar sin importar el equipo y la marca a utilizar con el personal capacitado, las salas y equipos necesarios así como los accesorios requeridos para el estudio y tratamiento de la patología biliopancreática.

Así la sala de colangioscopia que debe ser plomada o por lo menos contar con las especificaciones adecuadas de protección radiológica, debe contar con fluoroscopio o intensificador de imagen que provea imágenes de muy buena calidad para la adecuada interpretación y orientación radiológica; además como es lógico una torre de videoendoscopia donde se conecta el duodenoscopio y la torre adicional del colangioscopio (Foto3), además del láser si lo que sospechamos es patología litiásica gigante, en resumen para la realización de la colangioscopia peroral se necesitan: 2 fuentes de luz (la del duodenoscopio y la del colangioscopio) 2 procesadores de video, 2 videomonitores, 1 unidad de fluoroscopia con su monitor y una bomba de irrigación para el colangioscopio [7, 11] sumado a esto todos los equipos de succión, reanimación,

monitoria y anestesia requeridos) en procedimientos terapéuticos complejos [7, 11] y todos los accesorios necesarios para la realización de una CPRE. Es de anotar que este procedimiento, por ser una exploración invasiva, la terapéutica requiere de sedación o anestesia general y además profilaxis antibiótica del paciente. [8,9,10]

Antes de mencionar los aspectos técnicos es de resaltar que la realización de la colangioscopia obliga al especialista en vía biliar a adquirir nuevas maniobras, conocimientos anatómicos, radiológicos y semiológicos endoscópicos pero sobretodo obliga a la coordinación en el manejo de dos endoscopios simultáneamente y la observación de los 3 monitores de manera continua.

El primer paso del procedimiento es la introducción del duodenoscopio de manera convencional hasta la segunda porción del duodeno, donde se identifica el orificio papilar por el cual se accede a la vía biliar o al páncreas, estando en posición se realiza una CPRE (Colangiopancreatografía retrógrada endoscópica) convencional para poder evaluar la imagen radiológica y tener un "mapa" del área de trabajo, en muchas oportunidades la diferencia en diámetro del conducto y los accesorios de trabajo obligan a la realización de una papilotomía o dilatación inicial la cual no debe ser muy amplia para evitar la fuga del líquido de irrigación. [8] Una vez que se accede a la zona de interés se introduce el Spyscope o catéter de colangioscopia por el canal de trabajo y posteriormente a través de este el spyglass o la fibra óptica y se procede a explorar e identificar las estructuras y los hallazgos patológicos o no del ducto en estudio. Para la realización adecuada del procedimiento dada la gran cantidad de residuos, detritus biliares, moco y fluidos es necesaria la irrigación de SSN de manera intermitente pero durante la totalidad del estudio. Esta irrigación facilita las maniobras colangioscópicas y la evaluación endoscópica del conducto.

Una vez identificada el área de trabajo (estenosis, o cálculo) se realiza el procedimiento (toma de biopsias Foto 2 o realización de litotripsia - Video 1 - código QR) según sea el caso.

Foto 3. Sala de Colangioscopia Clínica Colombia – Bogotá - de Izquierda a derecha : Videoendoscopio, Colangioscopio y Monitor de fluoroscopia.

INDICACIONES

Aunque la tecnología es emergente diferentes trabajos y publicaciones le confieren una utilidad diagnóstica y terapéutica bastante alta especialmente en aquellos casos en donde la Colangiografía convencional - CPRE- ofrece dudas diagnósticas o limitaciones terapéuticas dentro de este grupo de pacientes y situaciones encontramos Tabla 1.[11]

Tabla 1. Resumen de las indicaciones diagnósticas y terapéuticas de la colangioscopia.

Indicaciones de la colangioscopia peroral
DIAGNÓSTICAS • Lesiones de naturaleza dudosa: defectos de llenamiento, fibrosis, etc. • Estenosis biliares indeterminadas: Benigna vs. maligna. • Evaluación de estenosis biliares en receptores de trasplante hepático. • Estudio de estenosis dominantes en colangitis esclerosante primaria. • Mapeo intraductal de tumores intraluminales (colangiocarcinoma o tumor pancreático mucinoso intraductal). • Toma de biopsias en procesos biliares crónicos con alto riesgo de generar cáncer (colangitis esclerosante primaria o pancreatitis crónica). • Diagnóstico de lesiones quísticas y enfermedades pancreáticas.
TERAPÉUTICAS • Litotricia electrohidráulica. • Litotricia con laser. • Coagulación con argón plasma de neoplasias intraductales.

Resaltando dentro del papel diagnóstico su utilidad en tres grupos:

1. Defectos de llenamiento los que pueden corresponder a tumores intraductales benignos, malignos, lesiones extrínsecas o bien cálculos.
2. Estenosis de etiología no aclarada con otros métodos imagenológicos y endoscópicos habituales en donde una estenosis aparentemente benigna puede ser maligna y viceversa.
3. Lesiones específicas postrasplante hepático (Estenosis infecciosa, ulceraciones por citomegalovirus, etc.) y menos frecuentemente la hemobilia de origen desconocido.

Es bien conocido que en el adulto, las estenosis biliares con excepción de las postquirúrgicas inmediatas o traumáticas siempre existe la sospecha clínica de malignidad, aunado a esto las herramientas diagnósticas como la citología y su combinación con la biopsia transpapilar ciega tienen un rendimiento muy regular por no decir bajo que oscila entre el 30 – 60 %. [27] Fotos 4 y 5 y 6 y 7.

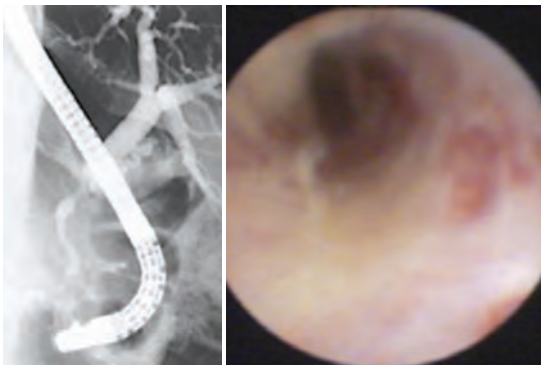

Foto 4 y 5. Evaluación radiológica (CPRE) a la izquierda de estenosis distal. Evaluación colangioscopica derecha del mismo caso. Reporte de la patología no tumoral.

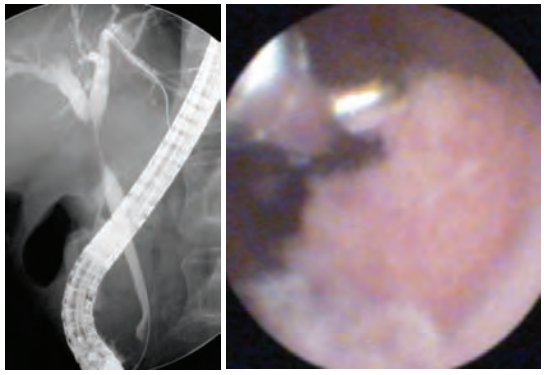

Foto 6 y 7. Evaluación radiológica (CPRE) a la izquierda de estenosis distal. Evaluación colangioscópica derecha del mismo caso. Reporte de la patología tumoral.

Sin embargo con la realización de colangioscopia y la llegada del Spyglass® (Boston Scientific Corp, Natick, Mass) se ha demostrado un cambio importante en la conducta terapéutica del paciente con cifras de modificación en la

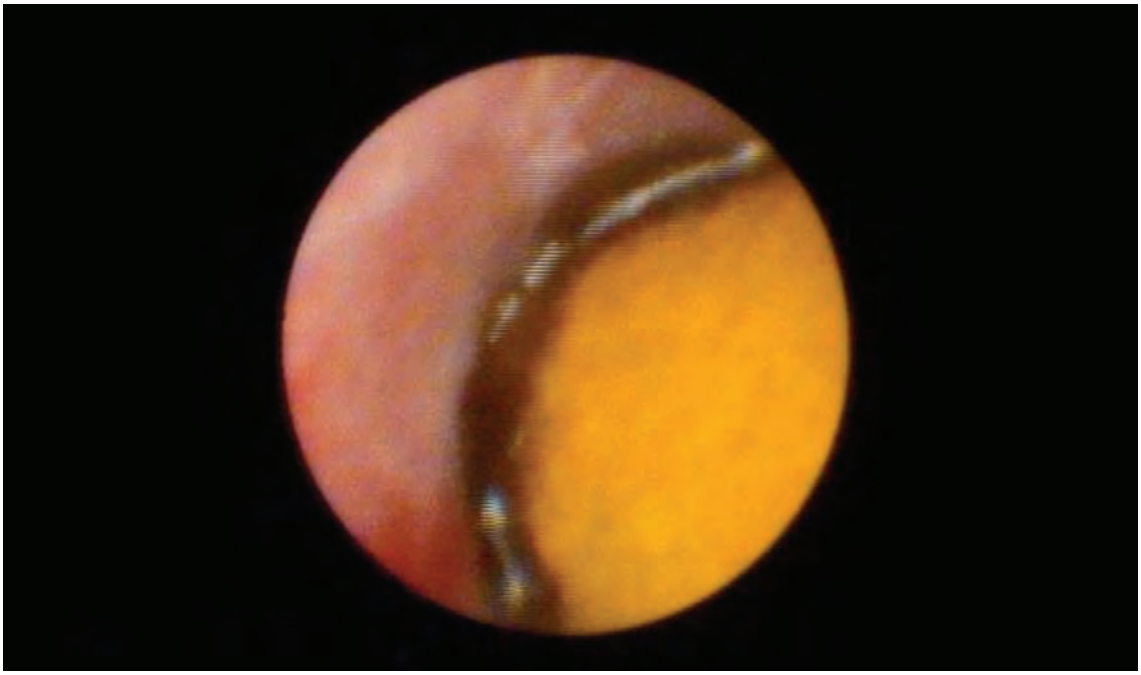

Foto 8. Hepáticolitiasis diagnosticada con Spyglass. Imagen Cortesía Dr. Isaac Raijman - President, Digestive Associates of Houston, PA. Houston, Texas.

conducta final de los casos a estudio cercanas al 30% tras la realización del procedimiento. [11,12] Inclusive diferenciando falsas estenosis de patología litiásica (Foto 8), estudios multicéntricos recientes reportan que la colangioscopia mostró litiasis no visualizadas por la CPRE en el 29% de los pacientes. [11,15]

Las primeras publicaciones con el spyglass del Dr. Chen y Plesko reportaron un éxito del procedimiento en el 91% de los estudios y la posibilidad de tomar material adecuado para histología en 19 de los 20 casos evaluados en el primer trabajo, sin lugar a dudas una de las fortalezas más importantes del procedimiento al permitir aclarar la duda diagnóstica de las estenosis indeterminadas o sospechosas. Como este aparecieron posteriormente varios trabajos que respaldan la capacidad diagnóstica de la técnica. En una serie de 102 colangioscopias, las biopsias realizadas bajo visión directa con SpyGlass mostraron una sensibilidad del 70 % y una especificidad del 100% para confirmar malignidad, arrojando un VPP (Valor predictivo Positivo) del 100% y un VPN (Valor predictivo negativo) del 75%. [12] De igual forma, Tsuyuguchi y cosl, en su serie de 97 pacientes demostraron en el estudio de las estenosis de la vía biliar una sensibilidad diagnóstica del procedimiento del 100 % con una especificidad del 86 % y una precisión del 93%. De acuerdo a sus resultados, la certeza diagnóstica en los defectos de llenamiento fue de un 100%, ya que la visualización directa de la lesión permitió determinar si el defecto era por un cálculo, una estenosis benigna o un tumor. [18]

Debido a que la colangioscopia permite visualizar directamente los conductos biliares, el procedimiento aumenta la posibilidad de diferenciar y diagnosticar lesiones de forma más precisa que la CPRE o la colangioresonancia magnética como sucede en los casos ya mencionados y en pacientes con patologías con riesgo de malignización como la colangitis esclerosante primaria, donde la utilidad de la colangioscopia para la evaluación de estenosis dominantes es importante. De igual manera lo es el rol que juega el procedimiento en la evaluación de lesiones intraductales pancreáticas, pancreatitis crónica,

pancreatolitiasis y neoplasias papilares mucinosas intraductales (IPMN). [19,21,22]

Recientemente además se ha utilizado la técnica para la evaluación de quistes del colédoco, el estudio de hemobilia de origen desconocido, patología fúngica y viral especialmente por citomegalovirus del colédoco y el estudio de los pacientes postrasplante hepático. [19,23,24,25,26]

Además de establecer diagnósticos con mayor precisión que la CPRE, la colangiopancreatoscopia brinda la posibilidad de realizar procedimientos terapéuticos como la extracción de cálculos biliares que por su tamaño, ubicación o adherencia al epitelio no son posibles de extraer por técnica convencional, el procedimiento brinda además la oportunidad de utilizar técnicas de fragmentación como la litotripsia electrohidráulica o laser Foto 9 y video 1 útil en cálculos gigantes y en pacientes con síndrome de Mirizzi Tipo II, en quienes se han reportado resultados exitosos hasta el 89% de casos. [19]

Nuevos reportes indican que el procedimiento y los nuevos equipos facilitan la extracción de prótesis desplazadas proximalmente o la canulación de estenosis de otro modo infranqueables. [11,13,14]

SEGURIDAD

Las complicaciones de la colangioscopia peroral son debidas por lo general al acceso de la vía biliar, al uso de litotricia directa y a la irrigación con líquido en los segmentos obstruidos. Otras complicaciones se presentan por el procedimiento anestésico y el tipo de procedimiento terapéutico realizado.

Los estudios confirman que el número de complicaciones con la colangioscopia peroral es bajo ya que el porcentaje de las mismas reportado no supera el 6% de los casos aunque existen dos estudios que reflejan un mayor porcentaje de complicaciones cercano al 11%. [16,17] Las complicaciones incluyen principalmente colangitis, pancreatitis reportada hasta el 3.8% de los casos,[19] perforaciones y septicemia. [9,11,15,16,17] No se han descrito casos de mortalidad debido a la colangioscopia, a pesar de que en algunas situaciones puede haber complicaciones graves. Al comparar la morbilidad de las diferentes técnicas la colangioscopia peroral tiene menor incidencia de las mismas que la colangioscopia percutánea, otra razón por la cual la técnica peroral es más

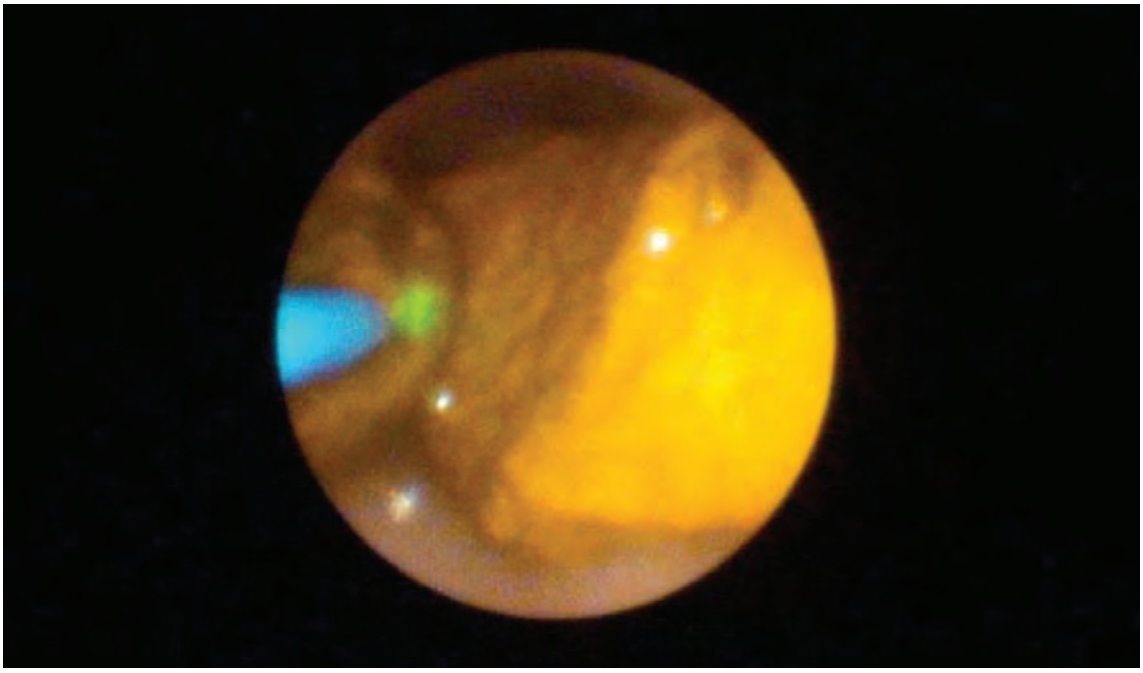

Foto 9. Coledocolitiasis gigante fragmentada con laser. Imagen Cortesía Dr. Isaac Raijman - President, Digestive Associates of Houston, PA. Houston, Texas.

utilizada que la percutánea tanto para la litotricia intraductal como para la toma de muestras por biopsia. Además, como hemos visto la colangioscopia peroral puede realizarse al mismo tiempo que la CPRE convencional inicial. [7]

CONTRAINDICACIONES

En términos generales la Colangioscopia puede realizarse en cualquiera de los pacientes que tienen indicación de CPRE. De igual forma está contraindicada en todo paciente donde la CPRE esté también proscrita es decir, que se considera contraindicación relativa los trastornos de coagulación y la falta de indicación del procedimiento. En colangioscopia específicamente la presencia de Colangitis se considera una contraindicación a tener en cuenta por el alto riesgo de bacteremia asociada a la translocación bacteriana durante el procedimiento. [2,7,11,25]

Para finalizar es de resaltar que si bien el estado de implementación de la técnica aún es emergente razón por la cual no se conocen estudios de costo efectividad, se espera que su difusión sea elevada ya que es sin lugar a dudas una herramienta muy útil para el diagnóstico y tratamiento de la patología biliopancreática compleja.

Por último hay que anotar que aunque los equipos no son complejos de manejar es necesario contar con unos requisitos mínimos de :

- *Formación:* Ya que para la realización de la colangioscopia peroral se requiere personal especializado con gran experiencia en colagiopancreatografía retrógrada endoscópica (CPRE). La realización y la puesta en marcha de la técnica requiere además de un entrenamiento adicional tanto teórico como práctico en la técnica.
- *Equipamiento:* Como se mencionó anteriormente es necesario contar con un sistema de colangioscopia peroral que incluye fuera de lo necesario para una CPRE:
    - Equipo de visualización- procesador y fuente de luz.
    - Catéteres de visualización.
    - Pinzas de biopsia adecuadas para el canal del sistema.
    - Litotriptor Laser o electrohidráulico.
- Organización: La realización de la técnica obliga a modificar las actividades rutinarias de un Servicio de gastroenterología y endoscopia digestiva, en cuanto a la programación de pacientes y utilización del recurso humano médico y paramédico.

Razones por la cuales se ha recomendado la implementación de estos procedimientos en instituciones de 3er y 4to nivel con un flujo elevado de pacientes y con los recursos económicos, científicos, tecnológicos y de personal adecuado.

BIBLIOGRAFÍA

1- Ospina J. "Feliz Cumpleaños CPRE" .Cirugía endoscópica al día. Blogspot.com.2008.

2- McCune,Shorbe and Moscovitz.Endoscopic cannulation of ampulla of vater. A preliminary report. Anns of surgery .1968;167;5. 752-5.

3- Nakajima M, Akasaka Y, Fukumoto K, Mitsuyoshi Y, Kawai K. Peroralcholangiopancreatoscopy (PCPS) under duodenoscopic guidance. Am J Gastroenterol 1976;66:241-7.

4- Judah JR, Draganov PV. Intraductal biliary and pancreatic endoscopy: an expanding scope of possibility. World J Gastroenterol. 2008;14(20):3129-36.

5- Nimura Y. Staging cholangiocarcinoma by cholangioscopy. HPB (Oxford). 2008;10(2):113-5.

6- Reavis KM, Melvin WS. Advanced endoscopic technologies. SurgEndosc. 2008;22(6):1533-46.

7- Shah RJ, Adler DG, Conway JD, Diehl DL, Farraye FA, Kantsevoy SV, et al. Cholangiopancreatoscopy. GastrointestEndosc. 2008;68(3):411-21.

8- Shah RJ, Langer DA, Antillon MR, Chen YK. Cholangioscopy and cholangioscopic forceps biopsy in patients with indeterminate pancreaticobiliary pathology. ClinGastroenterolHepatol. 2006;4(2):219-25.

9- Chen YK, Pleskow DK. SpyGlass single-operator peroralcholangiopancreatoscopy system for the diagnosis and therapy of bile-duct disorders: a clinical feasibility study (with video). GastrointestEndosc. 2007;65(6):832-41.

10- Okugawa T, Tsuyuguchi T, K CS, Ando T, Ishihara T, Yamaguchi T, et al. Peroralcholangioscopic

treatment of hepatolithiasis: Long-term results. GastrointestEndosc. 2002;56(3):366-71.

11- Beltrán P . Cambios en el manejo de las enfermedades biliares con Spyglass.Revista de la ACAD, Vol XXV nº3 (125-126), 2009.

12- Jayde Kurland, NuriOzden, Suck-Ho Lee, Rishi Pawa,MandeepSawhney, Ram Chuttani, Douglas K. Pleskow.Assessment of SPYGLASS Direct Visualization System forCholangioscopy and Pancreatoscopy in 102 ConsecutivePatients. GastrointestEndosc 2009; 69: AB273.

13- Wright H, Sharma S, Gurakar A, Sebastian A, Kohli V, JabbourN. Management of biliary stricture guided by the SpyglassDirect Visualization System in a liver transplant recipient: aninnovative approach. GastrointestEndosc. 2008; 67:1201-3.

14- Bhat YM, Kochman ML. Novel management of complex hilarbiliary strictures with the Spyglass Direct VisualizationSystem (with video). GastrointestEndosc. 2009; 69:1182-4.

15- Yang K. Chen, Mansour A. Parsi, Kenneth F. Binmoeller,Robert Hawes, Douglas K. Pleskow, Adam Slivka, OlehHaluszka, Bret T. Petersen, Stuart Sherman, Jacques M.Deviere, SorenMeisner, Peter D. Stevens, GuidoCostamagna, Thierry Ponchon, Horst Neuhaus. PeroralCholangioscopy (POC) Using a Disposable Steerable SingleOperator Catheter for Biliary Stone Therapy and Assessment of Indeterminate Strictures - A Multi-Center Experience Using SPYGLASS. Gastrointestinal Gastrointest Endosc.2009; 69: AB264-AB5.

16- Yamao K, Ohashi K, Nakamura T, Suzuki T, Sawaki A, Hara K, et al. Efficacy of peroralpancreatoscopy in the diagnosis of pancreatic diseases. GastrointestEndosc. 2003;57(2):205-9.

17- Wang HP, Chen JH, Wu MS, Wang HH, Chou AL, Chang YS, et al. Application of peroralcholangioscopy in an endemic area with high prevalence of hepatocellular carcinoma and choledocholithiasis. Hepatogastroenterology. 2000;47(36):1555-9.

18- Tsuyuguchi T, Fukuda Y, Tsuchiya S, et al. The role of peroralcholangioscopy for bile duct lesions. Dig Endosc 2005; 17 (Suppl):S53-6.

19- Judah J and DraganovP. Intraductal biliary and pancreatic endoscopy: An expanding scope of possibility.World J Gastroenterol. 2008 May 28; 14(20): 3129–3136.

20- Urakami Y, Seifert E, Butke H. Peroral direct cholangioscopy (PDCS) using routine straight-view endoscope: first report. Endoscopy. 1977;9:27–30. [PubMed]-

21- Tajiri H, Kobayashi M, Ohtsu A, Ryu M, Yoshida S. Peroral pancreatoscopy for the diagnosis of pancreatic diseases. Pancreas. 1998;16:408–412.

22- Uehara H, Nakaizumi A, Tatsuta M, Iishi H, Kitamura T, Ohigashi H, Ishikawa O, Takenaka A. Diagnosis of carcinoma in situ of the pancreas by peroral pancreatoscopy and pancreatoscopic cytology.Cancer. 1997;79:454–461.

23- Kolodziejski TR, Safadi BY, Nakanuma Y, Milkes DE, Soetikno RM. Bile duct cysts in a patient with autosomal dominant polycystic kidney disease. Gastrointest Endosc. 2004;59:140–142.

24- Scotiniotis IA, Kochman ML. Intramural cyst of the bile duct demonstrated by cholangioscopy and intraductal US. Gastrointest Endosc. 2001;54:260–262.

25- Huang SP, Wang HP, Chen JH, Wu MS, Shun CT, Lin JT. Clinical application of EUS and peroral cholangioscopy in a choledochocele with choledocholithiasis. Gastrointest Endosc. 1999;50:568–571.

26- Kubota H, Kageoka M, Iwasaki H, Sugimoto K, Higuchi R, Honda S, Watanabe F, Koda K, Hanai H, Kaneko E. A patient with undifferentiated carcinoma of gallbladder presenting with hemobilia. J Gastroenterol. 2000;35:63–68.

27- Draganov P, Chahan Sh, Wagh M, et al. Diagnostic accuracy of convetional and cholangioscopy-guided sampling of indeterminate biliary lesions at the time of ERCP: a preospective,long term follow-up studty. Gastrointest Endosc. 2012;75,2. 347-53.

Elastografía y endoscopia confocal

NICOLÁS ROCHA RODRÍGUEZ
DIEGO MAURICIO APONTE MARTÍN

INTRODUCCIÓN

Al hablar de técnicas endoscópicas emergentes, es claro el rol que hoy en día juega el diagnóstico de las principales patologías gástricas "in vivo" o diagnóstico histológico real. Los últimos avances en tecnología endoscópica han permitido adaptar a los endoscopios convencionales diferentes elementos que permiten realzar imágenes de la mucosa (endoscopia de alta resolución-magnificación, cromoendoscopia) e incluso adaptarlos para visualizar la arquitectura microscópica de la mucosa del tracto gastrointestinal. [1] Dentro de estas técnicas emergentes han surgido: la endoscopia confocal y la elastografía mediante ultrasonido endoscópico (EUSE). En el presente artículo se revisarán estas técnicas y su aplicación actual en las diferentes patologías gastrointestinales.

ENDOSCOPIA CONFOCAL

Esta técnica de imagenología endoscópica avanzada se basa en la adaptación de un microscopio laser confocal a la parte distal de los endoscopios convencionales, con el fin de magnificar la mucosa gástrica hasta 1000 veces permitiendo capturar imágenes histológicas reales y realizar biopsias virtuales dirigidas a zonas con alteración de la histología normal. [2]

Equipo - técnica

Esta técnica se basa esencialmente, en la iluminación del tejido gástrico (mucosa) mediante un laser de bajo poder lo cual permite que se refleje una luz fluorescente en el tejido evaluado. Al cambiar el plano focal del endoscopio cerca de 200/300mm se pueden visualizar estructuras mucosas a diferentes planos de profundidad. [3]

La luz proveniente del laser se enfoca a cierta profundidad y la luz que se refleja nuevamente es enfocada a través del mismo lente; a partir de este principio se le denomina "endoscopia – endomicroscopia confocal". La mayoría de estudios clínicos han utilizado endoscopios (Pentax EG-3870CIK y colonoscopios Pentax EC—3870CILK) con el microscopio adaptado a la punta distal de los mismos. [4]

Existen dos tipos de sistemas usados para lograr imagen confocal. Uno basado en el prinicipio de "reflectancia tisular" y otro basado en la fluorescencia tisular. Los basados en el principio de reflectancia han tenido inconvenientes

en la resolución ideal de la imagen lo cual ha dificultado su uso en la práctica clínica a diferencia de los basados en fluorescencia tisular; los cuales se basan en la administración de agentes de contraste (tópicos y sistémicos) que generan imágenes comparables al examen histológico de la mucosa. [5]

Los medios de contraste utilizados principalmente son fluoresceína sódica al 10% de uso intravenoso y la acriflavina al 0.2% de uso tópico. La fluoresceína se une principalmente a la albúmina. La parte que no se une es difundida a través de los capilares sanguíneos alcanzando de esta manera la matrix extracelular y la lámina propia. Con captación de estas zonas por lo menos durante 30 minutos, el contraste no alcanza a definir núcleos celulares y mucina los cuales aparecen teñidos oscuros durante el examen endoscópico (figura 1). La Acriflavina tiene afinidad por el ácido con lo cual se logra identificar el núcleo celular y las capas superficiales de la mucosa. Algunos estudios han determinado como característica de la endoscopia confocal con acriflavina el poder caracterizar y diferenciar neoplasia intraepitelial y cáncer del tracto gastrointestinal.

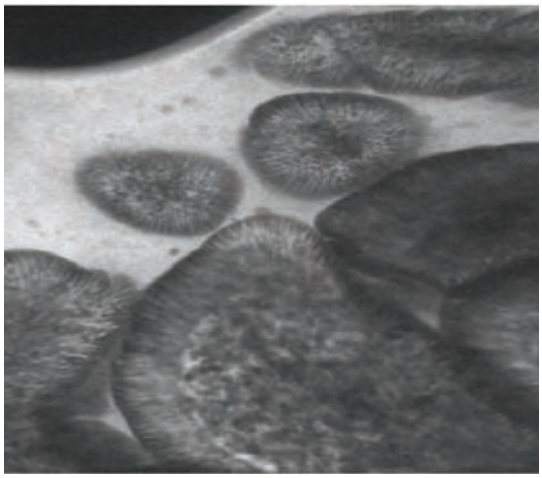

FIGURA 1. Mucosa gástrica normal posterior a la aplicación de fluoresceína IV. Nam Q Nguyen* and Rupert WL Leong. Current application of confocal endomicroscopy in gastrointestinal disorders. Journal of Gastroenterology and Hepatology 23 (2008) 1483–1491.

PROCEDIMIENTO

Su uso es similar a la endoscopia convencional. La técnica se basa en la detección de lesiones sospechosas a nivel de la mucosa; se inyecta el medio de contraste a usar, luego se realizará una evaluación prácticamente microscópica de la mucosa identificada, colocando la punta del endoscopio hacia el tejido a caracterizar; es importante succionar adecuadamente con el fin de brindar estabilidad a la punta del microscopio y evitar artefactos de movimiento durante la imagen. La profundidad con la cual se quiera evaluar el plano focal es posible controlarla a través de comandos localizados en el endoscopio.

Es claro que a diferencia de otras técnicas endoscópicas es necesario que el endoscopista esté familiarizado y tenga el conocimiento suficiente de la histología normal y anormal del tracto gastrointestinal; durante la curva de aprendizaje es importante contar con un patólogo con el cual se pueda evaluar la micro arquitectura visualizada a nivel endoscópico. La orientación de los planes de biopsias tomadas durante este examen son del tipo horizontal, mientras las de las biopsias convencionales son de tipo longitudinal. Otra diferencia a tener en cuenta es que los planos de visión en una sola imagen del endoscopio confocal sólo permiten evaluar la mucosa más no la mucosa y submucosa al mismo tiempo a diferencia de la histología convencional. [6]

USO ACTUAL

Se ha evaluado su uso a nivel de diferentes patologías que comprometen el tracto gastrointestinal. A nivel esofágico se ha documentado buena correlación con respecto al evaluar mucosa esofágica sospechosa de Esófago de Barrett al compararla con la histología convencional, se ha determinado una sensibilidad de 98.8% y especificidad de un 95% para la detección de Esófago de Barrett y neoplasia con el uso de la endoscopia confocal. [7]

A nivel gástrico la detección de metaplasia intestinal y neoplasia ha sido evaluada principalmente en Japón. La detección de metaplasia

intestinal a través de esta técnica endoscópica ha mostrado variabilidad interobservador cercana al 0.83 dependiendo de la zona en la que se detecte la metaplasia. La evaluación de lesiones sospechosas de cáncer gástrico han mostrado una precisión diagnóstica para las imágenes obtenidas mediante endoscopia confocal mayor al 90%; algunos tumores por su posición son de difícil evaluación a través de este examen. [8]

A nivel de cáncer colorectal, se han determinado ciertas características que pueden diferenciar lesiones colónicas neoplásicas de otro tipo de lesiones; la visualización de la arquitectura de los núcleos celulares y la disrupción de la mucosa normal y el compromiso vascular de la misma pueden ser detectados mediante las imágenes confocales. [9]

Todos estos hallazgos hacen que se busquen nuevas aplicaciones de esta técnica endoscópica en la evaluación de patologías del tracto digestivo. Su uso también se ha extendido al estudio y diagnóstico de la enfermedad celiaca, colitis microscópicas y detección de Hpylori entre otros.

CONCLUSIÓN

El uso de la endoscopia confocal permite al endoscopista una visión óptica y óptima de la mucosa del tracto digestivo con el fin de determinar anomalías en la arquitectura normal optimizando de esta manera decisiones terapéuticas e intervencionistas. Los grupos con mayor experiencia sugieren que previo al examen confocal se identifiquen las lesiones sospechosas mediante otras técnicas (NBI, cromoendoscopia con magnificación) para su posterior análisis endofocal.

ELASTOGRAFÍA ENDOSCÓPICA Y ULTRASONIDO

El ultrasonido endoscópico se ha convertido en una técnica invaluable para la caracterización y diagnóstico de lesiones neoplásicas y otras patologías gastrointestinales, es un método diagnóstico y terapéutico que puede llegar a cambiar la conducta de los pacientes hasta en un 30%, la precisión diagnóstica de este examen es variable por múltiples factores y la experiencia del endoscopista juega un papel importante en la misma. [10]

La evaluación y el diagnóstico de ciertas lesiones a través del ultrasonido endoscópico puede llegar a ser técnicamente difícil debido a la necesidad de varias biopsias para una adecuada muestra histológica (principalmente en lesiones neoplásicas de páncreas y en la evaluación de nodos linfáticos primordialmente). [11]

La elastografía mediante ultrasonido endoscópico (EUSE) surge como una técnica nueva e innovadora que permite optimizar métodos diagnósticos y terapéuticos del ultrasonido endoscópico en ciertas patologías e inclusive puede llegar a evitar las complicaciones asociadas a las múltiples punciones que se realizan a través del ultrasonido endoscópico sin elastografía. [12]

Los cambios que ocurren en la elasticidad de ciertos órganos debido a alteraciones en su rigidez, han permitido que la detección y caracterización de estos parámetros sean una herramienta útil en la aproximación de patologías gástricas. La elasticidad de los tejidos y los cambios en su rigidez se han correlacionado fuertemente con cambios histopatológicos, características que incluso han llevado a que las imágenes se puedan considerar como "biopsias virtuales". [13]

El principio de elastografía se basa en la evaluación de las propiedades elásticas de los tejidos evaluándolos previos y posterior a realizar una leve compresión de estos a través de un transductor de ultrasonido normal. La técnica de imagen es similar a la del doppler usual utilizando sondas de ultrasonido típicas. Los módulos existentes para la evaluación de estos cambios son de tipo cuantitativo y cualitativo. [14]

USO ACTUAL

En el diagnóstico diferencial de lesiones sólidas del páncreas, los estudios se han basado en puntajes subjetivos los cuales se dan principalmente por homogeneidad y heterogeneidad en los patrones de colores en cada patología dependiendo de la rigidez del tejido evaluado. Estos puntajes han sido

enfocados principalmente a patología pancreática y suelen caracterizar las lesiones sólidas en varios patrones: patrón tipo 1. Cuando el tejido evaluado corresponde a un área de baja elastografía o rigidez el cual se manifiesta a través de un patrón de tipo homogéneo (color verde) 2. Tejido fibroso que se puede caracterizar por áreas de heterogeneidad elastográfica en rango de tejido blando (color azul, amarillo o rojo) 3. Imagen elastográfica con mínima heterogeneidad y de color azul (clásico del adenocarcinoma pancreático temprano) 4. Lesión Hipervascular con región hipoecoica en el centro de la lesión con apariencia de pequeña zona verde rodeada de tejido rígido o azul (tumor neuroendocrino – metástasis) y 5. zonas delineadas principalmente por color azul pero con heterogeneidad de colores blandos que pueden indicar necrosis (adenocarcinoma pancreático avanzado) región verde (fig.2).

Con estas evaluaciones subjetivas se ha determinado por estudios que la sensibilidad de este método para la detección de malignidad puede ser cercana a un 100% pero la especificidad muy variable y oscilando según las series en un 85% pero puede bajar hasta un 67%. Sin embargo estos datos varían entre los estudios debido a que aún no hay unificación de criterios en los puntajes descritos para cada tipo de lesión pancreática. [15]

Los estudios para la caracterización de Pancreatitis crónica son realmente pocos y los hallazgos que caracterizan más a esta entidad a través del (USEE) son la presencia de áreas de color verde irregular mezcladas con bandas azules heterogéneas, estos hallazgos determinados cuando se comparaban páncreas de aspecto histológico normal con aquellos que sugerían pancreatitis crónica. [16]

En la evaluación de nodos linfáticos se ha podido determinar una adecuada caracterización de los mismos y su utilidad se ha reflejado principalmente para guiar adecuadamente la biopsia cuando existe la duda sobre la benignidad y/o malignidad de estos. Incluso los estudios han demostrado que la elastografía mediante ultrasonido endoscópico puede llegar a tener una sensibilidad de un 100% para diferenciar nodos benignos de malignos, pero la especificidad puede descender hasta un 50% por la presencia de falsos positivos. [17]

En resumen, aunque en nuestro medio no contamos aún con estas técnica, es claro que la evaluación de lesiones mediante la USEE sirve como técnica complementaria al ultrasonido endoscópico y permite una mejor aproximación diagnóstica de ciertas entidades que son difíciles de evaluación y caracterización mediante el ultrasonido endoscópico normal.

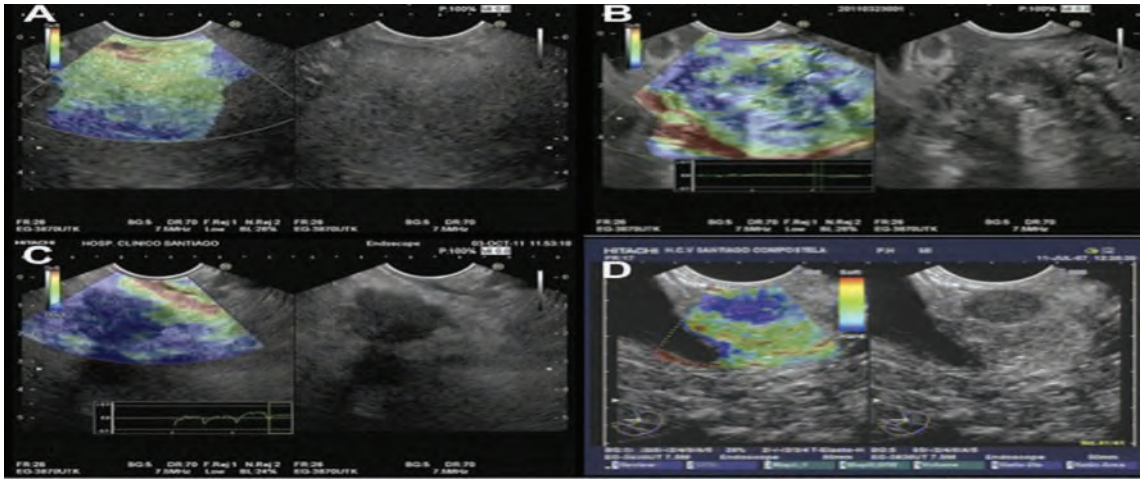

FIGURA 2. Patrones de elastografía en lesiones sólidas del páncreas. (A) Patrón homogéneo de páncreas normal. (B) Patrón verde heterogéneo de pancreatitis crónica (C): Patrón heterogéneo azul sugestivo de adenocarcinoma pancreático. (D) Patrón azul Homogéneo sugestivo de tumor neuroendocrino.

BIBLIOGRAFÍA

1. Hoffman A, Goetz M, Vieth M, Galle PR, Neurath MF, Kiesslich R. Confocal laser endomicroscopy: technical status and current indications. Endoscopy 2006; 38: 1275–83.
2. Kiesslich R, Goetz M, Neurath MF. Confocal laser endomicroscopy for gastrointestinal diseases. Gastrointest Endosc Clin N Am 2008;18: 451-66.
3. Yoshida S, Tanaka S, Hirata M, et al. Optical biopsy of GI lesions by reflectance-type laser-scanning confocal microscopy. Gastrointest Endosc 2007;66:144 - 9.
4. Polglase AL, McLaren WJ, Skinner SA, et al. A fluorescence confocal endomicroscope for in vivo microscopy of the upper- and the lower-GI tract. Gastrointest Endosc 2005;62:686-95.
5. Inoue H, Cho JY, Satodate H, et al. Development of virtual histology and virtual biopsy using laser-scanning confocal microscopy. Scand J Gastroenterol 2003;237:37-9.
6. Nam Q Nguyen* and Rupert WL Leong. Current application of confocal endomicroscopy in gastrointestinal disorders. Journal of Gastroenterology and Hepatology 23 (2008) 1483–1491.
7. Kiesslich R, Gossner L, Goetz M et al. In vivo histology of Barrett's oesophagus and associated neoplasia by confocal laser endomicroscopy. Clin. Gastroenterol. Hepatol. 2006; 4: 979–87.
8. Kitabatake S, Niwa Y, Miyahara R et al. Confocal endomicroscopy for the diagnosis of gastric cancer in vivo. Endoscopy 2006; 38: 1110–14.
9. Sakashita M, Inoue H, Kashida H et al. Virtual histology of colorectal lesions using laser-scanning confocal microscopy. Endoscopy 2003; 35: 1033–8.
10. Giovannini M. The place of endoscopic ultrasound in bilio-pancreatic pathology. Gastroenterol Clin Biol 2010; 34(8-9):436-45.
11. Bhutani MS, Hawes RH, Hoffman BJ. A comparison of the accuracy of echo features during endoscopic ultrasound (EUS) and EUS-guided fine needle aspiration for diagnosis of malignant lymph node invasion. Gastrointest Endosc 1997;45:474–9.
12. Giovannini M. Endoscopic ultrasound elastography. Pancreatology 2011;11(Suppl 2):34–9.
13. Giovannini M. Contrast-enhanced endoscopic ultrasound and elastosonoendoscopy. Best Pract Res Clin Gastroenterol 2009;23:767–79.
14. Gao L, Parker KJ, Lerner RM, et al. Imaging of the elastic properties of tissue a review. Ultrasound Med Biol 1996;22:959–97.
15. Iglesias J, Domínguez J. Endoscopic Ultrasound Image Enhancement Elastography. Gastrointest Endoscopy Clin N Am 22 (2012) 333–348.
16. Iglesias-García J, Lariño-Noia J, Domínguez-Muñoz JE. [Elastography in the evaluation of chronic pancreatitis].Gastroenterol Hepatol 2011;34(9):629–34.
17. Janssen J, Dietrich CF, Will U, et al. Endosonographic elastography in the diagnosis of mediastinal lymph nodes. Endoscopy 2007;39(11):952–7.

Este libro se terminó de imprimir en
los talleres gráficos de Nomos Impresores,
en el mes de septiembre de 2013.
Bogotá D.C. Colombia

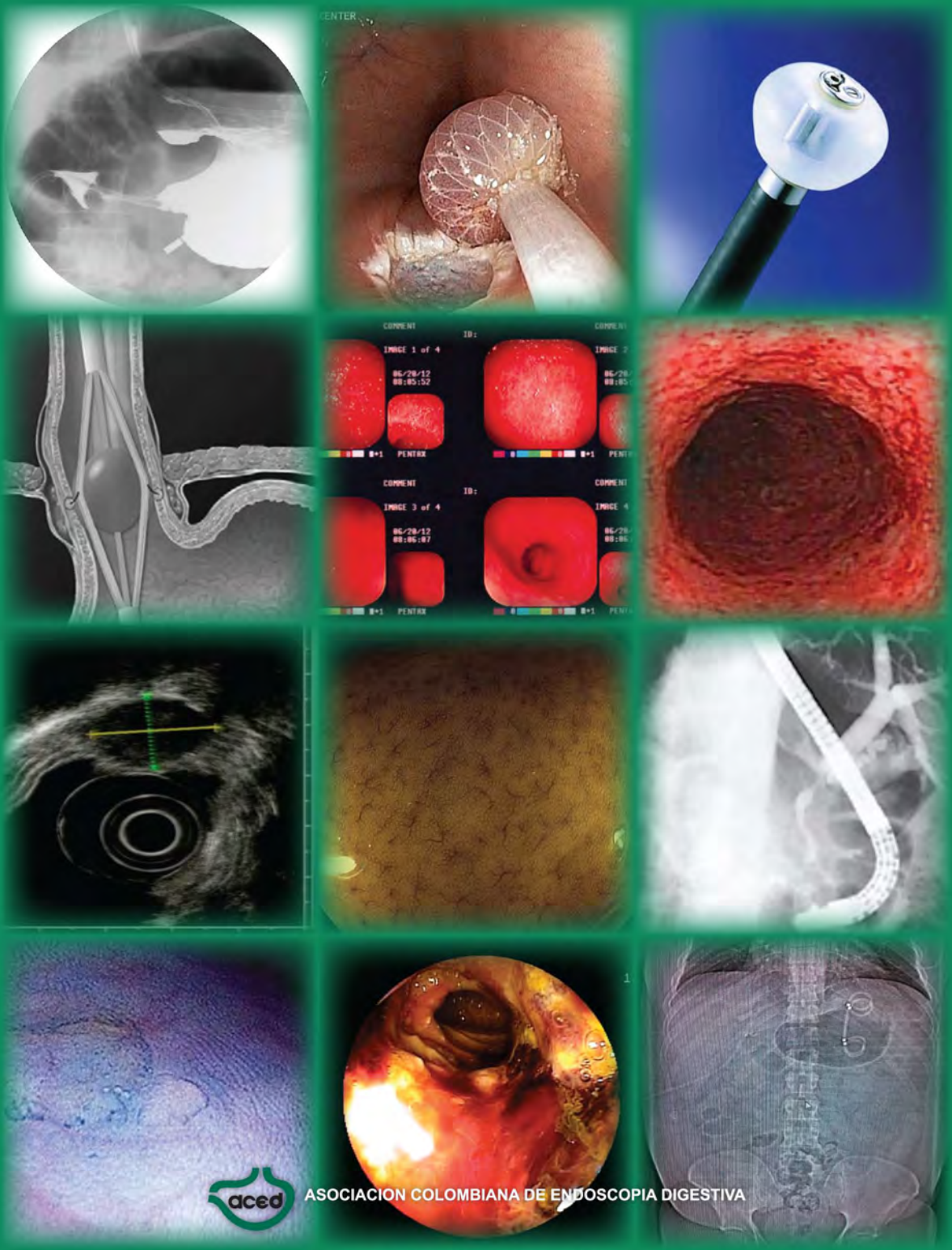

ASOCIACION COLOMBIANA DE ENDOSCOPIA DIGESTIVA

Avenida 13 No. 86 - 10 of. 102 Tel. 236 7314 - 621 3772 **aced@cable.net.co** **www.aced.org.co**